

Prikaz primera/Case report

SREDNJA ZAPESTNA ZATRDITEV V PRIMERU PREISERJEVE BOLEZNI – 15 LET SLEDENJA BOLNIKA

FOUR CORNER ARTHRODESIS FOR PREISER'S DISEASE – 15 YEAR FOLLOW UP

Janez Pšenica

Kirurški oddelek, Splošna bolnišnica Jesenice, Cesta maršala Tita 112, 4270 Jesenice

Izvleček

- Izhodišča** *Nepoškodvena idiopatska avaskularna nekroza čolnička – Preiserjeva bolezen je izjemno redka bolezen. Zaradi majhnega števila primerov je preverjanje različnih možnih načinov zdravljenja oteženo.*
- Metode** *Prikazujemo primer bolnika, ki smo ga zdravili s srednjo zapestno zatrditvijo in nepopolno odstranitvijo čolnička. Gospoda smo povabili na kontrolo tri in petnajst let po posegu. Obseg gibljivosti roke, moč stiska pesti, bolečino in zadovoljstvo smo ocenili z vprašalnikom Mayo Wrist Score (MWS). Funkcionalno sposobnost roke pa je gospod sam ocenil z vprašalnikom Disability of Arm and Shoulder (DASH).*
- Rezultati** *Pri objektivnem testu (MWS), ki ga je izvedel neodvisni preiskovalec, je dosegel 65 točk od 100 možnih. Funkcionalno sposobnost roke pa je bolnik sam ocenil s pomočjo vprašalnika DASH in dosegel 6,6 točke (0 je najbolje, 100 je najslabše). Rezultat se med kontrolo tri leta in petnajst let po operaciji ni razlikoval.*
- Zaključki** *Zatrditev štirih kotov (t. i. »4 corner« artrodeza) ali srednja zapestna zatrditev se je tudi v našem primeru potrdila kot primeren način zdravljenja Preiserjeve boleznii v napredovali stopnji.*
- Ključne besede** *Preiserjeva bolezen; srednja zapestna zatrditev; 15 let sledenja bolnika*

Abstract

- Background** *Atraumatic, idiopathic, avascular necrosis of carpal scaphoid – Preiser's disease is a very rare disease. Since the condition is so uncommon there is no clear therapeutic recommendation.*
- Methods** *A 15 year's follow-up of a patient with complete avascular necrosis of the scaphoid is presented. He was treated with subtotal excision of scaphoid and four corner arthrodesis. The patient was invited for a control three and fifteen years after surgery. Range of movement, grip power, pain and satisfaction with the procedure was measured with the Mayo Wrist Score (MWS). Functional ability of his arm was measured with Disability of Arm and Shoulder (DASH).*
- Results** *Independent examiner measured his functional ability with MWS where he got 65 points out of 100. The patient fulfilled DASH questionnaire where he gained 6.6 points (0 is the best, 100 is the worst). Results didn't change between the control three and fifteen years after surgery.*
- Conclusions** *Similary to some other authors we concluded that four corner arthrodesis is a reliable procedure for advanced stages of Preiser's disease.*
- Key words** *Preiser's disease; midcarpal arthrodesis; 15 year follow up*
-

Uvod

Kronična bolečina v zapestju je pogost pojav. Večnoma gre za popoškodbeno stanja, ki niso bila pravočasno ali ustrezno zdravljena. Redkeje srečamo primere, pri katerih povezava s poškodbo ni verjetna ali je izmišljena. Bolnik praviloma težavo poveže z nekim dogodkom v preteklosti ali zahtevnim delovnim mestom. Glede na pogostost primerov zdravnik pravilno najprej pomisli na sistemske bolezni ali obsejalne – tetivne bolezni. Kadar osnovni diagnostični testi in konzervativno zdravljenje v kratkem času niso uspešni, je zlasti pri mlajših bolnikih smiselno pomisliti tudi na nepoškodbeno idiopatsko aseptično nekrozo zapestnih koščic. Najpogosteje se ta pojavi v lunici, lahko pa tudi na drugih zapestnih koščicah.

Sedemindvetdeset let po prvem Preiserjevem opisu avaskularne nekroze čolnička¹ so vzroki bolezni in možni načini zdravljenja še vedno nedorečeni. Preiser je prvi pomislil, da se lahko avaskularni propad čolnička zgodi brez zloma čolnička. Vendar je podobno kot Kienboeck v primerih propada lunice verjel, da mora biti propad čolnička povezan z večjo poškodbo zapestja.

Primeri, objavljeni po drugi svetovni vojni, so to bolezen imenovali »osteochondritis dissecans« čolnička.²⁻⁹ Tako je ostalo, dokler ni L. Ekerot¹⁰ leta 1988 prvi uporabil imena »idiopatska avaskularna nekroza«. Ferlic¹¹ je leta 1988 zapisal, da bi morali, kadar ni vzročne povezave s poškodbo, uporabljati izraz idiopatska nekroza čolnička, saj naj bi bili Preiserjevi primeri le nespoznani zlomi čolnička. Verjetno ima bolj prav Vidal,¹² ki meni, da je skupina povsem idiopatskih primerov le podskupina iste bolezni, kot je razvidno iz njegove vzročne klasifikacije Preiserjeve bolezni:

Vzročna razdelitev Preiserjeve bolezni

- I. Poškodbene
 - P a: tisti, ki so doživeli večjo poškodbo zapestja, brez zloma čolnička, kar bi lahko okvarilo zunajkostno žilno preskrbo čolnička;
 - P b: tisti z verjetno anamnezo za ponavljajoče se manjše poškodbe, ki bi lahko okvarile znotrajkostno prekrvitev čolnička;
- II. Sistemske
 - Lupus erythematosus in drugi sistemski vaskulitisi.
 - Uživanje steroidov, Gaucherjeva bolezen, zunanji pritisk v znotrajkostni prekrvitvi.
 - Caissonova bolezen, endokarditis, hemoglobiнопатije, zamaščena jetra, mikroembolije.
 - Druge: ateroskleroza, alkoholizem, pankreatitis, tuberkuloza.
- III. Povezava z razvojnimi nepravilnostmi
- IV. Idiopatske

Pri drugi in tretji skupini gre že za jasno bolezen, zato so aseptične spremembe v kosti le del sistemskega procesa in jih težko uvrstimo v sklop Preiserjeve bolezni.

Resničen problem je ločiti poškodbene (brez zloma) od povsem idiopatskih oblik aseptičnega propada čolnička. Po Preiserjevih prvih petih prime-

rih je le malo opisanih primerov povezanih s poškodbo zapestja. Ponavljajoče se manjše poškodbe kot možen razlog bolezni so bile omenjene v manj kot tretjini primerov, prav nasprotno kot pri Kienboeckovi bolezni.

Predstavljamo primer, pri katerem so ponavljajoče se mikropoškodbe možen vzrok razvoja bolezni. Bolnik je opravljal poklic, pri katerem je tisočkrat na dan z levico potegnil in potisnil vzvod na vibracijskem stroju. To delo je neprekinjeno opravljal 17 let do pričetka težav z roko.

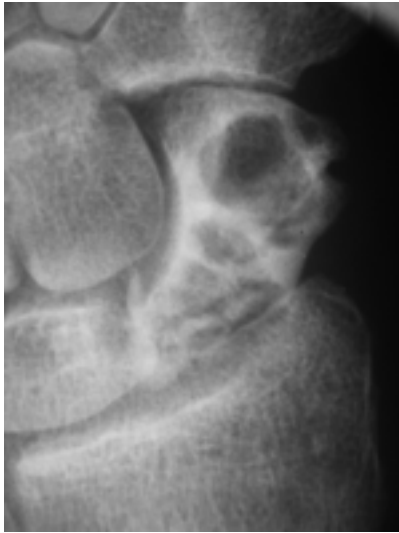Prikaz primera

Septembra 1992 je tedaj 45-letni fizični delavec v tovarni čevljev začutil postopno vedno hujšo bolečino v nedominantnem levem zapestju. Poškodbe zapestja v bližnji ali daljni preteklosti se ni spominjal. Nikoli, niti kot otrok, na roki ni nosil mavca ali bil drugače imobiliziran. Sicer je bil zdrav. Ni jemal nobenih zdravil, resneje bolan ali drugače poškodovan ni bil nikoli. Roka ga je občasno bolela zadnja tri leta, a se je v mirovanju vedno umirila. Bolečina je bila sprva prisotna le ob hujših obremenitvah, kasneje na koncu vsakega delavnika. Zadnje štiri tedne, preden je prišel h kirurgu, je bolečina postala stalna, tako da roke ni mogel več uporabljati.

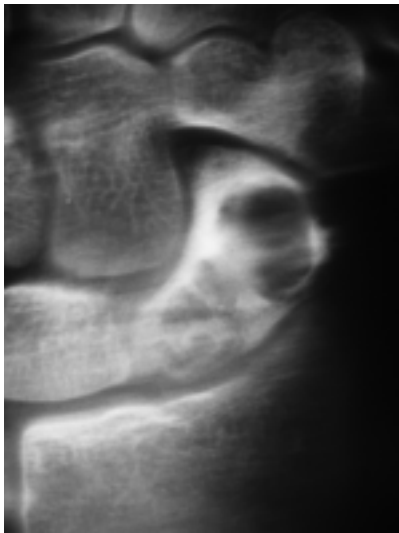
Pri prvem kliničnem pregledu smo opazili otekline celotne radialne strani zapestja, izpolnjeno tobačno jamico in občutljivost ob pritisku na grčo čolnička. Stabilnosti zapestja zaradi hude občutljivosti ni bilo moč oceniti. Ob pasivnem gibanju smo opazili hudo omejeno gibljivost zapestja z najbolj bolečim radialnim odmikom. Moč roke je bila izrazito zmanjšana, prste je stisnil v pest le ob hudi bolečini. Aktivna gibljivost zapestja je bila le nakazana (upogib in radialni odmik zapestja 0°, izteg zapestja 20°, ulnarni upogib 10°. Moč stiska pesti in pincetnega prijema nista bila merljiva. Nevroloških izpadov ali motenj v prekrvitvi roke nismo odkrili. S seboj je prinesel osnovne laboratorijske izvide krvi in osnovne revmatske teste. Rezultati preiskav so bili normalni.

Osnovni rentgenogram je pokazal sklerotičen čolniček ohranjene oblike, poln cist, z malo kostne vsebine. Pri tomografiji smo našli prazno lupino čolnička z verjetno poko bližnjega dela. Znakov starega zloma, poškodb vezi ali zapestne nestabilnosti nismo našli. Višina zapestja, razmerje med čolničkom in lunico ter nagib čolnička proti koželjnici so bili normalni. Scintigrafija skeleta je pokazala zvečano kopičenje kontrasta na radialni strani zapestja. Magnetnoresonančno slikanje tedaj ni bilo dosegljivo. Tri tedne imobilizacije, kolikor so trajale preiskave in protivnetna zdravlila, niso prinesla izboljšanja. Zato smo se odločili za operativno zdravljenje.

Pri razširjenem dorzalnem pristopu v zapestje smo našli čolniček normalne oblike in višine s prostim, ovalnim kostno hrustančnim delcem bližnjega dela čolnička (10 × 5 mm), ki je ležal na sklepni ponvici koželjnice, kot da bi bil del koželjnice in ne čolnička. Hrustanec bližnjega dela čolnička je bil povsem spremenjen – rumeno rjav in mehak, medtem ko je hru-



Sl. 1. Preiserjeva bolezen levega zapestja – 3. stopnja.
Figure 1. Preiser's disease of the left wrist – stage 3.



Sl. 2. Tomografija levega čolnička.
Figure 2. Tomography of the left scaphoid bone.

stanec daljnjega dela čolnička izgledal še normalne barve in trdote. Bližnji dve tretjini čolnička smo odstranili v poševni smeri in s tem poskusili ohraniti sprednje zapestne vezi. Odstranjeni del čolnička je izgledal kot prazna neravna lupina, delno izpolnjena z vezivom. Ko smo spustili zažemo iz distalnega dela čolnička, nismo zaznali krvavitve. Nato smo preostale zapestne kosti zatrdile med seboj v smislu srednje zapestne (4 corner) zatrditve in jo učvrstili z žicami. Preden smo zašili sklepno ovojnico, smo preverili, da se preostanek čolnička ob radialnem upogibu ne bi zadeval ob trnasti nastavek koželjnice. To se ni zgodilo v nobenem položaju, saj je preostanek čolnička spredaj, trnasti nastavek koželjnice pa zadaj. Histološki pregled tkiva je pokazal prazne osteocitne lakune. Na trabekulah so bili opazni znaki starega preoblikovanja kostnine. V medularnem prostoru so na-

šli delno nekrotično vezivo z nekaj živimi fibrociti in fagociti z ostanki razgrajene kosti.

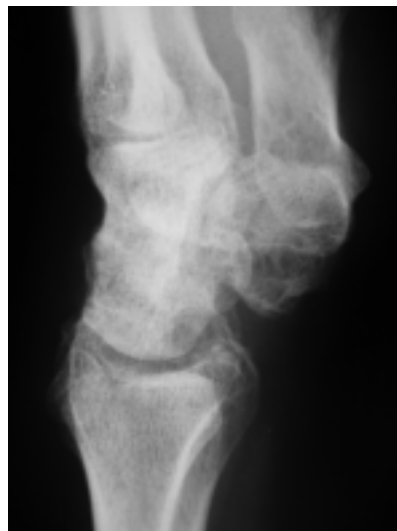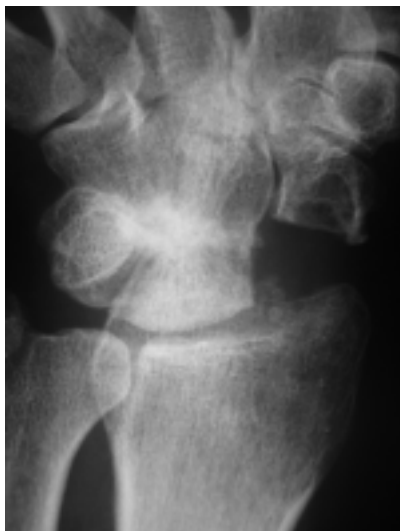Pooperativni potek je bil gladek. Zapestje je bilo imobilizirano v mavcu deset tednov, prste je imel proste in jih je smel gibati. Po desetih tednih smo odstranili mavec in žice. Bolnik je pričel s postopnim razgibavanjem. Tri mesece po operaciji smo na tomografiji ugotovili primerno preraščanje artrodeze in pričeli z intenzivnim razgibavanjem. Gospod je s svojim delom pričel dvajset tednov po posegu. Po letu dni mu je uspelo, tudi po našem priporočilu, dobiti fizično manj zahtevno delo v istem podjetju.

Rezultati

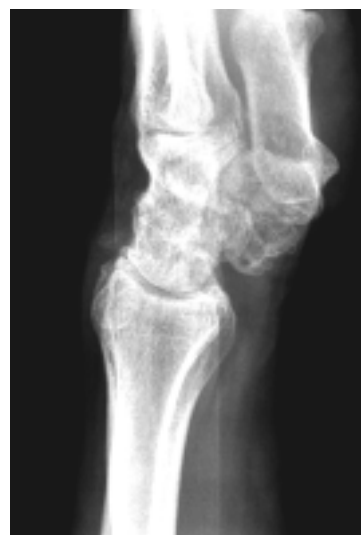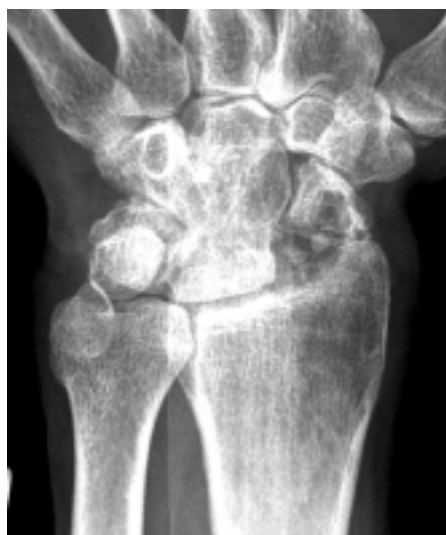Prvo pozno kontrolo smo opravili tri leta po posegu. Gospod je bil s posegom in funkcionalno sposobnostjo roke zadovoljen in bi ponovno pristal na poseg. Aktivna gibljivost zapestja je dosegala 60 % gibljivosti zdravega zapestja. Pri iztegu zapestja je dosegal 40°, enako upogib zapestja 40°, radialni upogib 18°, ulnarne upogib 25°, kroženje v zapestju ni bilo moteno. Rotacija podlakti in gibljivost prstov nista bili moteni. Moč stiska pesti je dosegala 90 % moči desne dominantne roke, kar je enako normalnemu razmerju moči med desnico in levico. Moč pincetnega prijema je bila precej slabša. Dosegel je le 60 % moči pincetnega prijema desnice.

Njegova edina težava je bila v tem, da se je hitreje utrudil, kadar je opravljal težja fizična dela, kot je na primer delo z lopato več kot eno uro. Prej je v prostem času pogosto delal v gozdu z verižno žago, sedaj pa mu je ta postranski zaslužek povsem onemogočen, ker ga roka prične hitro boleti. Kontrolni rentgenogram je pokazal čvrsto preraslo zatrditev brez znakov razvoja obrabe preostalega osnovnega zapestnega sklepa. Pri dinamičnem pregledu pod rentgenskim ojačevalcem nismo opazili nestabilnosti ali zadevanja glavičnice ob koželjnico ali ostanka čolnička na trnasti odrastek koželjnice.


Na drugo pozno kontrolo smo gospoda povabili petnajst let po posegu. Funkcionalni in subjektivni uspeh operacije se v tem obdobju ni poslabšal. Meritve aktivne gibljivosti zapestja so bile skoraj enake kot tri leta po posegu. 40° aktivnega upogiba zapestja, 40° aktivnega iztega zapestja, 20° ularnega in 20° radialnega upogiba zapestja. Tudi gibljivost prstov in rotacije podlakti so ostale polne. Moč stiska pesti in pincetnega prijema se ni spremenila. Gospod je izpolnil vprašalnik DASH in dosegel 6,6 točke. Vprašalnik MWS sva izpolnila skupaj in dosegla 65 točk. Standardni rentgenogram v dveh projekcijah smo primerjali s tistim, ki smo ga posneli pred dvanajstimi leti. Večjih sprememb nismo našli. Na dorzalni strani koželjnice se je v tem času pojavil manjši kostni odrastek kot znak začetnega zadevanja glavičnice na koželjnico. Na radialni strani koželjnice je opazna razredčitev kostnine, kar je razumljivo, saj se pri srednji zapestni zatrditvi vsa teža prenaša preko lunice. Gospod je še vedno zelo zadovoljen z opravljenim posegom, saj je roka uporabna in ga ne boli. Po štiridesetih letih fizičnega dela se je v prejšnjem letu upokojil.



Sl. 3 in 4. Srednja zapestna zatrditev v primeru Preiserjeve bolezni tri leta po operaciji.
Figure 3 and 4. Four corner arthrodesis for Preiser's disease three years after surgery.

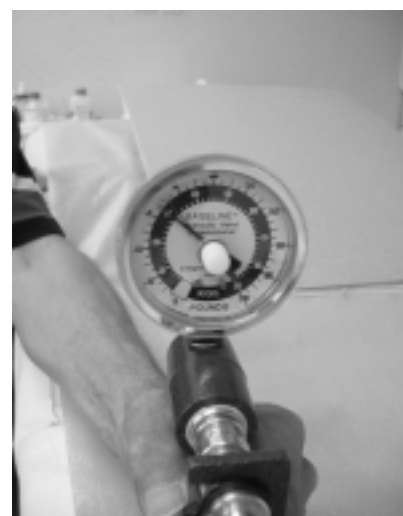

Sl. 5 in 6. Isti bolnik petnajst let po operaciji.
Figure 5 and 6. The same patient fifteen years after surgery.



Sl. 7. Izteg zapestja
15 let po operaciji.
Figure 7. Wrist
extension 15 years
after surgery.

Sl. 8. Moč stiska pesti 15 let
po operaciji –
70 kilopondov.
Figure 8. Power grip 15
years after surgery –
70 kilopounds.



Razpravljanje

Po začetnih Preiserjevih petih primerih je v svetovni literaturi objavljenih manj kot sto primerov idiopatske, avaskularne, aseptične, nepoškodbene nekroze čolnička. Našli smo 42 prispevkov, ki bolezen opisujejo pod tremi različnimi naslovi: osteohondritis dissecans; Preiserjeva bolezen in idiopatski brezkrven propad čolnička.

Štirinajst dodatnih primerov smo našli v knjigah, ki obravnavajo boleznin in poškodbe zapestja.¹³⁻¹⁸ Primerov, ki so povezani z zlomom čolnička ali sistemskimi boleznimi, nismo vključili v pregled. Članki izvirajo le iz šestnajstih držav, zato je neobjavljenih primerov verjetno veliko več.

Za razliko od Kienboeckove bolezni smo iz primerov ugotovili, da se Preiserjeva bolezen pojavlja v vseh starostnih obdobjih in ni povezana z razmerjem dolžine obeh kosti podlahti. Primeri so enakomerno razdeljeni po vseh starostnih obdobjih od osmega do štiriinšestdesetega leta^{19, 20} z neizrazito zvečano pojavnostjo med 21. in 25. letom. Vsi opisani primeri so belci. Tudi poklic bolnikov ne izgleda pomemben. Ponavljajoče se manjše poškodbe, kot možen razlog, so omenjene v enajstih primerih. Večja poškodba zapestja pred leti je omenjena le v dveh primerih. Prirojena nerazvitost radialnega dela zapestja je bila lahko razlog v štirih primerih. Z izjemo enega samega obojestranskega primera, pri katerem se je nekroza najprej pojavila distalno,⁸ se je v vseh zgodaj odkritih primerih najprej pojavila v bližnjem delu čolnička. Razvoj bolezni je dokumentiral Ferlic,¹¹ ki je bolnike sledil sedem let brez zdravljenja. Napredovanje bolezni se lahko spontano ustavi v kateri koli stopnji prizadetosti čolnička.^{8, 12, 21, 22}

Herbert²³ je podobno kot Lichtman Kienboeckovo bolezen Preiserjevo bolezen razdelil v štiri obdobja:

- Prva stopnja - normalen rentgenogram, pozitivna scintigrafija in NMR.
- Druga stopnja - zvečana gostota bližnjega pola, razredčitev ostalega dela čolnička.
- Tretja stopnja - zdrobitev bližnjega dela in/ali patološki zlomi čolnička.
- Četrta stopnja - posedenje zapestja z obrabo vseh zapestnih sklepov.

Čeprav se zdijo razlogi za razvoj aseptične nekroze čolnička in lunice podobni, pa je pri čolničku manj dokazov, da bi mehanski dejavniki lahko okvarili žilje čolnička. Pri Preiserjevi bolezni pojavnost ni odvisna od spola in tudi ni povezana s težaškim delom ali športom. Dominantna roka je prizadeta le v 66 % primerov.

Najzanesljivejši diagnostični pripomoček je nuklearna magnetna resonanca (NMR), ki edina odkrije bolezen v zgodnjem obdobju, ko so možni še vsi terapevtski pristopi, tudi taki, pri katerih se kost pozdravi.²⁴⁻²⁷ Pri upravičenem sumu na brezkrvno dogajanje v čolničku mora ta preiskava biti dostopna v razumnem času. Scintigrafija roke je tudi uporabna,²⁰ vendar zelo nespecifična. Na noben način nam scintigrafija ne pove, kolikšen del čolnička je prizadet.

Kot pri zelo redki bolezni nejasnega razloga nastanka lahko predvidevamo, da je terapevtskih pristopov

zelo veliko, od neoperativnega zdravljenja do zatrditve zapestja.

Odstranitev kostno hrustančnega delca je bila uspešna v primeru obojestranske bolezni, ki je prizadela le grčo čolnička.⁸ Učvrstitev kostno hrustančnega delca je bila uspešna v primeru petnajstletnika, pri katerem se je bolezen ravno tako pojavila na obeh rokah.¹² To sta tudi edina primera, pri katerih je verjetno šlo za pravi osteohondritis dissecans. Pri starejših je bila učvrstitev hrustanca uspešna le še v enem primeru omenjene bolezni.¹² Konzervativno zdravljenje, kot ga je predlagal Vidal,¹² je bilo uspešno le v dveh primerih^{9, 12} in neuspešno v desetih primerih.^{12, 28-30} Nekateri avtorji so se za operativno zdravljenje odločili šele po neuspelem konzervativnem zdravljenju.^{10, 31} Drugi so se odločili le za zdravljenje posledične utežitve središčnega živca z različnim uspehom.¹¹ Enostavno operativno odstranitev čolnička so opravili v primeru razvojne nepravilnosti zapestja. Odstranitev čolnička in nadomestitev s protezo iz silastika so uporabili v petih primerih. Po sedmih letih sta bila dva bolnika še zadovoljna, pri drugih treh so morali operacijo ponoviti.^{29, 32} Herbert²³ je priporočil delno odstranitev bližnjega dela čolnička, ki ga je ravno tako nadomestil z vsadkom iz silastika. Po štirih letih od operacije so bili vsi še zadovoljni, razen enega, pri katerem je od operacije minilo že sedem let.

Odstranitev trnastega odrastka koželnice in denervacija zapestja je bila v vseh opisanih primerih le začasna rešitev, saj ni prinesla trajnega uspeha operacije.^{10, 29, 33} Našli smo le en primer, pri katerem so naredili polno zapestno protezo z dobrim uspehom.¹¹

V zadnjem desetletju prejšnjega stoletja je bil najpopularnejši način zdravljenja odstranitev bližnje zapestne vrste, a s povprečno precej slabimi rezultati.^{30, 31, 33, 34} V istem obdobju so drugi kirurgi pričeli zagovarjati delne zatrditve zapestja. V primerih Preiserjeve bolezni smo zasledili dve poročili o delni zatrditvi med glavičnico in lunico^{11, 16} in en primer podobne zatrditve, pri kateri so uporabili tudi zdravi del čolnička.¹⁵ Zatrditev štirih kotov je v primeru te bolezni prvi predlagal Lenoble,³⁵ priporočil pa jo je tudi Watson.¹⁴ Skupaj z našim primerom lahko podpremo terapevtski koncept usmerjenega učbenika,¹³ ki v primerih napredovale Preiserjeve bolezni priporoča srednjo zapestno zatrditev.

Artroskopija zapestja je uporabna tako diagnostično kot terapevtsko.^{36, 37}

V zadnjem desetletju se uveljavlja prenos vsadka kostnega bloka na žilnem peclju. Zaenkrat objavljenih primerov ni veliko, poročajo pa, da je metoda dobra v zgodnjih obdobjih bolezni, preden pride do patoloških zlomov in posedanja čolnička.²⁶ Pri tem zopet naletimo na problem zgodnjega odkritja zelo redke bolezni, za kar terapevt poleg kliničnega znanja potrebuje tudi dostopnost preiskave z NMR, podobno kot pri bistveno pogostejši Kienboeckovi bolezni.

Zaključki

Čolniček je ena od koščic, ki jo najredkeje prizadene brezkrvni idiopatski propad. Propad dela čolnička po zlomu je pogost, propad celega čolnička brez jasnih

podatkov o poškodbi pa izjemno redek pojav. Med zapestnimi koščicami je čolniček, takoj za lunico, druga kost po pogostnosti idiopatskega brezkrvnega propada. Vzročna povezava ostaja nejasna in verjetno ni enoznačna. Povezava s poškodbo ali ponavljajočimi se malimi poškodbami je glede na borno prekrvavitev čolnička enako verjetna kot v primerih Kienboeckove bolezni. Ker je v literaturi objavljenih manj kot sto primerov te bolezni, je razumljivo, da tudi smerice zdravljenja niso jasne. Kljub našim zelo omejenim izkušnjam lahko s tem primerom podpremo tiste, ki v primerih napredovale stopnje Preiserjeve bolezni priporočajo srednjo zapestno zatrditev z odstranitvijo čolnička. V našem primeru z dolgim časom sledenja bolnika sva po petnajstih letih zadovoljna tako oba, bolnik kot zdravnik.

Literatura

- Preiser G. Eine typische posttraumatische und zur Spontanfraktur führende Osteitis Naviculare carpi. *Fortschr Geb Roentgenstr* 1910; 15: 189-97.
- McMaster PE, Levin RT. Osteochondritis dissecans of carpal scaphoid. Report of a case. *US Naval Med Bull* 1945; 45: 742-44.
- Ravelli A. Osteochondritis dissecans am Kahnbein der Hand. *Radiol Clin* 1955; 24: 97-100.
- Phillips MN, Stark RF. Osteochondritis dissecans of carpal scaphoid. *Br J Radiol* 1965; 38: 633-6.
- Mathies B. Osteochondritis dissecans am Kahnbein der Hand. *Handchirurgie* 1972; 4: 165-7.
- Mevesh H, Schneider-Sickert F. Gibt es eine osteochondritis dissecans am Kahnbein der Hand. *Zorthop* 1975; 113: 424-6.
- Bauman F, Ilse H. Ein Beitrag zur Osteochondritis dissecans des os Naviculare manus. *Zorthop* 1977; 115: 397-401.
- Guelpa G, Chamay A, Lagier R. Bilateral osteochondritis dissecans of the carpal scaphoid. A radiological study of one case. *Int Orthop* 1980; 4: 25-30.
- Aghasi M, Rzetelni V, Axer A. Osteochondritis dissecans of the carpal scaphoid. *J Hand Surg* 1981; 6: 351-2.
- Ekerot L, Eiken O. Idiopathic avascular necrosis of the scaphoid. Case report. *Scand J Plastic Reconstr Surg* 1981; 15: 69-72.
- Ferlic DC, Morrin P. Idiopathic avascular necrosis of the scaphoid. Preiser's disease? *J Hand Surg* 1989; 14: 13-6.
- Vidal MA, Linscheid RL, Amadio PC, Dobyns JH. Preiser's disease. *Ann Hand Surg* 1991; 10: 227-36.
- Preimer C. Avascular necrosis of the carpals. In: Gerwin M, Weiland AJ, eds. *Surgery of the Hand and Upper Extremity*. New York: McGraw-Hill; 1996. p. 317-26.
- Ashmead D IV, Watson KH, Damon C, Herber S, Paly W. Scapholunate advanced collapse wrist salvage. *J Hand Surg* 1994; 741-50.
- Rotman MB, Manske PR, Pruitt DL, Szerzinski J. Scapho-capitolunate arthrodesis. *J Hand Surg* 1992; 17A: 26-33.
- Kirschenbaum D, Schneider HL, Kirkpatrick WH, Adams DC, Cody RP. Capitolunate arthrodesis for radioscaphoid arthritis. *J Hand Surg* 1993; 18A: 780-5.
- Hecquet F. Les osteonecroses des os du carpe (doktorsko delo). Univerza Rouen 1985.
- Aspenberg P, Wang JS, Jonsson K, Hagert CG. Revascularization may cause collapse. *J Hand Surg* 1994; 19B: 565-9.
- Jensen CH, Leicht P. Idiopathic avascular necrosis of the scaphoid in a child. *Scand J Plast Reconstr Surg Hand Surg* 1995; 29: 359-60.
- Zeng W, Driedger A, Pavlosky W, Bruce L. Idiopathic avascular necrosis of the scaphoid in a child demonstrated by bone scintigraphy. *Clin Nucl Med* 2001; 26: 782-3.
- Van Innis G, Hallaert G. Osteochondrite primitive du scaphoide carpien. *Ann Chir Main* 1987; 6: 219-21.
- Dossing K, Boe S. Idiopathic avascular necrosis of the scaphoid. *Scand J Plast Reconstr Hand Surg* 1994; 28: 155-6.
- Herbert TJ, Lancetta M. Idiopathic avascular necrosis of the scaphoid. *J Hand Surg* 1993; 19B: 174-82.
- Kalainov DM, Cohen MS, Hendrix RW, Sweet S, Culp RW, Osterman AL. Preiser's disease - identification of two patterns. *J Hand Surg* 2003; 28: 767-78.
- Ramonda R, Olivero F, Podswiadek M, Stramare R, Ferrari GP, Todesco S. Osteochondritis dissecans of the scaphoid (Preiser's syndrome). 2 case report. *Reumatismo* 2003; 55: 119-22.
- Moran SL, Cooney WP, Shin AY. The use of vascularized grafts from distal radius for the treatment of Preiser's disease. *J Hand Surg* 2006; 31: 705-10.
- Lauder AJ, Trumble TE. Idiopathic avascular necrosis of the scaphoid - Preiser's disease. *Hand Clin* 2006; 22: 475-84.
- Allen PR. Idiopathic avascular necrosis of the scaphoid. A report of two cases. *J Bone Joint Surg* 1983; 65: 333-5.
- Helbig B, Almeling M. Längenfristiges Behandlungsergebnis der seltenen aseptischen Kahnbeinnekrose (Mb. Preiser) mit Swanson-Implantat. *Handchir Mikrochir Plast Chir* 1989; 21: 178-81.
- DeSmet L, Aerts P, Walraevens, Farby G. Avascular necrosis of the carpal scaphoid - Preiser's disease. Report of 6 cases and review of the literature. *Acta Orthop Belg* 1993; 59: 139-42.
- DeSmet L, Aerts P, Farby G. Avascular necrosis of the scaphoid. Report of three cases with proximal row carpectomy. *J Hand Surg* 1992; 17A: 907-9.
- Martini G, Valenti R, Giovani S, Nuti R. Idiopathic avascular necrosis of the scaphoid. A case report. *Recenti Progressi in Medicina* 1995; 86: 238-40.
- Alnot JY, Frajman JM, Bocquet L. Les osteonecroses aseptiques primitives totales du scaphoide. *Ann Chir Main* 1990; 9: 221-5.
- Cook DA, Engber WD. Osteochondritis dissecans of the scaphoid. Preiser's disease? *Orthopaedics* 1993; 16: 705-7.
- Lenoble E, Mawhinney I. Deux cas inhabituels necrose avasculaire du scaphoide. *Rev Rheum* 1994; 61F: 462-5.
- Menth-Chiari WA, Poehling GG. Preiser's disease: arthroscopic treatment of avascular necrosis of the scaphoid. *Arthroscopy* 2000; 16: 208-13.
- Viegas SF. Arthroscopic treatment of osteochondritis dissecans of the scaphoid. *Arthroscopy* 1988; 4: 278-88.

Prispelo 2007-05-17, sprejeto 2007-10-22