



Artroskopsko zdravljenje osteohondralnih defektov komolca

Arthroscopic treatment for elbow osteohondral defects

Oskar Zupanc, Matej Drobnič, Klemen Stražar

Ortopedska klinika, Univerzitetni klinični center Ljubljana

Avtor za dopisovanje (*Correspondence to*):

doc. dr. Oskar Zupanc, dr. med., Ortopedska klinika, UKC Ljubljana, Slovenija, E-naslov: oskar.zupanc@kclj.si

Prispelo/Received: 14.4.2009

Izvleček

Izhodišča. Ponavljanje metov nad glavo ali fizično delo v prisilnih položajih komolca povzroči velike obremenitve na zunanji in zadnji strani komolca športnikov-metalcev in delavcev. To pogosto sproži nastanek akutnih ali kroničnih okvar in napredujoče strukturne spremembe komolca. Najpogosteje nastanejo pri mlajših ostohondritis ali starejših osteohondralni defekt kapiteluma humerusa in prosta telesa.

Bolniki in metode. Klinično smo pregledali vse bolnike, ki so bili artroskopirani zaradi osteohondralnega defekta komolca 2 leti po artroskopskem zdravljenju z Mayo elbow score. Analizirali smo tudi morfološke spremembe komolca, trajanje hospitalizacije in rehabilitacije

Rezultati. 2 leti po artroskopskem zdravljenju smo ugotovili normalno gibljivost komolca brez bolečin pri 11 bolnikih. 3 bolniki so imeli 5 do 10 stopinjski izpad iztega. Povprečni Mayo elbow score je bil pred posegom 56.4 in dve leti po 92.5. Vsi bolniki so po končanem zdravljenju opravljali isto dejavnost.

Zaključki. Tudi v naši seriji bolnikov se je izkazalo, da je artroskopsko zdravljenje osteohondralnih lezij zelo uspešno pri zgodnjih degenerativnih spremembah komolca in mlajši populaciji. Dolžina hospitalizacije se je izrazito skrajšala.

Ključne besede. Artroskopija, osteohondralni defekt, komolec.



Abstract

Background. Repeated overhead throwing or hard working in forcibly elbow positions imparts high valgus and extension loads to the athlete's or skilled handworker's elbow, often leading to either acute or chronic injury and progressive structural change of the elbow joint. Common injuries encountered as valgus extension overload syndrome with osteochondritis dissecans of the capitellum, capitellum humeri osteochondral lesions and loose bodies.

Patients & methods. We clinically analyzed patients with osteochondral lesions of the elbow 2 year after arthroscopic treatment with Mayo elbow score. We also analyzed morphologic elbow changes, hospital stay and duration of the rehabilitation.

Results. 2 years after arthroscopic treatment for elbow osteochondral lesions range of movement was normal and painless in 11 patients. 3 patients had 5 to 10 degrees elbow contracture. Average Mayo elbow score before was 56.4 and 2 years after arthroscopic treatment 92.5. All patients returned to preoperatively activity level.

Conclusion. Arthroscopic treatment for elbow osteochondral lesion has been proved to be very effective especially in younger population and in patients with early elbow osteoarthritis. Also the length of hospital stay was markedly reduced.

Key words. Arthroscopy, osteochondral lesion, elbow.

Uvod

V zadnjih letih je uporaba artroskopije komolca pri zdravljenju različnih okvar v komolcu, zaradi krajše rehabilitacije in manjših bolečin po operaciji, vedno pogostejša. V našem prispevku smo analizirali osteochondralne okvare komolčnega sklepa različnih vzrokov pri adolescentih športnikih in fizičnih delavcih po artroskopskem zdravljenju. Zaradi povečane popularnosti metalnih športov (atletika, tenis, baseball itd), kontaktnih športov (hokeja, rokometa itd), gimnastike in tudi razvoja artroskopske tehnike zdravljenja, se je razvila zgodnejša prepoznavna teh okvar komolca. V ZDA se je zaradi razvoja baseball-a med mladostniki v zadnjih desetletjih povečala letna incidenca bolečine v komolcu na 20 do 40 procentov v tej starostni skupini (1). Pri metanju ali težkem delu z rokami nad višino ramenskih sklepov in večkratnem ponavljanju teh gibov, je komolec med metom iztegnjen v valgusnem položaju, izpostavljen velikim stresom oz. silam na njegovem zunanem in zadnjem delu. Natezne sile delujejo na notranje stranske vezi (notranji kompartment), kompresijske na zunanji del komolca (zunanji kompartment - sklep med glavico humerusa in radiusa) in strižne sile na zadnji del komolca (zadnji kompartment -olekranon, fossa

olekrani). To lahko privede do nastanka akutne ali kronične okvare komolca, kar vodi do strukturne spremembe sklepnih površin predvsem v postero-lateralnem delu komolčnega sklepa. Nastanejo lahko naslednje okvare komolca: osteochondralni defekti (OCD) in osteofiti kapiteluma humeri, osteochondritis dissecans kapiteluma pri adolescentih, OCD kapiteluma radiusa ter posledično prosta telesa v različnih kompartmentih komolca. Uporaba artroskopske tehnike zdravljenja teh okvar komolca je izboljšala prognozo in skrajšala čas vrnitve takih bolnikov na delo in na nivo prejšnje športne aktivnosti (1,2,4).

Bolniki in metode

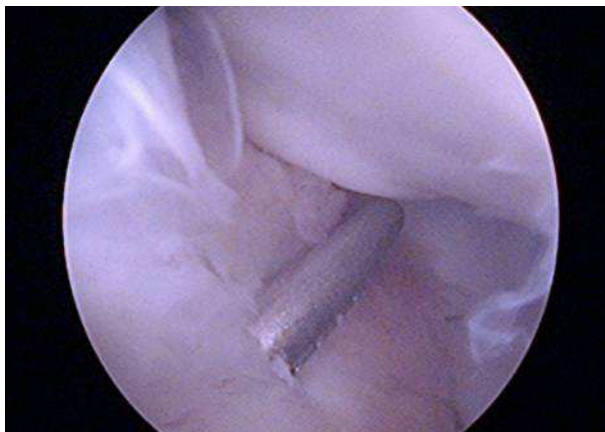
Ker na navadnem rtg posnetku v anteroposteriorni in stranski projekciji komolca ponavadi ne vidimo OCD, smo vedno pri sumu napravili MRI. Ta v zgodnji fazi okvare pokaže kostni edem na mestu OCD (2). OCD komolca so najpogosteje prisotni na kapitelumu humerusa in smo zato razdelili OCD glede na prilagojeno MRI in artroskopsko klasifikacijo teh lezij, ki loči 5 stopenj (Tabela 1), (3). Od uvrstitve defekta v to razvrstitev, je odvisna dolgoročna prognoza defekta oziroma zgodnji razvoj degenerativnih sprememb na komolčnem sklepu. Pri vseh bolnikih z OCD na komolcu



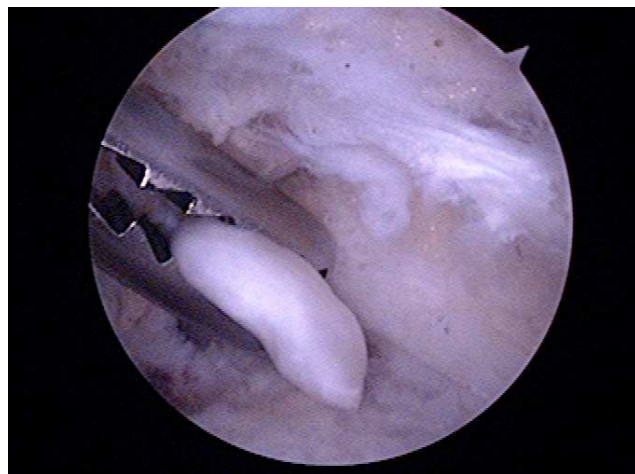smo napravili artroskopsko čiščenje, metodo »mikrofracturing« in vrtnje defekta ter po potrebi odstranitev nestabilnega OCD ali prisotnega prostega telesa. Končno smo klinično pregledali in analizirali vse bolnike z OCD komolca pred in 2 leti po artroskopskem zdravljenju z Mayo elbow score oceno. Ocenili smo tudi morfološke spremembe komolca, čas hospitalizacije in dolžino rehabilitacije.

Rezultati

Med januarjem 2003 in decembrom 2007 smo artroskopsko zdravili 53 bolnikov zaradi bolečine in kontrakture v komolcu. Od teh je 14 (26%) bolnikov imelo OCD ali samo prosta telesa v komolcu, ostali pa so bili artroskopirani zaradi druge patologije v komolcu. Prosta telesa so se pri mlajših bolnikih nahajala v sprednjem in zunanem delu komolca (6 bolnikov – 12 %) in pri starejših v zadnjem delu komolca. Večina 6 (12%) bolnikov je imelo OCD na kapitelumu humerusa. 4 bolniki (8%) so imeli II (Slika 1) in 2 (4%) IB tip OCD defekta na kapitelumu humerusa. 2 bolnika pa sta imela Ib tip OCD defekta na olekranonu. Pri 6 bolnikih (12%) smo našli prosta telesa, vendar nismo identificirali mesto OCD (Slika 2), čeprav so bolniki navajali poškodbo: padec na iztegnjen komolec ali pa so utrpeli delni izpah komolca. Pri 6 bolnikih smo našli tudi kostne naplastitve na posterolateralnem delu komolca in vsi od teh so imeli klinične znake posterolateralne utesnitve komolca.



Slika 1
OCD tip II capitellum humeri med artroskopskim posegom.



Slika 2
Odstranjevanje prostega telesa z artroskopsko prijemalko iz sprednjega kompartimenta komolca pri OCD.

Pri 10 bolnikih smo napravili povrtavanje defekta, pri 6 smo odstranili prosta telesa, pri 6 smo dodatno odstranili naplastitve na posterolateralnem delu olekranona in glavici humerusa in odstranili posterolateralni del sklepne ovojnice. Povprečna starost teh bolnikov je bila 20 let (12-25). Večina teh bolnikov (11) dve leti po artroskopiji komolca ni imela bolečin in normalno gibljivost komolca v vse smeri. 3 bolniki pa so pri intenzivni aktivnosti (npr. šport ali fizično delo) imeli manjše bolečine in ostala jim je 5-10 stopinjska flektorna kontraktura. Povprečni Mayo elbow score se je povečal od 56.4 pred artroskopijo na 92.5 dve leti po njej. Vsi bolniki so po končani rehabilitaciji opravljali iste aktivnosti kot prej preden so nastale težave komolcem.

Razprava

Bolniki z OCD defektom se ponavadi pritožujejo nad bolečino in okorelostjo komolca, ki pa se izboljša s počivanjem. Kasneje se lahko pojavi zatikanje v komolcu, ki občasno zastane v določenem položaju (zaskoči), zaradi prisotnih prostih teles. V statusu je lahko prisotna občutljivost na zunanem delu komolca in komaj vidna oteklina posterolateralne sklepne špranje. Običajno je gibljivost komolca rahlo zavrta predvsem v smer iztega (flektorna kontraktura). In pri pozitivnem kompresijskem radiokapitelarnem testu, lahko posumimo na OCD oz. patologijo v tem sklepu,



če ob pritisku na zunanji del iztegnjenega komolca pri pro-supinaciji pri bolniku povzročimo bolečino (3,4). V zgodnji fazi bolezni je rtg posnetek komolca v ap in lat. projekciji normalen, kasneje pa lahko vidimo sploščeni kapitelum humeri in prosta telesa v komolcu. Pri sumu na OCD komolca moramo vedno narediti MRI komolca, ki v zgodnji fazi bolezni pokaže edem kosti. MRI artrografija pa lahko natančno prikaže velikost okvare (2). Glede na MRI in ustrezno artroskopsko klasifikacijo, ki se med seboj dopolnjujeta in sta vzajemni, se lahko odločimo za ustrezno zdravljenje (Tabela 1), (5).

Tip 1A OCD s lahko zdravi konzervativno, s tem, da se vsa dodatna aktivnost s prizadeto roko prepove in predpiše NSAR. Komolec se razbremeni v ruti za 3 do 6 tednov. Vrnitev k športni aktivnosti se svetuje v 3 do 6 mesecih. Če pa se simptomi vrnejo, se svetuje dodaten počitek ali celo sprememba aktivnosti. Tip IB in tip II OCD imata spremenjen T1 in T2 MRI signal. Pri artroskopiji je sklepni hrustanec neprizadet ali počen, subhondralna kost pa je nestabilna in se lahko sesede. Če defekt na lateralnem rtg posnetku zajema več kot 55% kapiteluma in je pod večjim kotom od

60° je potrebno povrtavanje lezije. Pri večjih lezijah je potrebna stabilizacija lezije s kovinskim ali bioabsorbilnim vijakom (6). Lezije, ki zavzemajo več kot 70% kapiteluma imajo slabo prognozo. Nekateri avtorji v teh primerih napravijo mozai-koplastiko ali 10° suprakondilarno osteotomijo z zaprtim klinom (7). Tip III lezije so velike, kronične lezije s prisotnimi prostimi telesi. Če so akutno premaknjeni in večji, jih poskušamo stabilizirati na mestu lezije, sicer pa jih odstranimo in defekt očistimo. Pogosto se ti bolniki ne zmorejo vrniti na nivo prejšnje športne aktivnosti. Tip IV OCD se ponavadi ne zgodi pri športnikih. Tu je prizadeta tudi glavica radiusa. Terapija je artroskopska s toaleta in povrtavanjem. Vsi operirani bolniki z OCD komolca morajo nositi 2 do 3 tedne komolec v viseči opornici. Aktivna gibljivost je dovoljena šele potem, ko je vidno kostno preraščanje OCD (6). Prognoza OCD komolca oz. kapiteluma je dobra, če je ugotovljena zgodaj v IA stopnji. Vendar se večino OCD se diagnosticira v IB in II fazi, kar je bilo tudi v naši seriji bolnikov. Ti bolniki v 50% razvijejo zgodnje degenerativne spremembe komolca (8).

Tabela 1

MRI in artroskopska prilagojena klasifikacija OCD komolca.

MRI klasifikacija		Artroskopska klasifikacija	
Tip	MRI značilnosti	Tip	Artroskopske značilnosti
IA	- normalen rtg - T1 abnormalen signal kostnine - T2 normalen signal	intakten/stabilen	- sklepni hrustanec - subhondralna stabilnost
IB	- abnormalen rtg - T1 abnormalen signal kostnine - T2 abnormalen signal kostnine	intakten/nestabilen	- sklepni hrustanec - subhondralna nestabilnost
II	- MRI s kontrastom pokaže rob defekta	odprt/nestabilen	- zlom sklepnega hrustanca - premik ali vdrstost subh. kosti
III	- kronični defekt s prostimi telesi	odlomljen	- prosta telesa
IV	- prisotnost OCD glavice radiusa		



Zaključki

Artroskopsko zdravljenje OCD v komolcu pri mladih s povrtavanjem in odstranitvijo prisotnih prostih teles je učinkovita in varna metoda. Posebej učinkovita je pri mladih in motiviranih bolnikih, ki imajo dobro ohranjene sklepne površine. Hospitalizacija v teh primerih je kratka in poraba analgetikov majhna. Dolžina rehabilitacije je odvisna od stopnje OCD, obsežnosti artroskopskega posega oz. eventuelne dodatne sprostivne kapsule komolca. Na splošno rehabilitacija traja od 3 do 6 mesecev.

Literatura

1. Ireland ML, Hutchinson MR. Upper extremity injuries in young athletes. *Clin Sport Med*. 1995; 14: 533-69
2. Griffith JF, Roebuck DJ, Cheng JC in sod. Acute elbow trauma in children: Spectrum of injury revealed by MR imaging not apparent on radiographs. *AJR Am J Roentgenol* 2001; 176: 54-60
3. Panner H. An affection of the capitellum humeri resembling Calve –Perthes disease of the hip. *Acta Radiol* 1927; 8: 617-8
4. Kobayashi K, Burton KJ, Rodner C, Smith B, Caputo AE. Lateral compression injuries in the pediatric elbow: Panner's disease and osteochondritis dissecans of the capitellum. *J Am Acad Orthop Surg* 2004; 12: 246-54
5. Petrie RBJ. Osteochondritis dissecans of the humeral capitellum v De Lee JC, Drez D, Miller MD: *Orthopaedic Sports Medicine: Principles and Practice*. Philadelphia, PA, WB Saunders, 2003
6. Bradely J, Dandy DJ. Results of drilling osteochondritis dissecans before skeletal maturity. *J Bone Joint Surg (Br)* 1989; 71: 642-4
7. Kiyoshige Y, Takagi M, Yuasa K, Hamasaki M. Closed wedgw osteotomy for osteochondritis dissecans of the capitellum: A 7 to 12-year follow up. *Am J Sports Med* 2000; 28: 534-7
8. Bauer M, Jonsson K, Josefsson PO, Linden B. Osteochondritis dissecans of the elbow: A long-term follow up study. *Clin Orthop Relat Res* 1992; 284: 156-60