

Domen Vozel<sup>1</sup>, Darja Božič<sup>2</sup>, Marko Jeran<sup>3</sup>, Zala Jan<sup>4</sup>, Manca Pajnič<sup>5</sup>, Ljubiša Pađen<sup>6</sup>, Matej Hočevar<sup>7</sup> Nejc Steiner<sup>8</sup>, Veronika Kralj - Igljič<sup>9</sup>, Saba Battelino<sup>10</sup>

## Zdravljenje terapevtsko odpornega kroničnega pooperativnega vnetja temporalne kosti s plazmo, bogato s trombociti in zunajceličnimi vezikli

*Treatment of Recalcitrant Chronic Postoperative Inflammation of Temporal Bone with Platelet- and Extracellular Vesicle-rich Plasma*

### IZVLEČEK

KLJUČNE BESEDE: holesteatom, zunajcelični vezikli, mastoidektomija, plazma, bogata s trombociti, kakovost življenja, regenerativna medicina, teranostična nanomedicina

**IZHODIŠČA.** Kronično pooperativno vnetje temporalne kosti pomembno vpliva na kakovost življenja. Plazma, bogata s trombociti in zunajceličnimi vezikli (angl. *platelet- and extracellular vesicle-rich plasma*, PVRP), je bila prepoznana kot učinkovito sredstvo za zdravljenje kroničnega vnetja na drugih področjih otorinolaringologije. **METODE.** Bolniki so bili naključno razporejeni na zdravljenje s PVRP (skupina PVRP) ali standardnimi konzervativnimi metodami (kontrolna skupina) v okviru štirih mesečnih pregledov in naknadnega spremljanja. Izid zdravljenja je bil merjen z vprašalnikom o kroničnem vnetju srednjega ušesa 12 (Chronic Otitis Media Questionnaire, COMQ-12), površino vnetja in časom brez simptomov po četrtem pregledu. **REZULTATI.** Enajst bolnikov iz vsake skupine je končalo zdravljenje; 95 % je imelo kronično vnetje radikalne votline. V štirih pregledih se je

<sup>1</sup> Asist. dr. Domen Vozel, dr. med., Klinika za otorinolaringologijo in cervikofacialno kirurgijo, Univerzitetni klinični center Ljubljana, Zaloška cesta 2, 1000 Ljubljana; Katedra za otorinolaringologijo, Medicinska fakulteta, Univerza v Ljubljani, Zaloška cesta 2, 1000 Ljubljana; domen.vozel@kclj.si

<sup>2</sup> Dr. Darja Božič, univ. dipl. biokem., Laboratorij za klinično biofiziko, Zdravstvena fakulteta, Univerza v Ljubljani, Ljubljana, Slovenija

<sup>3</sup> Marko Jeran, Laboratorij za klinično biofiziko, Zdravstvena fakulteta, Univerza v Ljubljani, Ljubljana, Zdravstvena pot 5, 1000 Ljubljana; Laboratorij za fiziko, Fakulteta za elektrotehniko, Univerza v Ljubljani, Tržaška cesta 25, 1000 Ljubljana

<sup>4</sup> Zala Jan, mag. san. inž., Laboratorij za klinično biofiziko, Zdravstvena fakulteta, Univerza v Ljubljani, Zdravstvena pot 5, 1000 Ljubljana

<sup>5</sup> Dr. Manca Pajnič, dipl. m. s., mag. posl. in ekon. ved, Laboratorij za klinično biofiziko, Zdravstvena fakulteta, Univerza v Ljubljani, Zdravstvena pot 5, 1000 Ljubljana

<sup>6</sup> Dr. Ljubiša Pađen, dipl. zn., mag. zdr. neg., Laboratorij za klinično biofiziko, Zdravstvena fakulteta, Univerza v Ljubljani, Zdravstvena pot 5, 1000 Ljubljana

<sup>7</sup> Dr. Matej Hočevar, Inštitut za kovinske materiale in tehnologije, Lepi pot 11, 1000 Ljubljana

<sup>8</sup> Nejc Steiner, dr. med., Klinika za otorinolaringologijo in cervikofacialno kirurgijo, Univerzitetni klinični center Ljubljana, Zaloška cesta 2, 1000 Ljubljana

<sup>9</sup> Prof. dr. Veronika Kralj - Igljič, univ. dipl. fiz., Laboratorij za klinično biofiziko, Zdravstvena fakulteta, Univerza v Ljubljani, Zdravstvena pot 5, 1000 Ljubljana;

<sup>10</sup> Izr. prof. dr. Saba Battelino, dr. med., Klinika za otorinolaringologijo in cervikofacialno kirurgijo, Univerzitetni klinični center Ljubljana, Zaloška cesta 2, 1000 Ljubljana; Katedra za otorinolaringologijo, Medicinska fakulteta, Univerza v Ljubljani, Zaloška cesta 2, 1000 Ljubljana, Slovenija

seštevek COMQ-12 statistično značilno zmanjšal v skupini PVRP ( $p < 0,001$ ), ne pa v kontrolni skupini ( $p = 0,339$ ). Površina vnetja se je statistično značilno zmanjšala med prvim in drugim pregledom ( $p < 0,0005$ ), ne pa tudi med drugimi pregledi ( $p > 0,05$ ) v skupini PVRP. Med pregledi v kontrolni skupini nismo zaznali statistično pomembnih razlik v površini vnetij ( $p = 0,152$ ). RAZPRAVA. Avtologna PVRP pomeni novo dodatno in uspešno zdravljenje kroničnega pooperativnega vnetja temporalne kosti, kadar so kirurške in standardne konzervativne metode zdravljenja izčrpane.

## ABSTRACT

KEY WORDS: cholesteatoma, extracellular vesicles, mastoidectomy, platelet-rich plasma, quality of life, regenerative medicine, theranostic nanomedicine

BACKGROUND. Chronic postoperative inflammation of the temporal bone has a significant impact on the quality of life. Platelet and extracellular vesicle-rich plasma (PVRP) has been identified as an effective agent for the treatment of chronic inflammation in other areas of otorhinolaryngology. METHODS. Patients were randomized to receive PVRP (PVRP group) or standard conservative methods (control group) as part of four monthly examinations and follow-up. The outcome of treatment, the area of inflammation, and the asymptomatic time after the fourth examination, were measured with the Chronic Otitis Media Questionnaire 12 (COMQ-12). RESULTS. Eleven patients from each group completed treatment; 95% had chronic inflammation of the radical cavity. In four check-ups, the sum of COMQ-12 decreased statistically significantly in the PVRP group ( $p < 0.001$ ) and not in the control group ( $p = 0.339$ ). The area of inflammation decreased statistically significantly between the first and second check-up ( $p < 0.0005$ ), but not during the other check-ups ( $p > 0.05$ ) in the PVRP group. During the check-ups in the control group, no statistically significant differences in the surface area of inflammation were detected ( $p = 0.152$ ). DISCUSSION. Autologous PVRP represents a new additional and successful way to treat chronic postoperative inflammation of the temporal bone when surgical and standard conservative treatment methods are exhausted.

## IZHODIŠČA

Kronično pooperativno vnetje temporalne kosti običajno pomeni kronično vneto radikalno mastoidno votlino z izcedkom, ki je posledica radikalne mastoidektomije (angl. *canal wall down*) (1). Ta otokirurški poseg se izvede pri približno 53 % operacij holesteatoma (2). Čeprav kronično pooperativno vnetje temporalne kosti prizadene le 1,5 % bolnikov z radikalno votlino, je njeno breme za kakovost življenja in vpliv na zdravstveno obremenitev pomembno (3, 4). Zdravljenje je zahtevno, še zlasti kadar so uveljavljene metode zdravljenja izčrpane. Ker je kroni-

čno pooperativno vnetje temporalne kosti podtip kroničnega vnetja srednjega ušesa, je mogoče kakovost življenja, povezano z zdravjem, oceniti z orodji, namenjenimi bolnikom, kot je vprašalnik o kroničnem vnetju srednjega ušesa (Chronic Otitis Media Questionnaire 12, COMQ-12) (5, 6).

Zavedanje o bremenu kroničnega pooperativnega vnetja temporalne kosti je spodbudilo raziskovanje novih načinov zdravljenja, vključno z uporabo medicinskega medu in izpopolnjevanjem kirurških tehnik (7). Po drugi strani pa se plazma, bogata s trombociti (angl. *platelet-rich plasma*, PRP),

pogosto uporablja za pospeševanje celjenja ran v številnih kliničnih okoljih, na primer pri rekonstrukciji sluhovoda po mastoidotomiji, rekonstrukciji baze lobanje, operaciji nosnega pretina, tonzilektomiji in laringektomiji, zaradi koristnih imunskih, hemostatskih in regenerativnih učinkov trombocitov, ki jih povzročajo sproščanje rasti dejavnikov iz zrn in več ekstragranularnih molekul (8–12). Kljub temu v otorinolaringologiji primanjkujejo randomizirane kontrolirane klinične raziskave z uporabo PRP (13).

Ker plazma vsebuje zunajcelične vezikle (ZV), ki veljajo za pomembne zdravilne vektorje, v tej raziskavi imenujemo pripravek kot plazmo, bogato s trombociti in zunajceličnimi vezikli (angl. *platelet- and extracellular vesicle-rich plasma*, PVRP) (13). ZV so heterogena skupina celičnih membranskih veziklov razreda velikosti nanometra z bistvenimi vlogami v medcelični komunikaciji in imajo izjemen potencial za uporabo pri diagnosticiranju, zdravljenju ali obojem (t. i. teranostiki) (14). ZV so naravno prisotni v krvi. Poleg tega nastajajo iz krvnih celic med vzorčenjem in obdelavo (15). Čeprav je pričakovati, da bodo koncentracije ZV v PVRP visoke, je literature, ki to opisuje, malo (13, 16).

Zaradi navedenih razlogov je bil prepoznani pomen raziskovanja učinkovitosti PVRP pri zdravljenju kroničnega pooperativnega vnetja temporalne kosti. Cilj te prospektivne randomizirane kontrolirane klinične raziskave je primerjati učinkovitost avtologne PVRP, ki se daje prek ušesnega traku, in standardnih konzervativnih metod pri zdravljenju kroničnega pooperativnega vnetja temporalne kosti. Izid zdravljenja se meri prvi, drugi in tretji mesec po izhodiščni oceni z meritvami površine vnetja in oceno kakovosti življenja s COMQ-12.

Raziskovalna hipoteza je, da je PVRP učinkovita pri zdravljenju kroničnega pooperativnega vnetja temporalne kosti, kadar so standardne konzervativne in kirurške meto-

de izčrpane. Izčrpanost teh metod utemeljuje izvedbo te raziskave.

## METODE

Raziskava je bila registrirana, rezultati so bili objavljeni na spletni strani ClinicalTrials.gov (št. NCT04281901). Komisija za medicinsko etiko Republike Slovenije je odobrila raziskavo (št. 0120146/2019/5). Od vseh bolnikov, vključenih v raziskavo, je bilo pridobljeno pisno informirano soglasje.

## Vstop v raziskavo

Vstop v raziskavo, ki so jo izvajali vodilni raziskovalci, se je začel z vpisom bolnikov na seznam (slika 1) med redno načrtovanimi pregledi med 20. marcem 2019 in 15. septembrom 2019 v terciarnem referenčnem centru za otorinolaringologijo. Ta čas je bil bistveno daljši od obdobja med dvema pregledoma pri bolniku s kroničnim pooperativnim vnetjem temporalne kosti.

Vključitvena merila so bila:

- starost > 18 let,
- kronično vnetje srednjega ušesa, opredeljeno kot prisotnost  $\geq 1$  kliničnih znakov:
  - poslabšanje vnetja,
  - vidnega izcedka iz ušes,
  - posrednih znakov izcedka iz ušes (npr. na blazini in oblačilih),
  - srbenja in
  - občutka polnosti ušes,
- izčrpano kirurško zdravljenje:
  - dodatno kirurško zdravljenje ne bi ohranilo uporabnega sluha,
- izčrpano standardno konzervativno zdravljenje:
  - neučinkovito konzervativno zdravljenje vsaj osem tednov, ki je vključevalo dajanje protimikrobnih, protivnetnih, antiseptičnih pripravkov (tj. kapljice, mazila, paste in praški) in/ali palčke srebrovega nitrata (za izvedbo kemo-kavterizacije granulacijskega tkiva).

Izključitvena merila so bila:

- vnetje mesta venepunkcije,
- nosečnost ali dojenje,

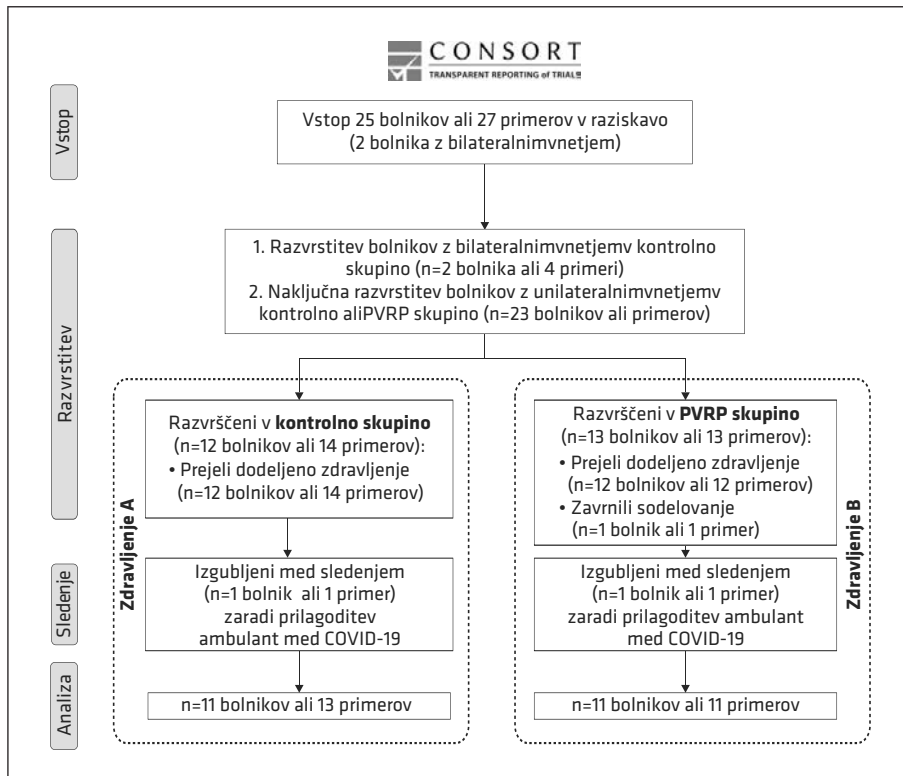
- kronična uporaba imunomodulatornih in/ali protimikrobnih zdravil,
- prisotnost sistemske nalezljive bolezni, avtoimunske bolezni in malignosti,
- drugi eksperimentalni poskusi zdravljenja istega kroničnega pooperativnega vnetja temporalne kosti in
- nezmožnost in/ali zavrnitev bolnikovega sodelovanja v raziskavi.

Enostransko kronično pooperativno vnetje temporalne kosti je bilo obravnavano kot en primer in dvostransko kot dva primera bolezni.

## Razvrstitev in začetek zdravljenja

Po vpisu smo bolnike razvrstili v eno od dveh skupin: zdravljenje s standardnimi

konzervativnimi metodami (tj. kontrolna skupina), ali zdravljenje s PVRP (tj. skupina PRVP) (slika 1). Uporabili smo preprosto randomizacijo z uporabo zaprtih ovojnic višjega raziskovalca (natančneje opisano v dopolnilnem gradivu raziskave Vozla in sodelavcev (17)). Nato sta vodilna raziskovalca bolnike obvestila o razporeditvi v skupine na naslednjih pregledih, ki so bili redno načrtovani med 18. septembrom 2019 in 22. januarjem 2020. Po ponovni oceni vključitvenih in izključitvenih meril je bila na teh pregledih pridobljena pisna privolitev, in ker je bil bolnik z njo seznanjen, je začel sodelovati v raziskavi. Pozneje smo začeli zdraviti po shemi, ki je vključevala štiri preglede. Po prvem (tj. izhodiščnem) pregledu so bili načrtovani trije pregledi s tedenskimi intervali vodilnih



Slika 1. Potek raziskave. PVRP – plazma, bogata s trombociti in zunajceličnimi vezikli (angl. *platelet- and extracellular vesicle-rich plasma*, PVRP). COVID-19 – koronavirusna bolezen 2019 (angl. *coronavirus disease 2019*).

raziskovalcev. Naslednji pregledi (tj. po četrtem pregledu) so bili definirani kot obdobje spremljanja.

Kontrolna skupina je bila ob vsakem pregledu zdravljena s standardnimi konzervativnimi metodami (opisanih v vključitvenih merilih). Skupina PVRP je bila na prvem in drugem pregledu zdravljena z avtologno PVRP. Pri vsakem pregledu je bila pri vseh bolnikih opravljena aspiracijska toaleta ušes. Vsem bolnikom smo naročili, naj upoštevajo splošne previdnostne ukrepe za suho uho.

Zavrnitev bolnikovega sodelovanja v preskušanju ni spremenila rednega zdravljenja kroničnega pooperativnega vnetja temporalne kosti.

### Primarna merila za določanje izida zdravljenja

Pri vsakem od štirih pregledov smo za vsak primer izmerili površino žarišča vnetja in vsak bolnik je izpolnil vprašalnik COMQ-12, ki je dostopen na spletni strani <https://www.kclj.si/dokumenti/COMQ-12.pdf>. Ta vprašalnik je bil predhodno potrjen in medkulturno prilagojen slovenščini (18). Vodilna raziskovalca sta identificirala in fotografirala žarišča vnetja (npr. granulacijsko tkivo, pordelost, edem) z diagnostičnim otomikroskopom OPMI pico/S100® (Carl Zeiss Surgical GmbH, Oberkochen, Nemčija) pri 5,1- in 8,5-kratni povečavi, za katero je bila predhodno izvedena kalibracija. Žarišče vnetja je bilo takoj anatomsko razvrščeno (17). Pozneje je neodvisni slepi

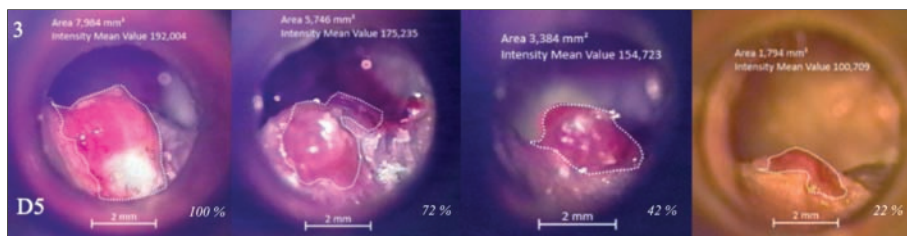
ocenjevalec rezultatov, ki ni vedel za dodelitev zdravljenja, orisal žarišče vnetja in izmeril njegovo površino z uporabo programske opreme ZEN 3.0 blue edition® (Carl Zeiss Microscopy GmbH, 2019). Površine v kvadratnih milimetrih (mm<sup>2</sup>) so bile pretvorjene v odstotek glede na izhodiščno površino žarišča vnetja (tj. 100 % ob prvem pregledu), kot je prikazano na sliki 2.

### Sekundarna merila za določanje izida zdravljenja

Sekundarno merilo je bilo trajanje obdobja brez simptomov kroničnega pooperativnega vnetja temporalne kosti. Analizirali smo ga pri bolnikih, ki med četrtem pregledom in naslednjimi pregledi v obdobju spremljanja niso imeli simptomov, povezanih s to boleznijo. Ti simptomi so bili izcedek iz ušes, posredni znaki izcedka iz ušes (npr. na blazini in oblačilih), srbenje, bolečina in občutek polnosti ušes.

### Neželeni stranski učinki uporabe plazme, bogate s trombociti in zunajceličnimi vezikli

Neželeni dogodki uporabe PVRP so bili definirani kot poslabšanje kroničnega pooperativnega vnetja temporalne kosti v treh dneh po aplikaciji PVRP v obliki intenzivnejšega izcedka iz ušes, srbenja in/ali občutka polnosti ušes. Za spremljanje neželenih stranskih učinkov smo bolnikom naročili, naj vzpostavijo stik z vodilnimi raziskovalci ali terciarnim referenčnim centrom za otorinolaringologijo.

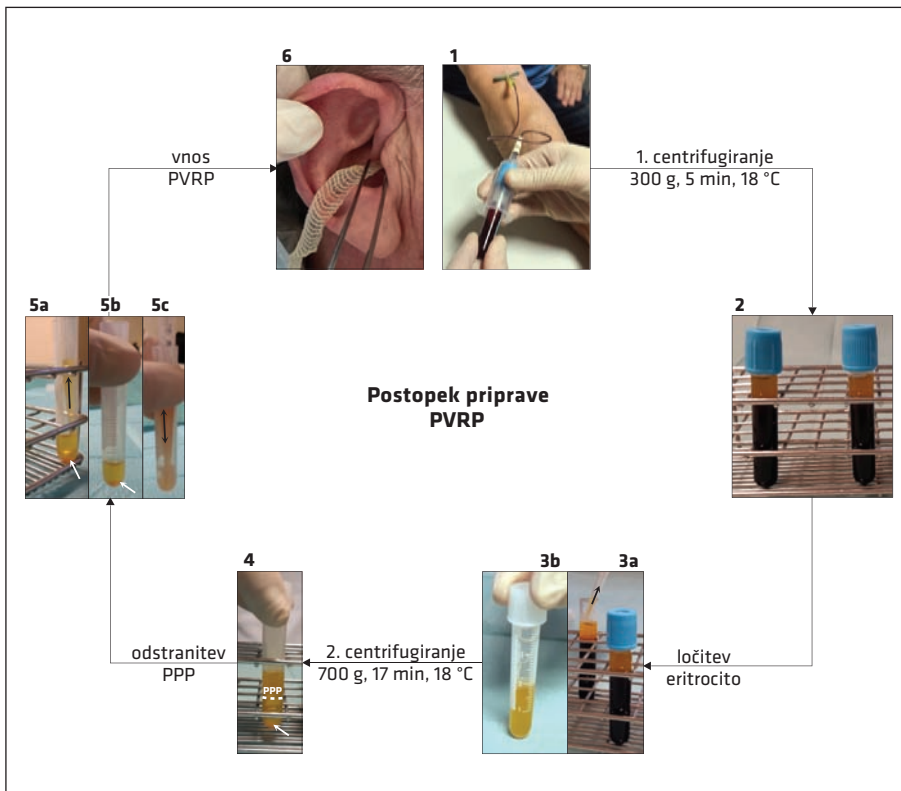


**Slika 2.** Prikaz merjenja površine žarišča kroničnega pooperativnega vnetja temporalne kosti. Ta primer prikazuje zmanjšanje površine vnetja.

## Postopek priprave plazme, bogate s trombociti in zunajceličnimi vezikli

Kri je bila odvzeta v štiri 4,5-mililitrske vakuumske epruvete z natrijevim citratom (9 NC natrijev citrat 0,105 M, BD Vacutainer®, Becton Dickinson, pri sobni temperaturi, San Jose, Kalifornija, ZDA) z iglo s krilci 21-G (Set za zbiranje krvi Safety-Lok™, BD Vacutainer®, Becton Dickinson, San Jose, Kalifornija, ZDA) (slika 3, plošča 1). Dve napolnjeni epruveti smo uporabili za pripravo ene enote PVRP, dve enoti pa sta bili pripravljene vzporedno. Epruvete s krvjo so bile takoj prenešene pri sobni temperaturi (22–24 °C) v laboratorij, kjer se je začela priprava PVRP. Najprej smo

izvedli centrifugiranje 5 min 300 × g, 18 °C) krvnih epruvet in ločili dve frakciji (slika 3, plošči 2, 3A): hematokrit (rdeča plast na dnu) in plazmo s trombociti (rumena zgornja plast). Občasno je bilo mogoče opaziti bel sloj (angl. *buffy coat*, tj. tanka motna belkasta plast levkocitov) na vrhu hematokrita. Plazmo neposredno nad tem slojem smo s sterilno pipeto (slika 3, plošča 3A) prenesli v sterilno polipropilensko epruveto (slika 3, plošča 3B). Potrebna je bila previdnost, da se je preprečilo mešanje plasti, to je hematokrita in *belega sloja* ter posledično mešanje levkocitov in eritrocitov. Zbrana plazma je bila enakomerno porazdeljena med dve sterilni polipropilenski epruveti in nato centrifugirana



**Slika 3.** Postopek priprave avtologne PVRP. Za vzporedno pripravo dveh enot PVRP smo uporabili štiri citratne epruvete s krvjo. Fotografije 1–6 označujejo korake priprave (16). PVRP – plazma, bogata s trombociti in zunajceličnimi vezikli (angl. *platelet- and extracellular vesicle-rich plasma*), PPP – plazma, revna s trombociti (angl. *platelet-poor plasma*).

17 min, 700 × g, 18 °C, da se je sedimentirala plazma, bogata s trombociti (slika 3, bele puščice na ploščah 4, 5A in 5B). Zgornjo polovico centrifugirane plazme (obrobljeno z belo črtkano črto, slika 3, plošča 4), imenovano plazma, revna s trombociti (angl. *platelet-poor plasma*), smo previdno odstranili in zavrgli brez mešanja plasti (slika 3, plošča 5A). Preostali pripravek smo resuspendirali v nastalem volumnu (slika 3, plošča 5B) v isti epruveti (slika 3, plošča 5C) za proizvodnjo PVRP. Dve enoti PVRP smo združili in dali istemu bolniku (tj. avtologna aplikacija) prek ušesnega traku (tj. trak 1 cm × 10 m, razrezan na 7 cm dolge trakove, Tosama d. o. o., Domžale, Slovenija) v območje kroničnega pooperativnega vnetja temporalne kosti (slika 3, plošča 6). Bolniku smo naročili, naj si po dveh dneh trak odstrani. Avtologno aplikacijo PVRP smo opravili bolnikom iz skupine PVRP pri prvem in drugem pregledu.

### **Analize krvi in plazme, bogate s trombociti in zunajceličnimi vezikli**

Koncentracijo levkocitov, eritrocitov, hemoglobina, C-reaktivne beljakovine (angl. *C-reactive protein*, CRP), diferencialno število krvnih celic in hitrost sedimentacije eritrocitov (angl. *erythrocyte sedimentation rate*, ESR) smo določili v vzorcih krvi s standardnimi metodami avtomatske citometrije.

Poleg tega so bili vzorci krvi in PVRP analizirani s pretočno citometrijo (pretočni citometer MACS QUANT™, Miltenyi, Bergisch-Gladbach, Nemčija, in sorodna programska oprema MACSQuantify™), da smo PVRP razvrstili po DeLongu in sod. glede na koncentracije trombocitov v PVRP (18). Delce smo okarakterizirali na podlagi signalov sipanja naprej (angl. *forward scattering*) in stranskega sipanja (angl. *side scattering*) pretočnega citometra. Vrata so bila postavljena v preliminarni raziskavi, kjer je bila identiteta celic v predstavljenih

regijah potrjena z imunskim označevanjem in z analizo skenirne elektronske mikroskopije. S slednjim smo zagotovili tudi dokaze o prisotnosti ZV (16). Pozneje smo donos trombocitov in ZV v PVRP določili z razmerjem (1):

$$\frac{\text{koncentracija trombocitov in ZV v PVRP}}{\text{koncentracija trombocitov in ZV v krvi}}$$

Za analizo sterilnosti smo pripravili PVRP iz krvi prostovoljcev z uporabo zgoraj opisanega protokola priprave od prostovoljcev, starejših od 18 let in brez kroničnega pooperativnega vnetja temporalne kosti ter povezanih bolezni in znakov okužbe.

Kemikalije, dodatni materiali in metode, uporabljene v analizi PVRP, so opisane v dopolnilnem gradivu (17).

### **Statistična analiza**

Za statistično analizo smo uporabili Microsoft Excel® za Mac (različice 16.9.0–16.36, Microsoft Corp., Redmond, Washington, ZDA) in Statistični paket za družboslovne vede (angl. *Statistical Package For Social Sciences*, SPSS) (različica 23, IBM Corp., Armonk, New York, ZDA). Vrednost  $p < 0,05$  je veljala za statistično značilno. Dodaten opis statistične analize je na voljo v dopolnilnem gradivu (17).

### **REZULTATI**

Rezultati vmesnih analiz preskušanja so bili delno predstavljeni drugje, končni rezultati pa v članku Vozla in sod. (17).

### **Bolniki**

Diagram poteka raziskave je prikazan na sliki 1 in o njem se je poročalo v skladu z izjavo CONSORT v dopolnilnem gradivu (17). Vključenih in razporejenih je bilo 25 bolnikov ali 27 primerov kroničnega pooperativnega vnetja temporalne kosti (dva bolnika z obojestransko prizadetostjo). En bolnik, ki je bil razporejen v skupino PVRP, je zavrnil sodelovanje v raziskavi, dva (tj. po eden



**Tabela 1.** Demografske in klinične značilnosti bolnikov. Čas do začetka zdravljenja – čas od začetka težav zaradi kroničnega pooperativnega vnetja temporalne kosti do prvega pregleda v sklopu raziskave, čas od operacije – čas od zadnjega kirurškega zdravljenja kronične boleznine ušesa do prvega pregleda v sklopu raziskave, PVRP – plazma, bogata s trombociti in zunajceličnimi vezikli (angl. *platelet- and extracellular vesicle-rich plasma*), n – število bolnikov, M – povprečje (angl. *mean*), SD – standardni odklon (angl. *standard deviation*), Mdn – mediana, † – t- test za neodvisna vzorca, \* – Fisherjev natančni test, \*\* – U-test Mann-Whitney, COMQ-12 – Vprašalnik za oceno prizadetosti zaradi kroničnega vnetja srednjega ušesa (Chronic Otitis Media Questionnaire 12).

	Testna skupina (n = 11)	Kontrolna skupina (n = 11)	p
<b>Spol (n, %)</b>			
Moški	9 (82 %)	9 (82 %)	1,000
Ženski	2 (18 %)	2 (18 %)	
<b>Starost (leta)</b>			
M±SD	47 ± 18	52 ± 24	0,632 <sup>†</sup>
<b>Pridružene bolezni (n, %)</b>			
Da	6 (55 %)	6 (55 %)	1,000
Ne	5 (45 %)	5 (45 %)	
<b>Redno jemanje zdravil (n, %)</b>			
Da	3 (27 %)	6 (55 %)	0,387*
Ne	8 (73 %)	5 (45 %)	
<b>Alergije (n, %)</b>			
da	5 (45 %)	4 (36 %)	1,000*
ne	6 (55 %)	7 (64 %)	
<b>Koagulopatije (n, %)</b>			
Da	2 (18 %)	1 (9 %)	1,000*
Ne	9 (82 %)	10 (91 %)	
<b>Kajenje (n, %)</b>			
Da	2 (18 %)	5 (45 %)	0,361*
Ne	9 (82 %)	6 (55 %)	
<b>Uživanje alkohola (n, %)</b>			
Da	10 (91 %)	7 (64 %)	0,311*
Ne	1 (9 %)	4 (36 %)	
<b>Čas do začetka zdravljenja (dnevi – leta)</b>			
Mdn	2688 – 7,4	3172 – 8,7	0,116**
<b>Čas od operacije (dnevi – leta)</b>			
Mdn	4644 – 12,7	5224 – 14,3	0,573**
<b>COMQ-12 seštevek točk</b>			
Mdn	33	34	0,977**



iz vsake skupine) pa sta bila izgubljena za nadaljnje spremljanje (angl. *lost to follow-up*). Končna analiza je vključevala 22 bolnikov ali 24 primerov bolezni (tj. dva bolnika z dvostransko prizadetostjo). Koagulopatija pri enem bolniku je bila posledica rednega jemanja acetilsalicilne kisline (tabela 1).

Pri 21 bolnikih (95 %) ali 23 primerih (96 %) se je vnetje pojavilo kot kronično vnetje radikalne mastoidne votline. Pri enem bolniku (5 %) ali enem primeru (4 %) se je vnetje pojavilo v votlini po subtotalni petrozelektomiji, ki je bila izvedena za zdravljenje ploščatoceličnega karcinoma zunanjega sluhovoda, ki se ni ponovil od leta 2004. Pri enem bolniku (5 %) ali enem primeru bolezni (4 %) v skupini PVRP je bilo vnetje posledica radikalne mastoidektomije zaradi holesteatoma zunanjega sluhovoda. Pri 20 bolnikih (91 %) ali 22 primerih (92 %) (10 primerov iz skupine PVRP in 12

primerov iz kontrolne skupine) je bila opravljena radikalna mastoidektomija zaradi holesteatoma srednjega ušesa (17).

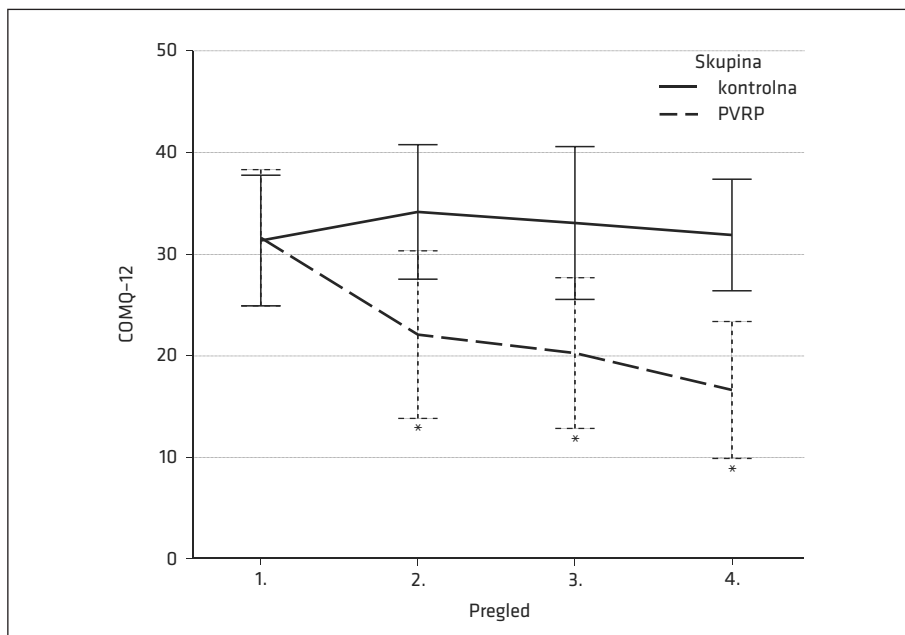
Intervali med pregledi niso pokazali statistično značilne razlike med skupinama (mediana (Mdn) = 28 in  $p > 0,05$  za vsak interval med pregledi) (17).

Krvni laboratorijski izvidi, določeni s standardnimi avtomatskimi citometrijskimi metodami, so bili pri vseh bolnikih normalni. Povprečna koncentracija trombocitov in ZV, izmerjena s pretočno citometrijo v vzorcih krvi skupine PVRP, je bila  $199 \times 10^9/l \pm 62 \times 10^9/l$  (17).

## Izid zdravljenja

### Vprašalnik o kroničnem vnetju srednjega ušesa

Način zdravljenja (tj. standardno konzervativno zdravljenje ali zdravljenje s PVRP) je statistično pomembno učinkoval na vsote COMQ-12 v štirih pregledih glede na



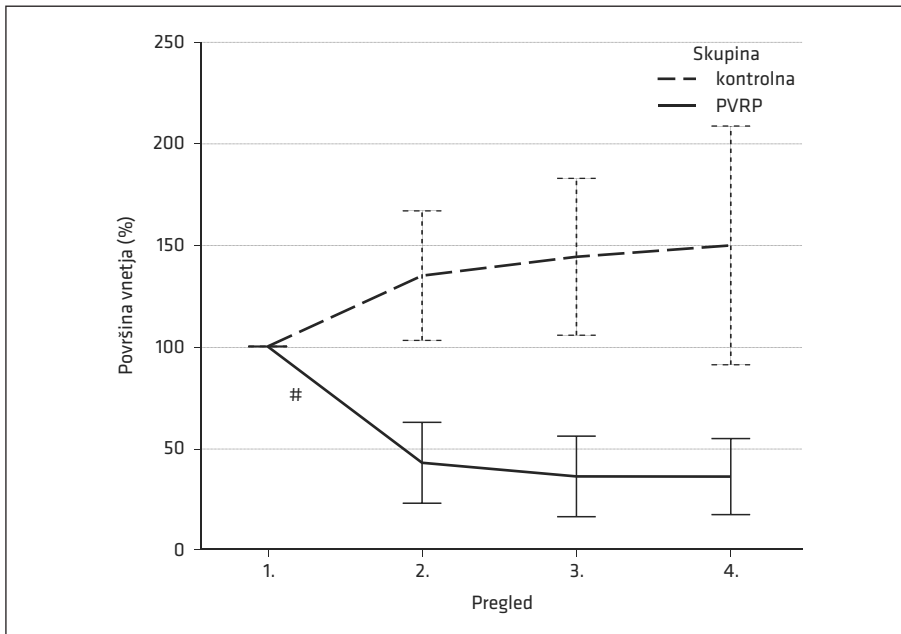
**Slika 4.** Prikaz kakovosti življenja, povezane s kroničnim pooperativnim vnetjem temporalne kosti, merjene s COMQ-12. V 95-% interval zaupanja so vključeni v graf. \* - statistično značilne razlike med skupinama v seštevkih točk pri posameznih pregledih (2., 3. in 4.), PVRP - plazma, bogata s trombociti in zunajceličnimi vezikli (angl. *platelet- and extracellular vesicle-rich plasma*), COMQ-12 - vprašalnik za oceno prizadetosti zaradi kroničnega vnetja srednjega ušesa (Chronic Otitis Media Questionnaire 12).

dvosmerno mešano analizo variance (tj. ANOVA) ( $F(3, 60) = 8,755$ ,  $p < 0,0005$ , delni  $\eta^2 = 0,304$ ) (slika 4) (17).

Pri prvem pregledu ni bilo statistično značilne razlike v rezultatih med skupinama ( $F(1, 20) = 0,00$ ,  $p = 0,949$ ), razlika pa je bila statistično značilna pri drugem ( $F(1, 20) = 6,48$ ,  $p = 0,019$ , delni  $\eta^2 = 0,245$ ), tretjem ( $F(1, 20) = 7,30$ ,  $p = 0,014$ , delni  $\eta^2 = 0,267$ ) in četrtem pregledu ( $F(1, 20) = 15,29$ ,  $p = 0,001$ , delni  $\eta^2 = 0,433$ ). Seštevek točk COMQ-12 se je med zdravljenjem statistično značilno znižal v skupini PVRP ( $F(3, 30) = 9,78$ ,  $p < 0,001$ , delni  $\eta^2 = 0,494$ ) in ne v kontrolni skupini ( $F(3, 30) = 1,17$ ,  $p = 0,339$ ). Znižanje seštevka točk COMQ-12 je bilo statistično značilno v skupini PVRP med prvim in tretjim ( $M = 11$  točk,  $SE = 3$  točke,  $p = 0,029$ ) ter med prvim in četrtem pregledom ( $M = 15$  točk,  $SE = 2$  točki,  $p = 0,001$ ), ne pa tudi med drugimi pregledi ( $p > 0,05$ ) (17).

## Površina žarišč kroničnega pooperativnega vnetja temporalne kosti

Razlike površin žarišč kroničnega pooperativnega vnetja temporalne kosti so bile v skupini PVRP statistično značilno različne med prvim (povprečje (angl. *mean*,  $M$ ) = 100 %, (standardni odklon, angl. *standard deviation*,  $SD$ ) = 0 %), drugim ( $M = 43$  %,  $SD = 30$  %), tretjim ( $M = 36$  %,  $SD = 30$  %) in četrtem pregledom ( $M = 36$  %,  $SD = 28$  %) glede na enosmerno ANOVA s ponavljajočimi se meritvami ( $F(3, 30) = 28,59$ ,  $p < 0,0005$ , delni  $\omega^2 = 0,650$ ) (slika 5) (17). Glede na analizo post-hoc z Bonferronijevim popravkom je bilo zmanjšanje statistično značilno med prvim in drugim pregledom ( $M = 57$  %, 95 % interval zaupanja (IZ) (28, 87),  $p < 0,0005$ ), med drugimi pregledi pa ne ( $p > 0,05$ ). Med pregledi v kontrolni skupini po enosmerni ANOVA s ponavljajočimi se meritvami, popravljeni zaradi kršitve



**Slika 5.** Prikaz površine žarišča kroničnega pooperativnega vnetja temporalne kosti izmerjene otomikroskopsko. V 95 % interval zaupanja so vključeni v graf. # - statistično značilna razlika med prvim in drugim pregledom v skupini PVRP. PVRP - plazma, bogata s trombociti in zunajceličnimi vezikli (angl. *platelet- and extracellular vesicle-rich plasma*).

sferičnosti, niso bile zaznane statistično značilne razlike (popravek z  $\epsilon = 0,611$ ,  $F(1,834, 22,010) = 2,079$ ,  $p = 0,152$ ).

## Spremljanje

Pri četrtem pregledu je bilo 82 % (tj. devet bolnikov) iz skupine PVRP in 27 % (tj. trije bolniki) iz kontrolne skupine brez simptomov kroničnega pooperativnega vnetja temporalne kosti; zato je bil za te bolnike izmerjen čas brez simptomov (slika 6, dopolnilno gradivo). Zbiranje podatkov je bilo prekinjeno 22. februarja 2021 za bolnike, ki so bili ta dan brez simptomov. Mediana trajanja obdobja brez simptomov je znašala 9,2 meseca (95 % IZ (7,4; 11,9)) v skupini s PVRP. Glede na Kaplan-Meierjevo analizo je skupno 49 % bolnikov v skupini PVRP ostalo brez simptomov 12,7 meseca po četrtem pregledu. Približno 89 % teh bolnikov je ostalo brez simptomov do 3,9 meseca, 78 % do 5,1 meseca in 65 % do 7,8 meseca (17).

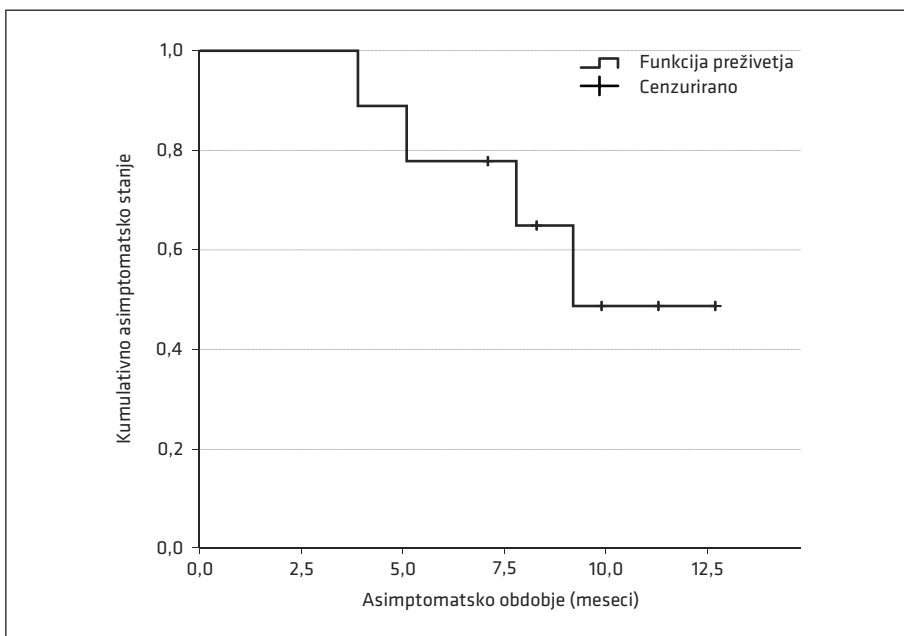
## Neželeni stranski učinki plazme, bogate s trombociti in zunajceličnimi vezikli

Neželenih stranskih učinkov, povezanih s PVRP, nismo odkrili.

## Priprava plazme, bogate s trombociti in zunajceličnimi vezikli

Priprava PVRP je v povprečju trajala 80 minut (SD = 26 min). Povprečni volumen PVRP za eno aplikacijo (tj. dve enoti PVRP) je bil 2,1 ml (SD = 0,7 ml), kar je dovolj, da se ušesni trakec vsakič v celoti namoči. Povprečna koncentracija trombocitov in ZV v PVRP je bila  $504 \times 10^9/l$  (SD =  $190 \times 10^9/l$ ). Povprečni donos trombocitov in ZV v PVRP (enačba 1) je bil 276 % (SD = 157 %) (17).

Vrstična elektronska mikroskopija vzorcev PVRP je pokazala veliko trombocitov, kot je prikazano na sliki 7. V PVRP nismo zaznali mirujočih diskov podobnih trombocitov.



**Slika 6.** Prikaz trajanja obdobja brez simptomov s Kaplan-Meierjevo krivuljo. Analiza temelji na podatkih devetih od enajstih (82 %) bolnikov, zdravljenih s PVRP, ki so bili po četrtem pregledu preskušanja brez simptomov. Kumulativno je 49 % bolnikov iz skupine PVRP ostalo brez simptomov 12,7 meseca po četrtem pregledu. PVRP – plazma, bogata s trombociti in zunajceličnimi vezikli (angl. *platelet- and extracellular vesicle-rich plasma*).

Namesto tega smo opazili trombocite različnih velikosti in oblik nekateri so imeli cevaste izrastke. Razdrobljeni ali deformirani trombociti, ki so izgubili precejšen del svoje membrane, se štejejo za ZV (slika 7), saj ni ostre meje med trombociti in ZV (16).


Analiza sterilnosti protokola za pripravo PVRP, pripravljene od osmih prostovoljcev iz PVRP, je v vseh vzorcih pokazala odsotnost rasti bakterij ali gliv.

## RAZPRAVA

Ta randomizirana kontrolirana klinična raziskava primerja učinkovitost avtologne sterilne PVRP in standardnih konzervativnih metod pri zdravljenju kroničnega pooperativnega vnetja temporalne kosti. Avtologna

PVRP ugodno učinkuje, če jo nanese dvakrat v mesečnem intervalu prek ušesnega traku glede na rezultate ocene kakovosti življenja, povezane s kroničnim vnetjem srednjega ušesa (slika 4), in meritve površine žarišč vnetja (slika 5).

Zdravljenje s PVRP je pomembneje izboljšalo kakovost življenja kot zdravljenje s standardnimi konzervativnimi metodami (slika 4). Poleg tega so se površine žarišč vnetja statistično značilno zmanjšale v štirih mesecih v skupini PVRP, ne pa tudi v kontrolni skupini (slika 5). Ta raziskava lahko kaže na dolgoročne učinke zdravljenja kroničnega pooperativnega vnetja temporalne kosti, ki temelji na PVRP, glede na odsotnost simptomov pri večini bolnikov



**Slika 7.** Vrstična elektronska mikroskopija PVRP. Fotografija (A) prikazuje veliko trombocitov in ZV. Bela puščica na fotografiji (A) prikazuje levkocite, bela puščica na fotografiji (B) prikazuje brsteč trombocit, ki tvori cevast izrastek, trikotniki na fotografijah (C, D) prikazujejo ZV. Fotografija (D) prikazuje trombocite in ZV, ki so kroglasti fragmenti velikosti 300–1000 nm, ki nastanejo s tem, da aktivirani trombociti izgubijo cevaste izrastke. PVRP – plazma, bogata s trombociti in zunajceličnimi vezikli (angl. *platelet- and extracellular vesicle-rich plasma*), ZV – zunajcelični vezikli.

več mesecev po zadnjem (tj. četrtem) pregledu režima zdravljenja (slika 6). To ustreza dolgotrajnim učinkom pripravkov, bogatih s trombociti, ki so jih opisali Altamura in sodelavci (19). V tej raziskavi nismo odkrili nobenih neželenih učinkov, povezanih s PVRP, kar je skladno z ugotovitvami o nizki stopnji neželenih stranskih učinkov v metaanalizi Wanga in sodelavcev (20). Zato je uporaba PVRP vama za zdravljenje kroničnega pooperativnega vnetja temporalne kosti.

Dopustni odvzeti volumen krvi (tj. 18 ml) in čas, potreben za pripravo PVRP (tj. 80 min ± 26 min), ponujata možnost zdravljenja s PVRP na ambulantni ali bolnišnični osnovi drugih otorinolaringoloških bolezni. Za optimizacijo donosa trombocitov in zmanjšanje odvzetega volumna krvi, torej največji izkoristek krvi, bi v prihodnje lahko upoštevali novejša teoretične matematične modele raziskovalne skupine, ki temeljijo na hitrosti sedimentacije eritrocitov pri določitvi trajanja centrifugiranja (21). Ti modeli so bili do pred kratkim klinično uveljavljeni v raziskavi uporabe PVRP pri zdravljenju osteoradionekroze lateralne lobanjske baze, rekonstrukciji kronične perforacije bobniča in zapori likvorske fistule po transnazalni transsularni endoskopski resekciji adenoma hipofize (22).

Ker obstajata heterogenost in samo 10% ponovljivost protokolov za pripravo PVRP, je bila prepoznana nuja po natančnem opisu PVRP in protokola priprave (23). Temeljito opisan protokol priprave sterilnega PVRP, uporabljen v tej raziskavi, je prinesel zmerne koncentracije trombocitov, ki so bile opredeljene za ugodne pri regeneraciji PVRP, kot so preučevali DeLong in sodelavci (23). V nedavni raziskavi uporabe personaliziranega protokola priprave PVRP so navodila za pripravo PVRP za različne indikacije opisana še natančneje (22).

Na podlagi rezultatov zdravljenja kroničnega pooperativnega vnetja temporalne

kosti in identifikacije ZV v PVRP (slika 7) se domneva, da ZV skupaj s trombociti pozitivno vplivajo na regenerativne lastnosti PVRP (17, 24). Poročali smo že, da imajo ZV, ki izvirajo iz trombocitov, pomembno vlogo pri regeneraciji tkiva, hemostazi in imunskem odzivu (13). Te vloge bi lahko posredoval dvojni mehanizem: ZV imajo večje razmerje med površino in prostornino kot trombociti in zagotavljajo razširjeno katalitično območje za biološko pomembne reakcije. S posredovanjem interakcij med celicami prenašajo ZV signalne molekule za fenotipsko transformacijo in delujejo kot celični mehanizem, da se znebijo neželenih sestavin (25). Poleg tega ZV, ki izvirajo iz trombocitov, vsebujejo glavne rastne dejavnike iz trombocitov in so še posebej bogati s transformirajočim rastnim dejavnikom  $\beta$  (angl. *transforming growth factor*  $\beta$ , TGF- $\beta$ ), bazičnim fibroblastnim rastnim dejavnikom (angl. *basic fibroblast growth factor*, bFGF), trombocitnim rastnim dejavnikom (angl. *platelet-derived growth factor*, PDGF) in žilnim endotelijskim rastnim dejavnikom (angl. *vascular endothelial growth factor*, VEGF) (13). Regenerativne vloge trombocitnih ZV, pridobljenih iz PVRP, so bile potrjene v nedavni *in vitro* raziskavi, ki so jo opravili Otahal in sodelavci, v kateri so ugotovili indukcijo hondrogene genske ekspresije v hondrocitih in preprečevanje sproščanja provnetnih citokinov (26). Ta raziskava utemeljuje regulativne vloge ZV pri vnetju in presnovi zunajceličnega matriksa hrustanca (26). Zgoraj navedene lastnosti ZV bi lahko pojasnile regenerativno, hemostatsko in imunološko vlogo PVRP pri zdravljenju kroničnega pooperativnega vnetja temporalne kosti. Te vloge bi lahko regulirali z izbiro ustreznega postopka aktivacije PVRP (tj. eksogenega ali endogenega) in uporabo nedavno objavljenega optimiziranega protokola priprave PVRP raziskovalne skupine (21, 22), saj je tvorba ZV odvisna od izločanja trombocitov *in vivo* ali *ex vivo* (13).

Med skupinami ni bilo razlik v izhodiščnih demografskih, kliničnih značilnostih in rezultatih COMQ-12, kar potrjuje randomizacijo. Kolikor nam je znano, ni literature, ki bi poročala o točkovanju COMQ-12 za oceno kakovosti življenja, povezane s kroničnim pooperativnim vnetjem temporalne kosti. Poleg tega je povprečna ocena COMQ-12 bolnikov s to boleznijo ( $Mdn = 34$ ) podobna rezultatu neholesteatomskega kroničnega vnetja srednjega ušesa ( $M = 33$ ), kot so poročali Demir in sodelavci (6). Zato ta raziskava potrjuje pomembno socialno-ekonomsko in zdravstveno breme kroničnega pooperativnega vnetja temporalne kosti (predvsem kronično vnetje radikalne mastoidne votline), ki je primerljivo s kroničnim vnetjem srednjega ušesa (3). To breme, skupaj z dolgotrajno zavezavnostjo otorinolaringologa bolniku in izčrpanostjo standardnih konzervativnih metod zdravljenja, potrjuje mediani čas do zdravljenja (tj. 8,1 leta) v naši raziskavi in o tem so že poročali Dornhoffer in sodelavci (4). Analiza opravljenih posegov pri naših bolnikih je potrdila izčrpanost kirurških metod zdravljenja. Bolj radikalni kirurški posegi (tj. subtotalna petrozektomija) bi povzročili izgubo uporabnega sluha in ne bi nujno ozdravili kroničnega pooperativnega vnetja temporalne kosti (27). Poleg tega sta odstotek radikalne mastoidektomije, opravljene za zdravljenje holesteatoma (92%), in prevlada moških bolnikov (82%) skladna z raziskavo Khalila in Windle-Taylorja (3).

Rezultati dejavnikov tveganja za bolnika (tj. komorbidnosti, redno uživanje zdravil, škodljive navade) so edinstveni, saj teh podatkov, kolikor nam je znano, za zdaj ni. Vendar pa glede na analizo dejavnikov tveganja ni očitne predispozicije za kronično pooperativno vnetje temporalne kosti. Dva bolnika s koagulopatijami (tj. redno uživanje acetilsalicilne kisline) sta bila učinkovito zdravljena s PVRP. To lahko dopolnjuje rezultate raziskave Smitha in sod., ki poročata, da acetilsalicilna kislina ne zmanjša

sproščanja PDGF, ki ima bistveno regenerativno vlogo PVRP (28).

Zaradi neslepe dodelitve zdravljenja bi lahko izid zdravljenja, izmerjen s COMQ-12, predstavljal pristranskost v raziskavi. Vendar pa je to primarno merilo izida zdravljenja, specifično za bolezen, o katerem poročajo bolniki in ne zdravnik, verjetno najprimernejše orodje za oceno kakovosti življenja. Kolikor nam je znano, COMQ-12 še ni bil uporabljen za merjenje izida zdravljenja kroničnega pooperativnega vnetja temporalne kosti. Poleg tega smo, kolikor nam je znano, prvi poročali o uporabi PVRP pri zdravljenju te bolezni. Poleg tega naša raziskava temelji na razmeroma majhnem vzorcu, zbranim v eni sami ustanovi. Kronično pooperativno vnetje temporalne kosti je redko, saj prizadene približno 1,5 % bolnikov z radikalno mastoidno votlino (2) ali 0,8 % po operaciji holesteatoma (29). Poleg tega je tveganje razvoja terapevtsko odporne oblike tega vnetja še manjše. Potrebne bi bile multicentrične raziskave, da bi premagali omejitve majhnosti vzorca.

Avtologna PVRP pomeni novo dodatno in uspešno zdravljenje kroničnega vnetja radikalne mastoidne votline, kadar so izčrpane kirurške in standardne konzervativne metode zdravljenja. Ta bolezen je vrsta kroničnega pooperativnega vnetja temporalne kosti in je podobna kroničnemu vnetju srednjega ušesa brez holesteatoma po svojem vplivu na kakovost življenja, povezano z zdravjem, v skladu s COMQ-12.

Ta raziskava prispeva k nadaljnjemu raziskovanju uporabe PVRP za zdravljenje naglušnosti, paralize obraznega živca in regeneracije živcev, za zdravljenje disfonije, disfagije, anozmije, kritje mehkokivnih vrzeli, pri laringotrahealni rekonstrukciji ali rekonstrukciji lobanjske baze (30–41). Poleg tega se lahko sterilna PVRP aplicira na sterilna področja človeškega telesa. Ker se domneva, da trombociti in ZV posredujejo glavne funkcije PVRP, bi lahko izolate ZV

iz PVRP ali različnih telesnih tekočin v prihodnosti uporabljali za zdravljenje in diagnostiko različnih bolezni v otorinolaringologiji (13).

## ZAHVALE

Sodelavcem in osebju Klinike za otorinolaringologijo in cervikofacialno kirurgijo Univerzitetnega kliničnega centra Ljubljana ter Laboratorijev za klinično biofiziko Medicinske fakultete in Zdravstvene fakultete Univerze v Ljubljani. Zahvaljujemo se vsem prostovoljcem za darovanje krvi.

## NAVZKRIŽJA INTERESOV

Ni navzkrižij interesov.

## FINANCIRANJE

To raziskavo sta podprli Evropska komisija (Ves4us) in Agencija za raziskovanje Republike Slovenije (P3-0388, J3-3066, L3-2621, J2-8166 in J2-8169).

## SOGLASJE KOMISIJE ZA MEDICINSKO ETIKO

Komisija za medicinsko etiko Republike Slovenije je odobrila raziskavo (št. 0120146/2019/5)

---

## LITERATURA

1. Gluth MB, Tan BYB, Santa Maria PL, et al. Unique microbiology of chronically unstable canal wall down tympanomastoid cavities: Considerations for surgical revision. *J Laryngol Otol.* 2013;127 (5): 458–62.
2. Pareschi R, Lepera D, Nucci R. Canal wall down approach for tympano-mastoid cholesteatoma: Long-term results and prognostic factors. *Acta Otorhinolaryngol Ital.* 2019; 39 (2): 122–9.
3. Khalil HS, Windle-Taylor PC. Canal wall down mastoidectomy: A long term commitment to the outpatients? *BMC Ear Nose Throat Disord.* 2003; 3 (1): 1.
4. Dornhoffer JL, Smith J, Richter G, et al. Impact on Quality of Life After Mastoid Obliteration. *Laryngoscope.* 2008; 118 (8): 1427–32.
5. Phillips JS, Haggard M, Yung M. A new health-related quality of life measure for active chronic otitis media (COMQ-12): Development and initial validation. *Otol Neurotol.* 2014; 35 (3): 454–8.
6. Demir B, Sahin A, Binnetoglu A, et al. The utilization of chronic Otitis Media Questionnaire-12 in chronic otitis media with or without cholesteatoma. *Eur Arch Otorhinolaryngol.* 2020; 277 (11): 3037–43.
7. Henatsch D, Wesseling F, Briedé JJ, et al. Treatment of chronically infected open mastoid cavities with medical honey: A randomized controlled trial. *Otol Neurotol.* 2015; 36 (5): 782–7.
8. Askar SM, Saber IM, Omar M. Mastoid reconstruction with platelet-rich plasma and bone pate after canal wall down mastoidectomy: A preliminary report. *Ear Nose Throat J.* 2019; 100 (7): 485–489
9. Khafagy YW, Abd Elfattah AM, Moneir W, et al. Leukocyte- and platelet-rich fibrin: A new graft material in endoscopic repair of spontaneous CSF leaks. *Eur Arch Otorhinolaryngol.* 2018; 275 (9): 2245–52.
10. Tutar B, Ekincioglu E, Karaketir S, et al. The impact of platelet-rich fibrin (PRF) on olfactory function and pain after septoplasty operations. *Eur Arch Otorhinolaryngol.* 2020; 277 (4): 1115–20.
11. Gökçe Küçük S, Özdaş T. The impact of platelet-rich plasma therapy on short-term postoperative outcomes of pediatric tonsillectomy patients. *Eur Arch Otorhinolaryngol.* 2019; 276 (2): 489–95.
12. Eid AM, Ebada HA, El-Fattah AMA, et al. Platelet-rich fibrin: An autologous biomaterial for healing assistance of pharyngeal repair in total laryngectomy. *Eur Arch Otorhinolaryngol.* 2021. 278: 463–70.



13. Vozel D, Božič D, Jeran M, et al. Treatment with platelet- and extracellular vesicle-rich plasma in otorhinolaryngology. A review and future perspectives. In: *Advances in biomembranes and lipid self-assembly* [internet]. Academic Press. 2020 [citirano 2022 Jan 15]. Dosegljivona: <http://www.sciencedirect.com/science/article/pii/S2451963420300224>
14. Sluga M, Battelino S, Vozel D. Prospects of extracellular vesicles in otorhinolaryngology, head and neck surgery. *J Nanotheranostics*. 2021; 2 (4): 208–23.
15. Šuštar V, Bedina-Zavec A, Štukelj R, et al. Nanoparticles isolated from blood: A reflection of vesiculability of blood cells during the isolation process. *Int J Nanomedicine*. 2011; 6: 2737–48.
16. Tao SC, Guo SC, Zhang CQ. Platelet-derived extracellular vesicles: An emerging therapeutic approach. *Int J Biol Sci*. Jul 2017; 13 (7): 828–34.
17. Vozel D, Božič D, Jeran M, et al. Autologous platelet- and extracellular vesicle-rich plasma is an effective treatment modality for chronic postoperative temporal bone cavity inflammation: Randomized controlled clinical trial. *Front Bioeng Biotechnol*. 2021; 7: 677541.
18. Vozel D, Steiner N, Božanič Urbančič N, et al. Slovenian cross-cultural adaptation and validation of health related quality of life measures for chronic otitis media (COMQ-12), vertigo (DHI, NVI) and tinnitus (THI). *Zdr Varst*. 2020; 59 (3): 120–7.
19. Altamura SA, Di Martino A, Andriolo L, et al. Platelet-rich plasma for sport-active patients with knee osteoarthritis: Limited return to sport. *Biomed Res Int*. 2020; 2020: 8243865.
20. Wang C, Xu M, Guo W, et al. Clinical efficacy and safety of platelet-rich plasma in arthroscopic full-thickness rotator cuff repair: A meta-analysis. *PLOS ONE*. 2019; 14 (7): e0220392.
21. Božič D, Vozel D, Hočevar M, et al. Enrichment of plasma in platelets and extracellular vesicles by the counterflow to erythrocyte settling. *Platelets*. 2022; 33 (4): 592–602.
22. Steiner N, Vozel D, Urbančič J, et al. Clinical implementation of platelet- and extracellular vesicle-rich product preparation protocols. *Tissue Eng Part A*. 2022; 10: 1089.
23. DeLong JM, Russell RP, Mazzocca AD. Platelet-rich plasma: The paw classification system. *Arthroscopy*. 2012; 28 (7): 998–1009.
24. Guo SC, Tao SC, Yin WJ, et al. Exosomes derived from platelet-rich plasma promote the re-epithelization of chronic cutaneous wounds via activation of YAP in a diabetic rat model. *Theranostics*. 2017; 7 (1): 81–96.
25. Ogorevc E, Hudoklin S, Veranič P, et al. Extracellular vesicle-mediated transfer of membranous components from the highly malignant T24 urinary carcinoma cell line to the non-malignant RT4 urinary papilloma cell line. *Protoplasma*. 2014; 251 (3): 699–702.
26. Otahal A, Kramer K, Kuten-Pella O, et al. Characterization and chondroprotective effects of extracellular vesicles from plasma- and serum-based autologous blood-derived products for osteoarthritis therapy. *Front Bioeng Biotechnol*. 2020; 8: 1114.
27. Yung M. The use of temporoparietal fascial flap to eliminate wound breakdown in subtotal petrosectomy for chronic discharging ears. *Otol Neurotol*. 2016; 37 (3): 248–51.
28. Smith CW, Binford RS, Holt DW, et al. Quality assessment of platelet rich plasma during anti-platelet therapy. *Perfusion*. 2007; 22 (1): 41–50.
29. Wilkie MD, Chudek D, Webb CJ, et al. Canal wall down mastoidectomy with obliteration versus canal wall up mastoidectomy in primary cholesteatoma surgery. *J Laryngol Otol*. 2019; 133 (12): 1074–8.
30. Stolle M, Schulze J, Roemer A, et al. Human plasma rich in growth factors improves survival and neurite outgrowth of spiral ganglion neurons in vitro. *Tissue Eng Part A*. 2018; 24 (5–6): 493–501.
31. Sánchez M, Garate A, Bilbao AM, et al. Platelet-rich plasma for injured peripheral nerves: Biological repair process and clinical application guidelines. In: Ambrosi PB, ed. *Demystifying polyneuropathy – Recent advances and new directions* [Internet]. London: IntechOpen; 2018 [cited 2022 Jul 30]. Dosegljivona: <https://www.intechopen.com/chapters/63566>
32. Wang S, Liu X, Wang Y. Evaluation of platelet-rich plasma therapy for peripheral nerve regeneration: A critical review of literature. *Frontiers in Bioengineering and Biotechnology*. 2022; 1; 10: 808248
33. Cobden SB, Öztürk K, Duman S, et al. Treatment of acute vocal fold injury with platelet-rich plasma. *J Voice*. 2016; 30 (6): 731–5.
34. Özgürsoy SK, Tunçkaşık F, Tunçkaşık ME, et al. Histopathologic evaluation of hyaluronic acid and plasma-rich platelet injection into rabbit vocal cords: An experimental study. *Turk Arch Otorhinolar*. 2018; 56 (1): 30–5.
35. Vidovic A, Dellling U. Aryepiglottic fold augmentation as treatment for late-onset dysphagia following surgical treatment of recurrent laryngeal neuropathy. *Tierarztl Prax Ausg G Grosstiere Nutztiere*. 2017; 45 (4): 219–25.

36. Yasak AG, Yigit O, Araz Server E, et al. The effectiveness of platelet-rich plasma in an anosmia-induced mice model. *Laryngoscope*. 2018; 128 (5): 157–62.
37. Eryilmaz A, Demirci B, Gunel C, et al. Can tissue adhesives and platelet-rich plasma prevent pharyngocutaneous fistula formation? *Auris Nasus Larynx*. 2016; 43 (1): 62–7.
38. Tambella AM, Attili AR, Dupré G, et al. Platelet-rich plasma to treat experimentally-induced skin wounds in animals: A systematic review and meta-analysis. *Plos one*. 2018; 13 (1): e0191093.
39. Sahin Onder S, Sahin Yilmaz A, Erkmen B, et al. Platelet-rich plasma for laryngotracheal reconstruction: An experimental study. *Eur Arch Otorhinolaryngol*. 2020; 277 (11): 3103–9.
40. Vozel D, Battelino S. Preparation of platelet- and extracellular vesicle-rich gel and its role in the management of cerebrospinal fluid leak in anterior and lateral skull-base surgery [internet]. In: Kralj-Iglič V, eds. *Sokratska predavanja. Zbornik recenziranih prispevkov; 2020* [citirano 2022 Jun 1] Dosegljivo na: [http://www2.zf.unilj.si/images/stories/datoteke/Zalozba/Sokratska\\_2019.pdf](http://www2.zf.unilj.si/images/stories/datoteke/Zalozba/Sokratska_2019.pdf)
41. Rasmussen J, Ruggeri C, Ciralo C, et al. Application of fibrin rich in leukocytes and platelets in the reconstruction of endoscopic approaches to the skull base. *World Neurosurgery*. 2018; 118: 32–41.