

Strokovni prispevek/Professional article

DIAGNOSTIČNA ARTROSKOPIJA RAME: POJAVNOST FIZIOLOŠKIH VARIACIJ SKLEPNIH STRUKTUR

DIAGNOSTIC SHOULDER ARTHROSCOPY: INCIDENCE OF PHYSIOLOGIC VARIANTS OF JOINT STRUCTURES

Martin Mikek, Mohsen Hussein

Kirurški oddelek, Splošna bolnišnica Novo mesto, Šmihelska c. 1, 8000 Novo mesto

Prispelo 2004-10-04, sprejeto 2005-02-21; ZDRAV VESTN 2005; 74: 227-31

Ključne besede: ramenski sklep; artroskopija; artroskopija rame; anatomija; anatomske variante

Izvleček – Izhodišča. Artroskopijo rame je prvi opisal Burman že leta 1930, vendar se je šele v zadnjih 15 letih uveljavila kot pomembna diagnostična in terapevtska metoda. Vzporedno z razvojem artroskopskih operativnih tehnik se je tudi poglobljalo naše poznavanje artroskopske anatomije glenohumeralnega sklepa. Odkritih in opisanih je bilo več fizioloških variacij anatomske strukture. Poznavanje slednjih je pomembno pri odločanju za operativni poseg, saj so v nekaterih primerih lahko fiziološke variante anatomske strukture podobne bolezenskim spremembam v glenohumeralnem sklepu. Napačna ocena zato lahko vodi v nepotreben in tudi možno škodljiv poseg v glenohumeralnem sklepu.

Metode. V prospektivni študiji smo ocenjevali artroskopsko anatomijo glenohumeralnega sklepa pri 54 zaporednih preiskovancih, pri katerih je bila opravljena artroskopija rame zaradi različnih vzrokov. Pri vseh preiskovancih smo opravili diagnostično artroskopijo po protokolu SCOI, ki ga je opisal Snyder. Glede na pogostost pojavnosti variacij anatomske strukture, opisane v literaturi, ter njihovega relativnega pomena smo se pri ocenjevanju osredotočili na tri predele glenohumeralnega sklepa: tetivo dolge glave dvoglave mišice s pripadajočim narastiščem in zgornjim labrumom, na sprednjo sklepno ovojnico z glenohumeralnimi ligamenti in tetivo subskapularisa ter na sprednji glenoidni labrum. Pogostost posameznih fizioloških variacij smo izrazili v odstotkih.

Rezultati. Najpomembnejša variacija v predelu tetive dolge glave dvoglave mišice s pripadajočim narastiščem in zgornjim labrumom je bil sublabralni žleb, ki je bil izražen v 17% ramenskih sklepov. V predelu sprednje sklepne ovojnice z glenohumeralnimi ligamenti in tetivo subskapularisa smo opažali največjo variabilnost anatomske strukture, še zlasti medialnega in inferiornega glenohumeralnega ligamenta, ki sta bila v nekaterih primerih tudi odsotna. V predelu sprednjega labruma smo opažali dve pomembni anatomski varianti: prva je bila sublabralna odprtina, prisotna v 21%, in druga odsotni sprednji zgornji labrum pri 5% preiskovancev, ki se je značilno pojavljal v kombinaciji s tetivnim medialnim glenohumeralnim ligamentom, kar poimenujemo Bufordov kompleks.

Zaključki. Za številne anatomske strukture glenohumeralnega sklepa je značilna precejšnja variabilnost. Poznavanje opi-

Key words: shoulder joint; arthroscopy; shoulder arthroscopy; anatomy; anatomy variants

Abstract – Background. Shoulder arthroscopy first described by Burman already in 1930, has evolved only in last 15 years to become a common accepted diagnostic and therapeutic procedure in treatment of different shoulder conditions. Parallely to the advances in arthroscopic operative techniques also our knowledge about arthroscopic shoulder anatomy expanded and many physiologic variants in anatomical structures have been identified in glenohumeral joint. It is very important to be familiar with those when performing shoulder arthroscopy, since in some cases they can easily be mistaken for pathologic lesions which can lead to unnecessary and potentially harmful operative procedures.

Methods. We prospectively evaluated arthroscopic shoulder anatomy in 54 consecutive shoulder arthroscopies performed for different shoulder conditions in our practice. In all patients diagnostic arthroscopy was performed following the SCOI protocol described by Snyder. With regard to the anatomy variants described in literature and its importance in shoulder arthroscopy, special attention was focused on three regions of glenohumeral joint: long head of biceps tendon with its anchor and adjacent superior labrum, anterior joint capsule with glenohumeral ligaments and subscapularis tendon and on anterior labrum. The incidence of the observed anatomical variants was calculated. The most common combinations of anatomy variants were described and schematically presented.

Results. The most significant anatomical variant observed in the region of long head of biceps tendon, biceps anchor and superior labrum was sublabral sulcus that was observed in 17% of shoulders. The region of anterior capsule with glenohumeral ligaments and subscapularis tendon showed greatest anatomical variability, especially the MGHL and the IGHL were very variably expressed and in some cases also absent. In the region of anterior labrum two significant anatomical variants were observed, one of them sublabral hole that was present in 21% of shoulders and the other absent anterosuperior labrum noted in 5% of examinations, which was typically associated with the cord like MGHL to form the so-called Buford complex.

Conclusions. Glenohumeral joint structures show significant variability. Familiarity with presented anatomic variants and

sanih anatomskih variant in pozornost na opisane značilnosti, ki jih ločujejo od podobnih bolezenskih sprememb, je ključnega pomena pri odločanju o vrsti operativnega posega pri artroskopiji rame.

Uvod

Artroskopija rame, ki jo je prvi opisal Burman (1) že leta 1930, se je šele v zadnjih 15 letih uveljavila kot diagnostična in terapevtska metoda (2–4). Z njenim razvojem se je izpopolnilo tudi poznavanje artroskopske anatomije rame. Odkritih in opisanih je bilo več novih bolezenskih sprememb, poimenovanih s kraticami, kot so: SLAP (superior labrum anterior to posterior), SLAC (superior labrum, anterior cuff), PASTA (partial articular supraspinatus tendon avulsion), HAGL (humeral avulsion of glenohumeral ligaments) in ALPSA (anterior labrope-riosteal sleeve avulsion) (5). Vzporedno z odkrivanjem bolezenskih sprememb se je poglobljalo poznavanje fizioloških variacij pomembnih anatomskih struktur v glenohumeralnem sklepu (6–8). Poznavanje teh je ključnega pomena pri odločanju o terapevtskem artroskopskem posegu. Zaradi razmera kompleksne artroskopske anatomije rame in številnih anatomskih struktur, ki jih je med diagnostično artroskopijo potrebno prikazati in oceniti, se je med diagnostičnim artroskopskim pregledom glenohumeralnega sklepa priporočljivo držati določenega zaporedja (9–10). Za pregled celotnega sklepa in prikaz vseh pomembnih anatomskih struktur v sklepu je zelo pomembno, da naredimo dva artroskopska portala: enega na zadnji in drugega na sprednji strani rame, pri čemer ju izmenično uporabimo za uvedbo optike oziroma tipala. Le tako lahko pregledamo celotni glenohumeralni sklep in prikažemo vse pomembne anatomske strukture. V prispevku predstavljamo protokol za diagnostično artroskopijo po SCOI, ki ga je opisal Snyder (9), in opisujemo vrste in pogostost pojavnosti variacij pomembnejših anatomskih struktur, opazovanih pri diagnostičnih artroskopijskih glenohumeralnega sklepa v naši praksi.

Preiskovanci in metode

V obdobju med 1. 10. 2003 in 1. 4. 2004 sta avtorja na Kirurškem oddelku v SB Novo mesto opravila artroskopijo rame pri 54 preiskovancih. V tej skupini je bilo 29 moških in 25 žensk, povprečna starost je bila 52 let ($SD \pm 8$). Vzroki za artroskopijo so bili: subakromialna utesnitev, delna ruptura rotatorne manšete, popolna ruptura rotatorne manšete, kalcifični tendinitis, adhezivni kapsulitis ter različne oblike glenohumeralne nestabilnosti. Pri vseh preiskovancih je bila pred samim terapevtskim artroskopskim posegom opravljena diagnostična artroskopija glenohumeralnega sklepa po protokolu SCOI, ki ga je opisal Snyder (9). Omenjeni protokol je sestavljen iz 15 korakov ter sistematsko zajema vse pomembne anatomske strukture glenohumeralnega sklepa, ki jih je med diagnostično artroskopijo potrebno prikazati in oceniti (razpr. 1). Artroskopijo vedno pričnemo z uvedbo artroskopa preko zadnjega portala v glenohumeralni sklep. Sledi prikaz sprednje sklepne ovojnice ter določitev mesta za uvedbo sprednje artroskopske kanile. Slednjo uvedemo običajno tik nad tetivo subskapularisa preko srednjega sprednjega portala. Prvih deset korakov diagnostične artroskopije opravimo z optiko, uvedeno preko zadnjega portala, zadnjih pet točk pa z optiko, uvedeno preko sprednjega portala in s tipalom v zadnjem portalu. Na ta način se z veliko verjetnostjo izognemo temu, da spregledamo morebitno pomembno bolezensko spremembo v glenohumeralnem sklepu.

Pri vseh preiskovancih smo po opravljeni diagnostični artroskopiji zabeležili obliko in izraženost pomembnih anatomskih

attention to described details that distinguish them from pathologic lesions are of crucial importance in decision making during shoulder arthroscopy.

struktur. Glede na pogostost pojavnosti variacij anatomskih struktur, opisano v literaturi (8–11), ter pomen prisotnosti sprememb posameznih struktur pri odločanju o vrsti operativnega posega, smo se pri ocenjevanju osredotočili na tri predele glenohumeralnega sklepa: tetivo dolge glave dvoglave mišice z narastiščem in pripadajočim zgornjim labrumom, na sprednjo sklepno ovojnico z glenohumeralnimi ligamenti in tetivo subskapularisa ter na sprednji glenoidni labrum. Preiskovance, pri katerih smo v predelu naštetih anatomskih struktur odkrili bolezenske spremembe, smo izključili iz statistične analize pogostosti posameznih fizioloških variacij. Za vsako od opazovanih anatomskih struktur smo pogostost posamezne opazovane fiziološke anatomske variacije izrazili v odstotkih.

Razpr. 1. *Protokol diagnostične artroskopije glenohumeralnega sklepa po SCOI (9).*

Table 1. *Diagnostic arthroscopy of glenohumeral joint following the SCOI protocol (9).*

Strukture, ki jih prikažemo z artroskopom v zadnjem portalu Structures that are shown using arthroscope in the posterior portal	
1.	Tetiva dvoglave mišice in zgornji del labruma Long head of biceps tendon and superior labrum
2.	Zadnji labrum in zadnji žep sklepne ovojnice Posterior labrum and posterior joint capsule recess
3.	Spodnji aksilarni žep in narastišče spodnje sklepne ovojnice na nadlahtnico Inferior axillary recess and inferior capsule
4.	Spodnji labrum in glenoidna sklepna površina Inferior labrum and glenoid articular surface
5.	Tetiva supraspinatusa in njeno narastišče na nadlahtnico Supraspinatus tendon and its insertion to humerus
6.	Zadnji del rotatorne manšete in njeno narastišče na nadlahtnico Posterior part of rotator cuff and its insertion to humerus
7.	Hrstančna površina nadlahtnice Humeral head articular surface
8.	Sprednji zgornji labrum, zgornji in srednji glenohumeralni ligament ter tetiva subskapularisa Anterosuperior labrum, superior and middle glenohumeral ligament and subscapularis tendon
9.	Sprednji spodnji labrum Anteroinferior labrum
10.	Spodnji glenohumeralni ligament Inferior glenohumeral ligament
Strukture, ki jih prikažemo z artroskopom v sprednjem portalu Structures that are shown using arthroscope in the anterior portal	
11.	Zadnji labrum in narastišče zadajšnje sklepne ovojnice na nadlahtnico Posterior labrum and posterior capsule insertion on humerus
12.	Zadajšnji del rotatorne manšete Posterior part of rotator cuff
13.	Sprednji labrum in narastišče spodnjega glenohumeralnega ligamenta na nadlahtnico Anterior labrum and inferior glenohumeral ligament insertion on humerus
14.	Tetiva subskapularisa in subskapularni žep, narastišče srednjega glenohumeralnega ligamenta na labrum Subscapularis tendon and subscapularis recess, middle glenohumeral ligament attachment on labrum
15.	Sprednja površina glave nadlahtnice z narastiščem subskapularisa in prehodom tetive preko rotatornega intervala, narastišče srednjega ligamenta na humerus Anterior humeral head surface with subscapularis insertion and long head biceps tendon rotator interval passage, middle glenohumeral ligament insertion

Rezultati

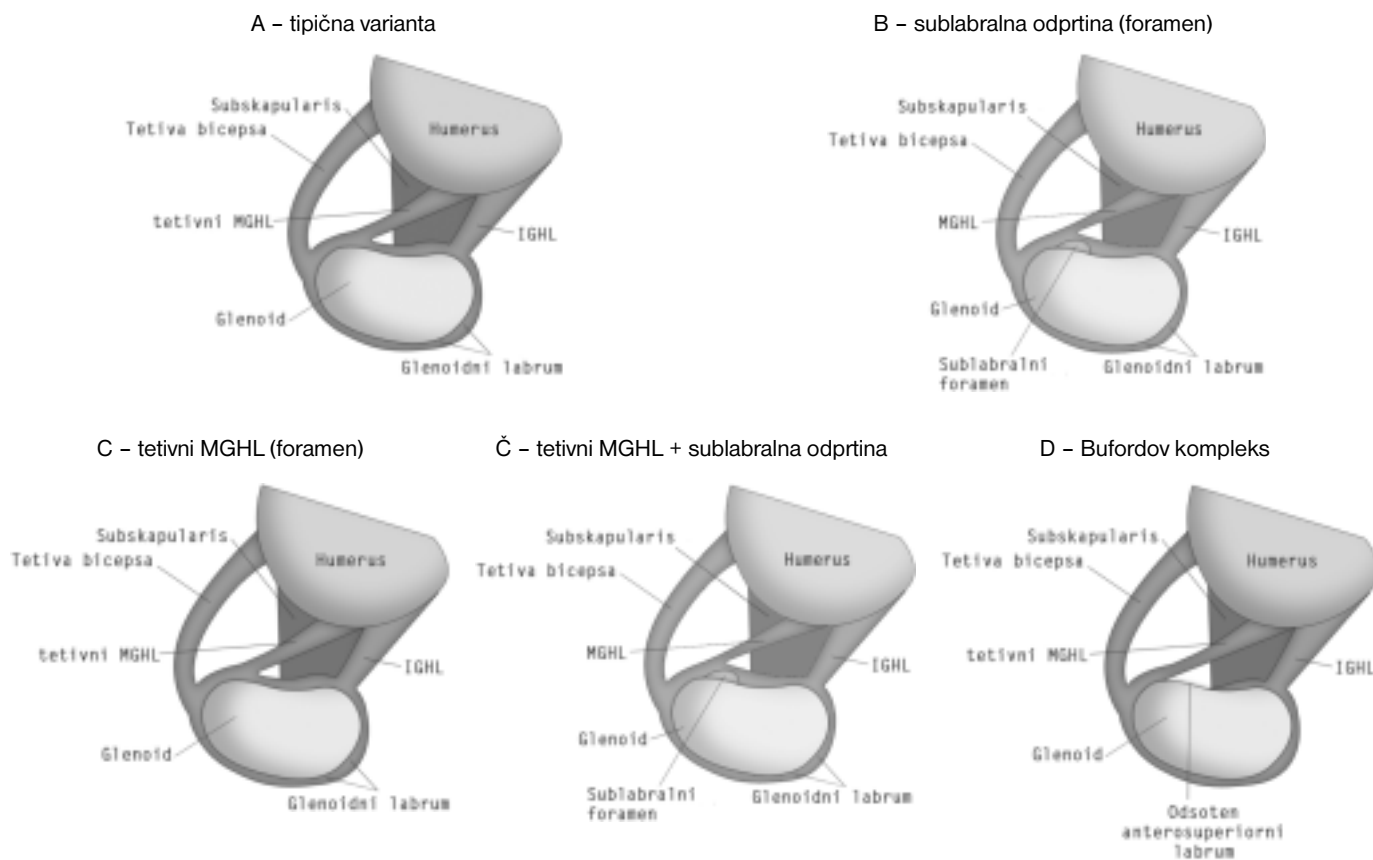
Pri pregledu proksimalnega dela tetive dolge glave dvoglave mišice ter zgornjega dela glenoidnega labruma smo pri 39

preiskovancih opazovali gladek labrum, ki je prekrival nekaj milimetrov sklepne površine glenoida in je gladko prehajal v samo sklepno površino. Pri 8 pa je bil zgornji labrum bolj podoben meniskusu. Pod samim labrumom je bil prisoten nekaj milimetrov globok sublabralni žleb. Pri preostalih 7 smo opazovali degenerativne spremembe v predelu zgornjega labruma, ki je bil fibriliran. Pojav smo ocenili kot spremembo SLAP I, ki se uvršča med bolezenske spremembe, zato smo te bolnike iz statistične analize izključili. Meniskoidni zgornji labrum s sublabralnim žlebom smo torej opazovali pri 8 od 47 artroskopij, pri katerih v predelu zgornjega labruma ni bilo bolezenskih sprememb, kar predstavlja 17%. Pri oceni proksimalnega znotrajklepnega dela tetive dolge glave dvoglave mišice smo pri dveh preiskovancih ugotovili t. i. vinkulume bicepsa. Gre za tračke mezenteriju podobne sinovije, ki prehaja s tetive dvoglave mišice na okolno sinovijo sklepne ovojnice. Pri 8 preiskovancih smo ugotovili degenerativne spremembe v predelu tetive, pri 5 pa je bila tetiva dolge glave dvoglave mišice popolnoma pretrgana. Vinkulumi bicepsa so bili torej prisotni pri 2 od 41 artroskopij, pri katerih ni bilo bolezenskih sprememb v predelu tetive dolge glave bicepsa, kar predstavlja 5%.

V predelu sprednjega labruma je bila najpogostejša opazovana fiziološka variacija sublabralna odprtina. Ta je bila izražena pri 9 od 43 artroskopij (21%), pri katerih nismo ugotovili bolezenskih sprememb v predelu sprednjega labruma. Spremembo, podobno sublabralni odprtini v predelu sprednjega labruma, ki pa smo jo ocenili kot bolezensko glede na merila, opisana v literaturi (12, 13), smo diagnosticirali pri 4 preiskovancih. Pri dveh od 43 artroskopij (5%) je bil prisoten Bufordov kompleks (odsoten sprednji zgornji labrum v povezavi s tetivnim medialnim ligamentom), pri 3 artroskopijah (7%) smo

opazovali meniskoidni sprednji labrum. Pri 7 preiskovancih smo ugotovili tipično Bankartovo bolezensko spremembo s sprednjo spodnjo nestabilnostjo glenohumeralnega sklepa. Teh pri oceni pogostosti fizioloških variacij zato nismo upoštevali.

Pri pregledu sprednje sklepne ovojnice smo ocenjevali prisotnost in izraženost vsakega od glenohumeralnih ligamentov ter prisotnost morebitnih variacij ali bolezenskih sprememb v predelu tetive subskapularisa. Superiorni glenohumeralni ligament (SGHL) ni bil izražen le pri enem preiskovancu. Pri 5 preiskovancih smo opazili nekoliko fibrilarno spremenjeni SGHL v predelu njegovega narastišča na humerus. Toda pri vseh teh preiskovancih je bil SGHL jasno izražen. SGHL je bil tako prisoten pri 53 od 54 sklepov, kar predstavlja 98%. Pri oceni medialnega glenohumeralnega ligamenta (MGHL) smo opazili največjo stopnjo variabilnosti glede oblike tega ligamenta. Najpogosteje je bil prisoten kot duplikatura sprednje sklepne ovojnice s potekom od sprednjega zgornjega labruma pod kotom 45° preko tetive subskapularisa proti narastišču na nadlahtnici, kjer se tipično narašča na meji med malim tuberklom in vratom nadlahtnice. To obliko MGHL smo opazili pri 37 od 54 artroskopij (69%). Izraženost ligamenta pa je znotraj te skupine izrazito variirala. Segala je od povsem tanke in nežne duplikature sklepne ovojnice pa vse do zelo zadebeljenega in izredno močnega ligamenta. Druga oblika MGHL, ki smo jo opazili pri 12 od 54 artroskopij (22%), je bil tetivni MGHL. Pri tej obliki MGHL poteka kot samostojna vez od narastišča v predelu sprednjega zgornjega labruma poševno preko tetive subskapularisa proti narastišču na nadlahtnici. Veliko pogostejša je bila ta oblika pri preiskovancih z izraženo sublabralno odprtino, kjer smo tetivni MGHL opazili pri 6 od 9 preiskovancev (67%). Pri 5 preisko-



Sl. 1. Shematski prikaz anatomske variant sprednjega zgornjega dela glenohumeralnega sklepa.
Figure 1. Schematic presentation of anatomic variants of the anterosuperior glenohumeral joint.

vancih MGHL ni bil izražen (9%). Inferiorni glenohumeralni ligament (IGHL) je bil jasno izražen pri 34 preiskovancih (63%), pri 13 preiskovancih (24%) je bil le nakazan kot rahla guba v predelu spodnje sklepne ovojnice, pri 7 preiskovancih (13%) pa IGHL sploh ni bilo. Pri oceni kite subskapularisa smo pri 2 preiskovancih ugotovili delno rupturo v predelu narastišča zgornjega dela kite. Izmed preostalih 52 artroskopij smo pri 2 (4%) opazili vzdolžno razcepljen oz. dvojni vodilni rob kite subskapularisa.

Razpr. 2. Prikaz pogostosti posameznih anatomskih variacij opazovanih struktur.

Table 2. Individual anatomic variations of monitored structures frequency.

Zgornji labrum Superior labrum	tipična oblika, ki gladko prehaja v glenoid typical form traversing smoothly to glenoid	83%
	meniskoidni tip meniscoid-type	17%
Kita dolge glave dvoglave m. Long head of biceps tendon	tipična oblika brez anatomskih posebnosti typical form without anatomic peculiarities	95%
	vinkulum bicepsa vincula biceps	5%
Sprednji labrum Anterior labrum	tipična oblika, ki gladko prehaja v glenoid typical form traversing smoothly to glenoid	67%
	meniskoidni tip meniscoid-type	7%
	sublabralna odprtina sublabral foramen	21%
	odsoten sprednji zgornji labrum absent anterosuperior labrum	5%
SGHL SGHL	izražen expressed	98%
	odsoten absent	2%
MGHL MGHL	duplikatura sprednje sklepne ovojnice anterior capsule duplicature	69%
	tetivna oblika tendinous form	22%
	odsoten absent	9%
IGHL IGHL	dobro izražen well expressed	63%
	nakazana zadebelitev sklepne ovojnice indicated thickening of capsule	24%
	odsoten absent	13%
Kita subskapularisa Subscapularis tendon	tipična oblika brez anatomskih posebnosti typical form without anatomic peculiarities	96%
	dvoglavi vodilni rob tetive leading tendon edge	4%

Razpravljanje

Z razvojem artroskopije rame in vedno večjo razširjenostjo artroskopskih operativnih posegov v rami je postalo poznavanje anatomskih variacij struktur v glenohumeralnem sklepu izredno pomembno. V več primerih so normalne fiziološke variacije lahko precej podobne bolezenskim spremembam, kar lahko vodi v nepotrebne in verjetno tudi škodljive operativne posege v glenohumeralnem sklepu. V predelu zgornjega labruma in narastišča tetive dolge glave dvoglave mišice lahko tako normalni sublabralni žleb, ki smo ga mi opazili pri 17%, v literaturi opisana pojavnost le-tega pa sega od 15–60% (9, 11), zamenjamo za spremembo SLAP tip II. Pomembna za razločanje med obema spremembama je zlasti ocena hrustančne površine pod zgornjim labrumom, ki je pri

normalni fiziološki varianti gladka in sega preko roba glenoida povsem do perifernega narastišča zgornjega labruma na glenoid. Druga pomembna razlika je, da je pri potegu s tipalom za znotrajsklepni del tetive dolge glave dvoglave mišice samo narastišče oziroma zgornji del labruma stabilen, sublabralni žleb se ne poveča in napetost se s tetive dolge glave dvoglave mišice ne prenaša na ligamenta SGHL in MGHL. Zanimiva je študija Vangsnessa s sodelavci (14), ki je opravil disekcijo 105 trupel in opisal 4 različne načine narastišča baze tetive dolge glave dvoglave mišice. Ugotovili so, da najpogostejše vlakna tetive izhajajo pretežno iz zadajšnjega ali v enakem delu iz sprednjega in zadnjega dela zgornjega labruma, ob tem 40–60% vlaken izhaja iz supraglenoidne grče, ostali del pa neposredno iz labruma. V sami tetivi dolge glave dvoglave mišice oziroma v njenem znotrajsklepem delu so anatomske anomalije razmeroma redke. Tudi pri naši skupini preiskovancev nismo opazili pomembnejših variacij. Edina zabeležena sprememba so bili t. i. vinkulumi bicepsa, prisotni pri 2 (5%) od 41 ocenjenih tetiv brez bolezenskih sprememb. V literaturi (15) so sicer opisane še mnoge druge možne variacije v predelu te tetive dolge glave dvoglave mišice, kot so: dvojnja ali trojna tetiva, tetiva, ki se delno narašča na znotrajsklepno površino rotatorne manšete, tetiva, ki izhaja izključno iz rotatorne manšete, ter tudi popolna odsotnost tetive. Ta izrazita variabilnost znotrajsklepne tetive dolge glave dvoglave mišice naj bi bila posledica pomikanja same tetive vzdolž tetive supraspinatusa v embrionalnem razvoju. Vse te variacije so skrajno redke, zato jih verjetno nismo opazili pri nobenem od naših preiskovancev.

Za glenoidni labrum je dolgo časa veljalo, da je tako po strukturi kot funkciji primerljiv s kolenskim meniskusom. Mosley in Overgaard (16) sta z anatomsko in histološko študijo pokazala, da je labrum sestavljen primarno iz vezivnega tkiva, kar je drugače od kolenskega meniskusa, ki ga sestavlja vezivno-hrustančno tkivo. Vezivno-hrustančno tkivo naj bi bilo v labrumu prisotno le v majhnem prehodnem predelu ob narastišču labruma na rob glenoida. Zaključila sta, da je labrum v bistvu guba oz. plikatura sklepne ovojnice glenohumeralnega sklepa, ki pri različnih položajih rotacije glavic nadlahtnice spreminja obliko.

Normalni labrum se pojavlja v številnih anatomskih variacijah. Širina labruma variira od 1–5 mm. Labrum se tipično tanjša iz spodnjega proti zgornjemu delu (5, 11). Detrisac in Johnson (15) sta prva opisala sublabralno odprtino kot normalno anatomsko varianto, ki se pojavlja pri približno 20%. Ta v primeru, da gre za normalno fiziološko variacijo, nikdar ne sega distalno od glenoidne incisure. V distalnem delu ob glenoidni incisuri je pogosto prisotna manjša izboklina hipertrofične sinovije, kar se tudi ocenjuje kot fiziološko (9). V proksimalnem delu sublabralna odprtina v fiziološki obliki značilno ne sega v predel narastišča MGHL in SGHL na labrumu. Odmik oz. poteg za sprednji zgornji labrum v predelu odprtine ne povzroči prenosa napetosti na SGHL ali MGHL. Pri oceni, ali gre pri sublabralni odprtini za fiziološko variacijo, moramo biti pozorni še na hrustančno površino roba glenoida pod sprednjim zgornjim delom labruma. Pri fiziološki obliki je gladka, pri bolezenski pa v tem predelu na hrustancu najdemo spremembe, značilne za hondropatijo (12, 13). Pri oceni te spremembe si lahko pomagamo še s prikazom površine pod sublabralno odprtino za robom glenoida. Ta predel najzanesljiveje ocenimo z artroskopom v sprednjem zgornjem portalu in z optiko, usmerjeno navzdol. Na ta način prikažemo bazo korakoidnega odrastka, ki je pri fiziološki obliki prekrita z gladko sinovijo. Če je prisoten kateri od znakov patološke spremembe sprednjega zgornjega labruma, gre zelo verjetno za sprednjo zgornjo ali izolirano sprednjo nestabilnost glenohumeralnega sklepa. V tem primeru je še posebej pomembna natančna ocena struktur, v katerih so pogosto prisotne spremljajoče bolezenske spremembe. To je predvsem

znotraj sklepna površina rotatorne manšete (sprememba SLAC) ter zadajšnja sklepna ovojnica in zadnji del labruma (notranja utesnitev). Pomembna anatomska varianta v predelu sprednjega labruma je še Bufordov kompleks, ki ga je prvi opisal Williams s sodelavci (17). Gre za kombinacijo tetivnega MGHL, ki izhaja iz zgornjega labruma tik pred narastiščem tetive dolge glave dvoglave mišice in SGHL, ter odsotnega sprednjega zgornjega labruma.

Schlemm (15) je prvi opisal tri predele zadebelitve v sklepni ovojnici, ki jih je poimenoval superiorni, medialni in inferiorni glenohumeralni ligament SGHL, MGHL, IGHL). SGHL izhaja iz supraglenoidne grče, poteka lateralno in vzporedno s tetivo dolge glave dvoglave mišice in se narašča na foveo capitis glavice nadlahtnice superiorno nad malim tuberklom. Za SGHL je značilno, da je pogosto fibriliran in rahlo degenerativno spremenjen (9). Je najbolj konstantno izražen in glede oblike najmanj variabilen od vseh glenohumeralnih ligamentov. V naši študiji smo ga opazili pri 53 od 54 preiskovancev (98%). MGHL se lahko narašča na supraglenoidno grčo in zgornji labrum kavdalno ob SGHL, druga varianta je, da ne izhaja iz labruma, pač pa neposredno iz vratu glenoida. Ta variabilnost narastišča MGHL ima lahko pomembne funkcionalne posledice. Bolj medialno narastišče MGHL na vratu glenoida je lahko vzrok za večji sprednji kapsularni volumen, kar teoretično lahko prispeva k sprednji nestabilnosti (15). MGHL poteka ne glede na izvor kavdalno in poševno preko kranialnega dela tetive subskapularisa. Narašča se na mejo med malim tuberklom in vratom nadlahtnice. MGHL ima značilno najbolj variabilno obliko od vseh ramenskih vezi (9). Najpogosteje se pojavlja kot zadebelitev v obliki duplikature sprednje kapsule, ki prečka tetivo subskapularisa pod kotom 45°. To obliko smo v naši študiji opazili pri 37 preiskovancih (69%). Podobna pojavnost je opisana tudi v literaturi (8, 9, 15, 18). V tem primeru obstaja samo ena odprtina v subskapularni žep, in ta se nahaja spredaj ob prostem robu MGHL. Najpogostejša anatomska variacija MGHL je tetivna oblika MGHL. V naši študiji smo jo opazili pri 12 preiskovancih (22%). Značilno je ta oblika MGHL pogosteje pridružena sublabralni odprtini, kar so potrdila tudi naša opažanja, saj je bil tetivni MGHL prisoten pri 6 od 9 preiskovancev (67%) s sublabralno odprtino. V vseh primerih je pri tetivnem MGHL možen vstop v subskapularni žep tudi pod samim ligamentom. Tretja možnost je močno stanjšani ali povsem odsoten MGHL, kar smo v naši študiji opazili pri 9% preiskovancev. To variacijo običajno spremlja hipertrofični IGHL (9), ki je sicer razmeroma pogosto dobro izražen ligament, sestavljata pa ga prednji in zadnji del. Izjemoma glenohumeralnih ligamentov lahko sploh ni (15), kar pa v naši študiji nismo opazili pri nobenem izmed preiskovancev.

Pri pregledu literature glede variabilnosti in izraženosti glenohumeralnih ligamentov lahko ugotovimo, da so opisane pogostosti izraženosti glenohumeralnih ligamentov med različnimi avtorji in študijami precej primerljive. Depalma (15) je tako poročal, da je bil MGHL v njegovih disekcijah jasno izražen pri 68% preparatov, slabo izražen pri 16% in odsoten pri 12%. SGHL je bil najbolj konstanten od vseh treh ligamentov, prisoten je bil pri 94 od 96 preparatov, odsoten je bil pri dveh. IGHL je bil jasno definirana struktura pri 54 od 96 preparatov, slabo je bil izražen pri 18 in odsoten pri 24 preparatih.

Tudi Steinbeck (15) je poročal o podobnih rezultatih: SGHL je bil izražen pri 98,2%, MGHL pri 84,6% preparata. Zanimivo pa je, da je bil v njegovi študiji IGHL najbolj variabilen. Kot

jasna struktura je bil prisoten pri 72,1% preparatov, pri 21,1% pa je bil nakazan kot zadebelitev sprednje spodnje sklepne ovojnice.

Tetiva subskapularisa je struktura, ki se praviloma pojavlja v tipični obliki s potekom zadaj za MGHL pod kotom 45° na letega in se narašča na mali tuberkel glavice nadlahtnice. Edina v študiji opazovana variacija je bil razcepljen oz. dvoglavi vodilni rob tetive, ki smo ga opazili pri 2 preiskovancih (4%). O podobni pojavnosti te variante tetive subskapularisa poročajo tudi v literaturi (9). Poznavanje te variante je pomembno predvsem pri ocenjevanju morebitne spremembe v predelu tetive subskapularisa.

Zaključki

Rezultati naše študije se ujemajo z variabilnostjo opazovanih anatomskih struktur glenohumeralnega sklepa, opisano v primerljivih študijah. Poznavanje opisanih variacij je pri izvajanju artroskopijske ramenskega sklepa izjemnega pomena, saj lahko le tako zanesljivo ocenimo, ali gre pri določeni obliki za patološko spremembo ali za fiziološko variacijo, kar pa je bistvenega pomena pri odločanju o vrsti operativnega posega oz. o posegu sploh.

Literatura

- Burman MS. Arthroscopy or the direct visualization of joints: an experimental cadaver study. *JBJS* 1931; 93B(8): 669.
- Johnson LL. Shoulder arthroscopy. In: *Arthroscopic surgery: principles and practice*. St. Louis: Mosby; 1984. p. 1301-445.
- Matthews LS, Vetter WL, Helfet DL. Arthroscopic surgery of the shoulder. *Adv Orthop Surg* 1984; 8: 203.
- Andrews JR, Carson WG. Operative arthroscopy of the shoulder: a preliminary report. *Orthop Trans* 1984; 8: 403.
- Andrews JR, Heckman MM, Guerra JJ. Diagnostic arthroscopy of the shoulder. In: McGinty JB, Caspari RB, Jackson RW, Poehling GG, eds. *Operative arthroscopy*, 2nd ed. Philadelphia: Lippincott-Raven Publishers; 1996. p. 647-61.
- Hulstyn MJ, Fedale PD. Arthroscopic anatomy of the shoulder. *Orthop Clin North Am* 1995; 26(4): 597-612.
- Ilahi OA, Labbe MR, Cosculluela P. Variants of the anterosuperior glenoid labrum and associated pathology. *Arthroscopy* 2002; 18(8): 882-6.
- Rao AG, Kim TK, Chronopoulos E, McFarland EG. Anatomical variants in the anterosuperior aspect of the glenoid labrum: a statistical analysis of seventy-three cases. *JBJS* 2003; 85A(4): 653-9.
- Snyder SJ. Diagnostic arthroscopy of the shoulder: normal anatomy and variations. In: Snyder SJ. *Shoulder arthroscopy*, 2nd ed. Philadelphia: Lippincott Williams & Wilkins; 2003. p. 22-38.
- Gartsman GM. Diagnostic arthroscopy and normal anatomy. In: Gartsman GM. *Shoulder arthroscopy*. Philadelphia: Saunders; 2003. p. 48-78.
- Lashgari CJ, Galatz LM, Yamaguchi K. Arthroscopic shoulder anatomy. In: Tibone JE, Savoie FH, Shaffer BS, eds. *Shoulder arthroscopy*. New York: Springer; 2003. p. 17-34.
- Savoie FH, Field LD, Atchinson S. Anterior superior instability with rotator cuff tearing: SLAC lesion. *Orthop Clin North Am* 2001; 32(3): 457-61.
- Field LD, Savoie FH. Anterosuperior instability and the rotator interval. *Operative Techniques in Sports Medicine* 1997; 5(4): 257-63.
- Vangsnest CT, Jorgenson SS, Watson T, Johnson DL. The origin of the long head of the biceps from the scapula and glenoid labrum. An anatomical study of 100 shoulders. *JBJS* 1994; 76B: 951-4.
- Wahl CJ, Warren RF, Altchek DW. Shoulder arthroscopy. In: Rockwood CA, Matsen FA, Wirth MA, Lippitt SB, eds. *The shoulder*, 3rd ed. Philadelphia: Elsevier; 2004. p. 283-354.
- Moseley HF, Overgaard B. The anterior capsular mechanism in recurrent anterior dislocation of the shoulder. *JBJS* 1962; 44-B: 913-27.
- Williams MM, Snyder SJ, Buford DJ. The Buford complex – the «cord-like» middle glenohumeral ligament and absent anterosuperior labrum complex: A normal anatomic capsulolabral variant. *Arthroscopy* 1994; 10: 241-7.
- Ide J, Maeda S, Takagi K. Normal variations of the glenohumeral ligament complex: an anatomic study for arthroscopic Bankart repair. *Arthroscopy* 2004; 20: 164-8.