

Združenje za ginekološko onkologijo, kolposkopijo in cervikalno patologijo
– Slovenskega zdravniškega društva.

Klinični oddelek za ginekologijo, UKC Ljubljana

Klinika za ginekologijo in perinatologijo, UKC Maribor

Onkološki inštitut, Ljubljana – DP Zora

Obnovitveni kolposkopski tečaj



Ljubljana, 4. september 2015

Zbornik

Obnovitveni kolposkopski tečaj

Zbornik

Ljubljana, september 2015

Urednica:	doc. dr. Špela Smrkolj, dr. med.
Recenzent:	Sonja Bebar, dr. med.
Izdajatelj	Združenje za ginekološko onkologijo, kolposkopijo in cervikalno patologijo SZD in Onkološki inštitut
Tisk	Tiskarna Fota-Cop
Število izvodov	100

Vodja tečaja: doc. dr. Špela Smrkolj, dr. med.

Strokovni in organizacijski svet: doc. dr. Matija Barbič, dr. med., as. dr. Mija Blaganje, dr. med., prim. Branko Cvjetičanin, dr. med., Dušan Deisinger, dr. med., dr. Snježana Frković Grazio, dr. med., prof. dr. Herman Haller, dr. med., Urška Ivanuš, dr. med., doc. dr. Nina Jančar, dr. med., doc. dr. Borut Kobal, dr. med., prim. Tatjana Kodrič, dr. med., Sašo Kostoski, dr. med., Mateja Marčec, dr. med., dr. Leon Meglič, dr. med., Marko Mlinarič, dr. med., prof. dr. Mario Poljak, dr. med., prof. dr. Stelio Rakar, dr. med., višji svetnik, prof. dr. Alenka Repše Fokter, dr. med., Urška Salobir Gajšek, dr. med., doc. dr. Špela Smrkolj, dr. med., prof. dr. Iztok Takač, dr. med., svetnik, mag. Andrej Zore, dr. med.

CIP - Kataložni zapis o publikaciji
Narodna in univerzitetna knjižnica, Ljubljana

618.146/.16-072.1(082)
618.146-006(082)

OBNOVITVENI kolposkopski tečaj (2015 ; Ljubljana)
Zbornik / Obnovitveni kolposkopski tečaj, Ljubljana,
4. september 2015 ; [urednica Špela Smrkolj]. - Ljubljana :
Združenje za ginekološko onkologijo, kolposkopijo in cervi-
kalno patologijo SZD : Onkološki inštitut, 2015

ISBN 978-961-91679-8-4 (Združenje za ginekološko onkologijo,
kolposkopijo in cervikalno patologijo SZD)
ISBN 978-961-6071-89-5 (Onkološki inštitut)
1. Smrkolj, Špela, 1971-
280826880

Vsebina

Uvodnik	
<i>Špela Smrkolj</i>	6
Okužbe s HPV	
<i>Mario Poljak, Boštjan J. Kocjan, Anja Oštrbenk</i>	7
Zgodovinski pregled kolposkopije	
<i>Stelio Rakar</i>	29
Vloga triažnega testa HPV in kolposkopije v programu ZORA	
<i>Urška Ivanuš, Maja Primic Žakelj</i>	32
Odvzem brisa materničnega vratu in testa HPV	
<i>Alenka Repše - Fokter, Špela Smrkolj, Mija Blaganje</i>	53
Nova klasifikacija tumorjev ženskih reproduktivnih organov Svetovne Zdravst. Organizacije	
<i>Snježana Frković Grazio</i>	60
Terminologija, indikacije za kolposkopski pregled in kako pravilno kolposkopiramo	
<i>Tatjana Kodrič, Mateja Marčec</i>	72
Normalna kolposkopska slika	
<i>Andrej Zore, Nina Jančar, Špela Smrkolj</i>	81
Nizko tvegane displazije materničnega vratu in CIN 1	
<i>Borut Kobal</i>	87
Nizkotvegane in visoko tvegane displazije materničnega vratu	
<i>Branko Cujetičanin, Andrej Zore, Špela Smrkolj</i>	94
Kolposkopija zgodnjega raka materničnega vratu	
<i>Branko Cujetičanin, Špela Smrkolj, Mija Blaganje</i>	99
Adenocarcinoma in situ cervicis uteri	
<i>Alenka Brnčič-Fischer, Herman Haller</i>	103
Kolposkopija in žlezne spremembe	
<i>Leon Meglič</i>	105
Kolposkopija v nosečnosti	
<i>Uršula Salobir Gajšek</i>	110
Kolposkopija zunanjega spolovila	
<i>Matija Barbič, Sašo Kostoski, Mateja Marčec</i>	116
Kolposkopija v dobi HPV / Colposcopy in the era of HPV	
<i>Marko Mlinarič</i>	125
Sodobno zdravljenje predrakavih sprememb materničnega vratu in sledenje	
<i>Iztok Takač</i>	132
Pojasnilna dolžnost v ginekološkem dispanzerju in kolposkopski ambulanti	
<i>Dušan Deisinger</i>	152

Sodelujoči

Doc. dr. Matija Barbič, dr. med.

Ginekološka klinika, KO za ginekologijo, UKC Ljubljana

Asist. dr. Mija Blaganje, dr. med.

Ginekološka klinika, KO za ginekologijo, UKC Ljubljana

Doc. dr. Alemka Brnčić-Fischer, dr. med.

Ginekološka klinika, KBC Rijeka, Hrvaška

Prim. Branko Cvjetičanin, dr. med.

Ginekološka klinika, KO za ginekologijo, UKC Ljubljana

Dušan Deisinger, dr. med.

SB Izola, Oddelek za ginekologijo in porodništvo

Dr. Snježana Frković Grazio, dr. med.

Ginekološka klinika, Oddelek za patologijo, UKC Ljubljana,

Prof. dr. Herman Haller, dr. med.

Ginekološka klinika, KBC Rijeka, Hrvaška

Urška Ivanuš, dr. med.,

Onkološki inštitut Ljubljana, DP Zora

Doc. dr. Nina Jančar., dr.med.

Ginekološka klinika, KO za reprodukcijo, UKC Ljubljana,

Doc. dr. Borut Kobal, dr. med.

Ginekološka klinika, KO za ginekologijo, UKC Ljubljana

Znanst. sod. dr. Boštjan Kocjan, univ. dipl. mikrobiol.

Inštitut za mikrobiologijo in imunologijo, MF Ljubljana

Prim. Tatjana Kodrič, dr. med.

Zdravstveni dom Lenart v Slovenskih goricah

Sašo Kostoski, dr. med.

Ginekološka klinika, KO za ginekologijo, UKC Ljubljana

Asist. mag. Mateja Marčec, dr. med.,

Ginekološko-porodniški oddelek, SB Ptuj

Dr. Leon Meglič, dr. med.

Ginekološka klinika, KO za ginekologijo, UKC Ljubljana

Marko Mlinarič, dr. med.

Ginekološka ambulanta Zagorje

Anja Oštrbenk, univ. dipl. mikrobiol.

Inštitut za mikrobiologijo in imunologijo, MF Ljubljana

Prof. dr. Mario Poljak, dr. med.

Inštitut za mikrobiologijo in imunologijo, MF Ljubljana

Prof. dr. Maja Primic Žakelj, dr. med.

Onkološki inštitut Ljubljana, DP Zora

Prof. dr. Stelio Rakar, dr. med., višji svetnik

Ginekološka klinika, KO za ginekologijo, UKC Ljubljana,

Prim. prof. dr. Alenka Repše Fokter, dr. med.

Enota za citološko dejavnost, SB Celje

Uršula Salobir Gajšek, dr. med.

Ginekološko-porodniški oddelek, SB Celje

Doc. dr. Špela Smrkolj, dr. med.

Ginekološka klinika, KO za ginekologijo, UKC Ljubljana,

Prof. dr. Iztok Takač, dr. med., svetnik,

Univerzitetni klinični center Maribor, Klinika za ginekologijo in perinatologijo

Mag. Andrej Zore, dr. med.

Ginekološka klinika, KO za ginekologijo, UKC Ljubljana

Uvodnik

Spoštovane kolegice in kolegi,

Veseli me, da ste se odzvali vabilu na naš Obnovitveni kolposkopski tečaj, ki je letos prvič odobren s strani Evropskega združenja za kolposkopijo (EFC) kot osnovni tečaj kolposkopije, ki ustreza vsem strogim zahtevam EFC za podelitev tega naziva.

Kolposkopska diagnostika postaja vse bolj zahtevna v prvi vrsti zaradi spoznanja, da njena zanesljivost ni velika tudi pri izkušenih kolposkopistih. Njena uporaba je omejena z indikacijami, bistveno zmanjšanje številnih kolposkopij v Sloveniji je nadomestila kakovostna kolposkopska obravnava in nekajkratno povečanje odkritih in tudi zdravljenih predrakavih sprememb materničnega vratu daje spodbudne rezultate. Vloga in pomen kakovostne kolposkopske obravnave bo še izrazitejša v bližnji prihodnosti, ko bodo na preizkušnji podaljšani intervali in HPV problematika v triažnem in morda presejalnem pomenu. Te spremembe sicer veliko obetajo, a hkrati zahtevajo pogoje za kakovostno opravljanje kolposkopske dejavnosti, ki se v Sloveniji vse prepočasi uveljavljajo.

Zaradi njene subjektivnosti in skromnih napovednih vrednosti, je kolposkopska dejavnost potrebna sprotne evaluacije, spremljanje in izboljševanje zastavljenih kazalcev kakovosti pa je verjetno ena od pomembnejših lastnosti slehernega kolposkopista. Nesporno in znano je dejstvo, da se kakovost preiskave izboljšuje s številom opravljenih kolposkopij in kontinuiranim izobraževanjem.

Obnovitveni kolposkopski tečaj je namenjen vsem tistim, ki se šele podajajo na pota kolposkopske diagnostike, kakor tudi že izkušenim kolposkopistom, ki imajo v prenatrpanem delovnem ritmu redko priložnost poglobljanja in obnavljanja slikovnih impresij v kratkem času.

Želim vam prijetno druženje v času tečaja in veliko zadovoljstva pri kolposkopskem prakticiranju.

Špela Smrkolj

Okužbe s HPV

Mario Poljak, Boštjan J. Kocjan, Anja Oštrbenk

V tem preglednem članku predstavljamo razvrščanje in splošne lastnosti HPV, zgradbo in pomnoževanje HPV, molekularno patogenezno in imunologijo okužbe s HPV ter osnovni koncept mikrobiološke diagnostike okužbe s HPV. Določenih delno prekrivajočih tem, ki so že bile podrobno opisane v zbornikih predhodnih kolposkopskih tečajev ali izobraževalnih dni programa ZORA, nismo ponovno obravnavali.

Razvrščanje in splošne lastnosti HPV

Virusi iz družine *Papillomaviridae* ali papilomavirusi (PV) so zelo heterogena in široko razprostranjena skupina DNA-virusov, ki povzročajo različne novotvorbe pri ljudeh in živalih. Do leta 2000 so bili ti virusi taksonomsko uvrščeni v družino *Papovaviridae*, ki je bila nato razdeljena na dve družini: *Papillomaviridae* in *Poliomaviridae*. Ime papiloma izhaja iz latinske besede *papilla* (bradavica) in *oma* (tumor). Na podlagi skladnosti nukleotidnih zaporedij PV razvrščamo v različne virusne genotipe, ki predstavljajo tudi osnovno taksonomsko enoto pri njihovi klasifikaciji. PV najdemo pri večini sesalcev in ptičev ter nekaterih plazilcih. Nekateri, predvsem evolucijsko nižji sesalci imajo samo en za vrsto značilen genotip, medtem ko je raznolikost PV pri opicah in ljudeh mnogo večja. Skupino genotipov PV, ki so pomembni v humani medicini, imenujemo človeški papilomavirusi (angl. *human papillomaviruses*, HPV).

Kot novi genotip PV opredelimo vsak izolat, katerega nukleotidno zaporedje gena L1 se razlikuje za več kot 10 % od gena L1 vseh predhodno opredeljenih genotipov PV. V primeru, ko je neskladnost med dvema zaporedjema gena L1 med 2 in 10 %, je to virusni podtip. Če je razlika manjša od 2 %, novi virus opredelimo kot podtipsko (genetsko) različico enakega genotipa PV. Genotipe PV razvrščamo v rodove, od katerih jih je 23 označenih z grškimi črkami alfa–omega. Ker je število novoodkritih virusov presegló število črk v grški abecedi, preostale rodove označujemo z grškimi črkami *delta–rho*, ki imajo dodano predpono *dyo*. Skladnost nukleotidnih zaporedij

v celotnem genu L1 je med različnimi rodovi PV manjša kot 60 %. Virusne vrste znotraj posameznega rodu izkazujejo 60–70 % nukleotidno skladnost v genu L1, medtem ko genotipi znotraj posamezne vrste izkazujejo 71–89 % nukleotidno skladnost v genu L1. Za večino genotipov HPV, uvrščenih v eno vrsto, velja, da imajo podobne biološke lastnosti, to je tropizem za specifična tkiva in/ali organe ter podoben tumorogeni potencial.

Tradicionalno so genomska zaporedja PV pridobivali iz epitelnih novotvorb s pomočjo klasičnih tehnik kloniranja, ki so primerne predvsem za opredeljevanje genotipov HPV, ki so v kliničnem vzorcu prisotni v zelo visokih koncentracijah. Z napredovanjem molekularne biologije in razvojem tehnik kot so PCR, podvojevanje celotnega genoma s pomočjo tehnike kotalečega se kroga (angl. rolling circle amplification) in shotgun sekveniranje so za identifikacijo novih PV postale veljavne tudi te metode. Uporaba novejših metod je pripeljala do identifikacije in karakterizacije številnih novih PV, ki so v kliničnih vzorcih praviloma prisotni v zelo nizkih koncentracijah.

Odkrivanje novih genotipov HPV spremljajo v Referenčnem centru za HPV (Human papillomavirus Reference Center, Karolinska Institutet) v Stockholmu (Švedska), kjer določajo tudi zaporedne številke novo opredeljenih genotipov HPV. Genotipi HPV so (na žalost) oštevilčeni popolnoma naključno, glede na vrstni red osamitve, in ne glede na biološke lastnosti virusov ali njihovo genomsko podobnost. Tako npr. genotip HPV 16 oz. krajše HPV-16, predstavlja šestnajsti po vrsti odkriti genotip HPV. Do avgusta 2015 je bilo popolnoma opredeljenih že več kot 200 različnih genotipov HPV, po podatkih nedavno objavljenih raziskav, pa obstaja še več kot 300 potencialno novih genotipov, ki čakajo na dokončno molekularno in filogenetsko opredelitev. V zadnjih petih letih je naša raziskovalna skupina odkrila in dokončno opredelila deset novih uradno priznanih genotipov HPV in sicer HPV-120, HPV-125, HPV-150, HPV-151, HPV-159, HPV-174, HPV-179, HPV-184, HPV-199, HPV-204 in delno opredelila več kot 60 kandidatnih izolatov za nove genotipe. Za opredelitev in uradno priznanje novega genotipa HPV je treba še vedno celotni genom izolata HPV (lahko tudi po delih) vklonirati v plazmidne vektorje in mu določiti nukleotidno zaporedje oz. za PV značilna genomska področja. Celotni genom potencialno novega genotipa HPV lahko pridobimo z PCR ali s tehniko klasičnega kloniranja.

Odkrivanje in potrjevanje novih živalskih PV naj bi spremljali v Referenčnem centru za živalske papilomaviruse (*Animal Papillomavirus Reference*

Center) v New Yorku (ZDA), ustanovljenem leta 2010, vendar center še vedno ni polno zaživel. Vsak novi genotip živalskih PV je označen s kratico rodu in vrsto živali, pri kateri je bil osamljen, ter z zaporedno številko osamitve (npr. kratici FdPV1 in FdPV2 označujeta PV, odkrita pri domači mački – *Felis domesticus*). Do maja 2013 je bilo popolnoma opredeljenih 112 živalskih PV pri več kot 54 živalskih vrstah.

Nedavno je bila ustanovljena prosto dostopna podatkovna baza PaVE (PapillomaVirus Episteme), z namenom zagotovitve organiziranega in ažurnega vira informacij znanstveni skupnosti, ki se ukvarja z raziskavami na področju papilomavirusov. Trenutno vsebuje več kot 300 referenčnih genomov PV, več kot 3.000 posameznih genov in regij genoma, več kot 2.900 zaporedij virusnih beljakovin in več kot 50 trodimenzionalnih struktur virusnih beljakovin, ki jih lahko uporabniki brezplačno prenesejo, raziskujejo in analizirajo.

Več kot 200 do sedaj znanih genotipov HPV uvrščamo, skupaj še z nekaterimi opičjimi PV, v 5 rodov (*alfa, beta, gama, mu in nu*). Posamezni rodovi HPV izkazujejo dokaj značilen tropizem za določeno vrsto epitela.

Rod *Alpha*-PV združuje klinično najbolj pomembne HPV, ki so povezani z nastankom številnih benignih in malignih sprememb večskladnega ploščatoceličnega epitela kože in sluznic. V rod *Alpha*-PV trenutno uvrščamo 65 genotipov HPV, ki so razvrščeni v 14 virusnih vrst. Približno 40 genotipov HPV iz rodu *Alpha*-PV s tropizmom za epitel sluznic glede na vrsto novotvorb, ki jih povzročajo, delimo na visokorizične in nizkorizične genotipe HPV. Visokorizični genotipi HPV (HPV-16, -18, -31, -33, -35, -39, -45, -51, -52, -56, -58 in -59) so etiološko dokazano povezani z več kot 99 % primerov raka materničnega vratu, 70-90 % raka zadnjika in nožnice, 40 % raka vulve, 47 % raka penisa ter 25-30 % raka ustnega dela žrela. Nizkorizični genotipi HPV (najpomembnejša sta HPV-6 in HPV-11) so povezani z nastankom vseh primerov anogenitalnih bradavic in papilomov grla. V rod *Alpha*-PV uvrščamo tudi nekatere genotipe HPV (HPV-2, HPV-27 in HPV-57), ki povzročajo predvsem okužbe ploščatoceličnega epitela kože, in so povezani z nastankom navadnih kožnih bradavic in anogenitalnih bradavic.

V rod *Beta*-PV trenutno uvrščamo 51 genotipov HPV (HPV-5, -8, -9, -12, -14, -15, -17, -19, -20, -21, -22, -23, -24, -25, -36, -37, -38, -47, -49, -75, -76, -80, -92, -93, -96, -98, -99, -100, -104, -105, -107, -110, -111, -113, -115, -118, -120, -122, -124, -143, -145, -150, -151, -152, -159, -174, -182,

-185, -195, -196, -198), ki so razvrščeni v 5 virusnih vrst in smo jih v preteklosti povezovali predvsem z bolniki z redko dedno boleznijo, imenovano bradavičasta epidermodisplazija (angl. *epidermodysplasia verruciformis*; EV). Viruse iz rodu *Beta*-PV najpogosteje dokažemo v zdravi koži, kjer povzročajo prikrite oz. klinično neznailne okužbe in v dlačnih mešičkih, ki predstavljajo pomemben rezervoar teh virusov, v katerih lahko *Beta*-PV zaključijo svoj življenjski krog. Nedavno je bilo dokazano, da lahko *Beta*-PV okužijo tudi sluznični epitel predela glave in vratu ter požiralnika in kožnosluznični epitel analnega kanala.

Beta-PV redko zaznamo v sluznici vaginalnega predela. Pri imunsko oslabljenih osebah lahko *Beta*-PV kot kofaktorji sodelujejo pri nastanku raka kože.

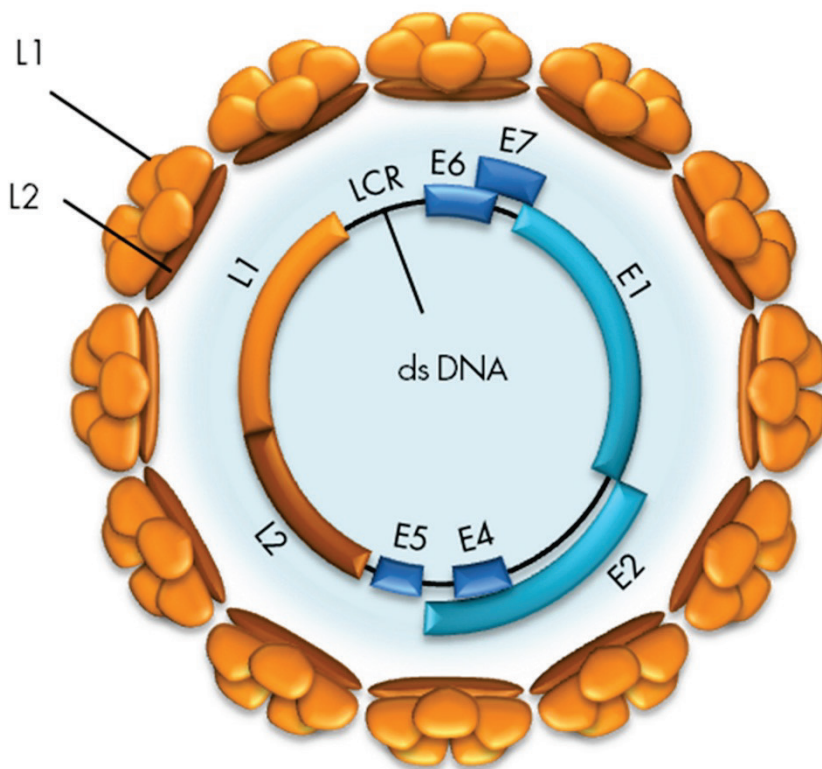
V rod *Gamma*-PV je trenutno uvrščenih 80 v celoti molekularno opredeljenih genotipov HPV, ki so razvrščeni v vsaj 27 virusnih vrst. Število novoodkritih virusov iz rodu *Gamma*-PV se je v zadnjih nekaj letih zelo povečalo in preseglo število genotipov HPV iz rodov *Alpha*-PV in *Beta*-PV. Izmed vseh novo-opredeljenih genotipov HPV v zadnjih petih letih, je bilo 76,4 % (68/89) genotipov uvrščenih v rod *Gamma*-PV. *Gamma*-PV so prisotni v koži, kjer povzročajo dolgotrajne okužbe, lahko tudi doživljenjske, ki so najpogosteje prikrite oz. klinično neznailne. Vzorci ploščatoceličnega karcinoma kože, bazalnoceličnega karcinoma kože, aktinične keratoze, seboroične keratoze in keratoakantoma pogosto vsebujejo veliko število različnih genotipov HPV iz rodu *Gamma*-PV. Virusno breme *Gamma*-PV v omenjenih kožnih spremembah je zelo nizko (< 1 virusna kopija/1000 celic), medtem ko je virusno breme istih virusov na površini teh sprememb zelo visoko (do 4.100 virusnih kopij/ μ l). Visoko virusno breme na površini kožnih sprememb nakazuje na produktivno okužbo, ki poteka v bližini omenjenih kožnih sprememb; virusi iz rodu *Gamma*-PV tako najverjetneje niso etiološko povezani z nastankom teh sprememb. Na podlagi novejših dokazov lahko *Gamma*-PV najdemo tudi v sluznici glave in vratu (ustna in nosna votlina ter grlo), penisa, materničnega vratu in vulve ter v kožno-sluzničnem epitelu analnega kanala, ponavadi v klinično neznailni obliki. Za tovrstne okužbe je značilna odsotnost ali minimalna produkcija zrelih virusnih delcev. Nekatere genotipe iz rodu *Gamma*-PV povezujemo s posameznimi primeri kožnih bradavic tako pri imunsko oslabljenih kot tudi pri imunsko kompetentnih posameznikih.

V rod *Mu*-PV so trenutno uvrščeni trije genotipi HPV (HPV-1, -63 in -204), ki so razvrščeni v tri virusne vrste, medtem ko je v rod *Nu*-PV trenutno uvrščen le en genotip HPV (HPV-41). Viruse iz rodov *Mu*-PV in *Nu*-PV povezujemo z nastankom kožnih bradavic.

Zgradba in pomnoževanje HPV

HPV so majhni DNA-virusi brez ovojnice, ki v premeru merijo približno 55 nm. Dedni material je obdan z dvoplastno beljakovinsko sredico. Virusna sredica (kapsida) ima ikozaedrično simetrijo in je sestavljena iz 72 morfoloških enot, t. i. kapsomer, ki jih sestavljata dva tipa strukturnih beljakovin, in sicer velika (L1) in mala (L2) plaščna beljakovina. Vsaka od 72 kapsomer je sestavljena iz petih beljakovin L1 molekulske mase 54 kDa, ki se navzkrižno povežejo z disulfidnimi mostički, in ene, aksialno vstavljene beljakovine L2 (74–80 kDa), ki pomaga oblikovati in vzdrževati strukturo kapsomere.

Virusni genom je krožna, zaprta, dvojnovijačna molekula DNA, velikosti 7,5–8 kbp in molekulske mase $5,2 \times 10^6$ Da (Slika 1). Genom je sestavljen iz kodirajočega in nekodirajočega območja. Kodirajoče območje genoma delimo na zgodnje območje E (angl. *early*) in pozno območje L (angl. *late*).



Slika 1: Organizacija genoma HPV. (Vir: Kocjan BJ, Poljak M. Papilomavirusi. In: Poljak M, Petrovec M, eds. Medicinska virologija. Ljubljana: Medicinski razgledi; 2011. p. 41-60.)

Območje E vsebuje zapise (gene) za beljakovine, pomembne za uravnavanje podvojevanja virusne DNA, uravnavanje izražanja virusnih genov in interakcijo s celičnimi beljakovinami gostitelja. Večina do sedaj opredeljenih genotipov HPV ima do šest različnih genov E, in sicer E1, E2, E4, E5, E6 in E7. Ti se prepisujejo kot različne bi- ali policistronske molekule mRNA – vsebujejo bralne okvirje za več različnih beljakovin – iz zgodnjega promotorja P1 (HPV-11), ki se nahaja v nekodirajočem območju LCR (angl. *long control region*). Izjema so nizkorizični genotipi HPV, pri katerih se mRNA-beljakovine E7 prepíše posebej, in sicer s promotorja P2 (HPV-11), ki se nahaja v genu E6.

Gena E6 in E7 sta med vsemi območji genoma HPV najbolj raziskana, saj imata najpomembnejšo vlogo v onkogenezi novotvorb, katerih nastanek se povezuje s HPV. Virusni beljakovini E6 in E7 vplivata na številne celične

proces, ki lahko vodijo do maligne transformacije s HPV okuženih celic. Med njimi so najpomembnejši spodbujanje oz. vzdrževanje celične proliferacije, zaviranje zaščitnega delovanja celičnih tumor zavirajočih beljakovin ter indukcija celične nesmrtnosti. Onkogeno delovanje beljakovin E6 in E7 je podrobneje opisano v poglavju *Patogeneza in imunost*.

Transformirajoče lastnosti izraža tudi virusna beljakovina E5, za katero domnevamo, da bi lahko sodelovala v začetni stopnji onkogeneze, posredovane s HPV iz rodu alfa. Beljakovina E5 spodbuja receptorje celičnih rastnih dejavnikov EGF (angl. *epidermal growth factor*) in PDGF (angl. *platelet derived growth factor*) ter na ta način povišuje nivo mitogenih dejavnikov, ki spodbujajo celično proliferacijo. Najnovejše raziskave ji pripisujejo tudi pomembno vlogo pri spodbujanju angiogeneze in antiapoptotsko delovanje. Poleg tega E5 omogoča tudi izmikanje HPV imunskemu odgovoru, saj ovira zorenje molekul PHK razreda I. Zapis za beljakovino E5 manjka pri večini genotipov HPV iz rodov beta in gama. E5 je trenutno ena najbolj raziskovanih virusnih beljakovin.

Virusna beljakovina E1 je pomembna za začetek podvojevanja virusne DNA in vzdrževanje HPV v obliki zunajkromosomskih krožnih DNA-delcev ali episomov. E1 se veže skupaj z beljakovino E2 v bližino *ori* mesta podvojevanja virusnega genoma (angl. *origin of replication*) v nekodirajočem območju LCR in deluje kot encim z ATP-azno in helikazno aktivnostjo.

Beljakovina E2 se veže na značilna zaporedja DNA v nekodirajočem področju LCR in uravnava podvojevanje, segregacijo in izražanje virusnega genoma. Vezava E2 je nujna za pritrditev beljakovine E1 na *ori* mesto, ki v naslednjem koraku veže celične beljakovine, potrebne za podvojevanje virusne DNA, vključno z beljakovino RPA (angl. *replication protein A*) in DNA-polimerazo alfaprimazo. Poleg tega je beljakovina E2 potrebna za pritrditev virusnih episomov na mitotske kromosome in njihovo pravilno segregacijo med celično delitvijo. Beljakovina E2 je izjemno pomembna tudi za uravnavanje izražanja virusnih onkogenov. V nizkih koncentracijah E2 spodbuja izražanje E6 in E7, medtem ko v visokih koncentracijah E2 zavira izražanje E6 in E7 z neposrednim oviranjem vezave celičnih dejavnikov prepisovanja SP1 in TFIID na zgodnji virusni promotor p97 (HPV-16).

Vloga virusne beljakovine E4 še ni povsem znana. Dosedanje raziskave so pokazale, da se E4 veže na citokeratine okuženih celic in na ta način povzroči propad celičnega citoskeleta. Domnevamo, da je porušenje citokeratinske mreže potrebno za lažje izstopanje zrelih virusnih delcev iz okuženih celic.

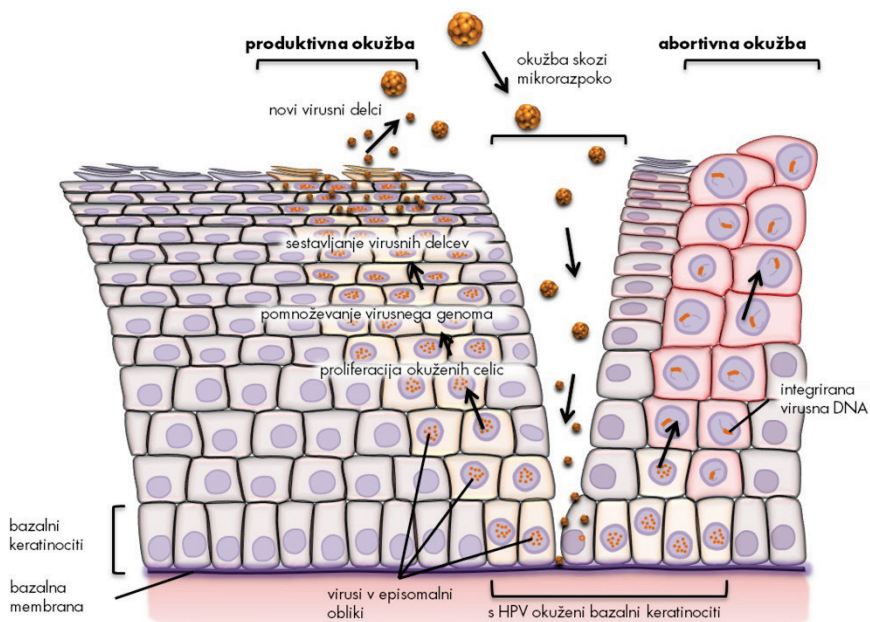
Območje L virusnega genoma vsebuje zapisa za strukturni beljakovini virusne kapside (L1 in L2), ki se prepisujeta kot bi- in/ali policistronske mRNA iz poznega promotorja P3 (HPV-11), ki se nahaja v genu E7. Omenjeni promotor je pomemben tudi za prepis zgodnjih virusnih beljakovin E1, E2 in E4, ki so pomembne za pomnoževanje virusa v diferencirajočih se epitelih celicah (glej *Proces pomnoževanja HPV*). Gen L1 vsebuje zapis za veliko plaščno beljakovino, ki je skupaj z odprtim bralnim okvirjem za beljakovino E1 najbolj ohranjeni del genoma med različnimi genotipi HPV in predstavlja osnovo za klasifikacijo in raziskave evolucijske sorodnosti (H)PV. Beljakovina L1 predstavlja najbolj imunogeno virusno beljakovino, ki v gostitelju izzove nastanek nevtralizirajočih protiteles, ki so značilna za posamezen genotip HPV. Gen L2 ima zapis za malo plaščno beljakovino, ki je pri posameznih genotipih HPV različna. Za beljakovino L2 je značilno, da vsebuje visoko ohranjene epitope, ki v gostitelju izzovejo nastanek nevtralizirajočih protiteles, ki ščitijo proti širokemu spektru genotipov HPV. Navzkrižno nevtralizirajoči epitopi so skriti v notranjosti kapside in se razkrijejo šele ob vezavi kapside na gostiteljsko celico.

Nekodirajoče območje LCR ne vsebuje zapisa za virusne beljakovine, ampak zaporedja DNA, pomembna za uravnavanje podvojevanja in prepisovanja virusnega genoma: mesto *ori*, zgodnje virusne promotornje, vezavna mesta za dejavnike prepisovanja, ojačevalce in represorske uravnalne beljakovine. LCR se nahaja med genoma L1 in E6. Pomen drugega nekodirajočega območja, ki se nahaja med genoma E5 in L2, še ni znan.

Molekularna patogeneza okužbe s HPV

Okužba s HPV se prične z vstopom virusa skozi poškodovani epitel kože ali sluznice, najpogosteje skozi mikroskopsko razpoko v epitelu, in z okužbo bazalnih celic večvrstnega ploščatoceličnega epitela (Slika 2). Domnevamo, da so za vezavo virusa na gostiteljsko celico ključni heparan-sulfatni proteoglikani (HSPG), ki se nahajajo na bazalni membrani in površini epitelnih celic. V začetni stopnji okužbe pride do vezave virusne kapside oz. beljakovin L1 na primarno vezavno mesto, ki ga predstavljajo receptorji HSPG na bazalni membrani. V nadaljevanju se kapsida prenese do sekundarnega vezavnega mesta, ki je na površini celic in ki ga prav tako predstavljajo receptorji HSPG. Pri tem pride do konformacijske spremembe, zaradi katere se izpostavi visokoohranjeni N-terminalni del beljakovine L2, ki ga v nadaljevanju cepi celični encim furin. Ti dogodki privedejo do nadaljnjih konformacijskih sprememb v kapsidi, ki bodisi zmanjšajo afiniteto kapside do receptor-

jev HSPG ali pa vodijo do izpostavitve mest, ki so potrebna za vezavo kapside oz. beljakovine L1 na še nepoznane sekundarne receptorje, ki sprožijo endocitozo. HPV vstopa v celico relativno počasi (prve prepise virusnih genov lahko zaznamo šele po 12–24 urah). HPV-16 vstopa v celice s pomočjo klatrinsko posredovane endocitoze. Ta mehanizem vstopa najverjetneje ni univerzalen za vse HPV, saj se lahko razlikuje med posameznimi genotipi. Tako npr. HPV-31 v celice vstopa s pomočjo kaveolnega endocitotskega sistema, neodvisnega od klatrina. Poleg tega so ugotovili, da se lahko nekateri HPV, ki v celico vstopijo s pomočjo klatrinskega endocitotskega sistema, znotrajcelično prenašajo tudi s kaveosomi. Po vstopu v celico se virusni delci razgradijo v poznih endosomih in/ali lizosomih; s pomočjo virusne beljakovine L2 se genom HPV na še neznan način (najverjetneje s pomočjo mikrotubulov) prenese v jedro bazalnih celic.



Slika 2: Potek okužbe s HPV. (Vir: Kocjan BJ, Poljak M. *Papilomavirusi*. In: Poljak M, Petrovec M, eds. *Medicinska virologija*. Ljubljana: Medicinski razgledi; 2011. p. 41-60.)

V nadaljevanju HPV okužba lahko poteka kot (i) klinično nema, (ii) produktivna ali (iii) nepopolna (transformirajoča, abortivna). Več informacij o kliničnih lastnostih in kliničnem pomenu posameznih vrst HPV okužb lahko najdemo v prispevku Ivanuš U. in Primic Žakelj M. z naslovom Pomen

izvida testa HPV v kolposkopski ambulanti, objavljenem v Zborniku kolposkopskega tečaja 2013.

Proces pomnoževanja HPV je natančno uravnan in je odvisen od prisotnosti oz. odsotnosti določenih virusnih beljakovin in tudi od stopnje zrelosti epitelnih celic gostitelja. Tako je npr. pomnoževanje HPV v bazalnih epitelnih celicah močno omejeno. Pozneje se sočasno z dozorevanjem okuženih celic povečuje tudi sposobnost pomnoževanja HPV, kompletni virioni pa se sproščajo le iz popolnoma dozorelih celic. V jedrih bazalnih celic se genom HPV nahaja izključno v obliki zunajkromosomskih krožnih delcev oz. v t. i. episomih. Bazalne celice z episomi so nosilke latentne HPV-okužbe in jih histološko ni mogoče razlikovati od neokuženih celic. Kmalu po okužbi bazalnih celic se število kopij virusnega genoma poveča na od 50 do 100 kopij na celico, neodvisno od celičnega cikla. Podvojevanje virusnega genoma nato tesno sledi celičnemu ciklu gostiteljske celice. Navadno se pri eni celični delitvi virusni genom podvoji le enkrat. Ko je HPV v bazalnem sloju, je sinteza virusnih beljakovin minimalna. V glavnem se sintetizirata beljakovini E6 in E7, poleg minimalne količine drugih virusnih beljakovin, predvsem E1 in E2, ki sta potrebni za začetek podvojevanja in oddvojitve virusnega genoma (episoma). S pomočjo beljakovin E6 in E7, katerih izražanje spodbuja nizka raven E2 (v tem primeru beljakovine E2 deluje kot aktivator prepisovanja E6 in E7), HPV v nadaljevanju okužbe spremeni celično okolje z namenom, da ustvari pogoje za podvojevanje virusa med potekom diferenciacije okuženih celic v keratinocite. V fizioloških pogojih (to je brez prisotnosti HPV) bazalne celice, ki vstopijo v suprabazalne epitelne sloje, po določenem številu delitev izstopijo iz celičnega ciklusa in začnejo proces terminalne diferenciacije s ciljem, da vzpostavijo zaščitni keratinski sloj, ki ga normalno zagotavlja koža. Nasprotno se zaradi vpliva beljakovin E6 in E7 ter delno tudi E5 s HPV okužene celice suprabazalnega sloja delijo večkrat kot običajno, preden pridejo v višje sloje epitela. Ko pridejo v *stratum spinosum*, v njih naraste količina beljakovin HPV, ki so nujne za podvojevanje virusa (E1 in E2). Povišana raven beljakovine E2 zavre izražanje virusnih onkogenov, kar zaustavlja proliferacijo epitelnih celic in omogoča njihovo diferenciacijo v keratinocite. Glede na to, da je izražanje genov E6 in E7 zavrt, se beljakovini E1 in E2 vežeta na značilna zaporedja DNA v območju LCR in aktivirata celične beljakovine oz. mehanizme, potrebne za podvojevanje virusne DNA. Predvideva se, da tu podvajanje virusnega genoma poteka po načinu kotalečega se kroga (angl. *rolling circle*), tako da v gostiteljskih celicah nastaja na tisoče kopij virusnega genoma. Ko okuženi keratino-

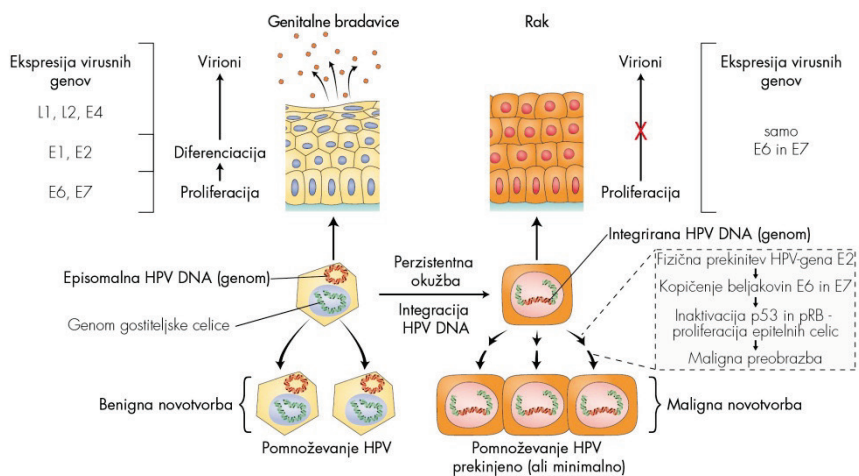
citi pridejo v zgornje sloje epitela (*stratum granulosum*), podvojevanju virusnega genoma sledi sinteza virusnih beljakovin, ki so potrebne za sestavljanje virionov (L1, L2) oz. njihovo sproščanje (E4) iz gostiteljskih celic. Pri oblikovanju infektivnih virusnih delcev ima pomembno vlogo tudi beljakovina E2, saj povečuje učinkovitost vključitve virusnega genoma v virusno sredico s strani L1 in L2. Virusni delci nastajajo v zelo velikem številu in so sposobni okužiti sosednje celice.

Aktivno pomnoževanje HPV v anogenitalnem področju se klinično največkrat odraža kot benigne, bradavicam podobne spremembe ali kot cervikalna intraepitelijska neoplazija 1. stopnje, ki s svoje površine sproščajo veliko količino infektivnih virusnih delcev. Okužbo, v kateri virus uspešno zaključi svoj življenjski krog, imenujemo produktivna virusna okužba, same spremembe, ki pri tem nastanejo, pa produktivne spremembe oz. lezije. V produktivnih spremembah je izražanje virusnih genov natančno uravnano. Virusne beljakovine se namreč izražajo v točno določenih časovnih intervalih in v nadzorovanih količinah ter sovpadajo z dozorevanjem gostiteljskih celic. Številni genotipi HPV povzročajo samo to vrsto sprememb, in redko oz. nikoli nastanek malignih sprememb. Dogodki, ki vodijo do nastanka zrelih virusnih delcev v zgornjih plasteh epitela, so skupni tako nizkorizičnim kot tudi visokorizičnim genotipom HPV. Zaradi pomnoževanja HPV v dokončno diferenciranih epitelih celicah se le-te morfološko spremenijo in začnejo postopoma propadati. Ta citopatski učinek, značilen za HPV, imenujemo koilocitoza. Za koilocite so značilna skrčena, hiperkromna jedra različnih oblik, kromatin je grudast, okoli jeder se pojavlja značilen svetli pas ali halo. Koilocitoza je znak produktivne virusne okužbe, ki se odraža v propadu celic, in je histološko najbolje vidna v zgornji tretjini epitela benignih sprememb, povezanih s HPV.

Rak materničnega vratu je najhujša posledica okužbe s HPV, ki se razvije postopoma, skozi zaporedje relativno dobro poznanih dogodkov. Rak materničnega vratu lahko nastane le pri ženskah, ki so dolgotrajno okužene z enim ali več visokorizičnimi genotipi HPV, najpogosteje s HPV-16 ali HPV-18. Pri teh osebah izguba zaščitnega delovanja celičnih tumorje zavirajočih beljakovin, ki nastane kot posledica nenadzorovanega izražanja (delovanja) virusnih beljakovin E6 in E7, vodi do kopičenja različnih sekundarnih mutacij, ki lahko čez leta privedejo do nastanka raka.

Molekularni model karcinogeneze, posredovane z visokorizičnimi genotipi HPV

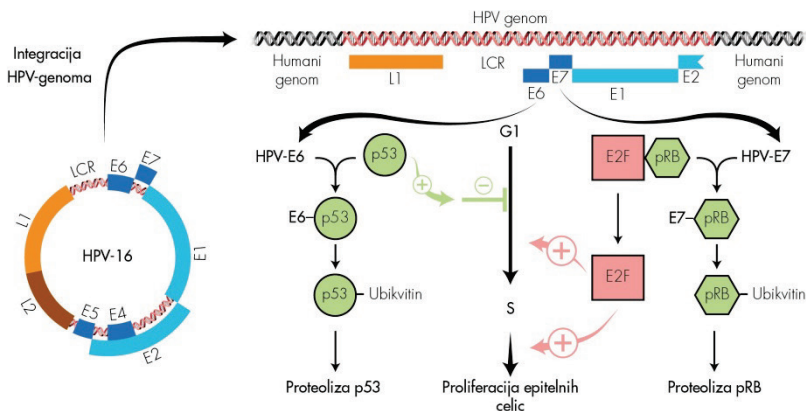
Novejša spoznanja o HPV so privedla do razvoja molekularnega modela karcinogeneze, posredovane z visokorizičnimi genotipi HPV. Temelj modela je interakcija virusnih beljakovin z močno kontroliranim spletom celičnih onkogenov in tumorje zavirajočih beljakovin, predvsem p53 in pRB, ki uravnavajo rast in delitev celic. Model opisuje nastanek malignih novotvorb v treh stopnjah, pri čemer kot vzorčni tumor služi rak materničnega vratu. V prvi stopnji HPV okuži bazalne celice ploščatoceličnega epitela. V drugi stopnji pride do vključevanja (integracije) HPV DNA v genom gostiteljske celice, kar je tudi ključni dogodek v nastanku raka. Do vključevanja virusne DNA pride le v primeru razmeroma redke dolgotrajne (perzistentne) okužbe z visokorizičnimi genotipi HPV. Nagnjenost k vključevanju v humani genom izkazujejo predvsem visokorizični genotipi HPV (med njimi največjo HPV-16 in HPV-18), medtem ko je ta dogodek pri okužbi z nizkorizičnimi genotipi HPV (npr. HPV-6 in HPV-11) izjemno redek (Slika 3). V tretji stopnji razvoja tumorja imajo poleg HPV (ta deluje kot endogeni karcinogen) pomembno vlogo tudi dodatne karcinogene snovi, kot so cigaretni dim, UV-žarki, obsevanje, najrazličnejši kemični agensi itd., ker povzročajo nastanek številnih sprememb človeškega genoma, ki vodijo v nesmrtnost okuženih celic in na koncu do njihove maligne preobrazbe.



Slika 3: Povzetek ključnih dogodkov v patogenezi anogenitalnih bradavic in raka materničnega vratu. (J. Triglav, 2011. Prirrejeno po: Beutner KR, Tyring S. Human papilloma virus and human disease. *Am J Med.* 1997; 102: 9–15, Figure 2; Doorbar J. Molecular biology of human papilloma virus infection and cervical cancer. *Clin Sci (Lond).* 2006; 110: 525–41, Figure 2, Figure 5.)

Številne raziskave so pokazale, da je fizikalno stanje genoma HPV v benignih in malignih novotvorbah oz. različnih predrakavih spremembah epitela različno (Slika 3). V benignih novotvorbah, kot so genitalne bradavice, je virusna DNA prisotna v obliki episoma, medtem ko je pri večini malignih novotvorb in delu CIN III vsaj del virusne DNA (vedno sta vključena vsaj zapisa za E6 in E7) integriran v genom gostiteljske celice. Genom HPV je vključen tudi pri manjšem deležu CIN I, zato domnevamo, da je virusna integracija najverjetneje zgodnji dogodek v procesu nastanka raka. Mesto v DNA bazalnih celic, na katerem pride do vključevanja genoma HPV, ni specifično. Vgrajeno virusno DNA so našli na različnih kromosomih, vendar pogosto v bližini t. i. krhkih mest, medtem ko se krožni genom virusa pred vključitvijo skoraj vedno prekine na istem mestu, tj. v področju gena E2 (Slika 4). Glede na to, da je beljakovina E2 odgovorna za zaviranje prepisovanja zgodnjih virusnih genov E6 in E7, fizična prekinitev gena E2 vodi do izgube njene biološke vloge. Rezultat tega je povečano in nekontrolirano izražanje oz. kopičenje beljakovin E6 in E7, ki se vežeta na celični tumorje zavirajoči beljakovini p53 in pRB in sodelujeta pri njihovi razgradnji (Slika 4). Do nekontroliranega izražanja virusnih onkogenov redkeje prihaja v primeru, ko gen E2 ni prekinjen, oz. v primeru, ko je vezavno mesto za beljakovino E2 znotraj uravnalnega območja LCR nedostopno oz. metilirano. Ne glede na

mehanizem, zmanjševanje fizioloških količin beljakovin p53 in pRB znotraj celice in prekinitvev njenega tumorsko-zaščitnega delovanja predstavlja ključni dogodek v razvoju raka.



Slika 4: Shematski prikaz molekularnih interakcij med virusnima beljakovinama E6 in E7 ter celičnima tumorje zavirajočima beljakovinama p53 in pRB (J. Triglav, 2011. Prirejeno po: Vousden K. Interactions of human papilloma virus transforming proteins with the products of tumor suppressor genes. *FASEB J.* 1993; 7: 872–9, Figure 1; Lazo PA. The molecular genetics of cervical carcinoma. *Br J Cancer.* 1999; 80: 2008–18, Figure 1.)

Nedavne raziskave so pokazale, da se beljakovina E6 visokorizičnih genotipov HPV v gostiteljskih celicah poveže v tridelni kompleks s celično beljakovino p53 in celično ubiquitinsko ligazo E6AP (angl. *cellular E6AP ubiquitin ligase*) in sproži hitro razgradnjo p53 z od ubiquitina odvisnim sistemom proteaz oz. s proteasomi. Beljakovina p53 je dejavnik prepisovanja, ki normalno uravnava prepisovanje celičnih beljakovin, ki sodelujejo v nadzoru celičnega cikla na prehodu iz G1- v S-fazo. Njeno izražanje lahko sprožijo različni geno- ali citotoksični dejavniki, ki predstavljajo potencialno nevarnost za celico (najpogosteje so to poškodbe DNA). Po poškodbi celične DNA, ki lahko nastane kot posledica normalnega celičnega pomnoževanja in/ali zaradi izpostavitve celične DNA različnim fizikalnim ali kemijskim agensom, raven p53 naglo naraste (sama beljakovina se aktivira s potranslacijskimi modifikacijami), kar zaustavi celično delitev za tako dolgo, dokler celični popravilni mehanizmi ne popravijo okvarjenih odsekov DNA. Po odpravi poškodb raven p53 upade in celični cikel napreduje v S-fazo, kjer se podvoji popravljena DNA. V primeru, ko so poškodbe celičnega genoma preobsežne ali nepopravljive, p53 sproži proces celične apoptoze. Beljakovi-

no p53 so zaradi te vloge poimenovali varuh človeškega genoma. Nasprotno pa trajno znižana raven beljakovine p53, do katere lahko pride zaradi mutacij ali odsotnosti gena p53, ali pa beljakovino p53 inaktivira HPV-E6, omogoča neovirano delitev celic s poškodovano DNA, kar v končni fazi lahko privede do njihove maligne preobrazbe. Čeprav je osrednja vloga beljakovine HPV-E6 vezana na razgradnjo tumorje zavirajoče beljakovine p53, se ta veže tudi na nekatere ostale celične beljakovine ali uravnava njihovo izražanje. Na ta način se prepreči nespecifični imunski odgovor na okužbo s HPV npr. z oviranjem interferonskega protivirusnega odziva in signalne poti TLR (angl. *toll-like receptor*) in od p53 neodvisne apoptotske poti (npr. apoptotska signalna pot preko membranskih receptorjev TNF ali mitohondrijskih beljakovin Bak in Bax) ter se spodbudi proliferacija epitelnih celic in nastanek malignih tumorjev (npr. z aktivacijo encima telomeraze oz. njegove katalitične podenote hTERT, kar vodi v nesmrtnost celic, s povzročanjem kromosomalnih aberacij, z oviranjem celične adhezije, z rušenjem medceličnih stikov in celičnega citoskeleta, z oviranjem diferenciacije epitelnih celic ter spodbujanjem angiogeneze).

Čeprav lahko tudi beljakovine E6 nizkorizičnih genotipov HPV tvorijo stabilne komplekse z beljakovino E6AP, ti ne vežejo oz. ne vodijo do razgradnje p53. Zato domnevamo, da so tarča kompleksa E6-E6AP nizkorizičnih HPV nekatere druge, še neznane, celične beljakovine. Nasprotno pa se lahko beljakovine E6 tako nizkorizičnih kot tudi visokorizičnih genotipov HPV vežejo neposredno na p53 ali povzročajo njegovo nestabilnost (npr. z inaktivacijo encima acetiltransferaze p300 in beljakovine CBP) in na ta način dodatno ovirajo njegovo vezavo na značilna zaporedja v celični DNA.

Virusna beljakovina E7 je strukturno in funkcionalno podobna antigenu E1A adenovirusov (Ad EA1) in velikemu antigenu T virusa polioma SV40 (SV40 T-Ag). Vse omenjene beljakovine tvorijo komplekse s celično tumorje zavirajočo beljakovino pRB (retinoblastomska beljakovina) in sorodnima žepnima beljakovinama (angl. *pocket proteins*) p107 in p130, ki jih tako zavrejo. Po vezavi E7 visokorizičnih genotipov HPV na beljakovino pRB pride do proteolitske razgradnje pRB v celičnih proteasomih. Beljakovina pRB normalno deluje kot zaviralec (represor) družine dejavnikov prepisovanja E2F, ki imajo ključno vlogo v aktivaciji genov, potrebnih za sintezo DNA, in stimulaciji vstopa celice v S-fazo celičnega cikla; z vezavo na E2F beljakovina pRB prepreči izražanje teh genov. Na koncu G1-faze celičnega cikla, ko so izpolnjeni vsi fiziološki pogoji za vstop celice v S-fazo, od ciklina odvisne kinaze fosforilirajo pRB in ga tako inaktivirajo, E2F se odcepi od

pRB in aktivira podvojevanje DNA oz. delitev celic. Vezava virusne beljakovine E7 z defosforilirano obliko pRB ima v osnovi enak učinek kot fosforilacija pRB; to je odcepitev E2F od pRB in spodbujanje celične proliferacije. Ta je za razliko od proliferacije, ki poteka fiziološko oz. brez prisotnosti HPV nekontrolirana in povišana ter tako odpira vrata maligni preobrazbi celice. Inaktivacija pRB z beljakovino E7 visokorizičnih genotipov HPV se odraža v povečanem izražanju njegovega zaviralca – beljakovine p16^{INK4A}. Ugotavljanje povečanega izražanja p16^{INK4A} v citoloških in histoloških vzorcih z imunohistokemično metodo se v zadnjih nekaj letih uporablja tudi v diagnostične namene za dokazovanje HPV-okuženih celic, ki imajo povišano raven izražanja beljakovine E7 oz. za dokazovanje CIN višjih stopenj in raka materničnega vratu. Beljakovina E7 lahko tvori komplekse tudi z nekaterimi ostalimi celičnimi beljakovinami, ki so posredno ali neposredno odgovorne za uravnavanje celične proliferacije (različni prepisovalni dejavniki, histonske deacetilaze, beljakovine prepisovalnega kompleksa AP1, ciklina A in E, inhibitorja od ciklina odvisnih kinaz p21 in p27) in preko katerih lahko dodatno spodbuja pomnoževanje gostiteljskih celic. Podobno kot beljakovina E6 tudi beljakovina E7 povzroča genetsko nestabilnost celičnega genoma, npr. s povzročanjem aneuploidije in preureditve kromosomov, in na ta način pospešuje proces karcinogeneze. Povzročanje genomske nestabilnosti s strani E6 in E7 se smatra za zgodnji dogodek v procesu karcinogeneze, pred integracijo HPV-DNA v celični genom, in je značilno le za visokorizične genotipe HPV. Beljakovina E7 naj bi bila pomembna tudi za vzdrževanje aktiviranega stanja telomeraz in podaljševanje telomer s sistemom ALT (angl. *alternative lengthening of telomeres*). Pomembna dodatna vloga E7 je aktivacija nekaterih celičnih metabolnih encimov (npr. piruvat kinaze in alfa glukozidaze), ki omogočajo hitrejšo izrabo celičnih zalog glikogena, pospešujejo biosintezo in obenem zmanjšujejo potrebo celice po kisiku (značilnost tumorskih celic), ovirajo različne komponente interferonskega protivirusnega odziva in apoptotsko pot *anoikis* – ta pot se sproži v celicah, ki vstopajo v S-fazo celičnega cikla in ki niso pritrjene na zunajcelični matriks; z oviranjem te poti virusni beljakovini E6 in E7 dodatno usmerjata celice v maligno preobrazbo. Sposobnost vezave s tumor zavirajočo beljakovino pRB imajo tudi virusne beljakovine E7 nizkorizičnih genotipov HPV, vendar je njihova moč vezave v primerjavi z beljakovinami E7 visokorizičnih HPV približno stokrat manjša.

Z oviranjem normalnega delovanja pglavitnih protitumorskih zaščitnikov naših celic virusni beljakovini E6 in E7 visokorizičnih genotipov HPV omogočata neovirano škodljivo delovanje različnih karcinogenih dejavnikov (E6

in E7 delujeta kot endogena mutagena) in nenadzorovano proliferacijo celic s poškodovano DNA, kar lahko vodi do kopičenja različnih sekundarnih mutacij znotraj ene ali več celic in s tem do velike nagnjenosti k nesmrtnosti in maligni preobrazbi s HPV okuženih celic. Zgodnji genetski dogodki v procesu karcinogeneze, posredovane s HPV, ki so povezani z indukcijo nesmrtnosti, vključujejo delecije na kromosomih 3p, 6q, 10p, 11p, 11q, 13q in 18q, pridobitve (angl. *non-random gains*) na kromosomih 5, 7q, 8q, 9q in 20q ter strukturne spremembe na kromosomih 10, 18 in 20. Genetske spremembe na kromosomih 3p in 6q vodijo do:

- delecije genov, ki nosijo zapise za tumorje zavirajoče beljakovine,
- reaktivacije encima telomeraze (npr. zaradi izgube gena za telomerni represor) in
- izmikanja virusa imunskemu odgovoru (npr. izguba genov za antigene PHK razreda I).

Pozni genetski dogodki v procesu karcinogeneze, ki so povezani z indukcijo celične transformacije (invazije), vključujejo:

- pridobitve na kromosomu 3q, zaradi katerih se poveča število genov za strukturno poudenoto hTR-encima telomeraze,
- izgube na kromosomu 11, ki vodijo do delecije genov za nekatere tumorje zavirajoče beljakovine in
- epigenetske spremembe oz. hipermetilacijo promotorjev za tumor zavirajoče beljakovine, kot so TSLC1, CDH1, DAPK, FHIT, HIC-1, p16, RAR-beta, RASSF1A in TIMP-2.

Genetske spremembe na gostiteljskih kromosomih vplivajo tudi na nepravilno oz. povečano izražanje celičnih onkogenov, kot so EGF-receptor, c-myc, neu/c-erb-B2, MDM2 in ras, ki tako najverjetneje prispevajo svoj delež k nastanku malignih sprememb. Njihovo povečano izražanje je najpogosteje posledica pomnoževanja kromosomskih odsekov, ki nosijo zapise za te gene.

Imunologija okužbe s HPV

Imunski odgovor na okužbo s HPV je še poln neznank in je v primerjavi z večino ostalih virusov nenavadno slab in počasen, kar nakazuje na to, da so HPV evolucijsko razvili mehanizme, s katerimi se uspešno izmikajo imunskemu odgovoru. Mehanizem imunskega izmikanja HPV temelji predvsem na oviranju učinkovite predstavitve virusnih antigenov. HPV se namreč pomnožujejo le v zgornjih plasteh epitela kože in sluznic, pri čemer ne povz-

ročajo pomembnejše celične lize oz. nekroze tkiv. Za razliko od večine drugih virusov v poteku okužbe s HPV ni viremije. Vse to zmanjšuje količino virusnih antigenov, ki so predstavljeni imunskim celicam, in obenem zagotavlja minimalno količino vnetnih signalov, ki bi lahko aktivirali imunski sistem. Ker je vnetnih citokinov premalo in ker virusni beljakovini E6 in E7 zavirata izražanje genov MIP3 α , IL-8, TLR9, je pomembno motena aktivacija in migracija antigen predstavitevni celic (Langerhansove celice) in posledično aktivacija limfocitov T in B. Poleg tega je izražanje najbolj imunogene beljakovine HPV, tj. velike plaščne beljakovine L1, omejeno le na dokončno diferencirane epitelne celice, ki se nahajajo v zgornjih plasteh epitela. Da bi se izognili hitremu in učinkovitemu imunskemu odgovoru, HPV motijo tudi signalne poti, ki jih sprožata interferona alfa in gama, ter ovirajo izražanje celične beljakovine IRF-1 (angl. *interferon regulatory factor 1*). Le-ta je odgovorna za prepis interferona alfa in beta ter za od interferonov spodbujeno prepisovanje celičnih genov. HPV v okuženih celicah ovirajo tudi nastajanje polipeptidnih verig molekul PHK razreda I, kar dodatno ovira proces predstavitve virusnih antigenov. Vse skupaj vodi do relativno počasnega celičnega in zlasti humoralnega imunskega odgovora. Po mnenju strokovnjakov se pri večini okuženih v prvih treh mesecih po okužbi najprej pojavi celični imunski odgovor proti virusnim beljakovinam E2 in E6, ki povzroči uspešno regresijo večine novonastalih genitalnih bradavic in CIN I. Humoralni imunski odgovor se pojavi le nekaj mesecev kasneje in zanj je značilen zelo nizek nivo protivirusnih protiteles anti-HPV. Ocenjeno je, da je povprečen čas od okužbe s HPV do pojava merljive količine protiteles anti-HPV v serumu (serokonverzije) 12 mesecev. Poleg tega v 18 mesecih po okužbi samo 54–69 % okuženih oseb razvije merljiv nivo protiteles proti virusni beljakovini L1. Večina strokovnjakov je prepričana, da so protitelesa anti-HPV, ki nastanejo po naravni okužbi, značilna za določen genotip HPV in ne ščitijo navzkrižno pred okužbo z drugimi genotipi HPV, za razliko od protiteles anti-HPV, spodbujenih s cepljenjem proti HPV. Po preboleli okužbi s HPV (merilo je izguba HPV-DNA) nivo protiteles anti-HPV z leti pada in pri pomembnem deležu inicialno anti-HPV-pozitivnih žensk po nekaj letih protitelesa izginejo iz seruma oz. njihova količina pade pod merljivi nivo. Nedavne raziskave so pokazale, da po naravni okužbi nastala protitelesa anti-HPV ne ščitijo popolnoma pred ponovno okužbo z istim genotipom HPV. Zaenkrat ni jasno, ali je ta fenomen povezan s padcem minimalne količine protiteles, ki bi bila potrebna za dolgotrajno zaščito pred ponovno okužbo z istim genotipom skozi čas, ali s kakšnim drugi razlogom.

Osnovni koncept diagnostike okužbe s HPV

HPV dokazujemo skorajda izključno z molekularnimi metodami. Okužbo s HPV je sicer mogoče dokazati tudi z opazovanjem značilnih citopatskih sprememb epitelnih celic s svetlobnim mikroskopom, z opazovanjem virusnih delcev s pomočjo elektronskega mikroskopa ali z dokazovanjem virusnih strukturnih beljakovin z uporabo poliklonskih protiteles z imunohistokemično metodo, vendar se zaradi nizke občutljivosti in nezmožnosti določanja genotipa HPV te metode ne uporabljajo v rutinski diagnostiki okužb s HPV.

Klinični pomen izvida testa HPV v kolposkopski ambulanti, indikacije za uporabo testa HPV v Sloveniji ter problemi povezani z nekritično uporabo ali neuporabo testa HPV so podrobno opisani v prispevku Ivanuš U. in Primic Žakelj M. z naslovom Pomen izvida testa HPV v kolposkopski ambulanti, objavljenem v Zborniku kolposkopskega tečaja 2013. V nadaljevanju bomo na kratko predstavili osnovni koncept HPV-testiranja v primerjavi z drugimi mikrobiološkimi testi, ki jih uporabljamo v medicini.

Smernice, ki narekujejo uporabo testov HPV, temeljijo izključno na uporabi klinično preverjenih testov. Po naših podatkih je bilo na svetovnem tržišču avgusta 2015 vsaj 200 različnih komercialno dostopnih testov HPV in vsaj 90 njihovih različic. Kljub tako velikem številu testov, smo po nedavnem natančnem pregledu objav v medicinskih časopisih ugotovili, da le zelo omejeno število testov HPV na tržišču (manj kot desetina) zadovoljuje minimalnim kriterijem za varno uporabo v klinične namene za vsaj eno od dogovorjenih kliničnih indikacij. Poleg tega za več kot tri četrtine testov HPV, ki so trenutno komercialno dostopni, kljub obsežnemu pregledu literature, nismo našli niti ene same objave v recenziranih znanstvenih revijah. Enotni zaključek vseh strokovnjakov je, da tako komercialno dostopnih testov HPV kot tistih razvitih v laboratoriju (*angl. in-house tests*), ki niso bili ustrezno klinično preverjeni, ne smemo uporabljati v klinični praksi. Zaradi pomanjkanja predpisov in šibke kontrole na tem področju, se na žalost po vsem svetu v vsakdanji praksi uporabljajo številni testi HPV, ki niso klinično preverjeni. To se na srečo v Sloveniji zaenkrat ne dogaja in močno upamo, da bo tako ostalo tudi v prihodnje.

Podobno kot drugi mikrobiološki testi, ki jih uporabljamo v medicini, mora vsak nov test HPV, ki naj bi ga uporabljali v klinični praksi, izpolnjevati dogovorjene standarde za klinično specifičnost in občutljivost. Da bi olajšali uvedbo novih komercialno dostopnih testov HPV, so nedavno objavili

mednarodna strokovna priporočila o tem, kako ustrezno ovrednotiti novo razvite teste HPV predvsem za varno uporabo v primarnem presejalnem testiranju za zgodnje odkrivanje raka materničnega vratu ter za druge klinične indikacije. Mednarodna priporočila temeljijo na tem, da morajo testi HPV izpolnjevati vse dogovorjene standarde za klinično občutljivost, klinično specifičnost in znotraj- in med- laboratorijsko ponovljivost, medtem ko se lahko razlikujejo glede na tehnologijo testiranja, stopnjo avtomatizacije, materialne stroške testiranja in sposobnost analize različno velikega števila vzorcev.

HPV-testiranje za boljše prepoznavanje žensk z večjim tveganjem za rak materničnega vratu se bistveno razlikuje od molekularnega testiranja na druge medicinsko pomembne viruse, ker visoka analitična občutljivost testa ni glavni kriterij za njegovo dobro klinično uporabnost. Kljub temu dejstvu, ima več kot tri četrtine komercialno dostopnih testov HPV, ki se trenutno uporabljajo po svetu, previsoko analitično občutljivost, ki vodi v prekomerno odkrivanje prehodnih klinično nemih in produktivnih okužb, s čimer narašča število nepotrebnih kolposkopij in biopsij, slabo korelacijo testa HPV s histologijo, nepotrebno zdravljenje in posledično v zdravnikovo nezaupanje pozitivnim rezultatom testa HPV.

Druga posebnost testov HPV, v primerjavi z drugimi mikrobiološkimi testi, je ta, da je za boljše prepoznavanje žensk z večjim tveganjem za rak materničnega vratu, potrebno uravnovesiti in zmanjšati število tarčnih genotipov HPV v testu. Tako je pri načrtovanju novega testa HPV, ki naj bi se uporabljal za dogovorjene klinične indikacije, potrebno zelo dobro pretehtati, kako uskladiti klinično občutljivost s klinično specifičnostjo za odkrivanje predrakavih sprememb. Z vključitvijo HPV genotipov, ki so pogosti pri nemih okužbah ali predrakavih spremembah nizke stopnje in le redko ali izjemoma povezani z rakom materničnega vratu (npr. HPV-53 ali HPV-66), tvegamo zelo velik padec klinične specifičnosti testa HPV ob zanemarljivi izboljšavi občutljivosti. Prav tako je potrebno imeti v mislih, da ne glede na najvišjo možno analitično občutljivost testa HPV, s katerim izvedemo presejalno testiranje na rak materničnega vratu, negativni izvid ni nikoli popolno zagotovilo za odsotnost bolezni, zaradi mnogih drugih od testa HPV neodvisnih dejavnikov, kot so npr. nekvalitetno odvzet bris, za bris nedostopna sprememba, zamenjan vzorec, neprimeren transport vzorca, prisotnost bioloških in nebioloških zaviralcev v vzorcu, napaka izvajalca testiranja, zamenjava izvida, neprimerno razumevanje rezultata testa.

Glavni cilji za nadaljnje izboljšave testov HPV so avtomatizacija, boljša klinična občutljivost in višja klinična specifičnost. Raziskave razumevanja mehanizmov patogeneze napredovanja predrakavih sprememb do raka materničnega vratu, ostajajo prednostna naloga, saj bi lahko rezultati takšnih raziskav privedli k odkritju novih biomarkerjev za CIN3/rak materničnega vratu, ki bi jih lahko uporabili kot nove tarče v obstoječih triažnih testih ali presejalnih programih.

Viri za dodatni študij

Arbyn M, Ronco G, Anttila A, et al. Evidence regarding human papillomavirus testing in secondary prevention of cervical cancer. *Vaccine*. 2012; Suppl 30: F88-F99.

Castle PE. Abuses in human papillomavirus DNA testing. *Obstet Gynecol*. 2011; 118: 1-3.

Cubie HA. Diseases associated with human papillomavirus infection. *Virology*. 2013; 445: 21-34.

Cubie HA, Cuschieri K. Understanding HPV tests and their appropriate applications. *Cytopathology*. 2013; 24: 289-308.

de Villiers EM. Cross-roads in the classification of papillomaviruses. *Virology*. 2013; 445: 2-10.

Dillner J. Primary human papillomavirus testing in organized cervical screening. *Curr Opin Obstet Gynecol*. 2013; 25: 11-6.

Doorbar J, Quint W, Banks L, et al. The biology and life-cycle of human papillomaviruses. *Vaccine*. 2012; Suppl 30: F55-F70.

Ivanuš U, Primic Žakelj M. Pomen izvida testa HPV v kolposkopski ambulanti. In: Smrkolj Š, ed. Obnovitveni kolposkopski tečaj (zbornik); 2013 Mar 29-30; Ljubljana (Slovenia). Ljubljana: Združenje za ginekološko onkologijo, kolposkopijo in cervikalno patologijo SZD in Onkološki inštitut; 2013. p. 78-101.

Kocjan BJ, Poljak M. Papilomavirusi. In: Poljak M, Petrovec M, eds. *Medicinska virologija*. Ljubljana: Medicinski razgledi; 2011. p. 41-60.

Luhn P, Wentzensen N. HPV-based tests for cervical cancer screening and management of cervical disease. *Curr Obstet Gynecol Rep*. 2013; 2: 76-85.

Maglennon GA, McIntosh P, Doorbar J. Persistence of viral DNA in the epithelial basal layer suggests a model for papillomavirus latency following immune regression. *Virology*. 2011; 414: 153-63.

Moscicki AB, Schiffman M, Burchell A, et al. Updating the natural history of human papillomavirus and anogenital cancers. *Vaccine*. 2012; Suppl 30: F24-33.

Poljak M, Cuzick J, Kocjan BJ, et al. Nucleic acid tests for the detection of alpha human papillomaviruses. *Vaccine*. 2012; Suppl 30: F100-F106.

Kocjan B, Bzhalava D, Forslund O, Dillner J, Poljak M. Molecular methods for identification and characterization of novel papillomaviruses. *Clin Microbiol Infect* 2015; in press.

Arbyn M, Snijders PJ, Meijer CJ, et al. Which high-risk HPV assays fulfil criteria for use in primary cervical cancer screening? *Clin Microbiol Infect* 2015; in press.

Quint W, Jenkins D, Molijn A, et al. One virus, one lesion-individual components of CIN lesions contain a specific HPV type. *J Pathol*. 2012; 227: 62-71.

Rector A, Van Ranst M. Animal papillomaviruses. *Virology*. 2013; 445: 213-23.

Schiffman M, Clifford G, Buonaguro FM. Classification of weakly carcinogenic human papillomavirus types: addressing the limits of epidemiology at the borderline. *Infect Agent Cancer*. 2009; 4: 8.

Uvod

Kolposkopija je pregled spodnjega dela ženskega genitalnega trakta z uporabo mikroskopa majhne povečave. V začetku je bil namen kolposkopije le odkrivanje majhnih rakov materničnega vratu (RMV), katere je bilo s prostim očesom težko diagnosticirati. Danes pa nam kolposkopija omogoča prvenstveno odkrivati prekanceroze in ločevati med preinvazivnimi in invazivnimi RMV. K temu so prispevala nova odkritja o biologiji in razvoju RMV. Prvi opisi predstopnje RMV kot je in situ karcinom so že iz leta 1912 (Schottlander in Kermavner iz Berlina), kasneje jih je objavil leta 1932 Broders iz ZDA. Izraz displazija sta leta 1956 uvedla Reagan in Hamonic iz ZDA, prvi pa je izraz mikrokarinom uporabil in opisal njegovo patologijo Mestwerdt leta 1947 v Nemčiji. Kratico CIN (cervikalna intraepitelijska neoplazija) je uvedel leta 1968 Richard iz ZDA, ki je 1990 tudi predlagal za CIN novo terminologijo: LGSIL in HGSIL (low grade in high grade squamous intraepithelial lesion).

Kolposkopska diagnoza sloni na vrednotenju epitelijskih značilnosti materničnega vratu. Danes se kolposkopija izvaja na dva načina:

- kot rutinska kolposkopija, ki je del rutinskega ginekološkega pregleda in je skupaj s cervikalno patologijo sestavni del presejanja za RMV.
- kot »referral« kolposkopija, to je sekundarna preiskava pri ocenjevanju abnormnih citoloških brisov in klinično sumljivih spremembah na materničnem vratu.

Zgodovinski razvoj

Izumitelj kolposkopije je Hans Hinselmann (1884-1959) iz Hamburga, ki je leta 1924 sestavil prvi kolposkop s pomočjo Leitzove povečevalne leče (do desetkratne povečave) na fiksnem stativu s fokusno razdaljo 14 cm in vgrajenim izvorom svetlobe. Metoda se je uveljavila in postala splošno znana, ko je

o njej napisal članek v Stoeckel-Veitovem učbeniku »Handbuch der Gynaecologie« (München: Bergmann, 1930). Obvezni del kolposkopije je postalo tuširanje porcije s 3-5% očetno kislino in z jodovo-Lugolovo raztopino, kar imenujejo test po Schillerju (histolog na Dunaju, 1928). Hinselman se je po letu 1933 zelo posvetil študiju korelacij med kolposkopsko sliko (predvsem levkoplakijo in mozaikom) ter histološkim izvidom. Pomembno je odkritje H. Kraatza iz Berlina, ki je leta 1939 uporabil zeleni filter za točnejše vrednotenje morfološke spremembe na materničnem vratu. Antoine in Grusberg iz Dunaja sta leta 1949 začela uporabljati posebni mikroskop, ki naj bi omogočil tudi že histološki pregled »in vivo« materničnega vratu, to je **kolpomikroskop**. J. Hamou iz Francije je leta 1980 uvedel **mikrokolpohisteroskopijo**, ki se pa ni preveč uveljavila. Leta 1981 je A. Stafl razvil cervikografijo, tudi z namenom, da bi slike cerviksa – **cervikograme** pošiljal na odčitavanje izkušenim kolposkopistom, slike pa bi lahko posnele posebej izobražene medicinske sestre. Danes nova tehnologija omogoča natančno slikanje (digitalizacija slike) in objektivno vrednotenje sprememb.

Kolposkopija vulve (vulvoskopija) je pomembna, čeprav v manjši meri za diagnosticiranje sprememb na zunanjem splovilu, predvsem po predhodnih posegih.

Med obema vojnama in takoj po drugi svetovni vojni se je kolposkopija razvijala in uporabljala prvenstveno v državah Srednje Evrope in Braziliji in Argentini, kjer je Hinselman predaval. V ZDA je kolposkopijo začel uvajati Bolton šele po letu 1953, pravi razvoj pa je doživela šele s prihodom A. Stafla, ki je najprej deloval na Češkem in nato pri Kolstadtu v Oslu (znani kolposkopski atlas iz leta 1972). Ugledni ameriški patolog Emil Novak je v svojem učbeniku o porodniški in ginekološki patologiji leta 1952 zapisal: »Kolposkopija bo komaj kaj koristna«. Razvoj ni potrdil njegove domneve. Zaostanek v razvoju kolposkopije v Anglosaksonskih deželah je med drugim tudi posledica odkritja uporabnosti vaginalne citologije kot enostavne metode odkrivanja zgodnjih oblik RMV. Prvi, ki je opisal pomembnost vaginalne citologije pri odkrivanju RMV je bil že leta 1927 A. Babes iz Bukarešte, kar je tudi objavil v francoskih strokovnih revijah. Šele leta 1943 sta G. Papanicolau in H. Traut iz New Yorka objavila svoje ugotovitve v knjigi »Diagnosis of Uterin Cancer by the Vaginal Smears« in tako požela vso slavo. Izredno zaslužna za razvoj moderne kolposkopije in našega znanja o prekancerozah sta tudi E. Navratil in E. Burghardt iz Gradca. Burghardt je leta 1972 postal prvi predsednik IFCPC (International Federation for Cervical Pathology

and Colposcopy) ter bil glavni avtor obsežnih učbenikov »Early histological diagnosis of cervical cancer« in nato še leta 1984 »Atlas der kolposcopie«.

V svetu so začeli ustanavljati kolposkopska združenja, čigar glavna cilja sta bila pospešiti raziskave na področju prekancerov in izobraževanje ginekologov. V Sloveniji smo relativno pozno šele leta 2002 ustanovili Združenje za ginekološko onkologijo, kolposkopijo in cervikalno patologijo, ki je danes član EFC (European Federation of Colposcopy) ustanovljeno leta 1995 v Krakovu in ki je pristojno za pridobitev evropske kolposkopske diplome. V Sloveniji je prva uvedla kolposkopijo doc.dr. Marija Štucin leta 1956. Nekaj let prej (1953) pa je profesor dr. Jule Kovačič s sodelavci začel z vaginalno citologijo.

Zaključek

Tako zgodovinski razvoj kot današnja spoznanja potrjujeta kolposkopiji nenadomestljivo vrednost pri odkrivanju in zdravljenju patoloških sprememb na materničnem vratu. Zgodovinsko gledano smo v Sloveniji osvojili koncept rutinske uporabe kolposkopije, ki skupaj s citologijo predstavlja primarno metodo za prewencijo RMV. Novejše ugotovitve predvsem glede pomena HPV infekcije v razvoju RMV in posnemanje ameriških vzorcev pa nas zadnje čase vedno bolj usmerjajo k »referral« kolposkopiji, to je kolposkopiji kot sekundarnem diagnostičnem procesu.

Literatura

Bosze P. Misconceptions about routine colposcopy. Eur. J. Gynaec.Oncol. 2012; 23(2): 129-133.

Fusco E. et al. History of colposcopy: A brief biography of Hinselmann. J. Prenat. Med. 2008; 2(2): 19-23.

Grubišič G. Ususret 90. obljetnici primjene kolposkopije u praksi (1924-2014). Gynaecol Perinatol 2013; 22(1): 31-39.

Harni V. Hans Hinselmann: Kontroverzni učitelj (1884-1959). Gynaecol Perinatol 2009; 18(4): 208-210.

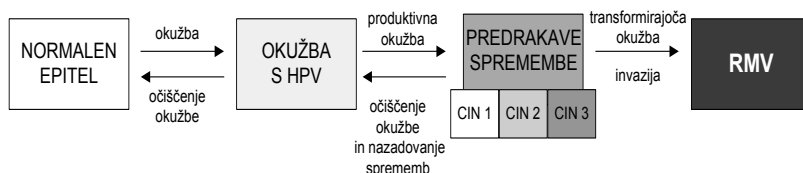
Rakar S. Diagnosi precoce e trattamento del carcinoma della cervice uterina. L'evoluzione storica alla luce della EBM. Lettura magistrale. XXVII Congresso Nazionale della Società Italiana di Colposcopia e Patologia cervico vaginale. Venezia San Giuliano, 29.-30.Nov. 2012.

Vloga triažnega testa HPV in kolposkopije v programu ZORA

Urška Ivanuš, Maja Primic Žakelj

Naravni potek okužbe s HPV in nastanek RMV

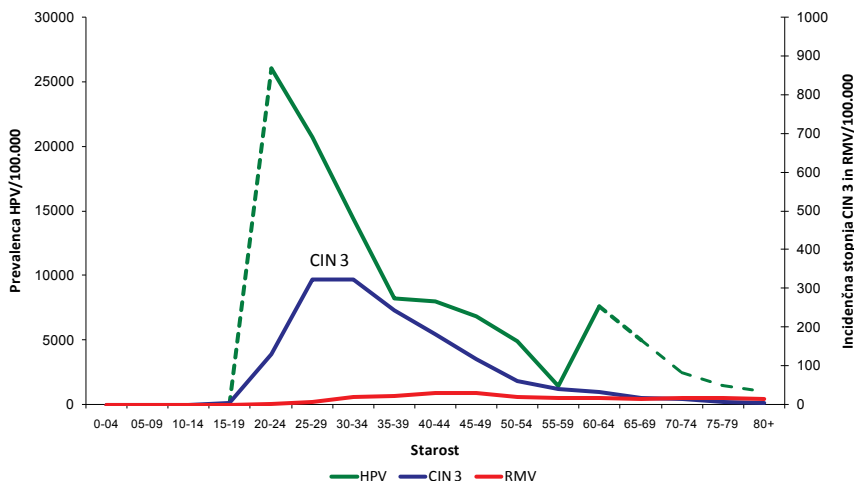
Ukrepi za preprečevanje raka materničnega vratu (RMV) temeljijo na poznavanju zakonitosti naravnega poteka okužbe s humanimi papilomskimi virusi (HPV) in razvoja bolezni. RMV se razvija postopoma, preko predrakavih sprememb (CIN) do raka. Proces je dolgotrajen, v povprečju traja 10 ali več let. Začne se z okužbo anogenitalnega področja z onkogenimi HPV (okužba s HPV), ki vztraja (dolgotrajna okužba) ter sčasoma povzroči predrakave spremembe v celicah materničnega vratu, ki postopoma preko predrakavih sprememb nizke (CIN 1) in nato visoke stopnje (CIN 2, CIN 3) napredujejo v RMV (slika 1) (1, 2). Okužbo s HPV- testi z visoko analitično občutljivostjo (PCR) potrdijo pri okoli 99 % RMV (3). Ko se okužba očisti, praviloma nazaduje tudi CIN, ki ga je okužba povzročila. Nazaduje (odvisno od starosti ženske) okoli 90 % CIN 1, 30–70 % CIN 2 in okoli 20–30 % CIN 3 (4).



Slika 1: Tri stopnje razvoja RMV: akutna okužba s HPV, vztrajanje okužbe ter razvoj predrakavih sprememb in invazija, ki je značilna za RMV. Slika je prilagojena po (5).

S HPV so pogosteje okužene mlajše kot starejše ženske (slika 2). Prevalenca okužbe s HPV je največja okoli 20. leta, nato pa se s starostjo zmanjšuje. V nekaterih državah in tudi pri nas opazamo ponovno prehodno povečanje prevalence HPV pri starejših ženskah (5, 6). Z nekajletnim zamikom se v populaciji pojavi vrh incidence CIN 3, v Sloveniji pri ženskah okoli 30. leta

starosti. Z zamikom 10 in več let pa se v populaciji pojavi še vrh incidence RMV, v Sloveniji pri ženskah, starih 40–50 let. (7).



Slika 2. Prevalenca okužb z onkogenimi humanimi papilomavirusi (zeleno črta, leva os) in incidenca CIN 3 (modra črta, desna os) in raka materničnega vratu (rdeča črta, desna os) v Sloveniji, po starostnih skupinah žensk (obdobje 2005–2009). Črtkana črta predstavlja ekstrapolirane podatke iz tujih raziskav, ker slovenskih podatkov v teh starostnih skupinah ni (6, 7).

Tovrsten naravni potek okužbe s HPV in RMV omogoča različne načine preprečevanja in zgodnjega odkrivanja RMV, ki so komplementarni. To so predvsem:

- **zdrav življenjski slog, vključno z zdravo in varno spolnostjo;**
- **cepljenje proti okužbi s HPV;**
- **zgodnje odkrivanje in zdravljenje predrakavih in začetnih rakavih sprememb** materničnega vratu v okviru organiziranih populacijskih presejalnih programov, kot je slovenski državni program ZORA.

Zakaj so pomembni organizirani populacijski presejalni programi za raka materničnega vratu?

RMV je pogost rak, zbolevalo tudi mlade ženske

Rak materničnega vratu (RMV) je v svetu **četrti najpogostejši ženski rak**, večina bolnic (okrog 85 %) pa je iz manj razvitih svetovnih področij (8). V Evropi, zlasti v državah, ki so uspešne pri njegovem obvladovanju, je bistve-

no redkejša bolezen. Javnozdravstveno je pomembna, saj prizadene mlajše ženske, ki so še delovno aktivne in morajo skrbeti za družino.

Z organiziranimi populacijskimi presejalnimi programi je možno preprečiti do 80 % RMV

Čeprav je RMV v svetu pogost, pa je eden redkih rakov, ki ga je mogoče preprečiti s pravočasnim odkrivanjem in zdravljenjem predrakavih sprememb. Zato je **v državah z dolgoletno tradicijo organiziranih presejalnih programov incidenca RMV praviloma majhna**. Kakovostno organizirani populacijski presejalni programi, ki temeljijo na rednih, tri do petletnih citoloških pregledih brisov materničnega vratu (BMV), omogočajo **zmanjšati incidenco RMV do 80 %** (9). Zmanjšanje incidence, umrljivosti in stroškovna učinkovitost programov se med državami zelo razlikujejo, najboljše rezultate dosegajo organizirani, populacijski presejalni programi (10). Bistveno za uspeh programov sta visoka udeležba ciljne skupine žensk in kakovost vseh postopkov, kar je mogoče doseči le z organiziranimi populacijskimi programi. Povsod tam, kjer nista bila izpolnjena oba ali vsaj eden od teh pogojev, do bistvenega zmanjšanja incidence raka materničnega vratu ni prišlo, kljub razširjenemu priložnostnem, spontanem presejanju (9).

Jasna mednarodna priporočila in smernice

Prve presejalne programe so v šestdesetih letih prejšnjega stoletja začeli na Finskem, v delu Norveške in na Nizozemskem (9). Leta 2003 je Svet Evropske zveze sprejel **Priporočila o presejanju za raka v Evropski zvezi** (11). Ugotovili so, da je dovolj znanstvenih dokazov, da lahko državam članicam priporočijo, naj vzpostavijo organizirane presejalne programe za raka materničnega vratu in dojk pri ženskah in za raka debelega črevesa in danke pri obeh spolih. Programi naj bodo organizirani v skladu z evropskimi smernicami za zagotavljanje in nadziranje kakovosti. Kot presejalni test za raka materničnega vratu so priporočili citološki bris (test PAP), ki naj ga začno uporabljati pri ženskah, starih od 20–30 let, ponavljajo pa naj ga na 3–5 let do 60. ali 65. leta starosti. Poudarili so, da je na vseh ravneh presejanja treba zagotoviti čim večjo kakovost, kar je mogoče udejaniti le v organiziranih populacijskih programih; priložnostno presejanje naj bi čim bolj omejili. Zagotoviti je treba tudi spremljanje posameznih žensk in njihovih izvidov, ki nastanejo pri presejanju, v diagnostiki in zdravljenju. Zbirajo naj se v centralnem presejalnem registru zato, da se sproti ugotavlja, ali program dosegata zastavljene kratkoročne in dolgoročne cilje. Leta 2008 so izšle prenovljene

Evropske smernice za zagotavljanje kakovosti v presejanju za raka materničnega vratu (12). Te ponovno poudarjajo, da sta na populacijski ravni za uspeh presejalnega programa pomembni visoka udeležba ciljne skupine žensk, kakovost vseh postopkov in redno spremljanje, kar je mogoče doseči le z organiziranim programom.

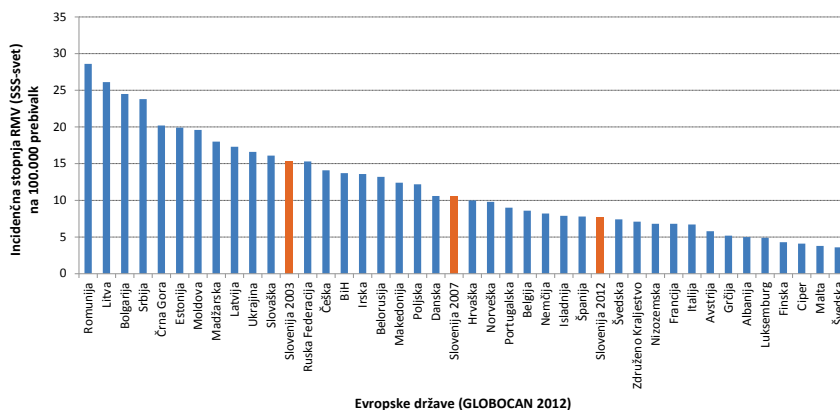
Uspehi evropskih držav

Leta 2008 je izšlo prvo poročilo o tem, kako države članice upoštevajo Priporočila o presejanju za raka v Evropski zvezi (13). Ugotovili so, da organizirani populacijski programi za raka materničnega vratu tečejo v 7 državah (Danska, Finska, Nizozemska, Madžarska, Slovenija, Švedska in Velika Britanija), v 8 so jih vzpostavljali, v ostalih državah pa je bilo presejanje priložnostno. Mednarodna raziskava objavljena leta 2015 je pokazala, da organizirani populacijski programi tečejo v 16 državah (Danska, Estonija, Finska, Francija, Irska, Italija, Litva, Latvija, Madžarska, Nizozemska, Norveška, Poljska, Romunija, Slovenija, Švedska in Velika Britanija) (10). Države se med seboj razlikujejo glede na starost ob začetku in zaključku presejanja in trajanje intervala med presejalnimi pregledi. Tako ponekod prično s presejanjem že pred 20. letom, drugod pri ženskah starih 30 let, zaključijo pa pri 60 ali 64 letih; ponekod zgornje starostne omejitve nimajo. Intervali med pregledi so od enega do dveh let pri priložnostnem presejanju, 3–5 let pa v organiziranih programih; ponekod intervale spremenijo glede na starost in so po 50. letu starosti daljši kot pri mlajših. Pregledanost ciljne populacije se med državami zelo razlikuje, okoli 10 % je na Madžarskem in v Franciji, več kot 70 % pa na Danskem, v Veliki Britaniji, na Irskem, Finskem, na Islandiji, v Italiji, na Švedskem in tudi v Sloveniji. Pričakovano se države razlikujejo tudi v največji incidenčni stopnji RMV, kadarkoli zabeleženi v posamezni državi. Največje stopnje RMV na 100.000 žensk so v preteklosti zabeležili v Romuniji, Nemčiji, na Danskem in v Sloveniji (25–35), najmanjše pa v Španiji, Belgiji, na Nizozemskem in na Malti (7–8). Največje zmanjšanje incidenčne stopnje RMV v državah z organiziranim populacijskim presejalnim programom glede na zgodovinsko največjo stopnjo RMV smo zabeležili na Danskem (–17,7) in v Sloveniji (–15,7) (10).

Uspehi Slovenije

Slovenija je ena izmed redkih držav v Evropski Zvezi, ki ima organizirano populacijsko presejanje za RMV v skladu s Priporočilom sveta Evropske zveze in Evropskih smernic. Državni presejalni program za zgodnje odkriva-

nje predrakavih in rakavih sprememb materničnega vratu ZORA (program ZORA) je namenjen ženskam med 20. in 64. letom starosti, ki naj bi se vsake tri leta udeležile rednega presejalnega pregleda z odvzemom BMV pri svojem izbranem ginekologu (14, 15). S 117 primeri RMV v letu 2012 se je incidenca RMV v primerjavi z največjo zabeleženo incidenco v Registru raka RS leta 1962 (286 novih primerov) zmanjšala za okoli 60 %, v primerjavi z incidenco RMV ob uvedbi programa ZORA na državni ravni leta 2003 (211 novih primerov) pa za okoli 45 %. To je odličen rezultat, tako za Slovenijo, kot tudi v primerjavi z dobro organiziranimi presejalnimi programi iz tujine (12). Če preračunamo te podatke na 100.000 prebivalk Slovenije, se je groba incidenčna stopnja zmanjšala s 33,4 leta 1962, na 20,7 leta 2003 in 11,3 leta 2012. Pripadajoče starostno standardizirane incidenčne stopnje na 100.000 prebivalk Slovenije (svetovni standard) so 27,5 (leta 1962), 15,3 (leta 2003) in 7,6 (leta 2012). V primerjavi z drugimi evropskimi državami se s temi vrednostmi sedaj Slovenija že uvršča med države z nižjimi vrednostmi starostno standardiziranih stopenj RMV (slika 3) (16). Če primerjamo slovenske podatke s podatki, kot jih poroča mednarodna podatkovna zbirka GLOBOCAN 2012, se s podatki iz leta 2012 Slovenija umešča takoj za Združeno kraljestvo in Švedsko, ki imata že več desetletij let dobro organizirane presejalne programe; uvrstili bi se pred Norveško in Dansko, a še vedno za Finsko in Nizozemsko ter tudi sosednjima Italijo in Avstrijo (slika 3). Leta 2003, ko je bil vzpostavljen program ZORA, pa bi se umestili še med države z največjo starostno standardizirano incidenčno stopnjo RMV kot so npr. Rusija, Češka, Ukrajina in Slovaška, torej med države brez organiziranega presejanja.



Slika 3. Starostno standardizirana (svetovni standard) incidenčna stopnja RMV na 100.000 prebivalk v evropskih državah. Podatki za Slovenijo so prikazani za leta 2003, 2007 in 2012. Vir: GLOBOCAN 2012 in Register raka RS.

Problem neodzivnic

Izkušnje po svetu in pri nas kažejo, da se 25 do 30 odstotkov žensk na vabila za presejalni pregled in odvzem BMV ne odzove (neodzivnice) (12, 17). Neodzivnice so bolj ogrožene z RMV kot ženske, ki se presejalnih pregledov udeležujejo redno. Večina novih primerov RMV se namreč pojavlja prav v tej manjši skupini žensk. V najbolj uspešnih organiziranih presejalnih programih za RMV je delež neodzivnic med vsemi ženskami z novo odkritim RMV okoli 40–60 % (18). Nedavna analiza novih primerov RMV v Sloveniji s pomočjo podatkov Registra raka RS in Registra ZORA je pokazala, da se več kot polovica (54,7 % in 60,8 %) žensk, ki so zbolele za RMV v letih 2008–2009 in 2010–2011, ni udeleževala pregledov v priporočenih intervalih (17). Pri ženskah brez presejalnega izvida v Registru ZORA je bila bolezen najpogosteje odkrita v razširjeni ali razsejani obliki (FIGO II+ pri 75,3 % in 80,2 % neodzivnic). Pri ženskah, ki so se redno udeleževale presejalnih pregledov, je bila bolezen najpogosteje odkrita v mikroinvazivni (FIGO Ia pri 42,2 % in 50,5 % odzivnic) ali omejeni obliki (FIGO Ib pri 43,0 % in 36,2 % odzivnic). Ti rezultati so primerljivi rezultatom v državah z dobro organiziranimi presejalnimi programi. Ženske, ki se DP ZORA ne udeležujejo redno, so bolj ogrožene z RMV. Pri njih je bolezen pogosteje odkrita v razširjeni obliki, ki narekuje obsežno zdravljenje, prognoza pa je slabša.

Državni presejalni program ZORA

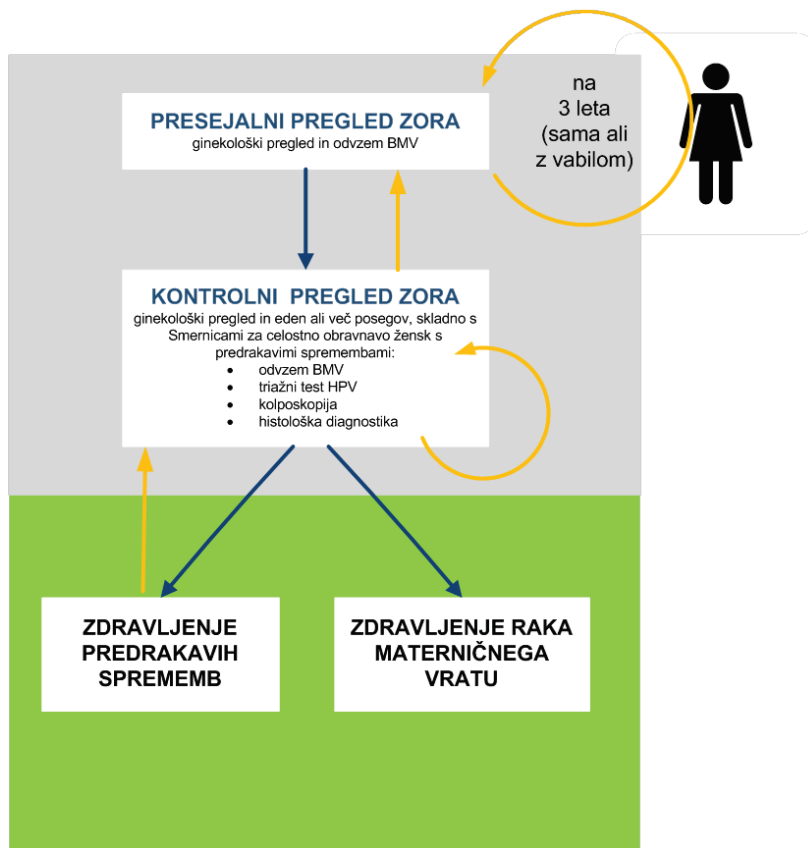
Vzpostavitev in vodenje DP ZORA

Redno spremljanje podatkov Registra raka Republike Slovenije (RRRS) o incidenci raka materničnega vratu, tj. številu novih primerov te bolezni pri nas, je omogočilo spoznanje, da se je število novih primerov konec devetdesetih v Sloveniji vztrajno večalo in da smo bili po incidenci v zgornji tretjini lestvice evropskih držav. To je bila spodbuda, da smo na Onkološkem inštitutu Ljubljana v sodelovanju z Ministrstvom za zdravje in Zavodom za zdravstveno zavarovanje pred skoraj 15 leti načrtali organizirani presejalni program in ga začeli preverjati s pilotsko študijo. Izkušnje drugih in številne raziskave so dokazovale, da le tak pristop lahko zveča učinkovitost dotlej priložnostnega presejanja, uveljavljenega pri nas več desetletij. Z uvedbo presejalnega programa na državni ravni leta 2003 je bil na Onkološkem inštitutu Ljubljana vzpostavljen tudi koordinacijski center s centralnim informacijskim sistemom, Register ZORA. V Registru ZORA se iz citoloških in histoloških laboratorijev mesečno zbirajo podatki o izvidih brisov materničnega vratu (BMV) in o izvidih histoloških preiskav zaradi cervikalne patologije, od leta 2010 tudi izvidi trižnega testa HPV (19).

Pot ženske skozi program ZORA

Povezava izvidov BMV s Centralnim registrom prebivalstva (CRP) in Registrom prostorskih enot omogoča spremljanje stopnje pregledanosti ciljne skupine (ženske stare 20 do 64 let) ter identifikacijo tistih, ki v zadnjih štirih letih nimajo zabeleženega izvida BMV. Tem pošljemo na naslov stalnega prebivališča vabilo na preventivni ginekološki pregled z odvzemom BMV. Letno tako iz Registra ZORA pošljemo okrog 70.000 vabil, manj kot en odstotek vabil se zaradi neustreznega podatka o stalnem prebivališču ali vitalnem stanju v CRP vrne. Zaradi posebnosti primarnega zdravstvenega varstva ženk pri nas (izbrani ginekolog), se ženske namreč na presejalne preglede v določenih intervalih lahko naročijo tudi same oz. jih je po 3 letih od zadnjega pregleda dolžan povabiti izbrani ginekolog (19). Presejalni interval je drugačen za vstopnice v program (mlada dekleta po 20. letu) in ponovne vstopnice (ženske, ki vsaj 5 let ali več niso imele pregledanega BMV) – le te morajo opraviti ob (ponovnem) vstopu v program dva BMV v razmaku enega leta, šele po dveh zaporednih BMV z negativnim izvidom se lahko vključijo v redni, 3-letni presejalni interval. S tovrstnim načinom vabljenja dosegamo v Sloveniji dobro 3-tetno pregledanost ciljne populacije, ki je

večja od 70 % (17). Ženska nadaljuje pot v programu ZORA glede na presejalni izvid in v skladu s sodobnimi strokovnimi smernicami (slika 4). Malo ogrožene ženske se vrnejo v 3-letni presejalni interval, srednje ogrožene so povabljene na kontrolni pregled z odvzemom BMV in/ali triažnim testom HPV, visoko ogrožene pa so napotene na takojšnjo kolposkopijo.



Slika 4. Pot ženske skozi program ZORA.

Zagotavljanje in nadzor kakovosti v programu ZORA

Pomembna naloga koordinacijskega centra od vsega začetka je tudi priprava in izdajanje strokovnih smernic v sodelovanju s strokovnjaki za posamezna področja (15, 20, 21). V začetku je bilo največ pozornosti posvečene ureditvi citopatološke dejavnosti. Citologija je tisto področje v programu ZORA, ki ima najbolj dodelan sistem za zagotavljanje in nadzor kakovosti. Elementi tega sistema so enotna citološka napotnica in izvid s poenoteno terminologi-

jo, centralna registracija podatkov v Registru ZORA, standardi in navodila za delo v citopatoloških laboratorijih, vsakoletna revizija brisov materničnega vratu žensk, ki so na novo zbolele za RMV in redna, sistematična izobraževanja. Uvedba teh elementov je nujna tudi na drugih področjih delovanja programa ZORA, kot sta npr. kolposkopija in histopatologija, katerih kakovost je skupaj z uvedbo triažnega testa HPV v obravnavo žensk s predrakavimi spremembami pomembna za to, da lezije ne bodo ostale neprepoznane in da bo nepotrebne invazivne diagnostike čim manj. Glede na to, da mora posameznim spremembam slediti tudi pravilno ukrepanje ginekologa, so bile v času delovanja programa večkrat posodobljene smernice za obravnavo žensk s predrakavimi spremembami, zadnjič leta 2011 (20). Prenovljene smernice priporočajo triažni test HPV, ki je z dodatnimi indikacijami v letu 2011 postal del diagnostičnega postopka pri ženskah z izbranimi indikacijami. Poleg tega pa nove Smernice že vključujejo dodatne celične spremembe v brisu, kot jih vsebuje klasifikacija po Bethesda.

Klasifikacija izvidov presejalnega testa – BMV

Na področju ginekološke citopatologije je bila leta 2006 opuščena stara klasifikacija izvida po Papanicolaou in uvedena nova, ki se je približala klasifikaciji Bethesda. Glavna sprememba je bila razdelitev izvida v dve kategoriji: negativen bris in patološki bris. Negativen bris vsebuje samo normalne celične elemente, brez neoplastičnih sprememb, ali pa neneoplastične spremembe, ki so benigne narave in lahko nastanejo iz različnih vzrokov (pri vnetjih, vstavljenem materničnem vložku, po obsevanjih in kot posledica drugih nespecifičnih povzročiteljev). V letu 2011 je bila v citologiji dokončno sprejeta izvorna klasifikacija po Bethesda 2001 (21). Tako je po novem uporabnost brisa razdeljena le v dve skupini, in sicer na uporabni in neuporabni bris. Med patološkimi spremembami ploščatih celic je nova skupina APC-VS (atipične ploščate celice, pri katerih ni mogoče zanesljivo izključiti ploščatocelične intraepitelijske lezije visoke stopnje – PIL-VS). Pri žlezni spremembah je nova delitev atipičnih žlezni sprememb na AŽC-N (atipične žlezne celice, neopredeljene) in na AŽC-VN (atipične žlezne celice, verjetno neoplastične). Vse nove skupine citoloških izvidov spadajo med patološke spremembe visoke stopnje, ki zahtevajo kolposkopski pregled (20).

Vloga triažnega testa HPV v programu ZORA

V Sloveniji se test HPV uporablja kot pomoč pri odločitvi, ali ženska potrebuje kolposkopski pregled ali ne (triažni test HPV) in ali se lahko varno vrne

v presejanje. Strokovna skupina za pripravo Smernic za celostno obravnavo žensk s predrakavimi spremembami materničnega vratu je po obsežnem pregledu literature v letu 2011 pripravila nove algoritme za obravnavo žensk s patološkim presejalnim izvidom, ki temeljijo na sodobnih znanstvenih spoznanjih (20). Indikacije za uporabo triažnega testa HPV v skladu s Smernicami iz leta 2011 so:

- atipične ploščate celice, neopredeljene (APC-N);
- ploščatocelična intraepitelijska neoplazija nizke stopnje (PIL-NS \geq 35 let), pri ženskah starih 35 let ali več;
- atipične žlezne celice, neopredeljene (AŽC-N),
- spremljanje žensk s CIN 1;
- **CIN - po zdravljenju.**

Test HPV ima ob navedenih indikacijah in ob upoštevanju priporočenih časovnih intervalov za testiranje naslednje **prednosti pred kontrolnim BMV** (22, 23):

- je bolj občutljiv kot BMV (z njim prepoznamo več žensk ki že imajo ali bodo v prihodnosti imele CIN 2+);
- ima večjo negativno napovedno vrednost kot BMV (verjetnost, da ženska z negativnim izvidom nima bolezni ali da v kratkem ne bo zbolela);
- ima primerljivo specifičnost (z njim prepoznamo enak delež žensk, ki ne potrebujejo zdravljenja kot z BMV);
- izvid testa HPV je bolj ponovljiv (primerljiv med različnimi laboratoriji), razlike med laboratoriji so manjše kot pri ocenjevanju BMV;
- delež neuporabnih vzorcev je (lahko) manjši kot pri BMV (ni pa nujno).

Nedavno je bila narejena kakovostna metaanaliza, v katero je bilo vključenih 175.000 žensk starih 20–64 let iz štirih velikih evropskih randomiziranih raziskav, ki so primerjale presejanje z BMV in testom HPV (24). Rezultati so pokazali, da je bila detekcija RMV v obdobju 2,5 let po presejalnem testu v obeh skupinah žensk primerljiva, po tem pa je bila značilno in pomembno manjša pri ženskah, ki so bile presejane s testom HPV. Izračunali so, da presejanje s testom HPV omogoča za 60–70 % večjo zaščito pred RMV kot presejanje z BMV.

Ženska z negativnim izvidom testa HPV (hc2) ima izjemno majhno tveganje RMV, ne glede na starost in ne glede na izvid BMV (25). Tveganje RMV po

negativnem izvidu testa HPV je veliko manjše kot je tveganje po negativnem BMV ali negativni kolposkopiji, prav tako je izjemno majhno tveganje RMV v obdobju 15 ali več let po negativnem testu HPV (26). Kljub temu negativen izvid testa HPV ni 100-odstotno zagotovilo, da ženska nima ali ne bo zbolela z RMV v prihodnosti. Čeprav so taki primeri redki, se dogajajo (27). Dejstvo je, da ne poznamo metode, s katero bi bilo mogoče pri udeleženkah presejalnih programov pravočasno odkriti vse predrakave spremembe na materničnem vratu in 100 % preprečiti nastanek raka. Tako kot pri drugih rakah, tudi pri RMV obstajajo taki, ki jih ni mogoče preprečiti. To so najpogostejše zelo agresivni raki, ki se izognejo počasnemu naravnemu poteku, pogosti pa so prav pri mladih ženskah (28).

Kljub pomembnim in znanim prednostim testa HPV pa nekritična uporaba testa HPV lahko naredi več škode kot koristi za zdravje žensk. Glavna **omejitev testiranja na HPV** je, da je okužba s HPV veliko pogostejša kot predrakave spremembe ali rak materničnega vratu.

Test HPV ima zato majhno klinično specifičnost (preveč pozitivnih izvidov testa HPV pri ženskah, ki nikoli ne bodo zbolele z RMV) kadar ga ne uporabljamo pri priporočenih indikacijah, predvsem pri malo ogroženih ženskah z veliko prevalenco okužb z onkogenimi HPV, ki pa so povečini prehodne. To so predvsem mlade ženske. V starostni skupini 20–25 let je HPV-pozitivnih kar okoli 25 % Slovenk (6). Uporaba testa HPV kot primarne metode presejanja pri mladih ženskah zato ni priporočena, saj je delež žensk, ki bi bil zaradi pozitivnega presejalnega testa podvržene dodatni diagnostiki in spremljanju, prevelik.

Druga glavna omejitev uporabe testa HPV pri mladih ženskah je posledica njegove velike klinične občutljivosti za odkrivanja CIN 2+ in hkrati velike stopnje nazadovanja CIN 2 in tudi CIN 3. Obstaja nevarnost, da bi z uporabo testa HPV pri mladih ženskah zaznali in zdravili tudi več prehodnega CIN 2 in CIN 3, ki bi brez zdravljenja, po očiščenju okužbe, spontano izzvenel.

Prav tako predstavljajo poseben problem pri uporabi testa HPV tudi HPV-negativne ženske s patološkim BMV visoke stopnje oz. CIN 2 ali CIN 3. Ženske s CIN 2 in CIN 3 v skladu z obstoječimi smernicami sicer potrebujejo zdravljenje, čeprav doprinos zdravljenja teh žensk k zmanjšanju incidence RMV ni jasen. Možno je, da je okužba pri njih že izzvenela in da bi CIN nazadoval brez zdravljenja.

Vloga kolposkopije v programu ZORA

Na podlagi izvidov in v skladu s sodobnimi strokovnimi smernicami iz leta 2011 lahko ženske v programu ZORA v grobem razvrstimo v tri skupine glede na tveganje, da že imajo ali da bodo v obdobju do treh let (še pred naslednjim presejalnim pregledom) zbolele za CIN 2+ in zato rabile zdravljenje (ženske z majhnim, srednjim in velikim tveganjem). Glede na tveganje so v novih smernicah v grobem priporočeni trije različni ukrepi (vrnitev ženske v redno presejanje, kontrolni pregled čez 6–12 mesecev ali takojšnja kolposkopija) (20).

Ženske z majhnim tveganjem se lahko varno vrnejo v 3-letni presejalni interval. Sem sodijo ženske:

- z *negativnim izvidom presejalnega BMV* (normalen izvid ali neneoplastične spremembe z izjemo hiper/parakeratoze);
- z *negativnim izvidom triažnega testa HPV* po presejalni diagnozi APC-N in PIL-NS 35+ in negativnim ali APC-N izvidom kontrolnega BMV.
- Pozor, ženske z diagnozo CIN 1, po zdravljenju CIN in ženske s presejalno diagnozo AŽC-N (ki so imele triažni test HPV) morajo imeti dva zaporedna negativna izvida triažnega testa HPV in/ali BMV, da se lahko varno vrnejo v 3-letno presejanje.

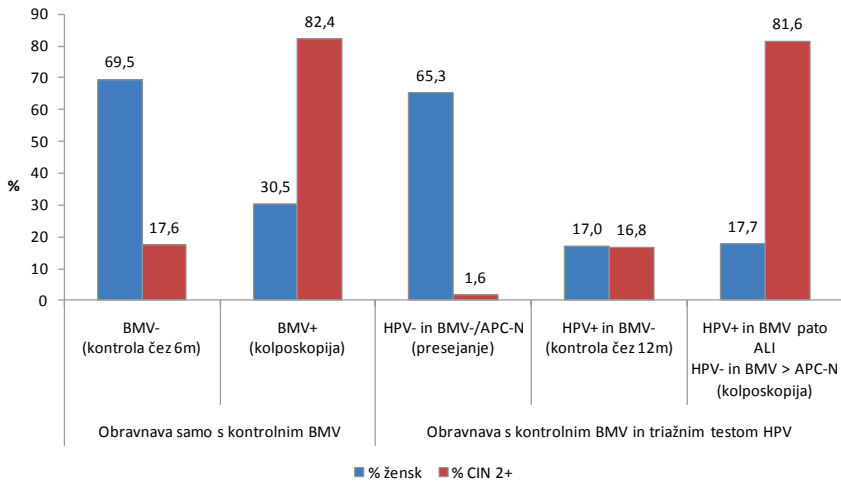
Ženske s srednjim tveganjem so povabljene na kontrolni pregled čez 6–12 mesecev. V to skupino spadajo ženske, pri katerih je verjetnost, da že imajo CIN 2+ sicer majhna, obstaja pa večje tveganje, da bodo zbolele še pred naslednjim presejalnim pregledom. Zato je pri teh ženskah priporočena predčasna kontrola pri ginekologu. V skladu s slovenskimi smernicami so to ženske:

- s *presejalno diagnozo APC-N ali PIL-NS*;
- s *presejalno diagnozo neneoplastična sprememba* – hiperkeratoza ali parakeratoza;
- s *CIN 1*;
- *po zdravljenju CIN*;
- s *pozitivnim izvidom triažnega testa HPV* po presejalni diagnozi APC-N ali PIL-NS 35+ in negativnim izvidom kontrolnega BMV ali ali APC-N izvidom kontrolnega BMV (samo pri presejalni diagnozi PIL-NS 35+).

Ženske z velikim tveganjem so povabljene na takojšnjo kolposkopijo. Pri ženskah, pri katerih obstaja dovolj velika verjetnost, da že imajo CIN 2+, je indicirana takojšnja kolposkopija. To so ženske, ki imajo:

- *v presejalnem brisu patološke spremembe celic visoke stopnje: APC-VS, PIL-VS, kakršne koli patološke spremembe žleznihi celici (vključno z AŽC-N) ali karcinomske celice v BMV (P-CA, A-CA);*
- *pozitiven izvid triažnega testa HPV vsaj 6 mesecev po presejalni diagnozi APC-N ali PIL-NS 35+, če imajo ob tem tudi patološki izvid kontrolnega BMV (APC-N oziroma PIL-NS ali več); po presejalni diagnozi AŽC-N in negativnem histološkem izvidu; vsaj 12 mesecev po diagnozi CIN 1; vsaj 12 mesecev po zdravljenju CIN (ali patološki izvid kontrolnega BMV kadarkoli na kontrolnem pregledu); kadarkoli dva zaporedna pozitivna izvida testa HPV v razmaku vsaj 6 mesecev;*
- *negativen izvid triažnega testa HPV, a patološki izvid kontrolnega BMV (APC-N ali več pri ženskah po zdravljenju CIN; PIL-NS ali več pri ženskah s presejalno diagnozo APC-N ali PIL-NS 35+.);*
- *dva zaporedna neuporabna izvida BMV.*

Po uvedbi triaže s testom HPV pri ženskah s patološkimi BMV nizke stopnje, je na kolposkopijo napotenih manj žensk iz te skupine, so pa te bolj ogrožene. Rezultati analize podatkov registra ZORA pri ženskah s presejalno diagnozo APC-N (slika 5) kažejo, da je v skladu s priporočili novih smernic na takojšnjo kolposkopijo po prvem kontrolnem pregledu napotenih skoraj polovica žensk manj kot v skladu s starimi smernicami (17,7 % žensk v primerjavi s 30,5 %), vendar se pri njih odkrije približno enako CIN 2+ (81,6 % v primerjavi z 82,4 %) (29).



Slika 5: Ženske s presejalno diagnozo APC-N, izvidi na prvem kontrolnem pregledu čez 4-8 mesecev. Izvidi so prikazani ločeno za obravnavo v skladu s starimi smernicami iz leta 2006 (obravnavo samo s kontrolnim BMV) in obravnavo v skladu z novimi smernicami iz leta 2011 (obravnavo s kontrolnim BMV in triažnim testom HPV). Prikazan je delež žensk (% , modra) s posameznim izvidom in delež CIN 2+ (% , rdeča) odkritih pri ženskah s temi izvidi. Povzeto po viru (29).

Uvedba triažnega testa HPV v spremljanje žensk po zdravljenju CIN je po eni strani skrajšala čas spremljanja večine žensk z 10 let (kontrolni BMV vsako leto) na 2 leti (dvakrat negativen izvid triažnega testa HPV in hkrati BMV), po drugi strani pa povečala verjetnost kolposkopskega pregleda v prvih dveh letih po zdravljenju (ženska v skladu s smernicami rabi kolposkopijo tudi če je kontrolni BMV negativen, a je triažni test HPV pozitiven).

Poseben problem pri uporabi testa HPV predstavljajo HPV-pozitivne ženske z negativnim izvidom BMV in brez CIN 2+. Čeprav imajo HPV-pozitivne ženske z negativnim BMV veliko manjše tveganje, da imajo ali bodo v prihodnjih nekaj letih zbolele za RMV kot ženske z obema pozitivnima testoma (5-letno kumulativno tveganje za CIN 3+ je okoli 6 % in 12 %), je to tveganje še vedno preveliko, da bi te ženske lahko varno vrnili v presejanje (25). Še posebej je težavna obravnavo žensk z dolgotrajno okužbo brez CIN. Dolgotrajna okužba je praviloma sicer produktivna, vendar bo okoli 2-3 % žensk s to okužbo tudi po sedmih letih vztrajanja okužbe še vedno imela normalne citološke in histološke izvide (30). To vnaša v obravnavo ženske v kolposkopski ambulantni velike težave, saj se lahko zgodi, čeprav redko, da

ima ženska več zaporedno pozitivnih testov HPV, pri tem pa nima patološkega izvida BMV in tudi kolposkopski izvid je normalen. Obravnava takih žensk je težavna in le dobra kolposkopska diagnostika lahko prepreči prekomerno diagnostiko in zdravljenje pri teh ženskah. V različnih državah te ženske različno obravnavajo; na Finskem in na Danskem žensk ne vrnejo v presejanje, dokler se okužba s HPV ne očisti, medtem ko v Angliji tako žensko vrnejo v 3-letni presejalni krog. Za vrnitev ženske z dolgotrajno okužbo v presejanje je ključnega pomena zelo kakovostna kolposkopska diagnostika z visoko negativno napovedno vrednostjo. V Sloveniji se ženske ne vrnejo v presejanje, dokler se okužba s HPV ne očisti. V praksi dva zaporedno pozitivna testa HPV pri isti ženski še ne pomenita, da gre za dolgotrajno okužbo, saj gre lahko za novo okužbo z drugim ali istim genotipom. Ni redko, da si partnerja »podajata« okužbo in znano je, da okužbe, ki se hitro očistijo, pogosto ne povzročijo imunosti na okužbo z istim genotipom, zato se lahko ženska večkrat okuži z istim genotipom HPV, vendar gre pri tem za večkratne prehodne okužbe in ne vztrajanje ene same okužbe.

V Sloveniji na tovrstno kombinacijo izvidov naletimo praviloma pri ženskah, ki že imajo patološke spremembe nizke stopnje (npr. APC-N ali PIL-NS \geq 35 let) in je bil zato pri njih opravljen triažni test HPV, ali pa ženske po zdravljenju CIN. S posebno analizo smo v registru ZORA preverili, ali smo z uvedbo triažnega testa HPV v obravnavo žensk s presejalno diagnozo APC-N omogočili učinkovito prepoznavo tistih žensk, ki so kljub negativnemu izvidu kontrolnega BMV bolj (HPV-pozitivne) oziroma manj (HPV-negativne) ogrožene s CIN 2+ (slika 5). Analiza izvidov žensk s presejalno diagnozo APC-N je pokazala naslednje (29):

- 17 % žensk je imelo pozitiven izvid triažnega testa HPV in negativen izvid kontrolnega BMV (priporočilo za ponoven kontrolni pregled čez eno leto), pri njih je bilo odkritih okoli 16,8 % vsega CIN 2+ (slika 5); tveganje CIN 2+ in CIN 3+ je bilo srednje veliko (5,4 % in 2,3 %);
- 65 % žensk je imelo negativen izvid testa HPV ob negativnem ali APC-N izvidu kontrolnega BMV (priporočilo za vrnitev v presejanje), pri njih je bilo odkritega 1,6 % vseh CIN 2+ (slika 5); tveganje CIN 2+ in CIN 3+ je bilo pri njih izjemno majhno (0,1 % in 0,07 %);
- preostalih 18 % žensk bi bilo po prvem kontrolnem pregledu v skladu s smernicami napotenih na takojšnjo kolposkopijo, pri njih

so odkrili 81,6 % vsega CIN 2+ (slika 5); tveganje CIN 2+ in CIN 3+ je bilo pri njih veliko (25,3 % in 10,7 %).

Na podlagi teh rezultatov lahko sklepamo, da so v sodobnih smernicah ženske s presejalno diagnozo APC-N glede na izvide prvega kontrolnega pregleda ustrezno razvrščene v skupine z manjšim, srednjim in večjim tveganjem. HPV-pozitivne ženske z negativnim izvidom kontrolnega BMV sodijo v skupino s srednjim tveganjem, za katero je priporočen predčasen kontrolni pregled, kar se zdi ustrezno. Prav tako rezultati analize kažejo, da je večina žensk z negativnim izvidom kontrolnega BMV, ki imajo kljub temu CIN 2+ (pri njih odkrijemo 17,6 % vsega CIN 2+), HPV-pozitivna (16,8 % vsega CIN 2+) (slika 5), kar kaže, da triažni test HPV pri ženskah z negativnim kontrolnim izvidom BMV dobro loči bolj in manj ogrožene. Ker ima tako kombinacijo kontrolnih izvidov slaba petina vseh žensk s presejalno diagnozo APC-N in ker je njihovo tveganje sicer povečano, a še vedno manjše kot pri ženskah, ki so po smernicah napotene na takojšnjo kolposkopijo, je te ženske smiselno v skladu smernicami napotiti na kontrolni pregled, saj v letu dni lahko okužba bodisi izzveni, ali pa napreduje v CIN, ki ga na pregledu tudi odkrijemo. S tem lahko preprečimo nepotrebno prekomerno diagnostiko (kolposkopsko in histološko) v času čakanja, da se nastane CIN ali okužba izzveni, hkrati pa se zdi, da je čakanje varno, saj pri ženskah v raziskavi ni bilo odkritega nobenega RMV.

Čakanje pa je za ženske stresno in je lahko tudi zelo dolgotrajno, saj lahko od okužbe do CIN visoke stopnje mine tudi več let, celo 10 in več. Ta problem HPV-pozitivnih žensk z negativnim BMV je prisoten tako v primarnem presejanju s HPV kot v triaži. Strokovnjaki zato iščejo nove možnosti za triažo HPV-pozitivnih žensk z negativnim izvidom BMV na tiste z večjim (dolgotrajna okužba) in manjšim tveganjem (prehodna okužba). Najbolj raziskana metoda je uporaba genotipizacije, ki je namenjena prepoznavi žensk, okuženih s HPV 16 in 18, ter bolj intenzivni obravnavi v tem primeru (31). Vendar niti genotipizacija ne reši problema potrebe po dodatni obravnavi HPV-pozitivnih žensk, saj se ženske, ki niso okužene s HPV 16 ali 18, temveč z enim od preostalih onkogenih genotipov HPV, ne morejo varno vrniti v presejanje, ker je tveganje pri njih kljub vsemu večje (23, 24). V zadnjem času se je razmahnilo raziskovanje novih triažnih metod, ki naj bi med HPV-pozitivnimi ženskami prepoznale tiste z dolgotrajno in/ali transformirajočo okužbo. Kot najbolj obetavne tovrstne metode se kažejo analiza metilacije virusne ali človeške DNK in imunohistokemično barvanje p16INK4a. Strokovnjaki upajo, da bodo te metode omogočile učinkovito

trijažo HPV-pozitivnih žensk na tiste, ki rabijo takojšnjo kolposkopsko diagnostiko, in tiste, ki se lahko varno vrnejo v presejanje.

Zaključek

Spoznanje o tem, da je dolgotrajna okužba s HPV nujni (ne pa zadosten) vzrok za nastanek raka materničnega vratu, odpira nove možnosti za primarno in sekundarno preventivo raka materničnega vratu. Preprečevanje nastanka raka s cepljenjem in uporaba testa HPV v triaži, pri spremljanju žensk po zdravljenju CIN in v primarnem presejanju so novi izzivi za javno zdravje in nalagajo državam resen razmislek o primarni preventivi raka materničnega vratu in nadaljnji organiziranosti presejalnih programov (33).

Po uvedbi cepljenja proti HPV se bo v cepljenih generacijah breme okužb s HPV zmanjšalo, s tem pa tudi ogroženost s predrakavimi spremembami in z rakom materničnega vratu, zato se bo spremenila tudi učinkovitost presejalnih metod. Države z dobro organiziranimi presejalnimi programi, kamor sodi tudi Slovenija, iščejo nove pristope k presejanju cepljenih generacij. Najučinkovitejši se kaže test HPV v primernih, ne prekratkih intervalih (33). V več evropskih državah (npr. v Italiji, na Švedskem, v Veliki Britaniji in na Nizozemskem) že tečejo raziskave primarnega presejanja s testom HPV. Predvidevajo, da bodo v teh državah že v naslednjih 5 letih privzeli ta način presejanja, ker je bolj občutljiv za spremembe visoke stopnje. Samoodvzem bo v začetku verjetno metoda izbora za neodzivnice, morda pa ga bodo kasneje lahko izbrale vse ženske. Do takrat pa bodo potrebne raziskave, ki bodo pokazale najprimernejše metode za neposredno molekularno triažo. Pomembno raziskovalno vprašanje ostaja, kakšen je najprimernejši način za triažo žensk s pozitivnim testom HPV. V praksi se največ uporablja BMV in/ali genotipizacija, najbolj obetavni novi triažni metodi pa sta imunohistocitokemično barvanje p16/Ki-67 in molekularna diagnostika metilacije človeške in/ali virusne DNK. Nekatere teh metod je mogoče napraviti tudi na samoodvzetih vzorcih, kar odpira nove možnosti tudi na področju presejanja s testom HPV doma.

Zadostna udeležba ostaja še vedno eden od najpomembnejših dejavnikov, ki vpliva na uspeh presejanja, zato veliko obeta možnost, da ženske opravijo odvzem brisa same doma. Prav tako bo ta metoda učinkovita tam, kjer nimajo na razpolago dovolj osebja za presejalne preglede.

Uvedba cepljenja proti HPV in testov HPV prinaša poseben izziv tudi na področje organizacije citologije, ki je v organiziranih presejalnih programih,

tudi v Sloveniji, v šestdesetih letih razvoja dosegla zelo dobro kakovost. Pred morebitnimi spremembami presejalne metode je treba razmisliti o novi vlogi, ki jo bodo imeli citološki laboratoriji po taki spremembi. Število BMV se bo občutno zmanjšalo, vendar se bo hkrati povečala težavnost ocenjevanja BMV. Rabili bomo manj citopatologov in presejalcev, ki pa bodo morali biti izjemno dobro izobraženi in izurjeni. Ker se odpirajo nove diagnostične metode za natančnejše določanje tveganja predrakavih in rakavih sprememb materničnega vratu (na primer p16/Ki-67), v tujini del osebja v citoloških laboratorijih že preusmerjajo v uporabo teh novih metod. V tujih strokovnih krogih je pogosta tema razprav, ali je v času, ko imamo na voljo več različnih metod za določanje tveganja raka materničnega vratu, ki so komplementarne in se lahko uporabljajo v različnih kombinacijah, morda smiselno preiti iz algoritemske obravnave ženske na obravnavo glede na tveganje raka. V praksi bi to pomenilo, da bi v laboratoriju po ugotovitvi presejalnega izvida po potrebi in v skladu z vnaprej določenim protokolom opravili še druge analize (kot na primer pregled BMV, genotipizacijo, p16-Ki67, metilacijo DNK) ter izvide združili v enotno oceno ogroženosti ženske. Na podlagi te ocene bi potem ginekolog žensko bodisi vrnil v presejanje ali pri njej opravil kolposkopijo. Število kontrolnih pregledov, ki s čakanjem in strahom obremenjujejo ženske ter z dodatnim delom ginekološke ambulante in zdravstveno blagajno, naj bi se z razvojem sodobne tehnologije čim bolj zmanjšalo.

Kolposkopija še naprej ostaja zelo pomemben del presejalnih programov. Zaradi uvedbe novih pristopov v primarni in sekundani preventivi RMV se že in se bo tudi v bodoče spreminjala potreba po kolposkopiji, spreminjala pa se bo tudi ogroženost žensk, ki bodo napotene na kolposkopski pregled. Sodobni ukrepi v presejalnih programih so usmerjeni v čim boljšo triažo žensk že pred napotitvijo v kolposkopsko ambulanto, zaradi česar lahko pričakujemo, da bodo v prihodnje v kolposkopsko ambulanto napotene po eni strani ženske z večjim tveganjem za predrakavo ali rakavo spremembo materničnega vratu kot v preteklosti, po drugi strani pa bodo lezije, ki jih bodo odkrivali kolposkopisti čedalje manjše (34). Zaradi tega lahko pričakujemo, da se bo tudi v bližnji prihodnosti zahtevnost kolposkopije večala, kar pomeni, da se bo še povečala potreba po zagotavljanju in nadzoru nad kakovostjo kolposkopije v organiziranih presejalnih programih.

Literatura

1. Bosch FX, LorinczA, Munoz N, Meijer CJ, Shah KV. The causal relation between human papilloma virus and cervical cancer. *J Clin Pathol* 2002; 55: 244–65.

2. McCredie MR, Sharples KJ, Paul C, Baranyai J, Medley G, Jones RW, et al. Natural history of cervical neoplasia and risk of invasive cancer in women with cervical intraepithelial neoplasia 3: a retrospective cohort study. *The lancet oncology*. 2008;9(5):425-34.
3. Walboomers JM, Jacobs MV, Manos MM, Bosch FX, Kummer JA, Shah KV, et al. Human papillomavirus is a necessary cause of invasive cervical cancer worldwide. *The Journal of pathology*. 1999;189(1):12-9.
4. Moscicki AB, Schiffman M, Burchell A, Albero G, Giuliano AR, Goodman MT, et al. Updating the natural history of human papillomavirus and anogenital cancers. *Vaccine*. 2012;30 Suppl 5:F24-33.
5. Schiffman M, Wentzensen N, Wacholder S, Kinney W, Gage JC, Castle PE. Human papillomavirus testing in the prevention of cervical cancer. *Journal of the National Cancer Institute*. 2011;103(5):368-83.
6. Ucakar V, Poljak M, Klavs I. Pre-vaccination prevalence and distribution of high-risk human papillomavirus (HPV) types in Slovenian women: a cervical cancer screening based study. *Vaccine*. 2012;30(2):116-20.
7. Zadnik V, Primic Žakelj M. SLORA: Slovenija in rak. www.slora.si: Epidemiologija in register raka. Onkološki inštitut Ljubljana [citirano 28.3.2013].
8. Ferlay J, Soerjomataram I, Ervik M, Dikshit R, Eser S, Mathers C, Rebelo M, Parkin DM, Forman D, Bray, F. GLOBOCAN 2012 v1.0, Cancer Incidence and Mortality Worldwide: IARC CancerBase No. 11 [Internet]. Lyon, France: International Agency for Research on Cancer; 2013. Dostopno na: <http://globocan.iarc.fr>.
9. International Agency for Research on Cancer. Cervix cancer screening. IARC handbooks of cancer prevention. Vol. 10. Lyon, France: IARC Press; 2005: 1–302.
10. Elfström KM, Arnheim-Dahlström L, von Karsa L, Dillner J. Cervical cancer screening in Europe: Quality assurance and organisation of programmes. *Eur J Cancer*. 2015;51(8):950-68.
11. Council of the European Union. Council Recommendation of 2 December on Cancer Screening. *Off J Eur Union* 2003; 878: 34–8.
12. Arbyn M, Anttila A, Jordan J et al. eds. European guidelines for quality assurance in cervical cancer screening, 2nd ed. Luxembourg: Office for Official Publications of the European Communities, 2008.
13. von Karsa L, Anttila A, Ronco G et al. Cancer screening in the European Union. Report on the Implementation of the Council Recommendation on cancer screening – First Report. Luxembourg: European Commission 2008; 1–136.

14. Pravilnik za izvajanje preventivnega zdravstvenega varstva na primarni ravni (Ur. l. RS, št. 19/1998, 47/1998, 26/2000, 67/2001, 33/2002, 37/2003, 117/2004, 31/2005, 83/2007 in 22/2009).
15. Primic Žakelj M, Uršič Vrščaj M, Pogačnik A, Ivanuš U, editors. Navodila ginekologom za delo v programu ZORA. Posodobitev 2011: Onkološki inštitut Ljubljana; 2011.
16. GLOBOCAN 2008. International Agency for Research on Cancer. World Health Organisation; [20. november 2013] Dostopno na: <http://globocan.iarc.fr/>
17. Primic Žakelj M, Ivanuš U. 10 let delovanja programa ZORA. Zbornik 4 izobraževalnega dne programa ZORA; 2013 26. april 2013; Brdo pri Kranju: Onkološki inštitut Ljubljana.
18. Weller DP, Patnick J, McIntosh HM, Dietrich AJ. Uptake in cancer screening programmes. *Lancet Oncol.* 2009;10(7):693-9.
19. Primic-Žakelj M, Zadnik V, Pogačnik A, Uršič-Vrščaj M. Presejanje za raka materničnega vratu v Sloveniji in državni program ZORA. *Radiol Oncol* 2006; 40, Suppl. 1: S143–S148.
20. Uršič Vrščaj M, Možina A, Kobal B, Takač I, Deisinger D, Zore A. Smernice za celostno obravnavo žensk s predrakavimi spremembami materničnega vratu. Posodobitev 2011. Ljubljana: Onkološki inštitut Ljubljana; 2011.
21. Pogačnik A, Strojman Fležar M, Repše-Fokter A, Snoj V, Kirbiš Srebotnik I, Primic-Žakelj M. Navodila za citološke izvide brisov materničnega vratu–klasifikacija po Bethesda. Posodobitev 2011. Ljubljana: Onkološki inštitut Ljubljana; 2011.
22. Arbyn M, Roelens J, Simoons-Smit AM, Buntinx F, Paraskevaidis E, Martin-Hirsch PP, et al. Human papillomavirus testing versus repeat cytology for triage of minor cytological cervical lesions. *Cochrane Database Syst Rev.* 2013;3:CD008054.
23. Arbyn M, Ronco G, Anttila A, Meijer CJ, Poljak M, Ogilvie G, et al. Evidence regarding human papillomavirus testing in secondary prevention of cervical cancer. *Vaccine.* 2012;30 Suppl 5:F88-99.
24. Ronco G, Dillner J, Elfstrom KM, Tunesi S, Snijders PJ, Arbyn M, et al. Efficacy of HPV-based screening for prevention of invasive cervical cancer: follow-up of four European randomised controlled trials. *Lancet.* 2014;383(9916):524-32.
25. Katki HA, Kinney WK, Fetterman B, Lorey T, Poitras NE, Cheung L, et al. Cervical cancer risk for women undergoing concurrent testing for human papillomavirus and cervical cytology: a population-based study in routine clinical practice. *The lancet oncology.* 2011;12(7):663-72.

26. Chen HC, Schiffman M, Lin CY, Pan MH, You SL, Chuang LC, et al. Persistence of type-specific human papillomavirus infection and increased long-term risk of cervical cancer. *Journal of the National Cancer Institute*. 2011;103(18):1387-96.
27. Castle PE, Rodriguez AC, Burk RD, Herrero R, Hildesheim A, Solomon D, et al. Neither one-time negative screening tests nor negative colposcopy provides absolute reassurance against cervical cancer. *International journal of cancer Journal international du cancer*. 2009;125(7):1649-56.
28. Moscicki AB, Cox JT. Practice improvement in cervical screening and management (PICSM): symposium on management of cervical abnormalities in adolescents and young women. *Journal of lower genital tract disease*. 2010;14(1):73-80.
29. Ivanuš U. Uvedba triažnega testa HPV v program ZORA: ocena prednosti in slabosti javnozdravstvene intervencije. Specialistična naloga. Onkološki inštitut Ljubljana 2013.
30. Rodriguez AC, Schiffman M, Herrero R, Hildesheim A, Bratti C, Sherman ME, et al. Longitudinal study of human papillomavirus persistence and cervical intraepithelial neoplasia grade 2/3: critical role of duration of infection. *Journal of the National Cancer Institute*. 2010;102(5):315-24.
31. Cuzick J, Bergeron C, von Knebel Doeberitz M, Gravitt P, Jeronimo J, Lorincz AT, et al. New technologies and procedures for cervical cancer screening. *Vaccine*. 2012;30 Suppl 5:F107-16.
32. Sundstrom K, Eloranta S, Sparen P, Arnheim Dahlstrom L, Gunnell A, Lindgren A, et al. Prospective study of human papillomavirus (HPV) types, HPV persistence, and risk of squamous cell carcinoma of the cervix. *Cancer epidemiology, biomarkers & prevention : a publication of the American Association for Cancer Research, cosponsored by the American Society of Preventive Oncology*. 2010;19(10):2469-78.
33. Bosch FX, Broker TR, Forman D et al. Comprehensive control of human papillomavirus infections and related diseases. *Vaccine* 2012; 30, Suppl 5: G1–G31.
34. Mlinarič M. Kolposkopija v dobi HPV. Zbornik obnovitvenega kolposkopskega tečaja; 21. marec 2014; Ljubljana: Ginekološka klinika UKC Ljubljana.

Odvzem brisa materničnega vratu in testa HPV

Alenka Repše - Fokter, Špela Smrkoelj, Mija Blaganje

Uvod

Rak materničnega vratu je ena redkih malignih bolezni, ki ga je mogoče preprečiti s tem, da pravočasno odkrijemo in zdravimo predrakave spremembe. Pri tem ima pomembno vlogo citološki pregled brisa materničnega vratu (BMV), kjer poleg eventualnih sprememb na celicah ocenjujemo tudi kakovost brisa. Klasifikacija po Bethesda, ki jo v Sloveniji uporabljamo od leta 2011, loči brise glede na kakovost na uporabne in neuporabne. Uporabni so tisti BMV, ki vsebujejo zadostno število celic (najmanj 8000) in elemente transformacijske cone, razmazani pa morajo biti tanko, da se celice v njih ne prekrivajo (Slika 1). Brisi so neuporabni, če vsebujejo premajhno število celic, če so v celoti slabo fiksirani, nepregledni zaradi vnetja ali krvi, kadar je prekomerno izražena citoliza in kadar so razmazani debelo in v več smereh. Uporabni so tudi brisi, ki so zaradi kateregakoli zgoraj naštetega vzroka slabše pregledni, a vsebujejo atipične ali diskariotične celice.

Kako odvzeti BMV, da bosta kakovost preparata in citološka ocena optimalna?

Pravilni postopki v fazi odvzema BMV so zelo pomembni, saj je znano, da je več kot polovica lažno negativnih citoloških izvidov posledica nepravilnosti v postopku odvzema BMV.

Priprava pacientke

- Idealen čas za odvzem brisa je približno dva tedna po začetku zadnje menstruacije
- Pacientka ne sme uporabljati tamponov, kontracepcijskih pen ali raznih gelov 48 ur pred preiskavo
- 48 ur pred pregledom naj pacientka ne bi imela spolnih odnosov

Napotnica za citološko preiskavo

Napotnica je glavna in pogosto edina komunikacijska vez med ginekologom in citološkim laboratorijem in mora vedno vsebovati:

- Ime, priimek in datum rojstva
- Menstruacijski status (datum zadnje menstruacije, podatki o nosečnosti, porodu, hormonski terapiji, histerektomiji)
- Podatki o presejalni zgodovini: običajno zadostuje podatek o zadnjem citološkem izvidu, včasih pa so dobrodošli tudi podatki o prejšnjih izvidih, posebno, če je bil zadnji izvid patološki. Za citologa je pomembna tudi informacija o histološkem izvidu in radikalnosti posega (je/ni izrezano v zdravem), če je bil ta v preteklosti izveden.
- Ostali podatki, ki bi lahko vplivali na citološki izvid (sumljiva kolposkopija, kontaktne krvavitve...)

Označevanje stekelc

Na peskanem delu stekelca mora biti s svinčnikom napisano ime in priimek pacientke, oznaka na BMV pa se mora ujemati s podatki na napotnici.

Odvzem BMV

1. Vstavitev spekuluma

Spekuluma pred vstavitvijo **nikoli ne pomakamo** v različne raztopine in ne mažemo z raznimi želeji ali lubrikanti, saj se potem odvzeti brisi slabo obarvajo in jih je težko, včasih celo nemogoče ocenjevati (slika 2). Lahko pa speculum pomočimo v toplo vodo, če ocenimo, da ga bomo potem lažje vstavili. Kadar je prisoten obilnejši izcedek, maternični vrat pred odvzemom brisa nežno obrišemo. S tem bomo odstranili sluz in odvečne levkocite, BMV pa bo preglednejši (slika 3).

2. Odvzem BMV v ožjem smislu

Bris materničnega vratu (BMV) najprej odvezamo s posebno leseno lopatico po Ayreu in nato še s posebno krtačko *Cytobrush*. Z odvzemom brisa postrgamo celice z materničnega vratu (lopatica po Ayreu) in materničnega kanala (*Cytobrush*). Odvzem je neboleč in enostaven. Pri odvzemu je treba biti natančen, saj se zaradi nepravilno odzetega BMV zgreši do 20% predrakavih sprememb na materničnem vratu. Ključno je, da se z brisom zajame vse področje transformacijske cone, ki je včasih endocervikalno. Slika 4 prikazuje pribor, ki je potreben za odvzem citološkega brisa. Odvzeta brisa

razmažemo na posebno stekelce. Tudi če smo odvzeli bris ekto- in endocerviksa, lahko naredimo razmaz na enem stekelcu (bris ektocerviksa na polovici stekelca ob številki brisa oz. ob imenu preiskovanke, bris endocerviksa na drugi polovici stekelca). Material iz loparčka in krtačke lahko na stekelce razmažemo na več načinov. Najpogosteje najprej razmažemo material z loparčka ob peskanem delu, nato pa nežno "odvrtimo" krtačko z endocervikalnim materialom proti drugemu koncu stekelca. Nekateri ginekologi razmažejo ektocervikalni del po spodnji polovici stekelca in endocervikalni del po zgornji polovici. **Zelo pomembno je, da se material razmaže tanko, nežno in samo v eni smeri.** Tako se bomo izognili mehanično poškodovanim celicam in predebelim, nepreglednim brisom (slika 5).

3. Takojšnja fiksacija

Stekelce za poznejši pregled hranimo v posebni fiksirni raztopini (95 % etilni alkohol), bris po odvzemu fiksiramo takoj, da se ohranita oblika in struktura celic, prepreči izguba celičnih komponent in da celična membrana postane prehodna za barvila. Pomembno je, da BMV fiksiramo čimprej (v 10-15 sekundah) po odvzemu. Optimalen je fiksativ v razpršilu, pri katerem BMV 2-3x popršimo iz razdalje 15-20 cm. Ključni del pregleda stekelca z odvzetima brisoma je pregled postrganih celic pod mikroskopom in ocenitev odvzetih celic glede na predrakave in rakave spremembe.

Transport BMV

V nekaterih ginekoloških ambulantah brise zaradi oddaljenosti laboratorija zbirajo dlje časa, nikakor pa čas od odvzema do pošiljanja ne sme biti daljši od 7 dni, saj to lahko vpliva na slabšo kakovost brisa kljub ustrezni fiksaciji ob odvzemu.

Vedeti moramo, da je test PAP le presejalna metoda, s katero ugotavljamo, ali so celice materničnega vratu normalne (negativen test PAP), bolezensko spremenjene ali patološke (od atipičnih do blago in hudo predrakavo spremenjenih ali celo rakavih celic). V primeru patološko spremenjenih celic, ki jih odkrijemo s testom PAP, so vedno potrebne dodatne preiskave (ponovitev testa PAP, test HPV, kolposkopija in biopsija), odvisno od vrste patoloških sprememb. Prav v primeru začetno patoloških brisov materničnega vratu, kot so atipične in blago diskariotične celice, v zadnjih letih zaradi natančnejše diagnoze namesto samo ponovitve testa PAP vse bolj priporočajo test HPV, to je test za določanje humanih virusov papiloma (HPV), s katerim odkrivamo prisotnost trinajstih najpogostejših visokorizičnih tipov HPV.

Test HPV se odvzame pri ginekološkem pregledu, podobno kot test PAP, tako, da se s posebno krtačko obriše maternično ustje.

Literatura

Združenje za ginekološko onkologijo, kolposkopijo in patologijo. Smernice za celostno obravnavo žensk s predrakavimi spremembami materničnega vratu. Januar 2006.

Uršič-Vrščaj M. Postopki za odkrivanje in obravnavo žensk s predrakavimi spremembami materničnega vratu. Ljubljana: Onkološki inštitut Ljubljana; 2011.

Pogačnik A, Kirbiš-Srebotnik I, Repše-Fokter A, Pohar-Marinšek Ž, Snoj V, Kirar Fazarinc I, et.al. Navodila za poenotenje izvidov brisov materničnega vratu. 2. prenovljena izdaja. Ljubljana: Onkološki inštitut; 2005.

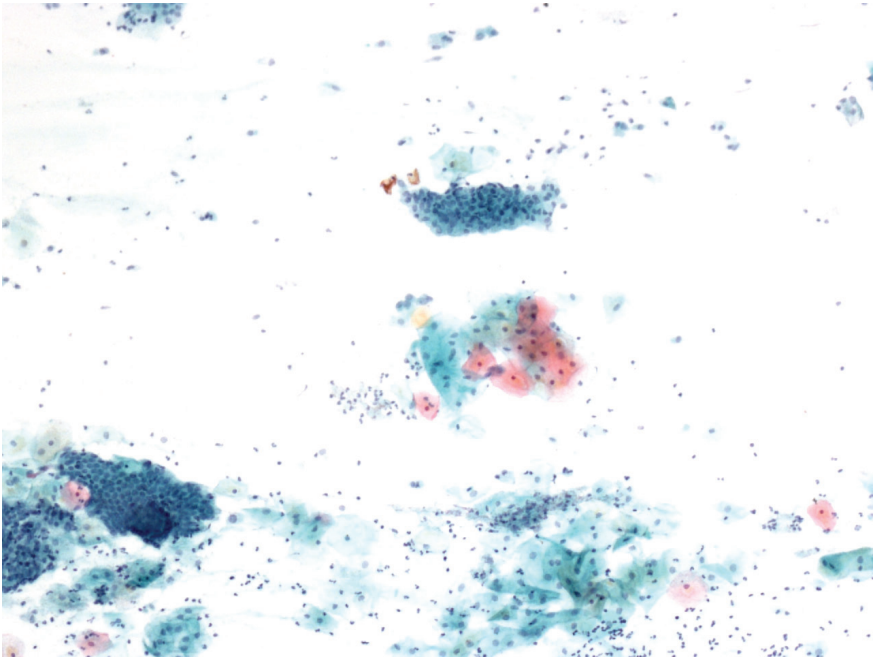
Pogačnik A, Stojan Fležar M, Repše-Fokter A, Snoj V, Kirbiš Srebotnik I, et.al. Navodila za citološke izvide brisov materničnega vratu – klasifikacija po Bethesda. Ljubljana: Onkološki inštitut Ljubljana; 2011

Wiener HG, Klinkhamer P, Schenck U, Bulten J, Bergeron C, Herbert A. Laboratory guidelines and quality assurance practices for cytology. European guidelines for quality assurance in cervical cancer screening. 2nd ed. Office for Official Publications of the European Communities. Luxembourg (Grand-Duchy of Luxembourg); 2008:153-170.

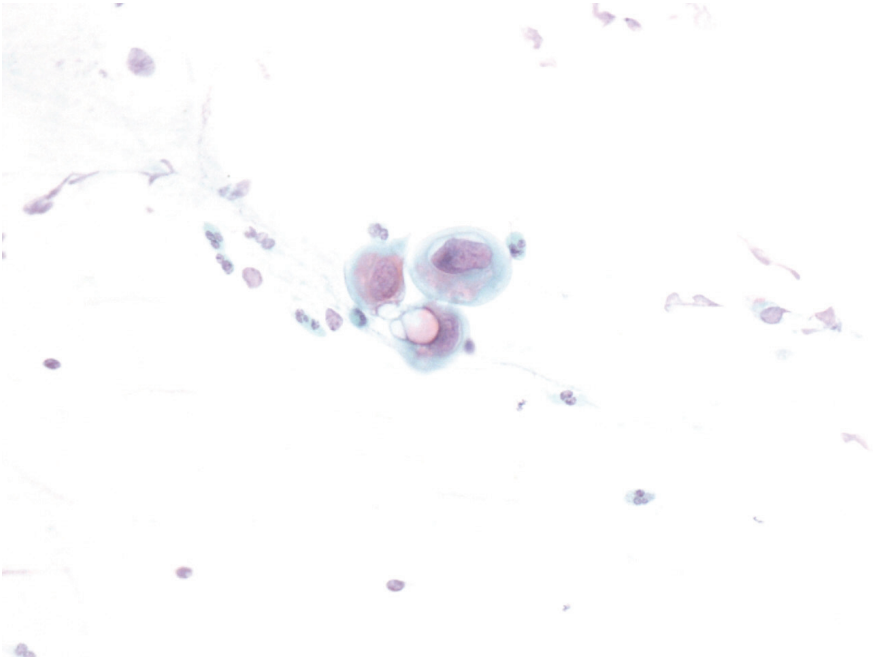
DeMay RM. The Pap test. Chicago: American Society of Clinical Pathology; 2005.

American Society for Colposcopy and Cervical Pathology. Updated Consensus Guidelines for Managing Abnormal Cervical Cancer Screening Tests and Cancer Precursors, 2013.

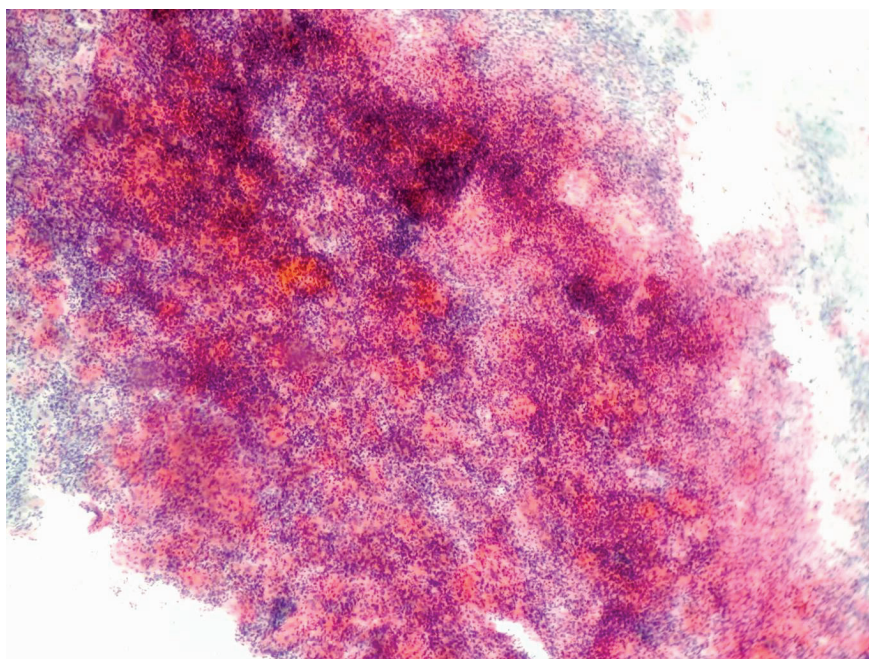
Smrkolj Š. Citološke in biopsijske tehnike ter kolposkopija ginekologiji. Medicinski razgledi 2011; 50 (1): 45 – 54.



Slika 1. *Uporaben BMV*



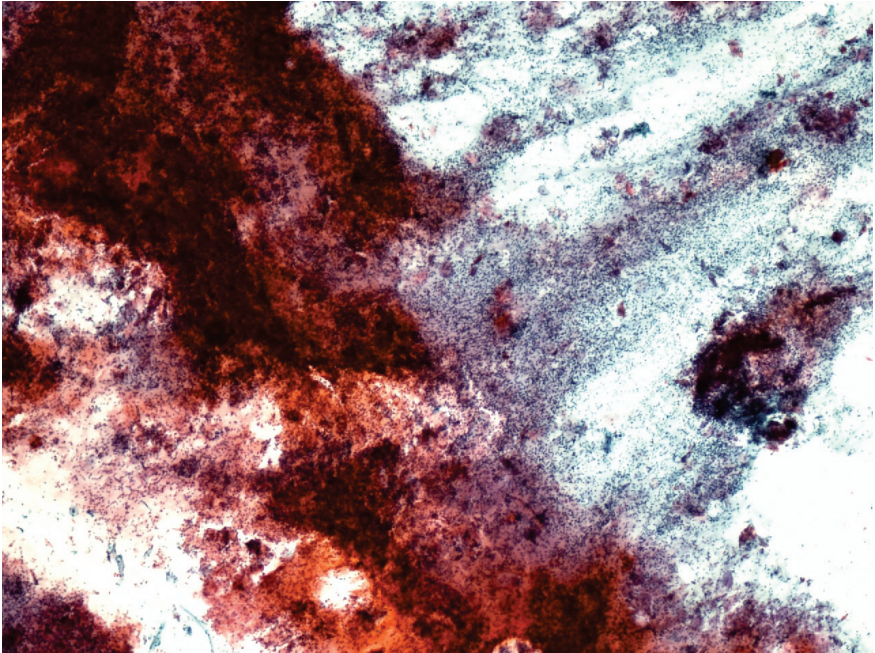
Slika 2. *Slabo obarvan bris (učinek očetne kisline)*



Slika 3. Nepregleden bris zaradi vnetja – levkociti



Slika 4. Pribor, ki je potreben za odvzem citološkega brisa



Slika 5. Predebelo in v več smereh razmazan BMV

Nova klasifikacija tumorjev ženskih reproduktivnih organov Svetovne zdravstvene organizacije

Snježana Frković Grazio

Izvleček

Med številnimi cilji Svetovne zdravstvene organizacije (SZO) je tudi priprava mednarodnih zdravstvenih klasifikacij, ki tvorijo konsenzualno sprejeto, smiselno in uporabno ogrodje, na osnovi katerega lahko vlade, izvajalci in uporabniki zdravstvenih storitev uporabljajo skupen jezik.

Histološka klasifikacija tumorjev SZO je dvotirna, kar pomeni, da vsako entiteto opredelimo na eni strani s histološkim tipom tumorja, na drugi pa z njegovo naravo (benigna, mejna ali maligna). Pri vsaki entiteti, ki je vključena v klasifikacijo, je navedena kratka definicija, ustrežna koda iz mednarodne klasifikacije bolezni za onkologijo (ICD-O), seznam morebitnih sinonimov, prikazani so epidemiološki in klinični podatki, sledi pa prikaz makroskopskih in histopatoloških značilnosti ter genetskega profila, prognoze in prediktivnih dejavnikov.

Predhodna, tretja izdaja klasifikacije tumorjev ženskih reproduktivnih organov je bila objavljena l. 2003, v publikaciji, ki je vsebovala tudi tumorje dojke. V četrti izdaji so bili tumorji dojke objavljeni v posebni publikaciji, ta je izšla l. 2012, na novo izdajo tumorjev ženskih reproduktivnih organov pa je bilo treba čakati do aprila 2014.

Najpomembnejše spremembe, ki jih prinaša nova izdaja Klasifikacije SZO, so na področju epitelijskih neoplazem ovarijskega, epitelijske neoplazije cerviksa in epitelijske neoplazije endometrija. V pričujočem prispevku smo se zato osredotočili predvsem na tumorje teh treh lokalizacij, prikazali novosti, ki jih prinaša nova izdaja, in razlike v primerjavi s predhodno.

Uvod

Eden izmed številnih ciljev Svetovne zdravstvene organizacije (SZO) je tudi priprava mednarodnih zdravstvenih klasifikacij, ki tvorijo konsenzualno sprejeto, smiselno in uporabno ogrodje, na osnovi katerega lahko vlade, izvajalci in uporabniki zdravstvenih storitev uporabljajo skupen jezik.

Glosar klasifikacijskih terminov SZO navaja, da naj bi vsaka dobra klasifikacija, med drugim, izpolnjevala naslednje pogoje:

- klasifikacija naj bi imela hierarhično strukturo, ki omogoča združevanje posameznih enot v večje kategorije;
- kategorije naj bi zajemale vse znane entitete in naj bi se medsebojno izključevale;
- kategorije naj bi bile stabilne, kar pomeni, da se ne spreminjajo pre pogosto in ne brez ustrezne ocene upravičenosti in dokumentacije;
- vsaka pomembna entiteta naj bi predstavljala posebno kategorijo;
- kategorije v sklopu klasifikacije naj bi olajšale opis pojavov na način, ki vsem uporabnikom (vključno s statistiki) omogoča njihovo nedvoumno razumevanje;
- vsaka koda naj bi imela enoznačno definicijo;
- izrazi, ki se uporabljajo v klasifikaciji, naj ne bi bili dvoumni, njihova uporaba pa dosledna.

Na teh principih temelji tudi histološka klasifikacija tumorjev, ki jo pod okriljem SZO pripravlja mednarodna skupina uveljavljenih ekspertov za tumorsko patologijo posameznih organskih sistemov, pri čemer se avtorji zavedajo, da klasifikacija predstavlja pomembno vodilo pri klinični obravnavi bolnikov.

Prva izdaja klasifikacije SZO je izhajala v letih od 1968 do 1981, zadnja, četrta, pa v obdobju od 2007 do 2014. Zaradi značilne barve platnic se je celotne serije oprijelo ime "WHO blue books".

Predhodna, tretja izdaja klasifikacije tumorjev ženskih reproduktivnih organov je bila objavljena l. 2003, v publikaciji, ki je vsebovala tudi tumorje dojke. V četrti izdaji so bili tumorji dojke objavljeni v posebni publikaciji, ki je izšla l. 2012, na novo izdajo tumorjev ženskih reproduktivnih organov pa je bilo treba čakati do aprila 2014.

Histološka klasifikacija tumorjev SZO je dvotirna, kar pomeni, da vsako entiteto opredelimo na eni strani s histološkim tipom tumorja, na drugi pa z

njegovo naravo (benigna, mejna ali maligna). Pri vsaki entiteti, ki je vključena v klasifikacijo, je navedena kratka definicija, ustrežna koda iz mednarodne klasifikacije bolezni za onkologijo (ICD-O), seznam morebitnih sinonimov, prikazani so epidemiološki in klinični podatki, sledi pa prikaz makroskopskih in histopatoloških značilnosti ter genetskega profila, prognoze in prediktivnih dejavnikov.

Najpomembnejše spremembe, ki jih prinaša nova izdaja Klasifikacije SZO, so na področju epitelijskih neoplazem ovarija, epitelijske neoplazije cerviksa in epitelijske neoplazije endometrija. V pričujočem prispevku se bomo zato osredotočili predvsem na tumorje teh treh lokalizacij, prikazali novosti, ki jih prinaša nova izdaja, in razlike v primerjavi s staro izdajo, ki je izšla leta 2003.

Tumorji ovarija

Spremembe v klasifikaciji ovarijskih tumorjev so najštevilnejše. Nova izdaja nekatere kategorije ukinja, uvaja pa nekaj novih.

V skupini epitelijskih tumorjev (ki so bili v prejšnjih izdajah obravnavani kot tumorji povrhnjega epitelijskega in strome) ostajajo podskupine seroznih, mucinoznih, endometrioidnih in svetloceličnih tumorjev, dodani pa sta podskupini seromucinoznih tumorjev in Brennerjevih tumorjev (ki so bili prej vključeni v sedaj ukinjeno podskupino prehodnoceličnih tumorjev).

V podskupini seroznih tumorjev je prišlo do pomembnih sprememb pri klasifikaciji malignih tumorjev, kjer zdaj ločimo dve povsem ločeni kategoriji, serozni karcinom nizke stopnje (ki je razmeroma redek) in serozni karcinom visoke stopnje (ki je daleč najpogostejši karcinom ovarija).

V podskupini mucinoznih tumorjev ni več mejno malignega mucinoznega tumorja endocervikalnega tipa, ki je v novi izdaji vključen v podskupino seromucinoznih tumorjev. Prav tako med primarnimi mucinoznimi tumorji ovarija ne najdemo več cističnega mucinoznega tumorja ovarija s psevdomiksomom peritoneja, saj je danes znano, da gre v teh primerih za sekundarno prizadetost ovarija ob primarnem mucinoznem tumorju gastrointestinalnega trakta, najpogosteje slepiča.

Iz skupine endometrioidnih ovarijskih tumorjev sta po novem izključena endometrioidni stromalni sarkom in karcinosarkom, ki sta vključena v dve na novo oblikovani ločeni skupini, in sicer v mezenhimske in mešane epitelijsko-mezenhimske tumorje.

Tumorji rete ovarii ne predstavljajo več posebne skupine, temveč so vključeni v heterogeno skupino različnih tumorjev, v katero so bil že prej razvrščeni nekateri drugi tumorji (Wolffov tumor, drobnocelični karcinom hiperkalciemičnega tipa itd.).

V skupinah tumorjev spolnega poveзка in strome ter tumorjev germinalnih celic so spremembe, ki jih prinaša nova izdaja, razmeroma majhne.

Za klinike verjetno najpomembnejše spremembe v klasifikaciji ovarijskih tumorjev se nanašajo na serozni karcinom in mejne (predvsem serozne) tumorje.

Klinično-patološke in molekularne raziskave, opravljene v zadnjem desetletju, nedvomno potrjujejo, da pri seroznem karcinomu ovarija ne gre za en tumorski tip s kontinuiranim spektrom morfoloških in bioloških sprememb, temveč za dva v osnovi različna tumorska tipa oz. dve različni bolezni z različnimi prekursorskimi lezijami, različnimi molekularnimi dogodki med onkogenezo, različno prognozo in različnim odzivom na kemoterapijo. Ta spoznanja se odražajo v novi izdaji klasifikacije SZO, ki serozni karcinom nizke in visoke stopnje obravnava kot dve ločeni podskupini malignih epiteljskih tumorjev ovarija.

V šestdesetih letih prejšnjega stoletja je Mednarodna zveza za ginekologijo in porodništvo (FIGO) predlagala novo klasifikacijo tumorjev ovarija, v kateri so uvedli novo kategorijo, označeno kot "serozni cistadenom s proliferativno aktivnostjo in jedrnimi nepravilnostmi epiteljskih celic vendar brez destruktivne infiltrativne rasti (nizkega malignega potenciala)". To kategorijo je sprejela tudi SZO in jo, pod nekoliko spremenjenim izrazom – "tumor mejne malignosti (karcinom nizkega malignega potenciala)", objavila v prvi izdaji klasifikacije tumorjev ovarija l. 1973. To poimenovanje je sčasoma prešlo v danes splošno uporabljan izraz "mejni (borderline) tumor". Ker se je izkazalo, da je prognoza bolnic s temi tumorji dobra tudi v primerih, ko se je bolezen že razširila izven ovarijev in ni bila adekvatno zdravljena, se je za lezije zunaj ovarija namesto izraza metastaza uveljavil izraz implantat, to spoznanje pa je pripomoglo k temu, da se je izraz "mejno maligni tumor" dokončno prelevil v "mejni tumor", ki si je utrl pot v 3. Izdajo klasifikacije SZO l. 2003. Ta izdaja je opredelila tudi dve vrsti implantatov, ki so lahko neinvazivni ali invazivni, pri čemer so slednji povezani z neugodnim potekom bolezni.

V kasnejših letih so nekatere klinično-patološke študije pokazale, da obstaja med mejnimi seroznimi tumorji posebna varianta z značilnim mikropapilarnim vzorcem rasti in z bistveno slabšim preživetjem. Njihovi avtorji so zanje predlagali poimenovanje “neinvazivni mikropapilarni serozni karcinom (nizke stopnje)”, za običajne mejne serozne tumorje (katerih potek je ugoden) pa poimenovanje “atipični proliferativni serozni tumor”. Nekateri drugi avtorji so sicer potrdili, da so mikropapilarni tumorji pogostejše v višjih stadijih in da so njihovi implantati pogostejše invazivnega tipa, vendar pa to naj ne bi vplivalo na prognozo bolezni. Smrt pri bolnicah z mejnim tumorjem ovarijske je posledica napredovanja v serozni karcinom nizke stopnje, do katerega pride v približno 5%.

Četrta izdaja klasifikacije SZO obravnava obe navedeni nomenklaturi kot enakovredni: mejni serozni tumor in atipični proliferativni serozni tumor sta torej sinonima, prav tako sta sinonima mikropapilarna varianta mejnega seroznega tumorja in neinvazivni serozni karcinom nizke stopnje. Uporabo izraza “mejni serozni tumor nizkega malignega potenciala” nova izdaja izrecno odsvetuje.

Najpomembnejši neugoden napovedni dejavnik pri vseh neinvazivnih seroznih tumorjih je prisotnost invazivnih implantatov. Če so ti prisotni, je prognoza bolnic podobna kot pri bolnicah s seroznim karcinomom nizke stopnje, zato nova izdaja klasifikacije SZO priporoča, da te primere dejansko klasificiramo kot serozni karcinom nizke stopnje.

Kategorija mejnih tumorjev obstaja tudi v podskupinah drugih, neseroznih tumorjev (mucinoznih, endometrioidnih, svetloceličnih in Brennerjevih). Čeprav avtorji priznavajo, da je biološki potek teh tumorjev (pod pogojem, da so adekvatno vzorčeni) vedno benignen in da oddaljeni implantati pri njih niso dokumentirani, je njihovo poimenovanje v novi izdaji enako kot pri seroznih tumorjih (mejni tumor / atipični proliferativni tumor).

Tumorji korpusa uterusa

V klasifikaciji tumorjev korpusa uterusa ostajajo glavne kategorije nespremenjene. V kategoriji epitelijskih tumorjev in njihovih prekurzorjev je prišlo do sprememb v kategorizaciji prekurzorjev, dodana je podskupina nevroendokrinih tumorjev (ki jih delimo na nevroendokrine tumorje nizke in visoke stopnje), poleg tega pa je uvedena nova entiteta, nediferencirani oz. dediferencirani karcinom.

Nekaj sprememb je tudi v klasifikaciji mezenhimskih tumorjev. V skupini endometrijskih stromalnih sarkomov, ki je doslej vsebovala endometrijski stromalni sarkom nizke stopnje in nediferencirani endometrijski sarkom, se je ponovno pojavil endometrijski stromalni sarkom visoke stopnje, nediferencirani endometrijski sarkom pa je bil preimenovan v uterini nediferencirani sarkom. V skupino endometrijskih stromalnih in podobnih tumorjev je razvrščen tudi uterini tumor, podoben ovarijskim tumorjem spolnega povezka (uterine tumor resembling ovarian sex cord tumor, UTROSCT). Omeniti velja, da v skupini gladkomišičnih tumorjev ostaja kategorija gladkomišični tumor nejasnega malignega potenciala (smooth muscle tumor of uncertain malignant potential, STUMP), vendar naj bi to diagnozo le redko postavljali, varianta leiomioma, ki je bila v prejšnji izdaji imenovana atipični leiomiom, pa je dobila novo ime, leiomiom z bizarnimi jedri.

Najpomembnejše spremembe v poglavju o tumorjih uterinega korpusa se nanašajo na klasifikacijo prekurzorjev endometrijskega raka. Medtem ko so prejšnje izdaje hiperplazijo endometrija na osnovi prisotnosti oz. odsotnosti arhitekturnih sprememb (enostavnih / kompleksnih) in jedrnih sprememb (z atipijo / brez atipije) delile v štiri skupine, nova izdaja loči le dve kategoriji: hiperplazijo brez atipije in atipično hiperplazijo (AH); za slednjo uvaja tudi sinonim, endometrioidno intraepitelijsko neoplazijo (EIN). Avtorji nove izdaje priznavajo, da je ocena prisotnosti atipije problematična ter v precejšnji meri subjektivna, in se zavedajo, da bi bilo treba razviti nove označevalce, ki bi verjetnost prehoda v karcinom napovedovali zanesljiveje kot morfološki kriteriji za atipijo. V zvezi z EIN je treba poudariti, da je bil originalni termin endometrijska intraepitelijska neoplazija spremenjen v endometrioidno intraepitelijsko neoplazijo, s čimer želijo avtorji poudariti, da je EIN prekurzor endometrioidnega karcinoma (endometrijskega karcinoma tipa I, ki ga gradiramo po sistemu FIGO), ne pa seroznega ali svetloceličnega karcinoma endometrija (endometrijskih karcinomov tipa II, ki sta po definiciji visokega gradusa).

Tumorji cerviksa

V klasifikaciji prekurzorjev in tumorjev ploščatega epitela je subklasifikacija ploščatoceličnih karcinomov ostala nespremenjena, kategorije zgodnjega invazivnega (mikroinvazivnega) ploščatoceličnega karcinoma kot ločene kategorije ni več, kategorijo cervikalne intraepitelijske neoplazije (CIN) pa je nadomestila ploščatocelična intraepitelijska lezija (PIL) z dvema kategorija-

ma: ploščatocelično intaepitelijsko lezijo nizke in visoke stopnje (PIL-NS in PIL-VS).

V klasifikaciji prekurzorjev in tumorjev žleznega epitela je prišlo do večjih sprememb, ki pa so vsebinsko večinoma manjšega pomena kot spremembe na področju lezij ploščatega epitela. Kategorije glandularne neoplazije ni več, kot prekurzor adenokarcinoma je tako v klasifikaciji ostal le adenokarcinom in situ (AIS), v katerega je kot morfološka varianta vključena še stratificirana mucin producirajoča intraepitelijska lezija (stratified mucin-producing intaepithelial lesion – SMILE). Tudi v skupini žleznih sprememb v klasifikaciji ni več ločene kategorije zgodnjega invazivnega (mikroinvazivnega) karcinoma. Subklasifikacija adenokarcinomov je na videz znatno spremenjena, treba pa jo poudariti, da ne gre za vpeljavo novih entitet, temveč so tumorji le nekoliko drugače razporejeni v skupine in nekoliko drugače, glede na morfologijo bolj dosledno poimenovani, kar bo verjetno prispevalo k boljši reproducibilnosti diagnoz.

Umik mikroinvazivnega karcinoma (tako ploščatoceličnega kot žleznega) kot posebne, od drugih, bolj napredovalih invazivnih karcinomov ločene kategorije, je posledica tega, da kljub široki uporabi tega termina v stroki glede njegove enotne, standardne definicije ni bilo konsenza. Mikroinvazivni karcinom (tumor v stadiju IA) je po kriterijih FIGO karcinom, ki je razpoznaven le mikroskopsko (vsak makroskopsko viden karcinom je že po definiciji vsaj v stadiju IB), meri v premeru do vključno 7 mm, globina invazije v stromo pa ni večja od 5mm, ne glede na morebitno prisotnost limfovaskularne invazije. Po FIGO se sicer stadij IA dodatno, le na podlagi globine invazije, razdeli na podstadija IA1 (globina invazije ≤ 3 mm) in IA2 (globina invazije >3 mm in ≤ 5 mm). Kriteriji Združenja ginekoloških onkologov (Society of Gynecologic Oncologists, SGO) so drugačni - mikroinvazivni karcinom je karcinom, ki v globino invadira stromo cerviksa na enem ali več mestih do vključno 3 mm in pri katerem ni invazije tumorja v limfne ali krvne žile. Glede na to, da so v primeru diagnoze mikroinvazivnega karcinoma v izvidu patologa pogosto manjkale ostale karakteristike tumorja, je umik ločene kategorije iz klasifikacije morda logična rešitev - mikroinvazivni karcinom je le invazivni karcinom v določenem stadiju, zato je smiselno, da se diagnoza invazivnega karcinoma tudi v primerih tako zgodnje invazije zapiše po enakem protokolu, kot velja za vse invazivne karcinome in zajema vse potrebne podatke (lokacija, tip tumorja, gradus, največji premer tumorja, največja globina invazije, morebitna multifokalnost, prekurzorske spremembe, robovi...).

Razlog za umik kategorije glandularne displazije je bila slaba reproducibilnost te diagnoze oz. pomanjkanje dobro definiranih kriterijev, na podlagi katerih bi lahko displastične spremembe žleznega epitela ločevali od adenokarcinoma in situ (AIS). Tako je bila npr. v 3. izdaji klasifikacije SZO glandularna displazija definirana kot "glandularna lezija s signifikantnimi abnormalnostmi jeder, ki so izrazitejša kot pri atipiji, ne dosegajo pa še kriterijev za diagnozo AIS – jedra še niso citološko maligna in mitoze so manj številne kot pri AIS", pri čemer pa minimalno število mitoz, potrebno za za diagnozo AIS, ni bilo nikoli določeno.

Na področju cervikalne patologije se je terminologija, ki jo uporabljamo za spremembe epitela, ki so potencialni prekursorji invazivnega karcinoma, v zadnjih desetletjih večkrat spreminjala. Terminološke spremembe so odraz novih spoznanj o etiopatogenezi in biološkem obnašanju teh lezij. Čeprav so spremembe terminologije za patologe in klinike lahko moteče, je namen vsake na novo vpeljane in v strokovni javnosti na široko sprejete spremembe, da se proces odločanja o nadaljnih diagnostičnih in terapevtskih postopkih pri bolnicah s preneoplastičnimi lezijami čimbolj standardizira, olajša klinične odločitve ter jih naredi bolj varne za bolnice.

Najprej smo v 70-ih letih uporabljali termine blaga, zmerna in huda displazija ter karcinom in situ. Kriteriji za določitev stopnje displazije in še zlasti za ločevanje hude displazije od karcinoma in situ niso bili dovolj jasni, zato je bilo ločevanje teh kategorij v precejšnji meri subjektivno. Ločevanje hude displazije od karcinoma in situ je temeljilo na predpostavki, da gre za dva ločena, različna bolezenska procesa in ne za spekter različno hudih sprememb v sklopu istega procesa, kot to danes dobro vemo. V 80-ih letih smo termin displazija zamenjali s terminom cervikalne intraepitelijske neoplazije (CIN), ki se je delila v tri kategorije; CIN1, CIN2 in CIN3, pri čemer je bil skvamozni karcinom in situ inkorporiran v kategorijo CIN3 skupaj s hudo displazijo epitela. Prednost te klasifikacije je bila v združitvi teh dveh kategorij, za katere vemo, da jih morfološko pogosto ni mogoče zanesljivo ločiti, klinično pa njuno razločevanje nima bistvenega pomena.

V 2. izdaji klasifikacije SZO, leta 1994, je bila pri klasifikaciji sprememb cervikalnega ploščatega epitela za skvamoznim papilomom, akuminatnim kondilomom, skvamozno in prehodnocelično metaplazijo ter skvamozno atipijo kot šesta navedena skupina skvamoznih intraepitelijskih lezij (z v oklepaju naštetimi sinonimi - displazija / karcinom in situ / cervikalna intraepitelijska neoplazija), ki so bile še zmeraj razdeljene na štiri kategorije na

naslednji način: blaga displazija (CIN1), zmerna displazija (CIN2), huda displazija (CIN3) in karcinom in situ (CIN3).

V 3.izdaji, leta 2003, je bila skupina prekursorjev poimenovana cervikalna intraepitelijska neoplazija (CIN) in razdeljena na tri podskupine (CIN1, CIN2 in CIN3). Kot sinonimi so bili v tekstu navedeni displazija / karcinom in situ in skvamozna (ploščatocelična) intraepitelijska lezija.

V tem času se je na področju citopatologije razvila terminologija, ki jo poznamo kot sistem Bethesda. Sistem je nastal na pobudo ameriškega Nacionalnega instituta za rak, ki je leta 1988 organiziral delavnico, katere namen je bil pripraviti novo terminologijo oziroma klasifikacijo sprememb ploščatega epitela v citoloških brisih materničnega vratu (BMV), ki bi na tem področju omogočila boljšo in lažjo komunikacije med laboratoriji in kliniki.

Ta sistem je v terminologijo vpeljal deskriptivne diagnoze in oceno ustreznosti vzorca, displastične spremembe pa so bile razdeljene v dve kategoriji: skvamozno (ploščatocelično) intraepitelijsko lezijo nizke in visoke stopnje (SIL oz. PIL-NS in VS). Spremembe, povezane s čisto HPV infekcijo (npr. pri kondilomu), so bile glede na to, da jih je težko ločiti od sprememb pri jasnem CIN1, skupaj s spremembam pri CIN1 vključene v PIL-NS, spremembe pri CIN 2 in CIN 3 pa v PIL-VS. Ta sistem terminologije je bil sprejet med citopatologi, najprej v ZDA, kasneje pa tudi v Evropi. V Sloveniji je bil vpeljan kot uradni sistem poročanja rezultatov BMV v državnem presejalnem programu Zora leta 2011.

V patologiji je bila klasifikacija lezij ploščatega epitela v tri stopnje CIN na široko sprejeta, vendar je bila vse pogosteje deležena kritik, predvsem zato, ker so številni strokovnjaki menili, da ta terminologija (intraepitelijska neoplazija) ne odraža pravilno novih, v zadnjih desetletjih pridobljenih spoznanj o biologiji karcinoma in preneoplastičnih sprememb na ploščatem epitelu genitalnega trakta, za katere se je izkazalo, da so skoraj vedno povezani s HPV infekcijo, ter da je za biološki potencial lezije pomemben tip virusa, ki jo je povzročil. Danes vemo, da so določeni (t.i. visokorizični) tipi HPV znatno bolj pogosto povezani s prekuzorskimi lezijami višje stopnje in invazivnimi karcinomi, kot drugi (t.i. nizkorizični) tipi. Že v 3. izdaji WHO klasifikacije je bilo izpostavljeno, da gre pri prekuzorskih lezijah za spremembe, ki histološko kažejo diagnostični kontinuum, da ne progredirajo nujno v invazivni karcinom in lahko ostanejo morfološko stabilne ali regredirajo. Že v tej izdaji je bilo poudarjeno, da obstaja tendenca, da bi trosto-

penjski sistem tudi v histopatoloških izvidih zamenjala dvostopenjska delitev na spremembe nizke in visoke stopnje.

Klasifikacija prekurzorjev ploščatoceličnega karcinoma v 4. izdaji klasifikacije SZO za razliko od 3. izdaje sedaj "uradno" sledi konceptu, ki ga je vpeljal sistem Bethesda v področje citopatologije in ki je bil na podlagi sklepov obsežnega ameriškega projekta unificiranja terminologije s HPV povezanih lezij spodnjega anogenitalnega trakta (LAST - Lower Anogenital Squamous Terminology) pod okriljem Združenja ameriških patologov (College of American Pathologists, CAP) in Ameriškega združenja za kolposkopijo in cervikalno patologijo (American Society for Colposcopy and Cervical Pathology, ASCCP) dokončno predlagan kot ustrezen način klasifikacije teh lezij tudi v histopatologiji.

V novi histološki klasifikaciji so torej prekurzorji razdeljeni le na dve kategoriji, ki sta poimenovani enako kot v citološkem sistemu Bethesda – PIL-NS in PIL-VS. Ker se citologija in histologija razlikujeta le v načinu oz. tehnični metodi ugotavljanja sprememb, je logično, da je terminologija, ki opisuje biološko enake procese, v obeh vejah ene stroke enaka.

Glede uporabe imunohistokemičnega označevalca p16 v diagnostične namene nova WHO klasifikacija svetuje, da upoštevamo priporočila projekta LAST. Protein p16 je inhibitor kinaze, ki aktivira proliferacijo celice, tako da zavira napredovanje iz faze G1 v fazo S, njegovo povečano izražanje v celici (ki se kaže kot močna, difuzna, v bloku pozitivna jedrna in citoplazemska reakcija) je izraz motenj v celičnem ciklusu, ki jih povzročita virusna onkoproteina E6 in E7, kar je običajno posledica okužbe s visokorizičnim tipom HPV.

Po priporočilih LAST naj bi imunohistokemično barvanje za p16 uporabili le, če imamo za to podlago v morfologiji, in to v naslednjih primerih:

- ko morfološko ni mogoče zanesljivo razlikovati med PIL-VS in lezijami, ki posnemajo sliko PIL-VS (atrofija, reparatorne spremembe, nezrela metaplazija, tangencialno zajet epitel);
- ko so patologu spremembe sumljive za lezijo visoke stopnje, vendar se zgolj na podlagi morfoloških kriterijev ne more dokončno odločiti, ali ustrezajo PIL-VS – tu gre predvsem za lezije, ki bi jih v trostopenjski kategorizaciji opredelili kot CIN2: če je reakcija na p16 pozitivna, te lezije kategoriziramo kot PIL-VS, če je negativna, pa kot PIL-NS;

- v primerih, ko po pregledu HE preparata med patologi obstaja bistveno razhajanje v klasifikaciji spremembe (PIL-NS ali PIL-VS);
- kot dodatno diagnostično orodje v primerih, v katerih morfološko nismo našli PIL-VS, predhodna citološka diagnoza pa je bila PIL-VS ali APC-VS ali AŽC ali APC/N, HPV 16+. V teh primerih, zlasti pri pičlih in poškodovanih vzorcih (npr. v abradatu cervikalnega kanala), nam imunohistokemična reakcija olajša vizualizacijo displastičnega segmenta epitela, ki smo ga morda spregledali – pri tem pa priporočila poudarjajo, da mora pri ponovnem pregledu HE preparata pozitivni segment epitela za diagnozo PIL-VS izpolnjevati tudi morfološke kriterije.

Hkrati priporočila LAST izrecno odsvetujejo rutinsko uporabo imunohistokemije za p16 v morfološko negativnih primerih ter v morfološko jasnih primerih PIL-NS in PIL-VS (CIN3).

Bistveni razlog zamenjave trostopenjskega sistema klasifikacije z dvostopenjskim je bil ta, da je dvostopenjski biološko in klinično bolj relevanten. Reproducibilnost diagnoze CIN2 je med vsemi kategorijami najslabša in vse bolj se uveljavlja mnenje, da pri CIN2 ne gre za posebno biološko entiteto, temveč da gre v tej skupini dejansko za mešanico lezij nizke in visoke stopnje, ki se biološko obnašajo kot CIN1 ali kot CIN3, njihovo pravo naravo pa je težko ugotoviti zaradi problemov pri vzorčenju in morfološki interpretaciji.

Klasifikacija SZO navaja, da lahko opcijsko v patološkem izvidu za kategorijo PIL-a v oklepaju navedemo tudi ustrezno kategorijo CIN-a. Pričakujemo namreč lahko, da bodo kliniki od patologa še vedno zahtevali, da PIL-VS dodatno opredeli kot CIN2 ali CIN3, in to zlasti pri mlajših ženskah, ki bodo še rojevale, saj so v smernicah ASCCP iz leta 2006 le v tej starostni skupini priporočila za obravnavo CIN2 nekoliko drugačna kot za CIN3.

Zaključek

Četrta izdaja klasifikacije tumorjev ženskih reproduktivnih organov SZO je odraz trenutnega stanja našega razumevanja bolezenskih procesov v tem področju. Nastala je na podlagi prejšnjih klasifikacij in kritične analize rezultatov kliničnopatoloških študij, ki so bile opravljene na področju ginekološke patologije v obdobju po predhodni izdaji. Kot ugotavljajo že uredniki v uvodu knjige, klasifikacija morda ni perfektna, bo pa koristna za patologe, klinike, epidemiologe in raziskovalce, ki se v iskanju novih znanj trudijo, da

bi poglobili svoje razumevanje narave bolezni ginekološkega trakta, ter kot taka predstavlja le osnovo za naslednjo novo klasifikacijo.

Literatura

1. United Nations Statistics Division. UN Glossary of Classification Terms. http://unstats.un.org/unsd/class/family/glossary_short.asp
2. Serov SF, Scully RE, Sobin L. International histological classification of tumours: Histological typing of ovarian tumours. Geneva: WHO; 1973.
3. Riotton G, Cristopherson WM. International histological classification of tumours: Cytology of the female genital tract. Geneva: WHO; 1973.
4. Scully RE, Bonfiglio TA, Kurman RJ et al, eds. WHO international classification of tumours: Histological typing of female genital tract tumours. Berlin: Springer; 1994.
5. Scully RE. WHO international classification of tumours: Histological typing of ovarian tumors. Berlin: Springer; 1999.
6. Tavassoli FA, Devilee P (eds). WHO classification of tumours. Pathology and genetics of tumours of the breast and female genital organs. Lyon: IARC Press; 2003.
7. Kurman RJ, Carcangiu ML, Herrington CS, Young RH (eds). WHO classification of tumours of female reproductive organs, 4th ed. Lyon: IARC; 2014.
8. Nayar R, Wilbur DC (eds). The Bethesda system for reporting cervical cytology. Definitions, criteria and explanatory notes. Berlin: Springer; 2015.
9. Darragh TM, Colgan TJ, Cox JT et al. The Lower Anogenital Squamous Terminology Standardization Project for HPV-Associated Lesions: background and consensus recommendations from the College of American Pathologists and the American Society for Colposcopy and Cervical Pathology. Arch Pathol Lab Med 2012; 136:1266-97.
10. Waxman AG, Chelmow D, Darragh TM et al. Revised terminology for cervical histopathology and its implications for management of high-grade squamous intraepithelial lesions of the cervix. Obstet Gynecol 2012; 120:1465-71.
11. Wright TC, Massad S, Dunton CJ et al. 2006 consensus guidelines for the management of women with cervical intraepithelial neoplasia or adenocarcinoma in situ. Am J Obstet Gynecol 2007; 197:340-5.

Terminologija, indikacije za kolposkopski pregled in kako pravilno kolposkopiramo

Tatjana Kodrič, Mateja Marčec

Uvod

Kolposkopija je diagnostična preiskava za odkrivanje nevidnih, zgodnjih bolezenskih sprememb materničnega vratu, nožnice in zunanega spolovila. V Republiki Sloveniji je sestavni del preventivnega programa ZORA. Kolposkopijo je leta 1925 prvi uporabil Hans Hinselman in postavil temelje kolposkopske terminologije z opisom patoloških slik, na podlagi patomorfoloških izvidov. Klasifikacijo so revidirali v Grazu leta 1975 in v Rimu leta 1990. Na 11. Svetovnem kongresu cervikalne patologije in kolposkopije junija 2002 v Barceloni, je bila na priporočilo IFCPC (*International Federation of Cervical Pathology and Colposcopy*) sprejeta terminologija, ki jo uporabljamo slovenski ginekologi. Ocena stopnje displazije temelji na patohistoloških entitetah, in ločuje ATz od normalne Tz.

Kolposkopska terminologija

Normalni izvid

- ploščati epitelij
- žlezni epitelij
- normalna transformacijska cona (Tz 1, 2, 3)

Patološki kolposkopski izvid (ATz)

- bel epitelij (Be)
- gost bel epitelij (Be*)
- nežen mozaik (Mo)
- grob mozaik (Mo*)
- nežna punktacija (P)
- groba punktacija (P*)
- jod negativno (J-)

- jod delno pozitivno (J*)
- atipično žilje (Až)

Kolposkopsko suspektni invazivni karcinom (Ca)

Nezadovoljiva kolposkopskopija

- transformacijska cona (Tz) oz. SJC (squamocolumnar junction) ni vidna
- vnetje, atrofija, trauma
- cerviks ni viden

Posebne zaznamke

- kondilom (Co)
- keratoza (Ke)
- erozija
- vnetje epitelija (infl)
- atrofija epitelija (atrof)
- deciduoza
- polip

Za ločevanje displazij z nizkim tveganjem od displazij z visokim tveganjem pa uporabljamo enostavno in zelo uporabno metodo točkovanja.

Reidova metoda kolposkopskega točkovanja ocenjuje štiri značilnosti :

- robove
- barvo
- žilje
- obarvanost z jodom.

Kolposkopski znaki	0 točk	1 točka	2 točki
robovi	<ul style="list-style-type: none"> • neravni, nerazločni, nejasni • geografsko razvejani • nazobčani • kodilomatozna ali mikro papilarna površina robov • satelitske lezije 	<ul style="list-style-type: none"> • gladki in ravni • ostri periferni 	<ul style="list-style-type: none"> • zavihani in valoviti • notranja demarkacija
barva	<ul style="list-style-type: none"> • svetleča, snežno bela • semi-transparentna 	<ul style="list-style-type: none"> • svetleča zmerno bela 	<ul style="list-style-type: none"> • umazano siva, temna • temna • gosto bela
žilje	<ul style="list-style-type: none"> • nežne punktacije oz. mozaik • urejeno žilje brez dilatacij • majhne intrakapilarne razdalje 	<ul style="list-style-type: none"> • odsotnost površinskega žilja po tuširanju z očetno kislino 	<ul style="list-style-type: none"> • večja interkapilarna razdalja • dilatirane posamezne žile • grobe punktacije in mozaik
jod	<ul style="list-style-type: none"> • mahagonij rjavo obarvanje • jod neg. področje nizko rizičnega območja (2<) 	<ul style="list-style-type: none"> • delno obarvanje z jodom • želvi podobno obarvanje (neenakomerno) 	<ul style="list-style-type: none"> • jod neg. obarvanje visoko rizične displazije (> 3/6) • rumenkasto obarvanje
točke	0 – 2 CIN 1	3 -5 CIN 1, 2	6 – 8 CIN 2, 3

Zanesljivost točkovanja in napovedovanja stopnje predrakavih sprememb je 92 - 97 %.

Reidov kolposkopski indeks je najbolj znan točkovalni sistem, oblikovan za poenotenje kolposkopske ocene in napovedi patohistološke diagnoze. Strander je razvil nov točkovalni sistem, imenovan **Swede score**, ki vključuje v oceni tudi velikost lezije. V Swede točkovalnem sistemu ocenjujemo od 0 do 2 pet značilnosti:

- barvo po tuširanju z očetno kislino
- robove in površino

- žilje
- velikost lezije
- obarvanost z jodom.

Swede score	0 točk	1 točka	2 točki
barva po tuširanju z očetno kislino	brez ali transparentna	zabrisana mlečna	izrazita bela lojnato bela
robovi in površina	brez ali difuzni	ostri in nepravilni nazobčani »geografski« sateliti	ostri in pravilni razlika v nivoju
žile	nežne pravilne	odsotne	grobe ali nepravilne
velikost lezije	< 5 mm	5 do 15 mm ali sega v dva kvadranta	> 15 mm ali sega v 3 – 4 kvadrante ali endocervikalno nejasno omejena
barvanje z jodom	rjava	rahlo ali neenakomerno rumena	izrazito rumena

Seštevek točk pri Swede točkovalnem sistemu je od 0 do 10. Pet in več točk nakazujejo na vse visoko rizične lezije, ocena osem in več točk pa je v več kot 90% specifična za visoko rizične lezije (CIN2+). Pri pet in manj točk ni potrebna biopsija, saj je tveganje za rak materničnega vratu nizko, pri pet do sedem točk pa je potrebna biopsija. Pri seštevku točk osem in več ponovno ni potrebna biopsija, saj je bolj učinkovito takojšnje ukrepanje, na primer ekscizija.

Različne terminologije, ki jih uporabljamo pri ocenjevanju sprememb na materničnem vratu so temeljile na razumevanju in poznavanju poteka bolezni. Nova klasifikacija, sprejeta na predlog IFCPC na 14. Svetovnem kongresu (World Congress of Cervical Pathology and Colposcopy) 5. julija 2011 v Rio de Janeiru, je sodobna, enostavna in uporabnikom prijazna.

***Kolposkopska terminologija materničnega vratu (2011 IFCPC
Nomenclature)***

Splošna ocena		<ul style="list-style-type: none"> • ustrezna, neustrezna (razlog: vnetje, brazgotinast cerviks) • SCJ vidna: v celoti, delno, nevidna • TZ: tip1,2,3 	
Normalen kolposkopski izvid		Originalen ploščat epitel: <ul style="list-style-type: none"> • zrel • atrofičen Žlezni epitel: <ul style="list-style-type: none"> • ektopija Metaplastični epitel: <ul style="list-style-type: none"> • Nabothijeve ciste • žlezna izvodila Deciduoza v nosečnosti	
Abnormalni kolposkopski izvid	Splošna načela	Lokacija lezije: znotraj ali zunaj TZ, lokacija lezije v smeri urinega kazalca Velikost lezije: število kvadrantov, ki jih lezija pokriva, velikost lezije v %	
	Gradus 1 (Minor)	nežen bel epitelij iregularni,geografski robovi	nežen mozaik nežne punktacije
	Gradus 2 (Major)	gost bel epitelij hiter pojav beline prominentna žlezna izvodila	grob mozaik groba punktacija ostri robovi notranji robovi <i>ridge sign</i> (grebenast znak)
	Nespecifičen izvid	leukoplakija (keratoza, hiperkeratoza), erozija obarvanje z jodom - obarvanost/neobarvanost	
Suspektno za invazijo		atipično žilje dodatni znaki: fragilne žile,nekroza, ulceracija, nepravilna površina, eksofitična rast, tumor	
Razno		kongenitalna TZ kondilom polip(ekto, endocervikalni) vnetje	stenoz kongenitalna anomalija pooperativne spremembe endometrioz

Indikacije za kolposkopsko preiskavo

Kolposkopija je diagnostična preiskava za odkrivanje prekancerov materničnega vratu. Smernice za celostno obravnavo žensk s predrakavimi spremembami materničnega vratu 2011 opredeljujejo diagnostične postopke pri odkrivanju in zdravljenju prekancerov.

Kolposkopsko preiskavo opravimo:

- pri patoloških izvidih BMV, v skladu s kliničnimi podatki pri posamezni bolnici,
- pri odkrivanju CIN 1,2,3,
- po zdravljenju prekancerov,
- pri makroskopsko sumljivi spremembi materničnega vratu ali nožnice,
- pri ženskah z izvencikličnimi, neopredeljenimi krvavitvami ali kontaktnimi krvavitvami,
- pri ženskah z imunosupresivnimi boleznimi AIDS,
- v primeru rizičnega spolnega vedenja,
- pri ponavljajočih se kolpitisih, pruritusu,
- pri makroskopsko vidnih spremembah zunanlega spolovila.

Tehnika kolposkopske preiskave

Preiskavo moramo opravljati po korakih, po predpisanem protokolu, saj se tako izognemo napakam. Preiskovanko pred pregledom seznanimo z načinom preiskave, pregledamo njeno medicinsko dokumentacijo (rezultate citoloških brisov, triažnega HPV testa). Preiskovanka naj bo med pregledom sproščena. Uporabljamo kolposkop s 6 do 40-kratno povečavo. Vstavimo spekula in si prikažemo maternični vrat ter ocenimo ustreznost kolposkopske preiskave. Ocenjujemo transformacijsko cono (področje med originalno in novo nastalo skvamokolumnarno mejo) Tz tip 1, 2, 3. Maternični vrat (MV) tuširamo s fiziološko raztopino, uporabimo zelen filter in ocenjujemo žilno risbo. Nato MV tuširamo s 3 ali 5% očetno kislino, ki odstrani sluz, prehodno koagulira beljakovine in citokeratin v epitelu ter bolezenske sprememb obarva belo. Ocenjujemo intenzivnost belkaste obarvanosti epitela ter čas do pojava in trajanje beline. Porcijo nato tuširamo z Lugolovo raztopino in ocenjujemo obarvanost z jodom. Opredelimo normalno Tz ali ATz in izberemo mesto odščipa. Odščipov je lahko več. Kolposkopsko preiskavo zapišemo v kolposkopski karton.

rakavih obolenj. Za zagotavljanje kakovostnih kolposkopskih preiskav in nadzora nad postopki zdravljenja pa je nujna dosledna in ustrezna dokumentacija. Čeprav je preiskava subjektivna in je njena zanesljivost 86% (občutljivost 80%, specifičnost 60%), omogoča prepoznavo stopnje in obsežnosti predrakave spremembe in ustrezno izbiro zdravljenja. Izkušnost kolposkopista in stalno izobraževanje pripomoreta k uspešnosti presejalnega programa.

Viri

Apgar B.S., Brotzman, G.L., Spitzer, M. Colposcopy, Principle and Practice. Saunders Elsevier; 2008

Burghart E., Girardi, F., Pickel, H.. Colposcopy, Cervical Pathology. Thieme Verlag, Stuttgart, New York; 1998

Bornstein J., Bentley J., Bosze P., Girardi F., Haefner H., Menton, M., Perrotta M., Prendiville M., Russell P., Sideri M., Strander B., Torne A., Walker, P., 2011 I.F.C.P Nomenclature Committee, 14. World Congress of Cervical Pathology and Colposcopy Rio de Janeiro, 5. julij 2011.

Hinselmann H. Verbesserung der Inspektionmöglichkeit von Vulva, Vagina und Portio Munch Med Wochenschrift, 1925:77:1733

Možina A., Uršič-Vrščaj, M., Rakar, S., et al. Kazalniki kakovosti in standardi na področju odkrivanja in zdravljenja prekancerov materničnega vratu, Zdravn. Vestn. 2003;72:49-53

Smrkolj Š. Citološke in biopsijske tehnike in kolposkopija v ginekologiji, Med. Razgl. 2011; 50(2) 45-54

Smrkolj Š., Jančar N., Možina A., Kodrič T. Kolposkopski karton, Obnovitveni kolposkopski tečaj, zbornik. Ljubljana: Združenje za ginekološko onkologijo, kolposkopijo in cervikalno patologijo SZD, 2012; 22-26.

Uršič-Vrščaj M., Primic-Žakelj M., Kirar-Fazarinc I., et al. Navodila za izvajanje programa ZORA 3rd ed., Ljubljana: Onkološki inštitut; 2003.

Uršič-Vrščaj M., et al. Smernice za celostno obravnavo žensk s predrakavimi spremembami materničnega vratu. Ljubljana:2011, < <http://zora.onko-i.si/>>

Walkner P., Dexeus S., De Palo G., et al. International Terminology of Colposcopy. An Updated Report from the International Federation for Cervical Pathology and Colposcopy. Obstet. Gynecol 2003;101(1):175-7

Strander B., Ellström-Andersson A., Franzén S., Milsom I., Rådberg T. The performance of a new scoring system for colposcopy in detecting high-grade dysplasia in the uterine cervix. *Acta Obstet Gynecol Scand.* 2005;84(10):1013-7.

Normalna kolposkopska slika

Andrej Zore, Nina Jančar, Špela Smrkolj

Uvod

Kolposkopijo je leta 1925 uvedel nemški ginekolog Hans Hinselmann in je širšo uporabo v Evropi doživela po 2. svetovni vojni. Kolposkopija je danes še vedno standardna diagnostična metoda pri obravnavi žensk z nenormalnim citološkim brisom materničnega vratu (BMV), saj nam omogoča ugotavljanje predrakavih sprememb in sprejemanje ustreznih odločitev o nadaljnjem zdravljenju. Za uspešno ugotavljanje patoloških kolposkopskih sprememb materničnega vratu je nujno poznavanje normalne kolposkopske slike, ki jo opisujemo v nadaljevanju tega prispevka.

Normalna kolposkopska slika

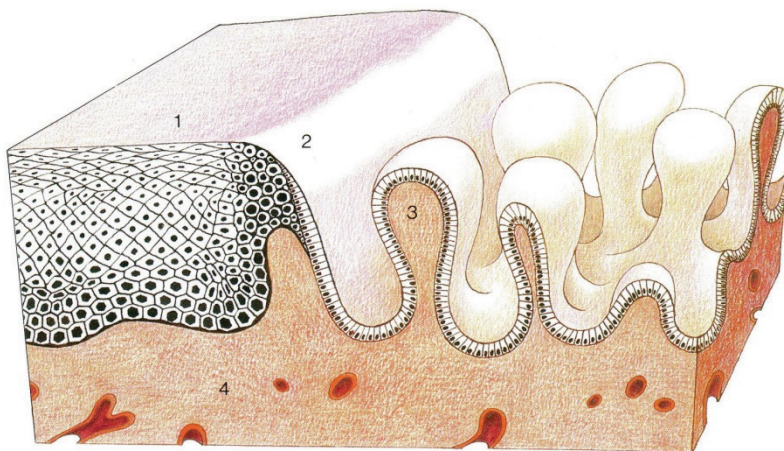
Kolposkopsko sliko materničnega vratu (cerviksa) določajo:

- ploščatocelični epitelij ektocerviksa,
- visokoprizmatški, cilindričen epitelij endocerviksa in
- meja med obema epitelijema, ki jo imenujemo transformacijska cona (TZ) oz. angleško SCJ (squamo-columnar junction).

Ploščatoceličen epitelij ektocerviksa je večskladen. Celice bazalnega sloja so ravno omejene proti stromi. Ploščate celice vsebujejo glikogen, zato se po tuširanju s Schilerjevo raztopino joda obarvajo rjavo.

Visokoprizmatški, cilindričen epitelij endocerviksa, (v žargonu nepravilno imenovan "žlezni") je enoslojen, meja proti stromi je nagubana, stroma ima papile z žilami. Žile prosejajo rdeče, kar opredelimo makroskopsko kot "eritroplakijo". S kolposkopom vidimo značilno "grozdasto" strukturo visokoprizmatškega epitelija. Govorimo o "ektropiji" visokoprizmatškega epitelija na ektocerviksu. Seveda se lahko za makroskopsko rdečo eritroplakijo, poleg visokoprizmatškega epitelija, skrivajo še tipična ali atipična transformacijska cona, glandularna erozija, razjeda npr. zaradi karcinoma in še kaj.

Transformacijsko cono vidimo kot območje “preraščanja” visokoprizmatskega epitelijskega s ploščatoceličnim epitelijem. Dejansko pa ploščatocelični epitelij ostaja na svojem mestu in ne prerašča visokoprizmatskega epitelijskega. Na območju transformacijske cone prihaja do metaplazije visokoprizmatskega epitelijskega v ploščatoceličnega kar imenujemo **ploščatocelična (skvamozna) metaplazija**. Pri tem se izravna meja epitelijskega proti stromi, papile z žilami se sploščijo. Transformacijska cona je do začetka odraščanja tanka črta med obema epitelijema – primarna SCJ. Kasneje zajema celoten kolobar metaplazije med primarno SCJ in preostalim visokoprizmatskim epitelijem (sekundarna SCJ oz. v žargonu nepravilno imenovana "transformacijska cona" v ožjem pomenu).



Slika 1 prikazuje histološko shemo transformacijske cone. 1 – ploščatoceličen epitelij, 2 – transformacijska cona, 3 – visokoprizmatski epitelij.

Ploščatocelično metaplazijo pospešujejo estrogini in nizek pH okolja, patološko jo deformirajo okužbe (npr. HPV), poškodbe in drugi vplivi (kemični, IUD?). Ploščatocelična metaplazija je najbolj izrazita med intrauterinim razvojem, odraščanjem in v prvi nosečnosti. V teh obdobjih je tudi najbolj ranljiva za patološke deformacije.

V času intrauterinega razvoja preraste ploščatoceličen epitelij nožnice (oz. urogenitalnega sinusa) visokoprizmatski epitelij cerviksa, (ki je paramezonefritičnega, Muellerjevega porekla), kar vodi do primarne SCJ meje med epite-

lijema. Meja je na ektocerviksu, sega lahko celo na svod nožnice in je do nastopa odraščanja ozka in tanka.

Med odraščanjem se prične ploščatocelična metaplazija visokoprizmatskega epitelija. Ploščatocelična metaplazija ni enakomerna: najbolj izrazita je na vrhu papil, ki so najbolj izpostavljene znižanemu pH. V globini kripta štiti mukus visokoprizmatski epitelij in je zato ploščatocelična metaplazija kasnejša in počasnejša.

Metaplazija pa ni enakomerna le po globini ampak tudi po površini. Zato se transformacijska cona razširi in zajema območje med primarno mejo med epitelijema (nastalo v času intrauterinega razvoja) in dejansko novo mejo med preostalim visokoprizmatskim epitelijem in ploščatoceličnim epitelijem, nastalim z metaplazijo (in ne s "preraščanjem" od primarne SCJ meje). Meja med epitelijema je lahko zvezdaste oz. jezikaste strukture. Metaplastični epitelij lahko preraste bazo zvezdaste strukture visokoprizmatskega epitelija. Kadar metaplastični epitelij "obkoli" večji otok visokoprizmatskega epitelija govorimo o "oknih žleznega epitelija", kadar pa so otočki preostalega visokoprizmatskega epitelija manjši pa o "žleznih špranjah". Metaplazija lahko povsem prekrije otok visokoprizmatskega epitelija, ki se invertira kar vidimo kot "Ovulo Nabothi".

Kolposkopske slike širokih transformacijskih con so raznolike in zelo pisane. Neizkušena opazovalca zlahka prestrašijo, da jih proglašajo za atipične, čeprav so le inačice (variante) normalne, tipične transformacijske cone, ki torej zajema območje med primarno mejo med visokoprizmatskim in ploščatoceličnim epitelijem (primarno SCJ, nastalo v času intrauterinega razvoja) in dejansko novo mejo med epitelijema.

Pri transformacijski coni ocenjujemo vidljivost, velikost, površino, rob, žilje, reakcijo na tuširanje.

Transformacijsko cono vidimo lahko v celoti na ektocerviksu (**TZ 1**), v celoti na ekto- in endocerviksu (**TZ 2**) ali pa je vsaj deloma endocervikalno tako, da je ne vidimo v celoti (**TZ 3**).

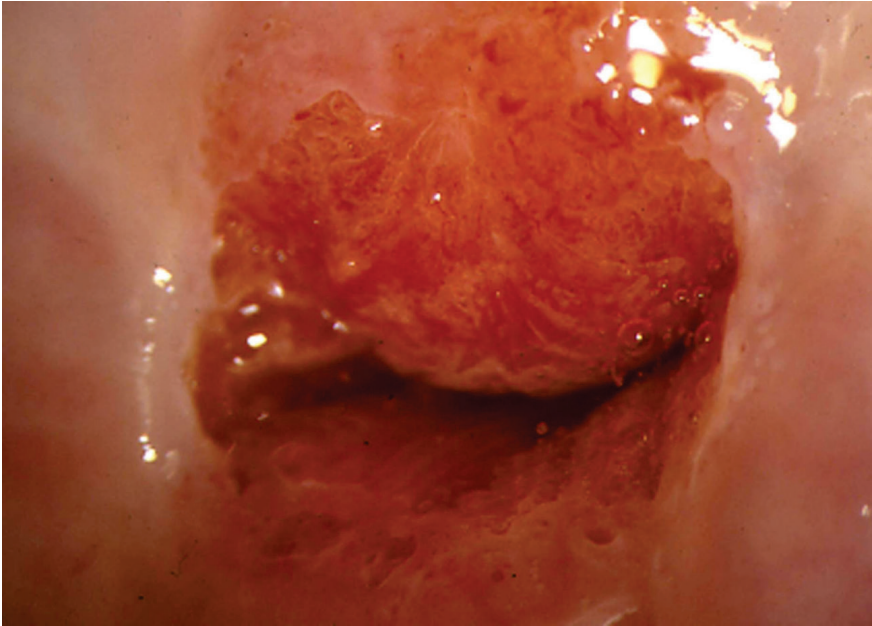
Kolposkopija je **zadovoljiva**, kadar vidimo celo območje transformacijske cone. V primerih, ko ne vidimo cele transformacijske cone (npr. kadar sega deloma v cervikalni kanal), pa kolposkopija **ni zadovoljiva**, tudi če je vidni del transformacijske cone normalen.

Transformacijska cona je lahko majhna ali velika: **tip I** < 1 cm², **tip II** 1-2 cm², **tip III** 3-4 cm², **tip IV** sega do svoda (forniksa) nožnice.

Končno je transformacijska cona **tipična** (normalna) ali **atipična**.

Metaplastične celice imajo sorazmerno velika jedra in malo citoplazme. Zato metaplastični epitelij ni prosojen ampak je nežno bel. Po tuširanju s 3% očetno kislino se celice dehidrirajo. Citoplazma uplahne, preostala jedra se zgostijo. S kolposkopom vidimo, da je belina izrazitejša, čeprav še vedno rahla, kar opišemo kot **bel epitelij**. Metaplastične celice ne vsebujejo glikogena. Zato se po tuširanju z jodom oz. Schilerjevo raztopino ne obarvajo. Pri metaplaziji se izravna meja epitelija proti stromi, papile z žilami se sploščijo, zato ne vidimo žilnih pojavov. Le pri starih ženskah z atrofičnim epitelijem cerviksa lahko vidimo sploščene žile, ki se enakomerno vejijo, kar opisujemo kot mrežaste ("network") punktacije. Žilne pojave in mejo med epitelijema poudari pri kolposkopiji zeleni filter.

Pri displazijah je belina epitelija izrazitejša in po tuširanju z očetno kislino izrazito groba. Stroma s papilami in žilami se ne splošči ampak celo poglobi in deformira. Ozke, poglobljene papile z žilami opisujemo kot razne oblike **punktacij** (npr. "hairpin", itd). Široke, deformirane papile z žilnimi pleteži pa tvorijo **mozaik**. Z izrazom **levkoplakija** označujemo le bel epitelij, ki je tako grob, da ga vidimo že makroskopsko. Predstavlja lahko hiperkeratozo, kondilom ali displazijo. Ker je tako debel, prekriva žilne fenomene, ki so za oceno morebitne displazije pomembnejši od grobosti oz. debeline samega belega epitelija.



Slika 2 prikazuje normalno kolposkopsko sliko materničnega vratu.

Zaključki

Normalno kolposkopsko sliko materničnega vratu določajo ploščatocelični epitelij ektocerviksa, visokoprizmatški, cilindričen epitelij endocerviksa in meja med obema epitelijema, ki jo imenujemo transformacijska cona. Kolposkopija je zadovoljiva, kadar vidimo celo območje transformacijske cone. Dobro poznavanje normalne kolposkopske slike je nujen pogoj za pravilno ugotavljanje atipičnih kolposkopskih slik.

Literatura

Apgar, B.S., Brotzman, G.L., Spitzer, M. Colposcopy, Principle and Practice. Saunders Elsevier; 2008

Burghart E., Girardi, F., Pickel, H.. Colposcopy, Cervical Pathology. Thieme Verlag, Stuttgart, New York; 1998

Bornstein, J., Bentley, J., Bosze, P., Girardi, F., Haefner, H., Menton, M., Perrotta, M., Prendiville, M., Russell, P., Sideri, M., Strander, B., Torne, A., Walker, P., 2011 I.F.C.P Nomenclature Committee, 14. World Congress of Cervical Pathology and Colposcopy Rio de Janeiro, 5. julij 2011.

Smrkolj,Š. Citološke in biopsijske tehnike in kolposkopija v ginekologiji Med. Razgl.2011; 50(2) 45-54

Uršič-Vrščaj, M., Primic-Žakelj, M., Kirar-Fazarinc, I., et al. Navodila za izvajanje programa ZORA 3rd ed., Ljubljana: Onkološki inštitut; 2003.

Uršič-Vrščaj, M., et al. Smernice za celostno obravnavo žensk s predrakavimi spremembami materničnega vratu. Ljubljana:2011, < <http://zora.onko-i.si/>.>

Walkner, P., Dexeus, S., De Palo, G., et al. International Terminology of Colposcopy. An Updated Report from the International Federation for Cervical Pathology and Colposcopy. Obstet. Gynecol 2003;101(1):175-7

Nizko tvegane displazije materničnega vratu in CIN 1

Borut Kobal

Uvod

CIN 1 predstavlja lezijo v bazalnem sloju celic, omejeno na spodnjo tretjino epitela in jo prepoznamo po arhitekturni dezorganizaciji in citoloških atipijah. V povrnjem sloju epitela pogosto najdemo koilocite. Tako prepletanje citoloških značilnosti HPV okužbe kot citološke značilnosti blage displazije (CIN 1) najbolje združimo v pojmu **nizkotveganih displazij** (angl. Low Grade Squamous Intraepithelial Lesions – LGSIL); v nadaljevanju **NTD**. Ugotovljeno je, da znotraj citološko opredeljenih NTD (klasifikacija citoloških sprememb po Bethesda), lahko histološko potrdimo CIN 1 v 40-70%, v primeru atipičnih ploščatih celic pa v 30-50%. V 7% najdemo CIN 1 tudi pri citološko ocenjenih visoko tveganih displazijah (VTD). Zaradi citološke diagnoze NTD v posameznih državah, so njihova priporočila težko primerljiva s tistimi, pri katerih nadaljni postopki izhajajo iz histološko verificiranih CIN 1. Ne glede na to je variabilnost v postopkih v grobem razdeljena med ekspektativno in takojšnje zdravljenje. Namen tega prispevka je tako opredeliti postopke ob CIN 1 in predstaviti smernice, ki temeljijo na znanostjo potrjenih ugotovitvah.

Naravni razvoj NTD

Visok delež spontane regresije sprememb potrjujejo danes številne raziskave. Delež regresije se giblje med 57 in 90 odstotki, odvisno od časa spremljanja, ki je običajno eno do tri leta in sovпада z analizami spontanega izkoreninjenja HPV okužbe (19.9 meseca). Pomembna elementa v regresiji sprememb predstavljata opustitev kajenja in uporaba bariernih zaščitnih sredstev.

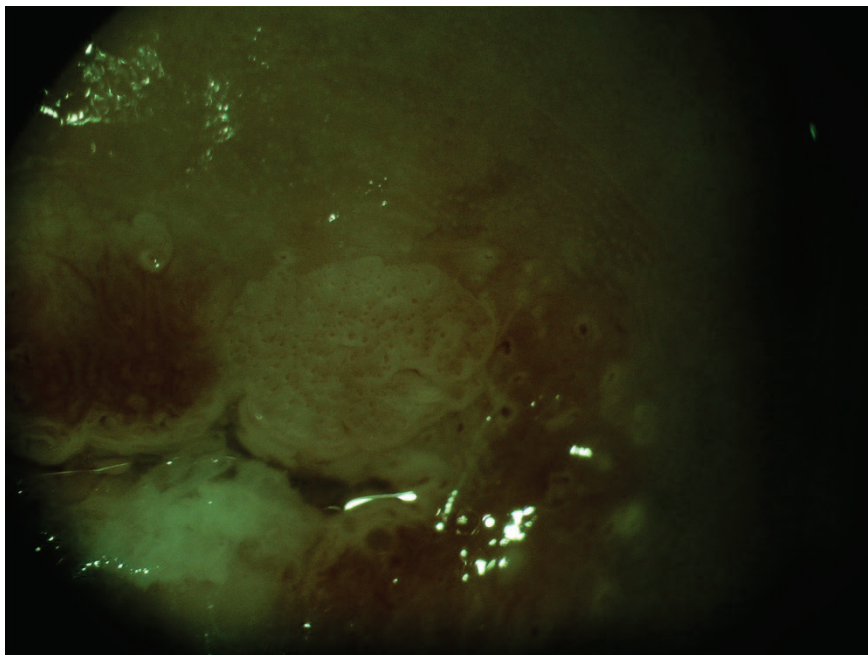
Ocenjuje se, da okrog 11 odstotkov CIN 1 napreduje v VTD, delež perzistence NTD pa se giblje okrog 15 odstotkov po dveh letih. Pri zadnji ugotovitvi ne gre povsem zanemariti možnosti ponovnih okužb s HPV.

Trenutno nimamo na voljo klinično uporabnih bioloških kazalcev, ki bi napovedali napredovanje CIN 1 v VTD. Perzistentna okužba HPV zaenkrat ostaja najpomembnejši dejavnik tveganja za prehod v VTD.

Diagnoza CIN 1

Diagnozo NTD postavimo na podlagi ciljne biopsije in histološke verifikacije CIN 1. Ob tem je nujno treba poudariti probleme povezane s postavitvijo diagnoze:

- Kolposkopska ocena NTD in izbira mesta za biopsijo. Za zanesljivo diagnozo sta najpomembnejša elementa zadovoljiva kolposkopija in ustrezna izkušnost kolposkopista. Kadar ta pogoja nista izpolnjena, lahko pričakujemo VTD tudi med 23 in 55% v eksciziji Tz.
- Analize variabilnosti histopatološke diagnoze so pokazale, da obstoja visoko intra in interopazovalno neskladje pri oceni CIN 1. Ocenjuje se, da NTD pri ponovnem ekspertnem pregledu potrdimo le v slabi polovici primerov, v približno 10 odstotkih pa potrdimo VTD.



Slika 1. prikazuje značilno kolposkopsko sliko NTD.

Problem spregledanja VTD ob postavitvi diagnoze CIN1

Je majhen v primeru zadovoljive kolposkopije in kakovostne kolposkopske ocene in z njo ustrezno odvzete biopsije. Možnost diskordance med citološkim (PIL visoke stopnje) in histološkim izvidom (CIN1) je med 5-7%. V primeru zadovoljive kolposkopije in ustrezne kolposkopske ocene menimo, da se prepusti nadaljne postopke referenčnim kolposkopskim centrom. Kiretaža cervikalnega kanala je v takih primerih nepotrebna, saj doprinese k diagnozi VTD le v 2-5%.

Pri nezadovoljivi kolposkopiji ali manj kakovostni kolposkopski oceni v diagnostiki vedno sledimo citološki oceni (PIL visoke stopnje), kiretaža cervikalnega kanala je smiselna.

Izhodišča za postopke pri CIN 1 – NTD

Ob upoštevanju variabilnosti pri postavitvi histološke diagnoze in ob nejasnem biološkem potencialu sprememb, ki jih na podlagi histološke slike uvrščamo med NTD, ter ob dejstvu, da najmanj dve tretjini sprememb spontano regredira, so klinične odločitve težke in se v posameznih zdravstvenih sistemih razlikujejo tudi znotraj sistema. Kljub temu danes prevladuje prepričanje, da CIN 1 lahko spremljamo brez agresivnih postopkov, v kolikor sta izpolnjena kriterija zadovoljive kolposkopije in ustrezne izkušnosti kolposkopista.

V prid konservativnemu pristopu z ustreznim sledenjem sprememb do dveh let, dodatno govorijo še naslednje ugotovitve:

- CIN 1 je posledica sveže okužbe s HPV in so histološko težko ločljive od drugih oblik okužbe s HPV
- Prevalenca CIN 1 je v funkciji prevalence akutne spolno prenesene s HPV in je visoko odvisna od starosti vzorca spolnega vedenja populacije, ki jo presegamo.
- Praviloma so celične nepravilnosti kot funkcija SPB najpogostejše pri najstnicah in mladih ženskah
- Obstaja relativna povezava med menjavo spolnega partnerja, kajenjem in neuporabo bariernih zaščitnih sredstev
- Dve tretjini sprememb pri mladih ženskah spontano regredira v enem letu, v treh letih spontano regredira do 90% sprememb

- Tveganje za razvoj visoko rizične displazije (VRD) je enako kot pri citološko definiranih atipičnih ploščatih celicah in znaša med 9 in 16 odstotki.

Smernice postopkov pri CIN 1

Pri kliničnih odločitvah o nadaljnih postopkih je treba zato ustvariti sintezo citoloških, kolposkopskih in histopatoloških izvidov, upoštevati starost in sledljivost ženske. V letu 2011 sprejetih 'Smernicah za celostno obravnavo žensk s predrakavimi spremembami materničnega vratu' so podani algoritmi postopkov pri NTD. Iz njih sledi, da ob zadovoljivi kolposkopiji, ustrezni kolposkopski oceni in CIN 1 (potrjenem v biopsiji) opravimo triažni test HPV čez 12 mesecev. V primeru negativnega testa tega ponovimo čez 12 mesecev. V kolikor sta dva zaporedna testa negativna, lahko žensko vrnemo v presejanje, saj tako obdobje sledenja, kot izkoreninjenost HPV govorita za regresijo NTD. Kadar pa je med sledenjem triažni test pozitiven, posumimo na persistenten CIN 1 ali možnost razvoja v VTD ter ukrepamo v tej smeri s ponovno kolposkopijo in biopsijo. V primeru nezadovoljive kolposkopije, težke ali neustrezne kolposkopske ocene in biopsijskega CIN 1 se odločimo za nadaljno obravnavo v referenčnem centru za kolposkopijo. Evalvacija cervikalnega kanala je zaželjena, v kolikor z njo ne dobimo odgovora, kot tudi v primeru, ko je pričakovana sledljivost bolnice slaba, se odločimo za diagnostično ekscizijo z električno zanko (LLETZ).

Zdravljenje

Zdravljenje ob postavitvi diagnoze ponudimo ženskam, ki si zdravljenje, ob polnem razumevanju vseh postopkov želijo; ter ženskam, pri katerih, ne glede na vzrok, ne moremo zagotoviti kvalitetnega sledenja. Optimalno zdravljenje mora zagotoviti visok odstotek ozdravitve ob nizki obolevnosti in ustrezni ekonomičnosti. Izbiro tako predstavlja danes laserska evaporacija oziroma elektrofulguracija porcije, medtem ko ekscizijske metode zdravljenja kot prvi izbor pri NTD niso sprejemljive.

Po zdravljenju CIN 1 zadostuje citološko sledenje, kolposkopija ni potrebna razen v primeru citoloških sprememb v smeri VTD. Izkoreninjenje visokorizičnih HPV lahko pričakujemo ob koncu prvega leta (v povprečju 7.7 meseca).

Razpravljanje o smernicah in postopkih

V državah, ki uporabljajo klasifikacijo po Bethesda je diagnoza CIN I zajeta v terminu 'LGSIL', v katero so zajete tudi druge spremembe povezane s HPV okužbo; diagnoza je postavljena na podlagi citološke analize in ne bioptičnega vzorca. Zato predstavlja prvi korak v tretiranju LGSIL kolposkopska ocena spremembe na porciji in se zato smernice za specifične skupine ženske populacije razlikujejo od predlaganih (npr. postopki pri mladostnicah ne vključujejo kolposkopije, ampak samo 6-mesečno citološko sledenje). Zgoraj navedene smernice tako veljajo samo za histološko verificirano NTD ob zadovoljivi kolposkopiji.

Šest mesečno citološko sledenje je po novih smernicah nadomestil triažni test HPV po enem letu, saj predstavlja najbolj občutljiv test za progres v VTD, v primerjavi z dosedanjim citološkim sledenjem. Ker okrog 10% NTD napreduje v VTD skozi daljše časovno obdobje (povprečje 16.5 mesecev), predstavlja eno leto, po mnenju večine avtorjev, ustrezen interval za odkrivanje VTD. Napredovanje se pogosteje opaža pri kadilkah in tistih, ki ne uporabljajo bariernih zaščitnih sredstev. Določanje prisotnosti visoko rizičnih HPV po enem letu sledenja, naj bi izluščilo tiste s perzistentno HPV okužbo, ki so v zato v povečanem tveganju za razvoj VRD. Potrditev prisotnosti HPV po enem letu sledenja zahteva ponovno kolposkopijo za oceno in histološko verifikacijo sprememb na MV.

Periodična kolposkopija ob odvzemu triažnega HPV testa ne dvigne občutljivosti za detekcijo VRD.

Perzistenco NRD lahko pričakujemo po dveletnem opazovanju pri približno 15 odstotkih. Kljub možnosti, da gre lahko za novo nastalo NRD, praviloma ponudimo zdravljenje- prednost imajo destruktivne metode ob izpolnjenem pogoju zadovoljive kolposkopije.

Zaključek

Zdravljenje NTD vključno s histološko potrjenim CIN 1 je praviloma ekspektativno, saj imamo z določanjem visokorizičnih HPV, v času sledenja, dovolj občutljiv test za prepoznanje perzistentne HPV okužbe in s tem večjega tveganja za progres v VTD.

Viri

Uršič-Vrščaj M, Rakar S, Možina A, Kobal B, Takač I, Deisinger D, Zore A. Smernice za celostno obravnavo žensk s predrakavimi spremembami materničnega vratu. Ljubljana: Onkološki inštitut, 2011. 34 str., graf. prikazi.

Schiffman M, Solomon D. Findings to date from the ASCUS-LSIL Triage Study (ALTS). *Arch Pathol Lab Med* 2003; 127(8):946-9.

Scheungraber C, Kleekamp N, Schneider A. Management of low-grade squamous intraepithelial lesions of the uterine cervix. *Br J Cancer* 2004; 90(5):975-8.

Lee C, Mancuso V, Contant T, Jackson R, Smith-Mccune K. Treatment of women with low-grade squamous intraepithelial lesions on cytologic evidence or biopsy results by board-certified gynecologists. *Am J Obstet Gynecol* 2003; 188(3):693-8.

A randomized trial on the management of low-grade squamous intraepithelial lesion cytology interpretations. *Am J Obstet Gynecol* 2003; 188(6):1393-400

Schaal JP, Mougin C. Persistence and load of high-risk HPV are predictors for development of high-grade cervical lesions: a longitudinal French cohort study. *Int J Cancer* 2003; 106(3):396-403.

Hudelist G, Manavi M, Pischinger KI, Watkins-Riedel T, Singer CF, Kubista E, Czerwenka KF. Physical state and expression of HPV DNA in benign and dysplastic cervical tissue: different levels of viral integration are correlated with lesion grade. *Gynecol Oncol* 2004; 92(3):873-80.

Kourounis G, Ravazoula P, Michail G. Normal colposcopy following abnormal Pap smear evoking LGSIL: a follow-up study. *Eur J Gynaecol Oncol* 2004; 25(5):623-4.

Jones S, Sykes P, Pather S, Peddie D. Is there a role for colposcopy in the follow-up of treated low grade squamous intraepithelial lesions? *Aust N Z J Obstet Gynaecol* 2004; 44(6):574-6.

Guido R. Guidelines for screening and treatment of cervical disease in the adolescent. *J Pediatr Adolesc Gynecol* 2004; 17(5):303-11

Cox JT, Schiffman M, Solomon D. Prospective follow-up suggests similar risk of subsequent cervical intraepithelial neoplasia grade 2 or 3 among women with cervical intraepithelial neoplasia grade 1 or negative colposcopy and directed biopsy. *Am J Obstet Gynecol* 2003; 188(6):1406-12.

Padilla-Paz LA, Carlson J, Twiggs LB, Lonky N, Crum CP, Felix J, Hunter V, Krumholz B, Massad LS, Benedet JL. Evidence supporting the current management guidelines for high-grade squamous intraepithelial lesion cytology. *J Low Genit Tract Dis* 2004; (2):139-46.

- Apgar BS, Zoschnick L, Wright TC. The 2001 Bethesda System terminology. *Am Fam Physician* 2003; 68(10):1992-8.
- Wright TC, Cox JT, Massad LS, Carlson J, Twigg LB, Wilkinson EJ, et al. 2001 consensus guidelines for the management of women with cervical intraepithelial neoplasia. *Am J Obstet Gynecol* 2003; 189(1):295-304.
- Wright TC, Cox JT, Massad LS, Twigg LB, Wilkinson EJ, et al. .2001 Consensus Guidelines for the management of women with cervical cytological abnormalities. *JAMA* 2002; 287(16):2120-9
- Rouzier R. Management of CIN1. *J Gynecol Obstet Biol Reprod* 2008; 37 Suppl 1:S114-20.
- Bosch F.X., Burchell A.N., Schiffman M., Giuliano A.R., de Sanjose S., Bruni L., Tortolero-Luna G., Kjaer S.K., & Munoz N. Epidemiology and natural history of human papillomavirus infections and type-specific implications in cervical neoplasia. *Vaccine*. 2008; 26 Suppl 10, K1-16.
- Zuna RE, Wang SS, Rosenthal DL, Jeronimo J, Schiffman M, Solomon D; ALTS Group. Determinants of human papillomavirus-negative, low-grade squamous intraepithelial lesions in the atypical squamous cells of undetermined significance/low-grade squamous intraepithelial lesions triage study (ALTS). *Cancer*. 2005 Oct 25;105(5):253-62.
- Gonzales-Bousquet E, Selva L, Sabria J, Pallares L, Almeida L et al. Predictive factors for the detection of CIN II-III in the follow up of women with CIN I. *Eur J Gynaecol Oncol*. 2010; 31(4): 369-71.
- Mesher D, Szarewski A, Cadman L et al. Long-term follow-up of cervical disease in women screened by cytology and HPV testing:results from the HART study. *Br.J.Cancer* 2010;102:1405-10.
- Plummer M., Schiffman M., Castle P.E., Maucort-Boulch D., & Wheeler C.M. A 2-year prospective study of human papillomavirus persistence among women with a cytological diagnosis of atypical squamous cells of undetermined significance or low-grade squamous intraepithelial lesion. *J Infect Dis* . 2007; 195: 1582-1589.

Nizkotvegane in visoko tvegane displazije materničnega vratu

Branko Cvjetičanin, Andrej Zore, Špela Smrkolj

Uvod

Displazije materničnega vratu nizke stopnje oz. blage displazije (NTD) so pogoste pri mladostnicah in tesno povezane s HPV okužbo. Na splošno velja, da v 98% HPV okužba izzveni v 2-3 letih in tako tudi verjetnost nastanka visokotveganih displazij (VTD). Približno 10% NTD skozi daljše časovno obdobje napreduje v VTD (povprečje 16.5 mesecev). V nadaljevanju prispevka opisujemo kolposkopske značilnosti NTD in VTD.

NTD in VTD

Displazije materničnega vratu nizke stopnje oz. blage displazije (NTD) so pogoste pri mladostnicah in tesno povezane s HPV okužbo. V Sloveniji nimamo podatkov o zbolevnosti za CIN 1 zaradi pomankljivosti informacijskega sistema. Po podatkih Registra cervikalne patologije ZGO (2006) vsako leto zdravimo okoli 500 bolnic s CIN1 (v primerjavi z 1800 bolnic s CIN 2 in 3) večinoma zaradi dolgoletne perzistence, neskladja s citologijo ali kolposkopsko sliko.

Nizkorizični brisi materničnega vratu (BMV) predstavljajo velik izziv tako za citologe, kolposkopiste in seveda ženske. To skupino BMV predstavljajo celice, ki se medseboj razlikujejo tako v patomorfološkem izgledu kakor v svojem potencialu. Čeprav jih uvrščamo v patološko skupino BMV, imajo svoje posebno mesto zaradi nižje zanesljivosti, težje diagnostike in posledično večje neskladnosti med opazovalci. Verjetnost, da gre pri tem citološkem izvidu za visokotvegano displazijo (VTD) je med različnimi kategorijami različna: APC: 5-17%, PIL nizke stopnje: 15-30%, ASC-H: 24-94%, AŽC: 9-54% (ASCCP, Consensus guidelines 2000). Težavno diagnostiko nizkorizičnih BMV posredno nakazujejo velike razlike v deležu posameznih celic med različnimi laboratoriji.

V primeru odkrite CIN 1 postopamo skladno s 'Smernicami za celostno obravnavo žensk s predrakavimi spremembami materničnega vratu'. Pri odločitvah o eventuelnem zdravljenju kolposkopist ob že omenjenih priporočilih upošteva zlasti reproduktivne namene in podatke iz literature, ki kažejo da gre pri diagnosticirani CIN 1 v 20-30% za zmotno diagnozo in v resnici za VTD. Zanesljivost kolposkopije pri napovedi NTD je nizka, neskladje med kolposkopisti veliko. Zanesljivost kolposkopije se izboljšuje s stopnjo napredovalosti displazije in velikostjo lezije, prav tako se poveča skladnost med kolposkopisti, ki je pri VTD dobra /fair/.

Zanesljivost kolposkopije pri napovedi VTD se po razpoložljivih podatkih literature giblje med 60% - 85%. Po priporočilih angleškega združenja kolposkopistov obstaja minimalni standard kakovosti pri 65% skladnosti kolposkopske diagnoze s histologijo konusa. Združenje za ginekološko onkologijo, kolposkopijo in cervikalno patologijo Slovenije (ZGO-SZD) priporoča 70% zanesljivost.

Zmerno in hudo displazijo (CIN 2, 3) uvrščamo kot skupno kategorijo med visokotvegane prekanceroze materničnega vratu (VTD), saj je zanesljivost histološkega ločevanja nizka. VTD skladno s 'Smernicami za celostno obravnavo žensk s predrakavimi spremembami materničnega vratu' zdravimo z redkimi izjemami takoj, saj predstavljajo preveliko tveganje za progres v invazivno bolezen (15% - 25%).

Pri kolposkopskem diagnosticiranju NTD/VTD displazij se poskušamo ravnati z opredelitvami do naslednjih parametrov:

- žilne spremembe: punktacije, mozaik, atipično žilje,
- interkapilarna razdalja,
- barvni toni,
- površina spremembe,
- zunanje in notranje meje sprememb,
- velikost lezije,
- intenzivost obarvanja s Schilerjevim reagentom in čas razbarvanja po tuširanju z očetno kislino,
- zadovoljive oz nezadovoljive kolposkopije,
- poznani podatki citopatološkega laboratorija o citološko-histoloških korelacijah in lastni analitični podatki o kolposkopski diagnostiki in
- historične anamneze glede BMV in predhodnih zdravljenj MV.

Reidov kolposkopski index: ločevanje NTD in VTD

Gre za sistematično in objektivno metodo kolposkopskega ločevanja različnih stopenj prekancerov. Natančna uporaba te metode omogoča kolposkopistu tehtnejšo odločitev o morebitnem opazovanju nizko rizičnih displazij, v izjemnih primerih tudi brez biopsije, ali pa mu olajša odločitev glede metod zdravljenja pri visoko rizičnih displazijah. Prav tako je metoda v dodatno pomoč pri neskladju citoloških, histoloških in kolposkopskih izvidov.

Za mladega kolposkopista je **Reidova metoda** kolposkopskega točkovanja dobrodošla pri samotestiranju oziroma evaluaciji kakovosti. Metoda je enostavna, pri njeni redni uporabi potrebujemo za točkovanje le nekaj minut. Zanesljivost metode je od 85% do 97% v rokah izkušenega kolposkopista.

Reidov kolposkopski indeks opisuje štiri znake in jih točkuje od 0 do 2:

- Robovi: karakter robov lezije.
- Barva: opis barve po tuširanju z očetno kislino.
- Žilje: ocena poteka žilja.
- Obarvanje z jodom: značilnosti obarvanja z jodom.

* vsak kolposkopski znak posebej nakazuje:

- 0 točk: → CIN I. ali HPV
- 1 točka: → CIN I. ali CIN II.
- 2 točki: → CIN II. ali CIN III.

Reidov kolposkopski indeks

- 0 – 2 → HPV ali CIN I.
- 3 – 5 → CIN I. ali CIN II.
- 6 – 8 → CIN II. ali CIN III.

Postopek:

- oceni robove (0, 1, 2)
- oceni barvo (0, 1, 2)
- oceni žilje (0, 1, 2), začasno točkovanje → < 2 (6), > 3 (6)
- tuširanje z jodom (0, 1, 2), izračunaj Reidov kolposkopski indeks.

Navodila za uporabo točkovanja:

točkovanje se uporablja sekvenčno (vsak znak lahko nakazuje t.i. visoko tvegano displazijo in končno točkovanje). Specifično za Reidov kolposkopski

indeks je, da je rizičnost lezije delno določena pred točkovanjem z jodom. Rumeno obarvanje je namreč značilno tako za skvamozno metaplazijo, kakor za visoko tvegane displazije, zato je pri dokončnem točkovanju vedno potrebno določiti rizičnost lezije pred obarvanjem z jodom.

Reidov kolposkopski indeks je shematsko prikazan v prispevku Terminologija in indikacije za kolposkopski pregled.

Zaključek

Izkušeni kolposkopist lahko loči spremembe, ki predstavljajo nizko tveganost od visoko tveganih displazij materničnega vratu oziroma karcinoma. Na temelju tega izvida se odloči za opazovanje, ciljano biopsijo ali drugo ukrepanje. Občutljivost kolposkopije je zelo visoka, njena specifičnost pa relativno nizka, kar pomeni da kolposkopist lahko prevrednoti nenormalne bele ali jod negativne spremembe, ki niso nujno vse prekanceroze, ampak so odraz druge, benigne patologije.

Viri

Robertson AJ, Anderson JM, Beck JS, Burnett RA, Howatson SR, Lee FD Observer variability in histopathological reporting of cervical biopsy specimens. *J Clin Pathol* 1989;42:231-8

Stoler MH, Schiffman M. Interobserver reproducibility of cervical cytologic and histologic interpretations: realistic estimates from the ASCUS-LSIL triage study. *JAMA* 2001;285:1500-5

Nuovo J, Melnikov J, Willan AR, Chan BK. Treatment outcomes for squamous intraepithelial lesions. *Obstet Gynecol* 2000;68:25-33

Mitchell MF, Tortolero-Luna G, Wright T, Sarkar A. Cervical human papillomavirus infection and intraepithelial neoplasia: a review. *J Natl Cancer Inst Monogr* 1996;21:17-25

Wright TC, Ferency AF, Kurman RJ. Precancerous lesions of the cervix. In: Kurman RJ, ed. *Blaustein's Pathology of the female Genital Tract*. New York, Springer-Verlag; 2002:253-324

Genest DR, Stein L, Cibas E, Sheets E, Fitz JC, Crum CP. A binary system for classifying cervical cancer precursors: criteria, reproducibility, and viral correlates. *Hum Pathol* 1993;24:730-6

Fina BA, Feinstein GI, Sabella V. The pre- and postoperative value of endocervical curettage in the detection of cervical neoplasia and invasive cervical cancer. *Gynecol Oncol* 1998; 71: 46-9

Ferris DG, Miller MD. Colposcopic accuracy in a residency training program: Defining competency and proficiency. *J Fam Pract* 1993; 36: 515-20.

Davey DD, Woodhouse S, Styer P, Mody D. Atypical epithelial cells and specimen adequacy: concurrent laboratory practices of participants in the college of American pathologists interlaboratory comparison. *Arch Pathol Lab Med* 2000; 124

Genest DR, Stein L, Cibas E, Sheets E, Fitz JC, Crum CP. A binary system for classifying cervical cancer precursors: criteria, reproducibility, and viral correlates. *Hum Pathol* 1993;24:730-6

Fina BA, Feinstein GI, Sabella V. The pre- and postoperative value of endocervical curettage in the detection of cervical neoplasia and invasive cervical cancer. *Gynecol Oncol* 1998; 71: 46-9

Kolposkopija zgodnjega raka materničnega vratu

Branko Cvjetičanin, Špela Smrkolj, Mija Blaganje

Uvod

Kolposkopija ima pomembno vlogo pri diagnozi in načrtovanju zdravljenja pri začetnem invazivnem karcinomu t.j. pri mikroinvazivnem karcinomu (FIGO IA) in pri začetnih (okultnih) oblikah invazivnega karcinoma materničnega vratu (FIGO IB). Bolj ko karcinom napreduje, manj podrobnosti opazujemo kolposkopsko. V nadaljevanju prispevka so opisane kolposkopske značilnosti zgodnjega raka materničnega vratu.

Kolposkopija zgodnjega raka materničnega vratu

Mikroinvazivni karcinom materničnega vratu je karcinom z največjo globino invazije do 5 mm in največjim površinskim razrastom do 7 mm (IA1 in IA2). Okultni rak materničnega vratu (RMV) pa je RMV višjega stadija (1B1 - površina > 7mm in/ali globina invazije > 5mm), ki ga ne vidimo oziroma ne odkrijemo pri pregledu v zrcalih. Pri tumorjih vidnih s prostim očesom v zrcalih je manj kolposkopsko vidnih in pomembnih podrobnosti.

Napredovali RMV diagnosticiramo klinično, kolposkopija (in citologija!) tu pomeni le škodljivo odlašanje diagnoze. V teh primerih uporabljamo kolposkopijo le za oceno periferne razširjenosti obolenja.

Prehod displazij v intraepitelijski karcinom je kolposkopsko kontinuiran, začetna invazija pa kolposkopsko sliko očitneje spremeni.

Pri začetni invaziji opazujemo naslednje kolposkopske značilnosti:

- površino s poudarjeno razliko v nivojih med posameznimi segmenti. Lahko se izmenjujejo področja depresij z dvignjenimi področji.
- deli, ki še niso tako prizadeti, so blede steklaste površine z rumenkastobelkastimi ali rdečkastimi zonami. Posamezni predeli dobivajo slatinast videz.
- najmanjši dotik povzroča krvavitve, ki jih stežka ustavimo.
- najznačilnejše so žilne nepravilnosti (atipično žilje):

Opazujemo žile, ki se razlikujejo v obliki, velikosti, poteku in kalibru. Izmenjujejo se dilatacije in stenoze, potek je neraven, žile iznenada izginevajo v globino. Te pojave imenujemo **adoptivna vaskularna hipertrofija**.

Le-ta v začetku zadostuje za prekrvavitev neoplazme, kasneje pa postane nezadostna. Tako opazujemo močno vaskulizirane predele, ki lahko preidejo v nekrozo zaradi končne vaskularne insuficience.

- periferno od teh suspektnih sprememb opazamo še neprizadet epitel, belkaste barve, ki je jod negativen. Na tem področju je sumljiv znak popolna odsotnost žil.

Eksofitično rastoči karcinomi

To obliko opazujemo v več kot treh četrtinah primerov, posebno pri mlajših ženskah. Proliferacija neoplazme je površinska, v obliki cvetače. Kolposkopsko to vidimo kot neoplastične papile različnih oblik, barv in velikosti. Opazujemo popolnoma anarhično vaskularizacijo. Po aplikaciji acetocetne kisline postane površina značilno slatinasta. Vsak kontakt povzroča dolgotrajno krvavitev. Pojavljati se prično predeli nekroze in ulceracij. Paziti moramo, da nas klinično že evidenten karcinom ne zapelje pri kolposkopiji. Lahko bi ga na primer zamenjali za inficiran ektropij.

Endofitično rastoči karcinomi

Te vrste karcinomi so redkejši, opazamo jih večkrat pri starejših ženskah. Potek obolenja je običajno hiter. Opazovanje otežuje dejstvo, da se spremembe največkrat širijo proti endocerviksu. Kolposkopsko opazujemo ulceracije različnih velikosti, od majhnih erozij do globokih kraterjev. Dno ulceracije je rdečkasto, krvaveče na dotik, tu opazujemo popolnoma nepravilno mikrovaskularno hipertrofijo. Z acetocetno kislino lepše vidimo dvignjene robove, dno pa postane belkasto.

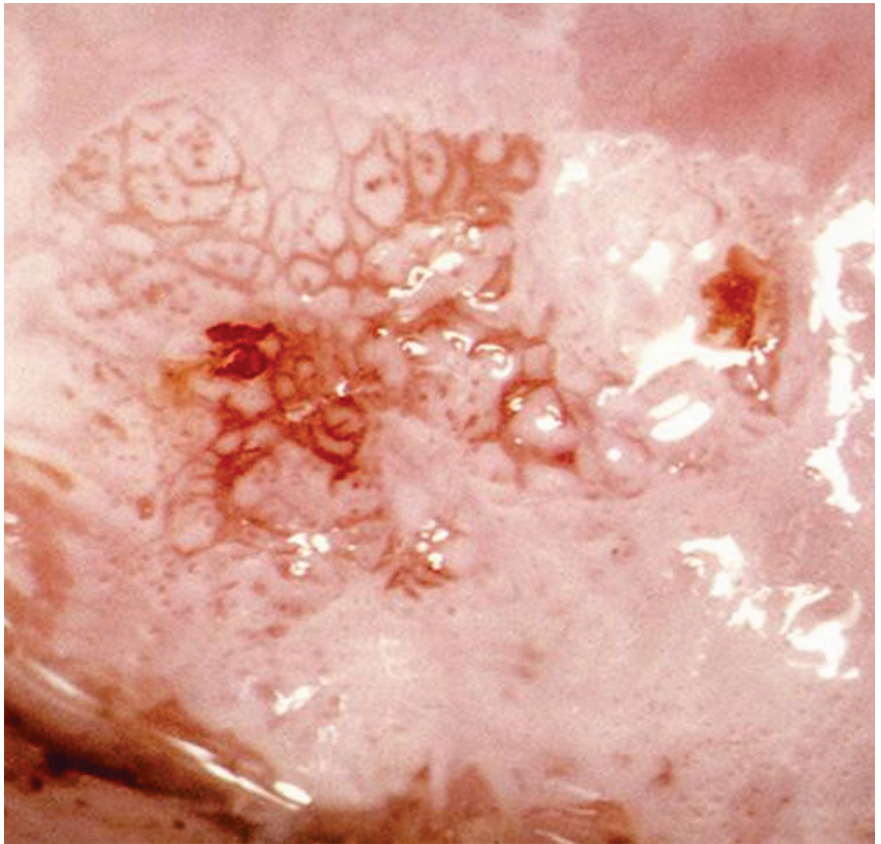
Cervikalni adenokarcinomi

Rast običajno začenja v kanalu, le redko tako blizu ustja, da bi lahko obolenje opazovali v začetnem stadiju. Kolposkopsko ne moremo z gotovostjo ločiti teh sprememb od eksofitične oblike ploščatoceličnega karcinoma.

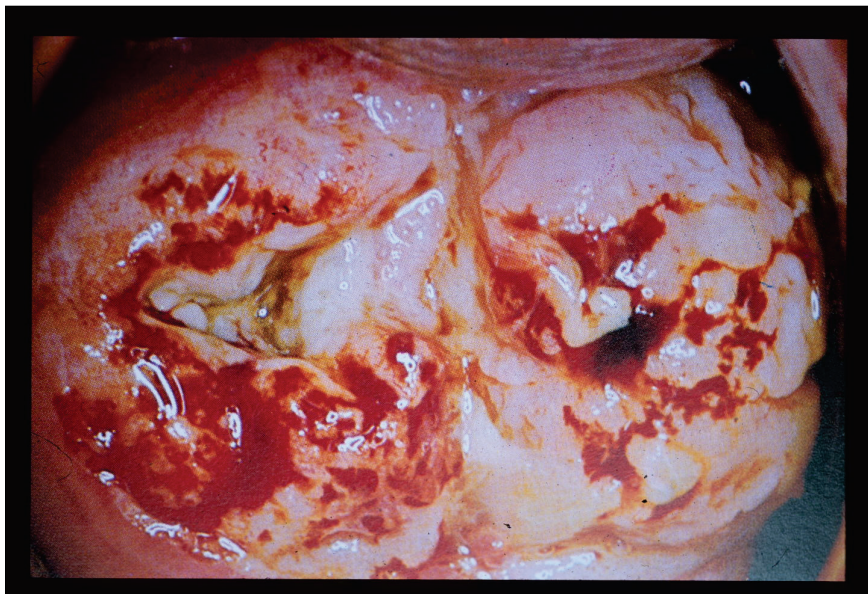
Pomembni zaključki

Vloga kolposkopije pri invazivnem cervikalnem karcinomu

- Ločevanje med intraepitelijskim in začetnim invazivnim karcinomom.
- Zagotavljanje odvzema biopsičnega materiala z mesta najhujše spremembe.
- Ugotavljanje razširjenosti lezije, tudi proti vagini.
- Spremljanje uspeha zdravljenja (pri operativnem zdravljenju odkrivanje vaginalnih recidivov, pri radioterapiji spremljanje učinka le-te).



• *Slika 1 prikazuje kolposkopsko sliko mikroinvazivnega karcinoma materničnega vratu.*



Slika 2 prikazuje invazivni karcinom materničnega vratu.

Viri

Cecil Wright, Gordon Lickrish, Michael Shier. Basic and advanced colposcopy; second edition. Biomedical Communications, Incorporated, Houston 1995.

Joe Jordan, Anne Morse, Frank Sharp. Integrated Colposcopy; second edition. Chapman and Hall, London 1996.

Rene Cartier, Isabelle Cartier. Practical Colposcopy, third edition. Laboratoire Cartier, Paris 1993.

Adenocarcinoma in situ cervicis uteri

Alemka Brnčić-Fischer, Herman Haller

Adenocarcinoma in situ (AIS) of the uterine cervix is a premalignant glandular condition. It is the only known precursor to cervical adenocarcinoma and if it is well treated then occurrence of invasive disease can be prevented. According to recent studies the usual interval between clinically detectable adenocarcinoma in situ and early invasion appears to be at least five years.

It is well known that AIS and adenocarcinoma of the cervix are less common than squamous cell cervical cancer (SCC) and its precursor. SEER data (The Surveillance, Epidemiology and End Results United States national cancer database) showed that among cervical cancer cases, 25 percent were adenocarcinoma and 70 percent squamous cell carcinoma. The mean age of occurrence is 36,9 years. AIS is almost always asymptomatic and rarely women present with cervical bleeding. It is typically detected as abnormal cervical cytology in these order: glandular lesion (50-69%), squamous lesion (26-31%), mixed lesion (15%) and in 4% cytology was negative.

Diagnostic methods after abnormal cytology includes colposcopy-directed biopsy, endocervical curettage, or cone biopsy.

Lesion usually originate at the cervical transformation zone and extend proximally within the endocervical canal. 10 - 15 percent of patients with AIS have multifocal disease. There are no obvious colposcopic features that allow definite diagnosis of AIS and adenocarcinoma, as no clear criteria have been established for recognizing glandular lesions. The most important facts in diagnosis of glandular lesions are high degree of training and skill. In many cases of AIS (50% approximately) the lesion is entirely within the canal and may easily be missed if the endocervical canal is not properly visualized and investigated. Patterns like elevated ones with an irregular acetowhite surface, atypical blood vessels as branch-like or root-like vessels can suggest glandular disease. A variegated patchy red and white lesion with small papillary excrescences and epithelial buddings and large crypt openings in the columnar epithelium can also be associated with glandular lesion.

Colposcopic diagnosis of adenocarcinoma in situ depends on several factors: well educated colposcopist, strict adherence to the step-by-step approach to examination, the use of a grading index, close attention to surface blood vessels, the appropriate use of endocervical curettage to rule out lesions in the canal and the taking of a well directed biopsy of sufficient tissue on which to base a reliable histopathological exam.

Key words: colposcopy, glandular lesions, adenocarcinoma in situ cervicis uteri

References:

1. Dunton CJ. Management of atypical glandular cells and adenocarcinoma in situ. *Obstet Gynecol Clin North Am* 2008; 35:623.
2. Lee KR, Flynn CE. Early invasive adenocarcinoma of the cervix. *Cancer* 2000; 89:1048.
3. Geier CS, Wilson M, Creasman W. Clinical evaluation of atypical glandular cells of undetermined significance. *Am J Obstet Gynecol* 2001; 184: 64.
4. Ostor AG, Duncan A, Quinn M, Rome R. Adenocarcinoma in situ of the uterine cervix:an experience with 100 cases. *Gynecol Oncol* 2000; 79:207.
5. Schnatz PF, Guile M, O'Sullivan DM, Sorosky JI. Clinical significance of atypical glandular cells on cervical cytology. *Obstet Gynecol* 2006; 107:701.

Uvod

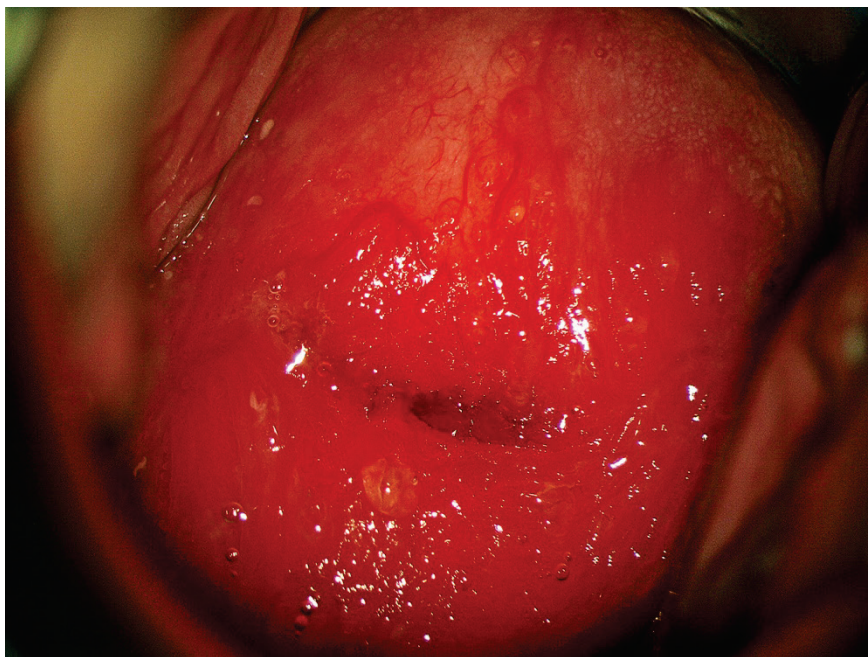Kolposkopsko ocenjevanje žleznih sprememb je naporno in celo za izkušnega kolposkopista strokovno zelo zahtevno delo. Atipične žlezne celice so za oceno problematične še na nekaj sto-kratni povečavi (citolog), toliko težje pa na nekaj deset-kratni (kolposkopist). Še dobro, da žlezne spremembe, katerih največji del predstavljajo ravno atipične žlezne celice, v brisu materničnega vratu najdemo v manj kot 1%. Še dobro tudi zato, ker so razlike med posameznimi laboratoriji prav tu največje. Da so težave v odkrivanju velike govori tudi dejstvo, da je delež adenokarcinomov med karcinomi materničnega vratu do 20%, prekancerov žleznega izvora pa je med vsemi odkritimi samo 2%!

Nujno je poudariti, da pričakujemo med atipičnimi žleznimi celicami v do 50% hudo displazijo tipa CIN II ali CIN III in v do 10% že invazivni karcinom!!

Kolposkopiranje žleznih sprememb

Glavne značilnosti so:

- Nezanosljiva, predvsem pa zelo zahtevna kolposkopija – glej sliko 1.
- Nezanosljiva je tudi citološka ocena žleznih sprememb
- Visoko rizične displazije najdemo v 9% do 54%
- Invazivni karcinom najdemo v 1% do 9%



Slika 1: zrela in nezrela metaplazija, kronični cervicitis, brez displastičnih sprememb.

Endometrijske celice

V tem kontekstu moram omeniti tudi celice endometrija. Te so v brisu materničnega vratu najdejo redko, lahko pa pomenijo progres patologije endometrija, predvsem karcinoma in to še pred nastopom ostalih kliničnih znakov, predvsem krvavitve.

Kolposkopija ne bo dala pravih odgovorov. Nujno je izvesti histeroskopijo z biopsijo prizadeta maternične sluznice. Če patologije v bioptičnem materialu ni, pa je prav, da se odločimo za LLETZ.

Adenokarcinom in situ (ACIS)

Še vedno je stvar velikih diskusij, kako pojasniti že zgoraj omenjeni 2% delež žleznihih komponent v prekancerozah. Je razvoj v invazivno obliko res povsem drugačen oz. hitrejši kot pri planocelularni obliki ali gre le za nezanesljivost naših diagnostičnih metod. Nadaljna analiza pokaže, da je v do 70% v teh spremembah tudi komponenta planocelularnih prekancerov, kar na srečo olajšuje prepoznavo prekanceroze kot tako.

Glavne značilnosti so:

- Adenokarcinom in situ se pojavlja kot multifokalni vzrok v petini vseh primerov
- Razmerje med adenokarcinomom in CIN III je 1:50
- V 70% je prisotna tudi ploščatocelična sprememba

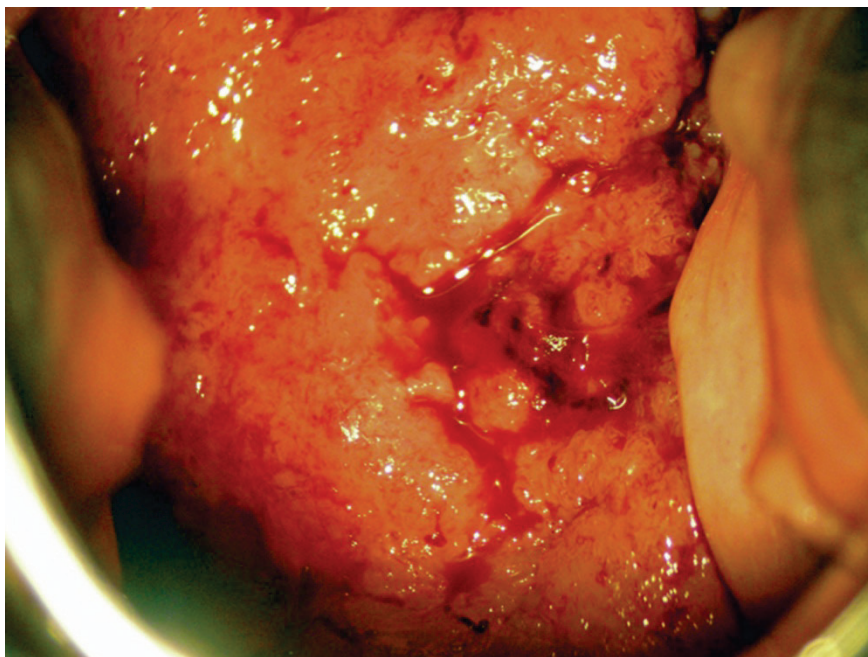
Kolposkopija in kolposkopska slika

Principi kolposkopije ostajajo enaki, vendar:

- Prvi resni problem nastopi, ker je žlezni epitel viden le pri $\frac{2}{3}$ preiskovank.
- Možen je multifokalni vzrok, predvsem pa so pogoste mešane oblike sprememb.
- Zaradi vsega naštetega je priporočeno, da se take bolnice kolposkopsko obravnavajo v referenčnih centrih.

V sami kolposkopski sliki pa vidimo:

- Pogoste so žilne anomalije lasnic in ne vijačnic, ki so značilnost ploščatoceličnih oblik invazije
- Izločanje mukusa je lahko obilno, predvsem pa so vidna izvodila žlez, ki so znotraj atipične transformacijske cone
- Papile se združujejo in dajejo vtis običajne metaplazije
- Ne vidimo punkcij in mozaikov, pač pa rdečino ali bel plak, ki ni povezan s ploščatim epitelijem
- Invazivni karcinom se kaže s papilarno rastjo nad nivojem porcije – glej sliko 2.



Slika 2: invazivni adenokarcinom materničnega vratu.

Zdravljenje

Destruktivske metode zaradi pogosto spregledane težje patologije niso indicirane!!

Primarna metoda zdravljenja adenokarcinoma in situ je klasična konizacija. Izjemoma pri mlajših bolnicah, ki še želijo roditi lahko napravimo velik LLETZ. Pri spremembah, ki so odstranjene v zdravo moramo zaradi možnosti multifokalnega pojavljanja bolnice slediti z brisi na pol leta še vsaj 4 krat. Kadar pa lezija ni odstranjena v zdravem, je obvezna rekonizacija ali histerektomija, odvisno od želja bolnice.

Sledenje

Praviloma sledimo bolnice po posegu še vsaj 2 leti z brisi vsakih 6 mesecev, nato pa vsaj enkrat letno še 8 let.

Zaključek

Spremembe žleznega epitelijskega tkiva ne smemo podcenjevati, 20% odkritih karcinomov je žleznega porekla in ta procent se ne spreminja, samo 2% odkritih žleznih prekancerov pa je nujno spremeniti – tudi z boljšo kolposkopijo.

Zahtevnost diagnostike, zdravljenja in sledenja narekuje, da se o posameznih bolnicah konzultiramo tudi z izkušenejšimi kolegi iz referenčnih centrov.

Viri

Bulten J, Horvat R, Jordan J, Herbert A, Wiener H, Arbyn M. European guidelines for quality assurance in cervical histopathology. *Acta Oncol.* 2011 Jun;50(5):611-20. Epub 2011 Feb 11.

van Niekerk WA, Dunton CJ, Richart RM, Hilgarth M, Kato H, Kaufman RH, Mango LJ, Nozawa S, Robinowitz M. Colposcopy, cervicography, speculoscopy and endoscopy. International Academy of Cytology Task Force summary. *Diagnostic Cytology Towards the 21st Century: An International Expert Conference and Tutorial.* *Acta Cytol.* 1998 Jan-Feb; 42(1):33-49.

Jordan J, Arbyn M, Martin-Hirsch P, Schenck U, Baldauf JJ, Da Silva D, Anttila A, Nieminen P, Prendiville W. European guidelines for quality assurance in cervical cancer screening: recommendations for clinical management of abnormal cervical cytology, part 1. *Cytopathology.* 2008 Dec; 19(6):342-54.

Talaat A, Brinkmann D, Dhundee J, Hana Y, Bevan J, Irvine R, Bailey S, Woolas R. Risk of significant gynaecological pathology in women with glandular neoplasia on cervical cytology. *Cytopathology.* 2011 Jul 12. doi: 10.1111/j.1365-2303.2011.00891.x.

Ullal A, Roberts M, Bulmer JN, Mathers ME, Wadehra V. The role of cervical cytology and colposcopy in detecting cervical glandular neoplasia. *Cytopathology.* 2009 Dec; 20(6):359-66. Epub 2008 Jun 28.

Kolposkopija v nosečnosti

Uršula Salobir Gajšek

Povzetek

Kolposkopija je skupaj z biopsijo materničnega vratu tisto orodje, ki nam omogoča slediti morebitnim spremembam na materničnem vratu v času nosečnosti, dogajanju pri ženskah s patološkim brisom materničnega vratu ali z odkrito predrakavo spremembo materničnega vratu na začetku nosečnosti. Namen je pravočasno odkriti napredovanje bolezni in poiskati invazivno bolezen. Hkrati omogoča konzervativen pristop pri obravnavi predrakavih sprememb in odložitve zdravljenja na čas po porodu. Zaradi sprememb pogojenih z nosečnostjo je kolposkopija v tem času zahtevnejša. Pomembno je, da jo opravi izkušen kolposkopist, priporočen je konzilijarni pristop.

Ključne besede

nosečnost, kolposkopija, biopsija materničnega vratu, predrakave spremembe materničnega vratu, invazivni rak materničnega vratu,

Uvod

Rak materničnega vratu je najpogostejši rak diagnosticiran v času nosečnosti, vendar je redek, incidenca je 1,5 do 12 primerov na 100 000 nosečnosti. PAP bris je v nosečnosti zanesljiv kot presejalna metoda, pri 5% do 8% nosečnic je bris patološki. Obravnava ženske s patološkim brisom v času nosečnosti predstavlja izziv moderne kolposkopije. Kolposkopija v nosečnosti je zahtevna, saj fiziološke spremembe na materničnem vratu posnemajo bolezen. Vloga kolposkopista je, da pravilno oceni spremembe, se odloči za biopsijo, najde morebitno invazivno bolezen in sprejme odločitev o konzervativnem pristopu ali takojšnjem ukrepanju. Invazivna bolezen zahteva multidisciplinaren pristop in odločitev o času in načinu zdravljenja.

Fiziološke spremembe materničnega vratu zaradi nosečnosti

Zaradi povišanega nivoja estrogenov v času nosečnosti pride do spremembe strome in epitelija materničnega vratu. V vezivnem tkivu pride do hipertofije

fibromuskularne strome, povečana aktivnosti kolagenaz povzroči razgradnjo kolagena s posledičnim nastankom mukopolisaharidnega gela in povečanjem količine tekočine, kar vodi v povečanje in zmeščanje materničnega vratu. Hkrati pripelje tudi do izvihanja (evertiranja) dela endocervikalnega epiteli-ja navzven. Sam epitelij postane pod vplivom estrogena hiperplasičen in hipersekretoren, pojavijo se polipoidne zadebelitve, poveča se izločanje mukusa, povečana je ožiljenost. Na evertiranem epiteliju nastane nezrela skvamozna metaplazija. Pri 30% nosečnic pride do decidualizacije, od blagega do izrazitega obsega, kar vodi v nastanek erozij na površini materničnega vratu in decidualnih polipov. Posledica erozij in decidualnih polipov so lahko blage krvavitve v nosečnosti.

Vse našteje značilnosti materničnega vratu v nosečnosti botrujejo k spremembam v sliki PAP brisa, tako pri kolposkopiji, kot tudi v spremenjeni histološki sliki. Interpretacije vseh teh izvidov so zahtevnejše in so zanje potrebne izkušnje.

Posebnosti kolposkopije v nosečnosti

Lividnost cervikovaginalne sluznice je klinična značilnost nosečnosti, ki je posledica kongestije organov male medenice, posebno venoznega pleteža, govorimo o t. i. Chedwickovem znaku. Zadrževanje tekočine povzroči zmeščanje in povečanje materničnega vratu in nastopa skupaj z lividnostjo. Nožnica je bolj ohlapna, maternični vrat je povečan. Značilna je večja občutljivost in nagnjenost materničnega vratu h krvavitvi ob uvajanju spekula, jemanju brisa in pri biopsiji. Celotno preiskavo moti obilnejša sluz. Preiskava naj bo nežna, kljub dejstvu, da moramo uporabiti najbolj širok spekul.

Učinek očetne kisline je pri kolposkopiranju v nosečnosti večji, bolj izrazit. Privede do burnejše reakcije in lahko zavede kolposkopista, če nima dovolj izkušenj. Običajno uporabljamo 5% raztopino očetne kisline, ker ima mukolitičen učinek in lažje odstranimo sluz.

Obarvanje sluznice z jodovo raztopino (Schillerjev test) je lahko v času nosečnosti bolj intenzivno. Po porodu je zaradi atrofije obarvanje sluznice z jodom slabo, kaže se kot široko jod negativno področje tako materničnega vratu kot nožnice, lahko pride tudi do nežnejšega obarvanja. Vse to je izrazi-teje prisotno pri doječih materah in izzveni ter se normalizira, ko preneha dojiti.

Prikazati si moramo celoten maternični vrat. Pri obsežnem materničnem vratu moramo kolposkopirati po vseh štirih kvadrantih, da lahko naredimo korektno preiskavo. Videti moramo celotno transformacijsko cono, ta je v času nosečnosti vidna v celoti, kolposkopija je zadovoljiva. Vidna transformacijska cona je posledica izvihanja endocervikalne sluznice navzven, kar se pri večini nosečnic zgodi do 20. tedna nosečnosti. V kolikor kolposkopija ni zadovoljiva, kar je redkeje, jo moramo ponoviti čez 6 do 8 tednov, ko pogosto postane zadovoljiva. Spremembe materničnega vratu zaradi nosečnosti velikokrat vodijo do precenitev teže patološke spremembe.

Ektropij žleznega epitelija je izrazit, papilomatozni videz je poudarjen, z dolgimi vilusi, z vmesnimi brazdami, govorimo o "gaping-u" in z značilno povečano žilno risbo. Spremembe so izrazitejše pri privesnicah in na sprednji ustni, prehod transformacijske cone enega epitelija v drug je oster.

Skvamozna metaplazija evertiranega žleznega epitelija nastane zaradi kislega okolja v nožnici in se stopnjuje vse do 36. tedna nosečnosti. Tuširanje z oetno kislino povzroči nastanek belega epitelija, ki ga težko ločimo od displastične lezije. Je bolj bled in manj ostrih robov. Povdarjena žilna risba, ki je posledica sprememb vezanih na nosečnost, ob robu doda še sliko nežnih punktacij in nežnega mozaika. Manj ostri robovi jih ločijo od displastičnih sprememb, posebno nizkotveganih predrakavih sprememb (NTD - nizkotvegane displazije).

Proliferacija žlez vodi v polipoiden videz, prisotna so širša, izrazitejša žlezna izvodila, nastanejo retencijske ciste. Sluz je obilna, gosta.

Decidualna reakcija povzroči nastanek polipoidnih, tumoroznih, dvignjenih sprememb z izrazito žilno risbo in krvavitvami, kar nas lahko zavede v smeri predrakave spremembe visoke stopnje ali celo invazivnega raka.

Decidualni polipi so drugačni od običajnih endocervikalnih polipov, ki so gladki, pokriti z žleznim epitelijem ali metaplastičnim skvamoznim epitelijem. Decidualni polipi so na površini rumenobelega, rumenordečega zaradi prekrivajočega fibrina, epitelij na površini ni viden, na bazi - s strani je vidna tipična žilna risba.

Visokotvegane predrakave spremembe materničnega vratu (VTD - visokotvegane displazije (CIN2, CIN3/CIS): zanje so značilne enake spremembe kot izven nosečnosti, le da so še bolj poudarjene, bolj grobe in bolj iregularne. Lividnost materničnega vratu naredi drugačen odtенок v barvah atipične transformacijske cone, ki je lahko zavajajoč. Na drugi strani pa obarvanje z

očetno kislino povzroči nastanek ostre omejitve, ostrega roba atipičnega dela transformacijske cone. Posebno pozornost zahtevajo svetlo rožnate spremembe, ki niso lividne in ki značilno reagirajo na očetno kislino, saj so vedno sumljive.

Kdaj kolposkopija

Vodilo, kdaj kolposkopija in kakšna so pravilna ukrepanja, nam podajajo slovenske Smernice za celostno obravnavo žensk s predrakavimi spremembami materničnega vratu, ki so bile izdane leta 2011 in vsebujejo tudi priporočila za obravnavo nosečnic s patološkimi izvidi. Kdaj kolposkopija:

- pri nosečnicah s patološkim brisom materničnega vratu
- z biopsijo potrjen CIN 2 ali CIN 3 v začetku nosečnosti
- v začetku nosečnosti, nato ponovno kolposkopiramo v 24. in 36. tednu nosečnosti, namen preiskave je izključitev progressa in izključitev invazivnega raka materničnega vratu
- zahteva spremljanje s citološkimi brisi, endocervikalni bris je dopusten in kolposkopijo
- kolposkopija in ciljana biopsija je ne glede na višino nosečnosti varna; kolposkopsko vodeno biopsijo opravimo običajno na enem mestu, kjer je pričakovati največjo spremembo, večkratne biopsije zaradi krvavitev odsvetujemo; v kolikor se kolposkopska slika v času nosečnosti spremeni, biopsijo ponovimo.
- abrazija cervikalnega kanala ni dovoljena
- diagnostično omejeno ekscizijo naredimo le pri sumu na invazijo
- opravlja naj jo izkušen kolposkopist, potrebna je konziliarna obravnavava
- zdravljenje CIN 2 in CIN 3 se odloži na čas po porodu

V času nosečnosti je seznanitev in soglasje nosečnice o kolposkopski preiskavi še pomembnejša, nujna je kakovostna pojasnitev.

Zaključek

Kolposkopija in biopsija materničnega vratu sta v nosečnosti varna postopka. Namena sta: na eni strani odkriti maligno bolezen, na drugi strani varno preložiti zdravljenje prekanceroze na čas po porodu. Epidemiološke študije so pokazale, da v času nosečnosti prekanceroze v manj kot 10 % napredujejo v višjo stopnjo. Značilno je, da lahko prekanceroze odkrite v začetku noseč-

nosti v 10 do 70 % spontano regradirajo ali celo izginejo; persistirajo pa v 25 do 47%, v 3 do 30% lahko pride do progressa bolezni. Napredovanje v invazivni rak materničnega vratu je redko, to se zgodi le v 0% do 0,4%.

Skrbna kolposkopija predrakavih sprememb materničnega vratu, posebno v rokah izkušenega kolposkopista ob kakovostni pojasnilni dolžnosti in v soglasju z nosečnico, bo žensko varno pripeljala skozi nosečnost do poroda in nato do potrebnega operativnega zdravljenja predrakave spremembe po porodu. V redkem primeru progressa pa zagotovimo ustrezno zgodnje zdravljenje bolezni.

Literatura

Colposcopy in Pregnancy. In: Burghardt E, Pickel H, Girardi F, eds. Colposcopy - cervical pathology: textbook and atlas. 3rd.rev and enl.ed. Stuttgart, New York: Thime;1998.p.204-17.

Weismiller DG. Colposcopy in pregnancy. In: Apgar BS, Brotzman GL, Spitzer M. Colposcopy; Principls and pratctice. 2nd ed. Philadelphia: Saunders Elsevier; 2008: 411-36.

Randall ME, Fracasso PM, Toita T, Tedjarati SS, Michael H. Managment cervical cancer during pregnancy. In: Principls and practice of gynecologic oncology, 6e. Philadelphia: Lippincott Williams&Wilkins, a Wolterson Kluwer business; 2013.

Berek JS, Hacker NF. Berek & Hacker's Gynecologic oncology, 6e, Philadelphia: Lippincott Williams&Wilkins, a Wolterson Kluwer business; 2015.

Kodrič T. Kolposkopija v nosečnosti. In: Smrkolj Š. Obnovitveni kolposkopski tečaj. Zdrženje za ginekološko onkologijo, kolposkopijo in cervikalno patologijo SZD, Onkološki inštitut. Ljubljana; 2013.p.58-61.

Hunter MI, Monk BJ, Tewari KS. Cervical neoplasia in pregnancy. Part 1: screening and management of preinvasive disease. Am J Obstet Gynecol. 2008;3-9.

Origoni M, Salvatore S, Perino A, Cucinella G, Candiani M. Cervical Intraepithelial Neoplasia (CIN) in pregnancy: the state of the art. Eur Rev Med Pharmacol Sci. 2014;18(6):851-60.

Kaplan KJ, Dainty LA, Dolinsky B, Rose GS, Carlson J, McHale M, et al. Prognosis and recurrence risk for patients with cervical squamous intraepithelial lesions diagnosed during pregnancy. Cancer.2004;25;102(4):228-32.

Uršič-Vrščaj M et all. (skupina za pripravo smernic). Smernice za celostno obravnavo žensk s predrakavimi spremembami materničnega vratu. Onkološki inštitut Ljubljana /strokovna-priporočila-in-smernice/ 2006. <http://zora.onko-i.si/za-stroko>

Frega A, Scirpa P, Corosu R, Verrico M, Scarciglia ML et al. Clinical management and follow-up of squamous intraepithelial cervical lesions during pregnancy and postpartum. *Anticancer Res.* 2007;27:2743-6.

Kolposkopija zunanjega spolovila

Matija Barbič, Sašo Kostoski, Mateja Marčec

Kljub temu, da je pregled zunanjega spolovila del rutinskega ginekološkega pregleda, ga pogosto pregledamo le površno. Več pozornosti pregledu zunanjega spolovila namenimo šele ob navajanju težav, kot so srbenje, bolečine, izcedek, zatrdlina, krvavitev in težave ob uriniranju.

Z kolposkopskim pregledom zunanjega spolovila (vulvoskopijo) in nožnice (vaginoskopijo) lahko odkrijemo benigne kot premaligne in maligne spremembe.

Kolposkopija zunanjega spolovila (vulve)

Za dober pregled vulve je zelo pomembna dobra osvetlitev, saj lahko že s prostim očesom odkrijemo spremenjeno obarvanost kože (pigmentacijo), rane (ulkuse) in atrofične spremembe. V pregled moramo zajeti tudi presredok in perianalno regijo.

S kolposkopskim pregledom vulve ni možno pridobiti toliko informacij, kot pri kolposkopiji cerviksa. Vzrok je v histologiji vulve, ki jo pokriva poroženjavajoč ploščati epitelij - koža. Najdemo lahko obolenja, ki so specifična samo za vulvo in obolenja, ki jih najdemo tudi na koži drugih regij.

Vulvo začnemo pregledovati s prostim očesom. Pri pregledu vulve si pomagamo prikazati lezije z očetno kislino in povečavo (lupa, kolposkop). Tehnika je podobna kot pri kolposkopiji cerviksa, le, da za zaradi poroženjavajočega epitelija uporabljamo 5% očetno kislino in manjšo povečavo. Tuširanje z očetno kislino pri večini sproži neprijeten pekoč občutek, zato je pomembno, da na to preiskovanko opozorimo pred preiskavo. Dobro prepojena gaza ali predloga mora na epitelij učinkovati vsaj 3 do 5 minut. Po zaključeni preiskavi lahko vulvo speremo s fiziološko raztopino. Pri vulvoskopiji ocenjujemo **barvo, površino, omejitev sprememb, žilni vzorec in defekt epitelija**. Drugo barvilo, ki ga lahko uporabimo za demarkacijo patoloških sprememb, je 1% toluidinsko modrilo (Collinsonov test). Po nanosu Toluidinskega modrila, le-tega pustimo učinkovati 2 minuti, nato pa tkivo vulve

speremo z 1% očetno kislino. Normalen, keratiniziran epitel vulve se ne obarva, na mestih povečane jedrne aktivnosti pa dobimo intenzivna modra področja, ker se barvilo veže na kromosomski material. Pozitivno reakcijo dobimo v vnetem epiteliju, ulkusih, ragadah, reparativnih procesih, parakeratozi ali neoplastičnih stanjih. Pozitiven toluidinski test je zato nespecifičen, nam pa nakazuje polje, kjer je treba opraviti biopsijo.

Po barvi so lezije lahko v odtenkih **bele, rdeče** ali pa so **temno pigmentirane** - v odtenkih rjave, le redko so čisto črne.

Na lezijah lahko opazujemo različne intenzitete bele oborine. Sama bela barva brez zadebelitve in spremembe barve ima malo diskriminatorno vrednost in je lahko tudi fiziološka. Levkoplakija (s prostim očesom viden bel epitelij, brez tretiranja z očetno kislino) in bela barva po tuširanju z očetno kislino (»očetno bela«) sta najpogostejša pojava v patologiji vulve. Vzrok belemu obarvanju je površinski keratin, depigmentacija ali relativna avaskularnost tkiva.

Po drugi strani so spremembe v debelini in barvi kože najpogostejše značilnosti pri VIN in jih najdemo v več kot 80%. Opazujemo lahko tudi fenomen mozaika in punkcij, predvsem na neporaščenih delih. Spremembe lažje opazimo na področjih, kjer je plast keratina tanjša, to je na malih sramnih ustnah in vestibulumu. Za potrditev diagnoze je potrebna biopsija.

Rdeča barva je posledica odboja svetlobe od žil, ki ležijo v dermisu. Povečana vaskularizacija poudari rdečo barvo, tkivo ima eritematozni izgled. Rdeče lezije so posledica lokalnega imunskega odziva, na primer pri kandidozi, alergičnih reakcijah, seboroičnem dermatitisu, psoriasi, folikulitisu, ipd. Difuzne eritematoze so najpogosteje benigne narave, sumljive pa so lokalizirane lezije.

Ob temnih lezijah vulve lahko hitro pomislimo na maligni melanom, vendar je najpogostejša hiperpigmentirana lezija lentigo. Lentigo je benigna sprememba, kjer so melanociti skoncentrirani v bazalnih slojih celic. Pogosto ga zamenjamo z nevusom. Lezija je v nivoju kože, z nejasnimi robovi. Lezija je lahko sivo-rjave barve, v nivoju kože ali pa je hiperpigmentirana in dvignjena nad nivo kože. Pogosto spontano regredira v 6-12 mesecih, še posebej po biopsiji. Če imajo izrazitejšo jedrne atipije jih lahko štejemo med prekaneroze.

Krvne žile so lahko odsotne ali pa vidimo punkcije, mozaik ali atipične vaskularizacije. Sliko mozaika in punkcij vidimo redko, razen na notranji

strani malih sramnih usten in vestibulumu (tanek keratinski sloj). Abnormalno žilje običajno vidimo šele, ko gre že za invazivno bolezen.

Za vse lezije vulve velja, da so lahko v nivoju kože ali dvignjene. Formirajo se lahko v mikropapile, mikrokondilome, viluse, papile ali so hiperkeratotične. Površina je lahko gladka, bolj ali manj hrapava, se lušči. Vidimo lahko razpoke ali celo ulkuse. Po topografiji so lahko le na enem mestu (unifokalne) ali večih (multifokalne). Širijo se lahko na uretro, v vagino in na cerviks, perinej in anus (multicentrične).

Z vulvoskopijo lahko opredelimo sumljiva področja in ocenimo težo sprememb, vendar pa jih brez biopsije in histološkega pregleda vzorca ne moremo točno ovrednotiti. Biopsijo moramo obvezno opraviti pri hitro rastočih lezijah, pri ulkusih, ki se ne zacelijo, krvavečih lezijah in vseh sumljivih spremembah, ne glede na barvo in površinsko konfiguracijo. Opravimo jo tudi pri lezijah, ki smo jih klinično ovrednotili kot benigne, vendar ne reagirajo na predpisano empirično terapijo.

Biopsijo lahko opravimo v lokalni anesteziji z 1 ali 2% lidokainom. Zajema naj globino vsaj 5 mm. Uporabljamo punkcijske instrumente (npr. Keyesova punkcijska igla) ali biopsijske klešče, ki jih sicer uporabljamo za biopsijo cerviksa. Pri manjših biopsijah se krvavitev običajno zaustavi sama ali s pritiskom na področje biopsije. Če hemostaza ni zadovoljiva, lahko uporabimo tudi srebrov nitrat (paličice) ali nastavimo hemostatski šiv.

VIN

Vulvarna intraepitelna neoplazija nastane najpogosteje pri ženskah v reproduktivnem obdobju, lahko pa jo najdemo v vseh življenjskih obdobjih. Dejavniki tveganja so podobni kot za CIN – zgodnji spolni odnosi, veliko število spolnih partnerjev, HPV infekcija (najpogosteje tip 16) in oslabilen imunski sistem. Pogosto so hkrati prisotni še kondilomi, približno tretjina bolnic po ima hkrati še CIN in VAIN. Znano je, da nezdravljen VIN lahko preide v karcinom, vendar je zgodnje tveganje nizko, med 2 – 5%. Nekateri avtorji poročajo, da tveganje doseže do največ 10 %. Za razliko od cerviksa, se namreč na vulvi ne odvijajo aktivni procesi metaplazije, kar dela celice bolj občutljive na morebitne karcinogene učinke. Kljub majhnemu tveganju večina avtorjev VIN šteje za prekancerozo. Pri bolnicah, ki niso bile zdravljene, so v obdobju osmih let zabeležili progres v karcinom v skoraj 88%. Pri zdravljenih pa so zabeležili recidiv in invazivni karcinom v približno 4%. Večja verjetnost za progres je pri starejših in imunsko oslabljenih osebah,

medtem ko je pri mladih problem multifokalnost lezij in mutilantnost operacij.

Obstajata dve obliki VIN. Prva se pojavlja pri mladih ženskah, je multifokalna in multicentrična ter povezana z okužbo s HPV. Druga oblika se pojavlja pri starejših pomenopavzalnih ženskah in je ponavadi unifokalna. Bolnice so lahko asimptomatske, približno polovica pa navaja težave kot so srbenje, draženje, bolečine ali vidne spremembe na vulvi. VIN je najpogosteje lokalizirana na spodnjih delih velikih in malih sramnih usten, na presredku, okrog anusa in okrog klitorisa. Lezije so lahko zelo različnega videza. Večino so multiple (v 70%), papilarne, dvignjene nad površino kože, zadebeljene. Barve lahko prehajajo od rdeče, bele, rožnate, pa do rjave oz. celo črne. Hiperpigmentiranih lezij je približno tretjina. Površina je gladka ali neravna, lahko spominja na kondilome, ki so sicer pogosto prisotni hkrati z VIN. Mozaik in punktacije lahko vidimo le na malih sramnih ustnah. Lezije so lahko suhe ali vlažne. Debelina epitelija in barvni ton sta najbolj zanesljiva kolposkopska znaka, ki sta povezana z VIN spremembami. Samo nežna belkasta sprememba, brez zadebeljenega epitelija in spremembe tona, je bolj verjetno subklinična HPV infekcija.

Zdravljenje VIN lezij naj bi imelo dva osnovna cilja: kontrolo simptomov in preprečevanje progressa v invazivno obliko. Glede na ugotovitve, da je progres v karcinom redek, je zdravljenje postalo manj radikalno.

Pri konzervativnem zdravljenju uporabljamo 5-fluorouracil (zdravljenje je boleče), kortikosteroidna mazila (zdravljenje je dolgotrajno) ali imunostimulanse.

Destruktivne metode so krioterapija (težko je kontrolirati globino destrukcije), diatermija in laserska vaporizacija, ki se pogosto izkaže kot najboljša izbira.

Z ekscizijskimi tehnikami dosegamo boljše rezultate kot z destruktivnimi. Uporabljamo lokalno ekscizijo, parcialno ekscizijo, »skinning«
vulvektomijo, navadno ali radikalno vulvektomijo. Recidivi so običajno v prvih 4 letih. Samo za VIN 3 poročajo o recidivu v 5%. Ozdravitev po prvem zdravljenju katerekoli VIN stopnje lahko pričakujemo pri skoraj 90 % bolnic. Samo opazujemo in ne zdravimo lahko le nizke stopnje VIN (1 in 2), pa še to le pri mlajših ženskah pod 40 let, nekadilkah, brez oslabljenega imunskega sistema in s kondilomatoznimi ter multifokalnimi lezijami.

Lichen sclerosus

Lichen sclerosus so v preteklosti imenovali kravroza vulve ali atrofična levkoplakija. Gre za specifično bolezen ki jo lahko najdemo tudi izven področja spolovil. Prizadene lahko tako otroke in mlade ženske, večinoma pa se pojavlja v pomenopavzi. Je najpogostejše kronično obolenje vulve. Etiologija bolezni je neznana. Značilen je hud srbež spolovila, zaradi česar se bolnice močno praskajo.

V začetku opažamo ploščate rjave in rahlo rdeče papule, ki se zlivajo v večja območja. Lezije kažejo simetrično razporeditev. Koža je atrofična, zgubana. Pogosto jo opisujejo kot videz cigaretnega papirja ali celofana. Zaradi praskanja so prisotne manjše ranice, rdečina in krvavitve. Pri zelo hudi atrofiji lahko nastanejo celo večje erozije. Pogosto se razširi tudi okrog anusa in daje sliko osmice ali ključavnice. Zaradi atrofije lahko male ustne popolnoma izginejo. Najdemo lahko sinehije, ki povzročajo bolečino in zmanjšajo fizično aktivnost. V kožnih gubah se pogosto razvijejo fisure, predvsem v področju zadnje komisure. Lahko pride tudi do popolne stenoze introitusa. Za potrditev diagnoze je potrebna biopsija in histološki pregled. Pogosto lahko ob lichnu najdemo še pridruženo ploščatocelično hiperplazijo. Pripribližno 5% bolnic so hkrati ugotovili še intraepitelno neoplazijo. Možen je tudi razvoj raka zunanjega splovila, ki pa je redek (4%).

Terapija izbora so lokalni srednje in visoko učinkoviti kortikosteroidi. Bolnicam svetujemo sprva nanos dva do trikrat na dan, do ublažitve simptomov. Aplikacije lahko po umiritvi simptomov zmanjšamo na enkrat dnevno. Terapija običajno traja dva do tri mesece. Ponovitve po prekinitvi terapije so pogoste, vendar simptomi po ponovni uporabi kortikosteroidov hitro izzvenijo. Za vzdrževalno zdravljenje lahko uporabljajo lokalno kortikosteroide enkrat do trikrat na teden, ali pa še redkeje. V preteklosti so za zdravljenje uporabljali testosteronska mazila, vendar so se kortikosteroidi izkazali za bolj učinkovito terapijo. V kolikor ne moremo pruritusa omiliti s kortikosteroidnimi kremami, je druga možnost tudi intradermalna aplikacija steroida ali alkohola. Operativno zdravljenje ni priporočljivo, saj po posegu pogosto pride do izrazitega poslabšanja. Včasih je operacija vseeno potrebna, kot na primer za reševanje stenoz.

Ploščatocelična hiperplazija

Pri ploščatocelični hiperplaziji je epitelij zadebeljen zaradi povečanega sloja suprabazalnih celic, ki dozorevajo z izrazito zadebelitvijo keratinskega sloja

(hiperkertatoza) in granularnega sloja. Vzrok bolezni ni znan. Lahko se pojavi v reproduktivni ali pomenopavzalni dobi.

Bolnice tožijo o srbenju spolovila, navajajo pekoč občutek in disparevnijo. Pogosto se praskajo. Ranice, ki ob tem nastanejo, se lahko sekundarno okužijo, zato je izgled spolovila lahko zelo različen, celo pri isti bolnici. Najpogosteje so prizadete velike ustne, interlabialna guba, zunanji del malih labij in klitoris.

Lezije ploščatocelične hiperplazije kolposkopsko izgledajo kot ostro omejena, difuzno razporejena področja privzdignjene zadebelitve kože s keratinizacijo (levkoplakija), brez žilnih fenomenov. Če je hiperkeratoza blago izražena, je vulva sivo-rdečkastega videza, sicer pa so običajno dobro vidni beli plaki oziroma rdeča in bela področja. Lezije se ne barvajo s toluidinskim modrilom. Zadebelitve, fisure in luščenja zahtevajo histološko verifikacijo, saj lahko predstavljajo karcinom. Ploščatocelična hiperplazija ni združena z atipijo celic in ni premaligno stanje. Zdravimo jo z lokalno aplikacijo kortikosteroidov, ki dobro blažijo srbenje in vnetje. Ponavadi svetujemo aplikacijo dvakrat na dan v trajanju nekaj tednov.

Rak zunanjega spolovila

Rak zunanjega spolovila je redek. Šteje približno 4% vseh ginekoloških rakov in manj kot 1% rakov pri ženskah. Njegova incidenca naj bi po podatkih iz Združenih držav Amerike ostala stabilna zadnjih dvajset let, medtem ko se incidenca intraepitelijskih sprememb zunanjega spolovila viša. Srednja starost bolnic z invazivnim karcinomom je 65 do 70 let. V Sloveniji opažamo porast števila prijavljenih rakov zunanjega spolovila, kar je lahko posledica povečane vestnosti pri poročanju oziroma staranja populacije. Podatka o zdravljenih predrakavih lezijah nimamo.

Tudi rak zunanjega spolovila je povezan z okužbo s HPV. Virusno DNA dokažemo pri več kot 80% VIN, medtem kot je pri invazivnih oblikah prisotna le od 30 do 70%. Ta razlika je po mnenju številnih raziskovalcev posledica dveh različnih etioloških skupin. Pri mlajših bolnicah (pod 50 let) nastane invazivna oblika raka preko VIN kot posledica okužbe s HPV. Pri starejših bolnicah (55 do 85 let, povprečno 77 let) redkeje dokažemo HPV okužbo. V anamnezi se pogosto pojavlja predhodni lichen sklerosus in vnetja zunanjega spolovila. Tumorji so ponavadi unifokalni, dobro diferencirani in poroženevajoči ploščatocelični karcinomi.

Kolposkopija nožnice

Rak nožnice je redka bolezen. Med vsemi ginekološkimi malignomi je raka nožnice 2%. V večini primerov se pojavijo znaki bolezni, kot so krvavkast izcedek iz nožnice ali krvavitev po spolnem odnosu in bolečine. Predrakave spremembe nožnice so običajno asimptomatske. Pri standardnem odvzemu brisa materničnega vratu si del nožnice zakrijemo in tudi po izvleku zrcal je preglednost nožnice zaradi njene širine in globokih gub težavna. Večjo pozornost pregledu nožnice običajno namenimo šele ob patoloških citoloških izvidih brisa cerviksa, še posebej, če je ta brez patoloških sprememb. Večje tveganje za rak oz. predrakave spremembe imajo tudi ženske, ki jim je bila odstranjena maternica oz. maternični vrat. Natančen pregled nožnice je umesten tudi pri ženskah, ki so že zdravile zaradi prekanceroze materničnega vratu oziroma smo jim diagnosticirali lezijo na vulvi ali cerviksu, povezano s HPV okužbo. V to skupino spadajo še bolnice, ki so že zdravile zaradi predrakave ali rakave bolezni nožnice, saj so spremembe na nožnici pogosto multifokalne.

Za pregled uporabimo največja možna zrcala, s katerimi si lahko dobro razpremo nožnico. Ob tem poskušajmo biti čim bolj nežni, da bolnici ne povzročimo prevelikega neugodja. Kot pri pregledu vulve tudi za nožnico potrebujemo dobro, fokusirano osvetlitev. Nožnico pregledamo postopno s prostim očesom, povečavo, pomagamo si lahko tudi z 3 ali 5 % očetno kislino in obvezno Lugolovo raztopino (50% razredčitev). Ne smemo pozabiti na palpacijo vagine, ki nam lahko razkrije trše površine. Večina sprememb nastane v zgornji tretjini. Vse vidne spremembe moramo biopsirati. Poseg pogosto opravimo v splošni anesteziji, saj je sama lokalna anestezija nožnice prav tako neprijetna kot biopsija. Pri starejših bolnicah z vaginalno stenozo tudi pregled priporočajo v splošni anesteziji.

Zdrava nožnica se obarva temno rjavo le, če celice vsebujejo dovolj glikogena, na kar pa vpliva estrogen. Pri pomenopavzalnih ženskah zato pred pregledom priporočamo estrogenski test. Podobno kot pri spremembah vulve ocenjujemo tudi pri spremembah nožnice omejenost, površino, nivo, debelino in žilje v spremembah.

VAIN

Vaginalna intraepitelna neoplazija je bolj pogosta pri bolnicah, ki so se predhodno zdravile zaradi cervikalne ali vulvarne neoplazije. Ocenjujejo, da zajema približno 0,4% vseh neoplazij spodnjega genitalnega trakta. Inciden-

ca se povečuje, predvsem pri mlajših ženskah, kar odgovarja povečani incidenci okužb s HPV. Bele lezije po aplikaciji očetne kisline najdemo pogosto v bližini cerviksa in vulve – torej na krnu nožnice, forniksah ali na spodnjem delu vagine. Ocenjujejo, da približno 2,5% žensk, ki so imele CIN, razvije tudi VAIN. Glede na stopnjo displazije ločimo blago VAIN 1, zmerno VAIN 2 in hudo VAIN 3 obliko. Kolposkopski izgled VAIN je podoben CIN. Večinoma se pojavlja v zgornji tretjini nožnice in je multifokalna, pri starejših lahko tudi le na enem mestu. Pred nanosom očetne kisline so področja z VAIN blago privzdignjena, drobno zrnata, roza ali bele barve, ostro omejena. Oblika in meje lezije so reliefne. Po aplikaciji očetne kisline se žarišča VAIN intenzivneje belo obarvajo. Prisotne so grobe papilarne punktacije, mozaik se vidi zelo redko. VAIN spremembe se ne obarvajo z jodom ali pa se obarvajo zelo rahlo (svetlo rumeno, rumeno rjavo), zato je uporaba Lugolove raztopine najpomembnejši del pregleda. Začetni karcinomi pogosto rastejo v območju VAIN in se kažejo kot jasne erozije, ulkusi ali tumorji. Običajno je prisotno tudi atipično žilje.

Erozije in ulkusi lahko nastanejo tudi ob poškodbi nožnice s tamponi, pesarji, pri uvajanju zrcal ali pri infekcijah. Najpogostejša infekcija, ki povzroča ulkuse je infekcija s HSV.

Pogosto nas lahko zavedejo tudi spremembe vaginalne sluznice zaradi okužbe s HPV. Te spremembe lahko vidimo že pred nanosom očetne kisline kot hiperplastične lehe s tipičnim videzom koničastih ali ploščatih kondilomov. Robovi so diskretni, širijo se v vaginalne gube, na površini imajo mikropapile in izrastke. Kondilomi se z Lugolovo raztopino dobro obarvajo. Omeniti je potrebno še atrofijo vulve, ki lahko predstavlja diagnostični problem, posebej, če so prisotni klinični znaki kot npr. pikčaste krvavirve.

VAIN napreduje v karcinom v približno 2 do 5 %. Maligni potencial VAIN je manjši kot pri CIN. Seveda je težko ovrednotiti, kateri VAIN nosi ta potencial. Hkrati pa je znano, da približno 80% VAIN sponatno regredira. Regresija je pogostejša pri nižji stopnji displazije. Pri zdravljenju VAIN bi zato morali biti bolj konzervativni in zdraviti le z biopsijo potrjeno VAIN 2 in VAIN 3, saj prinaša veliko obolevnost. Zdravimo z lokalno destrukcijo (krioterapija, laserska vaporizacija, elektrokoagulacija) ali kirurško ekscizijo, ki je običajno lokalna. Redko je indicirana vaginektomija. Zelo redko se uporablja tudi lokalna kemoterapija s 5-fluorouracilom.

Literatura

Omahen A, Barbič M. Kolposkopija vulve in vagine. Prvi slovenski kongres o cervikalni patologiji s kolposkopskim tečajem, Zbornik, 2006.

Bebar S. Epidemiologija raka zunanjega spolovila v Sloveniji. Drugi slovenski kongres o cervikalni patologiji z mednarodno udeležbo in kolposkopskim tečajem, Zbornik, 2006.

Uršič Vrščaj M, Vakselj A, Stržinar V, Bebar S, Baškovič M, Djurišič A. Karcinogeneza raka zunanjega spolovila. Drugi slovenski kongres o cervikalni patologiji z mednarodno udeležbo in kolposkopskim tečajem, Zbornik, 2006.

www.asccp.org

Kesić V. Kolposkopija i bolesti donjeg genitalnog sistema žene. Zavod za udžbenike in nastavna sredstva. Beograd, 2000.

Apgar BS, Brotzman GL, Spitzer M. Colposcopy, Principles and Practice. Saunders Elsevier, 2008.

DiSaia PJ, Creasman WT. Clinical Gynecologic Oncology. Preinvasive Disease of the Vagina and Vulva and Related Disorders. Mosby Elsevier, 2007.

Heller DS, Wallach RC. Vulvar Disease . A Clinicopathological Approach. Informa Healthcare USA, Inc., 2007.

Kolposkopija v dobi HPV / Colposcopy in the era of HPV

Marko Mlinarič

Izvleček

Kolposkopija je pomembna diagnostična metoda v obravnavi pacientke s sumom na predrakave/rakave spremembe na materničnem vratu. V pomoč pri obravnavi pacientke s tovrstnimi spremembami so nam citološki brisi materničnega vratu in rezultati testiranja na visokorizične tipe humanih papiloma virusov.

Ključne besede

HPV, kolposkopija, predrakave spremembe na materničnem vratu, rak materničnega vratu

Uvod

Odkrivanje predrakavih sprememb na materničnem vratu (MV) in preprečitev nastanka raka materničnega vratu (RMV) je pomemben cilj vseh ginekologov. V Sloveniji delujemo v okviru preventivnega programa ZORA. Aktivnosti, ki jih s tem namenom izvajamo v ginekoloških ambulantah so: odvzemi citoloških brisov materničnega vratu (BMV), jemanje brisov za določitev visokorizičnih tipov HPV (VR-HPV), kolposkopiranje in biopsiranje ugotovljenih sprememb za histološko analizo.

Od uvedbe testiranja na VR-HPV se je spremenilo število kolposkopij, prav tako pa tudi, vsaj v večini primerov, razširjenost in velikost lezij, ki jih diagnosticiramo.

Cilj ginekologa je pojasniti ali gre za nevarno spremembo, ki jo je potrebno zdraviti, ali so dovolj le kontrolni pregledi. Z vidika naših pacientk normalen izvid pomeni velik stres. Kontrolni pregledi in dodatne preiskave lahko stres še povečajo ali pa ga odpravijo. Posebna kategorija so HPV pozitivne pacientke, ki se počutijo zelo stigmatizirane. Informacije, ki jih dobijo

iz medmrežja in od zdravstvenih delavcev in sodelavcev pa so pogosto nasprotujoče.

Preventivni program in rezultati

Groba incidenčna stopnja RMV je bila leta 1962–32.1, 1998–20.4, 2001–19.7, 2003–20.7, 2010–13.7 (1) 2012–11.4, 2013–11.7 (2). Leta 2013 smo tako zabeležili 122 novih primerov raka na materničnem vratu **Error! Bookmark not defined.** Ne samo organizirano aktivno presejanje pacientk med 20. in 64. letom starosti v okviru državnega programa ZORA, temveč tudi dobro in angažirano delo ginekoloških timov, citologov in patologov, je privedlo do bistvenega znižanja incidence RMV. Pomemben del dela ginekologa je tudi strokovna in dobra kolposkopija s ciljno biopsijo.

Triažni test na VR-HPV se v Sloveniji uporablja od leta 1998 (3), 2006 je bil vključen v Smernice za celostno obravnavo žensk s predrakavimi spremembami na materničnem vratu (4), od leta 2010 pa je triažni test hc2 plačan iz zdravstvenega zavarovanja. (5)

Zanesljivost kolposkopije

V letih 1980, ko so v kolposkopskih ambulantah pregledovali predvsem, kar se velikosti tiče, večje spremembe CIN3+, naj bi bila zanesljivost kolposkopije 90%. Zadnji pregledni članki pa govorijo o 50 – 60% zanesljivosti, saj kolposkopiramo, ko so spremembe navadno še zelo majhne. (6) Kolposkopije in kolposkopsko vodene biopsije so ugotovile CIN2+ spremembe v dveh tretjinah primerov. Zanesljivost je bila večja, če sta bili narejene dve biopsiji ali več in ne le ena. (7)

Pri pacientkah s patološkim BMV in negativno kolposkopijo ter biopsijo, je potrebno imeti v mislih, da je verjetno smiselno kolposkopijo ponoviti po določenem času kljub morebitnem negativnem brisu na visokorizične tipe HPV. (8, 9)

Samo preiskavo je potrebno izvesti z ustrežno opremo, ob upoštevanju določenih postopkov in ji nameniti ustrežno količino časa. (10) Smiselno je rezultate kolposkopije evidentirati v obliki skice, še boljša pa je fotodokumentacija.

Indikacije za kolposkopijo po Smernicah glede na HPV izvid

Izvid BMV je APC-N, po šestih mesecih opravimo BMV in testiranje na HPV:

- Negativen BMV in pozitivnem HPV: kontrola HPV po enem letu, če je HPV še vedno pozitiven sledi kolposkopija.
- BMV je APC-N in HPV pozitiven: opravimo kolposkopijo in morebitno biopsijo.
- Ob negativni kolposkopiji in morebitni biopsiji, HPV ponovimo čez eno leto. V primeru pozitivnega HPV kolposkopijo ponovimo.
- BMV slabši kot APC-N: opravimo kolposkopijo ne glede na izvid HPV.

Izvid BMV: PIL nizke stopnje (PIL-NS, BD) pri ženskah starejših od 35 let. Po šestih mesecih opravimo BMV in testiranje na HPV.

- BMV negativen ali APC-N, HPV pozitiven: kontrola HPV po enem letu in v primeru pozitivnega HPV opravimo kolposkopijo in morebitno biopsijo.
- Pri BMV PIL-NS (BD) ali več, ne glede na izvid HPV opravimo kolposkopijo in morebitno biopsijo.
- Ob negativni kolposkopiji in morebitni biopsiji, HPV ponovimo čez eno leto. V primeru pozitivnega HPV kolposkopijo ponovimo.

Histološki izvid CIN 1: HPV odvzamemo čez eno leto.

- HPV pozitiven, opravimo kolposkopijo in biopsijo, nadaljnji ukrepi glede na histološki izvid.
- HPV negativen, ponovimo HPV po enem letu in v primeru pozitivnega izvida opravimo kolposkopijo in morebitno biopsijo.

Histološki izvid CIN 2,3

- Kolposkopija in v primeru zadovoljive kolposkopije lahko naredimo ekscizijo ali v posebnih primerih destrukcijo. CIN 2 lahko spremljamo do dve leti brez LLETZ.

Bris – nenormalne žlezne spremembe: AŽC - N, AŽC – VN, AIS

- Kolposkopija in abrazija CK negativna, sledi revizija BMV – v primeru skladanja, odvezamemo HPV in v primeru pozitivnega izvida kolposkopija v referenčnem centru.

Sledenje po laserski terapiji, krioterapiji, LLETZ narejenih zaradi sprememb CIN: (negativni robovi pri CIN 2,3 ali negativni/pozitivni robovi CIN 1 ali stanje robov ni znano)

- Kolposkopijo naredimo, če kontrolni BMV po šestih mesecih ni normalen
- Eno leto od posega - patološki BMV ali pozitiven HPV: kolposkopija
- Dve leti od posega - patološki BMV ali pozitiven HPV: kolposkopija
- Pri pozitivnih robovih pri posegu, po šestih mesecih BMV APC-N ali PIL-NS (BD) naredimo kolposkopijo

Značilnost kolposkopije v času HPV testiranj

Pred uvedbo testiranja HPV je bila indikacija za kolposkopijo patološki BMV, makroskopsko sumljiva lezija na MV, sumljiv anamnestičen podatek (kontaktna krvavitev, sumljivi izcedki) in podobno. Od uvedbe testiranj na HPV se je pojavila nova indikacija, kolposkopija ob pozitivnem testu na VR-HPV. BMV je ob tem lahko patološki ali pa tudi ne.

Lezije na MV, ki jih ugotavljamo so največkrat manjše kot pred uvedbo HPV testiranj in tako postaja kolposkopija zahtevnejša. Pozitiven izvid HPV nam je v pomoč, saj z večjo verjetnostjo pričakujemo, da so spremembe prisotne – le najti jih je potrebno. Obstaja nevarnost, da nas preslepi negativen HPV, saj so opisani primeri HPV negativnih RMV (11).

Izvid HPV, ki ga dobimo v okviru programa ZORA ugotavlja prisotnost ali odsotnost VR-HPV. Ponovno pozitiven izvid ne pojasni ali gre za perzistentno okužbo z istim virusom ali novo okužbo z drugim onkogenim virusom.

Večina piscev člankov se strinja, da je testiranje na HPV ugodno vplivalo na diagnostične zadrege, triažo in samo kolposkopijo. (12, 13)

Presejanje pacientk se je včasih izvajalo zgolj s preventivnimi BMV, sedaj s kombinacijo BMV in testiranjem na VR-HPV ob omenjenih indikacijah.

Pri neodzivnicah v rednem programu pesejanja ZORA trenutno poteka pilotski projekt z samoodvzemom brisa na VR-HPV. Pacientke s pozitivnim izvidom naj bi bile povabljene na nadaljnjo obravnavo.

V ZDA so opravili analizo 256.648 žensk v programu presejanja, ki so imele v roku enega leta narejeno tudi biopsijo. Analiza vseh možnosti presejanja (BMV, VR-HPV in kombinacija obeh) je pokazala, da obstaja določena nevarnost pri testiranju zgolj s HPV. Tako je bilo sočasno testiranje z BMV in VR-HPV bolj senzitivno za diagnostiko CIN3+ kot samostojen pozitiven test na VR-HPV ali samostojen pozitiven BMV. Pozitiven BMV je bil bolj specifičen za diagnozo CIN3+ kot samo pozitiven VR-HPV ali sočasno testiranje z BMV in VR-HPV. V omenjeni analizi bi zgolj z samostojnim testiranjem na VR-HPV spregledali 19% žensk z RMV (14).

Kolposkopijo je potrebno opraviti skrbno in v skladu s pravili dobre prakse tako pri HPV pozitivni kot tudi negativni pacientki.

Zaključek

Kolposkopija je pomembna diagnostična metoda, ki jo izvajamo v vsakodnevni ginekološki praksi. Izvajati jo je treba v skladu s pravili dobre medicinske prakse – po tehničnih priporočilih in z ustrezno tehnično opremo. Nameniti ji je potrebno zadostno količino časa.

Rezultat preiskave in naše nadaljnje odločitve so kombinacija tako izvida BMV, HPV kot kolposkopije. Zavedati se moramo omejitve vsake od njih in se v primeru nejasnega izvida posvetovati z bolj izkušenim kolegom.

Pomembno se je s pacientko pogovoriti o postopkih in morebitnih ukrepih. Le motivirana in informirana pacientka bo sodelovala in ne bo prihajalo do nepotrebnih zamud, vabljenja in neodzivnosti – kar vse vodi v izgubo časa, med katerim se lezije lahko slabšajo.

Uporabljene kratice

AIS - endocervikalni adenokarcinom in situ

APC-N - Atipične ploščate celice, neopredeljene

APC-VS - atipične ploščate celice, pri katerih ni mogoče izključiti ploščatocelične intraepitelijske lezije visoke stopnje (PIL-VS)

AŽC-N - atipične žlezne celice, neopredeljene

AŽC-VN - atipične žlezne celice, verjetno neoplastične

BD - blaga diskarioza (PIL-NS)

BMV - bris materničnega vratu

CIN - cervikalna intraepitelijska neoplazija
CK - cervikalni kanal
hc2 - Hybrid Capture 2
HPV - humani papilomski virusi
LLETZ - angl. Large Loop Excision of the Transformation Zone
MV - maternični vrat
PIL-NS - ploščatocelična intraepitelijska lezija nizke stopnje
PIL-VS - ploščatocelična intraepitelijska lezija visoke stopnje RVM – rak materničnega vratu
VR-HPV - visokorizični tipi HPV
ZORA - program zgodnjega odkrivanja predrakavih sprememb na materničnem vratu

Literatura

1. Groba incidenca RMV od 1960 do 2010. <http://www.slora.si/groba-stopnja>
2. DP ZORA v slikah, Onkološki inštitut Ljubljana, januar 2015, dostopno na http://zora.onko-i.si/fileadmin/user_upload/dokumenti/Izjava_za_javnost/2015_DP_ZORA_v_slikah_koncna.pdf
3. Poljak M, Brenčič A, Seme K, Vince M, Marin IJ. Comparative Evaluation of First- and Second-Generation Digene Hybrid Capture Assays for Detection of Human Papillomaviruses Associated with High or Intermediate Risk for Cervical Cancer. *J Clin Microbiol.* 1999 March; 37(3): 796–797.
4. Uršič-Vrščaj M e tal. (skupina za pripravo smernic). Smernice za celostno obravnavo žensk s predrakavimi spremembami materničnega vratu. Onkološki inštitut Ljubljana 2006. <http://zora.onko-i.si/za-stroko/strokovna-priporocila-in-smernice/>
5. Aneks št. 1 k splošnemu dogovoru za pogodbeno leto 2010. Dostopno na http://www.zzzs.si/zzzs/info/egradiva.nsf/splosni_dogovor?OpenView
6. Pretorius RG, Belinson JL. Colposcopy. *Minerva Ginecol* 2012; 64(2): 173 - 80.
7. Gage JC, Hanson VW, Abbey K, Dippery S, Gardner S, Kubota J, et al. Number of cervical biopsies and sensitivity of colposcopy. *Obstet Gynecol* 2006; 108(2): 264-72.
8. Mesher D, Tristram A, Castanon A, Beer H, Ashman S, Fielder H, et al. Single negative colposcopy: is it enough to rule out high-grade disease?. *J Med Screen.* 2011; 18(3): 160-1.
9. Malila N, Leinonen M, Kotaniemi-Talonen L, Laurila P, Tarkkanen J, Hakama M. The HPV test has similar sensitivity but more overdiagnosis than the Pap test-a randomised health services study on cervical cancer screening in Finland. *Int J Cancer.* 2013; 132(9): 2141 - 7

10. Smrkolj Š. Citološke in biopsijske tehnike ter kolposkopija ginekologiji. *Medicinski razgledi* 2011; 50 (1): 45 - 54
11. Jančar N, Vrtačnik Bokal E, Poljak M. Razporeditev genotipov človeških virusov papiloma pri bolnicah z rakom materničnega vratu in cervikalno intraepitelijsko neoplazijo tretje stopnje (CIN 3) v Sloveniji. *Onkologija* 2011; 15(2): 93 - 7
12. Petry KU, Luyten A, Scherbring S. Accuracy of colposcopy management to detect CIN3 and invasive cancer in women with abnormal screening tests: Results from a primary HPV screening project from 2006 to 2011 in Wolfsburg, Germany. *Gynecologic Oncology* 2013; 128: 282 - 7
13. Wright TC, Stoler MH, Sharma A, Zhang G, Behrens C, Wright TL, ATHENA (Addressing THE Need for Advanced HPV Diagnostics). Study Group Evaluation of HPV-16 and HPV-18 Genotyping for the Triage of Women With High-Risk HPV+ Cytology- Negative Results. *Am J Clin Pathol* 2011; 136: 578 - 86
14. Blatt AJ, Kennedy R, Luff RD, Austin RM, Rabin DS. Comparison of Cervical Cancer Screening Results Among 256,648 Women in Multiple Clinical Practices. *Cancer Cytopathol.* 2015;123(5):282-8.

Sodobno zdravljenje predrakavih sprememb materničnega vratu in sledenje

Iztok Takač

Uvod

Predrakave spremembe materničnega vratu (MV) lahko vodijo v razvoj invazivnega raka materničnega vratu (RMV). Zdravljenje invazivnega RMV je zahtevno in obsežno, pušča pa trajne in neugodne telesne in psihične posledice.¹⁻⁵

Odkrivanje in zdravljenje predrakavih sprememb MV s presejanjem je pripomoglo k zmanjšani pojavnosti invazivnega RMV in zmanjšani umrljivosti zaradi te bolezni.^{6,7}

Navedeni ugodni učinki niso odvisni od uporabe naprednih tehnoloških postopkov in jih lahko opazujemo tudi v deželah z omejenimi viri. Kot pri vsakem posegu moramo tudi v primeru zdravljenja predrakavih sprememb MV učinke in posledice posega primerjati z neugodnimi telesnimi in psihičnimi posledicami tega zdravljenja. Nepravočasno in nepravilno zdravljenje predrakavih sprememb MV sta ena izmed pomembnih dejavnikov razvoja invazivnega RMV.⁸

Popolna diagnoza predrakavih sprememb MV temelji na citoloških, kolposkopskih in histoloških preiskavah.⁹ Kot dodatna metoda se uporablja testiranje na visokorizične tipe virusov humanega papiloma (HPV), s čemer lahko zmanjšamo število nepotrebnih posegov.^{10,11}

Zdravljenje predrakavih sprememb MV temelji na dejstvu, da z njim preprečimo razvoj obolelega tkiva v transformacijski coni v invazivno obliko RMV.

Spremembe nizke stopnje (PIL nizke stopnje, CIN 1) obravnavamo konservativno, saj lahko spontano izginejo. V dveh letih spontano izgine več kot 60 % teh sprememb.¹²

Zdravljenje priporočamo, kadar je nepravilnost prisotna več kot dve leti ali kadar sprememba napreduje v stopnji in velikosti.

V primeru sprememb visoke stopnje (PIL visoke stopnje, CIN 2 in 3) obstaja večja možnost razvoja invazivnega RMV, zato jih je potrebno zdraviti. McCredie in sod. so v raziskavi, v kateri je sodelovalo 736 bolnic s CIN 3, ugotavljali pogostnost razvoja invazivnega RMV po zdravljenju (593 bolnic) in brez njega (147 bolnic). V 30 letih po primernem zdravljenju CIN 3 se je invazivni RMV pojavil le pri 0,7 % bolnic, v skupini bolnic, ki niso bile deležne ustreznega zdravljenja, pa v 31,3 %.¹³ Med bolnicami slednje skupine, ki so imele CIN 3 prisotno še 24 mesecev po ugotovitvi diagnoze, pa se je invazivni RMV v 30 letih pojavil kar v 50,3 %. V letu 2005 smo v slovenskih bolnišnicah zdravili 467 bolnic s CIN 1, 587 s CIN 2 in 1204 s CIN 3.¹⁴ V letu 2010 smo v Sloveniji zabeležili 957 novih primerov CIN 3 in CIS (*carcinoma in situ*), kar predstavlja incidenco te bolezni 92,5 na 100.000 žensk.¹⁵

Pri obravnavi bolnic s spremembami visoke stopnje imamo na razpolago različne načine in tehnike zdravljenja. Strokovnjaki so izdelali tudi natančne smernice, ki omogočajo pravilno izbiro ustreznega zdravljenja za posamezno bolnico.¹⁶⁻¹⁸

Konservativno zdravljenje predrakavih sprememb MV

Imunomodulacija

Konservativno zdravljenje predrakavih sprememb MV predstavlja zdravljenje z nekaterimi zdravili (medikamenti). Sem sodijo predvsem oblikovalci (modulatorji) imunskega odziva, kot so imikvimod (Aldara) in interferoni (IFN gama). Imikvimod uporabljamo v obliki vaginalnih svečk, ki se vstavijo v globino nožnice do MV, interferone pa injiciramo v MV. Z uporabo imikvimoda v dozi 6,25 mg so dosegli ozdravitev v 75 %.¹⁹ Po injiciranju interferona alfa 2b se poveča koncentracija citokinov tudi v krvi.²⁰ Učinkovitost uporabe interferona pri zdravljenju CIN je okoli 53 %.²¹ Novejše raziskave poročajo tudi o uporabi preparata TG4001, ki se aplicira subkutano in katerega učinkovitost znaša 48 %.²²

Fotodinamično zdravljenje

Predstavlja uporabo svetlobne energije na MV po predhodni ekspoziciji z heksilaminolevulinatom (HAL). Tovrstno zdravljenje je učinkovito v do 70

%, je pa tudi nekoliko cenejše od konizacije in ima manjšo perinatalno obolenost kot konizacija.²³

Fotodinamično zdravljenje lahko kombiniramo tudi z elektrodiatermijsko ekscizijo, pri čemer dosežemo popolno ozdravitev v 98,1 %.²⁴

Ablativne tehnike zdravljenja predrakavih sprememb MV

Z ablativnimi (destruktivnimi) tehnikami uničimo tkivo MV. Med tovrstne posege prištevamo krioterapijo, hladno koagulacijo, elektrokoagulacijsko diatermijo in lasersko evaporizacijo. Glavna pomajkljivost teh posegov je, da ne omogočajo histopatološke preiskave.

Ablativne tehnike so primerne za uporabo le pri ekto-cervikalnih spremembah s povsem vidno transformacijsko cono. Majhne lokalizirane spremembe CIN 1 in 2 lahko zdravimo s krioterapijo ali elektrokoagulacijsko diatermijo. Sprememb, ki segajo v cervikalni kanal, s temi tehnikami ne moremo zanesljivo uničiti.

Krioterapija

Krioterapija omogoča zamrzovanje epitelija MV z uporabo kriokirurških tipal. Z njimi v tkivu dosežemo temperaturo okoli -20°C , kar omogoča uničenje tkiva. Nizke temperature povzročijo kristalizacijo znotrajcelične tekočine, kar privede do propada celic. Na razpolago so različna kriokirurška tipala, ki uporabljajo ogljikov dioksid ali dušikov oksid. Večina klinikov uporablja tehniko dvojnega zamrzovanja (3 minute zamrzovanja, 5 minut odtaljevanja, 3 minute zamrzovanja). Po uporabi tega načina lahko ugotovimo prisotnost preostale (rezidualne) bolezni v 5–18 %. Na učinkovitost krioterapije vplivajo dosežena temperatura tipala, čas zamrzovanja, vrsta tipala, oblika materničnega vratu ter velikost in stopnja CIN. Ozdravitev po krioterapiji je možna v 70–88 %.²⁵ Najpomembnejša prednost krioterapije je njena enostavna uporaba, zato se pogosto izvaja tudi na primarnem nivoju.²⁶ Najpogostejši in najpomembnejši zaplet krioterapije je infekcija. Krvavitve po posegu so izredno redke.²⁷ Stenoza materničnega vratu je redek zaplet, medtem ko je zoženje materničnega vratu pogostejše. Krioterapijo smo v letu 2005 uporabili v Sloveniji pri 36 bolnicah, kar predstavlja 1,6 % vseh bolnic, zdravljenih zaradi CIN.¹⁴

Hladna koagulacija

Priporočene temperature pri tehniki hladne koagulacije se gibljejo med 100 in 120°C. Pogoj za uporabo te tehnike je, da transformacijska cona pred tem ni bila zdravljena z nobenim posegom. Učinkovitost metode je med 87 in 97 %.²⁸ Najpogostejši zapleti hladne koagulacije so bolečine med posegom, po operaciji pa krvavitev in izcedek iz nožnice. Ponovitve boleznih nastopijo najpogosteje v času od 2 do 12 let po posegu.²⁹

Elektrokoagulacijska diatermija

Elektrokoagulacijska diatermija uporablja visokofrekventni izmenični tok v posebnih oblikah elektromagnetnega valovanja. Električni tok uporabljamo kontinuirano ali periodično v trajanju 2–3 sekund, kar povzroči koagulacijo tkiva. Učinkovitost metode je okoli 98 %.³⁰ Poleg visoke učinkovitosti, enostavnosti in nizkih stroškov so njene prednosti predvsem še možnost uničenja obsežnih in globokih sprememb ter možnost uničenja sprememb, ki segajo v cervikalni kanal. Najpogostejši zapleti so krvavitve, infekcija in stenoza MV.

Laserska evaporizacija

Za zdravljenje CIN se najpogosteje uporablja laser s CO₂, ki proizvaja žarke valovne dolžine 10,6 μm, ki so sestavni del infrardečega spektra. Laserski žarki uničujejo tkivo z evaporizacijo in koagulacijo. Posebno koristni so pri zdravljenju sprememb, ki se z MV širijo na oboke nožnice.³¹ Podobno kot pri ostalih ablativnih tehnikah je potrebno tudi z laserjem zdraviti celotno transformacijsko cono. Uspešnost zdravljenja z laserjem znaša od 87 do 96 %. Po laserski evaporizaciji so ugotovili odsotnost HPV pri 79,4 % bolnic.³² Med posegom so možne bolečine, najpogostejši zapleti po posegu pa obsegajo izcedek iz nožnice, pelvično vnetje in krvavitve. V Sloveniji je bila v letu 2005 laserska evaporizacija uporabljena pri 230 bolnicah, kar predstavlja 9,9 % vseh bolnic s CIN.¹⁴

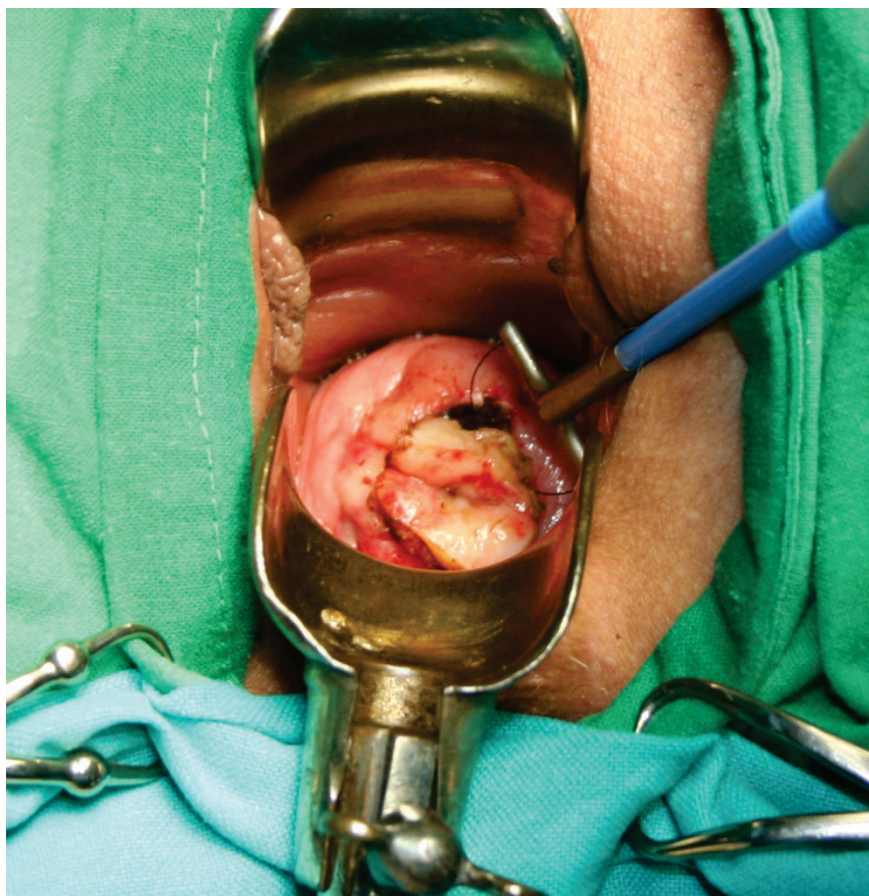
Ekscizijske tehnike zdravljenja predrakavih sprememb MV

Ekscizijske (izrezovalne) tehnike omogočajo izrez tkiva MV, ki ga lahko histopatološko pregledamo. Med ekscizijske posege prištevamo ekscizijo z diatermijsko zanko, konizacijo s skalpelom, konizacijo s harmoničnim skalpelom, lasersko konizacijo in histerektomijo.

Ekscizija z diatermijsko zanko

Ekscizija z diatermijsko zanko (*angl. large loop excision of the transformation zone - LLETZ*) je trenutno najpogostejše uporabljana tehnika za zdravljenje predrakavih sprememb MV. Z njo imamo dolgoletne pozitivne izkušnje tudi v Sloveniji.³³ V letu 2005 je bila uporabljena v Sloveniji v 1078 primerih (46,5 % vseh bolnic s CIN).¹⁴

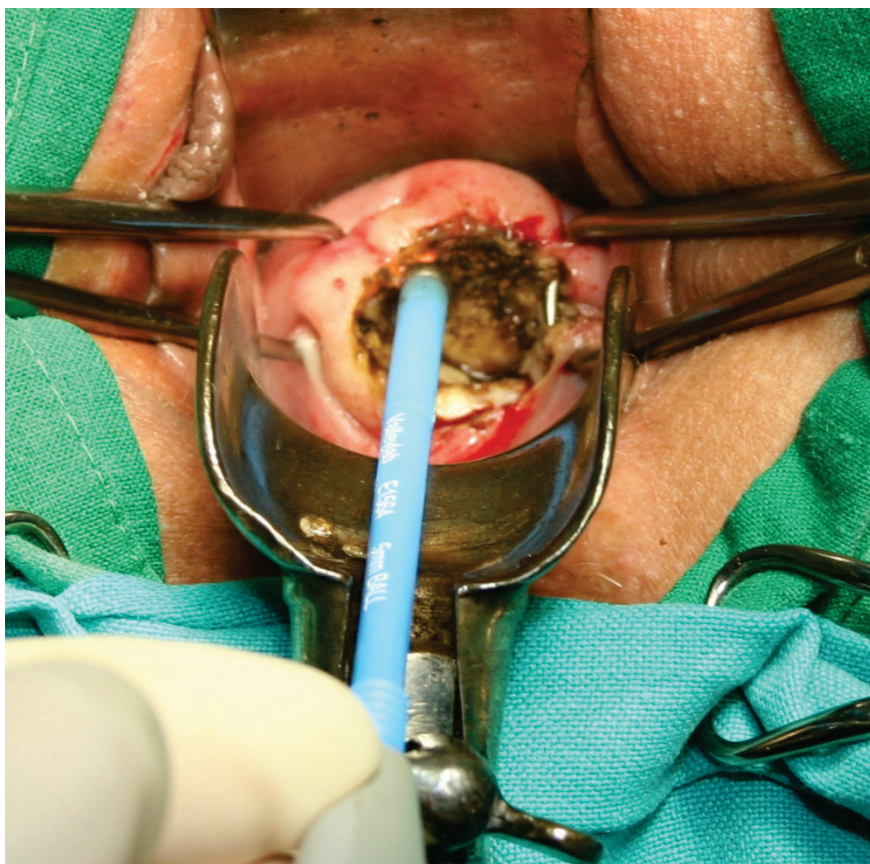
Poseg prične s infiltracijo lokalnega anestetika, ki mu lahko dodamo sredstva za lokalno krčenje žil. Sledi izrez tkiva z diatermijsko zanko (Slika 1).



Slika 1. Izrez tkiva materničnega vratu z diatermijsko zanko.

Nato s pomočjo kroglične elektrode skoaguliramo ležišče konusa, kakor tudi robove na materničnem vratu (Slika 2). Poseg omogoča izrezanje celotne

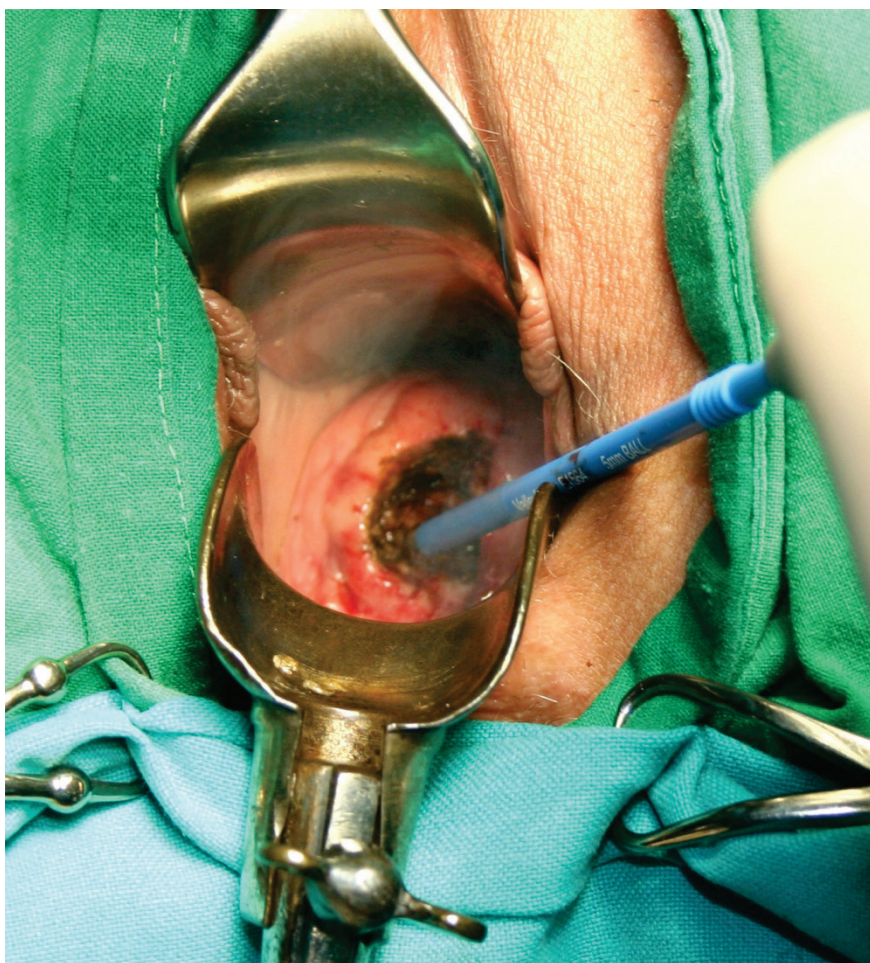
transformacijske cone z ohranitvijo tkiva za histopatološko preiskavo. Lahko se izvaja tudi v primerih, ko je možno lokalno uničenje tkiva, kakor tudi tedaj, ko bi bila potrebna konizacija.³⁴ Poseg se izvaja ambulantno in združuje vse prednosti, ki jih imajo ablativne tehnike pred klasično konizacijo (majhna obolenost in uporaba lokalne anestezije). Možne so tudi različne izvedbe pridobivanja ustreznih histopatoloških vzorcev.³⁵ Ponovitve bolezni nastopajo v 3 do 5 %.³⁶ Po eksciziji z diatermijsko zanko so ugotovili odsotnost HPV pri 92,7 % bolnic.³⁷ Prisotnost neoplastičnih sprememb v endocervikalnih kriptah poveča tveganje za ponovni poseg zaradi rezidualne neoplazije za 2,67-krat.³⁸ Po tem posegu sta neposredna in dolgoročna obolenost majhni, neugodni vplivi na možnost zanositve, potek nosečnosti in poroda pa niso pogosti.³⁹ Po posegu LLETZ nastopajo hujše krvavitve, ki zatevajo revizijo, v 6,8 do 8,8 %.⁴⁰



Slika 2. Koagulacija robov z monopolarno elektrodo.

Konizacija s skalpelom

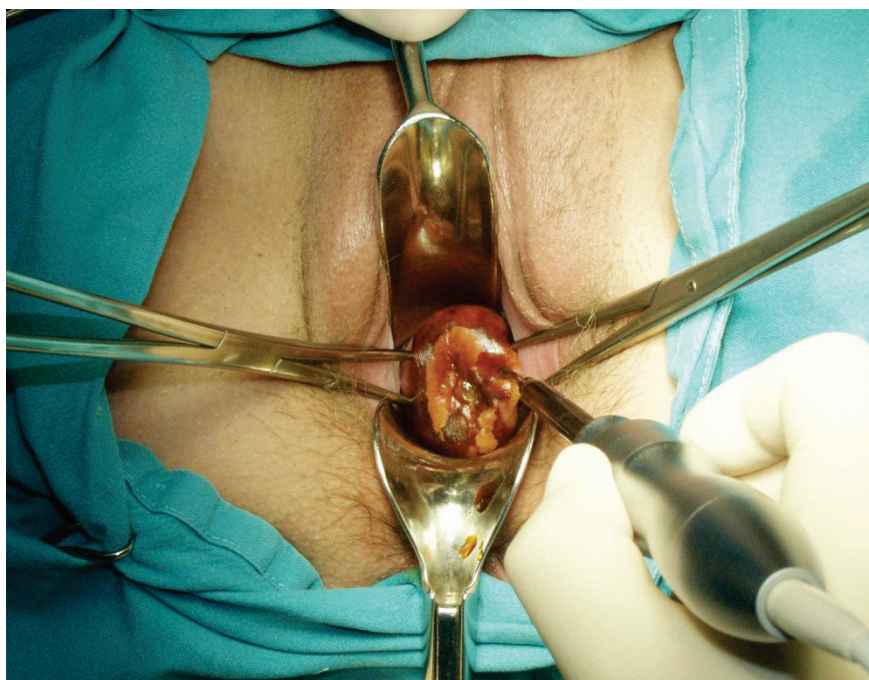
Konizacija s skalpelom se izvaja pri sumu na mikroinvazivni RMV, v primeru okultnega invazivnega RMV, suma na žlezne spremembe, nepopolno vidne transformacijske cone pri ženskah z visoko stopnjo PIL, neujemanju citoloških in kolposkopskih izvidov ter v primeru prisotnosti CIN po predhodnem zdravljenju transformacijske cone MV. Konizacija s skalpelom je indicirana tudi pri bolnicah po 45. letu starosti.⁴¹ Obstajajo različni načini pokritja defekta, ki nastane po konizaciji ter zaustavljanja krvavitve.⁴² Defekt lahko pokrijemo s krožnim šivom po Sturmdorfu. S tem tudi zaustavimo krvavitev. Pri tehniki konizacije po Scottu pa defekta ne pokrivamo, pač pa le elektrokoaguliramo ležišče konusa in s tem zaustavimo krvavitev (Slika 3). Šivanje materničnega vratu je namreč povezano s povečano izgubo krvi, stenozo materničnega vratu in nezadovoljivo kolposkopijo.⁴³ Konus je lahko širok in plitek ali pa je ozek in globok, kar zavisi od lokacije in velikosti spremembe. Nepopolno izrezanje sprememb v konusih je prisotno v 5–50 %. Po konizaciji s skalpelom so ugotovili odsotnost HPV pri 100,0 % bolnic.³² Najpogostejši zapleti po konizaciji s skalpelom so krvavitve, izcedek iz nožnice in stenoza MV.⁴⁴ Konizacija in rekonizacija sta bili v letu 2005 izvršeni v Sloveniji pri 888 bolnicah (38,3 % vseh bolnic s CIN).¹⁴ Konizacija je tudi metoda izbora pri zdravljenju večine mikroinvazivnih rakov MV.⁴⁵



Slika 3. Koagulacija ležišča konusa.

Konizacija s harmoničnim skalpelom

Pri tej tehniki konizacije se namesto skalpela uporablja harmonični skalpel, ki na tkivo prenaša visokofrekventno ultrazvočno valovanje.⁴⁶ Prednost uporabe harmoničnega skalpela je minimalna poškodba tkiva, manjša krvavitev in odsotnost dima, ki se sicer sprošča pri elektrokoagulaciji. Zaradi majhne poškodbe tkiva je histopatološka ocena robov konusa zanesljivejša.⁴⁷ Edina slabost metode je relativno visoka nabavna cena ultrazvočnega generatorja (Slika 4).



Slika 4. Konizacija s harmoničnim skalpelom.

Laserska konizacija

Laserska konizacija je relativno draga in zamudna. Konus izrežemo s pomočjo laserskega žarka. Navadno se izvaja v lokalni anesteziji z uporabo lokalnih vazopresorjev. Omogoča pridobitev vzorca za histopatološko preiskavo, na katerem lahko ocenimo stopnjo spremembe in popolnost odstranitve. Po obliki lahko izrežemo cilindrični ali konični del MV. Metoda se uporablja tudi pri zdravljenju perzistentnih CIN in njihovih ponovitev.⁴⁸ Pri laserski konizaciji se običajno odstrani večji volumen tkiva MV kot pri eksciziji z diatermijsko zanko.⁴⁹ Zato je laserska konizacija primernejša metoda od ekscizije z diatermijsko zanko v primeru potrebe po ponovni eksciziji CIN.⁵⁰

Histerektomija

V poštev pride pri bolnicah s CIN, pri katerih so prisotne tudi motnje menstruacije, zdrs (prolaps) maternice ali miomi, kakor tudi v primerih adenokarcinoma *in situ* po zaključeni reprodukciji. Maternico najpogosteje odstranimo z vaginalno histerektomijo, lahko pa tudi z laparoskopsko asistirano vaginalno histerektomijo (LAVH) ali abdominalno histerektomijo. Po ods-

tranitvi maternice zaradi CIN so potrebne redne citološke kontrole krna nožnice, saj se pri teh bolnicah lahko v njem pogosteje razvije vaginalna intraepitelijska neoplazija (VAIN), še posebej, če je pri njih prisotna okužba s HPV.⁵¹ Histerektomija je bila v letu 2005 narejena v Sloveniji pri 87 bolnicah (3,8 % vseh bolnic s CIN).¹⁴

Obvladovanje bolečine po zdravljenju predrakavih sprememb MV

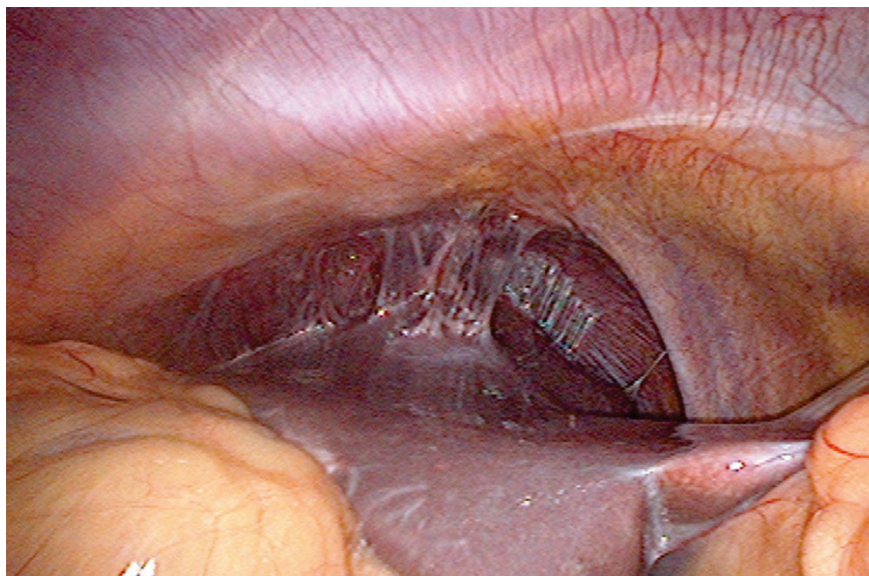
Angleške NHS smernice svetujejo uporabo analgetikov pred laserskimi in ekscizijskimi tehnikami zdravljenja predrakavih sprememb MV.⁵² V ta namen se lahko uporablja infiltracija MV z anestetikom (ki mu lahko dodamo adrenalin), oralni analgetiki (nesteroidna protivnetna zdravila), inhalacijska analgezija (plinska mešanica izoflurana in dezoflurana), pršilo z lignokainom ali kokainom, lokalna aplikacija benzokainskega gela in lignokainsko-prilokainske kreme ter transkutana električna stimulacija živcev (TENS).

Zapleti zdravljenja in rezidualna bolezen

Pregled 29 raziskav, v katerih so avtorji poročali o zapletih zdravljenja in pogostnosti rezidualne bolezni po zdravljenju predrakavih sprememb MV z različnimi tehnikami (laserska ablacija, laserska konizacija, ekscizija z diatermijsko zanko (LLETZ), konizacija s skalpelom ali krioterapija) je pokazal, da med različnimi tehnikami ni značilne razlike v pogostnosti zapletov zdravljenja, kakor tudi ne v pogostnosti rezidualne bolezni po zdravljenju.⁵³ Krvavitev iz MV je manjša po uporabi vazopresina, ki se dodaja lokalnemu anestetiku. Po konizaciji s skalpelom ali laserjem se krvavitev zmanjša po uporabi traneksamske kisline. Zanimivo je, da ima hemostatsko šivanje neučuden vpliv na izgubo krvi, stenozo MV in zadovoljivost kolposkopije.⁵⁴

Med hujše zaplete po konizaciji sodi vnetna bolezen v medenici ali trebušni votlini. Lahko se razvije tuboovarijski absces, pelveoperitonis, difuzni peritonitis in perihepatitis (Slika 5).

Globina konusa pod 10 mm je lahko dejavnik tveganja povečane pogostnosti rezidualne bolezni, medtem ko tega za volumen konusa ne moremo trditi.⁵⁵ Glavni napovedni dejavnik rezidualne bolezni je poleg stanja robov še prisotnost HPV, ki jo ugotavljamo 6 mesecev po posegu.⁵⁶



Slika 5. Perihepatitis po konizaciji.

Vpliv zdravljenja predrakavih sprememb MV na nosečnost

Bolnice, zdravljenje zaradi CIN z ekscizijskimi tehnikami, imajo v kasnejših nosečnostih povečano tveganje za predčasni porod in nizko porodno težo.⁵⁷
⁵⁸ Po konizaciji s skalpelom ali laserjem obstaja povečano tveganje za perinatalno umrljivost, predčasni porod in ekstremno nizko porodno težo novorojencev. Tudi najpogosteje uporabljana tehnika ekscizije z diatermijsko zanko ni povsem brez posledic za kasnejšo nosečnost. Povečuje namreč tveganje za prezgodnji porod pred 37. tednom nosečnosti in nizko porodno težo.⁵⁹ Laserska ablacija in krioterapija pa nimata neugodnih vplivov na kasnejšo nosečnost.

Zanimivo je, da uporaba različnih tehnik zdravljenja predrakavih sprememb MV ne vpliva na pogostnost uporabe oploditve z biomedicinsko pomočjo.⁶⁰ Po ekscizijskih tehnikah zdravljenja CIN tudi niso ugotovili sprememb v razporeditvi kolagena v regeneriranem tkivu MV.⁶¹ Ugotovili so, da je regeneracija MV v 6 mesecih po eksciziji odvisna od deleža volumna izrezanega konusa glede na preostalo tkivo MV.⁶² Večji ko je konus in manjše ko je preostalo tkivo MV, manjša je stopnja regeneracije MV.

Sledenje po zdravljenju

Najpomembnejši podatek, ki vpliva na postopke po zdravljenju CIN, je popolnost odstranitve predrakave spremembe.⁶³ Zavedati pa se moramo, da samo stanje robov konusa še ne napoveduje prisotnosti ali odsotnosti bolezenskih sprememb v materničnem vratu. Ponovitev bolezni zavisi od stopnje CIN pred zdravljenjem, načina zdravljenja in starosti bolnice.⁶⁴

Najpomembnejši dejavnik preostale bolezni po zdravljenju je nepopolno izrezanje predrakavega tkiva. V primeru nepopolnega izrezanja visoke stopnje CIN je v primerjavi s popolnim izrezanjem relativno tveganje za preostalo bolezen 6,1.⁶⁵ Prisotnost preostale visoke stopnje CIN lahko pričakujemo v 18 % bolnic z nepopolnim izrezanjem, vendar tudi pri 3 % bolnic s popolnim izrezanjem predrakave spremembe. Zato bolnicam z nepopolno odstranjeno boleznijo svetujemo ponovno zdravljenje, če posebej, če so prizadeti notranji robovi konusa. Vsekakor si moramo prizadevati za čim popolnejšo odstranitev bolezenskega procesa.

Recidivi po zdravljenju CIN so pogostejši pri perzistentni okužbi s HPV, še posebej pri kadilkah in v starejši populaciji.⁶⁶ Pogostnost recidivov po zdravljenju CIN je manjša tudi po cepljenju s kvadrivalentno HPV vakcino po zdravljenju visoko tveganih CIN.⁶⁷

Pri bolnicah s CIN, ki jih ustrezno zdravimo, znaša stopnja 5-letne ozdravitve okoli 95 %. Kontroliramo jih z odvzemi BMV vsaj še 10 let po zdravljenju.⁶⁸ Rutinsko določanje HPV ni povsem zanesljivo pri odkrivanju preostale bolezni ali ponovitve CIN.⁶⁹

Nekateri svetujejo dodatek rutinskega testa HPV pri odvzemu BMV 6 mesecev po zdravljenju CIN, saj ima HPV test večjo občutljivost ob enaki specifičnosti kot citologija pri ugotavljanju rezidualne bolezni visoke stopnje po zdravljenju.^{70, 71} Kombinacija citologije in določanja HPV poveča zanesljivost ugotavljanja recidiva ali progressa po konzervativnem zdravljenju adenokarcinoma *in situ*, saj dosega občutljivost po prvem pregledu 90 %, po drugem pa 100 %.⁷²

Meta analiza 1348 raziskav ni podala dokončnega odgovora na vprašanje, kateri način spremljanja bolnic po zdravljenju predrakavih sprememb MV je najboljši.⁷³

Vsako odstopanje od normalnega izvida zahteva dodatne preiskave (kolposkopija, biopsija) in po potrebi ponovno zdravljenje. Priporočljive so tudi obdobje kontrole vseh postopkov diagnostike in zdravljenja teh bolnic.⁷⁴

Pri bolnicah, zdravljenjih zaradi CIN, je splošna umrljivost povečana za 17 %.⁷⁵ To povečanje gre na račun povečane umrljivosti zaradi drugih bolezni (standardizirana stopnja umrljivosti 1,13), rakov (standardizirana stopnja umrljivosti 1,09) in poškodb (standardizirana stopnja umrljivosti 1,31). Še bolj pa je povečana umrljivost zaradi RMV (standardizirana stopnja umrljivosti 7,69).

Posodobljene Smernice za celostno obravnavo žensk s predrakavimi spremembami materničnega vratu priporočajo v primeru negativnih kirurških robov po CIN 2, 3 ali CIN 1 z negativnimi ali pozitivnimi robovi ali če stanje robov ni znano (krioterapija, laserska ablacija) odvzem BMV po 6 mesecih. Če je izvid BMV patološki, sledi kolposkopija. Če je izvid BMV negativen, po 6 mesecih ponovno odvezamemo BMV in naredimo triažni test HPV. Če sta oba negativna, ju ponovimo po 12 mesecih. Če je eden izmed njiju pozitiven, naredimo kolposkopijo. Če pa sta oba ponovno negativna, naslednji BMV odvezamemo čez 3 leta.

V primeru pozitivnih kirurških robov pri CIN 2 in 3 lahko po 6 mesecih odvezamemo BMV ali pa takoj ukrepamo (biopsija, abrazija cervikalnega kanala, rekonizacija). Če je izvid BMV negativen, po 6 mesecih ponovno odvezamemo BMV in naredimo triažni test HPV. Če izvid pokaže prisotnost APC-N ali BD, naredimo kolposkopijo in morebitno biopsijo. Če pa izvid BMV pokaže PIL visoke stopnje, naredimo LLETZ, rekonizacijo ali histerektomijo.¹⁶

Zaključek

Predrakave spremembe MV predstavljajo nevarnost za zdravje žensk, saj lahko napredujejo v invazivni RMV. Zato moramo, predvsem višje stopnje CIN, ustrezno zdraviti. Pri tem lahko uporabimo različne metode in tehnike, katerih vsaka ima določene prednosti in tudi slabosti. Ne tako redki so tudi zapleti po posegih, predvsem krvavitev. Najpogosteje uporabljamo ekscizijske tehnike, ki omogočajo histopatološko analizo vzorca, odstranjenega z operacijo. Po posegu je potrebno nadaljnje spremljanje bolnic, saj so možne tudi ponovitve bolezni. V tem primeru je potrebno ponovno zdravljenje.

Literatura

1. Grizzle WE, Srivastava S, Manne U. The biology of incipient, pre-invasive or intraepithelial neoplasia. *Cancer Biomark* 2011; 9: 21–39.
2. Rakar S. Surgical treatment of invasive cervical cancer. *Tumori* 2001; 87: S21.
3. Rakar S, Kovačič J, Čavić M, Štolfa A, Gergolet M. Cervical carcinoma in young women. *Eur J Obstet Gynecol Reprod Biol* 1994; 55: 19–20.
4. Kovačič J, Čavić M, Omahen A, Rakar S, Tomaževič T, Novak F. The treatment of invasive carcinoma of the cervix at the Department of Gynecology and Obstetrics in Ljubljana. *Eur J Gynaecol Oncol* 1980; 1: 65–71.
5. Čavić M, Rakar S, Tomaževič T, Omahen A, Kovačič J. Results of surgical treatment of cervical carcinoma. *Jugosl Ginekol Opstet* 1978; 18: 131–9.
6. Uršič-Vrščaj M, Rakar S, Možina A, Takač I, Bebar S, Šubic Z, Kodrič T, Smrkolj Š. Clinical audit of patients with cervical cancer in Slovenia. Data analysis from 2003–2006. *Eur J Gynaecol Oncol* 2008; 29: 628–32.
7. Takač I, Uršič-Vrščaj M, Repše-Fokter A, Kodrič T, Rakar S, Možina A, Smrkolj Š, Primic-Žakelj M, Stržinar V, Vakselj A, Arko D. Clinicopathological characteristics of cervical cancer between 2003 and 2005, after the introduction of a national cancer screening program in Slovenia. *Eur J Obstet Gynecol Reprod Biol* 2008; 140: 82–9.
8. Smrkolj Š, Rakar S, Možina A, Eržen M. Evaluation of causes of increased incidence of cervical cancer in Slovenia. *Eur J Obstet Gynecol Reprod Biol* 2004; 117: 213–21.
9. Smrkolj Š. Citološke in biopsijske tehnike ter kolposkopija v ginekologiji. *Med Razgl* 2011; 50: 45–54.
10. Vrtačnik-Bokal E, Rakar S, Jančar N, Možina A, Poljak M. Role of human papillomavirus testing in reducing the number of surgical treatments for precancerous cervical lesions. *Eur J Gynaecol Oncol* 2005; 26: 427–30.
11. van Hamont D, Bekkers RL, Massuger LF, Melchers WJ. Detection, management, and follow-up of pre-malignant cervical lesions and the role for human papillomavirus. *Rev Med Virol* 2008; 18: 117–32.
12. Rouzier R. Management of CIN1. *J Gynecol Obstet Biol Reprod (Paris)* 2008; 37 (Suppl 1): S114–20.
13. McCredie MR, Sharples KJ, Paul C, Baranyai J, Medley G, Jones RW, Skegg DC. Natural history of cervical neoplasia and risk of invasive cancer in women with cervical intraepithelial neoplasia 3: a retrospective cohort study. *Lancet Oncol* 2008; 9: 425–34.

14. Deisinger D. Kazalci kakovosti pri zdravljenju prekancerov materničnega vratu v Sloveniji. V: Možina A, ur. Zbornik pravadanj 2. Slovenskega kongresa o cervikalni patologiji z mednarodno udeležbo in kolposkopskim tečajem, Portorož, 7. 3. – 10. 3. 2007. Ljubljana: Združenje za ginekološko onkologijo, kolposkopijo in cervikalno patologijo, 2007: 150–4.
15. Primic Žakelj M, Bračko M, Hočevar M, Krajc M, Pompe-Kirn V, Strojan P, Zadnik V, Zakotnik B, Žagar T. Rak v Sloveniji 2008. Ljubljana: Onkološki inštitut Ljubljana, Epidemiologija in register raka, Register raka Republike Slovenije, 2013: 55–61.
16. Uršič-Vrščaj M, Rakar S, Možina A, Kobal B, Takač I, Deisinger D, Zore A. Smernice za celostno obravnavo žensk s predrakavimi spremembami materničnega vratu. Združenje za ginekološko onkologijo, kolposkopijo in cervikalno patologijo. Slovensko zdravniško društvo, Ljubljana 2010.
17. Wright TC Jr, Massad LS, Dunton CJ, Spitzer M, Wilkinson EJ, Solomon D; 2006 American Society for Colposcopy and Cervical Pathology-sponsored Consensus Conference. 2006 consensus guidelines for the management of women with cervical intraepithelial neoplasia or adenocarcinoma in situ. *Am J Obstet Gynecol* 2007; 197: 340–5.
18. American College of Obstetricians and Gynecologists. ACOG Committee Opinion No. 463: Cervical cancer in adolescents: screening, evaluation, and management. *Obstet Gynecol* 2010 16 (2 Pt 1): 469–72.
19. Polterauer S, Grimm C, Natter C, Rahhal J, Hefler L, Reinthaller A, Speiser P. Treatment of cervical intraepithelial neoplasia with topical imiquimod. Chicago: Congress of the American Society of Clinical Oncology 2011; Abstract #5041.
20. Misson DR, Abdalla DR, Borges AM, Shimba DS, Adad SJ, Michelin MA, Murta EF. Cytokine serum levels in patients with cervical intraepithelial neoplasia grade II-III treated with intralesional interferon- α 2b. *Tumori* 2011; 97: 578–84.
21. Sikorski M, Bobek M, Zrubek H, Marcinkiewicz J. Dynamics of selected MHC class I and II molecule expression in the course of HPV positive CIN treatment with the use of human recombinant IFN-gamma. *Acta Obstet Gynecol Scand* 2004; 83: 299–307.
22. Brun JL, Dalstein V, Leveque J, Mathevet P, Raulic P, Baldauf JJ, Scholl S, Huynh B, Douvier S, Riethmuller D, Clavel C, Birembaut P, Calenda V, Baudin M, Bory JP. Regression of high-grade cervical intraepithelial neoplasia with TG4001 targeted immunotherapy. *Am J Obstet Gynecol* 2011; 204: 169.e1–8.
23. Soergel P, Makowski L, Makowski E, Schippert C, Hertel H, Hillemanns P. Treatment of high grade cervical intraepithelial neoplasia by photodynamic therapy using hexylaminolevulinate may be costeffective compared to conisation procedures due to decreased pregnancy-related morbidity. *Lasers Surg Med* 2011; 43: 713–20.

24. Choi MC, Jung SG, Park H, Lee SY, Lee C, Hwang YY, Kim SJ. Photodynamic therapy for management of cervical intraepithelial neoplasia II and III in young patients and obstetric outcomes. *Lasers Surg Med* 2013; 45: 564–72.
25. Luciani S, Gonzales M, Munoz S, Jeronimo J, Robles S. Effectiveness of cryotherapy treatment for cervical intraepithelial neoplasia. *Int J Gynaecol Obstet* 2008; 101: 172–7.
26. Nene BM, Hiremath PS, Kane S, Fayette JM, Shastri SS, Sankaranarayanan R. Effectiveness, safety, and acceptability of cryotherapy by midwives for cervical intraepithelial neoplasia in Maharashtra, India. *Int J Gynaecol Obstet* 2008; 103: 232–6.
27. Pierce JG Jr, Bright S. Performance of a colposcopic examination, a loop electrosurgical procedure, and cryotherapy of the cervix. *Obstet Gynecol Clin North Am* 2013; 40: 731–57.
28. Grubišić G, Vukosavić-Cimić B, Kraljević Z, Pirkić A, Grbavac I, Bolanca I. Cytologic follow-up in patients with CIN treated by LLETZ, Cold knife Conization and Semm's cold coagulation. *Coll Antropol* 2010; 34: 13–7.
29. Zawislak A, Price JH, McClelland HR, Storey RG, Caughley L. Efficacy of cervical intrarepithelial neoplasia (CIN) treatment by cold coagulation. *Ulster Med J* 2003; 72: 10–5.
30. Chanen W. Electrocoagulation diathermy. *Baillieres Clin Obstet Gynaecol* 1995; 9: 157–72.
31. Kim HS, Park NH, Park IA, Park JH, Chung HH, Kim JW, Song YS, Kang SB. Risk factors for recurrence of vaginal intraepithelial neoplasia in the vaginal vault after laser vaporization. *Lasers Surg Med* 2009; 41: 196–202.
32. Jančar N, Rakar S, Poljak M, Fujs K, Kocjan BJ, Vrtačnik-Bokal E. Efficiency of three surgical procedures in eliminating high-risk human papillomavirus infection in women with precancerous cervical lesions. *Eur J Gynaecol Oncol* 2006; 27: 239–42.
33. Takač I, Arko D, Gorišek B, Kodrič T. Loop diathermy conization of the uterine cervix. *Gynaecol Perinatol* 1996; 5: 133–6.
34. Suwannarurk K, Bhamarapravati S, Thaweekul Y, Mairaing K, Poomtavorn Y, Pattarachachai J. The accuracy of cervical cancer and cervical intraepithelial neoplasia diagnosis with loop electrosurgical excisional procedure under colposcopic vision. *J Gynecol Oncol* 2009; 20: 35–8.
35. Rivoire WA, Monego HI, Dos Reis R, Binda MA, Magno V, Tavares EB, Hammes LS, Capp E, Edelweiss MI. Comparison of loop electrosurgical conization with one or two passes in high-grade cervical intraepithelial neoplasias. *Gynecol Obstet Invest* 2009; 67: 228–35.

36. Stasinou SM, Valasoulis G, Kyrgiou M, Malamou-Mitsi V, Bilirakis E, Pappa L, Deligeorgiou E, Nasioutziki M, Founta C, Daponte A, Koliopoulos G, Loufopoulos A, Karakitsos P, Paraskevaïdis E. Large loop excision of the transformation zone and cervical intraepithelial neoplasia: a 22-year experience. *Anticancer Res* 2012; 32: 4141–5.
37. Arko D, Dovnik A, Fokter N, Takač I. Prospektivna raziskava povezave med okužbo materničnega vratu in sekundarno krvavitvijo po eksciziji transformacijske cone z električno zanko (LLETZ). *Acta Medico-biotechnica* 2011; 4: 45–50.
38. Kodampur M, Kopeika J, Mehra G, Pepera T, Menon P. Endocervical crypt involvement by high-grade cervical intraepithelial neoplasia after large loop excision of transformation zone: Do we need a different follow-up strategy? *J Obstet Gynaecol Res* 2013; 39: 280–6.
39. Duesing N, Schwarz J, Choschzick M, Jaenicke F, Gieseking F, Issa R, Mahner S, Woelber L. Assessment of cervical intraepithelial neoplasia (CIN) with colposcopic biopsy and efficacy of loop electrosurgical excision procedure (LEEP). *Arch Gynecol Obstet* 2012; 286: 1549–54.
40. Shin JW, Rho HS, Park CY. Factors influencing the choice between cold knife conization and loop electrosurgical excisional procedure for the treatment of cervical intraepithelial neoplasia. *J Obstet Gynaecol Res* 2009; 35: 126–30.
41. Kos L, Lukanovič A. Konizacija. V: Kos L, Lukanovič A. Tehnika vaginalne kirurgije. Ljubljana: Klinični center, Ginekološka klinika, 2000: 167–71.
42. Takač I, Gorišek B. Cold knife conization and loop excision for cervical intraepithelial neoplasia. *Tumori* 1999; 85: 243–6.
43. Martin-Hirsch PP, Bryant A. Interventions for preventing blood loss during the treatment of cervical intraepithelial neoplasia. *Cochrane Database Syst Rev* 2013; 12: CD001421.
44. Smrkolj Š, Košir Pogačnik R, Rakar S. Mikroinvazivni karcinom materničnega vratu. *Zdrav Vestn* 2011; 80: 483–8.
45. Konno R, Akahira J, Igarashi T, Yamakawa H, Sato S, Yajima A. Conization of the cervix using harmonic scalpel. *Tohoku J Exp Med* 1999; 189: 171–8.
46. Akahira J, Konno R, Moriya T, Yamakawa H, Igarashi T, Ito K, Sato S, Yajima A. Conization by harmonic scalpel for cervical intraepithelial neoplasia: a clinicopathological study. *Gynecol Obstet Invest* 2000; 50: 264–8.
47. Fambrini M, Penna C, Pieralli A, Fallani MG, Andersson KL, Lozza V, Scarselli G, Marchionni M. CO2 laser cylindrical excision or standard re-conization for persistent-recurrent high-grade cervical intraepithelial neoplasia (HG-CIN) in women of fertile age. *Anticancer Res* 2008; 28: 3871–5.

48. González Bosquet E, Torres A, Busquets M, Esteva C, Muñoz-Almagro C, Lailla JM. Prognostic factors for the development of vaginal intraepithelial neoplasia. *Eur J Gynaecol Oncol* 2008; 29: 43–5.
49. Phadnis SV, Atilade A, Young MP, Evans H, Walker PG. The volume perspective: a comparison of two excisional treatments for cervical intraepithelial neoplasia (laser versus LLETZ). *BJOG* 2010; 117: 615–9.
50. Bowring J, Tulloch I, Phadnis SV, Young MP, Evans H, Walker P. Secondary excision for cervical intraepithelial neoplasia: an evaluation of two treatment methods. *J Obstet Gynaecol* 2010; 30: 511–4.
51. Guzej Z, Lovšin B. Vpliv zdravljenja cervikalne intraepitelijske neoplazije na trajanje poznejše nosečnosti in pogostost prezgodnjega poroda v SLO - rezultati raziskave za obdobje 2003–2004. *Onkologija* 2007; 11: 63–5.
52. Gajjar K, Martin-Hirsch PP, Bryant A. Pain relief for women with cervical intraepithelial neoplasia undergoing colposcopy treatment. *Cochrane Database Syst Rev* 2012; 10: CD006120.
53. Martin-Hirsch PP, Paraskevidis E, Bryant A, Dickinson HO, Keep SL. Surgery for cervical intraepithelial neoplasia. *Cochrane Database Syst Rev* 2013; 12: CD001318.
54. Martin-Hirsch PP, Keep SL, Bryant A. Interventions for preventing blood loss during the treatment of cervical intraepithelial neoplasia. *Cochrane Database Syst Rev* 2010; 6: CD001421.
55. Papoutsis D, Rodolakis A, Antonakou A, Sindos M, Mesogitis S, Sotiropoulou M, Sakellaropoulos G, Antsaklis A. Cervical cone measurements and residual disease in LLETZ conisation for cervical intraepithelial neoplasia. *In Vivo* 2011; 25: 691–5.
56. Mo LZ, Song HL, Wang JL, He Q, Qiu ZC, Li F. Pap Smear Combined with HPV Testing: A Reasonable Tool for Women with High-grade Cervical Intraepithelial Neoplasia Treated by LEEP. *Asian Pac J Cancer Prev* 2015; 16: 4297-302.
57. Arbyn M, Kyrgiou M, Simoons C, Raifu AO, Koliopoulos G, Martin-Hirsch P, Prendiville W, Paraskevidis E. Perinatal mortality and other severe adverse pregnancy outcomes associated with treatment of cervical intraepithelial neoplasia: meta-analysis. *BMJ* 2008; 337: a1284.
58. Bindas A, Novak-Antolič Ž. Porodniški izid po konzervativni terapiji intraepitelijskih ali zgodnjih invazivnih lezij materničnega vratu: pregled podatkov za Slovenijo od leta 2002 do 2005. *Zdrav Vestn* 2009; 78: 241–6.
59. Jakobsson M, Gissler M, Tiitinen A, Paavonen J, Tapper AM. Treatment for cervical intraepithelial neoplasia and subsequent IVF deliveries. *Hum Reprod* 2008; 23: 2252–5.

60. Sun XG, Ma SQ, Zhang JX, Wu M. Predictors and clinical significance of the positive cone margin in cervical intraepithelial neoplasia III patients. *Chin Med J (Engl)* 2009; 122: 367–72.
61. Phadnis SV, Atilade A, Bowring J, Kyrgiou M, Young MP, Evans H, Paraskevaidis E, Walker P. Regeneration of cervix after excisional treatment for cervical intraepithelial neoplasia: a study of collagen distribution. *BJOG* 2011; 118: 1585–91.
62. Papoutsis D, Rodolakis A, Mesogitis S, Sotiropoulou M, Antsaklis A. Regeneration of uterine cervix at 6 months after large loop excision of the transformation zone for cervical intraepithelial neoplasia. *BJOG* 2012; 119: 678–84.
63. Melnikow J, McGahan C, Sawaya GF, Ehlen T, Coldman A. Cervical intraepithelial neoplasia outcomes after treatment: long-term follow-up from the British Columbia Cohort Study. *J Natl Cancer Inst* 2009; 101: 721–8.
64. Ghaem-Maghami S, Sagi S, Majeed G, Soutter WP. Incomplete excision of cervical intraepithelial neoplasia and risk of treatment failure: a meta-analysis. *Lancet Oncol* 2007; 8: 985–93.
65. Kodrič T, Takač I, Arko D, Gorišek B. The role of cytology in follow-up after loop diathermy conization. *Acta Cytol* 1997; 41: 1210–1.
66. Zivadinovic R, Lilic G, Lilic V, Petric A, Filipovic S, Todorovska I. Recurrence of cervical intraepithelial neoplasias with negative cone margins: risk factors. *J BUON* 2011; 16: 498–504.
67. Kang WD, Choi HS, Kim SM. Is vaccination with quadrivalent HPV vaccine after loop electrosurgical excision procedure effective in preventing recurrence in patients with high-grade cervical intraepithelial neoplasia (CIN2-3)? *Gynecol Oncol* 2013; 130: 264–8.
68. Takač I, Arko D, Gorišek B, Kodrič T. Spremljanje bolnic po konizaciji materničnega vratu z diatermijsko zanko. *Zdrav Vestn* 1997; 66: 571–3.
69. Takač I. Human papillomavirus infection in patients with residual or recurrent cervical intraepithelial neoplasia. *Tumori* 2008; 94: 83–6.
70. Kocken M, Uijterwaal MH, de Vries AL, Berkhof J, Ket JC, Helmerhorst TJ, Meijer CJ. High-risk human papillomavirus testing versus cytology in predicting post-treatment disease in women treated for high-grade cervical disease: a systematic review and meta-analysis. *Gynecol Oncol* 2012; 125: 500–7.
71. Roncaglia MT, Tacla M, Vieira da Motta E, Caiaffa H, Ab'Saber A, Alves VA, Longatto Filho A, Baracat EC. Evaluation of the combination of cytology and hybrid capture to safely predict the high-grade lesion status of patients treated with conization with large loop excision of the transformation zone. *Acta Cytol* 2011; 55: 421–5.

72. Costa S, Venturoli S, Origoni M, Preti M, Mariani L, Cristoforoni P, Sandri MT. Performance of HPV DNA testing in the follow-up after treatment of high-grade cervical lesions, adenocarcinoma in situ (AIS) and microinvasive carcinoma. *Ecancermedical-science* 2015; 9: 528.
73. van der Heijden E, Lopes AD, Bryant A, Bekkers R, Galaal K. Follow-up strategies after treatment (large loop excision of the transformation zone (LLETZ)) for cervical intraepithelial neoplasia (CIN): Impact of human papillomavirus (HPV) test. *Cochrane Database Syst Rev* 2015; 1: CD010757.
74. Uršič-Vrščaj M, Rakar S, Možina A, Takač I, Šubic Z, Kodrič T, Smrkolj Š. Clinical audit of patients with cervical cancer in Slovenia - data analysis for the year 2003. *Eur J Gynaecol Oncol* 2005; 26: 537–42.
75. Jakobsson M, Gissler M, Paavonen J, Tapper AM. Long-term mortality in women treated for cervical intraepithelial neoplasia. *BJOG* 2009; 116: 838–44.

Pojasnilna dolžnost v ginekološkem dispanzerju in kolposkopski ambulanti

Dušan Deisinger

Uvod

Evropsko združenje za ginekologijo in porodništvo (EBCOG) postavlja pravilno in natančno informiranost pacientk na prvo mesto, takoj za definicijo določenega bolezenskega stanja.

K pojasnilni dolžnosti so zavezani vsi zdravstveni delavci, ki v procesu zdravljenja sodelujejo, seveda v okviru svojih pristojnosti.

Že leta 2003 smo o predlogih za standarde in kazalce kakovosti pri kolposkopiji in nadzoru bolnic s predrakavimi spremembami materničnega vratu na prvo mesto postavili »natančno in pravilno informiranost žensk«. Če želimo še zmanjšati pojavnost raka materničnega vratu, moramo privabiti na preventivni ginekološki pregled čim več žena.

Naša pojasnilna dolžnost se torej prične že pred ginekološkim pregledom. Z raznimi akcijami in nastopi strokovnjakov v medijih, objavami v tisku in na spletu skušamo pojasniti pomen preventivnih ginekoloških pregledov. V primeru patologije materničnega vratu imamo namreč enkratno priložnost, da z enostavnim, nebolečim, a hkrati strokovnim ukrepom (ginekološki pregled, bris PAP, odvzem HPV, kolposkopija, biopsija), pridemo do želenega rezultata, to pa je pravočasno odkritje patoloških sprememb materničnega vratu že v stopnji predrakavih sprememb.

Če je bolezen odkrita v stadiju predstopnje, je tudi zdravljenje bistveno bolj enostavno, a hkrati učinkovito, z manj možnimi zapleti ob in po samem posegu ter manjšimi posledicami za nadaljnje reproduktivno zdravje.

Zakonodaja

20. člen zakona o pacientovih pravicah govori o obveščeniosti pacienta in pojasnilni dolžnosti. V štirih točkah so navedene pravice pacientov do samostojnega odločanja o zdravju in sodelovanja v procesu zdravljenja in na kak-

šen način mora zdravnik odgovoren za zdravljenje, pojasniti pacientom njegovo zdravstveno stanje in ukrepe, ki jih namerava opraviti.

Uradni list RS št. 15/2008, 20.čl. (obveščенost pacienta in pojasnilna dolžnost)

1. Pacient ima pravico, da je zaradi uresničevanja pravice do samostojnega odločanja o zdravju in pravice do sodelovanja v procesu zdravljenja obveščен o:

- svojem zdravstvenem stanju in verjetnem razvoju ter posledicah boleznih ali poškodbe,
- cilju, vrsti, načinu izvedbe, verjetnosti uspeha ter pričakovanih koristih in izvidu predlaganega medicinskega posega oz. predlaganega zdravljenja,
- možnih tveganjih, stranskih učinkih, negativnih posledicah in drugih neprijetnostih predlaganega medicinskega posega oz. predlaganega zdravljenja, vključno s posledicami njegove opustitve,
- morebitnih drugih možnosti zdravljenja,
- postopkih in načinov zdravljenja, ki v RS niso dosegljivi ali niso pravice iz obveznega zdravstvenega zavarovanja.

2. Pojasnila iz prejšnjega odstavka mora zdravnik, odgovoren za zdravljenje, pojasniti pacientu v neposrednem stiku, obzirno, na pacientu razumljiv način oz. skladno z individualnimi sposobnostmi sprejemanja informacij, v celoti in pravočasno. Za operativni ali drug medicinski poseg, povezan z večjim tveganjem ali večjo obremenitvijo, pacientu da razumljiva ustna in pisna pojasnila zdravnik, ki bo opravil medicinski poseg, če to ni možno pa drug zdravnik, ki je usposobljen za tak medicinski poseg.

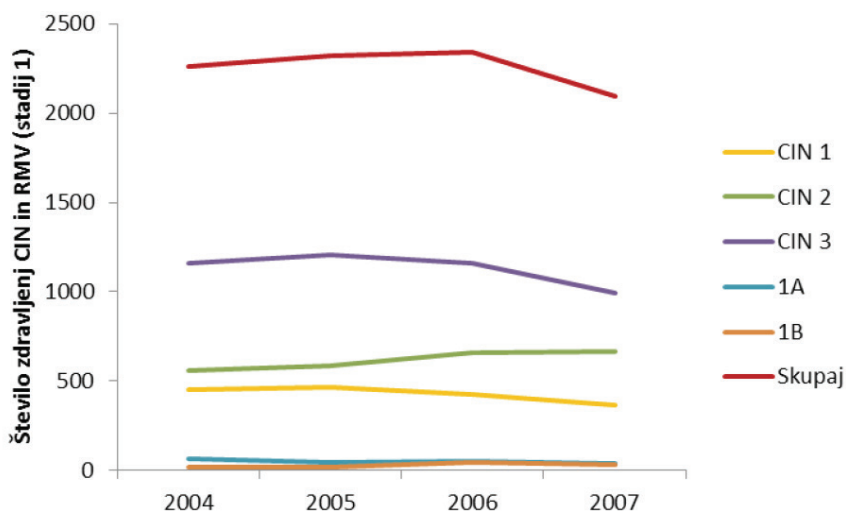
3. Pacient ima pravico do sprotnega in podrobnega obveščanja o poteku zdravljenja ter po koncu medicinskega posega oz. zdravljenja pravico do obveščенosti rezultatov zdravljenja oz. morebitnih zapletih.

4. Pacient, ki ni sposoben odločanja o sebi, uresničuje pravice po tem členu v skladu z možnostmi, ki jih dopušča njegova sposobnost razumevanja.

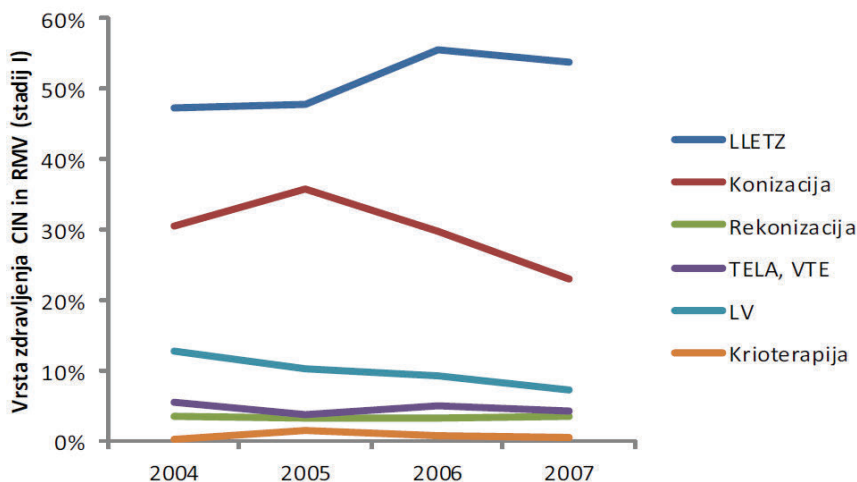
Leta 2005 smo v analizi kazalcev kakovosti zapisali, da v vseh pogledih dosežemo najmanj 75 ali več odstotno uspešnost, le v postavki natančne informiranosti žena ter zbiranju ter spremljanju podatkov smo le polovično uspešni.

Od takrat je minilo kar nekaj let in v tem času je popolnoma zaživel program ZORA, izdane so bile številne brošure, ki ozaveščajo naše ženske in dekleta, da se odzovejo na preventivne preglede.

Izboljšala se je kakovost citoloških laboratorijev, uvedeno je triažno testiranje na humane papiloma viruse, izdelane in prenovljene so smernice za celostno obravnavo žensk s predrakavami spremembami materničnega vratu. Da bi preverili pravilnost in uspešnost naših postopkov, ugotovili kako v republiki Slovenij zdravimo, se primerjali med seboj in z ostalimi državami, smo vpeljali : "**Register cervikalne patologije**". Podatke smo zaradi neenotnih računalniških programov zbirali anketno od leta 2001 do leta 2007. Podatke so posredovali vsi ginekološki porodniški oddelki v Sloveniji. Poleg predstavitve na kolposkopskih tečajih so bili zbrani podatki predstavljeni tudi v Zborniku predavanj 5. izobraževalnega dne programa ZORA, leta 2014.



Slika 1. Število zdravljenj CIN (1-3) in RMV (stadija 1A in 1B) po koledarskih letih. Vir podatkov: Register cervikalne patologije.



Slika 2. Tehnike zdravljenja CIN in stadija I RMV v odstotkih. Vir podatkov: Register cervikalne patologije.

Ginekološki pregled , odvzem BMV (brisa materničnega vratu), BMV-TT (triažni test HPV)

Pojasnilna dolžnost ginekologa oz. ginekologinje je, da ženski na njej razumljiv način pojasni pomen ginekološkega pregleda, predvidene diagnostične postopke, morebitno zdravljenje, možne zaplete in posledice posega ali zdravljenja ter celovito pojasni pridobljene izvide. Vse pridobljene izvide je potrebno vestno zapisati v ginekološki karton ženske. Posebej je potrebno pacientki razložiti kdaj in kako bo izvedela za izvid in zakaj mora priti na kontrolni pregled. Posebne pozornosti naj bodo deležne mlade ženske, ki prihajajo na ginekološki pregled in odvzem brisa materničnega vratu prvič ter še posebej ženske, ki so na pregled vabljeni ali niso hodile na redne preglede, še posebej, če so v naši ambulanti prvič. Prijazen prvi kontakt in ženski primerna razlaga o pomenu preventivnih ginekoloških pregledov ali ugotovljene prisotne patologije, je bistvenega pomena, da nam bo zaupala tudi v bodoče in bo prišla na redno ali vabljeno kontrolo.

Test PAP je še vedno osnovna presejalna metoda pri odkrivanju patoloških sprememb materničnega vratu.

Pravilna in predvsem na primeren način mora biti podana tudi informacija o pomenu okužbe s humanim papiloma virusom (HPV). Ker okužba sodi med spolno prenosljive bolezni, je zelo pomembno, da ženske ne prestraši-

mo, je ne ožigosamo ter s tem morda zaradi sramu, ne odvrnemo od nadaljnjih preiskav. Potrebno je poudariti, da je prekuženost s HPV v spolno aktivni populaciji zelo visoka (skoraj 80%). Okužba je najpogostejša pri 20-ih letih. Povečano tveganje za okužbo s HPV predstavljajo:

- zgodnji spolni odnosi pred 15.letom starosti,
- večje število spolnih partnerjev,
- kajenje,
- druge bolezni, ki zmanjšujejo odpornost organizma (klamidija, HIV, ...).

Pojasniti moramo tudi kakšne so poti prenosa okužbe, zakaj so mlade osebe bolj ranljiva populacija, da okužba ne povzroča simptomov in da se kljub okužbi pri večini bolezni ne bo nikoli razvila. Do 90% okužba s HPV izzveni v 12-ih do 24-ih mesecih. Le v 5 do 10% okužba ostane trajna in le takrat obstaja nevarnost za nastanek predrakavih sprememb v naslednjih 10 do 15 -ih letih.

V primeru potrebe po odvzemu brisa oz. kužnine za določanje patogenih humanih papiloma virusov, nam bo v pomoč obrazec s privolitvijo za odvzem HPV. Ob prvem odvzemu HPV smo dolžni podpisati obrazec priložiti napotnici, zgornji del s pojasnili pa lahko pacientka vzame s seboj. Pred odvzemom brisa materničnega vratu – triažni test HPV je potrebno razložiti postopek odvzema brisa ,kam material pošiljamo, kdaj bomo izvid pridobili in način sporočanja izvida, kakšni bodo postopki v bodoče in možnosti zdravljenja. Pomembno je, da pacientke ne prestrašimo in tako odvrnemo od nadaljnjih kontrol in eventualnega nadaljnjega zdravljenja. Še enkrat se prepričajte ali je pojasnila resnično razumela. Vse zabeležke in izvide vestno beležimo v ginekološki karton.

Kolposkopija in biopsija

V primeru, da se v ginekološkem dispanzerju odločimo za kolposkopijo in imamo na razpolago ustrezen kolposkop, je potrebno pojasniti potek pregleda ter njegov namen in pomen.

Kolposkopija je diagnostična metoda, kjer si s pomočjo optičnega instrumenta – kolposkopa, ki omogoča optično povečavo, približamo strukture v nožnici in na materničnem vratu. Z njegovo pomočjo odkrivamo prisotne patološke spremembe, hkrati pa nam omogoča tudi določene diagnostične in terapevtske posege.

Za morebitne posege (biopsija, destrukcija tkiva) moramo pridobiti ustno in pisno soglasje pacientke. Dolžni smo razložiti na kakšen način bomo to stori-
rili, kaj bomo s tem pridobili, kakšni so možni zapleti in možne posledice.

V primeru opravljene biopsije razložimo, kdaj bomo dobili rezultate. Po
dobljenih izvidih bolnico povabimo na kontrolo in ji ob tem razložimo, kaj
nam ti izvidi pomenijo, ali je potrebno zdravljenje, morda dodatna diagnos-
tika ali le kontrolni pregled. V primeru, da je potrebno zdravljenje, podamo
celotno informacijo o možnih načinih zdravljenja, njenih posledicah in
možnih zapletih. V kolikor je pacientka še v rodnem obdobju, razložimo kaj
pomeni takšno zdravljenje za njeno nadaljnjo reproduktivno življenje.

Vsa naša opažanja, preglede in izvide vestno beležimo v kolposkopski karton.

Zaključek

Za naše delo v ginekološki ambulanti so nam v veliko pomoč:

- Navodila ginekologom za delo v programu ZORA (2011).
- Smernice za celotno obravnavo žensk s predrakavami sprememba-
mi materničnega vratu (2011).
- Smernice za obravnavo bolnic z rakom materničnega vratu v Slove-
niji (2012)«.

Končna odločitev o nadaljnjih kontrolah, diagnostičnih posegih in zdravljen-
ju je v rokah specialista ginekologa v soglasju z bolnico in z njenim privol-
jenjem.

Natančna, predvsem pa razumljiva informacija o normalnem oziroma patolo-
škem brisu materničnega vratu, o CIN, o HPV itd., je pogoj za uspešno oza-
veščenost žensk o koristnosti rednih ginekoloških pregledov in le tako jih je
mogoče pridobiti za sodelovanje, s tem pa povečati možnost za uspešno pre-
ventivo in zdravljenje.

Viri

1. Uršič Vrščaj M, Možina A, Rakar S. Predlogi za standarde in kazalce kakovosti pri kolpo-
skopiji. Zbornik maj 2003.
2. Zakon o pacientovih pravicah. Uradni list republike Slovenije. ISSN 1318-0576/2008.

3. Smernice za celostno obravnavo žensk s predrakavimi spremembami materničnega vratu. Prenovljena izdaja 2011.
4. Smernice za obravnavo bolnic z rakom materničnega vratu v Sloveniji ,2012.
5. Primc Žakelj M, Uršič Vrščaj M,Pogačnik A,Ivanuš U. Navodila ginekologom za delo v programu ZORA-posodobitev 2011,Ljubljana: Onkološki inštitut,2011.
6. Smrkoj Š. Citološke in biopsijske tehnike ter kolposkopija v ginekologiji. Med Razgl 2011; 50: 45-54.
7. Deisinger D,Takač I,Koren J,Ivanuš U,Smrkoj Š.Zbornik predavanj,5.izobraževalni dan programa ZORA-2014;77-81.
8. Deisinger D.Zbornik,Obnovitveni kolposkopski tečaj,marec 2013;126-129.
9. Državni Program ZORA;Pojasnilo o trižnem testiranju HPV in zapisovnju izvidov v Registru ZORA.

4titude,

Bimos – Interstuhl
Büromöbel,

Bio-Rad Medical
Diagnostics,

Biolin Scientific,

Bioquell,

Biotage,

Biotest,

Delta T,

Ditabis,

EKF Diagnostic,

Eppendorf,

Eurofins GeneScan,

Eurofins Genomics,

Focus Diagnostics,

Hain Lifescience,

Heipha,

Hoefer,

IDEXX Laboratories,

Liofilchem,

Mart Microbiology,

Medical Wire
(MWE),

Molecular Devices
(Genetix),

Qiagen,

R-Biopharm,

Rosco Diagnostica,

SalvisLab,

Sarstedt,

Sifin,

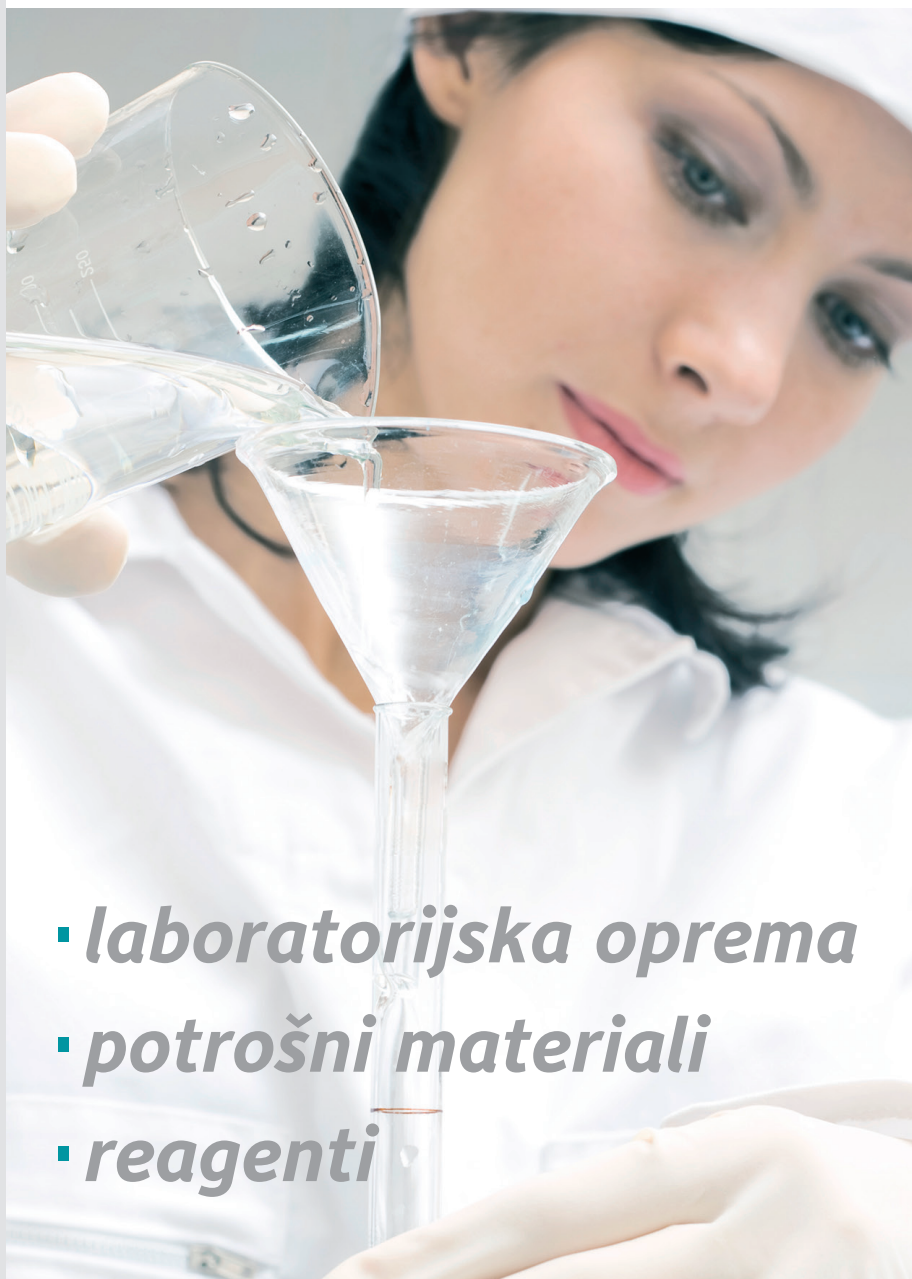Tecan,

Thermo Fisher
Scientific (Revco),

Ultra Violet
Products (UVP)



mediline



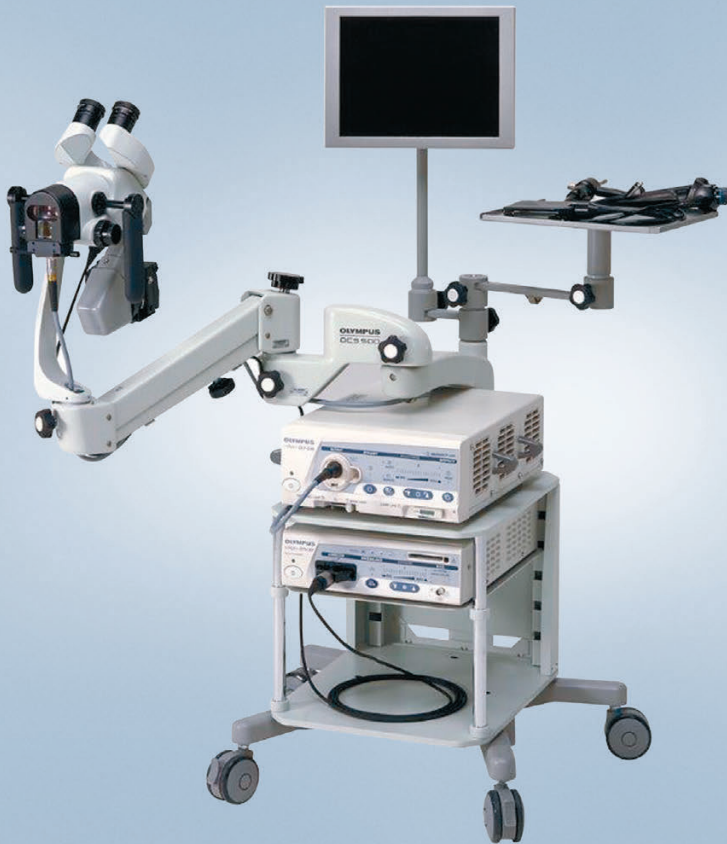- ***laboratorijska oprema***
- ***potrošni materiali***
- ***reagenti***

Mediline mešana trgovska družba, d.o.o.

Perovo 30 | p.p. 5 | SI-1241 Kamnik | Slovenija

T +386 (0)1 830 80 40 | F +386 (0)1 830 80 70 / 63

E info@mediline.si | I www.mediline.si



Ključ do učinkovite ambulantne ginekologije. Binokularni sistem z izpopolnjeno optiko omogoča izjemno kakovosten pogled po zaslugi namensko razvitega in visoko kvalitetnega lečnega sistema.

Spremenljiva goriščna razdalja, od 220 do 350mm, z 6-kratno brezstopenjsko optično povečavo (od 2.7x do 23.4x) in vgrajenim zelenim filtrom. Vse nastavitve je možno nastaviti z eno roko na levi ali desni strani kolposkopa.

Kolposkop OCS-500 je bil zasnovan tako, da je popolnoma stabilen, zavzema kar se da malo prostora, s svojimi nastavljivimi rokami v vse smeri pa omogoča največjo možno prilagodljivost in udobje.

Sistem ponuja široko paleto dodatne opreme, ki omogoča, da razširite zmogljivosti kolposkopa vse od razširitve na ambulantno histeroskopijo – do popolne digitalizacije in sistemске integracije.