

Strokovni prispevek/Professional article

KERATOPLASTIKA PRI KERATOKONUSU

THE RESULTS OF PENETRATING KERATOPLASTY FOR KERATOCONUS

Vesna Morela¹, Kristina Mikek²¹ Očesni oddelek, Splošna bolnišnica Novo mesto, Šmihelska cesta 1, 8000 Novo mesto² Očesna klinika, Klinični center, Zaloška 29, 1525 Ljubljana

Prispelo 2001-03-15, sprejeto 2001-06-21; ZDRAV VESTN 2002; 71: Supl. II: 39-41

Gljučne besede: penetrantna keratoplastika; keratokonus; vidna ostrina; pooperativni astigmatizem; ostali pooperativni zapleti

Izveček – Izhodišča. V članku predstavimo etiologijo in indikacije za operativno zdravljenje keratokonusa s penetrantno keratoplastiko.

Metode. V retrospektivni klinični študiji smo obdelali 101 bolnika s keratokonusom, pri katerih je bila narejena penetrantna keratoplastika. Čas sledenja bolnikov je bil od 2 do 25 let. Operiral je en sam kirurg. Povprečna starost bolnikov je bila 30,5 leta. Indikacije za operacijo so bile slab vid s kontaktno lečo ali neprenašanje kontaktnih leč. Pred operacijo je bila vidna ostrina s kontaktno lečo pri 27% bolnikov od 0,05 do 0,3; v 73% pa gib roke pred očesom.

Rezultati. Vidna ostrina s korekcijo po operaciji je bila v 72% primerov od 0,5 do 1,0; v 26% 0,4 do 0,1. Manj kot 0,1 pa je videlo 2% bolnikov. Pri vseh transplantirancih ostane astigmatizem od $2,5 \pm 4,75$ Cyl z miopijo ali brez. Med pooperativnimi zapleti je bila najpogostejša zavrnitvena reakcija (10%). V 3% primerov konzervativno zdravljenje ni bilo uspešno.

Zaključki. Penetrantna keratoplastika pri keratokonusu izboljša vidno ostrino. Pooperativni zapleti so redki in večinoma dobro obvladljivi s konzervativnim zdravljenjem. Po penetrantni keratoplastiki vedno ostane pooperativni astigmatizem, ki ga uspešno korigiramo s kontaktno lečo. Korekcija astigmatizma in kratkovidnosti, ki ostaja po operaciji, napoveduje razvoj refraktivne kirurgije.

Uvod

Keratokonius je bilateralna, nevnetna in progresivna ektazija roženice. Incidenca je približno 1 na 2000 v splošni populaciji, v vseh etničnih skupinah se pojavlja enako. Gre za izolirano bolezen neznane etiologije. Praviloma se začne v puberteti (1). V zadnjem času je keratokonus ena od najpogostejših indikacij za penetrantno keratoplastiko (2, 3).

Klinična slika. Klinično je prisotna stanjšana roženica s konično protruzijo. Stanjšana roženica povzroči iregularni astigmatizem (nepravilna ukrivljenost roženice) in miopijo (kratkovidnost). Simptomi so zelo spremenljivi in v glavnem odvisni od stadija in napredovanja bolezni. Pri napredovali obliki bo-

Key words: penetrating keratoplasty; keratoconus; visual acuity; postoperative astigmatism; other postoperative complications

Abstract – Background. To evaluate etiology, indications, results and complication rates associated with corneal transplantation for keratoconus.

Methods. In this retrospective clinical study, 101 eyes of 79 patients had corneal transplantation. Mean age at surgery was 30.5 years. Follow up period was 2 to 25 yrs. All surgeries were performed by one surgeon. Candidate for surgery were patients who cannot tolerate contact lenses or are not adequately visually rehabilitated by them. Before surgery the best corrected visual acuity was 0.05 to 0.3 in 27%; 73% of patients had uncorrected visual acuity hand movement or counting fingers.

Results. Best corrected visual acuity postoperatively was in 72% of patients 0.5 to 1.0 and in 26% 0.4 to 0.1. 2% of patients had visual acuity less than 0.1. In all cases we had postkeratoplasty astigmatism of 2.5 ± 4.75 Cyl with or without residual myopia. The most often postoperative complication was graft rejection (10%) which was successfully treated with medications. Unsuccessful rate was 3%.

Conclusions. The improved results, low complication rate, and postoperative enhancement management indicate that corneal transplantation is a viable option in the clinical course of keratoconus. The optimal visual acuity postoperatively is achieved with contact lens, which correct postoperative astigmatism and myopia. Improvements in refractive surgery can help manage with postkeratoplasty astigmatism and myopia.

lezni z biomikroskopom lahko zaznamo naslednje klinične znake:

- konična protruzija;
 - stanjšanje strome roženice centralno in paracentralno najpogosteje v spodnji polovici;
 - obarvana linija, ki obkroža konus (Fleischerjev ring);
 - fine vertikalne linije v globoki stromi in Descemetovi membrani, ki prehodno izginejo ob pritisku na zrklo (Vogtove strije), ter
 - epitelne in subepitelne brazgotine roženice.
- Pri bolnikih z napredovalo obliko bolezni lahko pride do hidropsa roženice, ki nastane zaradi prekinjene membrane Descemete in vdora prekatne vodke v rano. Nastali edem lahko

ostane tedne in mesece in se postopno zazdravi z brazgotino (1).

Zdravljenje je odvisno od napredovanja bolezni. Pri zelo zgodnji obliki bolnikom pomagamo z očali, ki pa ne morejo popraviti nepravilne ukrivljenosti roženice. Pri 90% bolnikov z začetnim keratokonusom izboljšamo vid s posebnimi kontaktnimi lečami. Izrednega pomena je umerjanje kontaktnih leč in preprečevanje zapletov, ki so povezani z njihovo uporabo (1).

V primeru neuspešnega umerjanja oziroma neprenašanja kontaktnih leč je metoda izbire za zdravljenje keratokonusa penetrantna ali lamelarna keratoplastika. Danes pa se v svetu uporabljajo tudi refraktivne kirurške tehnike, kot so: LASIK (laser in situ keratomileusis) in PTK (foto terapevtska keratektomija) ter kornealni obroč (1). PTK pride v poštev predvsem pri bolnikih s keratokonusom, ki ne morejo prenašati kontaktnih leč, in kjer so prisotne vozličaste epitelne brazgotine roženice (4). Veliko si obetajo tudi od genskega zdravljenja (5).

Indikacije za keratoplastiko. 10–20% bolnikov s keratokonusom bo v svojem življenju potrebovalo penetrantno keratoplastiko (6). V naši študiji smo operirali bolnike, katerim kontaktna leča ni izboljšala vidne funkcije ali pa le-teh niso mogli prenašati.

Bolniki in metode

Na Očesnem oddelku v Novem mestu je bil v letih 1975 do 2000 operiran 101 bolnik s keratokonusom; od tega 49 žensk (obojeustransko 10) in 30 moških (obojeustransko 12). Povprečna starost je bila 30,5 leta: najmlajši bolnik je imel 12 let, najstarejši pa 68 let. Bolnike smo sledili v časovnem obdobju od 2 do 25 let. Enega bolnika smo iz študije izključili, ker se je po transplantaciji poškodoval. Skupaj smo obdelali 100 bolnikov. Vidna ostrina pred operacijo s kontaktno lečo je bila v 27% 0,05 do 0,3; v 73% pa je bila vidna ostrina gib roke oziroma prstov pred očmi. Pridružene očesne bolezni pred operacijo so navedene v tabeli 1.

Tab. 1. Pridružene očesne bolezni pred operacijo v odstotkih.

Tab. 1. *The other ocular pathology beside keratoconus before surgery in percent (%)*.

Očesna bolezen The other ocular pathology	%
Siva mrena Cataract	7
Glavkom Glaucoma	1
Visoka kratkovidnost High myopia	6
Recidiv keratokonusa Recurrence of keratoconus	1
Downov sindrom Mb. Down	2

Penetrantna keratoplastika

Potek operacije. Operirali smo v splošni anesteziji. Roženico dajalca in prejemnika trepaniramo z istim trepanom (enak premer), ker tako zmanjšamo pooperativno kratkovidnost (7). V trepanirano roženico bolnika vstavimo transplantat, ki ga fiksiramo v bolnikovo roženico s štirimi držalnimi šivi. Nato zašijemo transplantat s tekočim šivom, 10/0 nylon, z enkratnim vozlom zgoraj. Vodotesnost preverimo z napolnitvijo srednjega prekata. Na koncu operacije korigiramo astigmatizem z zategovanjem šivov ali pa z dodatnimi posamičnimi šivi. Subkonjunktivalni injekciji kortizona dodamo še anti-biotično mazilo in zapremo oči z obvezo za 24 ur.

V tabeli 2 so prikazane velikosti uporabljenih transplantatov naših bolnikov. Pri večjih premerih transplantata je zavrnitvena reakcija pogostejša. To dokazujejo tudi študije obojeustranskih operacij z različnim premerom transplantatov (8).

Tab. 2. *Velikosti uporabljenih transplantatov.*

Tab. 2. *Graft diameter.*

Premer transplantata (mm) Graft diameter (mm)	N = 100
8,0	2
7,7	2
7,5	53
7,2	7
7,3	1
7,0	30
6,5	5

Rezultati

Zapleti in pooperativno zdravljenje

Večino zapletov med operacijo lahko preprečimo z ustreznim kirurškim načrtom in tehniko operacije. Zapleti med operacijo so lahko naslednji: neustrezno centriranje transplantata, masivna krvavitev in okvare očesnih struktur: endotel transplantata, šarenice, leče, lečne kapsule (9).

Vsi pooperativni zapleti so zbrani v tabeli 3. Najpogostejši in najtežje obvladljiv zaplet je zavrnitvena reakcija, do katere je prišlo v 10%, kar je primerljivo s podatki iz tuje literature (10). Od 10 primerov treh nismo uspeli obvladati z ustreznim zdravljenjem. Primarne zavrnitve transplantata (zavrnitvena reakcija v prvem tednu po operaciji) in endoftalmitisa nismo imeli.

Tab. 3. *Pooperativni zapleti v odstotkih.*

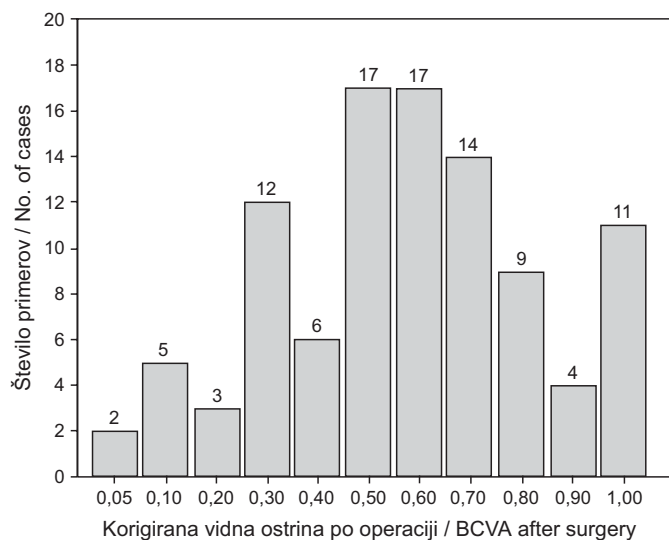
Tab. 3. *Postoperative complication in percent.*

Pooperativni zapleti Postoperative complications	%
Zavrnitvena reakcija Graft rejection	10
Erozija roženice Corneal abrasion	2
Pikčaste okvare epitela Epithelial defects	6
Infiltrat roženice Infectious keratitis	2
Sprednje sinehije Anterior synechiae	2
Glavkom Glaucoma	4
Zrahljan šiv Loose suture	6
Urrrets Zavalijev sindrom Urrrets Zavalia syndrom	1
Katarakta Cataract	2
Neovaskularizacija Vascularization	1
Endoftalmitis Endophthalmitis	0
Primarna zavrnitev Primary graft failure	0

Pooperativna vidna ostrina

Vse rezultate pooperativne vidne ostrine predstavljamo s korekcijo v sliki 1. 72% primerov je imelo po operaciji vidno ostrino od 0,5 do 1,0; 26% 0,4 do 0,1, pri 2% pa je bila vidna ostrina manj kot 0,1.

Pri vseh operiranih bolnikih ostane astigmatizem od $2,5 \pm 4,75$ Cyl z miopijo ali brez nje, kar je primerljivo s podatki iz tuje literature (11, 12). 42% naših primerov si s kontaktno lečo korigira pooperativni astigmatizem in kratkovidnost in si s tem še izboljša vidno funkcijo (7).



Sl. 1. Korigirana vidna ostrina po operaciji (100 primerov).

Fig. 1. BCVA (best corrected visual acuity) after surgery ($N = 100$).

Razpravljanje

V raziskavi smo analizirali 100 bolnikov s keratokonusom, kjer je bila postavljena indikacija za operativno zdravljenje bodisi zaradi slabega vida ali neuspešnega prenašanja kontaktnih leč. Potrdili smo, da je penetrantna keratoplastika pri keratokonusu uspešna, ker izboljša vidno funkcijo in je odstotek propadlih transplantatov majhen (3%). Zavrtnitvena reakcija se po operaciji pojavlja redko, v našem primeru v 10%. Objavljene študije navajajo zavrtnitveno reakcijo v 7,8 do 31% (13–16). Eden od dejavnikov tveganja, ki vpliva na zavrtnitveno reakcijo, je velikost transplantata, in sicer njegov premer. Večji premer je povezan z večjo možnostjo zavrtnitvene reakcije (8). Po drugi strani pa z večjim premerom transplantata lahko zmanjšamo pooperativno kratkovidnost ali miopijo (16). Pri naših bolnikih smo najpogosteje uporabili premer velikosti 7,5 mm. V eni od raziskav so postavili mejo 8,5 mm, ki je bila povezana s statistično pomembnim večjim tveganjem zavrtnitvene reakcije (17). Ostali pooperativni zapleti so redki in večinoma dobro obvladljivi (18, 19).

Pri vseh operiranih bolnikih ostane astigmatizem od $2,5 \pm 4,75$ Cyl z miopijo ali brez nje, kar je primerljivo s podatki iz tuje literature (11, 12). Ta pooperativni astigmatizem lahko korigiramo z očali, s kontaktnimi lečami, zategovanjem in spuščanjem posamičnih šivov ter keratotomijo (1). Metoda izbire v najnovejšem času je refraktivna operacija - LASIK (11, 12) (laser in situ keratomileusis). 42% naših primerov si s kontaktno lečo korigira pooperativni astigmatizem in kratkovidnost ter si s tem še izboljša vidno funkcijo (7). V pred

kratim objavljeni raziskavi Brierlyja (16) si vidno ostrino s kontaktno lečo izboljša 47% bolnikov, kar je primerljivo z našimi rezultati.

Z napredkom refraktivne kirurgije upamo tudi na korekcijo astigmatizma in kratkovidnosti, ki spremljata vsako transplantacijo. Refraktivna kirurgija ne bi samo izboljšala vida, ampak bi mlademu bolniku približala vidno ostrino 100%.

Zaključki

Pri bolnikih s keratokonusom, ki jim kontaktna leča ne izboljša vidne funkcije ali pa le-te ne morejo prenašati, je na mestu penetrantna keratoplastika.

Penetrantna keratoplastika pri keratokonusu je uspešna operacija, ker izboljša vidno funkcijo in je odstotek propadlih transplantatov majhen.

Pooperativni zapleti so redki in večinoma dobro obvladljivi s konzervativnim zdravljenjem.

Pri vseh operiranih bolnikih ostane astigmatizem z miopijo ali brez nje, ki ga najbolje korigiramo s kontaktnimi lečami.

Korekcija astigmatizma in kratkovidnosti, ki ostaja po operaciji, napoveduje razvoj refraktivne kirurgije.

Literatura

- Rabinowitz YS. Keratoconus. Survey of Ophthalmology 1998; 42: 297–319.
- Cursiefen C, Kuchle M, Naumann GOH. Changing indications for penetrating keratoplasty: histopathology of 1250 corneal buttons. Cornea 1998; 17 (5): 468–70.
- Gračner B, Pahor D. Transplantacije roženic na Oddelku za očne bolezni v Mariboru, 1984–1998. In: Zbornik predavanj in praktikum simpozija Transplantacija, sodoben način zdravljenja. Splošna bolnišnica Maribor, 1998: 173–8.
- Mortensen J, Ohrstrom A. Eximer laser photorefractive keratectomy for treatment of keratoconus. J Refract Corneal Surg 1994; 10: 368–72.
- Shows TB, Sakaguchi AY, Naylor SL. Mapping the human genome, cloned genes, DNA polymorphisms, and inherited disease. Adv Hum Genet 1982; 12: 341–468.
- Tuft SJ, Moodaley LC, Gregory WM et al. Prognostic factors of progression to keratoconus. Ophthalmology 1994; 101: 439–47.
- Tuft SJ, Fitzke FW, Buckley RJ. Myopia following penetrating keratoplasty for keratoconus. Ophthalmology 1992; 76: 642–5.
- Tuft SJ, Gregory WM, Davison CR. Bilateral penetrating keratoplasty for keratoconus. Ophthalmology 1995; 102: 462–8.
- Wang MX, Karp CL, Selkin RP, Azar DT. Corneal and conjunctival surgery. In: Yanoff M, Duker JS eds. Ophthalmology 1st ed. London: Mosby, 1999: 5.12.1–18.
- Girard LJ, Esnaola N, Rao R, Barnett L, El Maghraby A, Canizales R. Allograft rejection after penetrating keratoplasty for keratoconus. Ophthalmic Surg 1993; 24 (1): 40–3.
- Webber SK, Lawless MA, Sutton GL, Rogers CM. LASIK for postpenetrating keratoplasty astigmatism and myopia. Br J Ophthalmol 1999; 83: 1013–8.
- Buzard KA, Fundingsland BR. Corneal transplant for keratoconus: results in early and late disease. J Cataract Refract Surg 1997; 23: 398–406.
- Koralewska-Makar A, Floren I, Stenevi U. The results of penetrating keratoplasty for keratoconus. Acta Ophthalmol Scand 1996; 74: 187–90.
- Ehlers N, Olsen T. Long term results of corneal grafting in keratoconus. Acta Ophthalmol 1983; 61: 918–26.
- Yorston D, Wood M, Foster A. Penetrating keratoplasty in Africa: graft survival and visual outcome. Br J Ophthalmol 1996; 80: 890–4.
- Brierly SC, Izquierdo L, Mannis MJ. Penetrating keratoplasty for keratoconus. Cornea 2000; 19 (3): 329–32.
- Sharif KW, Casey TA. Penetrating keratoplasty for keratoconus: complications and long-term success. Br J Ophthalmol 1991; 75: 142–6.
- Levenson JE. Corneal transplantation: early postoperative management. In: Brightbill FS ed. Corneal surgery, theory, technique, tissue. 3rd ed. New York: Mosby, 1999: 364–79.
- Pfeifer V, Schwarzbartl-Grošelj MA. Perforativna keratoplastika. Zdrav Vestn 1996; 65: 277–80.