

## Multidisciplinarna obravnava malignega melanoma – prikaz primera

### Multidisciplinary treatment of malignant melanoma - a case report

Blaž Tomič, Tanja Mesti

#### Povzetek

Klinična praksa obravnave malignega melanoma se je izboljšala z identifikacijo dejavnikov tveganja, prognostičnih dejavnikov, napredkov zdravljenja, obvladovanja neželenih učinkov terapije ter izboljšanja sledenja pacientov. Temelj zdravljenja malignega melanoma je multidisciplinarni pristop. V nadaljevanju je prikazan klinični primer bolnice z malignim melanomom, ki je bila zdravljena z izrezom primarnega tumorja, metastazektomijami, obsevanjem, BRAF/MEK inhibitorji, imunoterapijo in kemoterapijo.

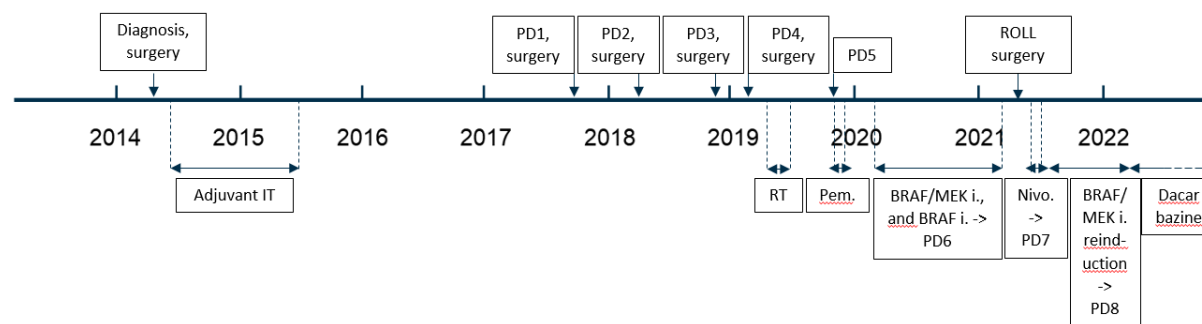
**Ključne besede:** maligni melanom, multidisciplinarni pristop, tarčna terapija, imunoterapija, klinični primer.

#### Uvod

Maligni melanom še vedno ostaja zelo agresivna bolezen z visoko smrtnostjo, zato zgodnja diagnoza in zdravljenje predstavljajo največjo možnost uspeha za ozdravitev. Temelj zdravljenja malignega melanoma je multidisciplinarni pristop, ki izboljša kakovost življenja in preživetje pacientov. Klinična praksa obravnave malignega melanoma se je izboljšala z identifikacijo dejavnikov tveganja, prognostičnih dejavnikov, napredkov zdravljenja, obvladovanja neželenih učinkov terapije ter izboljšanja sledenja pacientov. Velik napredek na področju zdravljenja metastatskega malignega melanoma predstavljajo tarčne terapije z BRAF/MEK inhibitorji in imunoterapija z inhibitorji imunskih kontrolnih točk, ki je nadomestila imunoterapijo z interferonom alfa-2b. Kemoterapija z dakarbazinom spada v kasnejše rede zdravljenja.

#### Prikaz primera

Gospa letnik 1961 je bila na Onkološkem inštitutu prvič obravnavana leta 2014 po primarni eksciziji malignega melanoma kože trebuha (Breslow 4mm, Clark IV, 5 mitoz/mm<sup>2</sup>, brez invazije, brez ulceracije, stadij IIIA). Tekom obravnave je bila obravnavana pri kirurgu, radioterapevtu in internističnem onkologu. Leta 2014 je opravila re-ekscizijo ter aksilarno limfadenektomijo levo, do maja 2015 je prejela adjuvantno imunoterapijo z interferonom alfa-2b. Med koncem leta 2017 in pričetkom leta 2019 je zatipala zasevke malignega melanoma v področju leve dojke, po citološki potrditvi zasevka je bilo potrebno opraviti 3 metastazektomije in široko ekscizijo na področju leve dojke, po čemer je imela tudi obsevanje 50 Gy v 25 frakcijah. PET-CT pokaže ponovitev bolezni julija 2019, pričela je z sistemskim zdravljenjem z Pembrolizumabom, po 4. ciklusu je prišlo do zapleta z pnevmonitisom in je zaključila I. red zdravljenja. Po progresu bolezni, je bila uvedena terapija II. reda z BRAF/MEK inhibitorji, v obdobju od januarja 2020 do januarja 2021 je bilo zdravljenje večkrat prekinjano zaradi panuveitisa. Aprila 2021 je imela opravljeno ROLL operacijo na levi dojki, zaradi porasta S-100 markerja je bil maja uveden nivolumab kot terapija III. reda, junija je bil na CTA viden hiperprogres z metastazami v plevri, pljučih, jetrih, levi dojki in bezgavkah. Ponovno so bili uvedeni BRAF/MEK inhibitorji kot terapija IV. reda, zaradi uveitisa je hkrati prejela tudi sistemske kortikosteroide. PET-CT pokaže remisijo bolezni, do februarja 2022 potrebuje bolj pogoste plevralne punkcije, plevralni izliv je hemoragičen, v laboratoriju je viden tudi porast S-100 in LDH. Zaradi suma na progres bolezni na plevri je bil februarja 2022 uveden Dakarbazin kot terapija V. reda. Trenutno stanje gospe je stabilno, še vedno je delovno aktivna, naslednji PET-CT ima predvidoma 26.2.2021.



## Zaključek

Temelj zdravljenja malignega melanoma je multidisciplinarni pristop, ki izboljša kakovost življenja in preživetje pacientov. Opisan je klinični primer, kjer lahko vidimo multidisciplinaren pristop k zdravljenju malignega melanoma. Po odstranitvi primarnega tumorja, več metastazektomijah in radioterapiji je bilo pri gospe uvedena imunoterapija, ob kateri je prišlo do progressa bolezni. Terapija z BRAF/MEK inhibitorji je bila učinkovita, zaradi stranskih učinkov zdravljenja je bila večkrat prekinjena in reinducirana, ob tem je bilo ključno tudi vključevanje oftalmologa.

## Literatura

1. Dummer R, Hauschild A, Lindenblatt N, Pentheroudakis G, Keilholz U. Cutaneous melanoma: ESMO Clinical Practice Guidelines for diagnosis, treatment and Follow up. ESMO Guidelines Committee. Ann Oncol 2015; 26(Suppl 5):v126–132.
2. Switzer B, Puzanov I, Skitzki JJ, Hamad L, Ernstoff MS. Managing Metastatic Melanoma in 2022: A Clinical Review. JCO Oncol Pract. 2022 Feb 8:OP2100686. doi: 10.1200/OP.21.00686. Epub ahead of print. PMID: 35133862.