

Otočni reženj supraklavikularne arterije – dodatna možnost za rekonstrukcijo vrzeli na glavi in vratu

Supraclavicular artery island flap – an additional option for the reconstruction of head and neck defects

Robert Šifrer, Iztok Fošnarič, Jošt Paučič, Aleksandar Aničin

Klinika za otorinolaringologijo in cervikofacialno kirurgijo, Univerzitetni klinični center Ljubljana, Ljubljana, Slovenija

Korespondenca/ Correspondence:

Robert Šifrer, e: robert_sifrer@hotmail.com

Ključne besede:

rak; reznji; rekonstrukcija; supraklavikularna arterija; supraklavikularni reženj

Key words:

cancer; flaps; reconstruction; supraclavicular artery; supraclavicular flap

Prispelo: 16. 12. 2018

Sprejeto: 6. 5. 2019

Izvleček

Obstaja veliko možnosti za kritje vrzeli po onkološki kirurgiji na glavi in vratu. Najpogosteje se uporablja prosti fasciokutani radialni reženj, prosti anterolateralni stegenski reženj in vezani mišičnokožni reženj, t. i. pectoralis maior.

Fasciokutani otočni reženj supraklavikularne arterije (SCAIF) je vsestranski reženj s področja nad ključnico in ramena. Baziran je na supraklavikularni arteriji, katere odcepišče od žile arteria transversa colli se nahaja v trikotniku na vratu, ki ga omejuje posteriorni rob sternokleidomastoidne mišice s ključnico in z žilo, poimenovano vena iugularis externa. Dolžina 26 cm, širina 6–7 cm in lok obrata omogočajo kritje kožnih vrzeli lateralno na vratu in na parotidnem področju ter v izjemnih primerih kritje temporalnih vrzeli. Na drugi strani je SCAIF uporaben za rekonstrukcijo vrzeli na sluznici ustne votline, žrela, požiralnika in za kritje fistul po operaciji.

Opisujemo primer uporabe SCAIF pri bolnici z lokalno napredovalim karcinomom zunanega sluhovoda in pri bolniku z obsežno metastazo v obušesni slinavki.

Dvig SCAIF je kirurško nezahteven in hiter. SCAIF je zanesljiv, varen, ima malo zapletov in dobre funkcionalne in estetske rezultate, zato je široko uporaben za rekonstrukcijo različnih mehkovnih vrzeli na glavi in vratu.

Abstract

There are many options for reconstruction of defects after head and neck oncological surgery. Among them, the free fasciocutaneous radial flap, the free anterolateral thigh flap and the pedicled myocutaneous pectoralis major flap are the most commonly implemented ones.

The fasciocutaneous supraclavicular artery island flap (SCAIF) is a versatile flap harvested from the supraclavicular and shoulder area. It is based on the supraclavicular artery branching off the transverse cervical artery. The origin of the supraclavicular artery is located within the triangle bounded by the posterior border of the sternocleidomastoid muscle, the clavicle and the external jugular vein. Due to its length of 26 cm, the width of 6–7 cm and the arc of rotation, the SCAIF is suitable for reconstruction of various defects of the head and neck, such as lateral defects of the skin, the parotid and in exceptional cases temporal region. On the other hand, it is also appropriate for reconstructing the mucosal defects of the oral cavity, pharynx and oesophagus, and also for postoperative fistula treatment.

We describe a case of locally advanced carcinoma of the external auricular canal and a case of an extensive metastasis in the parotid gland in which we used the SCAIF for reconstruction.

The SCAIF harvesting is surgically straightforward and fast. The SCAIF is reliable, and safe, has few complications, and yields a good functional and cosmetic outcome. It is widely useful for reconstructing various soft tissue defects of the head and neck.

Citirajte kot/Cite as: Šifrer R, Fošnarič I, Paučič J, Aničin A. [Supraclavicular artery island flap – an additional option for the reconstruction of head and neck defects]. *Zdrav Vestn.* 2019;88(7–8):361–70.

DOI: 10.6016/ZdravVestn.2907

1 Uvod

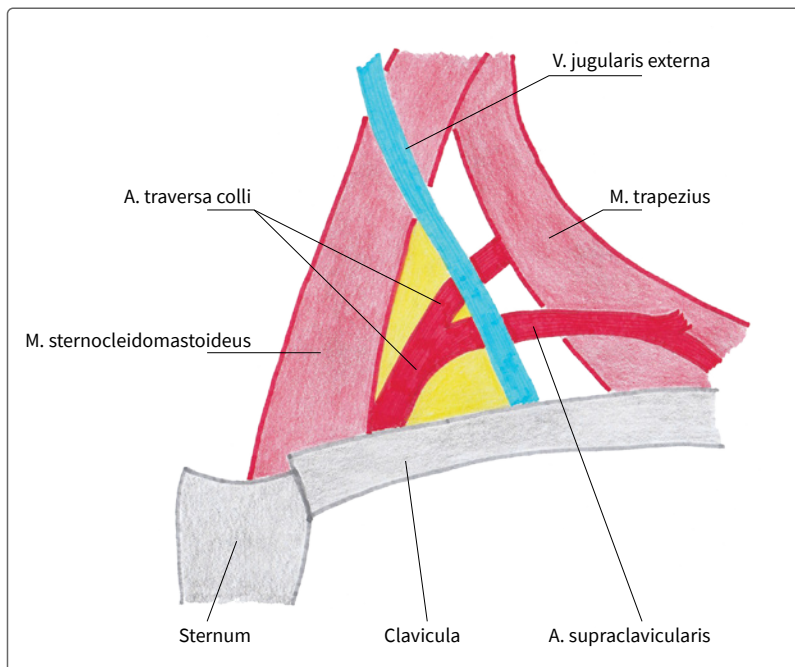
Posledica odstranitve napredovalega raka glave in vratu so vrzeli tkiv, ki pogosto zahtevajo rekonstrukcijo. Vrzeli delimo na kostne in mehkotkivne. Slednje so površinske zaradi izgube kože ali sluznic in globoke zaradi izgube mehkih tkiv pod površino (1).

Prednosti vezanega mišično-kožnega režnja, imenovanega pektoralis major (PM), kot so enostavno in hitro dviganje režnja, zadovoljiva dolžina žilnega peclja, visoka zanesljivost, dobri funkcionalni in estetski rezultati, so vzrok, da PM velja za dobro rešitev pri rekonstrukciji vrzeli glave in vratu (2). Danes manj uporabljani vezani reženj v rekonstrukciji glave in vratu, ki je bila sicer najpogostejša rekonstrukcijska možnost pred uvedbo PM, je fasciokutani deltopektoralni reženj (DP). Uporaben je ne samo za kritje velikih kožnih vrzeli vratu in obraza, ampak tudi hkrati z drugimi režnji, kjer zagotavlja kožo za rekonstrukcijo površinskega dela vrzeli (3). Njegova alternativa za manjše do srednje velike (površinske in globoke) vrzeli na sredini vratu je mali deltopektoralni reženj (MDP). Naše prve izkušnje z MDP je opisal Aničin, ki ga je uporabil za zaprtje traheokutane in laringokutane fistule, za kritje kožne vrzeli po odstranitvi obsežne metastaze v predtrahealni (Delfski) bezgavki in za rekonstrukcijo vrzeli, ki je nastala po odstranitvi raka žrelnega kanala po laringektomiji (4).

Praktično hkratna uvedba PM (leta 1979) in mikrovaskularne kirurgije (leta 1981) je odprla nove možnosti za rekonstrukcijo, a hkrati znatno zmanjšala pogostnost uporabe in zanimanje za vezane režnje. Lahko rečemo, da jih je potisnila v skorajšnjo pozabo (2). Številni kirurgi kot prvo izbiro uporabljajo prosti fasciokutani radialni reženj (RR) in prosti perforatorski anterolateralni stegenski reženj (ALT) (5,6).

Kljub raznolikim indikacijam imajo naštetih nekaj pomanjkljivosti. PM je zaradi dimenzij velike prsne mišice voluminozen (*angl.* bulky), kar lahko ovira primarno zaporo kože, njegova velika masa pa lahko vodi v razprtje celeče se kirurške rane (7). Do navedenega pride samo v primerih nezadostnega zoženja peclja pri ključnici, neoptimalne postavitve režnja in pomanjkljive učvrstitve režnja na okolna tkiva s kirurškimi šivi.

DP je neprikladen zaradi potrebe po kasnejši ponovni operaciji zaradi prekinitve napajalnega peclja. Poleg tega je estetsko manj sprejemljiv, saj je treba odvzemno mesto zapreti s prostim Tierschevim presadkom kože (3). V tem oziru ima MDP prednost, saj je primarna zapora vrzeli odvzemnega mesta izvedljiva brez težav. Ablacija in rekonstrukcija sta tako, za razliko od DP, izvedljivi med istim posegom. Vendar pa je MDP zaradi dimenzij, majhnega kota obrata in manjšega dosega primeren le za izbrane vrzeli nizko v sredinskem delu vratu (4).



Slika 1: Odcepišče a. supraclavicularis od a. transverse colli v področju namišljenega trikotnika (rumena barva).

Za mikrovaskularne režnje so potrebna posebna kirurška znanja, v odvisnosti od ekspertize posameznega centra/oddelka morebiti celo dodatna kirurška ekipa in čas, poglobljeno monitoriranje vitalnosti režnja in višji stroški zdravljenja. Zaradi oddaljenosti barva in struktura kože odvzemnega mesta nista usklajeni s kožo glave in vratu (8). Lahko pride do slabšega celjenja odvzemnega mesta. Pri starejših bolnikih z več boleznimi so ti režnji manj primerni (9). Zaradi sprememb žil po obsevanju so mikrovaskularni režnji v primerjavi z vezanimi nagnjeni k trombozi žil, zato so za t.i. rešilne operacije slabša izbira od vezanih (10-12). Poleg tega RR pušča estetsko nezadovoljivo brazgotino na podlahti.

Zaradi omejitev mikrovaskularnih režnjev in vedno večjega števila obsevanih bolnikov vezani režnji ponovno pridobivajo na veljavi. Nekatere od njih je predstavil Paučič (9). Otočni reženj supraklavikularne arterije (*angl.* supra-

clavicular artery island flap, SCAIF) je fasciokutani reženj s nadključničnega področja in ramena. Glede velikosti, debeline in prostornina ustreza RR, pri debelih bolnikih pa zaradi več podkožne maščobe pridobi na debelini in postane bolj podoben ALT (13). Prednost SCAIF je, da nima navedenih omejitev PM, DP, MDP, RR in ALT in da je njegov dvig kirurško preprost in hiter.

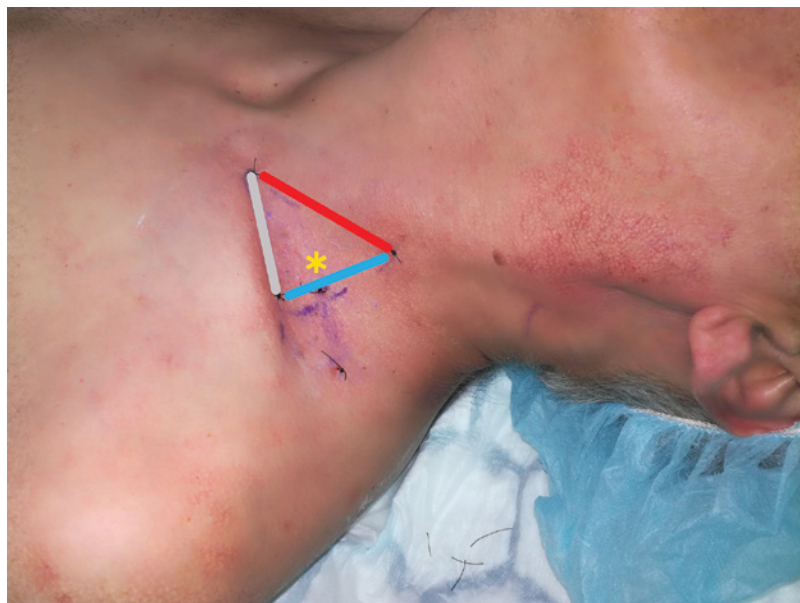2 Zgodovina supraklavikularnega režnja

Rama kot donorsko mesto je zgodaj vzbudila zanimanje, saj je Mütter že leta 1842 opisal medialno bazirani naključni reženj ramena (*angl.* random flap) (14). SCAIF je opisal Lamberty leta 1979 (15), populariziral pa ga je Pallua leta 1997 (16).

V primerjavi s PM, RR in ALT, ki se najpogosteje uporabljajo za rekonstrukcijo mehkotivnih vrzeli glave in vratu, je SCAIF manj znan. Na portalu PubMed se nahaja do danes samo 40 člankov, ki v naslovu vsebujejo »Supraclavicular Artery Island Flap«. Tudi v slovenskem prostoru se redko uporablja. Na Kliniki za otorinolaringologijo in cervikofacialno kirurgijo Ljubljana smo ga začeli uporabljati leta 2018 in smo ga doslej uporabili dvakrat.

3 Kirurška tehnika

Kot že ime pove, SCAIF oskrbuje supraklavikularna arterija, ki je veja arterije transverse colli, s spremljajočima venama. Odcepišče arterije predstavlja os rotacije režnja in predstavlja točko, v kateri supraklavikularna arterija iz globine vratu vstopa v reženj. Tu je med dviganjem režnja najbolj izpostavljena in dovzetna za poškodbo. Odcepišče se nahaja v namišljenem trikotniku na vratu s stranicami, določenimi s posteriornim



Slika 2: Odcepišče supraklavikularne arterije (rumena zvezdica) se nahaja znotraj navideznega trikotnika, ki ga omejuje posteriorni rob sternokleidomastoidne mišice (rdeča), ključnica (siva) in v. iugularis externa (modra). Koti trikotnika so označeni s kirurškimi šivi.

robom sternokleidomastoidne mišice (SCM), žilo vena iugularis externa (VJE) in ključnico – Slika 1 in Slika 2.

Reženj načrtujemo lateralno od odcepišča supraklavikularne arterije v smeri proti ramenu. Njegova dolžina znaša 26 cm, širina pa največ 6–7 cm. Distalno poteka reženj nekaj cm preko deltoidne mišice. Vrzel odvzemnega mesta v okviru navedenih razsežnosti se lahko zapre primarno (17,18).

Rez kože, podkožja in fascije se začne lateralno od trikotnika in sicer pri kotu med ključnico in VJE. Sledi obsegu načrtovanega režnja in se zaključi pri kotu med VJE in SCM. Reženj se dviga v smeri distalno proti proksimalno v subfascialni ravnini, torej tik iznad deltoidne mišice, velike pektoralne mišice, mišice trapezius in ključnice.

Pri dviganju režnja je treba zagotoviti ohranitev žilnega peclja. Slednjega se ne prikaže, ampak se fascijo in maščobo ob njem ohrani za preprečitev prepogibanja žile, kar bi sicer ogrozilo vitalnost režnja. Potek supraklavikularne arterije lahko

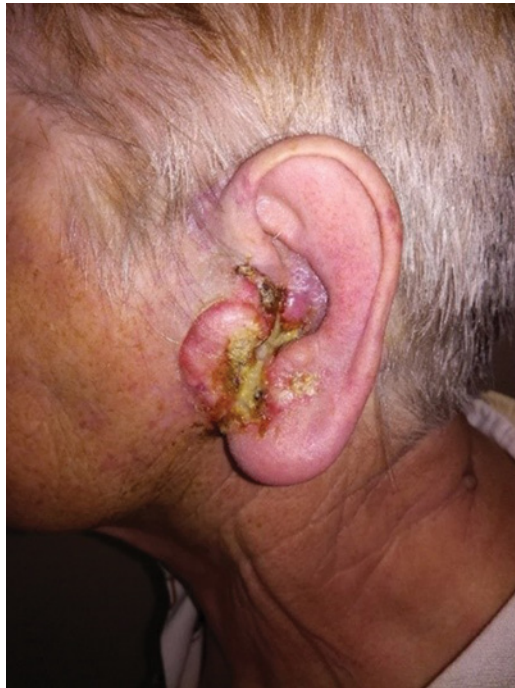identificiramo z Dopplersko ultrazvočno preiskavo ali angiografijo s pomočjo računalniške tomografije, čeprav to ni nujno potrebno (17). Sledi obrat pripravljenega režnja in vstitev v vrzel. V primeru transpozicije režnja izpod neprizadete kože na vrat (t. i. tunelizacija) je potrebna deepitelizacija kože proksimalnega dela režnja (13).

Kožo ob odvzemnem mestu SCAIF je treba najprej dobro »zmobilizirati« v podkožju, da se lahko vrzel primarno zapre. Med vratno disekcijo regije IV ali V se upošteva položaj a. transverse colli, ki je napajalna žila supraklavikularne arterije, zato je njena ohranitev nujna (13).

4 Primer 1

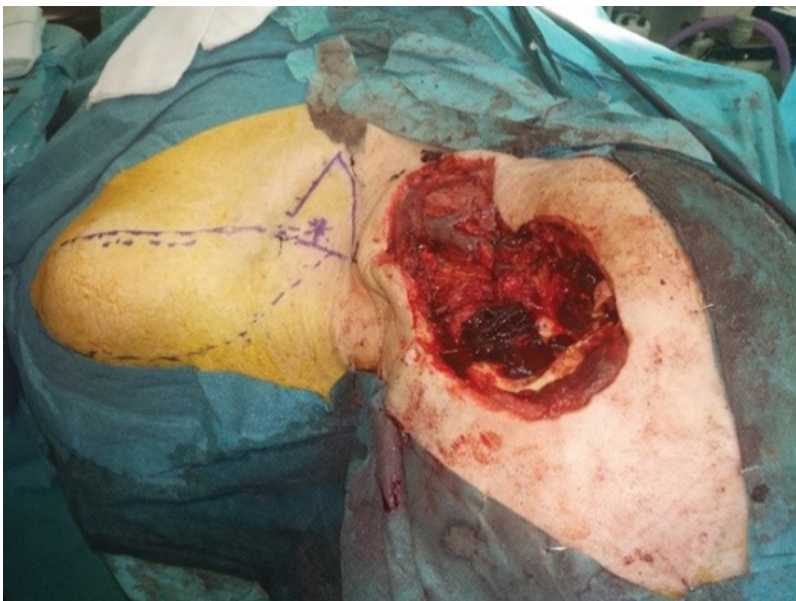
76-letna bolnica je bila obravnavana zaradi karcinoma levega sluhovoda s paralizno obraznega živca. Tumor je zastiral vhod v sluhovod, se širil preko tragusa na kožo izpred uhlja v posteriorni del leve obušesne žleze, v ušesno mečico in na medialno ploskev uhlja (Slika 3). Računalniška tomografija (CT) in magnetnoresonančno slikanje (MRI) sta razkrila vraščanje tumorja v površinski in globoki pol obušesne žleze, bobnično votlino in mastoidne celice. Tumor je obraščal anteriorno in lateralno površino articularnega nastavka mandibule, vraščal v temporomandibularni sklep, preko artikularne površine pa je minimalno prodiral intrakranialno v dno srednje lobanjske kotanje in se bočil v temporalni možganski reženj. Na vratu se je nahajalo več bezgavk, velikih do 1 cm.

Napravili smo vratno disekcijo (odstranitev regij II, III, IV in vene jugularis interne), amputacijo uhlja, radikalno odstranitev obušesne slinavke z odstranitvijo obraznega živca. Odstranili smo del masetrške mišice, del posteriornega ramusa mandibule z artikularnim nastavkom, del pterigoidnih mišic, zigomatični



Slika 3: Karcinom levega sluhovoda, uhlja in preavrikularnega področja.

lok in temporalno mišico. Napravili smo še subtotalno petrozektomijo. Zaradi



Slika 4: Vrzel po amputaciji uhlja, disekciji na vratu, radikalni parotidektomiji in subtotalni petrozektomiji. Prikazani so še namišljeni trikotnik (polna modra črta), odcepišče a. supraclavicularis (modra zvezdica) in obris SCAIF (črtkana modra črta).

širitve malignoma v sigmoidni sinus in vzdolž celotne prikazane dure srednje kotanje radikalna resekcija ni bila možna. Vrzel po ablativnem delu operacije je prikazana na Sliki 4.

Dvignili smo SCAIF, napravili »tunnel« med platizmo in SCM (Slika 5), režnj proksimalno deepitelizirali, ga preko tunela premaknili na vrat in položili preko vrzeli (Slika 6).

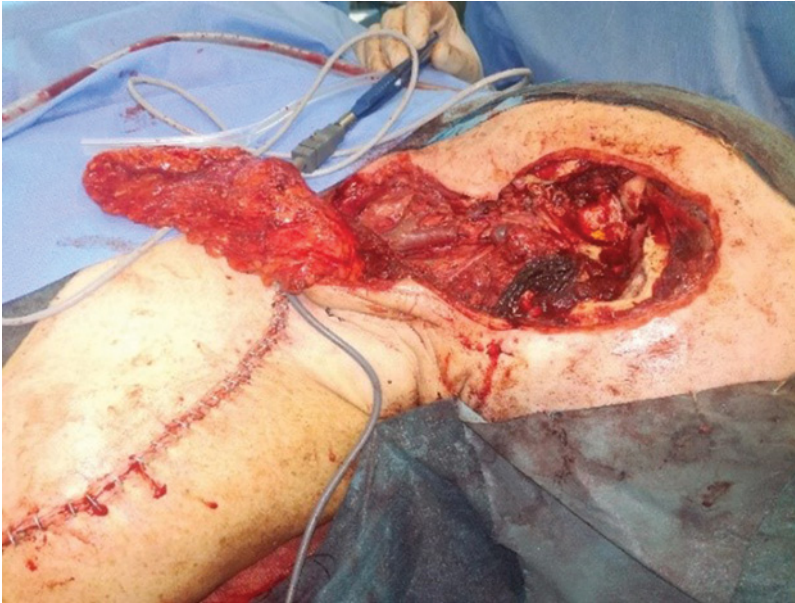
Dokončni histološki izvid primarnega tumorja je pokazal invazivni poroženevajoči ploščatocelični karcinom gradusa II s peri- in intranevralno invazijo ter karcinomsko limfangiozo. Skupno je bilo izoliranih 48 bezgavk, od tega 13 infiltriranih z metastatskim rakom, v treh med njimi je bil dokazan preboj preko ovojnice bezgavke. Bolnico so po operaciji obsevali.

5 Primer 2

65-letni dementni bolnik, po operaciji zaradi ploščatoceličnega karcinoma očesne veznice levo leto dni prej, je bil obravnavan zaradi slabo premakljive otekline premera 5 cm v področju leve obušesne žleze. Iz tvorbe se je izcejala zdrizasta vsebina. Citološki izvid otekline je pokazal metastazo ploščatoceličnega raka. Koža je bila zajeta v metastazo, obrazni živec pa je dobro deloval.

Na posnetku CT s kontrastom in MRI je bilo videti tumorsko tvorbo premera 37 mm. Vraščala je v podkožje lica, masetrsko mišico in površinski pol obušesne slinavke. Na vratu ni bilo dodatnih metastaz.

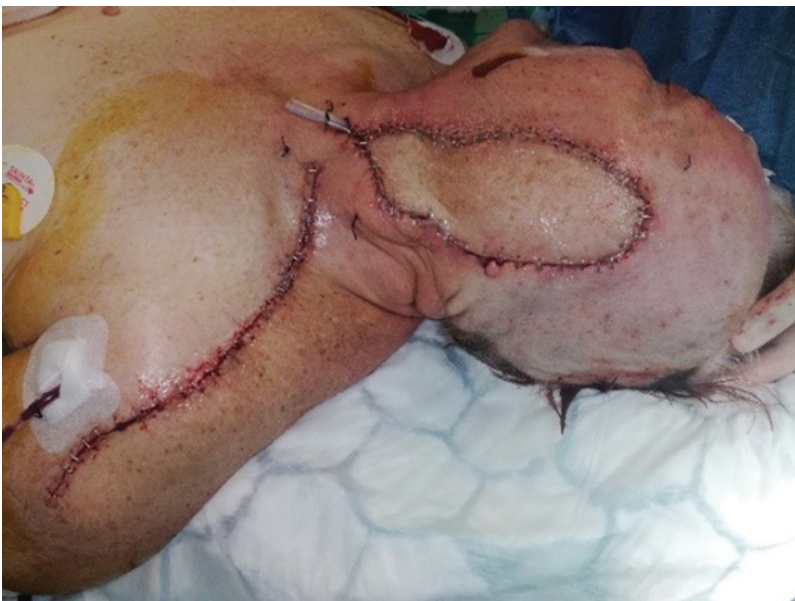Narejeni sta bili selektivna supraohioidna vratna disekcija in razširjena parcialna parotidektomija (odstranitev segmentov I, II, IV obušesne slinavke) (19). Zaradi infiltracije s strani metastaze smo resecirali zigomatično in temporalno vejo obraznega živca. Odstranili smo priležeči del masetrske



Slika 5: Dvignjeni SCAIF je skozi podkožni tunel usmerjen na vrat in pripravljen za kritje vrzeli.

mišice in deperiostirali zigomatični odrastek, saj se je metastaza pričvrstila nanj.

Dvignili smo SCAIF, izoblikovali tunel in deepitelizirali proksimalni del režnja. Nato smo ga skozi tunel usmerili na vrat in pokrili vrzel. Po obsežni mobilizaciji kože z roba odzvemnega mesta smo le-tega pod tenzijo primarno zaprli.



Slika 6: Stanje takoj ob zaključku rekonstrukcije s SCAIF in po primarnim zaprtju odzvemnega mesta.

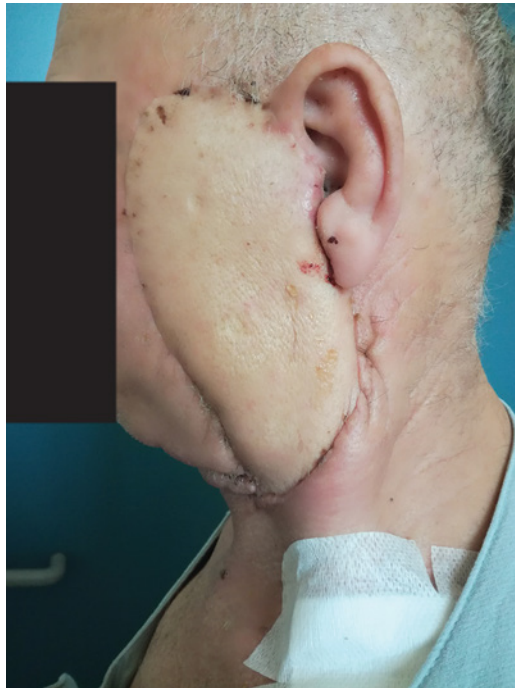Naslednji dan se je razvila paraliza levega radialnega živca, kar se je pokazalo kot popolna odsotnost iztegovanja prstov in zapestja. Ker bi vzrok lahko bila čezmerna tenzija zapore vrzeli na odvzemnem mestu, smo prekinili šive, razprli rano in sprostili tenzijo. V naslednjih dneh smo zabeležili postopno klinično izboljšanje paralize, ki se je popolnoma popravila v dveh tednih. Vrzel na odvzemnem mestu smo naknadno krili s prostim presadkom kože.

Dokončni histološki izvid je pokazal 28 reaktivnih bezgavk brez metastaz. Tumorski proces je bil opredeljen kot invazivni poroženevajoči ploščatočelični karcinom gradusa II. Po mnenju patologa je šlo za popolnoma prerastlo intraparatidno bezgavko z obsežnim ekstrakapsularnim prebojem. Ker so se maligne celice nahajale v resekcijski ploskvi na dnu resekcije, operacija ni bila korenita. Odredili smo adjuvantno obsevanje, ki smo ga zaradi pomanjkanja sodelovanja prekinili.

Dva meseca po operaciji je prišlo do abscesa v področju izpod SCAIF. Po opravljenih slikovnih preiskavah smo s kirurškim dreniranjem izpod SCAIF odstranili gnoj in ugotovili zdrizasto mehko tkivo, sumljivo za napredovanje raka. Naknadni histološki izvid tkiva je to potrdil. Pri bolniku smo predlagali paliativne ukrepe. Slika 7 prikazuje stanje 1 mesec po operaciji. Na sliki 8 je razvidno stanje 1 teden po reviziji zaradi abscesa in napredovanje bolezni izpod režnja.

6 Razpravljanje in pregled področja

Razmah mikrovaskularne kirurgije je v zadnjih desetletjih prinesel nove rekonstruktivne možnosti za področje glave in vratu. Prednosti so dobri estetski in funkcionalni rezultati. V primeru



Slika 7: Rezultat 1 mesec po operaciji. SCAIF je vraščen in vitalen.

površinskih vrzeli pridejo najpogosteje v poštev tanjši RR, v primeru vrzeli, ki iz površine segajo v globino, pa pride v poštev debelejši ALT.

Lokalno in regionalno napredovali rak grla in hipofarinksa zahtevata odstranitev grla ali laringektomijo. Zadnja leta vedno več takih bolnikov zdravimo z obsevanjem in kemoterapijo, ki omogočata ohranitev grla. Zato se srečujemo z vse več bolniki z rakom, ki so že bili obsevani in zaradi napredovanja, ponovitve bolezni ali pojava novega primarnega tumorja potrebujejo zdravljenje. Tem bolnikom od kurativnega zdravljenja ostaja le operacija. Slabost predhodnega ohranitvenega zdravljenja (obsevanje s kemoterapijo ali brez nje) je znatno zvišanje možnosti za trombozo anastomoze prostega režnja. Posledica sta izpad oskrbe s krvjo in nekroza prostega režnja. Zato so obsevani bolniki manj primerni za mikrovaskularno rekonstrukcijo, varnejši pa so vezani lokalni in regionalni režnji (10-12).

Površinske voluminozne vrzeli, ki bi jih v okviru primarne kirurgije rekonstruirali z ALT, pri obsevanem bolniku rekonstruiramo s PM. Pri zgolj površinskih vrzelih kože ali sluznice, kjer ni potrebno nadomeščati tkiva v globini in bi bil PM predebel, namesto RR uporabimo SCAIF. Ta glede debeline ustreza RR in nima njegovih pomanjkljivosti.

6.1 Indikacije

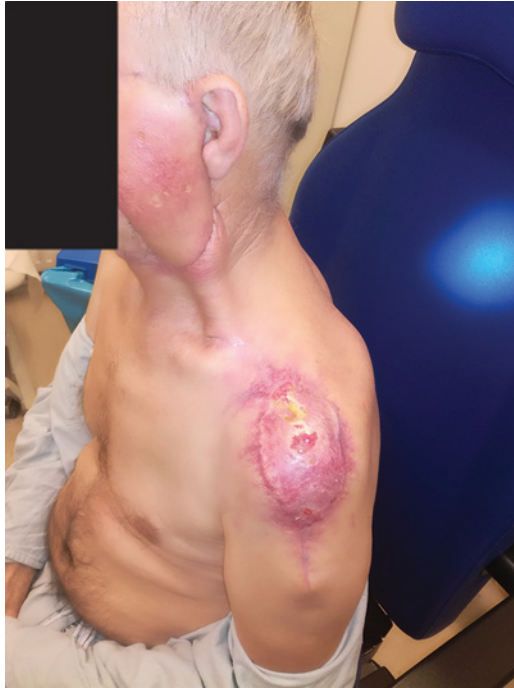SCAIF se pri odcepišču supraklavikularne arterije (os obrata) obrne za 180°. Zaradi geometrije te rotacije je SCAIF še posebej primeren za kritje kožnih vrzeli na lateralni strani vratu in parotidnem področju, kar smo prikazali na naših primerih. Enako meni tudi Kokot, ki poroča o uporabi SCAIF za kritje kožnih vrzeli na vratu, obrazu, po parotidektomiji, po amputaciji uhlja in resekciji temporalne kosti (18).

Na drugi strani je SCAIF uporaben za kritje vrzeli sluznice ustne votline, žrela, požiralnika (13), za kritje fistul po operaciji (8) in po operaciji stomalnih recidivov (17). Opisane so tudi rekonstrukcije zelo kompleksnih vrzeli, kot sta transmuralna vrzel po operaciji bukalnega karcinoma (20), pri katerem se SCAIF prepogne in rekonstruira tako sluznično kot kožno stran vrzeli lica, in rekonstrukcija cirkumferentne vrzeli žrela po laringektomiji in totalni faringektomiji (21).

Zaradi enostavnosti in zanesljivosti ga nekateri avtorji ocenjujejo za prvo izbiro med fasciokutanimi režnji za rekonstrukcijo vrzeli glave in vratu (22).

6.2 Čas operacije

Ker za dvig SCAIF identificiranje žilnega peclja ni potrebno, je dvig režnja časovno nezahteven. Kokot je za dvig potreboval v povprečju 34,9 minut, za dee-



Slika 8: Stanje 2 meseca po prvi operaciji in 1 teden po reviziji zaradi abscesa in napredovanja bolezni. Reženj je vraščen in vitalen, odzemno mesto na rami je prekrito s prostim presadkom kože, ki je še v fazi celjenja.

pitelizacijo pa dodatnih 15,2 minut (13). V kasnejši študiji poroča o še krajšem trajanju in sicer 30,5 in 13,6 minut (18). Van Weert poroča, da je za dvig SCAIF potrebnih manj kot 50 minut (17). Lee navaja čas 15 minut v rokah izkušenega kirurga (8).

V naših primerih smo SCAIF dvignili v 48 in 42 minutah, časa za deepitezacijo in tuneliranje pa nismo merili. Smatramo, da se bo čas pri naslednjih bolnikih zaradi pridobivanja izkušenj skrajševal.

6.3 Vratna disekcija

Pri obeh bolnikih smo napravili istostransko selektivno vratno disekcijo. V prvem primeru so bile odstranjene regije II, III in IV. Ker je nepoškodovana žila a. transversa colli predpogoj za uporabo SCAIF, je bila pri disekciji regije IV pot-

rebno še posebej natančno in previdno prepariranje. Pri drugemu bolniku je disekcija zajemala regije I, II in III, zato žila a. transversa colli ni bila v neposredni nevarnosti.

Kokot je med 45 in 22 bolniki, pri katerih je napravil SCAIF, selektivno vratno disekcijo, ki je zajemala regije IV ali V, napravil v 64 % in 40,9 % primerov (13,14). Rezultati analize so pokazali, da raven vratne disekcije ne vpliva na incidenco nekroze SCAIF.

6.4 Zapleti

Nekroza reznja je neprijetna novica. Za bolnika pomeni vsaj podaljšano hospitalizacijo, če ne celo nove operacije. K sreči je slednja v primeru SCAIF redka. Kokot je poročal o 9,1–18 % delnih in 4–4,5 % popolnih nekroz reznja. Te so zahtevale novo rekonstrukcijo s PM (13,18). Fang v svoji študiji nekroz reznja ni opazil (20). Tudi v naših primerih nekroze ni bilo.

6.5 Zapleti na odzemnem mestu

Če je širina reznja 7 cm in manj, je možna primarna zapora odzemnega mesta (13,23). Avtorji opisujejo razprtje celeče se rane (dehiscenco) na odzemnem mestu v 5–13,6 % (13,18,20,21).

Pri drugemu bolniku je prišlo v pooperacijskem poteku do paralize radialnega živca, kar v literaturi še ni bilo opisano. Paraliza je najverjetneje nastopila zaradi čezmerne tenzije ob primarni zapori odzemnega mesta. Zapiranje rane je bilo namreč težavno, saj se robov ni dalo med seboj približati. Šele po obsežni mobilizaciji kože (oziroma t.i. podminiranju) je primarna zapora uspela. Nastala tenzija je bila po našem mnenju vzrok za sindrom kompartmenta. Vitalnost zgornjega uda pri tem ni bila

ogrožena, saj so bili kapilarni povratek na prstih in arterijski pulzi na zapestju prisotni. Po odstranitvi vzroka (prekinitiv šivov, sprostitvev tenzije) se je paraliza postopoma popolnoma popravila.

Zakaj je prišlo do težav pri zapiranju rane na odvzemnem mestu, ne vemo. Pri dviganju reznja smo upoštevali priporočene dimenzije, ki še omogočajo primarno zaporo. Te so dolžina 26 cm in širina 6–7 cm (13). Širina reznja je bila pri našem bolniku 7 cm. Poročajo tudi o širinah do 8 in celo do 10 cm, ko je primarna zapora še možna, vse pa je odvisno tudi od prožnosti kože (8,22).

Iz našega primera smo se ponovno naučili, da se rane ne zapira primarno za vsako ceno. Sploh pa ne na račun povečane tenzije. V takih okoliščinah je varneje kriti s prostim presadkom kože. Di Benedetto je tako zaprl 3,6 % odvzemnih mest po dvigu SCAIF (24). Ob pričakovanju težav s primarno zaporo je možna predhodna vstavitev tkivnega ekspanderja pod reženj. Po tem se lahko dvigne reženj dimenzij do 30 cm × 14 cm, s katerim se lahko zapirajo večje vrzeli, poleg tega pa je primarna zapora lažja (25).

6.6 Gibljivost ramena

Uporaba SCAIF ne zahteva disekcije motoričnih živcev niti ne vključuje mišic ramenskega obroča v reženj. Zato se funkcionalna prizadetost ramena zaradi dviga SCAIF ne pričakuje.

Herr je pri večini od 10 bolnikov, pri katerih je bila rekonstrukcija narejena s SCAIF, zabeležil normalno gibljivost ramenskega sklepa (26). Spieglova v skupini 20 bolnikov ravno tako ni opazila pomembnih razlik med operirano in neoperirano stranjo, kar se tiče gibljivosti, bolečine in dnevnih aktivnosti

bolnikov (23). Pri naših bolnikih težav z bolečinami in gibljivostjo ramena nismo opažali.

7 Zaključek

V zadnjih desetletjih govorimo o znatnem napredku rekonstrukcije tkivnih vrzeli po kirurškem zdravljenju raka glave in vratu, predvsem na račun razvoja mikrovaskularne kirurgije. Vendar pa dejansko ni vsak bolnik primeren za take posege, kakor tudi vsaka vrzel ne zahteva rekonstrukcije s prostim mikrovaskularnim režnjem.

SCAIF je eden od vezanih režnjev, ki se lahko uporabi namesto sicer bolj znanih PM, DP, RR in ALT. To mu omogočajo lastnosti, ki premoščajo pomanjkljivosti prej omenjenih režnjev. Tako SCAIF za razliko od PM omogoča rekonstrukcijo brez morebitnih težav s čezmerno debelino peclja, kar v nekaterih primerih rekonstrukcije s PM vodi v težavno zapiranje rane in dehiscenco. Ablativni in rekonstrukcijski del operacije s SCAIF se izvede med istim posegom, vrzel odvzemnega mesta pa se zapre primarno, kar ga umešča pred DP. Enostaven in hiter kirurški dvig brez mikrovaskularnih anastomoz so samo nekatere značilnosti SCAIF, ki dovoljujejo njegovo uporabo pri obsevanih bolnikih z več boleznimi, pri katerih mikrovaskularni režnji niso dobra rekonstrukcijska rešitev.

Kljub začetnim izkušnjam s SCAIF smo reženj uspešno uporabili v dveh primerih. Glede na literaturo je SCAIF varen, zanesljiv, enostaven in široko uporaben fasciokutani reženj, s katerim je možno zapreti kožne in sluznične vrzeli tako po primarnem kot po rešilnem kirurškem zdravljenju.

Bolnika se strinjata z objavo članka.

Literatura

- Šifrer R, Aničin A. Uporaba vezanih mišičnokožnih režnjev pektoralis major. *Med Razgl.* 2012;51 S4:387–91.
- Aničin A, Šifrer R, Strojan P. Pectoralis Major Myocutaneous Flap in Primary and Salvage Head and Neck Cancer Surgery. *J Oral Maxillofac Surg.* 2015 Oct;73(10):2057–64.
- Andrews BT, McCulloch TM, Funk GF, Graham SM, Hoffman HT. Deltopectoral flap revisited in the microvascular era: a single-institution 10-year experience. *Ann Otol Rhinol Laryngol.* 2006 Jan;115(1):35–40.
- Aničin A, Šifrer R. Robert Uporaba malega deltopektoralnega režnja za rekonstrukcijo kirurških vrzeli osrednjega vratu. *Med Razgl.* 2012;51 S4:211–4.
- Piazza C, Taglietti V, Nicolai P. Reconstructive options after total laryngectomy with subtotal or circumferential hypopharyngectomy and cervical esophagectomy. *Curr Opin Otolaryngol Head Neck Surg.* 2012 Apr;20(2):77–88.
- Sukato DC, Timashpolsky A, Ferzli G, Rosenfeld RM, Gordin EA. Systematic Review of Supraclavicular Artery Island Flap vs Free Flap in Head and Neck Reconstruction. *Otolaryngol Head Neck Surg.* 2018 Oct;9:194599818803603.
- Shah J, Patel S, Singh B. Reconstructive surgery. Shah J, Patel S, Singh B., ur. *Jatin Shah's Head And Neck Surgery and Oncology.* Philadelphia: Elsevier; 2007. pp. 712–51.
- Lee S, Cho HM, Kim JK, Nam W. The supraclavicular artery island flap: a salvage option for head and neck reconstruction. *Maxillofac Plast Reconstr Surg.* 2018 Oct;40(1):25.
- Paučič J, Aničin A, Trček C, Grošelj A, Šifrer R, Pukl P, et al. Vloga regionalnih režnjev v kirurgiji glave in vratu v 21. stoletju. *Med Razgl.* 2016;55 Suppl 2:263–9.
- Preidl RH, Möbius P, Weber M, Amann K, Neukam FW, Kesting M, et al. Long-term endothelial dysfunction in irradiated vessels: an immunohistochemical analysis. *Strahlenther Onkol.* 2018 Oct.
- Preidl RH, Wehrhan F, Schlittenbauer T, Neukam FW, Stockmann P. Perioperative factors that influence the outcome of microsurgical reconstructions in craniomaxillofacial surgery. *Br J Oral Maxillofac Surg.* 2015 Jul;53(6):533–7.
- Tall J, Björklund TC, Skogh AC, Arnander C, Halle M. Vascular Complications After Radiotherapy in Head and Neck Free Flap Reconstruction: Clinical Outcome Related to Vascular Biology. *Ann Plast Surg.* 2015 Sep;75(3):309–15.
- Kokot N, Mazhar K, Reder LS, Peng GL, Sinha UK. The supraclavicular artery island flap in head and neck reconstruction: applications and limitations. *JAMA Otolaryngol Head Neck Surg.* 2013 Nov;139(11):1247–55.
- Mütter TD. Case of deformity from burns relieved by operation. *Am J Med Sci.* 1842;4(7):66–80.
- Lamberty BG. The supra-clavicular axial patterned flap. *Br J Plast Surg.* 1979 Jul;32(3):207–12.
- Pallua N, Machens HG, Rennekampff O, Becker M, Berger A. The fasciocutaneous supraclavicular artery island flap for releasing postburn mentosternal contractures. *Plast Reconstr Surg.* 1997 Jun;99(7):1878–84.
- van Weert S, Hendrickx JJ. De supraclaviculaire arterie eiland lap (SCAIF): een waardevolle toevoeging aan het reconstructieve palet. *Nederlands Tijdschrift voor Keel-Neus-Oorheelkunde.* 2018;24(3):87–91.
- Kokot N, Mazhar K, Reder LS, Peng GL, Sinha UK. Use of the supraclavicular artery island flap for reconstruction of cervicofacial defects. *Otolaryngol Head Neck Surg.* 2014 Feb;150(2):222–8.
- Quer M, Guntinas-Lichius O, Marchal F, Vander Poorten V, Chevalier D, León X, et al. Classification of parotidectomies: a proposal of the European Salivary Gland Society. *Eur Arch Otorhinolaryngol.* 2016 Oct;273(10):3307–12.
- Fang SL, Zhang DM, Chen WL, Wang YY, Fan S. Reconstruction of full-thickness cheek defects with a folded extended supraclavicular fasciocutaneous island flap following ablation of advanced oral cancer. *J Cancer Res Ther.* 2016 Apr-Jun;12(2):888–91.
- Chiu ES, Liu PH, Baratelli R, Lee MY, Chaffin AE, Friedlander PL. Circumferential pharyngoesophageal reconstruction with a supraclavicular artery island flap. *Plast Reconstr Surg.* 2010 Jan;125(1):161–6.
- Granzow JW, Suliman A, Roostaeian J, Perry A, Boyd JB. The supraclavicular artery island flap (SCAIF) for head and neck reconstruction: surgical technique and refinements. *Otolaryngol Head Neck Surg.* 2013 Jun;148(6):933–40.
- Spiegel JL, Pilavakis Y, Canis M, Welz C. Shoulder Morbidity in Patients after Head and Neck Reconstruction with the Pedicled Supraclavicular Island Flap. *Plast Reconstr Surg Glob Open.* 2018 Apr;6(4):e1711.
- Di Benedetto G, Aquinati A, Pierangeli M, Scalise A, Bertani A. From the “charretera” to the supraclavicular fascial island flap: revisitation and further evolution of a controversial flap. *Plast Reconstr Surg.* 2005 Jan;115(1):70–6.
- Pallua N, von Heimburg D. Pre-expanded ultra-thin supraclavicular flaps for (full-) face reconstruction with reduced donor-site morbidity and without the need for microsurgery. *Plast Reconstr Surg.* 2005 Jun;115(7):1837–44.
- Herr MW, Bonanno A, Montalbano LA, Deschler DG, Emerick KS. Shoulder function following reconstruction with the supraclavicular artery island flap. *Laryngoscope.* 2014 Nov;124(11):2478–83.