

- 397** Povezanost lege jezika z oblikovnimi značilnostmi čeljustnic pri otrocih z enostranskim funkcionalnim križnim grizom v predpubertetnem obdobju – *Ana Arhar, Aljaž Golež, Jasmina Primožič, Maja Ovsenik*
- 413** Epidemiologija benigne hiperplazije in raka prostate v Sloveniji in Pomurju med letoma 1997 in 2016 – *Blaž Vurzer, Martin Ranfl*
- 429** Primarna in sekundarna oskrba poškodovanih tetiv iztezalk roke – *Albin Stritar, Klemen Lovšin*
- 443** Avtoimunske motnje gibanja – *Nik Krajnc, Lina Savšek*
- 459** Osifikantni labirinitis po prebolelem bakterijskem meningitisu – predstavitev kliničnega primera – *Karmen Žiberna, Katarina Šurlan Popovič*
- 467** Sodobni pristop k obravnavi bolnic z rakom zunanega spolovila – *Eva Drmota, Nina Kovačević, Sebastjan Merlo*
- 477** Vloga magnetnoresonančne artrografije pri ramenski nestabilnosti – *Viktorija Kostadinova, Karmen Žiberna, Vladka Salapura*
- 493** Ultrazvočno vodeni injekcijski posegi rame – *Tjaša Tomažin, Vladka Salapura, Žiga Snoj*
- 507** Učinkovitost in varnost pastil z izvlečkom iz listov bršljana (35 mg) pri bolnikih z akutnim bronhitisom: primerjava z referenčnim izdelkom – *Breda Barbič-Žagar, Tjaša Debelak, Anastasija Čezina, Ana Herman*
- 519** Diagnostični izziv
- 523** Zahvala recenzentom
- 525** Seznam diplomantov
- 527** Navodila avtorjem
- 533** Guidelines for Authors

## MEDICINSKI RAZGLEDI

Biomedicinski raziskovalni, strokovni in pregledni članki

---

### UREDNIŠTVO

Društvo Medicinski razgledi  
Korytkova ulica 2  
1000 Ljubljana  
Slovenija

**T** (01) 524 23 56    **F** (01) 543 70 11

**E** info@medrazgl.si

**S** www.medrazgl.si

**POR: 02014-0050652588**

---

### GLAVNI UREDNIK

Tilen Kristanc

### ODGOVORNI UREDNIK

Gašper Tonin

### TEHNIČNI UREDNIKI

Anžej Hladnik, Anamarija Hribar,  
Filip Korošec, Gaja Markovič,  
Jurij Martinčič, Anita Meglič

### UREDNIŠKI ODBOR

Lucija Kobal, Nina Kobal, Katja Kores,  
Ana Karin Kozjek, Naneta Legan Kokol,  
Zala Roš, Uroš Tršan, Nika Vrabič, Ines  
Žabkar, Nika Žagar, Sandra Žunič

### LEKTORJA

Mateja Hočevar Gregorič, Gašper Tonin

### LEKTORICI ZA ANGLEŠKI JEZIK

Lucija Skarlovnik, Lea Turner

---

### PRELOM

SYNCOMP d. o. o.

### TISK

Nonparel d. o. o.

### FOTOGRAFIJA NA NASLOVNICI

Gaja Markovič

---

### PODPORNIKI

Medicinska fakulteta UL  
Javna agencija za raziskovalno  
dejavnost RS

Revija izhaja štirikrat letno v 1.800 izvodih.

Cena izvoda je **6 €**, za študente **4 €**, za ustanove **10 €**.

---

### COPYRIGHT © MEDICINSKI RAZGLEDI 2020

Vse pravice pridržane. Razmnoževanje ali razširjanje posameznih delov ali celotne publikacije s katerimkoli sredstvom brez pisnega privoljenja založbe je prepovedano.

- 397** Povezanost lege jezika z oblikovnimi značilnostmi čeljustnic pri otrocih z enostranskim funkcionalnim križnim grizom v predpubertetnem obdobju – *Ana Arhar, Aljaž Golež, Jasmina Primožič, Maja Ovsenik*
- 413** Epidemiologija benigne hiperplazije in raka prostate v Sloveniji in Pomurju med letoma 1997 in 2016 – *Blaž Vurzer, Martin Ranfl*
- 429** Primarna in sekundarna oskrba poškodovanih tetiv iztezalk roke – *Albin Stritar, Klemen Lovšin*
- 443** Avtoimunske motnje gibanja – *Nik Krajnc, Lina Savšek*
- 459** Osifikantni labirintitis po prebolelem bakterijskem meningitisu – predstavitev kliničnega primera – *Karmen Žiberna, Katarina Šurlan Popovič*
- 467** Sodobni pristop k obravnavi bolnic z rakom zunanjega spolovila – *Eva Drmota, Nina Kovačević, Sebastjan Merlo*
- 477** Vloga magnetnoresonančne arthrografije pri ramenski nestabilnosti – *Viktorija Kostadinova, Karmen Žiberna, Vladka Salapura*
- 493** Ultrazvočno vodeni injekcijski posegi rame – *Tjaša Tomažin, Vladka Salapura, Žiga Snoj*
- 507** Učinkovitost in varnost pastil z izvlečkom iz listov bršljana (35 mg) pri bolnikih z akutnim bronhitisom: primerjava z referenčnim izdelkom – *Breda Barbič-Žagar, Tjaša Debelak, Anastasija Čezina, Ana Herman*
- 519** Diagnostični izziv
- 523** Zahvala recenzentom
- 525** Seznam diplomantov
- 527** Navodila avtorjem
- 533** Guidelines for Authors



Ana Arhar<sup>1\*</sup>, Aljaž Golež<sup>2\*</sup>, Jasmina Primožič<sup>3</sup>, Maja Ovsenik<sup>4</sup>

## **Povezanost lege jezika z oblikovnimi značilnostmi čeljustnic pri otrocih z enostranskim funkcionalnim križnim grizom v predpubertetnem obdobju\*\***

*The Interdependence of Tongue Posture and Jaw Morphology in Children with Unilateral Functional Crossbite in the Pre-pubertal Growth Phase*

### **IZVLEČEK**

KLJUČNE BESEDE: enostranski funkcionalni križni griz, lega jezika, oblikovne značilnosti, tridimenzionalna prostorska analiza, tridimenzionalen ultrazvok

**IZHODIŠČA.** Enostranski funkcionalni križni griz je prečna zobno-čeljustna nepravilnost, ki zaradi ozkega zobnega loka vodi v stranski zdrs spodnje čeljustnice. Kljub zgodnji čeljustnoortopedski obravnavi pogosto pride do ponovitve nepravilnosti kot možne posledice odklonov orofacialnih funkcij. **METODE.** V retrospektivno longitudinalno raziskavo smo vključili 55 otrok, 26 z zobno-čeljustno nepravilnostjo in 29 brez nepravilnosti. Preiskovana skupina je bila obravnavana z nesnemno ploščo za širjenje neba. Modele čeljustnic smo primerjali ob začetku zdravljenja, po zdravljenju, po enem in po dveh letih. 3D-posnetke študijskih modelov smo pridobili z optičnim čitalnikom. Izmerili in primerjali smo oblikovne značilnosti čeljustnic v treh dimenzijah, z računalniškim programom smo izmerili gingivalno površino, površino čeljustnice in njeno prostornino. Legu jezika smo ugotavljali na 3D UZ-posnetkih. Med njimi smo ugotavljali statistično povezanost. **REZULTATI.** Ob začetku raziskave so imeli otroci z nepravilnostjo statistično značilno manjše oblikovne značilnosti zgornje ( $p < 0,05$ ), večje oblikovne značilnosti spodnje čeljustnice ( $p = 0,006$ ) in pogosteje jezik na ustnem dnu ( $p = 0,002$ ). Po zdravljenju ni bilo več razlik v razsežnosti med čeljustnicama, odstotek zdravljenih otrok z nepravilno lego jezika na nebu se je zmanjšal. Ob koncu zdravljenja in leto dni po njem je bila pri otrocih z nepravilnostjo ponovno pogosteje prisotna nepravilna lega jezika na ustnem dnu, predvsem pri otrocih s ponovitvijo nepravilnosti. **ZAKLJUČKI.** Otroci z nepravilnostjo imajo manjše oblikovne značilnosti zgornje in večje oblikovne značilnosti spodnje čeljustnice ter pogosteje nepravilno lego jezika na ustnem

<sup>1</sup> Asist. Ana Arhar, dr. dent. med., Zavod Orthos, Vilharjev podhod 18, 1000 Ljubljana; ana.arhar18@gmail.com

<sup>2</sup> Asist. Aljaž Golež, dr. dent. med., Inštitut za fiziologijo, Medicinska fakulteta, Univerza v Ljubljani, Zaloška cesta 4, 1000 Ljubljana; aljaz.golez@mf.uni-lj.si

<sup>3</sup> Izr. prof. dr. Jasmina Primožič, dr. dent. med., Center za čeljustno in zobno ortopedijo, Stomatološka klinika, Univerzitetni klinični center Ljubljana, Hrvatski trg 6, 1000 Ljubljana; Katedra za čeljustno in zobno ortopedijo, Medicinska fakulteta, Univerza v Ljubljani, Zaloška cesta 2, 1000 Ljubljana

<sup>4</sup> Prof. dr. Maja Ovsenik, dr. dent. med., Center za čeljustno in zobno ortopedijo, Stomatološka klinika, Univerzitetni klinični center Ljubljana, Hrvatski trg 6, 1000 Ljubljana; Katedra za čeljustno in zobno ortopedijo, Medicinska fakulteta, Univerza v Ljubljani, Zaloška cesta 2, 1000 Ljubljana

\* Avtorja si delita prvo avtorstvo

\*\* Objavljeno delo je bilo nagrajeno s fakultetnim Prešernovim priznanjem v letu 2015.

dnu. Zgodnja čeljustnoortopedska obravnava enostranskega funkcionalnega križnega griza izboljša oblikovne značilnosti čeljustnic in kratkoročno vpliva na lego jezika, ki zavzame pravi položaj na nebu, kar ugodno vpliva na nadaljnjo rast in razvoj čeljustnic.

## ABSTRACT

KEY WORDS: unilateral functional crossbite, tongue posture, morphological characteristics, three-dimensional analysis, three-dimensional ultrasound

BACKGROUND. Unilateral functional crossbite is a transverse discrepancy due to a narrow maxillary arch leading to a lateral mandibular shift. Despite early orthodontic treatment, crossbite can often relapse, which could be due to persistent incorrect orofacial functions. METHODS. 55 children were included in a retrospective longitudinal research, 26 with discrepancy and 29 without. Subjects with discrepancy were treated by palatal expansion, and the groups were compared at baseline, after treatment, and at one and two year follow-ups. Three-dimensional maxillary and mandibular morphological traits were assessed and compared using a three-dimensional computer system, and the tongue posture was determined by using a three-dimensional ultrasound system. Statistical correlation was calculated. RESULTS. At baseline, the maxillary morphological characteristics were smaller ( $p < 0.05$ ), while the mandibular were significantly larger ( $p = 0.006$ ), and low tongue posture was significantly more frequently observed ( $p = 0.002$ ) in the discrepancy group. After treatment, significant morphological differences were no longer observed, and frequency of incorrect tongue posture was significantly reduced. After treatment and at one year follow-up, incorrect tongue posture was significantly more frequent in the discrepancy group, especially in those who relapsed. CONCLUSIONS. In addition to the well-known palatal constriction among subjects with unilateral functional crossbite, a wider mandibular arch along with low tongue posture is also characteristic for this malocclusion. This should be considered in early treatment planning, and with regard to relapse, which frequently occurs after early correction of this malocclusion.

## UVOD

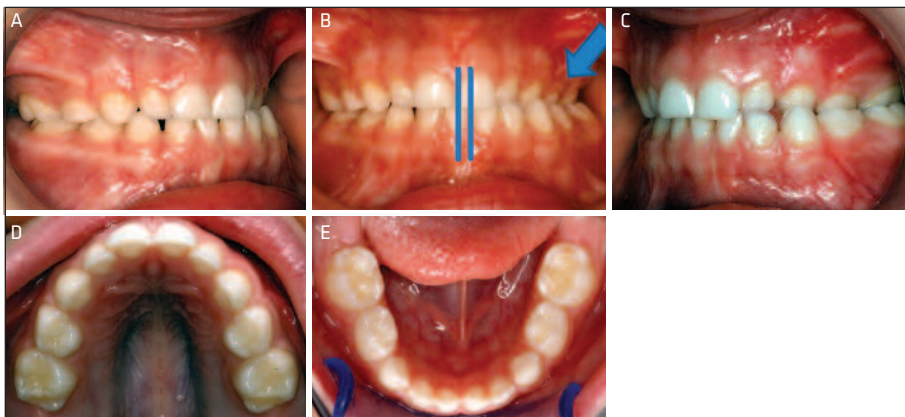
Enostranski funkcionalni križni griz (EFKG) je najpogostejša zobna in čeljustna nepravilnost v mlečnem in zgodnjem menjalnem zobovju in se v razvitih državah pojavlja pri od 3,9 do 23,2 odstotkih otrok (slika 1) (1–5).

EFKG je lahko skeletnega, zobnega ali funkcionalnega značaja in nastane zaradi neskladja širine zobnih lokov v prečni smeri ali zaradi nebne nagiba oz. pomika zgornjih zob (6–15). Pri otrocih je enostranski križni griz v 67–97 % povezan z zdrsom spodnje čeljustnice v stran zaradi okluzalnih interferenc (8, 10, 18–20). Zdrs v ustni votlini opazimo kot neujemanje sre-

diščnic zgornjega in spodnjega zobnega loka (6, 12, 21–24).

## Vzrok za nastanek

EFKG pripisujejo bodisi dednim bodisi okoljskim dejavnikom ali kombinaciji obojih. Glavni vzročni dejavnik za nastanek EFKG je zmanjšana širina zgornjega zobnega loka v primerjavi s spodnjim zobnim lokom kot posledica sesalnih razvad (prsta ali dude). Raziskave navajajo, da so pri 97 % otrok s križnim grizom ugotovili sesalne razvade (2). EFKG je lahko posledica tudi drugih odklonov orofacialnih funkcij, kot so npr. nepopoln ustnični stik, dihanje



**Slika 1.** Viden je križni griz levih mlečnih stranskih sekalcev, podočnikov in kočnikov ter zamik spodnje središčnice v levo stran. Griz na nasprotni strani križnemu grizu (A), središčni griz (B), griz na strani križnega griza (C) otroka z enostranskim funkcionalnim križnim grizom na levi strani ter zgornji (D) in spodnji (E) zobni lok.

skozi usta zaradi oteženega dihanja skozi nos, lahko zaradi povečane žrelnice ali nebnice ali alergij (25). Nekateri avtorji navajajo, da bi bil nastanek EFKG lahko povezan tudi z nepravilnim načinom požiranja in nepravilno lego jezika na ustnem dnu (26–28).

Nekateri avtorji so mnenja, da je v največ primerih neskladje zgornje in spodnje čeljustnice povezano z zoženim zobnim lokom zgornje čeljustnice, medtem ko drugi menijo, da se EFKG razvije kot posledica široke spodnje čeljustnice in ne preozke zgornje (9, 15, 29).

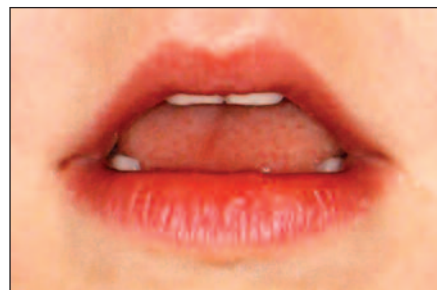Pri otrocih z EFKG so z merjenjem na modelih zgornjih čeljustnic ugotovili krajše prečne razdalje med vrški mlečnih podočnikov in med vrški mlečnih kočnikov kot v spodnji čeljustnici. Prostornina zgornje čeljustnice je zato značilno manjša (30, 32–34).

Na osnovi Mossove teorije funkcionalnega matriksa so pravilne funkcije orofacialnega področja (dihanje, požiranje in žvečenje) glavni dejavnik, ki vpliva na rast in razvoj obraza, čeljustnic in zobovja (35). Zaradi nepravilne lege jezika na ustnem dnu se dinamično ravnotežje med silo jezika in silo lic na čeljustnice spremeni. Pomanjkanje nebne podpore jezika ima lahko za posledico ožjo in krajšo zgornjo čeljustni-

co. Jezik ima kot najmočnejša mišica ustno-čeljustnega območja zelo pomembno vlogo pri nastanku orofacialnih nepravilnosti, saj je v nenehnem stiku z zobnima lokoma in ima po mnenju mnogih raziskovalcev odločilno vlogo, celo večjo kot perioralna mehka tkiva pri razvoju nepravilnosti, kot je EFKG (slika 2) (36–39).

V osnovi ločimo lego jezika na nebu (pravilna lega) in lego na ustnem dnu (40). Ugotavljamo jo lahko pri kliničnem pregledu z razprtjem ustnic bolnika, na stranskem telerentgenskem posnetku in s 3D UZ-aparatom (26, 40–42).

EFKG v obdobju mlečnega in zgodnjega menjalnega zobovja obravnavamo



**Slika 2.** Položaj jezika na ustnem dnu pri otroku z enostranskim funkcionalnim križnim grizom.



s čeljustno ortopedskim širjenjem zgornje čeljustnice. Zobni lok se razširi prečno s pomočjo ortodontskih in ortopedskih učinkov (24, 43–46). Širjenje zgornje čeljustnice naj bi po mnenju nekaterih avtorjev zagotovilo dodaten prostor za jezik, saj so po obravnavi ugotovili spontan premik jezika na nebo, ki naj bi vsaj delno vplival na dolgoročno stabilnost širjenja (47–50). Pravilna lega jezika prekine krog neharmonične rasti, povezane z lego jezika na ustnem dnu. Vzorec rasti zgornje čeljustnice se zato normalizira in njena prečna razsežnost ostane stabilna (47).

Širjenje zgornje čeljustnice ni vedno učinkovito. Dolgoročna uspešnost obravnave je spremenljiva in znaša od 50 do 96 % (13, 18).

Nestabilnost stanja po širjenju zgornje čeljustnice po dosedanjih raziskavah pripisujejo predvsem dednemu skeletnemu vzorcu rasti in funkcionalni komponenti, ohranjenim odklonjenim orofacialnim funkcijam in vzorcem gibanja spodnje čeljustnice (13). Drugi avtorji povezujejo stabilen rezultat zdravljenja z dvigom jezika na nebo, zato smo želeli z našo raziskavo ovrednotiti oblikovne značilnosti čeljustnic in lego jezika pri otrocih z EFKG ter ugotoviti njuno povezanost (47–50).

## METODE

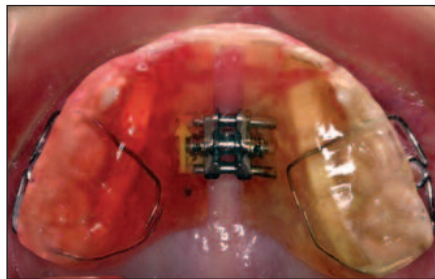
Za raziskavo smo pridobili soglasje Komisije Republike Slovenije za medicinsko etiko za izvedbo Prešernove raziskovalne naloge številka 94/04/15.

V retrospektivno longitudinalno raziskavo smo vključili 206 študijskih modelov

čeljustnic, ki so bili pridobljeni v prospektivni longitudinalni raziskavi v Sloveniji, ki je potekala med letoma 2006 in 2012. Kontrolno skupino so sestavljali otroci brez zobnih in čeljustnih nepravilnosti, ki smo jih naključno izbrali med otroki, ki so obiskovali vrtec Šenčur (tabela 1).

Otroci skupine z EFKG so bili napoteni na Center za zobno in čeljustno ortopedijo Stomatološke klinike v Ljubljani. Izdelali smo jim nebne plošče s središčnim vijakom za širjenje zgornje čeljustnice (slika 3). Nebne plošče z griznimi platoji so bile pritrjene na zgornje mlečne kočnike s pomočjo sredstva na osnovi hladno polimerizirajočega akrilata.

Prečni vijak so štiri tedne starši sami aktivirali za četrtno obrata (0,25 mm) vsaka dva dni, tako da je celotno širjenje zgornje čeljustnice v prečni smeri znašalo približno 3,5 mm, do dosega hiperkorekcije v prečni smeri. Nebno ploščo smo pustili pritrjeno nadaljnjih pet mesecev brez aktivacije. Akrilatno ploščo smo nato sneli, odstranili



**Slika 3.** Cementirana nebna plošča z griznimi platoji in središčnim vijakom za širjenje zgornje čeljustnice.

**Tabela 1.** Značilnosti 55 preiskovancev, ki so bili vključeni v raziskavo. ♂ – moški, ♀ – ženske.

Skupina	Preiskovana skupina	Kontrolna skupina
Značilnost skupine	enostranski funkcionalni križni griz	brez zobnih in čeljustnih nepravilnosti
Število otrok	26 otrok	29 otrok
Porazdelitev po spolu	(15♀, 11♂)	(13♀, 16♂)
Starost otrok	5,15 let ± 0,94 leta	5,43 let ± 0,34 leta



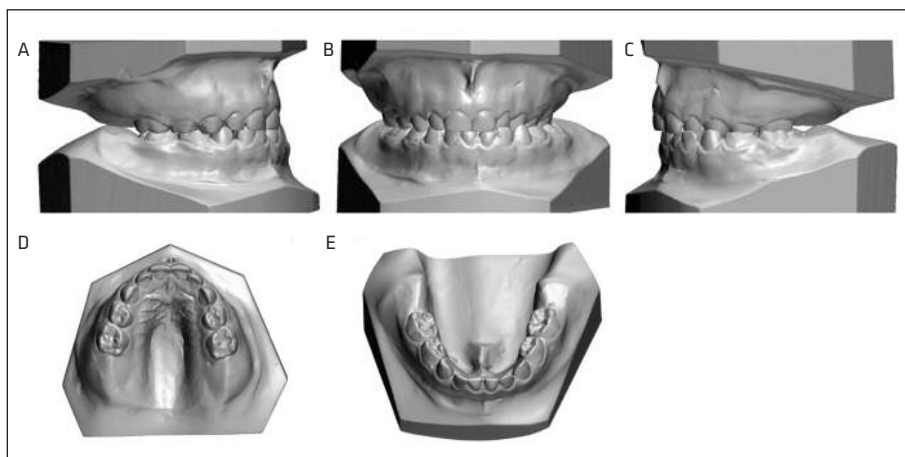
grizne platoje, preiskovanci so jo še šest mesecev uporabljali kot snemno nebno retencijsko ploščo. Po enem letu od začetka raziskave smo ortodontske aparate odvzeli, otroke smo nato spremljali še eno leto. Otroci v kontrolni skupini, brez večjih ortodontskih nepravilnosti, so bili naključno izbrani iz vrta v Šenčurju. Ob začetku raziskave, po šestih mesecih, enem in dveh letih so vsakemu preiskovancu odtisnili zgornjo in spodnjo čeljustnico na standardiziran in ponovljiv način za izdelavo študijskih modelov čeljustnic. Ob začetku raziskave, po enem in dveh letih so posneli tudi lego jezika s 3D UZ-aparatom.

Digitalne 3D-posnetke študijskih modelov smo pridobili z optičnim čitalnikom 3Shape R700™ Orthodontic Scanner (3Shape, København, Danska). Vsak posnetek študijskega modela smo dodatno obdelali v programu ScanItOrthodontics™ (3Shape, København, Danska). Odstranili smo neželene podatke in zgladili njegovo površino (slika 4).

Program RapidForm™ 2006 (INUS Technology Inc, Seul, Koreja) so za merjenje modelov prilagodili na Univerzi v Cardiffu in velja za sprejeto metodo (51). V zgornji

čeljustnici smo z njim izmerili in izračunali gingivalno površino, površino in prostornino nebnega svoda. Površine in prostornine na virtualnih modelih smo omejili s horizontalno gingivalno in vertikalno distalno ravnino. Z njima smo omejili meje nebnega prostora. Gingivalno ravnino smo pridobili s povezavo točk na sredini dento-gingivalnega stika prvih petih zob v zobni vrsti na vsaki strani zobnega loka. Za distalno ravnino smo povezali dve točki, ki potekata distalno za drugima mlečnima ali prvima stalnima kočnikoma, pravokotno na gingivalno ravnino.

V spodnji čeljustnici smo izmerili in nato izračunali gingivalno površino, površino in prostornino ustnega dna med gingivalno in milohoidno linijo. Določili smo dve horizontalni ravnini: poleg gingivalne še milohoidno ravnino ter vertikalno distalno ravnino. Z njima smo omejili navidezne meje ustnega dna. Milohoidno linijo smo poiskali na modelu in po njenem obrisu določili dve točki na vsaki strani. Ta linija predstavlja kostno strukturo na lingvalni strani spodnje čeljustnice. Nanjo se pripenja milohoidna mišica. Prvo točko smo

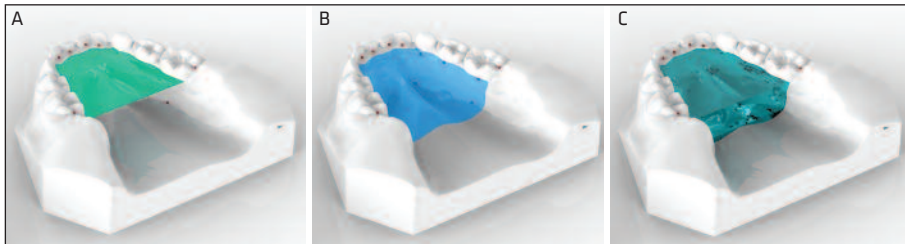


**Slika 4.** Prikaz 3D-modelov zgornje in spodnje čeljustnice v računalniškem programu. Viden je križni griz levih mlečnih stranskih sekalcev, podočnikov in kočnikov ter zamik spodnje središčnice v levo stran. Griz na nasprotni strani križnemu grizu (A), središčni griz (B), griz na strani križnega griza (C) otroka z enostranskim funkcionalnim križnim grizom na levi strani ter zgornji (D) in spodnji (E) zobni lok.

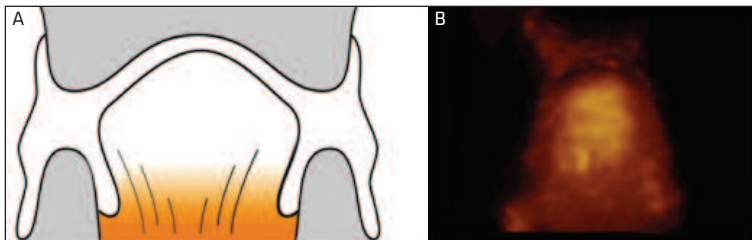
postavili pod podočnikom in drugo pod drugim mlečnim kočnikom (slika 5).

Za 3D UZ-analizo položaja jezika smo uporabili UZ-posnetke preiskovancev, ki smo jih posneli z UZ-sistemom Voluson 730 Expert (General Electrics Healthcare, Kretztechnik, Avstrija) s 3D-konveksnim UZ tipalom (RAB 2-5 MHz, General Electrics Healthcare, Kretztechnik, Avstrija).

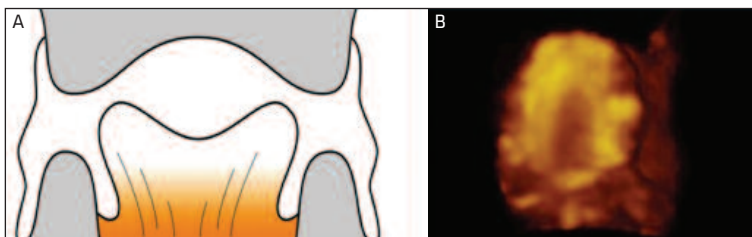
Iz posnetih 3D-slik smo ugotovili lego jezika na dnu ustne votline ali na nebu. Ovrednotili smo jih glede na referenčne posnetke jezika z znanim položajem pri odraslih preiskovancih na nebu za zgornjimi sekalci (slika 6) in na ustnem dnu (slika 7). Pri legi jezika na ustnem dnu lahko na 3D-sliki opazimo značilen žleb ali poglobitev na hrbtnišču jezika. Če leži jezik na nebu, te



**Slika 5.** Merjenje gingivalne površine spodnje čeljustnice (A), površine (B) in prostornine (C) ustnega dna. Gingivalno ravnino smo pridobili s povezavo točk (na sliki označene kot rdeče pike) na sredini dentogingivalnega stika prvih petih zob v zobni vrsti na vsaki strani zobnega loka. Spodnja omejitvev je bila milohioidna linija, ki smo jo določili z dvema točkama pod podočnikoma in dvema pod drugima mlečnima kočnikoma. Točki, ki potekata distalno za drugima mlečnima ali prvima stalnima kočnikoma, smo povezali in dobili distalno ravnino, ki je pravokotna na gingivalno.



**Slika 6.** Referenčna rekonstrukcija UZ-slike pri položaju jezika na nebu in značilna izbočenost hrbtnišča jezika; shema jezika (A), 3D UZ-rekonstrukcija (B) (53).



**Slika 7.** Referenčna rekonstrukcija UZ-slike pri položaju jezika na ustnem dnu in značilna vbočenost hrbtnišča jezika; shema jezika (A), 3D UZ-rekonstrukcija (B) (53).

poglobitve ni in je površina jezika izbočena (52).

S programom 4D View, različica 5.0 (General Electric Healthcare, Waukesha, ZDA), sistem izdelava računalniško rekonstrukcijo jezika v mirovanju v različnih prostorskih ravninah (slika 8).

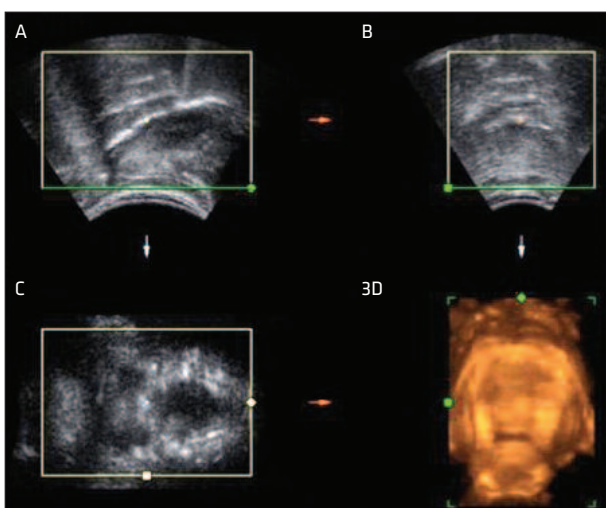
Za statistično obdelavo podatkov smo uporabili program SPSS 20.0 (SPSS Inc, Chicago, ZDA).

Uravnoveženost preiskovanih skupin po starosti smo testirali s Studentovim t-testom, uravnoveženost po spolu pa s Fisherjevim testom. Po testiranju normalne porazdelitve spremenljivk s Shapiro-Wilkovim testom in Q-Q grafi normalne porazdelitve ter Leveneovim testom enakosti varianc smo za analizo podatkov uporabili neparametrične metode.

Za preverjanje razlik med spremenljivkami (oblikovne značilnosti obeh čeljustnic, razmerje površin nebnege svoda in ustnega dna ter razmerje prostornin nebnege svoda in ustnega dna) med preiskovano in kontrolno smo uporabili Mann-Whitneyjev U-test. Za ugotavljanje razlik v pojavnosti

nepravilne lege jezika med skupinama smo uporabili test  $\chi^2$ . Za ugotavljanje povezanosti med oblikovnimi značilnostmi čeljustnic in lego jezika smo uporabili logistični regresijski model, pri čemer smo lego jezika (»lega jezika na ustnem dnu«) vstavili kot odvisno spremenljivko, starost, spol, skupino (EFKG/kontrolna skupina) in razmerje prostornin čeljustnic pa kot neodvisne spremenljivke. Zaradi interakcij med ostalimi spremenljivkami oblikovnih značilnosti čeljustnic smo upoštevali le razmerje prostornin čeljustnic. Za raven statistične značilnosti smo izbrali standardno vrednost vsaj 95 % intervala zaupanja ( $p < 0,05$ ).

Na desetih naključno izbranih raziskovalnih modelih čeljustnic (pet iz preiskovane in pet iz kontrolne skupine) sta po treh mesecih dva preiskovalca samostojno in v enakih razmerah ponovila meritve. Za vsako spremenljivko smo izračunali napako merjenja (v odstotkih) z uporabo Dahlbergove formule. Za ugotavljanje ponovljivosti uporabljene metode smo uporabili intraklasni korelacijski koeficient, za njegovo razlaganje pa interpretacijo po Landisu in Kochu (54).



**Slika 8.** UZ-rekonstrukcija lege jezika s programom 4D View, verzija 5.0 (General Electric Healthcare, Waukesha, ZDA). Nepravilna lega jezika na ustnem dnu; A – pogled s strani, B – anteroposteriorni pogled, C – superiorni pogled, 3D – 3D-posnetek (viden centralni žlebič).

## REZULTATI

Ob začetku raziskave so se velikosti čeljustnic statistično značilno razlikovale. Pri skupini z EFKG sta bili statistično značilno večji površina ( $p = 0,025$ ) in prostornina ( $p = 0,006$ ) ustnega dna ter vse oblikovne značilnosti zgornje čeljustnice značilno manjše. Razmerje gingivalnih površin s  $p$ -vrednostjo 0,002, razmerje površin čeljustnic s  $p$ -vrednostjo  $< 0,001$  in razmerje prostornin s  $p$ -vrednostjo 0,004 so nam pokazali značilno razliko med zgornjo in spodnjo čeljustnico. Ob začetku raziskave je bil pri skupini z EFKG jezik v značilno manjšem odstotku v pravilnem položaju s  $p$ -vrednostjo 0,002 glede na kontrolno skupino.

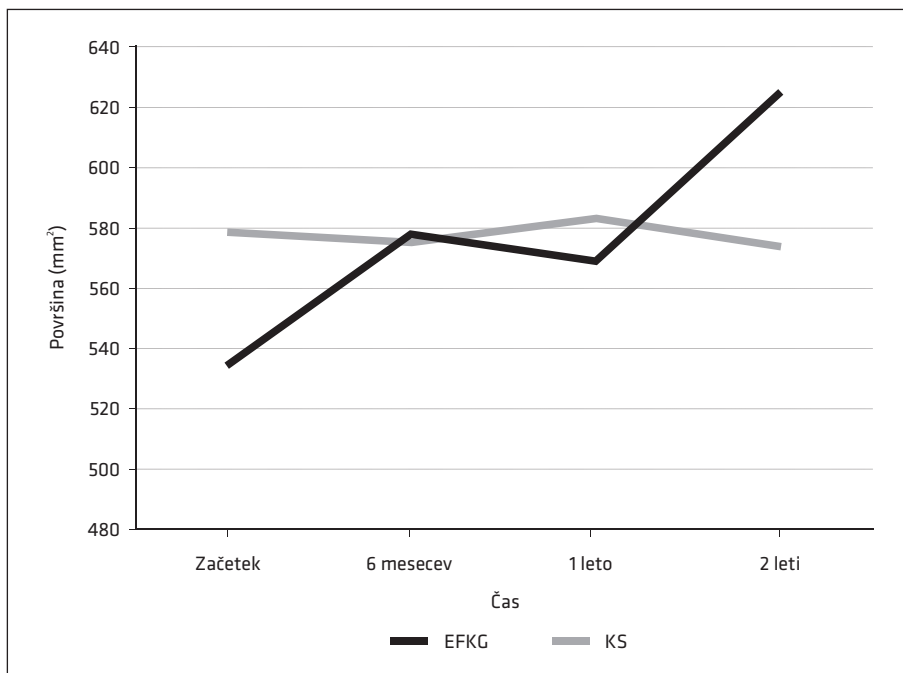
Po šestih mesecih raziskave, med potekom zdravljenja, je med zgornjima čeljustnicama izginila značilna razlika. Razlika med skupinama je bila le še med površino ( $p = 0,007$ ) in prostornino ( $p < 0,001$ ) ustnega

dna ter pri razmerju površin ( $p < 0,001$ ) in prostornin ( $p = 0,001$ ).

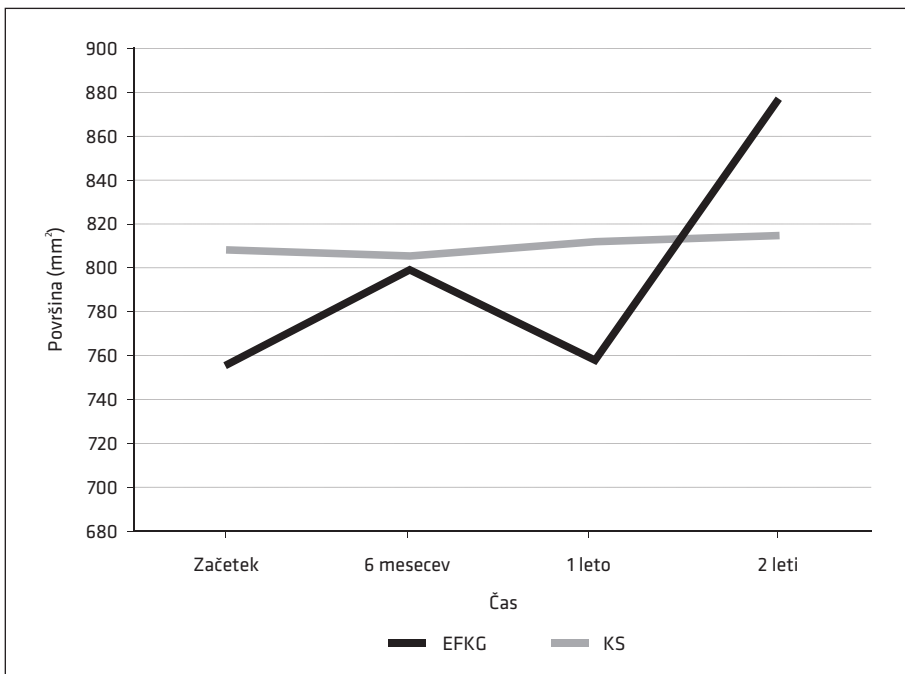
Po enem letu, ob koncu zdravljenja, ni bilo statistično značilnih razlik med čeljustnicama v obeh skupinah. Med skupinama se je razlikovalo le razmerje gingivalnih površin ( $p = 0,009$ ). Pri legi jezika po zdravljenju ni bilo statistično značilnih razlik med skupinama.

Po dveh letih raziskave, leto dni po končanem zdravljenju, med skupinama ni bilo statistično značilnih razlik v oblikovnih značilnostih čeljustnic. Ostala je le rahla razlika v razmerju gingivalnih površin med skupinama ( $p = 0,031$ ). Jezik je bil pri skupini z EFKG ponovno, kot na začetku, statistično značilno v manjšem odstotku v pravilnem položaju kot pri kontrolni skupini ( $p < 0,001$ ). Grafične predstavitve rezultatov lahko vidite na slikah 9–15.

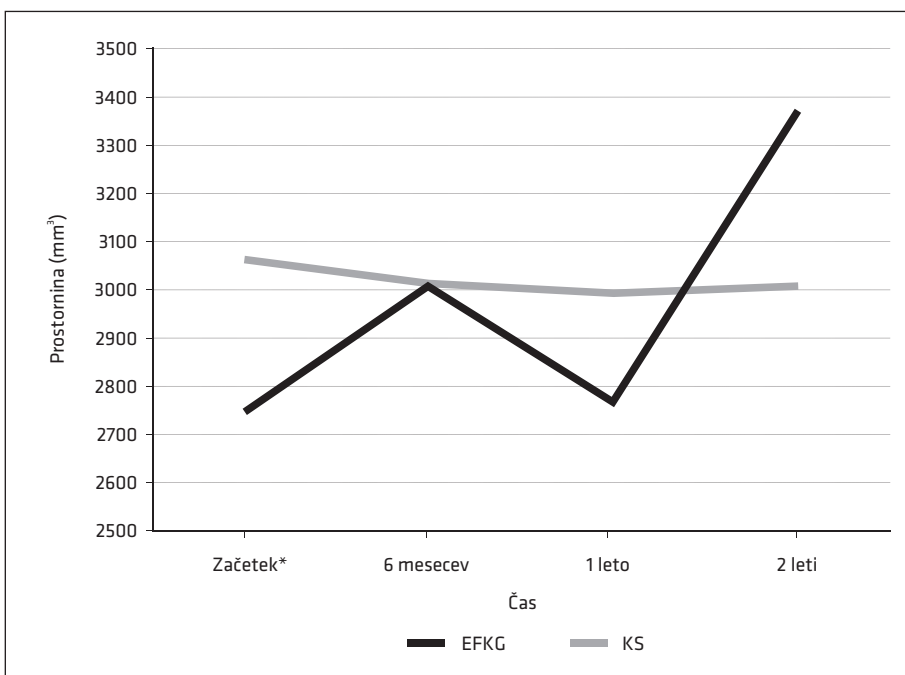
Ob začetku raziskave smo ugotovili, da skupina EFKG statistično značilno vpliva



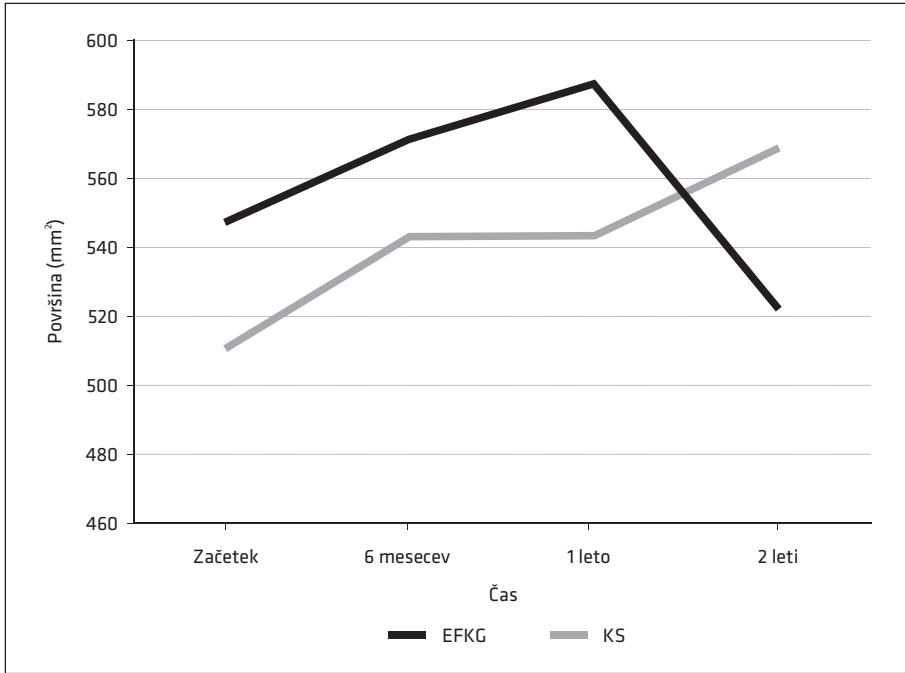
**Slika 9.** Diagram gingivalnih površin zgornje čeljustnice. \* pomeni statistično značilno razliko. Kjer je ni, je razlika neznačilna. EFKG – enostranski funkcionalni križni griz, KS – kontrolna skupina.



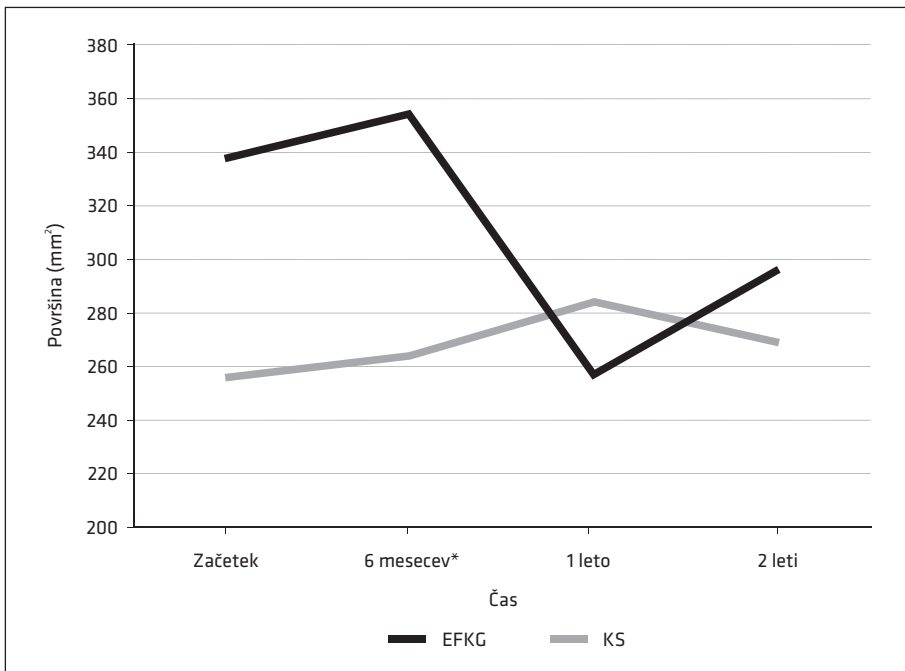
**Slika 10.** Diagram površin nebnega svoda. \* pomeni statistično značilno razliko. Kjer je ni, je razlika neznačilna. EFKG – enostranski funkcionalni križni griz, KS – kontrolna skupina.



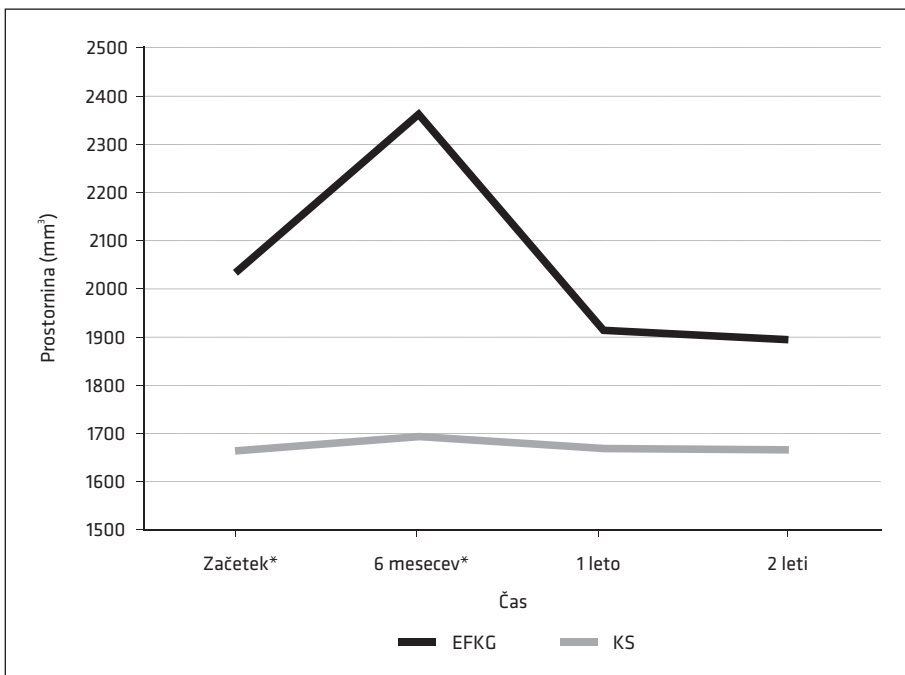
**Slika 11.** Diagram prostornin nebnega svoda. \* pomeni statistično značilno razliko. Kjer je ni, je razlika neznačilna. EFKG – enostranski funkcionalni križni griz, KS – kontrolna skupina.



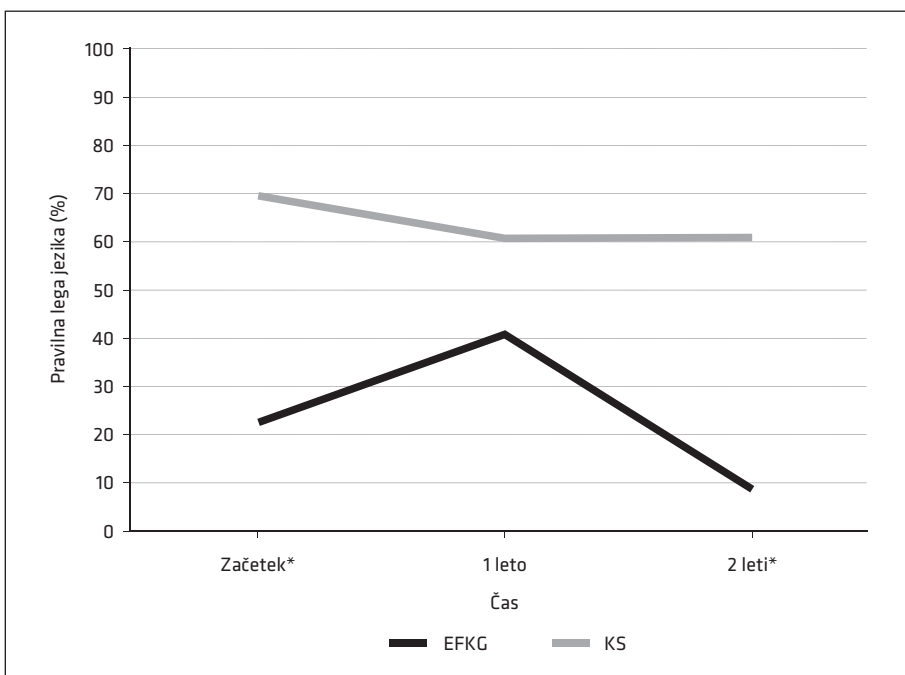
**Slika 12.** Diagram gingivalnih površin spodnje čeljustnice. \* pomeni statistično značilno razliko. Kjer je ni, je razlika neznačilna. EFKG – enostranski funkcionalni križni griz, KS – kontrolna skupina.



**Slika 13.** Diagram površin ustnega dna. \* pomeni statistično značilno razliko. Kjer je ni, je razlika neznačilna. EFKG – enostranski funkcionalni križni griz, KS – kontrolna skupina.



**Slika 14.** Diagram prostornin ustnega dna. \* pomeni statistično značilno razliko. Kjer je ni, je razlika neznačilna. EFKG – enostranski funkcionalni križni griz, KS – kontrolna skupina.



**Slika 15.** Diagram pravilne lege jezika. \* pomeni statistično značilno razliko. Kjer je ni, je razlika neznačilna. EFKG – enostranski funkcionalni križni griz, KS – kontrolna skupina.



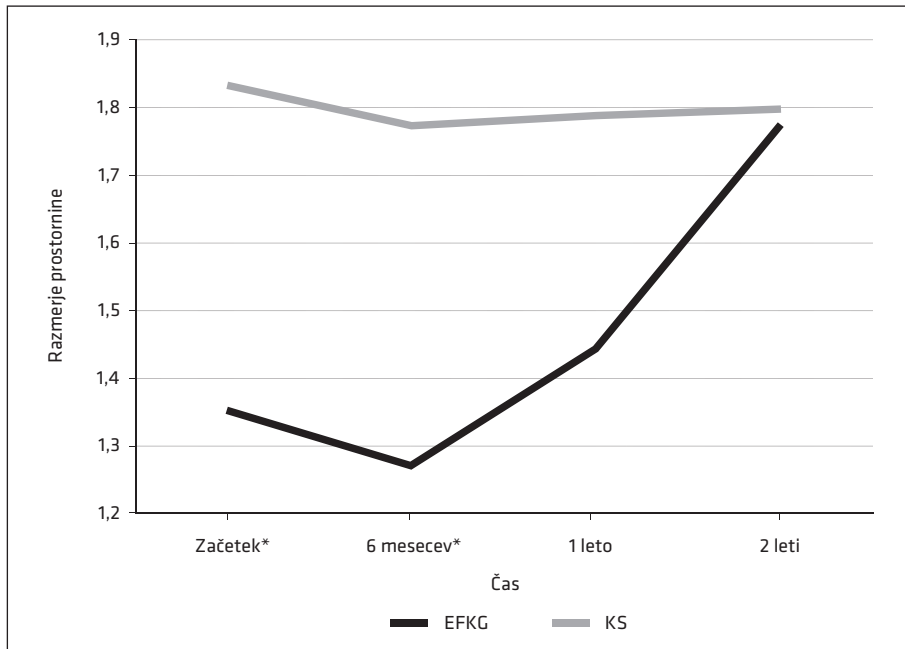
na lego jezika ( $p = 0,001$ ). Razmerje obetov je 11,54, otrok z EFKG ima tako 11,54-krat večje obete, da bo imel lego jezika na ustnem dnu (tabela 2).

Ob prvem letu, tj. po končanem zdravljenju, smo ugotovili, da razmerje prostornin zgornje in spodnje čeljustnice statistično značilno vpliva na lego jezika ( $p = 0,029$ ). Verjetnost, da bo lega jezika napačna, je pri večjem razmerju prostornine čeljustnic 0,14-krat

statistično značilno večja. Torej imamo pri zmanjšanem razmerju prostornin zgornje in spodnje čeljustnice  $\frac{1}{0,14} = 7,14$ -krat večje obete, da se bo jezik nahajal na ustnem dnu. Po dveh letih po začetku zdravljenja smo ugotovili, da skupina EFKG statistično značilno vpliva na lego jezika s  $p$ -vrednostjo 0,002. Otroci z EFKG imajo kar 14,62-krat večje obete, da bodo imeli nepravilno lego jezika na ustnem dnu (tabela 2, slika 16).

**Tabela 2.** Multipla logistična regresija (angl. *model backward*) povezanosti opazovanih neodvisnih spremenljivk z lego jezika ob vsakem pregledu ( $n = 23$ ). Referenčna kategorija za lego jezika je bila »jezik na nebem svodu«. RO – razmerje obetov, IZ – interval zaupanja, Z – statistično značilno, NZ – ni statistično značilno, EFKG – enostranski funkcionalni križni griz, n – število preiskovancev.

	Spremenljivke	RO (95 % IZ)	p-vrednost
Začetek raziskave	Starost	0,36 (0,11–1,23)	0,104; NZ
	Skupina EFKG	11,54 (2,80–47,51)	<b>0,001; Z</b>
1 leto	Starost	0,36 (0,11–1,15)	0,085; NZ
	Razmerje prostornin nebnega svoda in ustnega dna	0,14 (0,02–0,82)	<b>0,029; Z</b>
2 leti	Skupina EFKG	14,62 (2,66–80,52)	<b>0,002; Z</b>



**Slika 16.** Diagram razmerij prostornin čeljustnic. \* pomeni statistično značilno razliko. Kjer je ni, je razlika neznačilna. EFKG – enostranski funkcionalni križni griz, KS – kontrolna skupina.

## RAZPRAVA IN ZAKLJUČKI

Z uporabo metode 3D-oblikovnih značilnosti smo ugotovili, da je zgornja čeljustnica pri otrocih z EFKG značilno manjša in spodnja čeljustnica značilno večja kot pri otrocih v kontrolni skupini. Otroci z EFKG so imeli pogosteje nepravilno lego jezika na ustnem dnu. Ugotovili smo povezanost med razmerjem prostornin nebnega svoda in ustnega dna ter lego jezika na ustnem dnu. Po zdravljenju EFKG smo ugotovili značilno izboljšanje lege jezika, vendar le kratkoročno, saj se je ob naslednjih pregledih pogostnost lege jezika na ustnem dnu pri zdravljenih otrocih ponovno povečala.

V primerjavi s sorodnimi raziskavami smo zaradi zagotavljanja višje natančnosti meritev modele skenirali in digitalizirali, saj je merjenje s programi natančnejše in zanesljivejše kot so meritve s kljunastim merilom na mavčnih modelih (33, 34).

Program nam omogoča prosto vrtenje modela v vseh smereh in poljubno povečavo merilnih mest, zato lahko lažje in bolj ponovljivo izvedemo meritve. Slednje potrjuje tudi ugotovljena ponovljivost vrednosti 0,85, kar po Landisu in Kochu predstavlja odlično ponovljivost metode (54).

V literaturi nismo zasledili podobnih raziskav, ki bi merile enake spremenljivke v mlečnem zobovju. Večina dosedanjih raziskav je vrednotila razsežnosti čeljustnic z merjenjem le prečnih širin, ki pa so močno odvisne od položaja zob, ta pa se po uporabi čeljustnoortopedskega aparata za širjenje zgornje čeljustnice vedno spremeni (25, 55).

Posnetke lege jezika smo pridobili s 3D UZ-sistemom. Glavna prednost UZ-metode je v tem, da lahko zanesljivo ugotavljamo lego jezika tudi pri drži zaprtih ust, zato sta ponovljivost in zanesljivost metode večji kot klinično ugotavljanje lege jezika, saj ne posega v ustno votlino in pri preiskovanju ne povzroča neprijetnosti (26). Uporaba neinvazivnega UZ-sistema nam omogoča

zanesljivejše ugotavljanje lege jezika kot klinična metoda (40, 41).

Pomanjkljivost ugotavljanja lege jezika z UZ-sistemom je težavna določitev lege jezika. Pride lahko do nejasne slike oz. morebitnih artefaktov zaradi premikov preiskovanca ali njegovega jezika med snemanjem UZ-posnetka.

Oblikovne značilnosti zgornje čeljustnice so statistično značilno manjše pri otrocih z EFKG v primerjavi s kontrolno skupino na začetku raziskave, kar je v skladu s predhodnimi raziskavami, ki so merile le prečne razsežnosti (13, 55).

Med zdravljenjem razlike niso bile več statistično značilne. Oblikovne značilnosti zgornje čeljustnice se namreč povečajo, kar pripisujemo razširjeni zgornji čeljustnici. To nam je potrdila statistično značilna razlika vseh treh izbranih meritev pri skupini EFKG, ki pri kontrolni skupini ni bila značilna.

Površina in prostornina spodnje čeljustnice sta pri otrocih z EFKG značilno večji, kar smo tudi mi izmerili. Večina avtorjev pri raziskavah EFKG opazuje predvsem značilnosti zgornje čeljustnice, le malo raziskav se je usmerjalo na preučevanje oblikovnih značilnosti spodnje čeljustnice (29). Langberg in sodelavci navajajo, da je za nastanek EFKG poleg relativno zožene zgornje čeljustnice ključna prevelika spodnja čeljustnica (29).

Sklepamo, da nepravilna lega jezika ni edini vpliv na razvoj preširoke spodnje čeljustnice in EFKG, saj bolj kot je bilo razširjeno nebo, v več primerih je bil jezik na nebu.

Eno leto od začetka raziskave, ob zaključku zdravljenja, med skupinama nismo ugotovili statistično značilne razlike v položaju jezika. Predvidevamo, da ob širjenju zgornje čeljustnice dosežemo več prostora za jezik, ki zavzame pravilen položaj pri 40,9 % skupine EFKG. Delež pravilne lege jezika pri kontrolni skupini se ni spremenil.

Rezultati naše raziskave kažejo, da sprememba oblikovnih značilnosti zgornje čeljustnice (ortopedsko širjenje zgornje čeljustnice) vpliva tudi na lego jezika, in sicer jo izboljša. Podobno ugotavljajo tudi Ozbek in sodelavci, ki so na preiskovancih z EFKG v obdobju mešanega zobovja, povprečno starih 12,5 leta, po širjenju zgornje čeljustnice tudi ugotovili izboljšanje lege jezika (47). Glavna pomanjkljivost omenjene raziskave je bilo ugotavljanje lege jezika takoj po zaključku zdravljenja, ne pa tudi po dolgoročnem spremljanju. V naši raziskavi smo dolgoročno spremljali lego jezika pri zdravljenih preiskovancih in preiskovancih v kontrolni skupini. Ugotovili smo, da je izboljšanje lege jezika pri zdravljenih preiskovancih le kratkoročna. Naslednja ugotovitev je bila, da se lega jezika poslabša tudi pri kontrolni skupini, kar bi bila lahko posledica fiziološke prilagoditve na zev v področju sekalcev, ki je prisotna ob menjavi zobovja.

Ker je EFKG pogosta čeljustna nepravilnost, ki jo je treba odkriti in začeti zdraviti že v mlečnem zobovju, ima naša raziskava velik klinični pomen.

Ugotovili smo, da ob zdravljenju poleg uskladitve velikosti zgornje in spodnje

čeljustnice prav tako zmanjšamo pojavnost odklonjene lege jezika. Zmanjšana pojavnost nepravilne lege jezika na ustnem dnu je le kratkoročna, saj se že leto dni po zdravljenju pri večini vrne napačna lega jezika, kar lahko vodi v ponoven pojav EFKG.

V literaturi ni enotnega mnenja, kdaj začeti zdravljenje EFKG, prav zaradi pogostega ponovnega pojava nepravilnosti po zdravljenju, saj so pri otrocih poleg oblikovnih nepravilnosti pogosto odklonjene tudi orofacialne funkcije, ki lahko vplivajo na razvoj oblikovnih nepravilnosti, njihovo vzdrževanje ali poslabšanje pred zdravljenjem in po njem. Številni avtorji namreč povezujejo stabilen rezultat zdravljenja z dvigom jezika na nebo, zato bi po širjenju zgornje čeljustnice s spremljanjem lege jezika in funkcionalno vzdrževalno terapijo lege jezika na nebu morda uspeli zmanjšati pogostost neuspešnega zdravljenja EFKG (47–50).

V prihodnje bi lahko raziskave usmerili v spremljanje in primerjavo lege jezika po čeljustnoortopedski obravnavi otrok z EFKG z vzdrževalno funkcionalno terapijo za ohranjanje pravilne lege jezika in kontrolne skupine brez terapije.

## LITERATURA

1. Hesse KL, Artun J, Joondeph DR, et al. Changes in condylar position and occlusion associated with maxillary expansion for correction of functional unilateral posterior crossbite. *Am J Orthod Dentofacial Orthop.* 1997; 111 (4): 410–8.
2. Kuroi J, Berglund L. Longitudinal study and cost-benefit analysis of the effect of early treatment of posterior cross-bites in the primary dentition. *Eur J Orthod.* 1992; 14 (3): 173–9.
3. Melsen B, Stensgaard K, Pedersen J. Sucking habits and their influence on swallowing pattern and prevalence of malocclusion. *Eur J Orthod.* 1979; 1 (4): 271–80.
4. Stahl F, Grabowski R. Orthodontic findings in the deciduous and early mixed dentition – inferences for a preventive strategy. *J Orofac Orthop.* 2003; 64 (6): 401–16.
5. Schopf P. Indication for and frequency of early orthodontic therapy or interceptive measures. *J Orofac Orthop.* 2003; 64 (3): 186–200.
6. Ninou S, Stephens C. The early treatment of posterior crossbites: a review of continuing controversies. *Dent Update.* 1994; 21 (10): 420–6.
7. Bishara SE, Burkey PS, Kharouf JG. Dental and facial asymmetries: a review. *The Angle orthod.* 1994; 64 (2): 89–98.
8. Proffit WR, Fields HW, Sarver DM. Contemporary orthodontics. 4th ed. St. Louis: Mosby Elsevier; 2007. p. 751.
9. Pinto AS, Buschang PH, Throckmorton GS, et al. Morphological and positional asymmetries of young children with functional unilateral posterior crossbite. *Am J Orthod Dentofacial Orthop.* 2001; 120 (5): 513–20.
10. Schroder U, Schroder I. Early treatment of unilateral posterior crossbite in children with bilaterally contracted maxillae. *Eur J Orthod.* 1984; 6 (1): 65–9.
11. Lindner A. Longitudinal study on the effect of early interceptive treatment in 4-year-old children with unilateral cross-bite. *Scand J Dent Res.* 1989; 97 (5): 432–8.
12. Nerder PH, Bakke M, Solow B. The functional shift of the mandible in unilateral posterior crossbite and the adaptation of the temporomandibular joints: a pilot study. *Eur J Orthod.* 1999; 21 (2): 155–66.
13. Brin I, Ben-Bassat Y, Blustein Y, et al. Skeletal and functional effects of treatment for unilateral posterior crossbite. *Am J Orthod Dentofacial Orthop.* 1996; 109 (2): 173–9.
14. Pinkham JR. Behavioral pediatric dentistry, human communication, and Hawaii. *Hawaii Dent J.* 1994; 25 (5): 6–10.
15. Proffit WR. Contemporary orthodontics. 5th Ed. St. Louis: Elsevier/Mosby; 2013. p. 754.
16. Kutin G, Hawes RR. Posterior cross-bites in the deciduous and mixed dentitions. *Am J Orthod Dentofacial Orthop.* 1969; 56 (5): 491–504.
17. Thilander B, Wahlund S, Lennartsson B. The effect of early interceptive treatment in children with posterior cross-bite. *Eur J Orthod.* 1984; 6 (1): 25–34.
18. Lindner A, Modeer T. Relation between sucking habits and dental characteristics in preschool children with unilateral cross-bite. *Scand J Dent Res.* 1989; 97 (3): 278–83.
19. Vadiakas GP, Roberts MW. Primary posterior crossbite: diagnosis and treatment. *J Clin Pediatr Dent.* 1991; 16 (1): 1–4.
20. de Boer M, Steenks MH. Functional unilateral posterior crossbite. Orthodontic and functional aspects. *J Oral Rehabil.* 1997; 24 (8): 614–23.
21. Bell RA, LeCompte EJ. The effects of maxillary expansion using a quad-helix appliance during the deciduous and mixed dentitions. *Am J Orthod Dentofacial Orthop.* 1981; 79 (2): 152–61.
22. Ingervall B, Gollner P, Gebauer U, et al. A clinical investigation of the correction of unilateral first molar cross-bite with a transpalatal arch. *Am J Orthod Dentofacial Orthop.* 1995; 107 (4): 418–25.
23. Yamashiro T, Takada K. Non-surgical treatment of facial asymmetry with mandibular protrusion. *J Clin Orthod.* 1996; 30 (8): 451–4.
24. Haas AJ. Rapid expansion of the mandibular dental arch and nasal cavity by opening the midpalatal suture. *Angle Orthod.* 1961; 31 (2): 73–90.
25. Petren S, Bondemark L, Soderfeldt B. A systematic review concerning early orthodontic treatment of unilateral posterior crossbite. *Angle Orthod.* 2003; 73 (5): 588–96.
26. Volk J, Kadivec M, Music MM, et al. Three-dimensional ultrasound diagnostics of tongue posture in children with unilateral posterior crossbite. *Am J Orthod Dentofacial Orthop.* 2010; 138 (5): 608–12.
27. Warren JJ, Bishara SE. Duration of nutritive and nonnutritive sucking behaviors and their effects on the dental arches in the primary dentition. *Am J Orthod Dentofacial Orthop.* 2002; 121 (4): 347–56.
28. Warren JJ, Bishara SE, Steinbock KL, et al. Effects of oral habits' duration on dental characteristics in the primary dentition. *J Am Dent Assoc.* 2001; 132 (12): 1685–93.

29. Langberg BJ, Arai K, Miner RM. Transverse skeletal and dental asymmetry in adults with unilateral lingual posterior crossbite. *Am J Orthod Dentofacial Orthop.* 2005; 127 (1): 6–15.
30. Allen D, Rebellato J, Sheats R, et al. Skeletal and dental contributions to posterior crossbites. *Angle Orthod.* 2003; 73 (5): 515–24.
31. Petren S, Bjerklin K, Bondemark L. Stability of unilateral posterior crossbite correction in the mixed dentition: a randomized clinical trial with a 3-year follow-up. *Am J Orthod Dentofacial Orthop.* 2011; 139 (1): e73–81.
32. Wong CA, Sinclair PM, Keim RG, et al. Arch dimension changes from successful slow maxillary expansion of unilateral posterior crossbite. *Angle Orthod.* 2011; 81 (4): 616–23.
33. Primožič J, Ovsenik M, Richmond S, et al. Early crossbite correction: a three-dimensional evaluation. *Eur J Orthod.* 2009; 31 (4): 352–6.
34. Primožič J, Richmond S, Kau CH, et al. Three-dimensional evaluation of early crossbite correction: a longitudinal study. *Eur J Orthod.* 2013; 35 (1): 7–13.
35. Moss ML. The differential roles of periosteal and capsular functional matrices in oro-facial growth. *Rep Congr Eur Orthod Soc.* 1969: 193–205.
36. Proffit WR. Equilibrium theory revisited: factors influencing position of the teeth. *Angle Orthod.* 1978; 48 (3): 175–86.
37. Hanson ML, Andrianopoulos MV. Tongue thrust, occlusion and dental health in middle-aged subjects: a pilot study. *Int J Orofacial Myology* 1987; 13 (1): 3–9.
38. Ovsenik M. Incorrect orofacial functions until 5 years of age and their association with posterior crossbite. *Am J Orthod Dentofacial Orthop.* 2009; 136 (3): 375–81.
39. Ovsenik M, Farcnik FM, Korpar M, et al. Follow-up study of functional and morphological malocclusion trait changes from 3 to 12 years of age. *Eur J Orthod.* 2007; 29 (5): 523–9.
40. Graber G. What are the advantages of functional therapy and what are its limits?. *Deutsche Zahnärztliche Zeitschrift.* 1985; 40 (3): 165–9.
41. Mehnert J, Landau H, Mussler A, et al. Comparison between logopedic and MRI findings in evaluating tongue function. *J Orofac Orthop.* 2009; 70 (6): 455–67.
42. Veli I, Uysal T, Ozer T, et al. Mandibular asymmetry in unilateral and bilateral posterior crossbite patients using cone-beam computed tomography. *Angle Orthod.* 2011; 81 (6): 966–74.
43. Cotton LA. Slow maxillary expansion: skeletal versus dental response to low magnitude force in *Macaca mulatta*. *Am J Orthod Dentofacial Orthop.* 1978; 73 (1): 1–23.
44. Haas AJ. The Treatment of Maxillary Deficiency by Opening the Midpalatal Suture. *Angle Orthod.* 1965; 35: 200–17.
45. Harberson VA, Myers DR. Midpalatal suture opening during functional posterior cross-bite correction. *Am J Orthod Dentofacial Orthop.* 1978; 74 (3): 310–3.
46. Hicks EP. Slow maxillary expansion. A clinical study of the skeletal versus dental response to low-magnitude force. *Am J Orthod Dentofacial Orthop.* 1978; 73 (2): 121–41.
47. Ozbek MM, Memikoglu UT, Altug-Atac AT, et al. Stability of maxillary expansion and tongue posture. *Angle Orthod.* 2009; 79 (2): 214–20.
48. Ricketts RM. The wisdom of the bioprogressive philosophy. *Semin Orthod.* 1998; 4 (4): 201–9.
49. Mew JR, Meredith GW. Middle ear effusion: an orthodontic perspective. *The Journal of laryngology and otology.* 1992; 106 (1): 7–13.
50. Mew J. Suggestions for forecasting and monitoring facial growth. *Am J Orthod Dentofacial Orthop.* 1993; 104 (2): 105–20.
51. Hoyte TA. Monitoring three dimensional changes in treated and untreated dentitions. Cardiff: Cardiff University; 2007. p. 115–140.
52. Farčnik FM, Ovsenik M, Primožič J. Obravnava nepravilnosti orofacialnega področja s Fränklovimi regulatorji funkcije: Ljubljana: Zavod Orthos; 2014.
53. Ovsenik M, Primožič J. How to push the limits in the transverse dimension? Facial asymmetry, palatal volume and tongue posture in children with unilateral posterior cross bite: a three-dimensional evaluation of early treatment. *Orthod Fr.* 2014; 85 (2): 139–49.
54. Landis JR, Koch GG. The measurement of observer agreement for categorical data. *Biometrics.* 1977; 33 (1): 159–74.
55. Thilander B, Lennartsson B. A study of children with unilateral posterior crossbite, treated and untreated, in the deciduous dentition – occlusal and skeletal characteristics of significance in predicting the long-term outcome. *J Orofac Orthop.* 2002; 63 (5): 371–83.

Blaž Vurzer<sup>1</sup>, Martin Ranfl<sup>2</sup>

## Epidemiologija benigne hiperplazije in raka prostate v Sloveniji in Pomurju med letoma 1997 in 2016

*The Epidemiology of Benign Prostatic Hyperplasia and Prostatic Cancer in Slovenia and the Pomurje Region between 1997 and 2016*

### IZVLEČEK

KLJUČNE BESEDE: rak prostate, benigna hiperplazija prostate, dejavniki tveganja, epidemiologija, presejanje

**IZHODIŠČA.** V svetovnem merilu sodi rak prostate med najpogostejše maligne bolezni starejših. Poleg bioloških dejavnikov na njegov razvoj verjetno vplivata tudi življenjski slog in uživanje določenih vrst živil. V Sloveniji je bil leta 2016 najpogostejši rak med moškimi. Pomurska regija je med vsemi regijami v incidenčni in umrljivostni stopnji visoko nad slovenskim povprečjem. Namen prispevka je prikazati epidemiologijo raka prostate ter poiskati razloge za njegovo visoko pojavnost v Sloveniji in Pomurju. **METODE.** Podatki o incidenčni in umrljivostni stopnji raka prostate so bili za svetovno raven pridobljeni s spletnega portala Globalnega observatorija raka za leto 2018. Podatki za Slovenijo so bili pridobljeni na spletnih straneh Registra raka Republike Slovenije od leta 1997 do leta 2016, Zdravje v občini od leta 2014 do leta 2018 in na Podatkovnem portalu Nacionalnega inštituta za javno zdravje za leto 2014. Vsi podatki so bili pridobljeni aprila leta 2020. Incidenca benigne hiperplazije prostate je bila ocenjena s pomočjo publikacij Nacionalnega inštituta za javno zdravje o porabi ambulantno predpisanih zdravil od leta 2015 do leta 2019. **REZULTATI.** Najvišja incidenčna stopnja raka prostate (61,1/100.000) je značilna za države z zelo visokim indeksom človekovega razvoja, najvišja umrljivostna stopnja (14,6/100.000) pa za afriške države. Slovenijo po incidenčni stopnji uvrščamo med prvih deset držav v Evropi. Pomurje je glede incidenčne stopnje v zadnjih letih vodilno med regijami. V primerjavi s slovenskim povprečjem ima višji delež omejenega stadija bolezni (73,6 %) ter nižji delež razširjenega stadija (15,2 %). **ZAKLJUČKI.** Rak prostate predstavlja veliko javnozdravstveno težavo. Uravnoteženje in upad incidenčne stopnje raka prostate v večini držav je posledica opuščanja rutinskega testiranja za na prostato specifični antigen. V Sloveniji in Pomurju se je skladno z večanjem testiranja za na prostato specifični antigen povečala incidenca raka. Visoka incidenčna stopnja raka v Pomurju je predvsem posledica večjega testiranja za na prostato specifični antigen. Rutinskega presejanja za na prostato specifičnega antigena se trenutno zaradi nekaterih omejitev ne priporoča. Določen vpliv na pojavnost raka prostate imajo verjetno tudi dejavniki nezdravega življenjskega sloga.

<sup>1</sup> Blaž Vurzer, dr. med., Nacionalni inštitut za javno zdravje, Območna enota Murska Sobota, Ulica arhitekta Novaka 2b, 9000 Murska Sobota; blaz.vurzer@gmail.com

<sup>2</sup> Martin Ranfl, dr. dent. med., Nacionalni inštitut za javno zdravje, Območna enota Murska Sobota, Ulica arhitekta Novaka 2b, 9000 Murska Sobota

## ABSTRACT

KEY WORDS: prostate cancer, benign prostatic hyperplasia, risk factors, epidemiology, screening

**BACKGROUND.** Globally, prostatic cancer is one of the most common malignant diseases in the elderly. The disease development is influenced by biological factors; to some extent also by a person's lifestyle and specific food consumption. In 2016, prostatic cancer was the most common cancer among men in Slovenia. Pomurje is a Slovenian region with prostatic cancer incidence and mortality rates well above the rest of the country's average. This paper presents key epidemiologic data for prostatic cancer, and discusses reasons for its high incidence rates in Slovenia and the Pomurje region. **METHODS.** Data from the Global Cancer Observatory website was used for the analysis of the global incidence and death rates of the disease for the year 2018. For Slovenians, data was obtained from websites of the Cancer Registry of the Republic of Slovenia for the 1997–2016 period, from the Health in the municipality website for the 2014–2018 period, and from the Data portal of the National institute of Public Health for the year 2014. Data from the publication Assessment of Ambulatory Prescribed Medications in Slovenia of the National institute of Public Health was used for the analysis of the incidence of benign prostatic hyperplasia for the 2015–2019 period. All of the data was obtained in April 2020. **RESULTS.** The highest incidence rate of prostatic cancer (61.1/100,000) is typical for countries with the highest human development index; the highest death rate (14.6/100,000) is typical for African countries. Slovenia is among the ten countries with the highest incidence rate in Europe. Pomurje has the highest incident rate among all Slovenian regions. It has a higher percentage of high-grade tumors (73.6%) and a lower percentage (15.2%) of low-grade tumors in comparison with the Slovenian average. **CONCLUSIONS.** Prostatic cancer is a big public health problem. Incidence rates of prostatic cancer in several countries are stable or in decline. Because of the increase in prostate specific antigen testing in Slovenia and the Pomurje region, there is an increase in the incidence rate of the disease. Routine prostate specific antigen testing is currently not recommended due to limitations. Lifestyle factors also play a possible role in the incidence of prostatic cancer.

## UVOD

Rak prostate sodi med najpogosteje diagnosticirane maligne bolezni pri starejših. Biološki dejavniki tveganja za pojav raka prostate so poleg višje starosti tudi etična pripadnost temnopolti rasi (Afroameričani) in genetski dejavniki. Tveganje za pojav bolezni se poveča po 50. letu oz. po 40. letu starosti ob prisotnosti drugih dejavnikov tveganja. Več kot 100 različnih polimorfizmov posameznega nukleotida (angl. *single nucleotide polymorphisms*, SNP) in drugih genov (gen povezan z dednim rakom prostate (angl. *hereditary prostate cancer gen*, HPC), gen povezan z rakom dojke 1 (angl.

*breast cancer 1 gene*, BRCA1), gen povezan z rakom dojke 2 (angl. *breast cancer 2 gene*, BRCA2), HOXB13 (angl. *homeobox B13*)) je povezanih z večjo verjetnostjo razvoja bolezni ali pa so povezane z bolj agresivnimi oblikami bolezni (1, 2).

Rak prostate je v večini držav, predvsem pa v državah z najvišjim in najnižjim indeksom človekovega razvoja, maligno obolenje z najvišjo incidenčno stopnjo med moškimi (3). Ta je visoka tudi v Sloveniji (4). Znotraj države so tudi med posameznimi regijami zaradi bolj in manj znanih dejavnikov v incidenčni stopnji bolezni opazne razlike (5). Zaradi številnih dejavnikov se



trend rasti incidence v svetovnem merilu kot tudi pri nas umirja ali celo upada (5, 6). Pomembno vlogo pri tem ima presejalno merjenje za prostato specifičnega antigena (PSA) v krvi (7).

Na razvoj raka prostate vplivajo tudi določeni dejavniki življenjskega sloga (8, 9, 10). Presnovni sindrom je eden izmed možnih dejavnikov tveganja za pojav raka prostate, še posebej za pojav napreduvalih oblik bolezni (11). Vpliv prehrane in telesne dejavnosti je zaradi njune kompleksnosti in počasnega napredovanja raka prostate težko dolgoročno meriti (10). Poleg pomembne vloge pri vzdrževanju zdrave telesne teže in preprečevanju razvoja debelosti ima telesna dejavnost verjetno vlogo tudi v zmanjšanju tveganja za pojav raka prostate (12). O vplivu prehrane na bolezen se je večina dose-danjih raziskav osredotočila zgolj na pove-zave z uživanjem določene vrste živila in ne prehrane kot celote (10). Pri preprečevanju razvoja bolezni sta verjetno pomembna dejavnika tudi abstinenca od alkohola in abstinenca od kajenja (13, 14).

Bolezen, ki se kaže s podobnimi simptomi spodnjih sečil kot rak prostate, je benigna hiperplazija prostate (BHP) (15). Gre za kronično nemaligno povečanje prostate zaradi celične hiperplazije, ki pomembno vpliva na kakovost življenja. Je del normalnega staranja moškega, saj ima vsak drugi moški po 50. letu starosti težave zaradi BHP (16, 17). Tako kot pri raku prostate je tudi pri BHP serumska koncentracija PSA povišana. Obe bolezni sta hormonsko odvisni in sta verjetno posledica presnovnega sindroma ter predhodnih vnetij. O tem, ali je BHP dejavnik tveganja za pojav raka prostate, potekajo stalne razprave, saj rezultati številnih raziskav niso enotni. Nekatere raziskave povezuje med BHP in rakom prostate zanikajo, druge potrjujejo, nekatere pa govorijo celo o pozitivnih učinkih BHP na zadrževanje rasti raka prostate (17, 18, 19). Najobširnejša metaanaliza v letu 2016 je povezavo med obstojem BHP in večjim

tveganjem za pojav raka prostate dokazala (19). Zaradi neenotnih dokazov bodo za razjasnitev tega vprašanja potrebne še nadaljnje prospektivne raziskave (17). Poleg uveljavljenega zdravljenja za lajšanje simptomov spodnjih sečil pri BHP zadnje čase vse večjo pozornost dobivajo fitoterapevtiki (20–23).

Namen tega prispevka je prikazati epidemiologijo raka prostate, poiskati razloge za njegovo visoko pojavnost v Sloveniji in Pomurju ter opredeliti potrebe po javno-zdravstvenih ukrepih za preprečevanje te bolezni.

## METODE

Podatki o incidenčni in umrljivostni stopnji raka prostate na svetovni ravni so bili pridobljeni s spletnega portala Globalnega observatorija raka (angl. *Global Cancer Observatory*, GCO). Gre za projekcije in ocene podatkov za leto 2018, ki so starostno standardizirane na svetovno standardno populacijo. Po mednarodni klasifikaciji bolezni (MKB-10) je rak prostate označen s C61 (4). Podatki o incidenci, incidenčni stopnji, umrljivosti in umrljivostni stopnji za Slovenijo so bili pridobljeni na spletnem portalu Registra raka Republike Slovenije (SLORA). Incidenčna in umrljivostna stopnja sta bili standardizirani na slovensko standardno populacijo. Z analizo so bili vključeni populacijski podatki o raku prostate (C61) od leta 1997 do leta 2016 (5). Podatki o dejavnih tveganja za zdravje za pomursko regijo so bili pridobljeni na spletni strani Zdravje v občini pod okriljem Nacionalnega inštituta za javno zdravje (NIJZ) od leta 2014 do leta 2018 (24). Zdravje v omenjeni regiji je bilo ocenjeno s pomočjo podatkovnega portala na strani NIJZ, in sicer pod zavihkom Determinante zdravja za leto 2014 (25). Na incidenco BHP v Sloveniji in Pomurju lahko posredno sklepamo preko števila predpisanih zdravil za zdravljenje BHP. Definirani dnevni odmerki (angl. *defined daily dose*, DDD) predpisanih zdravil za

zdravljenje BHP po regijah v Sloveniji so bili pridobljeni v publikacijah NIJZ o porabi ambulantno predpisanih zdravil od leta 2015 do leta 2019 (26–30). Vsi podatki so bili pridobljeni aprila leta 2020.

## REZULTATI

### Rak prostate v svetu

V letu 2017 je bil rak prostate maligno obolenje z najvišjo incidenco med moškimi v 114 državah sveta in je bil vodilni vzrok smrti zaradi rakavega obolenja pri moških v 56 državah. Incidenca je v letu 2018 znašala 1,3 milijone, kar je 7,1 % incidence vseh rakavih obolenj za oba spola. Rak prostate je bil razlog 358.989 smrti, kar je 3,8 % vseh smrti zaradi rakavih obolenj za oba spola. To ga uvršča na 7. mesto po številu smrti zaradi rakavih obolenj. Incidenčna stopnja se je od leta 2007 do leta 2017 povečala za 42 %, predvsem zaradi spremembe v starostni strukturi, v velikosti populacije ter v starostno specifični incidenčni stopnji (3).

Deli sveta, kjer je rak prostate po incidenčni stopnji na prvem mestu med vsemi rakavimi obolenji, so poleg Evrope (razen vzhodnega in jugovzhodnega dela) večina Afrike, z izjemo severnega dela, in Južna ter Srednja Amerika. Najvišjo incidenčno stopnjo boleznij ima Oceanija (79,1/100.000), tej sledijo Severna Amerika (73,7/100.000), Evropa (62,1/100.000), Južna Amerika s Karibskimi otoki (56,4/100.000), Afrika (26,6/100.000) in Azija (11,5/100.000). Države z zelo visokim indeksom človekovega razvoja imajo najvišje incidenčne stopnje raka prostate (61,1/100.000), države z najnižjim indeksom pa so na drugem mestu (26,1/100.000). Pri ostalih državah se kaže povezava med manjšim indeksom človekovega razvoja in manjšo incidenčno stopnjo raka prostate. Umrljivostna stopnja je najvišja v Afriki (14,6/100.000) in Južni Ameriki s Karibskim otočjem (14,2/100.000). Slovenija je s 79,3 primeri na 100.000 prebivalcev med 50 državami Evrope na devetem mestu po incidenčni stopnji raka

prostate. Prva tri mesta zasedajo Irska (132,2/100.000), Estonija (109/100.000) in Norveška (106,5/100.000). Med državami z visoko stopnjo sodijo tudi skandinavske in baltske države, Francija, Češka ter Združeno kraljestvo. Najmanjšo incidenčno stopnjo imajo balkanske države, vzhodnoevropske države in države vzhodnega Sredozemlja. Države z najvišjo umrljivostno stopnjo so poleg Estonije (21,8/100.000), Latvije (21,0/100.000) in Slovaške (19,7/100.000) tudi Litva, skandinavske države, Hrvaška, Islandija in Poljska. Slovenija je s stopnjo 14,4/100.000 na 11. mestu v Evropi. Najmanjšo umrljivostno stopnjo imata poleg Italije (6,9/100.000) še Španija (7,4/100.000) in Malta (7,7/100.000). Večina držav v Evropi z najmanjšo stopnjo umrljivosti je sredozemskih držav. Poleg teh so še Luksemburg, Belgija in Portugalska (4).

### Rak prostate v Sloveniji

V Sloveniji je bil rak prostate pri moških v letu 2016 z incidenco 1.690 primerov na prvem mestu med vsemi rakavimi obolenji in na drugem mestu med rakavimi obolenji za oba spola. Predstavlja 21 % vseh novih primerov raka med moškimi (31). V letu 2016 je zaradi raka prostate umrlo 404 ljudi. Po starostno standardizirani incidenčni in umrljivostni stopnji raka prostate med vsemi regijami v Sloveniji najbolj izstopa Pomurje, saj je visoko nad slovenskim povprečjem (5).

Rak prostate se prične pojavljati po 45. letu starosti, najvišja incidenca je v starostni skupini med 65. in 70. letom, najvišja groba incidenčna stopnja pa med 70. in 75. letom starosti (31). V Sloveniji je incidenčna stopnja raka prostate v stalnem porastu s postopnim uravnoveženjem v zadnjih petih letih. Najvišjo vrednost smo dosegli leta 2011 (165,2/100.000). Po tem letu je incidenčna stopnja sprva padla, nato pa je ponovno začela rasti. Leta 2016 je znašala 150,2 na 100.000 prebivalcev. Od leta 2012 do 2016 se je incidenčna stopnja v primer-

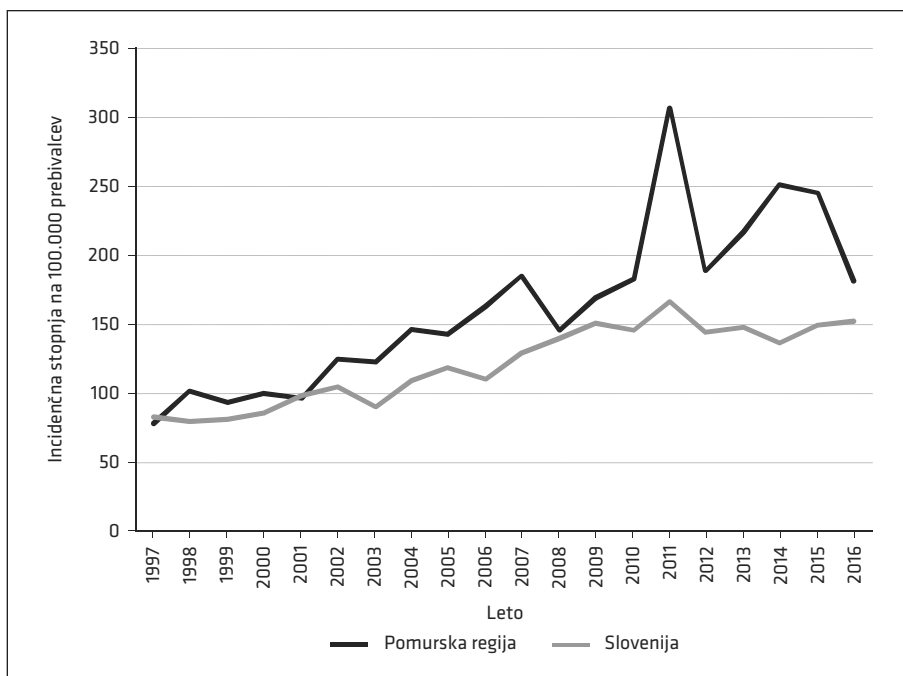
javi z obdobjem od 2007 do 2011 povišala. Umrljivost zaradi raka prostate je v Sloveniji v stalnem porastu. Leta 2016 je s 404 smrtmi dosegla vrh, kar ga uvršča na četrto mesto po umrljivosti zaradi vseh rakavih obolenj. Najvišja je bila v skupini nad 80. letom starosti. Umrljivostna stopnja je bila najvišja leta 2003 in je znašala 45,9 primerov na 100.000 prebivalcev. Od leta 2006 je v upadu. Leta 2016 je znašala 34,8 primerov na 100.000 prebivalcev, kar uvršča rak prostate na drugo mesto, za rakom sapnika, sapnic in pljuč (5).

### Rak prostate v pomurski regiji

Ko primerjamo incidenčne stopnje raka prostate med posameznimi regijami v Sloveniji v obdobju med letoma 1997 do 2016, opazimo, da se razlike med regijami skozi čas večajo. Med vsemi regijami najbolj izstopa pomurska regija, ki je bila od leta 2003 vodilna skoraj neprekinjeno do 2016.

Večino časa je bilo Pomurje v incidenčni stopnji nad slovenskim povprečjem (slika 1) (5).

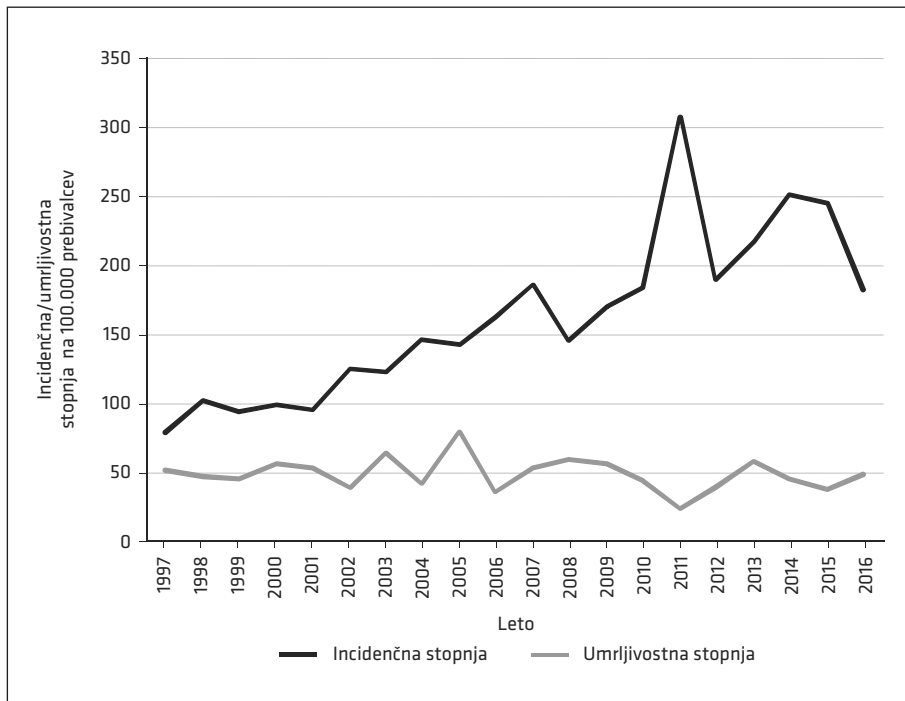
Glede na incidenčno stopnjo raka prostate v zadnjih desetih in petih letih je pomurska regija, poleg koroške in osrednjeslovenske, vodilna (tabela 1). Incidenčna stopnja je v tej regiji rastle do leta 2011, ko je bila s 306,7 primeri na 100.000 prebivalcev zabeležena tudi najvišja incidenčna stopnja te regije, nato je upadla. Vrh incidenčne stopnje pomurske regije sovpada z vrhom slovenskega povprečja (slika 1). V zadnjih desetih letih je po umrljivostni stopnji na drugem mestu za spodnjeposavsko regijo, v zadnjih petih letih pa na tretjem mestu. Umrljivostna stopnja je bila v stalnem porastu do leta 2005, ko je z 78,5 primeri na 100.000 prebivalcev dosegla svoj vrh, nato je nekoliko upadla in ni presegla vrednosti izpred leta 2005 (slika 2) (5).



**Slika 1.** Starostno standardizirana incidenčna stopnja (slovenski standard) raka prostate na 100.000 prebivalcev v Sloveniji in Pomurju od leta 1997 do 2016.

**Tabela 1.** Starostno standardizirana incidenčna stopnja (slovenski standard) raka prostate na 100.000 prebivalcev v obdobju 2006–2016 in 2011–2016 po statističnih regijah v Sloveniji.

Regija	2006–2016	2011–2016
Pomurska regija	205	230
Podravska regija	131	133
Koroška regija	157	168
Savinjska regija	113	112
Zasavska regija	102	94,1
Spodnjeposavska regija	145	149
Jugovzhodna Slovenija	151	147
Osrednjeslovenska regija	154	159
Gorenjska regija	148	155
Notranjsko-kraška regija	140	147
Goriška regija	135	149
Obalno-kraška regija	118	129

**Slika 2.** Starostno standardizirana incidenčna in umrljivostna stopnja (slovenski standard) raka prostate na 100.000 prebivalcev v Pomurju od leta 1997 do 2016.

Ko primerjamo incidenco raka prostate vseh stadijev pri moških med letoma 1997 in 2016, opazimo, da je delež omejenega stadija v Pomurju višji kot v slovenskem povprečju, delež razširjenega, razsejanega in neznanega raka pa nižji. Temu trendu sledijo tudi deleži po posameznih občinah Pomurja z izjemo Gornje Radgone in Lendave, ki imata v primerjavi s Slovenijo nekoliko višji delež razsejanega raka prostate (tabela 2) (5).

Incidenca omejenega stadija raka prostate je v Pomurju v primerjavi s slovenskim povprečjem večja v vseh starostnih

skupinah. Enako velja za razsejan in razširjen stadij bolezni, kjer je v skoraj vseh starostnih skupinah incidenca v Pomurju manjša (tabela 3) (5).

V Pomurju se je med letoma 2007 in 2016 v primerjavi z obdobjem med letoma 1997 in 2006 povečal delež novoodkritega omejenega stadija raka prostate v vseh starostnih obdobjih. V mlajših starostnih skupinah se je povečal v večji meri kot v starejših. Delež razširjenega stadija raka prostate se je zmanjšal v skoraj vseh starostnih skupinah razen v starostni skupini med 60 in 69 let. V starejših starostnih skupinah se

**Tabela 2.** Delež stadijev pri potrjeni diagnozi raka prostate v Sloveniji in Pomurju med letoma 1997 in 2016.

	Slovenija	Pomurje	Gornja Radgona	Lendava	Ljutomer	Murska Sobota
Omejen	65,5 %	73,6 %	73,1 %	72,0 %	74,3 %	74,1 %
Razširjen	20,6 %	15,2 %	16,6 %	13,7 %	16,0 %	15,1 %
Razsejan	8,0 %	7,6 %	8,6 %	10,2 %	5,6 %	6,9 %
Neznan	5,8 %	3,6 %	1,7 %	4,0 %	4,1 %	3,9 %

**Tabela 3.** Delež stadijev pri potrjeni diagnozi raka prostate v Sloveniji in Pomurju po starostnih skupinah med letoma 1997 in 2016.

Starostne skupine (leta)	Slovenija		Pomurje		Starostne skupine (leta)	Slovenija		Pomurje	
	Omejen stadij		Razsejan stadij			Razširjen stadij		Neznan stadij	
0-39	0,0 %	0,0 %	0-39	0,0 %	0,0 %	0,0 %	0,0 %	0,0 %	
40-49	0,6 %	0,8 %	40-49	0,1 %	0,1 %	0,1 %	0,1 %		
50-59	8,1 %	9,5 %	50-59	0,7 %	0,6 %	0,7 %	0,6 %		
60-69	24,8 %	26,9 %	60-69	2,3 %	2,1 %	2,3 %	2,1 %		
70-79	25,1 %	27,7 %	70-79	3,1 %	3,3 %	3,1 %	3,3 %		
80+	6,9 %	8,6 %	80+	1,8 %	1,6 %	1,8 %	1,6 %		
	Razširjen stadij		Neznan stadij						
0-39	0,0 %	0,0 %	0-39	0,0 %	0,0 %	0,0 %	0,0 %		
40-49	0,2 %	0,2 %	40-49	0,0 %	0,0 %	0,0 %	0,0 %		
50-59	2,9 %	2,1 %	50-59	0,2 %	0,1 %	0,2 %	0,1 %		
60-69	8,9 %	5,9 %	60-69	1,2 %	0,4 %	1,2 %	0,4 %		
70-79	7,1 %	5,6 %	70-79	2,5 %	1,4 %	2,5 %	1,4 %		
80+	1,5 %	1,4 %	80+	1,9 %	1,7 %	1,9 %	1,7 %		

je zmanjšal v večji meri kot v mlajših. Delež razsejanega stadija raka prostate se je zmanjšal v vseh starostnih skupinah. V starejših generacijah se je zmanjšal v večji meri kot v mlajših (tabela 4) (5).

V vseh regijah v Sloveniji je viden trend rasti predpisovanja zdravil za BHP. Med letoma 2014 in 2018 je imelo Pomurje najmanjši odstotek oz. DDD predpisanih zdravil za zdravljenje BHP med vsemi regijami. V letih od 2014 do 2018 so prva tri mesta v najvišjem odstotku/DDD predpi-

sanih zdravil zasedla obalno-kraška, jugovzhodna in goriška regija (26–30).

Glede na razširjenost dejavnikov tveganja za razvoj rakavega obolenja je bilo Pomurje v letu 2014 med vsemi regijami po stopnji čezmerne hranjenosti na zadnjem mestu in na drugem mestu po stopnji debelosti. Regija je bila na tretjem mestu, za zasavsko in notranjsko-kraško, po najmanjši stopnji telesno aktivnih prebivalcev glede na priporočila Svetovne zdravstvene organizacije (SZO) ter prav tako na tretjem

**Tabela 4.** Delež stadijev pri potrjeni diagnozi raka prostate v Pomurju po starostnih skupinah med letoma 1997 in 2006 ter 2007 in 2016.

<b>Pomurje</b>			
1997–2006		2007–2016	
Omejen stadij		Omejen stadij	
0–39	0,0 %	0–39	0,0 %
40–49	0,6 %	40–49	0,9 %
50–59	7,6 %	50–59	10,3 %
60–69	19,0 %	60–69	30,3 %
70–79	25,9 %	70–79	28,5 %
80+	8,4 %	80+	8,7 %
1997–2006		2007–2016	
Razširjen stadij		Razširjen stadij	
0–39	0,0 %	0–39	0,0 %
40–49	0,0 %	40–49	0,2 %
50–59	2,2 %	50–59	2,0 %
60–69	5,8 %	60–69	6,0 %
70–79	8,2 %	70–79	4,5 %
80+	2,8 %	80+	0,9 %
1997–2006		2007–2016	
Razsejan stadij		Razsejan stadij	
0–39	0,0 %	0–39	0,0 %
40–49	0,2 %	40–49	0,0 %
50–59	0,9 %	50–59	0,4 %
60–69	2,2 %	60–69	2,1 %
70–79	3,7 %	70–79	3,1 %
80+	2,4 %	80+	1,3 %

mestu, za zasavsko in goriško, po najmanjši stopnji zadostne telesne aktivnosti glede na priporočila SZO. Po pogostosti zadostnega uživanja sadja in zelenjave dnevno je bila nad slovenskim povprečjem. Glede na stopnjo kadilcev je bila nad slovenskim povprečjem in je zasedala tretje mesto. Po stopnji visoko tveganega pitja je bila pod slovenskim povprečjem, stopnja tveganih pivcev pa je bila enaka kot v slovenskem povprečju (25).

## RAZPRAVA

V zadnjem času sta incidenca in umrljivost raka prostate v večini držav v fazi uravnovešenja ali v upadu. V teh državah je to posledica opuščanja rutinskega PSA-testiranja (incidenca) ter izboljšanja postopkov zdravljenja (umrljivost). Naraščajoč trend incidenčne stopnje je značilen zgolj za Kitajsko, Tajsko in Bolgarijo, naraščajoč trend umrljivostne stopnje pa za Bolgarijo, Ukrajino in Tajsko (6). V zadnjem desetletju je incidenčna stopnja raka prostate v Sloveniji v porastu. To je posledica širše rabe PSA-testa pri zdravih moških in ne kakšnega novega dejavnika tveganja, saj je od leta 2013 do leta 2016 število testov s 50 tisoč narastlo na 80 tisoč (31, 32). Do prehodnega povišanja incidence raka je prišlo tudi po uvedbi Državnega programa presejanja in zgodnjega odkrivanja predrakavih sprememb in raka na debelem črevesu in danki (program SVIT), ko je bilo mogoče zaznati porast raka debelega črevesa in danke, čemur je šele čez nekaj časa sledil upad (31). V zadnjih petih letih je tako kot pri večini ostalih držav incidenčna stopnja raka prostate v Sloveniji v fazi uravnovešenja. Tudi umrljivostna stopnja v Sloveniji sledi trendu večine ostalih držav, saj je od leta 2003 v upadu, kar je lahko posledica tako večjega PSA-testiranja kot tudi izboljšanja postopkov zdravljenja. Trend incidenčne in umrljivostne stopnje je v pomurski regiji enak kot v slovenskem povprečju (5). Visoka incidenčna stopnja raka prosta-

te v Pomurju je lahko posledica velikega števila PSA-testiranj v regiji. Glede na raziskavo Z zdravjem povezan vedenjski slog prebivalcev Slovenije v letu 2016 je imela pomurska zdravstvena regija enega izmed najnižjih odstotkov ljudi, ki meritve PSA nikoli niso opravili, in visok odstotek ljudi, ki so v zadnjih 12 mesecih PSA-testiranje opravili (33).

Ob tem se postavlja vprašanje o upravičenosti uvedbe presejanja za ugotavljanje raka prostate. Za vzpostavitev presejanja v državi morajo obstajati dokazi o učinkovitosti, prednosti presejanja morajo odtehtati tveganja ter samo presejanje mora biti stroškovno učinkovito. Če so vsi trije pogoji izpolnjeni, so potrebne dodatne raziskave o uveljavitvi presejanja v vsaki državi. Zavedati se je treba tudi posledic, ki jih vsako presejanje prinese (7). Velika evropska randomizirana raziskava za presejanja raka prostate – ERSPC (European Randomized Study of Screening for Prostate Cancer) potrjuje učinkovitost presejanja za ugotavljanje raka prostate na zmanjšanje umrljivosti (34). Slednje so opazili tudi v Združenem kraljestvu in ZDA, kjer sta se zaradi opuščanja PSA-testiranja umrljivost in delež napredovalih oblik raka povečali (35). Da PSA-testiranje zmanjša umrljivost, ne moremo z gotovostjo trditi, saj tega v nasprotju z dognanji ERSPC-raziskave sistematični pregled petih randomiziranih raziskav ni dokazal (36). Večina tumorjev na prostati ni nevarnih. Odkrivanje takšnih oblik lahko povzroča nepotrebno zaskrbljenost, bolečino in stres zaradi testiranja ali nadaljnega diagnosticiranja. Prihaja lahko do prediagnosticiranja in nepotrebnega zdravljenja ter s tem povezanih neželenih učinkov. Težavo predstavlja tudi možnost pojava lažno pozitivnih in lažno negativnih rezultatov (7, 37). PSA-testiranje ima poleg že omenjenih omejitev tudi nizko specifičnost in ne omogoča razlikovanja med bolj in manj agresivnimi tumorji (38). V zvezi s stroškovno učinkovitostjo bi bila v nekaterih bogatejših



državah uveljavitev PSA-presejanja že mogoča, pri manj razvitih pa bi bila pred uvedbo potrebna prioritizacija nekaterih zdravstvenih ukrepov (7). Zaradi omenjenih omejitev je pred uvedbo presejanja potrebnih še več velikih randomiziranih raziskav na področju prednosti in tveganja presejanja, ki pa so časovno in stroškovno zelo potratne (7, 34). Kljub temu se spodbuja, da se tistim, ki si testiranja v klinični praksi želijo, PSA-testiranje tudi opravi (34). K zmanjšanju tveganja ob presejanju bodo zagotovo prispevale nove tehnologije, kot je npr. uvedba multiparametričnega MR-slikanja pred biopsijo prostate. Trenutno se priporoča zgolj individualno testiranje za PSA, in sicer za tiste z dejavniki tveganja (starost, družinska obremenjenost, povečana prostornina prostate ipd.). Za vse bolnike z nižjim stadijem raka prostate in visoko pričakovano življenjsko dobo se priporoča aktivno spremljanje bolezni z rednimi PSA-kontrolami, digitorektalnim pregledom in multiparametričnim MR-slikanjem pred morebitno biopsijo (35).

Razloge za večjo incidenčno stopnjo raka prostate v Pomurju lahko pripisujemo tudi veliki razširjenosti nekaterih dejavnikov tveganja nezdravega življenjskega sloga (npr. debelost, pomanjkanje redne telesne dejavnosti in kajenje) (24, 25). Na razvoj raka prostate namreč vplivajo določeni dejavniki življenjskega sloga (8, 9, 10).

Po stopnji debelosti je Pomurje med vsemi regijami v Sloveniji na drugem mestu (24, 25). Eden izmed možnih rizičnih dejavnikov za pojav raka prostate, še posebej za pojav napredovalih oblik bolezni, je presnovni sindrom (11). Obvezen diagnostični kriterij za to bolezen je povečan obseg pasu (v Evropi: moški  $\geq 94$  cm in ženske  $\geq 80$  cm). Poleg obveznega morajo biti izpolnjeni trije od naslednjih kriterijev: povečana količina trigliceridov v serumu ( $\geq 1,7$  mmol/L), pomembno znižana vrednost varovalnega holesterola v lipoproteinu z visoko gostoto (angl. *high density lipo-*

*protein*, HDL) ( $< 1,03$  mmol/L pri moških in  $< 1,29$  mmol/L pri ženskah), povečana količina sladkorja v krvi na tešče ( $> 5,6$  mmol/L) ali diagnosticirana sladkorna bolezen tipa 2 in zvišan krvni tlak ( $\geq 130$  mm Hg sistolični in  $\geq 85$  mm Hg diastolični). Omenjeni kriteriji so izpolnjeni tudi v primeru normalnih vrednosti in jemanja specifičnega zdravljenja zanje (npr. statini, antihipertenzivi ipd.) (39). Ker preostali kriteriji presnovnega sindroma razen povišanega krvnega tlaka posamično s pojavom bolezni niso povezani, je možno, da samo skupek kriterijev (preko vnetja, inzulinske rezistence, visceralnega maščevja in hormonskih sprememb) vpliva na razvoj bolezni (11). O obsegu vpliva debelosti na razvoj raka prostate so sicer mnenja deljena (9, 40). Določeno vlogo v razvoju raka prostate naj bi imela tudi prehrana, vendar se je večina dosedanjih raziskav osredotočila zgolj na povezavo z uživanjem določenih vrst živil (10). Svetovni sklad za raziskovanje raka (World Cancer Research Fund) med vsemi živili, ki naj bi vplivala na pojav raka prostate, največji vpliv pripisuje mlečnim izdelkom in izdelkom z veliko vsebnostjo kalcija ter nizki plazemski koncentraciji alfa tokoferola (vrsta vitamina E) in selena. Treba je poudariti, da za to obstajajo zgolj omejeni dokazi, ki namigujejo na možno povezavo med temi živili oz. pomanjkanjem teh živil in večjo verjetnostjo za pojav raka prostate (9). Za vsa v nadaljevanju naštetá živila obstajajo zgolj omejeni dokazi, na podlagi katerih ni mogoče z gotovostjo sklepati o povezavi med uživanjem določenega živila in pojavom raka prostate (9). Nekatere raziskave namigujejo, da imajo večjo verjetnost za razvoj napredovalih in agresivnejših oblik bolezni tisti, ki uživajo predelano rdeče meso, jajca in nasičene maščobne kisline živalskega izvora (8, 41). Z zmanjšanjem verjetnosti razvoja napredovale oblike bolezni je ugodno povezano uživanje rib z visoko vsebnostjo dolgoverižnih maščobnih kislin  $\omega$ -3, uživanje paradižnika (likopeni), mašč-

čob rastlinskega izvora in nekaterih vrst zelenjave (cvetača, zelje, kodrolistni ohrovt itd.) (8). Peščica raziskav je dokazala ugoden vpliv kombinacije granatnega jabolka, zelenega čaja, brokolija in kurkume na izboljšanje kinetike PSA pri moških na aktivnem opazovanju ter ugoden vpliv soje, likopenov, selena in koencima Q10 na izboljšanje vrednosti PSA pri bolnikih po radioterapiji in radikalni prostatektomiji (10). O neposrednem vplivu kave, zelenega čaja, dodatkov selena k prehrani, soje (izoflavoni) in ravnovesja črvesne flore so sicer mnenja deljena (8, 42, 43). Zaradi kompleksnosti narave vpliva prehrane in telesne dejavnosti ter počasnega napredovanja raka prostate je težko meriti dolgoročne in klinično pomembne spremembe. Težavo predstavljajo tudi raziskave s slabo kakovostjo, velika variabilnost v metodologiji in neskladni rezultati. Za razjasnitev pojmov na tem področju bodo v prihodnosti potrebne velike, dobro oblikovane randomizirane raziskave s kliničnimi izidi (10).

Po najmanjši stopnji telesno aktivnih prebivalcev in najmanjši stopnji zadostne telesne dejavnosti glede na priporočila SZO je Pomurje med vsemi regijami v Sloveniji na tretjem mestu (25, 26). Zdi se, da telesna dejavnost zmanjša tveganje za pojav raka prostate oz. njegovih napredovalih oblik ter izboljša umrljivost in izid zdravljenja bolezni, čeprav rezultati številnih raziskav niso enotni (12, 14, 44). Telesna dejavnost ima pomembno vlogo tudi pri vzdrževanju zdrave telesne mase in pri preprečevanju razvoja telesne mase in pri preprečevanju razvoja debelosti, ki je povezana z večjim tveganjem za pojav agresivnejših oblik raka prostate (9, 44). Zaradi ugodnega vpliva telesne dejavnosti na različne vidike zdravja in verjetnega vpliva na preprečevanje razvoja rakavega obolenja se telesna dejavnost in zdrav način življenja spodbujata kot preventivna ukrepa za preprečevanje pojava raka prostate (14).

Po stopnji kadilcev je Pomurje med vsemi regijami v Sloveniji na tretjem mestu.

(24, 25). Abstinenca od kajenja je lahko pomemben dejavnik pri preprečevanju bolezni (13). Večina raziskav nakazuje na večjo pojavnost agresivnih oblik raka prostate pri kadilcih in bivših kadilcih ter slabšo prognozo še deset let po prenehanju kajenja. Kajenje je prav tako povezano z večjo verjetnostjo za ponovitev raka prostate po radikalni prostatektomiji in radioterapiji (14).

V Pomurju je v primerjavi s slovenskim povprečjem večji delež omejenega stadija bolezni; delež razširjenega, razsejanega in neznanega raka pa je nižji (5). Eden izmed mogočih razlogov je visok odstotek PSA-testiranj te regije ter posledično večje odkrivanje zgodnjih oblik raka (33, 35). Drug razlog je lahko v manjšem vplivu zgoraj omenjenih dejavnikov tveganja nezdravega življenjskega sloga na pojav napredovalih oblik raka prostate.

Glede na rezultate metaanalize iz leta 2016, ki potrjujejo vpliv BHP na večje tveganje za razvoj raka prostate, ter glede na dejstvo, da je incidenčna stopnja raka prostate v Pomurju najvišja, je presenetljiv podatek, da je odstotek predpisanih zdravil za zdravljenje BHP najnižji prav v tej regiji (26–30). Za zdravljenje blagih do zmernih simptomov BHP zadnje čase vse večjo pozornost dobivajo fitoterapevtiki, kot so: ekstrakt bučnih semen, sojina semena (izoflavoni), brusnice, žagolistna palma ipd. (20, 21). Nekaj predkliničnih in kliničnih raziskav je pokazalo, da so bučna semena učinkovita pri lajšanju simptomov spodnjih sečil pri BHP, vendar bodo za potrditev teh dognanj potrebne nadaljnje klinične raziskave (22, 23). Poraba mešanega rastlinskega in bučnega olja je statistično najvišja prav na vzhodu Slovenije (45). Slednje je potrdila tudi raziskava Z zdravjem povezan vedenjski slog prebivalcev Slovenije 2016, kjer je imela prekmurska regija enega izmed najvišjih odstotkov ljudi, ki rastlinska olja (bučno, sončnično itd.) uživajo dnevno ali tedensko (33).

Leta 2012 je Evropska agencija za zdravila potrdila uporabo vrtno buče (lat. *Cucurbita pepo*) za lajšanje simptomov spodnjih sečil zaradi BHP. Ni zadostnih dokazov, ki bi podprli njeno uporabo kot uveljavljen način zdravljenja, zato ostaja to zgolj verjeten način zdravljenja (46). Treba se je zavedati, da niso vsi fitoterapevtiki varni in brez stranskih učinkov (21). Vsa ta dognanja bo treba podkrepiti s sistematičnimi preglednimi in večjimi potrditvenimi raziskavami, saj je bila do sedaj večina raziskav predkliničnih ali pilotnih (47).

## ZAKLJUČEK

Zaradi staranja populacije predstavlja rak prostate veliko javnozdravstveno težavo. Incidenca in umrljivost raka prostate je v večini držav v fazi uravnovešenja ali v upadu, kar je posledica opuščanja rutinskega PSA-testiranja (incidenca) ter izboljšanja postopkov zdravljenja (umrljivost). Zaradi širše rabe PSA-testa v zadnjem desetletju je incidenčna stopnja raka prostate v Sloveniji v porastu, a se je trend rasti v zadnjih petih letih uravnovesil. Visoka incidenčna stopnja pomurske regije je posledica visoke stopnje testiranja za PSA

v tej regiji. Glede na to, da razvoj raka prostate povezujejo tudi z nekaterimi dejavniki nezdravega življenjskega sloga, je možno, da k razvoju te bolezni prispevajo tudi visoka stopnja debelosti, visoka stopnja kadičev ter nizka stopnja telesne dejavnosti v tej regiji. Zanimivo bi bilo raziskati tudi, ali je nižja stopnja predpisovanja zdravil za BHP v regiji morebiti povezana z visoko stopnjo uživanja bučnega olja. Evropska agencija za zdravila je namreč potrdila uporabo vrtno buče za lajšanje simptomov spodnjih sečil zaradi BHP. Trenutno se zaradi številnih omejitev rutinsko PSA-presejanje ne priporoča. Uvedba rutinskega presejalnega programa v zdravstveni sistem je odvisna od nadaljnjih raziskav, ki bodo podale na dokazih temelječe usmeritve. Morda bo za znižanje tveganja presejanja odločilna uvedba novih tehnologij. Ker se dejavniki življenjskega sloga, kot so kajenje, prehranjevanje in telesna nedejavnost, povezujejo z razvojem presnovnega sindroma, to vse skupaj pa prav tako doprinese k razvoju raka prostate, bi med javnozdravstvene ukrepe veljalo umestiti možnosti individualno naravnanih ukrepov klinične prehrane in telesne dejavnosti.

## LITERATURA

1. Rawla P. Epidemiology of prostate cancer. *World J Oncol*. 2019; 10 (2): 63–89.
2. Benafif S, Eeles R. Genetic predisposition to prostate cancer. *Br Med Bull*. 2016; 120 (1): 75–89.
3. Fitzmaurice C. Global, regional, and national cancer incidence, mortality, years of life lost, years lived with disability, and disability-adjusted life-years for 29 cancer groups, 1990 to 2017: A systematic analysis for the global burden of disease study. *Jama Oncol*. 2019; 5 (12): 1749–68.
4. Globocan: Cancer today [internet]. Lyon: Global cancer observatory; 2020 [citirano 2020 Apr 20]. Dosegljivo na: <https://gco.iarc.fr/>
5. Zadnik V, Primic Zakelj M, Lokar K, et al. Cancer burden in Slovenia with the time trends analysis. *Radiol Oncol*. 2017; 51 (1): 47–55.
6. Culp MB, Soerjomataram I, Efstathiou JA, et al. Recent global patterns in prostate cancer incidence and mortality rates. *Eur Urol*. 2020; 77 (1): 53–4.
7. Lonnberg S, Škerija M, Malila N, et al. Cancer screening: policy recommendations on governance, organization and evaluation of cancer screening. *Cancon*. 2015; 51 (8): 950–68.
8. Peisch SF, Van Blarigan EL, Chan JM, et al. Prostate cancer progression and mortality: a review of diet and lifestyle factors. *World J Urol*. 2017; 35 (6): 867–74.
9. WCRF/AICR: Diet, Nutrition, Physical Activity and Cancer: a Global Perspective [internet]. London: World Cancer Research Fund/American Institute For Cancer Research; 2018 [citirano 2020 Avg 15]. Dosegljivo na: <https://www.wcrf.org/sites/default/files/Prostate-cancer-report.pdf>
10. Hackshaw-McGeagh LE, Perry RE, Leach VA, et al. A systematic review of dietary, nutritional, and physical activity interventions for the prevention of prostate cancer progression and mortality. *Cancer Causes Control*. 2015; 26 (11): 1521–50.
11. Gacci M, Russo G, De Nunzio C, et al. Meta-analysis of metabolic syndrome and prostate cancer. *Prostate Cancer Prostatic Dis*. 2017; 20 (2): 146–55.
12. Liu Y, Hu F, Li D, et al. Does physical activity reduce the risk of prostate cancer? A systematic review and meta-analysis. *Eur Urol*. 2011; 60 (5): 1029–44.
13. Sawada N. Risk and preventive factors for prostate cancer in Japan: The Japan Public Health Center-based prospective (JPHC). *J Epidemiol*. 2017; 27 (1): 2–7.
14. Brookman-May SD, Campi R, Henríquez JDS, et al. Latest evidence on the impact of smoking, sports, and sexual activity as modifiable lifestyle risk factors for prostate cancer incidence, recurrence, and progression: A systematic review of the literature by the European Association of Urology Section of Oncological Urology. *Eur Urol Focus*. 2019; 5 (5): 756–87.
15. NIH: Understanding Prostate Changes: A Health Guide for Men [internet]. Maryland: National Institutes of Health [citirano 2020 Apr 17]. Dosegljivo na: <https://www.cancer.gov/types/prostate/understanding-prostate-changes>
16. Jagodič K. Bolezni prostate in urinska inkontinenca. *Farmaceutski vestnik*. 2015; 66 (2): 202–8.
17. Lorenzo G, JR Hughes T, Dominguez-Frojan P, et al. Computer simulations suggest that prostate enlargement due to benign prostatic hyperplasia mechanically impedes prostate cancer growth. *Proc Natl Acad Sci U S A*. 2019; 116 (4): 1152–61.
18. Miah S, Catto J. BPH and prostate cancer risk. *Indian J Urol*. 2014; 30 (2): 214–18.
19. Dai X, Fang X, Ma Y, et al. Benign prostatic hyperplasia and the risk of prostate cancer and bladder cancer: a meta-analysis of observational studies. *Medicine*. 2016; 95 (18): e3493.
20. Nemr E, El Helou E, Mjaess G, et al. Prospective multicenter open-label one-arm trial investigating a pumpkin seed, isoflavonoids, and cranberry mix in lower urinary tract symptoms/benign prostatic hyperplasia: A pilot study. *Adv Urol*. 2020; 2020: 6325490.
21. Kim SW. Phytotherapy: emerging therapeutic option in urologic disease. *Transl Androl Urol*. 2012; 1 (3): 181–91.
22. Damiano R, Cai T, Fornara P, et al. The role of Cucurbita pepo in the management of patients affected by lower urinary tract symptoms due to benign prostatic hyperplasia: A narrative review. *Arch Ital Urol Androl*. 2016; 88 (2): 136–43.
23. Leibbrand M, Siefer S, Schön C, et al. Effects of an oil-free hydroethanolic pumpkin seed extract on symptom frequency and severity in men with benign prostatic hyperplasia: A pilot study in humans. *J Med Food*. 2018; 22 (6): 551–9.
24. NIJZ: Zdravje v občini – Dejavniki tveganja za zdravje [internet]. Ljubljana: Nacionalni inštitut za javno zdravje; 2016 [citirano 2020 Apr 20]. Dosegljivo na: <http://obcine.nijz.si/Default.aspx?leto=2019>

25. NIJZ: Podatkovni portal – Determinante zdravja [internet]. Ljubljana: Nacionalni inštitut za javno zdravje; 2019 [citirano 2020 Apr 20]. Dosegljivo na: [https://podatki.nijz.si/pxweb/sl/NIJZ%20podatkovni%20portal?px\\_language=sl&px\\_db=NIJZ%20podatkovni%20portal&rxid=26903611-df17-4da3-b57a-75cadd34eb8c](https://podatki.nijz.si/pxweb/sl/NIJZ%20podatkovni%20portal?px_language=sl&px_db=NIJZ%20podatkovni%20portal&rxid=26903611-df17-4da3-b57a-75cadd34eb8c)
26. Kostnapfel T, Albreht T, eds. Poraba ambulantno predpisanih zdravil v Sloveniji v letu 2018 [internet]. Ljubljana: Nacionalni inštitut za javno zdravje; 2019. [citirano 2020 Apr 20]. p. 118. Dostopno na: [https://www.nijz.si/sites/www.nijz.si/files/publikacije-datoteke/poraba\\_zdravil\\_2018\\_0.pdf](https://www.nijz.si/sites/www.nijz.si/files/publikacije-datoteke/poraba_zdravil_2018_0.pdf)
27. Kostnapfel T, Albreht T, eds. Poraba ambulantno predpisanih zdravil v Sloveniji v letu 2017 [internet]. Ljubljana: Nacionalni inštitut za javno zdravje; 2018. [citirano 2020 Apr 20]. p. 153. Dosegljivo na: [https://www.nijz.si/sites/www.nijz.si/files/publikacije-datoteke/publikacija\\_final\\_230718.pdf](https://www.nijz.si/sites/www.nijz.si/files/publikacije-datoteke/publikacija_final_230718.pdf)
28. Kostnapfel T, Albreht T, eds. Poraba zdravil v Sloveniji v letu 2016 [internet]. Ljubljana: Nacionalni inštitut za javno zdravje; 2017. [citirano 2020 Apr 20]. p. 122. Dosegljivo na: [https://www.nijz.si/sites/www.nijz.si/files/publikacije-datoteke/poraba\\_zdravil\\_2016\\_290617\\_zadnja.pdf](https://www.nijz.si/sites/www.nijz.si/files/publikacije-datoteke/poraba_zdravil_2016_290617_zadnja.pdf)
29. Kostnapfel T, Albreht T, eds. Poraba zdravil v Sloveniji v letu 2015 [internet]. Ljubljana: Nacionalni inštitut za javno zdravje; 2016. [citirano 2020 Apr 20]. p. 121. Dosegljivo na: [https://www.nijz.si/sites/www.nijz.si/files/publikacije-datoteke/poraba\\_zdravil\\_2015\\_181016.pdf](https://www.nijz.si/sites/www.nijz.si/files/publikacije-datoteke/poraba_zdravil_2015_181016.pdf)
30. Rihtar TK, Albreht T, eds. Poraba ambulantno predpisanih zdravil v Sloveniji 2014 [internet]. Ljubljana: Nacionalni inštitut za javno zdravje; 2015 [citirano 2020 Apr 20]. p. 114. Dosegljivo na: [https://www.nijz.si/sites/www.nijz.si/files/publikacije-datoteke/poraba\\_zdravil\\_2015\\_181016.pdf](https://www.nijz.si/sites/www.nijz.si/files/publikacije-datoteke/poraba_zdravil_2015_181016.pdf)
31. Zadnik V, Gašljevič G, Hočevar M, et al. Rak v Sloveniji 2016 [internet]. Ljubljana: Onkološki inštitut Ljubljana, Epidemiologija in register raka. Register raka Republike Slovenije; 2019 [citirano 2020 Apr 21]. p. 100. Dosegljivo na: [https://www.onko-i.si/fileadmin/onko/datoteke/dokumenti/RRS/LP\\_2016.pdf](https://www.onko-i.si/fileadmin/onko/datoteke/dokumenti/RRS/LP_2016.pdf)
32. Računsko sodišče Republike Slovenije. Revizijsko poročilo: Obravnava problematike raka prostate [internet]. Ljubljana: Računsko sodišče Republike Slovenije; 2017 [citirano 2020 Apr 21]. p. 79. Dosegljivo na: <http://www.dub.si/wp-content/uploads/2018/10/Revizija-obravnava-raka-prostate.pdf>
33. Vinko M, Kofol Bric TK, Korošec A, et al., eds. Kako skrbimo za zdravje? Z zdravjem povezan vedenjski slog prebivalcev Slovenije 2016 [internet]. Ljubljana: Nacionalni inštitut za javno zdravje; 2018. [citirano 2020 Apr 28]. p. 87. Dosegljivo na: [https://www.nijz.si/sites/www.nijz.si/files/publikacije-datoteke/kako\\_skrbimo\\_za\\_zdravje\\_splet\\_3007\\_koncna.pdf](https://www.nijz.si/sites/www.nijz.si/files/publikacije-datoteke/kako_skrbimo_za_zdravje_splet_3007_koncna.pdf)
34. Schroder FH, Hugosson J, Roobol MJ, et al. The European randomized study of screening for prostate cancer – Prostate cancer mortality at 13 years of follow-up. *Lancet*. 2014; 384 (9959): 2027–35.
35. Van Poppel H, Chapple C, Montorsi F, et al. PSA screening for prostate cancer [internet]. Arnhem: European Association of Urology; 2019 [citirano 2020 Apr 21]. Dosegljivo na: [http://epad.uroweb.org/wp-content/uploads/EAU\\_policy-briefing\\_PSA.pdf](http://epad.uroweb.org/wp-content/uploads/EAU_policy-briefing_PSA.pdf)
36. Ilic D, Djulbegovic M, Jung JH, et al. Prostate cancer screening with prostate-specific antigen (PSA) test: a systematic review and meta-analysis. *BMJ*. 2018; 362: k3519.
37. SIARC: Evropski Kodeks Proti Raku: Zakaj ni priporočljivo izvajati presejalnih pregledov za raka prostate? [internet]. Lyon: International Agency for Research on Cancer; 2016 [citirano 2020 Apr 22]. Dosegljivo na: <https://cancer-code-europe.iaarc.fr/index.php/sl/12-nasvetov/presejanje/kljucne-tocke-o-presejalnih-programih-za-odkrivanje-raka/4203-zakaj-ni-priporocljivo-izvajati-presejalnih-pregledov-za-raka-prostate>
38. Perez-Rambla C, Puchades-Carrasco L, Garcia-Flores M, et al. Non-invasive urinary metabolomic profiling discriminates prostate cancer from benign prostatic hyperplasia. *Metabolomics*. 2017; 13 (5): 52.
39. International Diabetes Federation: IDF Consensus Worldwide Definition of the Metabolic Syndrome [internet]. Brussels: International Diabetes Federation; 2006 [citirano 2020 Aug 15]. Dosegljivo na: <https://www.idf.org/e-library/consensus-statements/60-idfconsensus-worldwide-definition-of-the-metabolic-syndrome.html>
40. Harrison S, Tilling K, Turner EL, et al. Systematic review and meta-analysis of the associations between body mass index, prostate cancer, advanced prostate cancer, and prostate-specific antigen. *Cancer Causes Control*. 2020; 31 (5): 431–49.
41. Richman EL, Kenfield SA, Stampfer MJ, et al. Egg, red meat, and poultry intake and risk of lethal prostate cancer in the prostate-specific antigen-era: incidence and survival. *Cancer Prev Res (Phila)*. 2011; 4 (12): 2110–21.
42. Massari F, Mollica V, Di Nunno V, et al. The human microbiota and prostate cancer: Friend or foe? *Cancers*. 2019; 11 (4): 459.
43. Benke IN, Leitzmann MF, Behrens G, et al. Physical activity in relation to risk of prostate cancer: a systematic review and meta analysis. *Ann Oncol*. 2018; 29 (5): 1154–79.
44. Pernar CH, Ebot EM, Pettersson A, et al. A prospective study of the association between physical activity and risk of prostate cancer defined by clinical features and TMPRSS2:ERG. *Eur Urol*. 2019; 76 (1): 33–40.

45. Blenkuš MG, Gregorič M, Tivadar B, et al. Prehrambene navade odraslih prebivalcev Slovenije z vidika varovanja zdravja [internet]. Ljubljana: Inštitut za varovanje zdravja Republike Slovenije; 2009 [citirano 2020 Apr 25]. p. 161 Dosegljivo na: [https://www.nijz.si/sites/www.nijz.si/files/publikacije-datoteke/prehrambene\\_navade\\_odraslih\\_prebivalcev\\_slo\\_z\\_vidika\\_varovanja\\_zdravja.pdf](https://www.nijz.si/sites/www.nijz.si/files/publikacije-datoteke/prehrambene_navade_odraslih_prebivalcev_slo_z_vidika_varovanja_zdravja.pdf)
46. EMA: Committee on Herbal Medicinal Products (HMPC). Assessment report on Cucurbitapepo L., semen [internet]. London: European Medicines Agency; 2012 [citirano 2020 Apr 20]. Dosegljivo na: [https://www.ema.europa.eu/documents/herbal-report/final-assessment-report-cucurbita-pepo-l-semen\\_en.pdf](https://www.ema.europa.eu/documents/herbal-report/final-assessment-report-cucurbita-pepo-l-semen_en.pdf)
47. Vahlensieck W, Theurer C, Pfitzer E, et al. Effects of pumpkin seed in men with lower urinary tract symptoms due to benign prostatic hyperplasia in the one-year, randomized, placebo-controlled GRANU study. Urol Int. 2015; 94 (3): 286–95.

Prispelo 29. 5. 2020





Albin Stritar<sup>1</sup>, Klemen Lovšin<sup>2</sup>

# Primarna in sekundarna oskrba poškodovanih tetiv iztezalk roke

## *Primary and Secondary Treatment of Hand Extensors Trauma*

### IZVLEČEK

KLJUČNE BESEDE: iztezalka, tetiva, poškodba, kirurgija roke, kladivast prst, deformacija gumbnice, rehabilitacija

Zaradi podkožne lege so poškodbe tetiv iztezalk rok pogostejše kot poškodbe upogibalk. Ob poškodbah se ravnotežje delovanja iztezalnega sistema poruši, kar lahko vodi v hude funkcionalne okvare, če niso zdravljene natančno in z ustrežno previdnostjo. Primarna oskrba mora biti pravočasna, sicer je končni izid zdravljenja slab. Podkrepljena mora biti s poznavanjem anatomskih dejstev in različic, pravilno kirurško tehniko in s pravočasno rehabilitacijo. V prispevku avtorja opisujejo ustrezne načine oskrbe poškodb, ki so razvrščene po klasifikacijskem sistemu avtorjev Kleinerta in Verdana. Razlikujemo primarno in sekundarno oskrbo poškodovanih tetiv. Rekonstrukcija je odvisna glede na regijo, tip in starost poškodbe, pričakovani so tudi možni zapleti. Zgodnja mobilizacija ima boljše rezultate kot dolgotrajne imobilizacijske tehnike. Bistvena je tudi poškodovančeva motivacija v procesu zdravljenja in sodelovanje z vsemi člani rehabilitacijske ekipe.

### ABSTRACT

KEY WORDS: extensor, tendon, injury, hand surgery, mallet finger, Boutonniere deformity, rehabilitation

Due to their subcutaneous location in the dorsal region of the hand, the tendons of extensor muscles are more often injured than those of flexor muscles. The balance of the extensor system is disturbed when the injury occurs. The results can be quite dramatic for the patient if they are not treated with special care. Primary reconstruction must be performed at the appropriate time. For best results, adequate knowledge of anatomical variants, the correct surgical technique and timely rehabilitation are required. In this article, we list the suitable ways of treating the injuries of the extensor tendons according to the classification system as described by Kleinart and Verdant. We differentiate between primary and secondary types of reconstructing injured tendons. Reconstruction depends on the region, type and age of injury. We also have to expect possible complications. Early mobilization is preferable to long immobilization techniques. Patient compliance is a significant factor of health outcomes, as well as the cooperation between members of the rehabilitation team.

<sup>1</sup> Asist. dr. Albin Stritar, dr. med., Klinični oddelek za plastično, rekonstruktivno, estetsko kirurgijo in opekline, Kirurška klinika, Univerzitetni klinični center Ljubljana, Zaloška cesta 7, 1000 Ljubljana

<sup>2</sup> Klemen Lovšin, dr. med.; klemen.lovsin@gmail.com

## UVOD Z ANATOMIJO

Poškodbe tetiv iztezalk rok so pogostejše kot poškodbe tetiv upogibalk, predvsem zaradi njihove površinske lege in pomanjkanja nadležčega podkožnega tkiva. Če se jih ne zdravi z ustrežno strokovnostjo, lahko pride do omejujočih deformacij za bolnika. V literaturi se sicer poškodbam tetiv iztezalk (ekstenzorjev) posveča manj pozornosti kot oskrbi tetiv upogibalk (fleksorjev) (1).

Tetivo sestavlja gosto vezivno tkivo, ki je zgrajeno iz kolagenskih vlaken, med katerimi se nahajajo posamezne tetivne celice. V vezivnem tkivu se nahajajo žile in živci. Samo tetivo v ožjem smislu obdaja peritendij.

Anatomsko v grobem delimo tetive iztezalke na stransko radialno skupino in hrbtno skupino, ki jo dalje delimo v povrhnji in globoki sloj. Tetive so sicer anatomsko definirane kot pomožni deli mišic. Začenjajo se kot dobro prekrvljen mišičnotetivni prehod, ki se oblikuje v tetivo, in imajo svojo smer ter svoj vektor delovanja. Tetiva se nato praviloma pripenja na kost, in to tako, da se posamezna tetivna vlakna prepletejo s periotom, posebna vlakna (Sharpeyjeve niti) pa vstopajo v kostno substanco. Tetive iztezalke so v primerjavi s tetivami upogibalkami na hrbtnišču roke oblečene v bistveno tanjše sinovialne ovojnice. Ovojnice so sestavljene iz zunanega fibroznega in notranjega sinovialnega dela. Najbolj izrazit je fibrozni del na hrbtnišču zapestja, kjer se oblikuje v iztezni retinakulum – tetivno objemko, ki ščiti tetive, da pri iztezanju ne odstopijo s hrbtnišča dlani. Tako se oblikujejo kanali, ki jih obdajajo in lubricirajo burze. Sinovialne ovojnice so zgrajene iz visceralnega in parietalnega sloja ter so zaprtega tipa. Vsebujejo nekaj sinovialne tekočine, ki ima prehrambeno vlogo. Oba lista med seboj komunicirata preko mezotenona, ki se nato izoblikuje v tetivno vinkulo. Te povezave so nosilci žilja in v primeru poškodb omenjenih struktur, ki jih povzročijo vnetni proces, okužba, sufuzija, utesnitev ali hematoma, nastopi nekroza

celotne tetive. Tudi fibrozno degenerativne spremembe zmanjšujejo kakovost tetivne strukture, tako da bistveno zmanjšajo pretok sinovialnega trenja. Omenjeno dejstvo je treba upoštevati pri kirurški tehniki, ki mora biti čim bolj atravmatska. Pogoste so poškodbe na povrhnjih slojih hrbtno skupine dlani. Statistično najpogostejše so v predelu iztezalne aponevroze prsta (lat. *aponeurosis extensoris digiti*). Rehabilitacija mora biti usmerjena tako, da se v največji meri preprečijo fibrozne spremembe iztezalnega kompleksa (2–4).

Iztezalni tetivni aparat, ki omogoča zahtevni proces iztezanja rok in prstov, je sestavljen iz intrinzičnih in ekstrinzičnih mišic ter fibroznih struktur. Pri poškodbah se ravnotežje delovanja teh dveh neodvisnih sistemov poruši (1).

Intrinzične iztezalne dlanske mišice predstavljajo medkostne mišice (lat. *mm. interossei manus*) in lumbrikalne mišice – »glistice« (lat. *mm. lumbricales manus*), ki se nahajajo znotraj dlani. Lumbrikalne mišice pomagajo pri upogibanju metakarpofalangealnih (angl. *metacarpophalangeal*, MCP) sklepov in pri iztezanju interfalangealnih (angl. *interphalangeal*, IP) sklepov. Medkostnih mišic je sedem, in sicer tri palmarne in štiri dorzalne. Z lumbrikalnimi mišicami sestavljajo lateralne snope, sicer pa omogočajo abdukcijo in addukcijo prstov, upogibajo proksimalne falange ter iztezajo srednje in distalne falange. Kot iztezalke IP-sklepov delujejo intrinzične mišice preko iztezalne aponevroze. Intrinzične mišice oživčujeta mediani in ulnarni živec (5, 6).

Ekstrinzične iztezalke so skupina mišic, ki izvirajo proksimalno iz podlakti in se pripenjajo na dlanske kosti z dolgimi tetivami. MCP- in IP-sklepe drugega do petega prsta iztezajo skupna iztezalca prsta (lat. *m. extensor digitorum communis*, EDC), mišica *extensor indicis proprius* (EIP) in mezinčna iztezalca (lat. *m. extensor digiti minimi/quin-ti*, EDM). Vsaka izmed teh mišic se pripenja na bazo srednje falange kot centralni

snop in na bazo distalne falange kot lateralni snop. Dorzalno upogibanje zapestja omogočajo dolga koželjnična iztezalka roke (lat. *m. extensor carpi radialis longus*, ECRL), kratka koželjnična iztezalka roke (lat. *m. extensor carpi radialis brevis*, ECRB), podlaktična iztezalka roke (lat. *m. extensor carpi ulnaris*, ECU) ter dolga palčna odtezalka (lat. *m. abductor pollicis longus*, APL) in kratka palčna odtezalka (lat. *m. abductor pollicis brevis*). ECRB se narašča na bazo tretje metakarpalne kosti, ECRL na bazo druge metakarpalne kosti, ECU pa na bazo pete metakarpalne kosti. Oživčujeta jih radialni in ulnarni živec (7).

Iztezanje palca v MCP-sklepu omogočajo APL, dolga palčna iztezalka (lat. *m. extensor pollicis longus*, EPL) in kratka palčna iztezalka (lat. *m. extensor pollicis brevis*, EPB) ter v IP-sklepu EPL (8).

Ekstrasinovialna narava iztezalnih tetiv distalno od MCP-sklepov zmanjša verjetnost za retrakcijo tetiv, kar omogoča, da je lahko zadostno zgolj konzervativno zdravljenje z opornico, tudi ko je tetiva popolnoma prekinjena (9).

Glavni stabilizator zapestja izmed iztezalk je ECRL, izmed upogibalk pa podlaktična upogibalka roke (lat. *m. flexor carpi ulnaris*).

V iztegnjenem položaju zapestja je moč prijema s prsti največja, možen pa je tudi popoln upogib prstov (8). Če so iztezalke zapestja prekinjene ali nefunkcionalne, se moč prijema zmanjša za 50 %. Iztezalke zapestja imajo pomično dolžino 30–40 mm, iztezalke prstov pa 50–60 mm. Najdaljši pomik ima tetiva EPL – 60 mm (10).

Tetive iztezalnih mišic vstopijo v dlan skozi šest osteofibroznih kanalov, ki jih določa iztezni retinakulum, povezan z vezivnimi trakovi z robovi brazd na podlahtnici in koželjnici. Prvi kanal zajema tetivo APL in EPB. Drugi kanal vsebuje ECRL in tetive ECRB, s tem da se tetiva ECRB nahaja bolj ulnarno. Skozi tretji kanal poteka tetiva EPL. Četrty kanal sestavljajo tetive EDM in EIP. Tudi končno vejo *n. interosseus antebrachii*

*posterior* najdemo znotraj baze kanala. Tetiva EDM se nahaja v petem kanalu, ki leži prek distalnega radio-ulnarnega sklepa. Šesti kanal vsebuje tetivo ECU (8, 11).

## POŠKODBE TETIV IZTEZALK ROKE

Poškodbe tetiv iztezalk roke lahko povzročijo drastične funkcionalne izpade, a se jim v literaturi ni namenjalo toliko pozornosti kot upogibalkam (12). Tetiva se lahko raztrga na kateremkoli delu roke. Pri poškodovancu lahko delujoči intrinzični sistem kompenzira ekstrinzični primankljaj. Iztezanje prsta v distalnem IP-sklepu je možno tudi, ko je iztezalna tetiva popolnoma prekinjena ob MCP-sklepih ali v njihovi bližini (13).

Za popravilo potrebujemo ustrezno kirurško znanje – pogosto se namreč predpostavlja, da gre za preprosto nalogo. Popravila predstavljajo velik izziv za kirurge zaradi manjše velikosti v primerjavi s upogibalkami, prav tako tudi nimajo toliko kolagenskih snopov, kar zmanjša oprijemno moč za šivanje (slika 1, slika 2) (14). Med pogostejšimi težavami, ki se lahko pojavijo ob neustrezni oskrbi poškodbe iztezalk, so izguba zmožnosti upogibanja zaradi skrajšanja iztezalk, izguba zmožnosti upogibanja in iztezanja zaradi zarastlin ter izguba moči oprijema po kirurškem posegu (15).

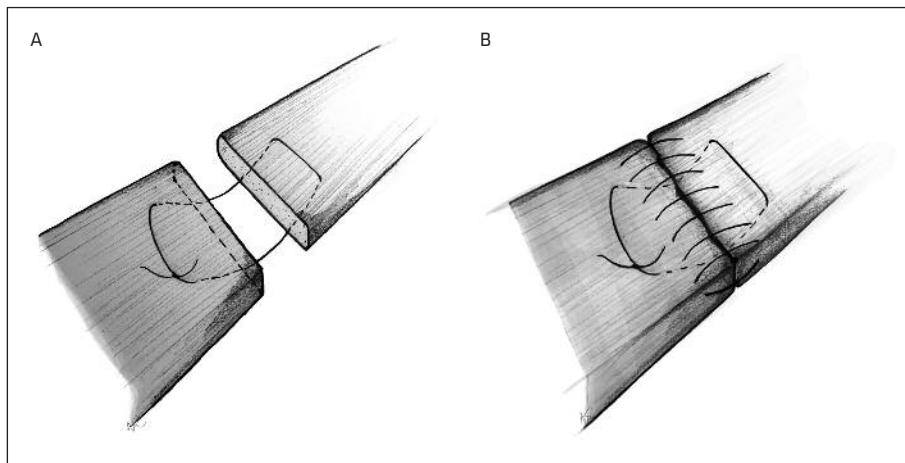
Širok profil tetiv v regijah I in IV poveča površino med popravljeno tetivo in priležnim tkivom, predvsem kostjo, kar pogosto vodi v nastanek zarastlin. Poleg tega se spremeni tudi prečni prerez iztezalk, in sicer od polkrožne oblike do bikonkavnih diskov, kar predstavlja izziv zaradi široke in tanke oblike (16).

Ob poškodbi je treba vzeti natančno anamnezo in s tem ugotoviti mehanizem poškodbe, položaj prsta ob poškodbi, starost poškodovanca, poklic in ročnost, da se določi ustrezen način obravnave in zdravljenja poškodbe. Pomembno je tudi izvedeti, ali je bila tetiva poškodovana že kdaj prej. Večina raztrganin dorzalnega dela dlani in prstov se obravnava kot čista rana.

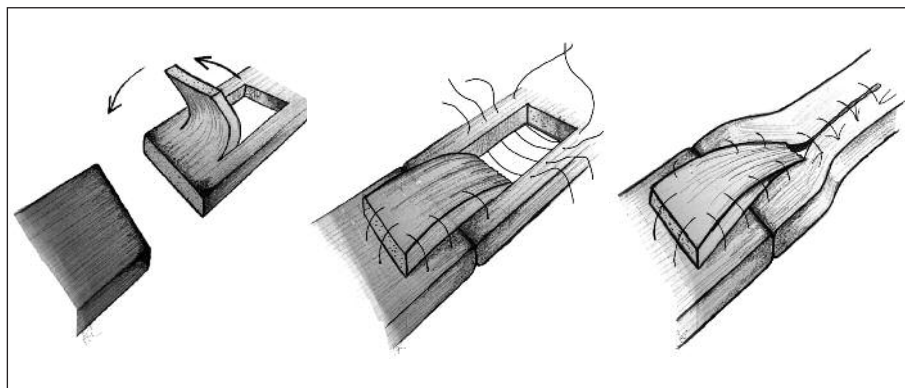
Vsak znak onesnaženja zahteva natančno čiščenje rane. Poškodovanci redko sami priznajo, da so bili udeleženi v pretepu, zato je zelo pomembno, da ugotovimo, ali gre za človeški ugriz. Prav tako je treba povprašati o možnih tujkih, ki bi se jih zaradi majhnosti lahko spregledalo (17).

Potreben je tudi celovit pregled, ki naj natančno opredeli funkcijo obeh rok. Mesto raztrganine in nezmožnost polne iztegnitve v sklepu distalno od poškodbe nakazuje, da je bila tetiva iztezalke vsaj deloma prekinjena. Če je tetiva iztezalke v celoti prekinjena, prst običajno počiva v upognjenem

položaju. Po inspekciji je treba pregledati delovanje vsakega prsta ločeno z uporabo in brez njega. Če zaradi bolečine ni mogoče določiti funkcije prstov, lahko uporabimo lokalni anestetik. Med pregledom naj bo roka položena na podlago, nato določimo okvaro posameznega prsta s tem, da bolnik poskuša hiperekstendirati prste. Prav tako je treba preveriti celovitost žilja in živčevja ter opraviti slikovno diagnostiko. Na RTG posnetku lahko ugotovimo, ali gre tudi za pridružen zlom, najdemo lahko steklo in druge tujke. Tudi človeški ugriz lahko povzroči zlom metakarpalne kosti (11, 17).



**Slika 1.** Klasična primera možnosti primarnega popravila tetive po prekinitvi. Slika A prikazuje U-šiv, slika B pa hkrati U-šiv in obodni šiv (tenorafija).



**Slika 2.** Primer rekonstrukcije tetive s tetivnim režnjem – rekonstrukcija tetivne aponevroze.

## KLASIFIKACIJSKI SISTEM

Kleinert in Verdan, ameriški in švicarski kirurg, sta leta 1964 določila klasifikacijski sistem za poškodbe tetiv iztezalke, ki definira osem regij področja dlani, zapestja in podlakti ter je uporabljen v strokovnih krogih (slika 3).

Štiri liho oštevilčene regije prekrivajo področja sklepov in štiri sodo oštevilčene regije prekrivajo tetivne segmente, s tem da se številka zvišuje od distalne proti proksimalni smeri. Regija I je področje od konice prsta do distalnega IP-sklepa, regija II predstavlja področje srednje falange, regija III proksimalni IP-sklep, regija IV proksimalno falango, regija V je MCP-sklep, regija VI področje dlančnic, regija VII področje nad zapestjem in regija VIII distalna podlaket (18).

Glede na regijo se razlikujejo tipi poškodb, potencialni zapleti in možne deformacije, s tem pa seveda tudi načini zdravljenja

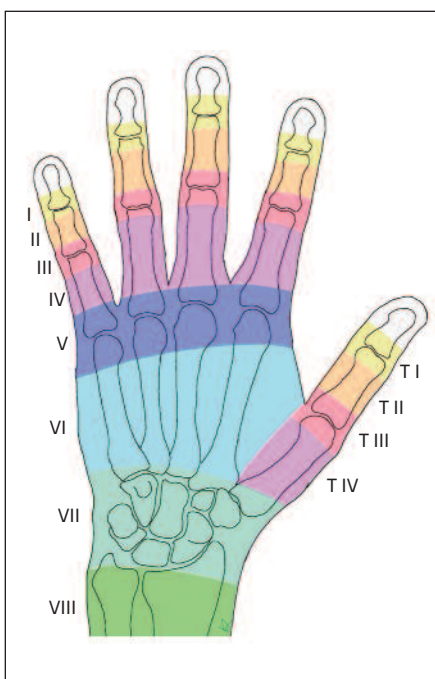
poškodb tetiv. Primarna oskrba poškodbe naj bi se navadno opravila čim prej po poškodbi, vsaj znotraj prvih dveh tednov (19). Tehnike popraviljanja tetiv iztezalke imajo precej manjšo natezno trdnost kot popravila tetiv upogibalk. Vzrok temu je predvsem, da so tetive iztezalke manjše in imajo relativno položen prečni presek. Kolagen, ki ga vsebujejo, je orientiran vzdolžno z malo ali nič medsebojnega prepredanja (17).

Za okrevanje je pomembna tudi pooperativna rehabilitacija, ki mora biti vključena v proces zdravljenja poškodb tetiv. Za multidisciplinarni tim, ki sodeluje pri rehabilitaciji (zdravnik fizioter, fizioterapevt in delovni terapevt), so ključni medsebojno sodelovanje in poznavanje sposobnosti ter omejitev vsakega dela ekipe.

## REGIJA I - DISTALNI INTERFALANGEALNI SKLEP (KLADIVAST PRST)

Ob prekinitvi končnega dela tetive iztezalke, ki poteka čez distalni IP-sklep, pride do izgube aktivnega iztezanja v distalnem IP-sklepu, kar vodi v flektno deformacijo tega področja – kladivast prst (angl. *mallet finger*). Poškodba je lahko odprtega ali zaprtega tipa – slednji je pogostejši (20).

Mehanizem poškodbe je po navadi nagel in silovit upogib v distalnem IP-sklepu ob iztegnjenem prstu, zaradi katere pride do pretrganja tetive iztezalke ali izpuljenja narastišča tetive na distalni falangi. Nezdravljene poškodbe lahko vodijo v hiper-ekstenzijo proksimalnega IP-sklepa, ki nastopi zaradi retrakcije centralnega snopa, kar povzroči kronično deformacijo labodjega vratu (21). Treba si je zapomniti, da se kladivasta deformacija ne izrazi vedno akutno, kar povzroči, da poškodbe centralnega snopa postanejo toliko večji izziv za diagnosticiranje. Najpogosteje se poškodujejo mezinec, prstanec in sredinec dominantne dlani (22). Poškodba je pogosta pri igralcih košarke in odbojke (23).



**Slika 3.** Klasifikacijski sistem za poškodbe tetiv iztezalke.

Kladivast prst razdelimo po Doyleu v štiri kategorije (24):

- Tip 1: najpogostejši, zaprt tip, z avulzijskim zlomom ali brez.
- Tip 2: raztrganje v predelu ali bližini distalnega IP-sklepa brez prekinitve tetive.
- Tip 3: globoka poškodba z izgubo kože, podkožnega pokrova in dela tetive.
- Tip 4 delimo dalje:
  - A: zlom v predelu rastne plošče pri otrocih,
  - B: hiperfleksijska poškodba z zlomom med 20–50 % sklepne površine,
  - C: hiperekstenzijska poškodba z zlomom sklepne površine, večje od 50 %, in z zgodnjo ali poznim palmarnim delnim izpahom distalne falange.

Možnosti zdravljenja so različne, in sicer vse od enostavnih imobilizacijskih tehnik do zapletenejših kirurških metod. Standard oskrbe je postala opornica distalnega IP-sklepa v iztegnjenem položaju za večino poškodb kladivastega prsta, ki se jo nosi 6–8 tednov s postopnim opuščanjem. Ob prvem znaku poslabšanja stanja je treba ponovno stalno nositi opornico. V 80 % primerov je mogoče na tak način pričakovati ugoden razplet (13).

Poškodbo tipa 1 se zdravi z imobilizacijsko opornico v iztegnjenem položaju ali blagi hiperekstenziji 6–8 tednov, po tem naj jo bolnik tri mesece nosi le ponoči. Bolniku je treba pojasniti, da je pomembno imeti prst iztegnjen celotno začetno obdobje zdravljenja. Ravno pripravljenost bolnika za sodelovanje najbolj vpliva na uspeh zdravljenja (25). Po začetnem obdobju je prst treba ponovno pregledati in pričeti z nežnim aktivnim upogibanjem, ki naj progresivno napreduje (26). Raziskave niso ugotovile nobenih razlik v učinkovitosti zdravljenja med različnimi opornicami (25).

Poškodba tipa 2 zahteva enostaven šiv čez tetivo v obliki osmice ali dermatotendonezo (šiv, ki zajema tetivo in kožo), nato nastavimo opornico za 6–8 tednov (9).

Poškodba tipa 3 zahteva takojšnje kritje mehkih tkiv in primarni presadek ali

sekundarno rekonstrukcijo s prostim tetivnim presadkom (9).

Poškodba tipa 4A se najbolje zdravi z zaprto redukcijo, nato se namesti opornico z iztegom v distalnem IP-sklepu za 3–4 tedne. Poškodbo tipa 4B zdravimo šest tednov z opornico, bolnik jo nato nosi še dva tedna le ponoči. Poškodbo tipa 4C s palmarnim delnim izpahom distalne falange se kirurško zdravi z odprto redukcijo in interno fiksacijo z uporabo Kirschnerjeve žice. Ko se Kirschnerjeva žica odstrani, se nastavi opornico za šest tednov in se prične z gibanjem. Pomembna je lokacija odlomljenega drobca, saj proksimalno zamaknjen drobec, ki ni v stiku z distalno falango, potrebuje odprto redukcijo in interno fiksacijo (27).

## Kronični kladivast prst

Občasno se pripeti, da bolniki poškodbi ne posvečajo dovolj pozornosti in jih do kirurga privede šele bolečina, ki se pri nekaterih pojavi šele čez nekaj mesecev. Prav tako se stanje lahko poslabša in nastane deformacija labodjega vratu ali kljukasta deformacija. Bolnike, ki pomoč poiščejo pozno po poškodbi, se poskuša sprva zdraviti z uporabo opornice. Kljub temu da je od poškodbe minilo že dalj časa, lahko na ta način stanje izboljšamo (28).

Kirurških metod se poslužujemo, ko konzervativne metode niso učinkovite, in pri bolnikih s ponavljajočim se kroničnim kladivastim prstom. Opravi se lahko:

- transartikularna imobilizacija s fiksacijo s Kirschnerjevo žico prek poškodovanega sklepa,
- Fowlerjeva metoda sprostitve centralnega snopa,
- izrez zabrazgotinjenega predela tetive in fiksacija v hiperekstenziji,
- ponovna vstavitve tetive (Bunnellova žica, sidro Mytec),
- plikacija tetivnih krnov,
- všitje tetivne krpice,
- tenodermodeza.



Uporabljen je bil že tudi tetivni presadek, prenesen iz stika ECRB in tretje metakarpalne kosti (29). Kot zadnji možnosti se lahko uporabita amputacija in artrodeza distalnega IP-sklepa, predvsem pri bolnikih, kjer druge metode niso bile uspešne in imajo še vedno težave (30). Rezultati so povprečni, s številnimi ponovitvami, ponovnimi operacijami in morebitnimi nadaljnjimi poškodbami.

## REGIJA II - SREDNJA FALANGA

V regiji med distalnim IP- in proksimalnim IP-sklepom oz. med IP- in MCP-sklepom na palcu gre največkrat za delne rane, ki se lahko ob pravilni konzervativni obravnavi same zacelijo. Navadno so poškodbe v tej regiji posledica odprtih poškodb, ostre raztrganine ali zmečkanine in ne izpuljenja kot pri prejšnji regiji. Če ob pregledu ugotovimo, da je aktivno iztezanje proti uporu delno oslabiljeno, prekinjena pa je manj kot polovica tetive, potem namestimo opornico za 1–2 tedna. Po tem obdobju pričnemo z aktivnim razgibavanjem (27).

Poškodbe, ki zajemajo več kot 50 % tetive iztezalne aponevroze, rekonstruiramo z uporabo šiva v obliki osmice, Silfver-skioldov križni šiv, tapetniški šiv ali podobno tehniko. Po rekonstrukciji se priporoča tudi imobilizacija prek noči za nekaj mesecev (31).

## REGIJA III - PROKSIMALNI INTRAFALANGEALNI SKLEP (DEFORMACIJA GUMBNICE)

Poškodbe v tem področju so znane kot deformacije gumbnice (angl. *Boutonniere deformity*). V tem primeru pride do prekinitve centralnega snopa v proksimalnem IP-sklepu (32). Aktivno iztezanje je sprva ohranjeno s strani lateralnih snopov, a čez čas glava proksimalne falange zdrsne skozi prekinjen centralni snop, kar povzroči raztegnitev ali celo raztrganje trikotrnega ligamenta. Posledica tega je palmarna migracija lateralnih snopov, ki spremeni njuno funkcijo, torej namesto iztezanja

povzročata upogibanje v proksimalnem IP-sklepu. Omenjeni premik poveča tudi tenzijo na lateralne snope, kar povzroči hiperekstenzijo v distalnem IP-sklepu. Rezultat tega je izguba zmožnosti iztezanja v proksimalnem IP-sklepu in hiperekstenzija v distalnem IP-sklepu. Omenjena deformacija se pojavlja tudi pri opeklinah rok in pri revmatičnem degenerativnem vnetju sklepov prstov na roki (13, 15). Do deformacije navadno pride šele 10–14 dni po akutni poškodbi, zato je treba opraviti Elsonov test, ki je najbolj zanesljiva metoda pregleda za oceno poškodbe centralnega snopa. Izvede se ga z oceno aktivnega iztezanja distalnega IP-sklepa ob upogibu proksimalnega IP-sklepa (33). Sprva je treba predvsem omogočiti zdravljenje tetive, še preden se lahko razvije deformacija (34).

Pri zaprtih poškodbah se za 4–6 tednov priporoča uporaba opornice z iztegnjenim proksimalnim IP-sklepom in prostim distalnim IP-sklepom ter prostim zapestjem. Po protokolu je treba izvajati iztezne vaje v distalnem IP-sklepu, da se lateralna snopa postavita v pravilni položaj (35).

Kirurških metod se poslužujemo, ko pride do zamaknjene avulzijskega zloma baze srednje falange, ob aksialni ali lateralni nestabilnosti proksimalnega IP-sklepa z izgubo aktivne ali pasivne zmožnosti iztezanja sklepa in v primeru neučinkovitega konzervativnega zdravljenja. Takrat se opravi fiksacijo s Kirschnerjevo žico ali vijakom v predelu proksimalnega IP-sklepa, kar se odstrani čez 10–14 dni, nato sledi uporaba iztezalne opornice do združitve odsekov. Če primarno popravilo ni mogoče, potem se lateralne snope lahko zašije v dorzalni srednji liniji prsta, da se rekonstruira centralni snop. Obstaja tudi možnost, da dvignemo reženj iz proksimalnega dela centralnega snopa, s čimer se ponovno omogoči aktivno iztezanje.

Odprte poškodbe, ki zajemajo zgolj en lateralni snop ali manj kot polovico centralnega snopa, lahko zdravimo konzerva-

tivno. V nasprotnem primeru uporabimo kirurške metode. Ob raztrganju je treba opraviti zblíževanje centralnega snopa (17).

Kronična kontraktura gumbnice je izziv za kirurga in predstavlja zahtevno zdravljenje s povprečnimi rezultati. Tudi v sekundarne namene se mnogi avtorji zatekajo h konzervativnim metodam, kot je nošenje dinamičnih opornic tipa Capener ali Joint Jack. Bistvo kirurškega zdravljenja je, da je sklep funkcionalen in kožni pokrov primeren. Opisani so številni operativni posegi za rekonstrukcijo, kjer gre v bistvu za uporabo lateralnih snopov, ki se centralizirajo neposredno ali prek prepletov (Fowler, Matev, Bunnell, Stiles). Slabi rezultati rekonstrukcij se lahko končajo tudi kot artroplastika (Swanson) ali artrodeza (36).

## REGIJA IV – PROKSIMALNA FALANGA

V predelu proksimalne falange gre za poškodbe, ki zajemajo širok iztežalni mehанизem, po navadi z delno poškodbo lateralnih snopov, kar se najlažje ugotavlja s kirurško eksploracijo (37). Če bolnik nima okvarjene iztežne funkcije, mu lahko namestimo opornico za 3–4 tedne v iztegnjenem položaju v proksimalnem IP-sklepu, čemur sledijo vaje za razgibavanje.

Kadar je prekinjena več kot polovica tetive, uporabimo modificirano Kesslerjevo metodo (s 4–0 ali 5–0 šivi), ki ne skrajša tetive in ne omejuje upogibanja v proksimalnem IP- ali distalnem IP-sklepu. Kmalu je treba začeti razgibavati ta predel, da preprečimo nastanek zarastlin, zato je smiselno uporabiti dinamično opornico, ki se lahko v proksimalnem IP-sklepu upogiba (38).

Pri rekonstrukciji lahko uporabljamo stranske snope iztežalne aponevroze, večji tetivni reženj iz centralnega snopa ali tetivne krpice, kjer je odvzemno mesto iztežni retinakulum (Lister). Neodprte delne poškodbe se pozdravijo s konzervativnim zdravljenjem prek brazgotinskega bloka (16).

## REGIJA V – METAKARPOFALANGEALNI SKLEP

Poškodbe v tej regiji so skoraj vedno odprte in se jih obravnava kot človeški ugriz, razen če pregled in RTG posnetek ovržeta sum. Temeljito izpiranje rane je ključno, da ne pride do okužbe, zato mora rana ostati odprta. Pred čiščenjem je treba vzeti kulture in uvesti ustrezni širokospektralni antibiotik, ki zajema ustno floro – pogosto dokažemo *Eikenello corrodens*. Poškodbe tetive popravljamo šele, ko se nam rana zdi dovolj čista (39).

Zaprte poškodbe lahko zdravimo z opornico za 4–6 tednov z iztegom v MCP-sklepu. Odprte poškodbe, ko je prekinjena več kot polovica tetive, moramo oskrbeti. Treba je preveriti tudi sagitalne snope, da ne pride do delnih izpahov ali izgube zmožnosti iztezanja v MCP-sklepu (40). Kot v regiji II moramo tudi tu, ko je prekinjena več kot polovica tetive, poškodbe popraviti primarno. Nato se namesti opornica z zapestjem iztegnjenim za 30°–45° in z MCP-sklepom upognjenim za 20°–30°, hkrati naj bo proksimalni IP-sklep prost (41).

Pri sekundarni oskrbi je zelo težko ločiti med sklepno ovojnico in tetivo, saj lahko že sama tenoliza poškoduje ovojnico in odpre sklep. Nekateri avtorji so pri rekonstrukciji zelo konzervativni. V omenjenem predelu se velikokrat srečujemo s fibrozo in brazgotinjenjem, ker so primarno rane pogosto vnete. Rekonstrukcije, kot je ponovni šiv, so skorajda nemogoče. Manjši presadki imajo slabe rezultate zaradi zarastlin. Največkrat uporabljamo okolne vezivno-tetivne strukture ali dele iztežalne aponevroze ali pa priležni reženj iz tetivnih krnov. Previdni moramo biti pri popravilu, da ne pride do lateralnih premikov oz. delnih izpahov tetiv EDC. Obstaja tudi možnost uporabe mazljivih pripravkov s hialuronsko kislino za boljše drsenje. V omenjenem predelu pride v poštev zgodnje asistirano razgibavanje pod nadzorom fiziatra in fizioterapevta (15).



## REGIJA VI - HRBTIŠČE DLANI, PODROČJE DLANČNIC

Tetive dorzalnega dela dlani potekajo zelo površinsko zaradi tankega podkožnega tkiva tega dela roke. Gre za diagnostični izziv, saj imajo lahko poškodbe, ki nastanejo distalno od *juncture tendinum*, minimalen iztezovalni izpad zaradi kompenziranega vleka medtetivnih povezav, ki šele s časom odpovedo. Poškodbe, ki nastanejo proksimalno, so lahko težavne, saj lahko del tetive potegne proksimalno stran od mesta prekinitev.

Če je prekinjena več kot polovica tetive, je potreben kirurški poseg. Za tem je treba uporabiti dinamično ali statično opornico z iztegnjenim MCP-sklepom za 4–6 tednov. Če je vključena tudi EDC, potem moramo vse prste namestiti v opornico; če pa je izolirano poškodovana tetiva EIP, se namesti v opornico le prizadeti prst skupaj z zapestjem (42). Raziskave priporočajo, da se prične z zgodnjim razgibavanjem, s čimer izboljšamo gibljivost, omogočimo močnejši oprijem in izboljšamo splošni rezultat zdravljenja (43).

V tej regiji so rekonstruktivni posegi podobni kot v regiji VII. Uporabimo lahko medtetivne povezave za anastomozo s krni poškodovanih tetiv. Veliko več težav je s kožnim pokrovom, ki lahko formira zraščeno brazgotino. V primeru poškodbe na več tetivah in poškodbe kožnega pokrova lahko uporabimo tudi mikrokirurško tehniko z uporabo prostega režnja s hrbtišča stopala, z iztezalkami prstov noge na peclju stopalne arterije (lat. *a. dorsalis pedis*). Delne izpaha v poteku tetiv hrbtišča roke uspešno popravimo z uporabo medtetivnih povezav ali pa z uporabo cepljenih delov iz sosednjih tetiv. Tenoliza v tem predelu predstavlja sekundarni poseg. Zaželeno je, da pri omejenih operaciji bolnik sodeluje med operativnim posegom, razgibavanje pa začnemo takoj po opravljenem operativnem posegu. Omeniti je treba še podaljševanje tetive, ki prav tako predstavlja sekundarni rekonstruktivni poseg tetivnega aparata (17).

## REGIJA VII - ZAPESTJE

Med vsemi poškodbami roke je v tej regiji prognoza najslabša. V tem predelu pogosto pride do retrakcije tetiv, kar zahteva, da se med operacijo podaljša rana proksimalno z namenom določevanja mesta pobeglega konca. Med operacijo je treba nekatere dele izteznega retinakuluma ohraniti, da ne pride do izpaha tetiv (14). Priporoča se primarna oskrba, čemur sledi nošenje opornice z zapestjem iztegnjenim za 40° in MCP-sklepom upognjenim za 20° za 3–4 tedne. Zarastline so manj verjetne, če se zgodaj uporabi dinamično opornico (38, 44).

Sekundarna oskrba tetiv iztezalk v predelu izteznega retinakuluma potrebuje izredno natančno revizijo zaradi retrakcije obeh krnov. Rekonstrukcija retinakuluma je največkrat potrebna, sicer se tetiva boči navzven. Prvi osteofibrozni kanal, v katerem potekata APL in EPB, je edini, ki ne potrebuje rekonstrukcije. Rekonstrukcijski posegi so številni, kot npr. zašitje na sosednjo zdravo tetivo (anastomoza konec s stranjo) ali transpozicija v obliki tetivne stranske anastomoze (anastomoza stran s stranjo). Tetivni presadki, kot je mostni presadek, se redko uporabljajo, saj je na majhnem prostoru pričakovati fibrozo, zarastline na podlago in s tem blok v drsenju tetive. Glede imobilizacije velja pravilo, da mora biti po operaciji imobiliziran le poškodovani prst. EPL se praviloma popravi s prenosom kazalčeve lastne iztezalke z distalno anastomozo v obliki prepleta. Pri revmatski roki, kjer so vse iztezalke poškodovane in nimamo na izbiro zdrave tetive, uporabimo povrhnje upogibalke, ki jih napeljemo v področje zapestja skozi medkostno membrano na iztežno stran. Najpomembnejše pri prenosu je zagotovitev pravilne napetosti oz. zategnjenosti, sicer se lahko hitro vzpostavi hiperkorekcija ali pa nezadostnost rekonstruirane tetive v določenih položajih zapestja. Pravilnost te ocene izkazuje umetnost in izkušnost zdravnika kirurga.

## REGIJA VIII – DISTALNA PODLAKET

V dorzalnem delu podlakti se tetive pogosto raztrgajo, vključujoč mišičnotetivni stik in trebuh tetiv. Prioriteta v tem področju mora biti ohranitev funkcije palca in izteg zapestja.

Ta regija zahteva številne šive v obliki osmice za popravilo mišičnih snopov, nato pa statično imobilizacijo z zapestjem iztegnjenim za 45° in z MCP-sklepi iztegnjenimi za 15°–20° za 4–5 tednov (41).

Največkrat so tetive zabrazgotinjene v bloku. Tenoliza je lahko zelo nevarna, saj se lahko ponovno poškodujejo tetivni kalusi. Treba je ločiti radialne upogibalke (dolga upogibalka palca) od dorzalnih povrhnjih iztezalk. Zaraščanje je zaradi dobre prekravitve zelo uspešno. Zato mora biti pooperativno vzpostavljena tudi dobra drenaža. Največkrat v podlahtnem predelu opazamo vezivni blok med tetivami in kožo, kar narekuje razslojitev obeh struktur. Zaradi premika tetiv lahko nastane nestabilna brazgotina in dodatne nove blokade v drsenju. Večje deformirajoče brazgotine in tetivni bloki lahko zahtevajo celo rekonstrukcijo s prostim mišičnim režnjem (45).

## POŠKODBE PALCA

Kladivast prst je redek v palcu, ker je končni del iztezalne tetive debelejši na prstu (46). Za zaprte poškodbe se namesti opornico za šest tednov in se kasneje preveri, ali je potreben tudi kirurški poseg (47). Zaradi anatomskih značilnosti MCP-sklepa v palcu so raztrganine vseh komponent področja redke.

Poškodbe EPL povzročijo izgubo zmožnosti upogibanja v MCP- in IP-sklepu, zato morajo biti nujno obravnavane. Opornico se nastavi za 3–4 tedne, s tem da je palec v MCP-sklepu popolnoma iztegnjen, zapestje pa je iztegnjeno za 40° z rahlim radialnim odklonom.

Le redko pride zgolj do poškodbe EPB, takrat pa je vprašljiva tudi kirurška oskrba, saj lahko nepoškodovana EPL zagotovi zmožnost iztezanja v MCP-sklepu.

Pri poškodbah v regijah VI in VII se APL potegne nazaj, zato je za uspešno popravilo treba sprostiti prvi dorzalni predelek. Po operaciji je treba namestiti opornico za 4–5 tednov z zapestjem v radialnem odklonu in palcem v največji možni abdukciji (37).

## REHABILITACIJA POŠKODB IZTEZALK

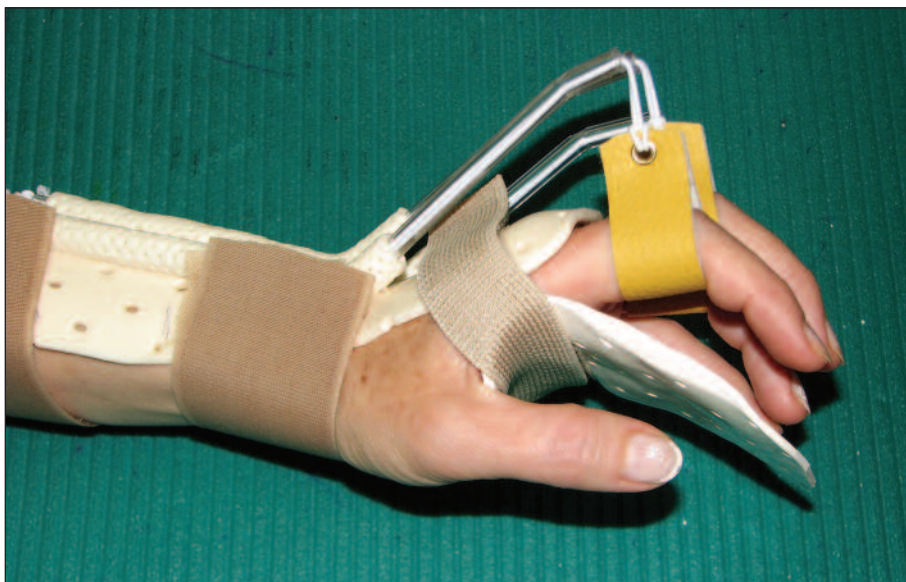
Primarni cilj vsake rehabilitacije je zagotovitev zdravljenja z minimalnim izpadom gibljivosti in preprečitvijo zarastlin. Statična imobilizacija je bila tradicionalna metoda pooperativnih rehabilitacij, a so se pojavljali številni zapleti, kot so pretrganje tetive, tvorba zarastlin, izguba zmožnosti upogibanja in zmanjšana oprijemna moč (38, 44, 48).

Pri poškodbah tetiv upogibalk je bilo uporabljeno zgodnje razgibavanje, kar je zmanjšalo zarastline in posledične kontrakture. Nadaljnje raziskave so dokazale, da se na ta način izboljša sintezna aktivnost na mestu popraviljanja, poveča se natezna moč in izboljša se ožiljenost (49–51). Sčasoma so ugotovili, da je način zgodnje mobilizacije uporaben tudi v nekaterih predelih za poškodbe iztezalk (52).

Dinamični način opornice mora biti uporabljen pri tistih, ki so motivirani, da se čim prej vrnejo k funkcionalnemu opolnomočenju (slika 4). Do podobnih zaključkov so prišli v raziskavi, kjer so ugotovili, da je gibljivost boljša po šestih tednih dinamične imobilizacije, v primerjavi s statično imobilizacijo. Oprijemna moč je bila tudi opazovana 12 tednov po operaciji. Prav tako so dokazali večjo oprijemno moč pri skupini, kjer poteka zgodnje razgibavanje v primerjavi z imobiliziranimi primeri (53, 54).

## REZULTATI IN RAZPRAVA

Celjenje tetive poteka kompleksno, pri tem sodelujeta tetiva in tetivna ovojnica. Sprva tkivo tetivne ovojnice zapolnjuje vrzel ob fagocitozi nekrotičnih ostankov. Po dveh tednih nastopi proliferacija tendoplastov iz



**Slika 4.** Primer Kontrakleinert dinamične opornice.

krnov, ki premostijo poškodovani del. Tako po osmih tednih nastane tkivni kalus, ki nadomešča šivno linijo. Ob tem enakovredno sodelujeta arterijska prekrvavitev in sinovialna tekočina. Nadzorovano pasivno razgibanje je v pomoč pri celjenju, saj spodbuja celjenje poškodovane tetive. Primarna

kirurška oskrba mora glede nastavitve šivov upoštevati omenjeni potek celjenja. Pri sekundarni oskrbi je še pomembno, da poteka ob uporabi zdrave, dobro prekrvljene tetivne osnove.

V tabeli 1 so prikazane naše izkušnje s primarno oskrbo tetiv.

**Tabela 1.** Izkušnje s primarno oskrbo tetiv.

Prst	Regija poškodbe	Način oskrbe	Ocena, rezultat	Opombe
Kazalec	IV	U-šiv	dober	kontraktura, tenoliza
Palec	V	U-šiv	dober	/
Sredinec	II	U-šiv	zmeren	kontraktura
Sredinec, prstanec	IV	U-šiv	slab	kontraktura, amputacija prstanca
Sredinec, prstanec, mezinec	VI	urgentna transpozicija tetive	dober	Sudeckova distrofija
Mezinec	V	stranska tetivna anastomoza	zmeren	tenoliza
Kazalec, sredinec	VI	tetivni presadek, U-šiv	zmeren	tenoliza
Prstanec	IV	plastika aponevroze	dober	tenoliza
Palec	IV	urgentna transpozicija	odličen	slab pincetni prijem
Palec	IV	urgentna transpozicija	odličen	/

Končni rezultati oskrbe tetiv so odvisni od velikosti poškodbe, mesta poškodbe, stopnje onesnaženja, vzporedne travme, časa kirurške oskrbe, tehnike oskrbe in sodelovanja bolnikov pri celostni rehabilitaciji. Rezultati zdravljenja so običajno primerni, tako pri primarni kot odloženi oskrbi. Sicer velja pravilo, da je treba te poškodbe obravnavati z enako skrbjo in natančnostjo kot druge poškodbe roke. Tenoliza, če je potrebna, je tudi sestavni del oskrbe in praviloma predstavlja dokončno kirurško dejanje. Naši rezultati, prikazani v tabeli, se ujemajo z rezultati, citiranimi v strokovni literaturi. Operativno je izredno pomembna izbira bolnikov in individualni pristop po načelu tetivne rekonstruktivne lestvice. V sklopu rehabilitacije stremimo k čim boljšim rezultatom ob čim krajši imobilizaciji in ustrezno vodeni obravnavi. V fazi rehabilitacije je pomembno, da se v pravem času izdelata primerna opornica, saj je tudi delovna terapija pomemben del celovite

rehabilitacije za doseg dobrega rezultata oz. izida zdravljenja.

## **ZAKLJUČEK**

Poškodbe tetiv iztezalk so pogoste, saj jih varuje le tanek sloj mehkih tkiv. Področje je zelo heterogeno tako glede na vrsto poškodb kot tudi na primarno in sekundarno rekonstrukcijo tetiv iztezalk. Pri nekaterih poškodbah je ključno hitro postaviti pravo diagnozo, kar je lahko bistveno pri preprečitvi deformacij ali funkcionalnih izpadov. Predpogoj za dober uspeh je pravilni pristop pri tetivni kirurgiji in kirurgiji mehkih tkiv. Dober rezultat sekundarne rekonstrukcije pogojeta tudi pooperativna fizioterapija in delovna terapija. Pri tem ima pomembno vlogo pravilna časovna usklajenost vseh postopkov zdravljenja in ustrezno terapevtsko predvidevanje. V tej usklajenosti mora kirurg poznati koncept rehabilitacije, in obratno – fizioterapevt in delovni terapevt morata upoštevati kirurške možnosti.

**LITERATURA**

1. Tuncali D, Yavuz N, Terzioglu A, et al. The rate of upper-extremity deep-structure injuries through small penetrating lacerations. *Ann Plast Surg.* 2005; 55 (2): 146–8.
2. Bordoni B, Varacallo M. Anatomy, tendons [internet]. Treasure Island: StatPearls Publishing; 2020 [citirano 2020 Apr 30]. Dosegljivo na: <https://www.ncbi.nlm.nih.gov/books/NBK513237/>
3. O'Brien M. Anatomy of tendons. In: Maffulli N, Renström P, Leadbetter WB, eds. *Tendon injuries*. London: Springer; 2005.
4. Reuther KE, Gray CF, Soslowsky LJ. Form and function of tendon and ligament. In: O'Keefe RJ, Jacobs JJ, Chu CE, et al., eds. *Orthopaedic basic science*, 4th ed. Rosemont: American Academy of Orthopaedic Surgeons; 2013.
5. Austin N. The Wrist and hand complex. In: Levangie PK, Norkin CC, eds. *Joint structure and function: A comprehensive analysis*. Philadelphia: FA Davis; 2005.
6. Gosling J, Harris P, Humpherson J, et al. *Human anatomy, Color atlas and textbook*. 5th ed. Philadelphia: Mosby; 2008.
7. Drake R, Vogl W, Mitchell A. *Gray's anatomy for students*. 1st ed. London: Churchill Livingstone; 2004.
8. Moore KL, Dalley AF. *Clinically orientated anatomy*. 5th ed. Baltimore: Lippincott Williams and Wilkins; 2005.
9. Doyle JR. Extensor tendons: acute injuries. In: Green DP, Hotchkiss RN, Pederson WC, et al., eds. *Green's operative hand surgery*. 4th ed. New York: Churchill Livingstone; 1999. p. 1962–87.
10. Dy CJ, Rosenblatt L, Lee SK. Current methods and biomechanics of extensor tendon repairs. *Hand Clin.* 2013; 29 (2): 261–8.
11. Matzon JL, Bozentka DJ. Extensor tendon injuries. *J Hand Surg Am.* 2010; 35 (5): 854–61.
12. Crosby CA, Wehbe MA. Early protected motion after extensor tendon repair. *J Hand Surg Am.* 1999; 24 (5): 1061–70.
13. Hanz KR, Saint-Cyr M, Semmler MJ, et al. Extensor tendon injuries: Acute management and secondary reconstruction. *Plast Reconstr Surg.* 2008; 121 (3): 109e–20e.
14. Newport ML, Williams CD. Biomechanical characteristics of extensor tendon suture techniques. *J Hand Surg Am.* 1992; 17 (6): 1117–23.
15. Hart RG, Uehara DT, Kutz JE. Extensor tendon injuries of the hand. *Emerg Med Clin North Am.* 1993; 11 (3): 637–49.
16. Woo SH, Tsai TM, Kleinert HE, et al. A biomechanical comparison of four extensor tendon repair techniques in zone IV. *Plast Reconstr Surg.* 2005; 115 (6): 1674–81.
17. Griffin M, Hindocha S, Jordan D, et al. Management of extensor tendon injuries. *Open Orthop J.* 2012; 6: 36–42.
18. Kleinert HE, Verdan C. Report of the committee on tendon injuries (International federation of societies for surgery of the hand). *J Hand Surg Am.* 1983; 8 (5 Suppl 2): 794–8.
19. Rockwell WB, Butler PN, Byrne BA. Extensor tendon: Anatomy, injury, and reconstruction. *Plast Reconstr Surg.* 2000; 106 (7): 1592–603.
20. Anderson D. Mallet finger – management and patient compliance. *Aust Fam Physician.* 2011; 40 (1–2): 47–8.
21. Cheung JPY, Fung B, Ip WY. Review on mallet finger treatment. *Hand Surg.* 2012; 17 (3): 439–47.
22. Hallberg D, Lindholm A. Subcutaneous rupture of the extensor tendon of the distal phalanx of the finger: »Mallet finger«. Brief review of the literature and report on 127 cases treated conservatively. *Acta Chir Scand.* 1960; 119: 260–7.
23. Weiland AJ. Boutonniere and pulley rupture in elite baseball players. *Hand Clin.* 2012; 28 (3): 447.
24. Bendre AA, Hartigan BJ, Kalainov DM. Mallet finger. *J Am Acad Orthop Surg.* 2005; 13 (5): 336–44.
25. Handoll HHG, Vaghela MV. Interventions for treating mallet finger injuries. *Cochrane Database Syst Rev.* 2004; (3): CD004574.
26. Palmer RE. Joint injuries of the hand in athletes. *Clin Sports Med.* 1998; 17 (3): 513–31.
27. Yoon AP, Chung KC. Management of acute extensor tendon injuries. *Clin Plast Surg.* 2019; 46 (3): 383–91.
28. Garberman SF, Diao E, Peimer CA. Mallet finger: Results of early versus delayed closed Treatment. *J Hand Surg Am.* 1994; 19 (5): 850–2.
29. Wang L, Zhang X, Liu Z, et al. Tendon-bone graft for tendinous mallet fingers following failed splinting. *J Hand Surg Am.* 2013; 38 (12): 2353–9.

30. Abouna JM, Brown H. The treatment of mallet finger. The results in a series of 148 consecutive cases and a review of the literature. *Br J Surg.* 1968; 55 (9): 653–67.
31. Silfverskiöld KL, May EJ. Flexor tendon repair in zone II with a new suture technique and an early mobilization program combining passive and active flexion. *J Hand Surg Am.* 1994; 19 (1): 53–60.
32. Elson RA. Rupture of the central slip of the extensor hood of the finger. A test for early diagnosis. *J Bone Joint Surg Br.* 1986; 68 (2): 229–31.
33. Rubin J, Bozontka DJ, Bora FW. Diagnosis of closed central slip injuries. A cadaveric analysis of non-invasive tests. *J Hand Surg Br.* 1996; 21 (5): 614–6.
34. Smith DW. Boutonniere and Pulley rupture in elite basketball. *Hand Clin.* 2012; 28 (3): 449–50.
35. Peterson JJ, Bancroft LW. Injuries of the fingers and thumb in the athlete. *Clin Sports Med.* 2006; 25 (3): 527–42.
36. Curtis RM, Reid RL, Provost JM. A staged technique for the repair of the traumatic boutonniere deformity. *J Hand Surg Am.* 1983; 8 (2): 167–71.
37. Verdan CE. Primary and secondary repair of flexor and extensor tendon injuries. In: Flynn JE, ed. *Hand surgery.* 2nd ed. Baltimore: Williams & Wilkins; 1975.
38. Newport ML, Blair WF, Steyers CM Jr. Long-term results of extensor tendon repair. *J Hand Surg Am.* 1990; 15 (6): 961–6.
39. Blair WF, Steyers CM. Extensor tendon injuries. *Orthop Clin North Am.* 1992; 23 (1): 141–8.
40. Segalman KA. Dynamic lumbrical muscle transfer for correction of posttraumatic extensor tendon subluxation. *Tech Hand Up Extrem Surg.* 2006; 10 (2): 107–13.
41. el-Gammal TA, Steyers CM, Blair WF, et al. Anatomy of the oblique retinacular ligament of the index finger. *J Hand Surg Am.* 1993; 18 (4): 717–21.
42. Thompson JS, Peimer CA. Extensor tendon injuries: Acute repair and late reconstruction. In: Chapman MW, ed. *Operative orthopaedics.* Philadelphia: Lippincott; 1998.
43. Wong AL, Wilson M, Girnary S, et al. The optimal orthosis and motion protocol for extensor tendon injury in zones IV–VIII: A systematic review. *J Hand Ther.* 2017; 30 (4): 447–56.
44. Browne EZ Jr, Ribik CA. Early dynamic splinting for extensor tendon injuries. *J Hand Surg Am.* 1989; 14 (1): 72–6.
45. Wilson RL. Management of acute extensor tendon injuries. In: Hunter JM, Schneider LH, Mackin EJ, eds. *Tendon surgery in the hand.* St. Louis: Mosby; 1987.
46. Patel MR, Lipson LB, Desai SS. Conservative treatment of mallet thumb. *J Hand Surg Am.* 1986; 11 (1): 45–7.
47. Din KM, Meggitt BF. Mallet thumb. *J Bone Joint Surg Br.* 1983; 65 (5): 606–7.
48. Brüner S, Wittemann M, Jester A, et al. Dynamic splinting after extensor tendon repair in zones V to VII. *J Hand Surg Br.* 2003; 28 (3): 224–7.
49. Newport ML, Tucker RL. New perspectives on extensor tendon repair and implications for rehabilitation. *J Hand Ther.* 2005; 18 (2): 175–81.
50. Hitchcock TF, Light TR, Bunch WH, et al. The effect of immediate constrained digital motion on the strength of flexor tendon repairs in chickens. *J Hand Surg Am.* 1987; 12 (4): 590–5.
51. Feehan LM, Beauchene JG. Early tensile properties of healing chicken flexor tendons: Early controlled passive motion versus postoperative immobilization. *J Hand Surg Am.* 1990; 15 (1): 63–8.
52. Evans RB. Therapeutic management of extensor tendon injuries. *Hand Clin.* 1986; 2 (1): 157–69.
53. Bulstrode NW, Burr N, Pratt AL, et al. Extensor tendon rehabilitation a prospective trial comparing three rehabilitation regimes. *J Hand Surg Br.* 2005; 30 (2): 175–9.
54. Russell RC, Jones M, Grobbelaar A. Extensor tendon repair: Mobilise or splint?. *Chir Main.* 2003; 22 (1): 19–23.

Nik Krajnc<sup>1</sup>, Lina Savšek<sup>2</sup>

# Avtoimunske motnje gibanja

## *Autoimmune Movement Disorders*

### IZVLEČEK

KLJUČNE BESEDE: avtoimunske motnje gibanja, antinevronska protitelesa, paraneoplastični sindrom, tumor, imunoterapija

Avtoimunske motnje gibanja predstavljajo redko skupino bolezni, ki nastane zaradi pretiranega imunskega odziva proti nevronskega antigena. Patofiziološko jih razdelimo na motnje gibanja, povezane s protitelesi proti znotrajceličnim antigenom, ki pogosteje potekajo paraneoplastično in slabše odgovorijo na imunoterapijo, in motnje gibanja, povezane s protitelesi proti membranskim antigenom, ki so neposredno patogena, zato predstavljajo prognostično ugodnejšo skupino. V vsakodnevni praksi je uporabnejša klinična razdelitev na hipokinetične (parkinsonizem, sindrom otrdelosti, progresivni encefalomyelitis z rigidnostjo in mioklonusom) in hiperkinetične (tremor, mioklonus, distonija, horea, tiki, stereotipije in motnje gibanja, povezane s spanjem) motnje gibanja. Za diagnozo je ključna potrditev značilnih protiteles v serumu in/ali likvorju, preostale preiskave so nespecifične. Velik del avtoimunskih motenj gibanja je del paraneoplastičnega sindroma, zato je treba aktivno iskati spremljajoči tumor. Temelj zdravljenja predstavlja imunoterapija, s katero lahko dosežemo izboljšanje simptomov ali celo popolno okrevanje.

### ABSTRACT

KEY WORDS: autoimmune movement disorders, antineuronal antibodies, paraneoplastic syndrome, neoplasm, immunotherapy

Autoimmune movement disorders present a rare group of diseases which evolve as an exaggerated immune response to neuronal antigens. Pathophysiological classification divides them into disorders related to antibodies against intracellular antigens, which are frequently paraneoplastic and have a poor response to immunotherapy, and disorders related to antibodies against neuronal-surface antigens, which are directly pathogenic. Therefore, they present a prognostically better group. In everyday practice, the clinical classification into hypokinetic (Parkinsonism, stiff-person syndrome, progressive encephalomyelitis with rigidity and myoclonus), and hyperkinetic (tremor, myoclonus, dystonia, chorea, tics, stereotypies and sleep-related movement disorders) movement disorders is more applicable. For the diagnosis, the confirmation of typical antibodies in the serum and/or cerebrospinal fluid is essential, other paraclinical findings are nonspecific. Many autoimmune movement disorders are part of a paraneoplastic syndrome, which is why we have to actively look for an accompanying neoplasm. The treatment is based on immunotherapy, which may promote improvement of symptoms or even full recovery.

<sup>1</sup> Nik Krajnc, dr. med., Klinični oddelek za bolezni živčevja, Nevrološka klinika, Univerzitetni klinični center Ljubljana, Zaloška cesta 2, 1000 Ljubljana; krajnc.nik@gmail.com

<sup>2</sup> Asist. Lina Savšek, dr. med., Nevrološki oddelek, Splošna bolnišnica Celje, Oblakova ulica 5, 3000 Celje



## UVOD

Avtoimunske motnje gibanja (MG) predstavljajo redko skupino bolezni, ki nastane zaradi pretiranega imunskega odziva proti nevronalnim antigenom. Lahko nastanejo ob spremljajočem tumorju, okužbi ali idiopatsko (1). V nekaterih primerih so MG osrednji simptom (npr. faciobrahialna distonija pri encefalitisu s protitelesi proti z levcinom bogati, v gliomu inaktivirani beljakovini 1 (angl. *leucine-rich glioma-inactivated protein 1*, LGI1)), pri drugih pa te spremljajo (npr. orofacialne diskinezije pri encefalitisu s protitelesi proti receptorju za N-metil-D-aspartat (angl. *N-methyl-D-aspartate receptor*, NMDAR)) (2). Ker je pri nekaterih od njih možna ozdravitev, je zgodnja prepoznavna avtoimunske etiologije ključnega pomena.

## PATOFIZIOLOŠKA RAZDELITEV

Za avtoimunske MG so značilna nekatera antinevronska protitelesa, ki jih glede na celično lokacijo antigenov razdelimo v protitelesa proti znotrajceličnim in proti-

telesa proti membranskim antigenom (3). V tabeli 1 predstavljamo razdelitev protiteles z razlago antigenov, ki sodelujejo v patogenezi avtoimunskih MG, vendar je njihova vloga bolj zapletena od predstavljene in v veliki meri še vedno nepojasnjena, zato naj bralcu služi le kot temeljno znanje za olajšano razumevanja prispevka.

Protitelesa proti znotrajceličnim antigenom nimajo patogenetske vloge in jih srečamo pri številnih klasičnih paraneoplastičnih obolenjih (anti-Yo, anti-Hu, anti-Ri) (10). Patofiziološki mehanizmi vključujejo aktivacijo CD8-limfocitov T (12). Napovedna vrednost za rakavo obolenje je visoka, odziv na imunoterapijo pa slab (13). Po drugi strani so protitelesa proti zunajceličnim domenam receptorjev (npr. anti-NMDAR) in ionskim ter vodnim kanalčkom neposredno patogena in zato boljše odgovorijo na imunoterapijo (1, 11). Vrste antinevronske protiteles in njihove nevrološke prezentacije predstavljamo v tabeli 2.

**Tabela 1.** Razdelitev protiteles z razlago antigenov, ki sodelujejo pri patogenezi avtoimunskih motenj gibanja (3–11). RBPs – beljakovine, ki se vežejo na RNA (angl. *RNA-binding proteins*), Kv4.2 – pripadnik 2 poddružine D kalijevih napetostno odvisnih kanalov (angl. *potassium voltage-gated channel subfamily D member 2*), OBCAM – opioide vezavna celična adhezivska molekula (angl. *opioid-binding cell adhesion molecule*), LAMP – z limbičnim sistemom povezana membranska beljakovina (angl. *limbic system-associated membrane protein*).

Skupina protiteles	Protitelo	Razlaga kratice	Vloga antigena v fizioloških pogojih
Protitelesa proti znotrajceličnim antigenom	CV2/CRMP5	posredniška beljakovina kolapsinskega odziva 5 (angl. <i>collapsin-response mediated protein 5</i> )	V interakciji z mikrotubuli uravnava rastno cono aksonov
	Amfifizin		Po eksocitozi živčnih prenašalcev z dinaminom sodelujeta pri procesih ponovne uporabe membranskih antigenov
	GAD65	glutamatna dekarboksilaza 65 (angl. <i>glutamic acid decarboxylase 65</i> )	Sodeluje pri pretvorbi glutamata v $\gamma$ -aminomasleno kislino, ki deluje kot inhibitorni živčni prenašalec
	PCA-1/Yo	protitelo proti citoplazmi Purkinjevih celic (angl. <i>Purkinje cell cytoplasmic antibody</i> )	Z vezavo na beljakovino v citoplazmi Purkinjevih celic zavira prepis DNA
	PNMA2/Ma2	paraneoplastični antigen Ma2 (angl. <i>paraneoplastic antigen Ma2</i> )	Pozitivno uravnava apoptotske procese



	Tr/DNER	z epidermalnim rastnim dejavnikom povezan receptor, podoben Notchu (angl. <i>Delta/Notch-like epidermal growth factor-related receptor</i> )	Transmembranska beljakovina, ki deluje kot prenašalec beljakovin, podobnih epidermalnemu rastnemu dejavniku; nahaja se pretežno v nevronih malih možganov
	Hu/ANNA-1	protitelo proti jedru nevronov 1 (angl. <i>antineuronal nuclear antibody 1</i> )	Deluje na RBPs, ki sodelujejo pri potranskripcijskem procesiranju RNA
	Ri/ANNA-2	protitelo proti jedru nevronov 2 (angl. <i>antineuronal nuclear antibody 2</i> )	Deluje na RBPs, ki sodelujejo pri potranskripcijskem procesiranju RNA
Protitelesa proti membranskim antigenom	LGI1	z levcinom bogata, v gliomu inaktivirana beljakovina 1 (angl. <i>leucine rich glioma inactivated 1</i> )	Uravnava aktivnost napetostno odvisnih kalijevih kanalov v osrednjem živčevju; sodeluje pri uravnavanju rasti nevronov
	Caspr2	s kontaktnim povezana beljakovina 2 (angl. <i>contactin associated protein 2</i> )	Uravnava aktivnost napetostno odvisnih kalijevih kanalov v osrednjem in perifernem živčevju; sodeluje pri oblikovanju in uravnavanju sinaps, vzdrževanju funkcije aksonov in vzpostavljanju nevronske mreže
	NMDAR	receptor za N-metil-D-aspartat (angl. <i>N-methyl-D-aspartate receptor</i> )	Ekscitatorni ionotropni glutamatni receptor, pomemben za sinaptično plastičnost
	GABA <sub>B</sub> R	receptor tipa B za $\gamma$ -aminomasleno kislino (angl. <i><math>\gamma</math>-aminobutyric acid B receptor</i> )	Inhibitorni metabotropni receptor, ki prek kalcijevih in kalijevih kanalov uravnava sinaptično vzdražnost in plastičnost
	VGCC	napetostno odvisen kalcijev kanal (angl. <i>voltage-gated calcium channel</i> )	Ekscitatorni ionotropni kalcijev kanal, pomemben za sinaptično plastičnost; sodeluje pri krčenju srčne in skeletne mišice
	GlyR	glicinski receptor (angl. <i>glycine receptor</i> )	Inhibitorni ionotropni receptor za glicin, ki se nahaja predvsem v hrbtenjači in možganskem deblu; s tokom kloridnih ionov povzroči hiperpolarizacijo nevronov
	DPPX	dipeptidil-aminopeptidazi podobna beljakovina X (angl. <i>dipeptidyl aminopeptidase-like protein X</i> )	Regulatorna beljakovina kalijevih kanalov Kv4.2, ki sodeluje pri integraciji somatodendritičnih signalov
	mGluR1	metabotropni glutamatni receptor 1 (angl. <i>metabotropic glutamate receptor 1</i> )	Ekscitatorni metabotropni glutamatni receptor, pomemben za sinaptično plastičnost
	IgLON5	naddružina imunoglobulinov, ki vsebuje LAMP, OBCAM in neurotrimin (angl. <i>immunoglobulin superfamily containing LAMP, OBCAM, and neurotrimin</i> )	Adhezijska beljakovina, ki sodeluje pri rasti nevronov in vzpostavljanju nevronske mreže
		nevreksin-3 $\alpha$	

**Tabela 2.** Antinevronska protitelesa, povezana z avtoimunskimi motnjami gibanja (1, 2). CRMP5 – posredniška beljakovina kolapsinskega odziva 5 (angl. *collapsin-response mediated protein 5*), GAD65 – glutamatna dekarboksilaza 65 (angl. *glutamic acid decarboxylase 65*), VGCC – napetostno odvisen kalcijev kanal (angl. *voltage-gated calcium channel*), PCA – protitelo proti citoplazmi Purkinjevih celic (angl. *Purkinje cell cytoplasmic antibody*), GABA<sub>B</sub>R – receptor tipa B za  $\gamma$ -aminomasleno kislino (angl.  *$\gamma$ -aminobutyric acid B receptor*), GlyR $\alpha$ 1 – podenota alfa 1 glicinskega receptorja (angl. *glycine receptor alpha 1 subunit*), NMDAR – receptor za N-metil-D-aspartat (angl. *N-methyl-D-aspartate receptor*), DPPX – dipeptidil-aminopeptidazi podobna beljakovina X (angl. *dipeptidyl aminopeptidase-like protein X*), LGI1 – z levčinom bogata, v gliomu inaktivirana beljakovina 1 (angl. *leucine rich glioma inactivated 1*), Caspr2 – s kontaktnim povezana beljakovina 2 (angl. *contactin associated protein 2*), mGluR1 – metabotropni glutamatni receptor 1 (angl. *metabotropic glutamate receptor 1*), IgLON5 – naddružina imunoglobulinov, ki vsebuje LAMP, OBCAM in neurotrimin (angl. *immunoglobulin superfamily containing LAMP, OBCAM, and neurotrimin*), SPS – sindrom otrdelosti (angl. *stiff-person syndrome*), OMS – sindrom opoklonus-mioklonus (angl. *opsoclonus-myoclonus syndrome*), PERM – progresivni encefalomieltis z rigidnostjo in mioklonusom (angl. *progressive encephalomyelitis with rigidity and myoclonus*), LE – limbični encefalitis, PCD – paraneoplastična cerebelarna degeneracija, LEMS – Lambert-Eatonov miastenjski sindrom, SCLC – drobnocelični pljučni karcinom (angl. *small cell lung cancer*), NREM – faza spanja brez hitrih očesnih gibov (angl. *non-rapid eye movement sleep*). ►

## KLINIČNA RAZDELITEV

V grobem MG delimo na hipokinetične in hiperkinetične. Lahko so jim pridružene izguba koordinacije (ataksija) in kompleksne motnje izvršitve gibov, npr. apraksija. V klasični hipokinetični sindrom uvrščamo parkinsonizem, sindrom otrdelosti (angl. *stiff-person syndrome*, SPS) in progresivni encefalomieltis z rigidnostjo in mioklonusom (PERM). Hiperkinetične MG vključujejo tremor, mioklonus, distonijo, horeo, tike, ste-reotipije in MG, povezane s spanjem (14).

## ATAKSIJA

Ataksija je ena najpogostejših nevroloških motenj, ki jih srečamo v sklopu avtoimunskih MG (14). Za razliko od degenerativnih ali dednih oblik praviloma nastane subakutno in hitro napreduje (1). V značilni paraneoplastični sindrom uvrščamo protitelesa proti Purkinjevim celicam (anti-Yo), za katere je značilno hitro napredovanje cerebelarnega sindroma (88 %). Redkeje ob anti-Yo najdemo periferno nevropatijo ali mielopatijo. Zbolijo večinoma ženske, v več kot 80 % jih spremljajo ginekološki tumorji ali tumor dojke (14).

Cerebelarno ataksijo srečamo v kombinaciji s protitelesi proti glutamatni dekarboksilazi (angl. *glutamic acid decarboxylase*, GAD65), spremljajoči tumor pa je manj

pogost (< 12 %) (14, 15). Praviloma se kaže s pancerebelarnim sindromom in izrazito okulomotorno disfunkcijo, vključno z nistagmusom (16). Poleg tega jo srečamo v povezavi s protitelesi proti glialni fibrilarni kisli beljakovini (angl. *glial fibrillary acidic protein*, GFAP), ki v tretjini primerov nastane paraneoplastično (15, 17, 18). V tem primeru jo po navadi spremlja adenokarcinom prostate ali prebavil, redkeje mielom, melanom in drugi tumorji (19).

Med avtoimunske cerebelarne ataksije uvrščamo tudi ataksijo, povezano z glutonom (16). Opažamo jo pri 10–50 % bolnikov s celiakijo. V 90 % imajo bolniki izolirane nevrološke izpade brez pridruženih gastrointestinalnih simptomov, a s pozitivnimi protitelesi proti gliadinu in tkivni transglutaminazi (15, 16, 20). Kaže se s progresivnim cerebelarnim sindromom, najpogosteje kot ataksija hoje (100 %) in udov (75–90 %), motnje bulbomotorike (85 %), dizartrija (66 %) in izguba globoke senzibilitete (21).

Poleg tega ataksijo srečamo pri bolnikih, ki imajo na steroide odzivno encefalopatijo, povezano z avtoimunskim tiroiditisom (angl. *steroid-responsive encephalopathy associated with autoimmune thyroiditis*, SREAT), poznano pod imenom encefalopatija Hashimoto. Pojavi se pri 28 % bolnikov

<b>Skupina protiteles</b>	<b>Antigen</b>	<b>Motnja gibanja</b>	<b>Ostali nevrološki sindromi</b>	<b>Povezava s tumorjem</b>
Protitelesa proti znotrajceličnim antigenom	CV2/CRMP5	horea, ataksija	LE, encefalomyelitis, radikulopatija, nevropatija	SCLC, timom
	Amfifizin	SPS, PERM, ataksija, OMS	encefalomyelitis	SCLC, karcinom dojke
	GAD65	cerebelarna ataksija, SPS, PERM, ekstrapiramidni sindromi	LE, mielopatija	redko (timom, karcinom pljuč, dojke, debelega črevesa)
	PCA-1/Yo	cerebelarna ataksija	PCD	rak jajčnikov, dojke
	Ma2	parkinsonizem, cerebelarna ataksija	LE, rombencefalitis	karcinom mod, dojke, debelega črevesa
	T1/DNER	cerebelarna ataksija	encefalopatija	Hodgkinov limfom
	Hu	ataksija, horea, OMS	rombencefalitis, nevropatija	SCLC
	Ri	distonija čeljusti, OMS	rombencefalitis	SCLC, rak dojke
Protitelesa proti membranskim antigenom	LG11	faciohrahialni distonični zgibki, horea, ataksija, mioklonus, parkinsonizem	rombencefalitis	redko (timom, SCLC, rak dojke, prostate)
	Caspr2	nevromiotonija, horea, cerebelarna ataksija, epizodična ataksija	LE, Morvanov sindrom	timom
	NMDAR	orofacialne diskinezije, OMS	encefalitis	teratom jajčnikov
	GABA <sub>B</sub> R	ataksija, OMS	LE	SCLC
	VGCC	ataksija, mioklonus	LEMS	SCLC, rak dojke
	GlyR $\alpha$ 1	SPS, PERM	epileptični napadi, demielinizacijska obolenja	timom, limfom
	DPX	PERM, hiperekleksija, tremor, ataksija	encefalopatija, dizavtonomija, kognitivna disfunkcija	B-celični limfom, levkemija
	mGluR1	cerebelarna ataksija	epileptični napadi, kognitivna disfunkcija	Hodgkinov limfom
	IgLON5	horea, ataksija, parasomnije	motnje faze spanja NREM	/
	nevreksin-3 $\alpha$	diskinezije	epileptični napadi	/

s SREAT in se kaže z ataksijo trupa in nistagmusom (15). Za obolenje so značilna protitelesa proti tiroglobulinu in tiroidni peroksidazi (22). Večina bolnikov je v evirotičnem ali subklinično hipotirotičnem stanju (23).

Med druga, redkejša stanja uvrščamo še sindrom, povezan s protitelesi proti kalcijevim kanalom (angl. *voltage-gated calcium channel*, VGCC) (tip P/Q ali N), metabotropnemu glutamatnemu receptorju tipa 1 (angl. *metabotropic glutamate receptor 1*, mGluR1) in s kontaktinom povezano beljakovino 2 (angl. *contactin-associated protein 2*, Caspr2) (14, 24). Slednja nastopi kot epizodična motnja, ki jo sprožijo posturalne spremembe in/ali čustveni dogodki (15, 25).

## HIPOKINETIČNE MOTNJE Parkinsonizem

Parkinsonizem se v sklopu avtoimunskega obolenja najpogosteje kaže z vnetjem možganskega debla (rombencefalitis) (16). Bolniki imajo običajno motnje očesnih gibov, bradikinezijo, rigidnost, motnje hoje, posturalno nestabilnost, dizatrijo in disfagijo ter motnje spanja (motnje faze spanja s hitrimi gibi zrkla (angl. *rapid eye movement*, REM), narkolepsija) (1). Za razliko od idiopatske Parkinsonove bolezni avtoimunski parkinsonizem praviloma poteka kot atipični parkinsonizem (simetrična prizadetost, slaba odzivnost na zdravljenje z levodopo) napredujoče narave (26, 27). Temu so pridruženi znaki prizadetosti možganskega debla, predvsem motnje očesnih gibov, in motnje spanja (15, 28). Najpogosteje je povezan s protitelesi anti-Ma1 in anti-Ma2 ter protitelesi proti glicinskemu receptorju (angl. *glycine receptor*, GlyR), vendar so opisani tudi primeri anti-LGI1 in anti-GAD65 parkinsonizma (10, 29, 30). Zaradi pridruženih motenj očesnih gibov, avtonomne disfunkcije in kortikalnega mioklonusa moramo v diferencialni diagnostiki izključiti še atipične parkinsonizme, vendar je tovrstno prekrivanje redko (1, 14).

Parkinsonizem se lahko pojavi pri bolnikih s sistemskimi vezivnotkivnimi boleznimi. Pri sistemskem lupusu eritematozusu (SLE) po pojavnosti sledi horei, pogosto pa ga spremljajo še drugi nevropsihiatrični simptomi (halucinacije, delirij, mutizem) (31, 32). Pri mlajših bolnikih nastopi kot idiopatska Parkinsonova bolezen, vendar praviloma po diagnosticiranem revmatskem obolenju. Opisani so tudi primeri parkinsonizma pri bolnikih z antifosfolipidnim sindromom (31, 33, 34). Pri Sjögrenovem sindromu pride do nevroloških zapletov v 1,5–25% primerov, a se redko izrazijo kot parkinsonizem (31, 35). Patofiziološko podlago predstavlja vaskulitis bazalnih jeder, najizraziteje v sinjem jedru (lat. *locus coeruleus*) in kompaktnem delu črne substance (lat. *pars compacta substantiae nigrae*) (31).

## Sindrom otrdelosti

SPS je bolezen osrednjega živčevja, ki prizadene možgansko deblo in hrbtenjačo in se kaže z okorelostjo proksimalnih segmentov spodnjih okončin in aksialnega skeleta ter spazmi (14, 36). Pogosteje prizadene ženske v starosti 20–50 let (37). Zaradi aksialne rigidnosti bolniki pogosto razvijejo hiperlordozo in izgled lesenega moža (angl. *wooden-man appearance*), rigidnost pa prispeva k pogostim padcem brez posturalnih manevrov, ki bi te ublažili (angl. *statue-like*) (37). Boleče spazme sprožijo številni zunanji dražljaji, npr. nenaden hrup, stres, čustva in dotik (38). Pridružene so jim lahko dizavtonomne krize, ki se kažejo s prekomernim potenjem, tahikardijo in hipertenzijo (16). Leta 1988 so odkrili, da imajo nekateri bolniki protitelesa proti GAD65, ki sicer predstavljajo enega izmed označevalcev sladkorne bolezni tipa 1 (36). V nekaterih primerih najdemo tudi anti-GlyR, medtem ko protitelesa proti amfifizinu povezujemo z obolenjem, podobnim SPS (angl. *stiff-person syndrome-like disorder*) (1, 14). Patofiziološko ozadje bi lahko predstavljala supraspinalna dezinhibicija, saj so

v različnih raziskavah ugotavljali zmanjšane vrednosti  $\gamma$ -aminomaslene kisline (angl.  *$\gamma$ -aminobutyric acid*, GABA), izmerjene na MR-spektroskopiji (39).

Paraneoplastični SPS srečamo v manj kot 10 %, najpogosteje v povezavi z adenokarcinomom dojke, redkeje drobnoceličnim pljučnim karcinomom (angl. *small cell lung cancer*, SCLC), rakom debelega črevesa in Hodgkinovim limfomom (37, 38).

### **Progresivni encefalomyelitis z rigidnostjo in mioklonusom**

PERM se prekriva s SPS v okviru rigidnosti oz. otrdelosti, vendar ima večinoma hujši potek z encefalopatijo, debelnimi znaki (okulomotorna disfunkcija, disfagija, dizatrija) in mielopatijo (14, 40, 41). Pojavi se kasneje, v starosti 50–70 let (37). V približno 50 % je povezan z anti-GlyR, redkeje z anti-GAD65, protitelesi proti dipeptidil-peptidazi podobni beljakovini X (angl. *dipeptidyl aminopeptidase-like protein X*, DPPX) in protitelesi proti napetostno odvisnim kalijevim kanalom (angl. *voltage-gated potassium channel*, VGKC) (40, 42–44). Paraneoplastična povezava je dokazana v manj kot 20 % (45).

### **HIPERKINETIČNE MOTNJE Mioklonus**

Mioklonus predstavlja kratke, električnim šokom podobne zgbike, ki so lahko fokalni, multifokalni ali generalizirani (15). Prototip avtoimunskega mioklonusa predstavlja sindrom opsoklonus-mioklonus (angl. *opsoclonus-myoclonus syndrome*, OMS) (14). Opsoklonus se kaže s kaotičnimi, večsmernimi, konjugiranimi sakadnimi gibi zrkel brez vmesnih intersakadnih intervalov (15, 16). Mioklonizmi se pojavljajo v zunanjih očesnih mišicah, mišicah okončin ter aksialnega skeleta in se značilno ojačajo ob aktivaciji mišic (14). OMS so lahko pridruženi encefalopatija, posturalni tremor in motnje spanja ter vedenja. Pri 50 % otrok ga spremlja nevroblastom (38). Pri odraslih je povezava s tumorjem redkejša, najdemo ga le

v 15–40 % (15). Najbolj poznana paraneoplastična povezava je povezava z anti-Ri protitelesi, ki jih srečamo pri raku dojke, ginekoloških tumorjih ter SCLC (14, 38). Patološko podlago predstavljajo povezave med malimi možgani in ponsom, še posebej pontinimi omnipavznimi nevroni, ki sicer tonično inhibirajo sakadne gibe oči (15).

Anti-Caspr2 encefalitis povezujemo z obojestranskim mioklonusom spodnjih okončin, ki nekoliko spominja na ortostat-ski tremor (46, 47). Pogosto so mu pridruženi fascikulacije, nevropatična bolečina in kognitivni upad (15, 48).

Mioklonus srečamo tudi pri anti-DPPX encefalitisu. Poleg kognitivne disfunkcije ga spremljajo simptomi prekomerne vzdraženosti, npr. hiperekpleksija, tremor in epileptični napadi (49). Prodromalno se najpogosteje kaže z diarejo in drugimi gastrointestinalnimi simptomi ter izgubo telesne teže, kar si pojasnjujemo z bogatim izražanjem DPPX v mienteričnem pleksusu. Bolnike moramo vedno testirati za B-celični limfom in levkemije (38).

### **Horea**

Horeo sestavljajo nehoteni zgbiki, ki se naključno premikajo z enega dela telesa na drugega (15). Klasično avtoimunsko horeo predstavlja Sydenhamova horea, postreptokokno nevropsihiatrično obolenje, ki se pogosteje pojavlja pri otrocih (14). Pojavi se pri 26 % bolnikov z revmatsko vročico. Najpogosteje je asimetrična, vendar pravo hemihoreo srečamo le pri 20 %. Pogosto so ji pridruženi drugi motorični fenomeni, kot so motorična imperzistenca (npr. prijem molznice (angl. *milkmaid's grip*), švigajoč jezik (angl. *darting tongue*)), glasovni ali motorični tiki, spremenjena fiksacija očesnih gibov in okulogirne krize (16). Praviloma se motorični simptomi pojavijo pred nevropsihiatričnimi manifestacijami, kot so obsesivno-kompulzivno vedenje, motena verbalna fluena in diseksekutivni sindrom (16, 50). Znana so protitelesa proti lizogangliozidu

in tubulinu, v eni tretjini pa poročajo o protitelesih proti receptorju za dopamin tipa 1 in 2 (14, 16). Ta naj bi bila vzrok za povečano sproščanje dopamina v bazalnih jedrih (20).

Najpogostejši primer paraneoplastične horee predstavlja z anti-NMDAR povezana horea, za katero je značilna prodromalna psihoza (50). Med pogostejšimi MG so ji pridružene orolingvalna obrazna diskinezija, distonija in stereotipije. Pogosteje jo srečamo pri mlajših ženskah s teratomom jajčnika (38). Dejavnik tveganja predstavlja predhodni encefalitis, povzročen z virusom herpesa simpleksa 1 (51, 52). Podobno poteka encefalitis nevrekisin-3 $\alpha$ , vendar predstavlja redko obliko encefalitisa. Povezava s tumorjem ni znana, na možno diagnozo pa nas usmerita prodromalno povišana temperatura in diareja (15). Neredko so prisotna protitelesa proti posredniški beljakovini kolapsinskega odziva (angl. *collapsin response mediated protein 5*, CRMP5), ki nastanejo v sklopu paraneoplastičnega sindroma ob SCLC (70%) ali timomu (30%) (1).

Diferencialnodiagnostično moramo vedno pomisliti tudi na vezivnotkivne bolezni. Horea predstavlja najpogostejšo MG v sklopu vezivnotkivnih bolezni in se pojavi pri 3% bolnikov z antifosfolipidnim sindromom in 1% bolnikov s SLE (16).

## Psevdoatetozza

Psevdoatetozo predstavljajo nehoteni gibi distalnih delov okončin (prsti na rokah in nogah), ki so nizke amplitude, počasni in nepravilni in se izrazito ojačajo, ko bolniki zaprejo oči, kar si razlagamo z izgubo propriocepcije. Senzorična ganglionopatija in nevropatija sta klasična paraneoplastična sindroma, povezana z anti-Hu oz. SCLC (14, 38).

## Distonija

Distonija je opredeljena z vzdrževanjem in/ali obračanjem aksialnih mišic ali mišic okončin v nefiziološkem položaju. Lahko je povezana s ponavljajočimi se gibi, npr. tremorjem, v tem primeru jo imenujemo disto-

nični tremor (15). Distonija zapiranja čeljusti (angl. *jaw-closing dystonia*) in laringospazem sta pogosti manifestaciji paraneoplastičnega rombencefalitisa, povezanega z anti-Ri oz. karcinomom dojke ali pljušč (14, 38).

Distonijo okončin in oromandibularno distonijo najdemo pri anti-NMDAR encefalitisu, medtem ko generalizirano ali aksialno distonijo srečamo pri anti-GAD65 encefalitisu (14, 15).

V to skupino sodijo tudi z anti-LGI1 povezani faciobrahialni distonični zgibki (angl. *faciobrachial dystonic seizures*, FBDS) (53). Bolniki imajo kratke distonične paroksizme, ki so omejeni na obraz in ipsilateralno zgornjo okončino (38, 53). Praviloma trajajo manj kot dve sekundi in se ponovijo do stokrat dnevno (15, 54). Vsaj 40% bolnikov ima pridružene miklonizmom podobne gibe, ki jih lahko spremljajo generalizirani tonično-klonični epileptični napadi (38, 54, 55).

## Tremor

Tremor opredeljujejo nehotene ritmične oscilacije dela telesa. Redko se pojavi v sklopu avtoimunskega parkinsonizma, lahko pa ga srečamo kot del avtoimunskega encefalitisa. Protitelesa, povezana s tremorjem, so usmerjena proti receptorju za  $\alpha$ -amino-3-hidroksi-5-metil-4-izoksazolpropionsko kislino (angl.  *$\alpha$ -amino-3-hydroxy-5-methyl-4-isoxazolepropionic acid receptor*, AMPAR), Caspr2, DPPX, receptorju tipa B za  $\gamma$ -aminomasleno kislino (angl.  *$\gamma$ -aminobutyric acid B receptor*, GABA<sub>B</sub>R), GFAP, GlyR, LGI1, mGluR1, NMDAR ter VGCC tipa N (15).

## Nevromiotonija

Nevromiotonija (Isaacov sindrom) je redko obolenje, za katerega je značilna neprekinjena aktivnost motorične enote (38). Značilno vztraja v spanju (56). Povezana je z anti-VGKC, med katerimi prevladujejo anti-LGI1, manjšino pa predstavljajo anti-Caspr2 (46). Srečamo jo tudi pri Morvanovem

sindromu, pri katerem so ji pridružene še encefalopatija, nespečnost in dizavtonomija (57). Najpogostejši tumor pri bolnikih z Morvanovim sindromom je timom (58).

### Katatonija

Katatonija je psihomotorični sindrom, ki ga pogosto srečamo pri motnjah razpoloženja in psihozah (1). Kaže se z raznoliko klinično sliko, in sicer od stuporja, katalepsije, ehohalije in ehopraksije do psihomotorične agitacije (59). Lahko se pojavi v sklopu avtoimunskega encefalitisa, najpogosteje ob anti-NMDAR encefalitisu (14, 50). Opisani so tudi primeri pediatričnih avtoimunskih nevroloških obolenj, povezanih z okužbo s *Streptococcus* spp. (angl. *pediatric autoimmune neurologic disorders associated with Streptococcus*, PANDAS) s sliko katatonije (60). Med redkejšje avtoimunske vzroke za katatonijo uvrščamo še SLE, SREAT ter encefalitis s protitelesi proti receptorju tipa A za  $\gamma$ -aminomasleno kislino (angl.  *$\gamma$ -aminobutyric acid A receptor*, GABA<sub>A</sub>R) (60).

### Tiki in stereotipije

Tiki so ponavljajoči stereotipni gibi ali vokalizacije, ki so po značilnostih kratki in vključujejo mežikanje, kašljanje, godrnjanje, skomiganje z rameni in drugo stereotipno vedenje (15). V to kategorijo uvrščamo PANDAS (61). Pogosto se kaže z nenadnim začetkom obsesivno-kompulzivnega vedenja in/ali tikov v otroštvu (50).

Leta 2012 so iz diagnostičnih meril izključili okužbo s *Streptococcus* spp., od tedaj govorimo o pediatričnem nevropsihiatričnem sindromu z akutnim začetkom (angl. *pediatric acute-onset neuropsychiatric syndrome*, PANS) (14). Tako poročajo o nekaterih primerih PANS ob okužbi z *Mycoplasma* spp., *Borrelia burgdorferi* in virusom influence (16). Po nekaterih predvidevanjih naj bi v to skupino sodili tudi bolniki s Tourettovim sindromom. Za bolezen so značilna protitelesa proti bazalnim jedrom (angl. *anti-basal ganglia antibodies*, ABGA) (14).

### Motnje gibanja, povezane s spanjem

MG, povezane s spanjem, se z izjemo paralize v spanju kažejo z nehoteno motorično aktivnostjo (hiperkinezije) (62). Med njimi je najpogosteje opisana vedenjska motnja faze spanja s hitrimi gibi zrkla (angl. *rapid eye movement sleep behaviour disorder*, RBD), in sicer v sklopu anti-LGI1 in anti-Ma2 encefalitisa ter encefalitisa, povezanega s protitelesi proti naddružini imunoglobulinov, ki vsebuje LAMP, OBCAM in neurotrimin (angl. *immunoglobulin superfamily containing LAMP, OBCAM, and neurotrimin*, IgLON5), paraneoplastične cerebelarne degeneracije in narkolepsije, ki jo sicer pogosteje povezujemo s hipersomnijo, katapleksijo in paralizo v spanju (63). Glede na raziskavo Blattnerja in sodelavcev se RBD pojavlja pri 32 % z AE, druge parasomnije pa nekoliko redkeje (21 %) (64). Patološki substrat RBD predstavlja sekundarna narkolepsija kot posledica vnetnega procesa v hipotalamusu, amigdali in možganskem deblu (65).

### DIAGNOSTIKA

Klinična diagnoza avtoimunskih MG predstavlja velik izziv. Avtoimunske MG nastanejo subakutno in hitro napredujejo. Za razliko od nevrodegenerativnih obolenj so lahko multifokalne, npr. horei je pogosto pridružena periferna nevropatija (66). Neredko jih spremljajo druge avtoimunske bolezni, kot so sladkorna bolezen, boleznii ščitnice, perniciozna anemija in druge (1).

Pri bolnikih s PERM opažamo nihanja v klinični sliki, medtem ko pri bolnikih z anti-LGI1 encefalitisom opisujejo paroksizme omotice (angl. *dizziness spells*) (16, 67). Pomembna je anamneza o morebitnih prodromalnih simptomih, saj imajo bolniki z anti-DPPX pred razvojem nevroloških simptomov pogosto diarejo (66). Zanimariti ne gre niti starosti in spola, saj se npr. anti-NMDAR encefalitis pogosteje pojavlja pri mlajših ženskah in otrocih (1).



## Laboratorijske preiskave

Izvidi osnovnih laboratorijskih preiskav (hemogram, elektroliti, testi jetrne in ledvične funkcije) so praviloma normalni ali pa kažejo nespecifična odstopanja (68). Bolnike moramo vedno testirati za protitelesa iz sklopa ščitničnih in vezivnotkivnih obolenj, predvsem SLE in antifosfolipidnega sindroma (66).

Zaradi vpletenosti osrednjega živčevja vedno opravimo lumbalno punkcijo. V likvorju so prisotni znaki vnetja osrednjega živčevja, in sicer zvišana koncentracija beljakovin in blaga do zmerna limfocitna pleocitoza (69). Oligoklonalne trakove in povišan indeks imunoglobulina G zasledimo pri do 50 % bolnikov (66). Normalen likvorski izvid ne izključuje avtoimunske etiologije MG (70).

V sklopu diagnostike je ključno določiti antinevronska protitelesa (tabela 3). Vedno na prisotnost protiteles testiramo tako serum kot likvor, saj nekatera protitelesa bolje zaznamo v likvorju (npr. anti-NMDAR, anti-GlyR), druga v serumu (anti-GABA<sub>A</sub>R, anti-LGI1) (66, 71).

## Slikovna diagnostika

V sklopu diagnostične obravnave kljub slabi občutljivosti in specifičnosti preiskave vedno opravimo tudi MRI glave. Pri avtoimunske encefalitisu pričakujemo na T2- in FLAIR-poudarjeni sekvenci hiperintenzivne spremembe v medialnem temporalnem režnju, redkeje v možganskem deblu (15, 72). V sklopu anti-LGI1 encefalitisa pogosto najdemo hiperintenzivne spremembe v bazalnih jedrih (70). Podobne spremembe srečamo tudi pri avtoimunske parkinsonizmu (20). Pri ataksiji, povezani z glutenom, na MRI glave v 60–80 % ugotovljamo cerebelarno atrofijo, ki je v začetku bolezni reverzibilna (15, 20). Slikovna diagnostika je v zgodnjih stadijih ostalih MG praviloma normalna (43).

## Elektrofiziološke preiskave

Veliko vlogo pri obravnavi MG imajo tudi elektrofiziološke preiskave. Pomagajo nam pri postavitvi pravilne diagnoze, poleg tega pa jih uporabljamo za spremljanje učinkovitosti zdravljenja (73). Te nam pri bolnikih s SPS pokažejo hiperekscitabilnost možganskega debla in hrbtenjače, ki se kaže z neprekinjeno aktivnostjo motoričnih enot v agonističnih in antagonističnih mišicah, vidnih na elektromiografiji (EMG) (16). S površinskim EMG dokažemo ojačan akustični refleks, ki je bolj izrazit na spodnjih okončinah in je posledica dezinhibicije hrbtenjače in ne primarnih povezav znotraj možganskega debla (14, 73).

Pri bolnikih, ki imajo z glutenom povezano MG, ki se kaže kot sindrom mioklonusa in ataksije, nam elektrofiziološke preiskave po navadi pokažejo visoke amplitude somatosenzoričnih izvabljenih odzivov (angl. *somatosensory evoked potential*, SEP) (74). Mioklonus je sicer kortikalnega izvora, vendar ga povezujemo s primarno cerebelarno patologijo, ki vodi v hiperekscitabilnost motorične skorje (75). Z EEG v tem primeru odkrijemo ostre valove okcipitalno, redkeje trne centroparietalno (76).

## Diagnostika spremljajočega tumorja

Sum na paraneoplastično MG temelji na starosti bolnikov, spolu, pozitivni družinski anamnezi, dejavnih tveganja in subakutnemu poteku bolezni. Najpogostejši tumorji, ki jih najdemo v sklopu avtoimunske MG, so SCLC, adenokarcinom dojke, ginekološki adenokarcinomi, seminom testisov, teratom jajčnikov in timom. V diagnostiki ob utemeljenem sumu opravimo CT prsnega koša, trebuha in medenice, mamografijo ter/ali UZ mod in medenice. Največjo občutljivost ima pozitronska emisijska tomografija v povezavi z računalniško tomografijo (angl. *positron emission tomography-computed tomography*, PET-CT). To je funkcionalna slikovna preiskava, pri kateri z vbrizganjem



**Tabela 3.** Avtoimunske motnje gibanja in njihova povezava z antinevronalnimi protitelesi (1). SPS – sindrom otrdelosti (angl. *stiff-person syndrome*), CRMP-5 – posredniška beljakovina kolapsinskega odziva 5 (angl. *collapsin-response mediated protein 5*), GAD65 – glutamatna dekarboksilaza 65 (angl. *glutamic acid decarboxylase 65*), VGCC – napetostno odvisen kalcijev kanal (angl. *voltage-gated calcium channel*), GABA<sub>B</sub>R – receptor tipa B za  $\gamma$ -aminomasleno kislino (angl.  *$\gamma$ -aminobutyric acid B receptor*), IgLON5 – nadružina imunoglobulinov, ki vsebuje LAMP, OBCAM in neurotrimin (angl. *immunoglobulin superfamily containing LAMP, OBCAM, and neurotrimin*), GlyR – glicinski receptor (angl. *glycine receptor*), NMDAR – receptor za N-metil-D-aspartat (angl. *N-methyl-D-aspartate receptor*), DPPX – dipeptidil-aminopeptidazi podobna beljakovina X (angl. *dipeptidyl aminopeptidase-like protein X*), LGI1 – z levcinom bogata, v gliomu inaktivirana beljakovina 1 (angl. *leucine rich glioma inactivated 1*), GABA<sub>A</sub>R – receptor tipa A za  $\gamma$ -aminomasleno kislino (angl.  *$\gamma$ -aminobutyric acid A receptor*), Caspr2 – s kontaktnim povezana beljakovina 2 (angl. *contactin associated protein 2*), mGluR1 – metabotropni glutamatni receptor 1 (angl. *metabotropic glutamate receptor 1*), SCLC – drobnocelični pljučni karcinom (angl. *small cell lung cancer*), KML – kronična mieloična levkemija.

Sindrom	Antigeni, proti katerim so usmerjena antinevronska protitelesa	Najpogostejša povezava s tumorjem
Horea	CRMP-5, Hu, GAD65, VGCC, Ri, GABA <sub>B</sub> R, IgLON5	SCLC, timom, adenokarcinom dojke, neHodgkinov limfom, KML
Mioklonus	Ri, Ma2, Zic4, CRMP-5, GlyR, NMDAR, GAD65, GABA <sub>B</sub> R, DPPX	nevroblastom, SCLC, adenokarcinom dojke, teratom jajčnikov, seminom testisov
Diskinezija	NMDAR, nevreksin 3 $\alpha$	teratom jajčnikov
Parkinsonizem	Ma1/Ma2, LGI1, GAD65	seminom testisov, nedrobnocelični pljučni karcinom, B-celični limfom
Motnje spektra SPS	GAD65, DPPX, ampifizin, GlyR, GABA <sub>A</sub> R, gefrin	adenokarcinom dojke, timom, SCLC, Hodgkinov limfom, adenokarcinom debelega črevesa
Ataksija	Hu, Ma1/Ma2, Yo, GAD65, VGCC, Caspr2, mGluR1, DPPX, IgLON5, GABA <sub>B</sub> R	SCLC, tumorji testisov, ginekološki tumorji, adenokarcinom dojke, timom, limfom

biološko aktivnih molekul (npr. glukoze), označenih s pozitronskimi sevalci (npr. <sup>18</sup>F), zaznamo presnovo tkiv, ki je v tumorskih celicah značilno povečana (1).

## ZDRAVLJENJE

Temelj zdravljenja predstavlja imunoterapija. Slabši napovedni dejavnik predstavljajo MG s protitelesi proti znotrajceličnim antigenom, medtem ko bolniki s protitelesi proti membranskim antigenom bolje odgovorijo na imunoterapijo (1, 14, 77, 78). Ključno je čim prejšnje zdravljenje, saj odlašanje z imunoterapijo zmanjšuje verjetnost za reverzibilnost MG (14, 79).

## Akutno zdravljenje

V sklopu akutnega zdravljenja se poslužujemo visokih odmerkov glukokortikoidov,

intravenskih imunoglobulinov (IVIg) in/ali plazmafereze (PF). Protokol zdravljenja predstavlja 1 g metilprednizolona ali 0,4 g/kg IVIg pet dni zapored. Indikacijo za IVIg predstavljajo bolniki s SPS s protitelesi proti GAD65 (80). Za bolnike s hudim avtoimunskim encefalitisom (npr. anti-VGKC, anti-NMDAR ali anti-GlyR encefalitisom) se priporoča večmesečno zdravljenje z glukokortikoidi, sprva v odmerku 64 mg dnevno, nato pa postopno zniževanje odmerka (14).

Pri bolnikih, ki so slabo odzivni na zdravljenje z glukokortikoidi ali IVIg, običajno izvedemo PF vsak drugi dan, in sicer 10–14 dni (1). Odgovor na zdravljenje lahko pričakujemo šele po dveh ali več tednih (14). Ob PF moramo dnevno nadzorovati albumin, elektrolite in fibrinogen zaradi nevarnosti hipokalcemije, hipoalbuminemije in

hipofibrinogenemije. Poleg omenjenih se med neželenimi učinki pojavljata tudi znižan krvni tlak in nagnjenost h krvavitvam (15).

Po uvedenem zdravljenju po dveh tednih svetujemo ponoven pregled bolnikov za oceno objektivnega izboljšanja (1). Ob neodzivnosti na terapijo prvega reda bolniku uvedemo rituksimab ali ciklofosfamid (1, 14).

## Kronično zdravljenje

V primeru odzivnosti na zdravlila prvega reda je treba razmisliti o vzdrževalnem zdravljenju zaradi vzdrževanja remisije in zmanjšanja odmerka glukokortikoidov oz. IVIg. Po navadi se vzdrževalnega zdravljenja poslužujemo pri bolnikih s hudim refraktarnim ali recidivnim obolenjem (14).

Zdravilo izbora predstavljata azatioprin ali mikofenolat mofetil. Alternativno zdravljenje predstavljajo metotreksat, hidroksiklorokvin in ciklofosfamid. Uvedba vzdrževalnega zdravljenja bi morala sovpadati z nižanjem odmerka peroralnih glukokortikoidov in/ali infuzije IVIg v obdobju šest do osem mesecev. Med zdravljenjem je ključno spremljanje krvne slike in testov jetrne ter ledvične funkcije (14).

Ob kroničnem prejemanju glukokortikoidov morajo bolniki jemati kalcij v odmerku 1.000–1.200 mg/dan in vitamin D3 (600–800 IU dnevno), saj opažamo zmanjšanje kostne gostote že dokaj hitro po uvedbi zdravljenja (81). Zaradi nevarnosti hiperkalcemije moramo serumski nivo kalcija preveriti pred zdravljenjem, po dveh do štirih tednih zdravljenja, nato pa vsake dva do tri mesece (82). Bolnike lahko spremljamo tudi z merjenjem kostne gostote (83). V primeru patološke kostne denzitometrije se priporoča uvedba bisfosfonatov, še posebej kadar bolniki prejemajo glukokortikoide tri ali več mesecev. Ob kroničnem zdravljenju z glukokortikoidi, azatioprinom ali ciklofosfamidom se svetuje profilaksa pred pljučnico, povzročeno s *Pneumocystis jirovecii*, in sicer s trimetoprim/sulfamezolasolom (80 mg/400 mg) v odmerku dve

tableti trikrat tedensko ali ena tableta vsak dan (14). Slednjega režima se poslužujemo ob odmerku glukokortikoida več kot 16 mg dnevno oz. pri kombinirani imunosupresiji.

## Zdravljenje tumorja

K izboljšanju nevroloških simptomov prištevata tudi zgodnje odkritje in zdravljenje tumorja. Boljši odgovor na odstranitev tumorja pričakujemo pri bolnikih s protitelesi proti membranskim antigenom (16). Še posebej učinkovita naj bi bila odstranitev timoma pri bolnikih z anti-GlyR, pri MG s protitelesi proti znotrajceličnim antigenom pa odstranitev tumorja prispeva vsaj k umiritvi simptomov (npr. odstranitev SCLC pri bolnikih z anti-Hu) (14). Enako poročajo o ugodnem odzivu na odstranitev teratoma jajčnika pri bolnikih z anti-NMDAR encefalitisom (1).

## Simptomatsko in specifično zdravljenje

Kljub slabši učinkovitosti simptomatskega zdravljenja v primerjavi z MG druge etiologije to pomembno prispeva k vsaj delni ublažitvi simptomov (16). V simptomatsko zdravljenje uvrščamo benzodiazepine, ki so uporabni za blaženje simptomov opsoklonusa, mioklonusa, otrdelosti in mišičnih krčev (84). Mišični relaksanti, kot je baklofen, prav tako prispevajo k blaženju otrdelosti in mišičnih krčev pri bolnikih z SPS in PERM (85). V sklopu simptomatskega zdravljenja hiperkinetičnih MG, kot so horea in tiki, igrajo ključno vlogo depletorji dopamina (tetrabenazin), ki za razliko od dopaminskih antagonistov ne predstavljajo tveganja za razvoj tardivnih diskinezij (86). Veliko vlogo pri zdravljenju distonije ima tudi botulinum toksin (14, 38, 87). Specifično zdravljenje potrebuje tudi z glutenom povezana ataksija, saj ob ustrezni dieti brez glutena opažamo izrazito izboljšanje nevroloških simptomov. Podobno velja za Sydenhamovo horeo, ki potrebuje antibiotično zdravljenje s penicilinom (16). Kljub

tovrstni profilaksi pride do ponovitve Sydenhamove horee pri do 40 % bolnikov (88).

## ZAKLJUČKI

Avtoimunske MG so izredno raznolike in prizadenejo bolnike vseh starosti. Nanje moramo pomisliti ob subakutnem nastopu simptomov z napredujočim potekom, ki jih pogosto spremljajo hiter kognitivni upad in nevropsihiatrične manifestacije. Za

diagnozo je ključna potrditev antinevronskega protitelesa v serumu in/ali likvorju, preostale paraklinične preiskave so nespecifične. Vedno moramo aktivno iskati tudi tumor, ki bi lahko povzročil paraneoplastično obolenje. Ključno je čimprejšnje zdravljenje z imunoterapijo, ki lahko pomaga pri izboljšanju simptomov ali celo vodi v popolno remisijo.

---

## LITERATURA

1. Honorat JA, McKeon A. Autoimmune movement disorders: a clinical and laboratory approach. *Curr Neurol Neurosci Rep.* 2017; 17 (1): 4.
2. Honnorat J, Joubert B. Movement disorders in autoimmune encephalitis and paraneoplastic neurological syndromes. *Rev Neurol (Paris).* 2018; 174 (9): 597–607.
3. Irani SR. 'Moonlighting' surface antigens: a paradigm for autoantibody pathogenicity in neurology? *Brain.* 2016; 139 (2): 304–6.
4. Brot S, Smaoune H, Youssef-Issa M, et al. Collapsin response-mediator protein 5 (CRMP5) phosphorylation at threonine 516 regulates neurite outgrowth inhibition. *Eur J Neurosci.* 2014; 40 (7): 3010–20.
5. Schuller M, Jenne D, Voltz R. The human PNMA family: novel neuronal proteins implicated in paraneoplastic neurological disease. *J Neuroimmunol.* 2005; 169 (1–2): 172–6.
6. Eiraku M, Hirata Y, Takeshima H, et al. Delta/notch-like epidermal growth factor (EGF)-related receptor, a novel EGF-like repeat-containing protein targeted to dendrites of developing and adult central nervous system neurons. *J Biol Chem.* 2002; 277 (28): 25400–7.
7. Klein CJ, Lennon VA, Aston PA, et al. Insights from LGI1 and CASPR2 potassium channel complex autoantibody subtyping. *JAMA Neurol.* 2013; 70 (2): 229–34.
8. Wang MC, Dolphin A, Kitmitto A. L-type voltage-gated calcium channels: understanding function through structure. *FEBS Lett.* 2004; 564 (3): 245–50.
9. Hansen KB, Yi F, Perszyk RE, et al. NMDA Receptors in the central nervous system. *Methods Mol Biol.* 2017; 1677: 1–80.
10. Balint B, Vincent A, Meinck HM, et al. Movement disorders with neuronal antibodies: syndromic approach, genetic parallels and pathophysiology. *Brain.* 2018; 141 (1): 13–36.
11. Bien CG, Vincent A, Barnett MH, et al. Immunopathology of autoantibody-associated encephalitides: clues for pathogenesis. *Brain.* 2012; 135 (5): 1622–38.
12. Damato V, Balint B, Kienzler AK, et al. The clinical features, underlying immunology, and treatment of autoantibody-mediated movement disorders. *Mov Disord.* 2018; 33 (9): 1376–89.
13. Hoftberger R, Lassmann H. Immune-mediated disorders. *Handb Clin Neurol.* 2017; 145: 285–99.
14. McKeon A, Vincent A. Autoimmune movement disorders. *Handb Clin Neurol.* 2016; 133: 301–15.
15. Fearon C, O'Toole O. Autoimmune movement disorders. *Semin Neurol.* 2018; 38 (3): 316–29.
16. Baizabal-Carvallo JF, Jankovic J. Autoimmune and paraneoplastic movement disorders: An update. *J Neurol Sci.* 2018; 385: 175–84.
17. Kimura A, Takekoshi A, Yoshikura N, et al. Clinical characteristics of autoimmune GFAP astrocytopathy. *J Neuroimmunol.* 2019; 332: 91–8.

18. Shan F, Long Y, Qiu W. Autoimmune glial fibrillary acidic protein astrocytopathy: a review of the literature. *Front Immunol*. 2018; 9: 2802.
19. Fang B, McKeon A, Hinson SR, et al. Autoimmune glial fibrillary acidic protein astrocytopathy: A novel meningoencephalomyelitis. *JAMA Neurol*. 2016; 73 (11): 1297–307.
20. Baizabal-Carvallo JF, Jankovic J. Movement disorders in autoimmune diseases. *Mov Disord*. 2012; 27 (8): 935–46.
21. Hadjivassiliou M, Grunewald R, Sharrack B, et al. Gluten ataxia in perspective: epidemiology, genetic susceptibility and clinical characteristics. *Brain*. 2003; 126 (3): 685–91.
22. Lee SW, Donlon S, Caplan JP. Steroid responsive encephalopathy associated with autoimmune thyroiditis (SREAT) or Hashimoto's encephalopathy: a case and review. *Psychosomatics*. 2011; 52 (2): 99–108.
23. Ferracci F, Carnevale A. The neurological disorder associated with thyroid autoimmunity. *J Neurol*. 2006; 253 (8): 975–84.
24. Joubert B, Gobert F, Thomas L, et al. Autoimmune episodic ataxia in patients with anti-CASPR2 antibody-associated encephalitis. *Neurol Neuroimmunol Neuroinflamm*. 2017; 4 (4): e371.
25. Lopez Chiriboga AS, Pittcock S. Episodic ataxia in CASPR2 autoimmunity. *Neurol Neuroimmunol Neuroinflamm*. 2019; 6 (2): e536.
26. Gastaldi M, Arbasino C, Dalocchio C, et al. NMDAR encephalitis presenting as akinesia in a patient with Parkinson disease. *J Neuroimmunol*. 2019; 328: 35–7.
27. Tada S, Furuta M, Fukada K, et al. Severe parkinsonism associated with anti-CRMP5 antibody-positive paraneoplastic neurological syndrome and abnormal signal intensity in the bilateral basal ganglia. *J Neurol Neurosurg Psychiatry*. 2016; 87 (8): 907–10.
28. Gövert F, Leyppoldt F, Junker R, et al. Antibody-related movement disorders – a comprehensive review of phenotype-autoantibody correlations and a guide to testing. *Neurol Res Pract*. 2020; 2: 6.
29. Kannoth S, Anandakuttan A, Mathai A, et al. Autoimmune atypical parkinsonism – A group of treatable parkinsonism. *J Neurol Sci*. 2016; 362: 40–6.
30. Panzer J, Dalmau J. Movement disorders in paraneoplastic and autoimmune disease. *Curr Opin Neurol*. 2011; 24 (4): 346–53.
31. Barba C, Alexopoulos H. Parkinsonism in autoimmune diseases. *Int Rev Neurobiol*. 2019; 149: 419–52.
32. Garcia-Moreno JM, Chacon J. Juvenile parkinsonism as a manifestation of systemic lupus erythematosus: case report and review of the literature. *Mov Disord*. 2002; 17 (6): 1329–35.
33. Islam MA, Alam F, Kamal MA, et al. 'Non-criteria' neurologic manifestations of antiphospholipid syndrome: a hidden kingdom to be discovered. *CNS Neurol Disord Drug Targets*. 2016; 15 (10): 1253–65.
34. Arvanitakis Z, Capuano AW, Brey R, et al. Antiphospholipid antibodies: cognitive and motor decline, neuroimaging and neuropathology. *Neuroepidemiology*. 2019; 53 (1–2): 100–7.
35. Moreira I, Teixeira F, Martins Silva A, et al. Frequent involvement of central nervous system in primary Sjogren syndrome. *Rheumatol Int*. 2015; 35 (2): 289–94.
36. Chang T, Alexopoulos H, McMenamin M, et al. Neuronal surface and glutamic acid decarboxylase autoantibodies in Nonparaneoplastic stiff person syndrome. *JAMA Neurol*. 2013; 70 (9): 1140–9.
37. Baizabal-Carvallo JF, Jankovic J. Stiff-person syndrome: insights into a complex autoimmune disorder. *J Neurol Neurosurg Psychiatry*. 2015; 86 (8): 840–8.
38. Lim TT. Paraneoplastic autoimmune movement disorders. *Parkinsonism Relat Disord*. 2017; 44: 106–9.
39. Levy LM, Levy-Reis I, Fujii M, et al. Brain gamma-aminobutyric acid changes in stiff-person syndrome. *Arch Neurol*. 2005; 62 (6): 970–4.
40. Wirth T, Kaeuffer C, Chanson JB, et al. Progressive encephalomyelitis with rigidity and myoclonus, a diagnostic challenge. *Rev Neurol (Paris)*. 2018; 174 (5): 343–6.
41. Crisp SJ, Balint B, Vincent A. Redefining progressive encephalomyelitis with rigidity and myoclonus after the discovery of antibodies to glycine receptors. *Curr Opin Neurol*. 2017; 30 (3): 310–6.
42. Balint B, Jarius S, Nagel S, et al. Progressive encephalomyelitis with rigidity and myoclonus: a new variant with DPPX antibodies. *Neurology*. 2014; 82 (17): 1521–8.
43. Carvajal-Gonzalez A, Leite MI, Waters P, et al. Glycine receptor antibodies in PERM and related syndromes: characteristics, clinical features and outcomes. *Brain*. 2014; 137 (8): 2178–92.
44. Martinez-Hernandez E, Arino H, McKeon A, et al. Clinical and immunologic investigations in patients with stiff-person spectrum disorder. *JAMA Neurol*. 2016; 73 (6): 714–20.
45. Mas N, Saiz A, Leite MI, et al. Antiglycine-receptor encephalomyelitis with rigidity. *J Neurol Neurosurg Psychiatry*. 2011; 82 (12): 1399–401.

46. Binks SNM, Klein CJ, Waters P, et al. LGI1, CASPR2 and related antibodies: a molecular evolution of the phenotypes. *J Neurol Neurosurg Psychiatry*. 2018; 89 (5): 526–34.
47. Govert F, Witt K, Erro R, et al. Orthostatic myoclonus associated with Caspr2 antibodies. *Neurology*. 2016; 86 (14): 1353–5.
48. van Sonderen A, Arino H, Petit-Pedrol M, et al. The clinical spectrum of Caspr2 antibody-associated disease. *Neurology*. 2016; 87 (5): 521–8.
49. Ali F, Wijidicks EF. Treatment of movement disorder emergencies in autoimmune encephalitis in the neurosciences ICU. *Neurocrit Care*. 2020; 32 (1): 286–94.
50. Pollak TA, Beck K, Irani SR, et al. Autoantibodies to central nervous system neuronal surface antigens: psychiatric symptoms and psychopharmacological implications. *Psychopharmacology (Berl)*. 2016; 233 (9): 1605–21.
51. Dalmau J. NMDA receptor encephalitis and other antibody-mediated disorders of the synapse: The 2016 Cotzias Lecture. *Neurology*. 2016; 87 (23): 2471–82.
52. Hacohen Y, Deiva K, Pettingill P, et al. N-methyl-D-aspartate receptor antibodies in post-herpes simplex virus encephalitis neurological relapse. *Mov Disord*. 2014; 29 (1): 90–6.
53. Aurangzeb S, Symmonds M, Knight RK, et al. LGI1-antibody encephalitis is characterised by frequent, multifocal clinical and subclinical seizures. *Seizure*. 2017; 50: 14–7.
54. Bakpa OD, Reuber M, Irani SR. Antibody-associated epilepsies: clinical features, evidence for immunotherapies and future research questions. *Seizure*. 2016; 41: 26–41.
55. Irani SR, Michell AW, Lang B, et al. Faciobrachial dystonic seizures precede Lgi1 antibody limbic encephalitis. *Ann Neurol*. 2011; 69 (5): 892–900.
56. Sawlani K, Katirji B. Peripheral nerve hyperexcitability syndromes. *Continuum (Minneapolis, Minn)*. 2017; 23 (5, Peripheral Nerve and Motor Neuron Disorders): 1437–50.
57. Seagar M, Russier M, Caillard O, et al. LGI1 tunes intrinsic excitability by regulating the density of axonal Kv1 channels. *Proc Natl Acad Sci U S A*. 2017; 114 (29): 7719–24.
58. Irani SR, Pettingill P, Kleopa KA, et al. Morvan syndrome: clinical and serological observations in 29 cases. *Ann Neurol*. 2012; 72 (2): 241–55.
59. Brar K, Kaushik SS, Lippmann S. Catatonia update. *Prim Care Companion CNS Disord*. 2017; 19 (5).
60. Rogers JP, Pollak TA, Blackman G, et al. Catatonia and the immune system: a review. *Lancet Psychiatry*. 2019; 6 (7): 620–30.
61. Cox CJ, Zuccolo AJ, Edwards EV, et al. Antineuronal antibodies in a heterogeneous group of youth and young adults with tics and obsessive-compulsive disorder. *J Child Adolesc Psychopharmacol*. 2015; 25 (1): 76–85.
62. Bargiotas P, Bassetti CL. Sleep-related movement disorders and disturbances of motor control. *Curr Opin Neurol*. 2017; 30 (4): 405–15.
63. Heidbreder A, Philipp K. Anti-IgLON 5 Disease. *Curr Treat Options Neurol*. 2018; 20 (8): 29.
64. Blattner MS, de Bruin GS, Bucelli RC, et al. Sleep disturbances are common in patients with autoimmune encephalitis. *J Neurol*. 2019; 266 (4): 1007–15.
65. Iranzo A. Sleep and neurological autoimmune diseases. *Neuropsychopharmacology*. 2020; 45 (1): 129–40.
66. Graus F, Titulaer MJ, Balu R, et al. A clinical approach to diagnosis of autoimmune encephalitis. *Lancet Neurol*. 2016; 15 (4): 391–404.
67. Gadoth A, Pittock SJ, Dubey D, et al. Expanded phenotypes and outcomes among 256 LGI1/CASPR2-IgG-positive patients. *Ann Neurol*. 2017; 82 (1): 79–92.
68. Van Sonderen A, Petit-Pedrol M, Dalmau J, et al. The value of LGI1, Caspr2 and voltage-gated potassium channel antibodies in encephalitis. *Nat Rev Neurol*. 2017; 13 (5): 290–301.
69. Leypoldt F, Armangue T, Dalmau J. Autoimmune encephalopathies. *Ann N Y Acad Sci*. 2015; 1338 (1): 94–114.
70. Dubey D, Blackburn K, Greenberg B, et al. Diagnostic and therapeutic strategies for management of autoimmune encephalopathies. *Expert Rev Neurother*. 2016; 16 (8): 937–49.
71. Dash D, Pandey S. Movement disorders associated with neuronal antibodies. *Acta Neurol Scand*. 2019; 139 (2): 106–17.
72. Heine J, Pruss H, Bartsch T, et al. Imaging of autoimmune encephalitis – relevance for clinical practice and hippocampal function. *Neuroscience*. 2015; 309: 68–83.
73. Chen KS, Chen R. Principles of electrophysiological assessments for movement disorders. *J Mov Disord*. 2020; 13 (1): 27–38.
74. Pennisi M, Bramanti A, Cantone M, et al. Neurophysiology of the «celiac brain»: disentangling gut-brain connections. *Front Neurosci*. 2017; 11: 498.

75. Tijssen MA, Thom M, Ellison DW, et al. Cortical myoclonus and cerebellar pathology. *Neurology*. 2000; 54 (6): 1350–6.
76. Bhatia KP, Brown P, Gregory R, et al. Progressive myoclonic ataxia associated with coeliac disease. The myoclonus is of cortical origin, but the pathology is in the cerebellum. *Brain*. 1995; 118 (5): 1087–93.
77. Titulaer MJ, McCracken L, Gabilondo I, et al. Treatment and prognostic factors for long-term outcome in patients with anti-NMDA receptor encephalitis: an observational cohort study. *Lancet Neurol*. 2013; 12 (2): 157–65.
78. Thompson J, Bi M, Murchison AG, et al. The importance of early immunotherapy in patients with faciobrachial dystonic seizures. *Brain*. 2018; 141 (2): 348–56.
79. Byrne S, Walsh C, Hachon Y, et al. Earlier treatment of NMDAR antibody encephalitis in children results in a better outcome. *Neurol Neuroimmunol Neuroinflamm*. 2015; 2 (4): e130.
80. Dalakas MC, Fujii M, Li M, et al. High-dose intravenous immune globulin for stiff-person syndrome. *N Engl J Med*. 2001; 345 (26): 1870–6.
81. Buckley L, Guyatt G, Fink HA, et al. 2017 American College of Rheumatology Guideline for the prevention and treatment of glucocorticoid-induced osteoporosis. *Arthritis Rheumatol*. 2017; 69 (8): 1521–37.
82. Ilias I, Zoumakis E, Ghayee H, et al. An overview of glucocorticoid induced osteoporosis [internet]. In: Feingold KR, Anawalt B, Boyce A, eds. *Endotext*. South Dartmouth (MA): MDText.com, Inc.; c2020 [citirano 2020 Mar 27]. Dosegljivo na: <https://www.ncbi.nlm.nih.gov/pubmed/25905202/>
83. Ramamoorthy S, Cidlowski JA. Corticosteroids: Mechanisms of action in health and disease. *Rheum Dis Clin North Am*. 2016; 42 (1): 15–31.
84. Dayalu P, Teener JW. Stiff Person syndrome and other anti-GAD-associated neurologic disorders. *Semin Neurol*. 2012; 32 (5): 544–9.
85. Abbatemarco JR, Willis MA, Wilson RG, et al. Case series: intrathecal baclofen therapy in stiff-person syndrome. *Neuromodulation*. 2018; 21 (7): 655–9.
86. Bashir H, Jankovic J. Treatment options for chorea. *Expert Rev Neurother*. 2018; 18 (1): 51–63.
87. Mohammad SS, Jones H, Hong M, et al. Symptomatic treatment of children with anti-NMDAR encephalitis. *Dev Med Child Neurol*. 2016; 58 (4): 376–84.
88. Korn-Lubetzki I, Brand A, Steiner I. Recurrence of Sydenham chorea: implications for pathogenesis. *Arch Neurol*. 2004; 61 (8): 1261–4.

Prispelo 21. 4. 2020

Karmen Žibera<sup>1</sup>, Katarina Šurlan Popovič<sup>2</sup>

# Osifikantni labirintitis po prebolelem bakterijskem meningitisu – predstavitev kliničnega primera

## *Ossifying Labyrinthitis following Bacterial Meningitis – A Clinical Case*

### IZVLEČEK

KLJUČNE BESEDE: bakterijski meningitis, osifikantni labirintitis, zaznavna gluhost, magnetna resonanca

Osifikantni labirintitis je bolezenska osifikacija svetlin košččenih labirintov in polža notranjega ušesa. Najpogosteje se pojavlja kot posledica širjenja znotrajlobanjske okužbe, predvsem bakterijskega meningitisa, v membranozni del labirinta. Med zdravljenjem in izboljševanjem klinične slike meningitisa lahko pri bolniku opazimo eno- ali obojestransko zaznavno prizadetost sluha. Hitra postavitev pravilne diagnoze omogoča delno povrnitev sluha z vstavitvijo polževega vsadka. Za postavitev hitre diagnoze osifikantnega labirintitisa so nevroradiološke preiskave ključnega pomena. Članek prikazuje vlogo MRI pri postavitvi diagnoze osifikantnega labirintitisa in načrtovanju zdravljenja na kliničnem primeru.

### ABSTRACT

KEY WORDS: bacterial meningitis, labyrinthitis ossificans, sensorineural hearing loss, magnetic resonance

Labyrinthitis ossificans is the pathologic ossification of spaces within the lumen of the bony labyrinth and cochlea that occurs in response to a destructive or inflammatory process. The spread of an intracranial infection, for example meningitis, to the membranous labyrinth is the most common etiology of labyrinthitis. As the patient is improving, we notice sensorineural hearing loss in one or both ears. Fast diagnosis of labyrinthitis ossificans is crucial as it allows partial restoration of hearing by inserting the cochlear implant. Neuroimaging is of great importance in diagnosing and treating these patients. In the article, we describe the clinical case of a patient with labyrinthitis ossificans. We discuss the role of magnetic resonance imaging in the diagnosis, the evaluation of the labyrinth disability and the treatment plan.

<sup>1</sup> Karmen Žibera, dr. med., Klinični inštitut za radiologijo, Univerzitetni klinični center Ljubljana, Zaloška cesta 7, 1000 Ljubljana

<sup>2</sup> Izr. prof. dr. Katarina Šurlan Popovič, Klinični inštitut za radiologijo, Univerzitetni klinični center Ljubljana, Zaloška cesta 7, 1000 Ljubljana; Katedra za radiologijo, Medicinska fakulteta, Univerza v Ljubljani, Zaloška cesta 7, 1000 Ljubljana

## UVOD

Osifikantni labirinitis je stanje, pri katerem pride do bolezenske tvorbe kostnine ali vezivnega tkiva v svetlini membranoznega dela labirinta notranjega ušesa, kar pripelje do zaznavne gluhosti in izgube ravnotežne funkcije na prizadeti strani. Bolezen se najpogosteje pojavi pri osebah po prebolelem meningitisu, saj se okužba razširi iz možganskih ovojnic preko kohlearnega akvedukta ali notranjega sluhovoda. Na prizadetost labirinta pri bolniku nas najprej opozori nenadna izguba sluha. V diagnostiki in hitrem načrtovanju zdravljenja ima poleg klinične slike zelo pomembno vlogo MRI, s katerim dokažemo spremembe v labirintu in potrdimo diagnozo osifikantnega labirinitisa.

## VZROKI OSIFIKANTNEGA LABIRINITISA

Anatomske povezave labirinta, srednjega ušesa, mastoida in subarahnoidnega prostora so poglavitne za razumevanje patofiziologije labirinitisa. Labirint sestavlja zunanje koščeno ogrodje, v katerem se nahaja membranozni del, ki vsebuje periferne senzorne organe za sluh in ravnotežje. Kadar mikroorganizmi ali vnetni mediatorji vdrejo v labirint, pride do poškodbe senzornih organov sluha in ravnotežja, posledično se pojavijo simptomi labirinitisa (1).

Znotrajlobanjska okužba, najpogosteje meningitis, se v notranje uho najpogosteje razširi preko kohlearnega akvedukta ali notranjega sluhovoda – timpanogena in meningogena pot okužbe (1–4). Ostale možne poti za vstop bakterij v notranje uho so še okroglo in ovalno okence in patološka fistula labirinta (5). Redkeje pride do okužbe zaradi širjenja vnetja po hematogeni poti (6). Sicer lahko nastane tudi zaradi poškodbe, osteoskleroze, alergije in drugih okužb, ki lahko prodrejo v notranje uho. Ostali vzroki za osifikacijo labirinta so zapora arterije *labyrinthi*, poškodba senčnice, maligna infiltracija, avtoimune boleznine notranjega ušesa, predhodne operacije,

otoskleroza, levkemija in nekatera druga hematološka stanja, Pagetova bolezen ter osteopetroza (7, 8).

## PATOFIZIOLOGIJA OSIFIKANTNEGA LABIRINITISA

Ne glede na vzrok osifikacije ta najpogosteje prizadene bazalni zavoj skale timpani polža. Možna vzroka za to sta dva (2):

- zaradi dreniranja kohlearnega akvedukta v skalo timpani v bližini okroglega okenca je to področje izpostavljeno največji koncentraciji vnetnih mediatorjev;
- v tem delu je pretok krvi slabši, kar vodi k hitrejši osifikaciji tega področja.

Osifikantni labirinitis poteka v treh stopnjah: akutno vnetje, razraščanje veziva in nastanek kostnine (6, 9).

Pri akutnem vnetju nastaja gnoj, ki zapolni perilimfatične prostore, ne pa tudi endolimfatičnih. Dva tedna po začetku okužbe se v perilimfatičnih prostorih začneta razraščati vezivo in novo žilje (2). Osifikacija je tretja stopnja, za katero je značilno nastajanje kostnine v bazalnem zavojju polža, lahko že dva meseca po začetku okužbe (2, 10). Zaradi mineralizacije pride do uničenja perilimfatičnih in endolimfatičnih prostorov. Kadar je osifikantni labirinitis posledica bakterijskega meningitisa, je možna sočasna prizadetost obeh notranjih ušes.

## VLOGA MAGNETNORESONANČNEGA SLIKANJA

Bolniki z osifikantnim labirinitisom imajo zaznavno gluhost in okvarjen ravnotežni organ. Za postavitev končne diagnoze je nujno potrebna natančna nevroradiološka diagnostika. Osifikacija notranjega ušesa je bila sprva histološka diagnoza, dokler nista CT in MRI omogočila diagnosticiranje v zgodnji fazi bolezni (2, 8). S CT podrobno prikažemo kostno strukturo mastoida, kar je uporabno ob njegovi popolni osifikaciji. V zgodnjih fazah bolezni, pred kalcifikacijo, zato s CT velikokrat dobimo lažno nega-



tiven izvid (9). Radiološka preiskava izbora za postavitev diagnoze osifikantnega labirinitisa je zato MRI, saj ima visoko občutljivost in specifičnost (10, 11). Ključno je, da preiskavo opravimo najkasneje 14 dni po okužbi oz. čim prej, saj začetek nastajanja kostnine v labirintu onemogoča vsaditev polževega vsadka (10, 12). MRI omogoča kontrastno ločljivost mehkih tkiv in dobro preglednost struktur notranjega ušesa, zato lahko diagnozo osifikantnega labirinitisa postavimo že na stopnji akutnega vnetja in stopnji razraščanja veziva, torej pred začetkom osifikacije, ki onemogoča vstavev polževega vsadka (13, 14).

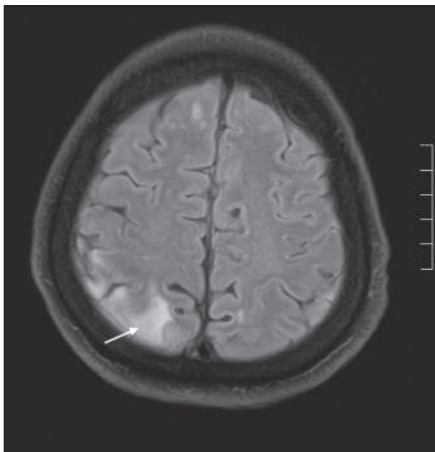
Protokol MRI za prikaz sprememb v sklopu osifikantnega labirinitisa zajema 3D T2-poudarjeno sekvenco debeline reza 0,6 mm, s katero prikažemo strukture notranjega ušesa in signal endolimfe. Na stopnji razraščanja veziva in osifikacije značilen T2-hiperintenziven signal endolimfe zamenja T2-hipointenziven signal veziva in kalcinacij. Protokol mora zajemati še T1-poudarjeno sekvenco pred dovajanjem gadolinijevega kontrastnega sredstva (Gd-KS) za oceno vnetnih sprememb notranjega ušesa in ostalih znotrajlobanjskih struktur in po dovajanju. Zvišan signal membranoznega dela labirinta na T1-poudarjeni sekvenci po dovajanju Gd-KS je lahko posledica akutnega vnetja in razraščanja veziva. Za prikaz edema možganovine in gnojne vsebine v likvorskih prostorih girusnih brazd uporabimo FLAIR (angl. *fluid attenuated inversion recovery*) sekvenco. Možnost diagnoze osifikantnega labirinitisa že na stopnji razraščanja veziva je tudi največja prednost MRI pred ostalimi slikovnimi preiskavami, predvsem pred CT z visoko ločljivostjo, ki znake osifikantnega labirinitisa prikaže šele na stopnji osifikacije (11). Z MRI torej postavimo zgodnjo diagnozo osifikantnega labirinitisa in hkrati ocenimo obseg prizadetosti labirinta. Na podlagi izsledkov MRI se odločamo, ali je vstavev polževega vsadka še mogoča, in izberemo primernejše uho (14, 15).

## KLINIČNI PRIMER

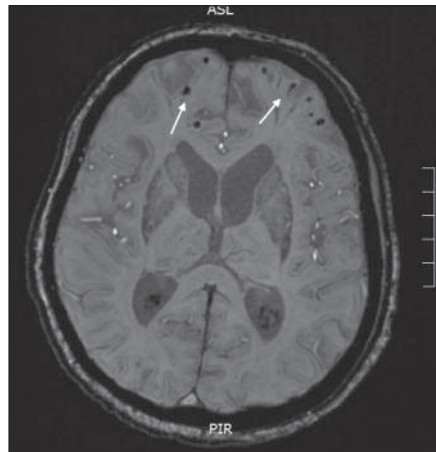
58-letno bolnico, ki je tožila zaradi slabege počutja, mrzlice in kašlja, so pripeljali v urgentno ambulanto Nevrološke klinike zaradi neodzivnosti. Ob pregledu so ugotovili 11 točk na glasgowski lestvici kome. Prisotni so bili odklon pogleda v desno, napet vrat in slabše gibanje z okončinami na levi strani. Urgentni CT in računalniško-tomografska angiografija (angl. *computed tomography angiography*, CTA), preiskava znotrajlobanjskih struktur, sta bili v mejah normalnega. V laboratorijskih izvidih so izstopale visoke vrednosti dejavnikov vnetja. Zaradi suma na gnojni meningitis so opravili lumbalno punkcijo, ob kateri je prišel rumen, moten likvor, ki je imel za bakterijski meningitis značilno nizke vrednosti glukoze in povišane vrednosti beljakovin. Po dogovoru z infektologom so takoj po punkciji pričeli z antibiotičnim zdravljenjem z ampicilinom in cefotaksimom ter s kortikosteroidnim zdravljenjem z deksametazonom. Gospa je bila nato sprejeta v Respiratorni center – infektološko enoto intenzivnega zdravljenja, kjer so jo zaradi slabega stanja zavesti sedirali in intubirali. Ob odklonu zrkel in sumu na epileptični napad so v zdravljenje uvedli levotiracetam. Iz možgansko-hrbtnjačne tekočine je bil izoliran *Streptococcus pneumoniae*, po čemer so glede na antibiogram predhodna antibiotika zamenjali za benzilpenicilin. Vrednosti dejavnikov vnetja so bile po uvedbi antibiotičnega zdravljenja v stalnem upadu. Kontrolni CT glave je bil, z izjemo manjšega higroma levo frontalno, v mejah normalnega. Med zdravljenjem v bolnišnici so opažali ponavljajoče se trzljaje v levem mezinu, ki so se širili po levi zgornji okončini, in epileptičnim napadom podobne zgbike po desni strani telesa, ki so po bolusih lorazepama izzveneli. Zaradi suma na epileptični status so dvakrat opravili elektroencefalografijo (EEG), ki je pokazala hudo encefalopatsko stanje brez epileptične aktivnosti. Kljub temu so

v zdravljenje dodatno uvedli lakozamid in benzilpenicilin zamenjali za cefotaksim, po tem so trzljaji izzveneli. Pacientka je zdravila za zdravljenje gnojnega meningitisa prejela 21 dni. Po ukinitvi pomiritive se je nevrološko stanje pacientke počasi izboljševalo. Postopno je začela smiselno odgovarjati na vprašanja in ob fizioterapiji gibati z okončinami. Zaradi gluhosti je bila pregledana v otorinolaringološki ambulanti, kjer so postavili sum na osifikantni

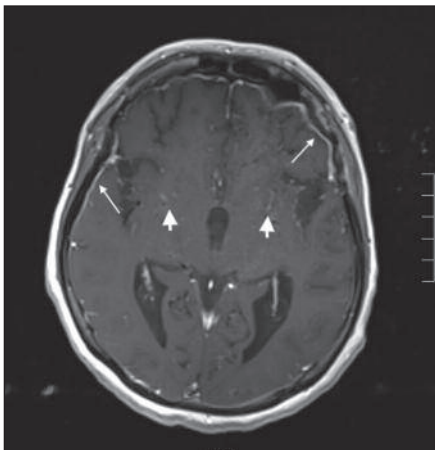
labirintitis. V sklopu načrtovanja vstavitve polževega vsadka so pri pacientki opravili urgenten MRI možganovine in notranjega ušesa. Na MRI so ugotavljali edem možganovine desno parietalno kot posledico vnetja (slika 1). Na meji med sivo in belo možganovino so bile obojestransko prisotne številne trakaste in pikčaste krvavitve, ki so bile posledica tromboze kortikalnih ven zaradi vnetja (slika 2). Po dovojanju Gd-KS je bilo vidno jačanje signa-



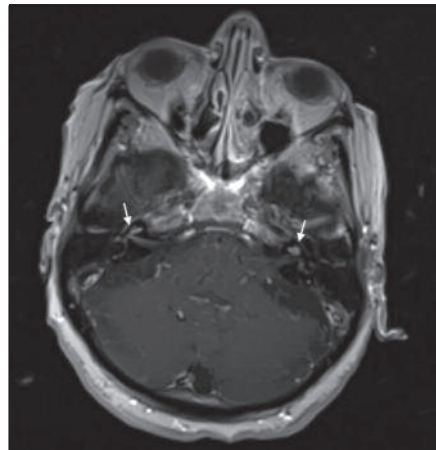
**Slika 1.** Edem možganovine na FLAIR (angl. *fluid attenuated inversion recovery*) sekvenci MRI (označeno s puščico).



**Slika 2.** Pikčaste krvavitve možganovine zaradi tromboze kortikalnih ven na SWI (angl. *susceptibility weighted imaging*) sekvenci MRI (označeno s puščicama).



**Slika 3.** Jačanje signala dure (dolgi puščici) in mehkih možganskih ovojníc v obžilnih prostorih (kratki puščici) po dovojanju gadolinijevega kontrastnega sredstva.



**Slika 4.** Jačanje signala po dovojanju gadolinijevega kontrastnega sredstva v področju polžkov in polkrožnih kanalov obojestransko (označeno s puščicama).

la na T1-poudarjeni sekvenci dure supratentorialno in mehkih možganskih ovojnica v obžilnih prostorih (slika 3). Jačanje signala po Gd-KS je bilo vidno tudi v poteku desnega notranjega sluhovoda, v obeh polžkih in polkrožnih kanalih, kar je značilno za akutno vnetje, torej za prvo stopnjo v sklopu osifikantnega labirintitisa (slika 4). Znakov mastoiditisa niso opisovali.

Ker je bilo pri pacientki levo uho manj prizadeto, so en mesec po nastopu gluhosti polžev vsadek vstavili v levo uho.

## RAZPRAVA

Osifikantni labirintitis je otološko urgentno stanje, ki zahteva zgodnjo prepoznavo in ustrezno zdravljenje, preden pride do popolne in nepovratne osifikacije labirinta. Pri napredovani osifikaciji je vsaditev polževega vsadka otežena oz. onemogočena.

Vzroki labirintitisa so v prvi vrsti okužbe, sledijo poškodbe, vnetja, distrofični in tumorski procesi.

Pacientka je bila zdravljena zaradi pnevmokoknega meningitisa, po katerem se je pojavila zaznavna gluhost. Meningitis je tudi v splošni populaciji najpogostejši izvor okužbe, ki povzroči nastanek osifikantnega labirintitisa. Po bakterijskem meningitisu bo osifikantni labirintitis razvilo 5–7 % bolnikov (10).

Glede na podatke Nacionalnega inštituta za javno zdravje 95 % gnojnih meningitsov povzročajo meningokoki, pnevmokoki in hemofilus influence tipa B. Uporaba cepiva proti slednjemu je bistveno znižala pojavljanje invazivnih okužb s to bakterijo v Sloveniji, zahodni Evropi in ZDA (16). V Sloveniji smo obvezno cepljenje proti hemofilusu influence tipa B uvedli leta 2000.

Pnevmokoki so najpogostejši povzročitelji gnojnega meningitisa pri odraslih. Nosno-žrelno nosilstvo pnevmokoka ugotavljajo pri 25–50 % otrok, 97 % mladostnikov in 5 % odraslih. Cepljenje proti pnevmokoku v Sloveniji še ni obvezno, je pa

priporočeno. Otroke cepimo s tremi odmerki pri starosti 3, 5 in 11–18 mesecev (16).

V raziskavi, ki so jo Tsai in sodelavci izvedli med letoma 1994 in 2004, so opazili, da je po uvedbi obveznega cepljenja otrok s pnevmokoknim cepivom leta 2000 število pnevmokoknih meningitsov močno upadlo v vseh starostnih skupinah (17). Do enakih zaključkov so prišli tudi v raziskavi, ki so jo po uvedbi pnevmokoknega cepiva izvedli v Franciji – pri mlajših od 18 let je število pnevmokoknih meningitsov upadlo za 53 % (18). Podobna raziskava v Sloveniji še ni bila opravljena.

Incidenca prizadetosti sluha in osifikacije labirintov po prebolelem meningitisu je odvisna od povzročitelja okužbe. Največjo stopnjo osifikacije po gnojnem labirintitisu povzroči pnevmokok. Prav tako je incidenca izgube sluha ob okužbi s pnevmokokom večja kot pri ostalih povzročiteljih (19).

Na razvoj osifikantnega labirintitisa posumimo, kadar pri bolniku po prebolelem bakterijskem meningitisu pride do nenadne izgube sluha. Zaznavno izgubo sluha so opazili že 48 ur po sprejemu bolnikov zaradi bakterijskega meningitisa. Do zakostnelosti, ki onemogoča vstavitve polževega vsadka, lahko pride v 14 dneh po začetku okužbe (10). Po kliničnem dokazu zaznavne gluhosti pacienta pošljemo na MRI, in sicer čim prej oz. najkasneje 14 dni po okužbi. Z MRI prikažemo spremembe v labirintu že v zgodnji fazi, na stopnji akutnega vnetja in stopnji razraščanja veziva, torej še pred osifikacijo. V raziskavi so Isaacson in sodelavci pri 23 otrocih dokazali 100 % občutljivost predoperativne MRI preiskave za napoved obsega vezivnih sprememb v labirintu po prebolelem bakterijskem meningitisu. Dokazali so tudi statistično pomembno povezavo med spremembami, opaženimi na MRI in med operacijo (20).

Zato je MRI radiološka preiskava izbora v primerjavi s CT. Čeprav s CT natančno prikažemo kostne strukture, pa kar pri 57 % bolnikov z osifikantnim labirintisom

ne vidimo vezivnih sprememb in zgodnje osifikacije, kar lahko vodi v lažno negativen izvid in zamujeno zdravljenje zaznavne gluhosti (19).

## **ZAKLJUČEK**

Predstavljen klinični primer prikazuje pomen MRI pri osebah z izgubo sluha v sklopu osifikantnega labirintitisa zaradi razširitve bak-

terijskega meningitisa v notranje uho. Z MRI lahko prikažemo vnetne spremembe že na stopnji akutnega vnetja in stopnji razraščanja veziva, torej pred začetkom osifikacije. Zgodnja diagnoza osifikantnega labirintitisa omogoča hitro in uspešnejšo operativno vstavev polževega vsadka z manj zapleti in večjo verjetnostjo povrnitve sluha.

**LITERATURA**

1. Boston ME. Labyrinthitis. Medscape [internet]. 2017 [citirano 2019 Jun 23]. Dosegljivo na: <https://emedicine.medscape.com/article/856215-overview#a5>
2. Yeung AH. Labyrinthitis Ossificans. MedScape [internet]. 2017 [citirano 2019 Jun 23]. Dosegljivo na: <https://emedicine.medscape.com/article/857018-overview>
3. Sharma R, Costa Gomes B. Labyrinthitis ossificans. Radiopaedia [internet]. [citirano 2019 Jun 23]. Dosegljivo na: <https://radiopaedia.org/articles/labyrinthitis-ossificans>
4. Hughes KV, Green JD, Alvarez S, et al. Vestibular Dysfunction due to Cryptococcal Meningitis. Otolaryngol Head Neck Surg. 1997; 116 (4): 536–40.
5. Serdar K, Schachern PA, Tsuprun V, et al. Deterioration of Vestibular Cells in Labyrinthitis. Ann Otol Rhinol Laryngol. 2017; 26 (2): 89–95.
6. Larson C, Jorgensen SA, Towbin AJ, et al. Labyrinthine ossificans. Appl Radiol. 2016; 45 (11): 40–1.
7. Rawal S, Cruz JP. Labyrinthitis Ossificans. Am J Neuroradiol [internet]. 2014 [citirano 2019 Jun 23]. Dosegljivo na: <http://www.ajnr.org/ajnr-case-collections-diagnosis/labyrinthitis-ossificans>
8. Benson AG. Labyrinthitis ossificans secondary to autoimmune inner ear disease: A previously unreported condition. Otolaryngol Head Neck Surg. 2010; 142 (5): 772–3.
9. Vyas S, Bhatia V, Panda NK, et al. Labyrinthitis ossificans after meningitis: Superiority of high-resolution magnetic resonance imaging in demonstration of disease extent compared to high-resolution computed tomography. J Neurosci Rural Pract. 2016; 7 (2): 327–9.
10. Miura MS, Mendonça AJC, Soccol RA, et al. Post meningitis profound hearing loss: MRI as a predictor tool for urgent cochlear implant. Radiol Diagn Imaging. 2018; 2 (4): 1–3.
11. Gupta S. Imaging for Sensorineural Hearing Loss. Otorhinolaryngology Clinics. 2010; 2 (2): 113–124.
12. Alam-Eldein MH, Rashad UM, Ali AA. Radiological requirements for surgical planning in cochlear implant candidates. Indian J Radiol Imaging. 2017; 27: 274–81.
13. Rawal S, Cruz JP. Labyrinthitis Ossificans (Ossifying Stage). Am J Neuroradiol [internet]. 2015 [citirano 2019 Jun 23]. Dosegljivo na: <http://www.ajnr.org/ajnr-case-collections-diagnosis/labyrinthitis-ossificans-ossifying-stage>
14. Jevtić V, Šurlan M, Matela J. Pregled osnovnih magnetnoresonančnih metod. In: Serša I, ed. Diagnostična in intervencijska radiologija. Maribor: Založba Pivec; 2014. p. 99–105.
15. Saiz-Mendiguren R, García-Lallana A, Simon I, et al. A case of labyrinthitis diagnosed with MRI. European society of radiology [internet]. 2010 [citirano 2019 Jun 23]. Dosegljivo na: <https://www.eurorad.org/case/8909>
16. NIJZ: Gnojni meningitis [internet]. Ljubljana: Nacionalni inštitut za javno zdravje; c2014-2020 [citirano 2020 may 26]. Dosegljivo na: <https://www.nijz.si/sl/gnojni-meningitis>
17. Tsai CJ, Griffin MR, Nuorti JP, et al. Changing epidemiology of pneumococcal meningitis after the introduction of pneumococcal conjugate vaccine in the United States. Clin Infect Dis. 2008; 46 (11): 1664–72.
18. Dubos F, Marechal I, Husson MO, et al. Decline in pneumococcal meningitis after the introduction of the heptavalent – pneumococcal conjugate vaccine in northern France. Arch Dis Child. 2007; 92 (11): 1009–12.
19. Saygili OB, Topçu B, Tarhan NC, et al. Computed tomography findings of labyrinthitis ossificans secondary to meningitis: a case report. Journal of Ear, Nose, and Throat. 2005; 15 (1–2): 36–9.
20. Isaacson B, Booth T, Kutz JW, et al. Labyrinthitis ossificans: How accurate is MRI in predicting cochlear obstruction? Otolaryngol Head Neck Surg. 2009; 140 (5): 692–6.



Eva Drmota<sup>1</sup>, Nina Kovačević<sup>2</sup>, Sebastjan Merlo<sup>3</sup>

# Sodobni pristop k obravnavi bolnic z rakom zunanjega spolovila

## *A Modern Approach to the Management of Vulvar Cancer Patients*

### IZVLEČEK

KLJUČNE BESEDE: rak zunanjega spolovila, kirurško zdravljenje, biopsija varovalne bezgavke, limfoscintigrafija, radioterapija

Rak zunanjega spolovila po pogostosti uvrščamo na četrto mesto med ginekološkimi malignimi obolenji, saj predstavlja 3–5 % ginekoloških rakov. V Sloveniji letno zbolijo približno 57 žensk, incidenca je 5,5/100.000. V več kot 90 % primerov je rak zunanjega spolovila opredeljen kot ploščatocelični karcinom, ki se lahko razvije po dveh različnih poteh: od človeškega papilomavirusa neodvisen in od človeškega papilomavirusa odvisen nastanek. Najpogosteje opisan simptom pri raku zunanjega spolovila je dlje časa trajajoča srbečica. Za končno postavitev diagnoze je potrebna ciljana biopsija s histološkim pregledom odvzetega tkiva. Zdravljenje raka zunanjega spolovila pogosto obsega kombinacijo kirurškega zdravljenja in obsevanja, redko je pridruženo tudi sistemsko zdravljenje, predvsem kot paliativno zdravljenje pri razsejani bolezni. Obravnava bolnice je lahko dolgotrajna in ima velik vpliv na kakovost življenja. Običajen del zdravljenja bolnic z zgodnjim rakom zunanjega spolovila v sodobnem času predstavlja tudi biopsija varovalne bezgavke z limfoscintigrafijo. Z razvojem te minimalno invazivne kirurške tehnike se je močno zmanjšala obolevnost in povečala kakovost življenja bolnic z rakom zunanjega spolovila.

### ABSTRACT

KEY WORDS: vulvar cancer, surgical treatment, sentinel node biopsy, lymphoscintigraphy, radiotherapy

Vulvar cancer accounts for 3–5% of all malignant diseases of the female genital tract, and is the fourth most common gynecological cancer. In Slovenia, there are about 57 new cases per year with an incidence rate of 5.5/100,000. Squamous cell carcinoma is the most common category with 90% of all cases, although there are several histological types. Vulvar cancer can be divided into two groups, the first type correlates with infection with human papillomavirus, and the second group is not associated with human papillomavirus. The most common and long-lasting symptom is pruritus. Every patient with suspected vulvar cancer should be diagnosed with a punch/incision biopsy. The standard treatment

<sup>1</sup> Eva Drmota, dr. med., Klinični oddelek za reprodukcijo, Ginekološka klinika, Univerzitetni klinični center Ljubljana, Šlajmerjeva ulica 3, 1000 Ljubljana; eva.drmota@gmail.com

<sup>2</sup> Asist. dr. Nina Kovačević, dr. med., Oddelek za ginekološko onkologijo, Onkološki inštitut Ljubljana, Zaloška cesta 2, 1000 Ljubljana; Katedra za ginekologijo in porodništvo, Medicinska fakulteta, Univerza v Ljubljani, Šlajmerjeva ulica 3, 1000 Ljubljana

<sup>3</sup> Asist. dr. Sebastjan Merlo, dr. med., Oddelek za ginekološko onkologijo, Onkološki inštitut Ljubljana, Zaloška cesta 2, 1000 Ljubljana; Katedra za ginekologijo in porodništvo, Medicinska fakulteta, Univerza v Ljubljani, Šlajmerjeva ulica 3, 1000 Ljubljana

for vulvar cancer is usually surgery combined with radiotherapy, while in palliative care, chemotherapy is the treatment of choice. Due to the high surgical morbidity following lymphadenectomy, sentinel lymph node biopsy with lymphoscintigraphy is now the standard treatment for early vulvar cancer. With the development of this minimally invasive surgical technique, morbidity has been greatly reduced and the quality of life has increased.

## UVOD

Rak zunanjega spolovila po pogostosti uvrščamo na četrto mesto med ginekološkimi malignimi obolenji (1, 2). Osnovno zdravljenje raka zunanjega spolovila še vedno ostaja kirurgija, vendar se je radikalnost posega v zadnjih dvajsetih letih spremenila oz. zmanjšala. Včasih je zdravljenje zajemalo radikalen izrez zunanjega spolovila in ingvinofemoralno limfadenektomijo, kar je povezano z visoko stopnjo kooperativnih zapletov. Prav zato je prišlo do razvoja minimalno invazivne kirurške tehnike, biopsije varovalne bezgavke (angl. *sentinel node biopsy*, SNB), ki danes predstavlja standardni del zdravljenja bolnic z začetnim stadijem raka zunanjega spolovila. S tem se je pomembno zmanjšala obolevnost in povečala kakovost življenja (3).

## EPIDEMIOLOGIJA

Rak zunanjega spolovila v svetu predstavlja 3–5 % ginekoloških rakov, kar ga uvršča na četrto mesto med ginekološkimi malignimi obolenji. Prva tri mesta zasedajo rak telesa maternice, rak jajčnikov in rak materničnega vratu. Vsako leto na svetu zboli okoli 27.000 žensk. Najvišja incidenca je v Evropi, Severni in Južni Ameriki ter Oceaniji, najnižja pa v Aziji (1, 2).

V Sloveniji je v letu 2016 zbolelo 57 žensk, incidenca je 5,5/100.000. Analiza časovnih trendov za zadnjih 15 let je pokazala porast incidence od leta 2003, umrljivost pa ostaja enaka. Treba je omeniti, da to časovno sovпада z uvedbo Državnega programa zgodnjega odkrivanja predrakavih sprememb materničnega vratu (program ZORA). To je pripomoglo k večjemu

obisku primarnih ginekologov tudi pri starejši populaciji. Najpogosteje za rakom zunanjega spolovila zbolevalo ženske nad 80 let, pri mlajših od 30 let pa v letu 2016 ni bilo nobenega primera. Po podatkih iz leta 2016 je imelo ob postavitvi diagnoze 59,6 % bolnic omejen stadij bolezni, 29,8 % razširjen stadij bolezni, 7 % bolnic razsejano obliko bolezni, v preostalih 3,5 % pa je bil stadij neznan (4).

Preživetje bolnic z rakom zunanjega spolovila se s časom nekoliko izboljšuje. Po podatkih slovenskega registra raka je bilo opazovano 5-letno preživetje zbolelih med letoma 2004 in 2009 43 %, medtem ko je skupina tistih, ki so za rakom zunanjega spolovila zbolele med letoma 2010 in 2016, imela 5-letno preživetje 48 %. Bolnice, odkrite z lokalizirano boleznijo, imajo značilno daljše skupno preživetje od tistih, ki imajo ob diagnozi lokalno razširjeno bolezen (5).

Mednarodna raziskava EURO-CARE-5 (European cancer registry based study on survival and care of cancer patients) je prikazala relativno 5-letno preživetje za posamezne kategorije rakov. V tej raziskavi sta bili združeni kategoriji bolnic z rakom zunanjega spolovila in nožnice. Povprečno evropsko relativno 5-letno preživetje v tej raziskavi je bilo 56 % za zbolele med letoma 2000 in 2007 (6).

## ETIOPATOGENEZA

V več kot 90 % primerov je rak zunanjega spolovila opredeljen kot ploščatocelični karcinom. Razvije se lahko po dveh različnih poteh. Pri mlajših (starost 35–65 let) ima ključno vlogo pri nastanku ploščato-



celičnega karcinoma okužba s človeškim papilomavirusom (angl. *human papillomavirus*, HPV), predvsem s sevoma 16 in 18. Dejavniki tveganja so genitalne bradavice in druge spolno prenosljive bolezni v preteklosti, nižji ekonomski status, kajenje in imunokompromitiranost. Druga pot nastanka pa je od HPV neodvisna in pogostejša pri starejših bolnicah (starosti 55–85 let). Pride do postopnega razvoja celične atipije, ki vodi v vulvarno intraepitelijsko neoplazijo (angl. *vulvar intraepithelial neoplasia*, VIN) in zatem v ploščatocelični karcinom. Dejavniki tveganja je *lichen sclerosus*. Možno je tudi prepletanje obeh patogenetskih poti (7–9).

## KLINIČNA SLIKA

Najpogosteje opisan simptom pri raku zunanjega spolovila je dlje časa trajajoča srbečica. Redkeje prisotni simptomi so krvavitev v predelu zunanjega spolovila, krvavitev ali izcedek iz nožnice, disurija in bolečina. Včasih je vidna očitna tumorska sprememba na zunanjem spolovilu, ki je lahko ulcerirana, levkoplakična ali bradavičasta (1, 2).

## POSTAVITEV DIAGNOZE

Obravnava bolnice s sumom na maligno bolezen zunanjega spolovila se prične s temeljito anamnezo, ki ji sledi pregled zunanjega spolovila. Pomemben je natančen opis sumljivih sprememb, njihova velikost, število, položaj, premakljivost, palpatorna ocena vraščanja v globlje strukture ter ocena možne ekscizije z varnostnim robom. Vedno je treba opraviti bimanualni vaginalni in rektalni pregled za oceno prizadetosti nožnice in danke. Ker se HPV pojavlja v 86 % predrakavih sprememb zunanjega spolovila in v 28,6 % rakov zunanjega spolovila, naj pregled zajema tudi kolposkopski pregled nožnice in materničnega vratu. Pomembna sta pregled ingvinalnih lož z oceno velikosti, premakljivosti, konsistence bezgavk in kože nad mestom ingvinalnih bezgavk ter palpacija

supraklavikularnih bezgavk. Če je na zunanjem spolovilu že predhodno prisotna patologija (atrofični *lichen sclerosus*, patološki citološki bris zunanjega spolovila), se svetuje tudi vulvoskopija (3).

Za končno postavitev diagnoze je potrebna ciljana biopsija s histološkim pregledom odvzetega tkiva. Pomembno je, da je vzorec odvzet na mestu vitalnega tkiva, zato se svetuje odvzem tkiva blizu roba spremembe. V sredini sprememb, ki so v obliki razjed, mehurčkov, ob atrofiji in brazgotinah, se namreč pogosto nahaja nekroza, granulacijsko tkivo, fibrin ali vnetje in takšen vzorec ni primeren oz. reprezentativen. Velikost odvzetega vzorca naj bo vsaj 4 mm (3). Odsvetuje se ekscizijska biopsija, saj lahko onemogoči pravilno nadaljnje zdravljenje. Pri bolnicah s številnimi spremembami zunanjega spolovila je treba opraviti ločeno biopsijo vseh sprememb in označiti mesto odvzema (10).

## ZDRAVLJENJE

Zdravljenje raka zunanjega spolovila pogosto obsega kombinacijo kirurškega zdravljenja in obsevanja. Redko se poslužujemo tudi sistemskega zdravljenja. Zato je lahko zdravljenje dolgotrajno in ima velik vpliv na kvaliteto življenja (3, 10, 11).

## Kirurško zdravljenje

### Obravnava primarne lezije

Osnovno merilo za obravnavo tumorske lezije je globina stromalne invazije v biopitičnem tkivu, odvzetem pred operacijo (3, 10).

Če je bolezen po klasifikaciji TNM (tumor, nodus, metastaza) v zgodnjem stadiju opredeljena kot T1a ( $\leq 1$  mm stromalne invazije), opravimo široko ekscizijo in bolnico sledimo. Če je opredeljena kot T1b ( $> 1$  mm stromalne invazije) ali T2 ( $\leq 4$  cm in je lezija  $\geq 1$  cm oddaljena od medialne linije, opravimo široko ekscizijo ali modificiran radikalen izrez zunanjega spolovila in istostransko SNB. V primeru lezije v medialni liniji pa je potrebna široka ekscizija in

obojestranska SNB. Ne glede na to, ali je lezija v mediani liniji ali  $\geq 1$  cm stran, sledi dopolnilno zdravljenje (3, 10).

Če je bolezen lokalno napredovala (T2 > 4 cm in T3) in je lezija  $\geq 1$  cm oddaljena od medialne linije, opravimo radikalni izrez zunanjega spolovila in istostransko ingvino-femoralno limfadenektomijo. Če je lezija v mediani liniji, opravimo radikalni izrez zunanjega spolovila in obojestransko ingvino-femoralno limfadenektomijo. V primeru pozitivnih bezgavk se odločimo za terapijo z zunanjim žarkom (angl. *external beam radiation therapy*, EBRT) primarnega tumorja, bezgavk in medenice. V primeru negativnih bezgavk pa se odločimo za EBRT primarnega tumorja in/ali izbranih ingvino-femoralnih bezgavk. V vseh primerih sledi dopolnilno zdravljenje (3, 10).

Če gre za razsejano bolezen izven male medenice (katerikoli T, katerikoli N, M1 izven medenice), se ne odločimo za kirurško zdravljenje, ampak paliativno EBRT in/ali simptomatsko zdravljenje (3, 10).

### **Ocena zajetosti ingvino-femoralnih bezgavk**

Najosnovnejša metoda za določanje statusa ingvino-femoralnih bezgavk je palpacija, a je njena natančnost le 9 % predoperativno in 55 % medoperativno. Status lahko določimo tudi z UZ pregledom ingvinalnih lož. Občutljivost in specifičnost UZ-preiskave bezgavk pri raku zunanjega spolovila sta 76,3 % in 91,3 %, s pozitivno in negativno napovedno vrednostjo 82,9 % in 87,5 %. Ob sumu na zajetost bezgavk sledi tankoigelnna biopsija in citološka potrditev (12, 13). Ostale slikovne metode so se v primerjavi z UZ izkazale za manj primerne (14, 15).

Zaradi pomanjkanja ustrezne metode odkrivanja prizadetosti ingvino-femoralnih bezgavk je bila ingvino-femoralna limfadenektomija del standardnega zdravljenja raka zunanjega spolovila (1). Zasevke v ingvino-femoralnih bezgavkah pri zgodnjih stadijih boleznih najdemo le pri 20–30 % bolnic, kar pomeni, da vse ostale bolnice od

posega nimajo koristi, poveča pa se možnost pooperativnih zapletov, kot so limfedem (14–49 %), tvorba limfocist (11–40 %) in okužbe ter razprtja rane (16–18).

Zaradi pomanjkanja neinvazivnih tehnik za ugotavljanje statusa ingvino-femoralnih bezgavk, odsotnosti zasevkov v bezgavkah pri večini bolnic v nizkih stadijih boleznih in pogoste obolenosti po ingvino-femoralni limfadenektomiji je prišlo do razvoja minimalno invazivne kirurške tehnike SNB. SNB je danes del standardnega zdravljenja začetnega stadija raka zunanjega spolovila. Rak zunanjega spolovila ima predvidljiv potek limfnih vodov in limfne drenaže in je tako SNB varna zamenjava za ingvino-femoralno limfadenektomijo. Varovalna bezgavka je opredeljena kot prva bezgavka v limfatičnem bazenu, v katero se drenira limfa iz primarnega tumorja. Histološka preiskava varovalne bezgavke je reprezentativna za vse ostale bezgavke v tem področju in histološko negativna varovalna bezgavka pomeni odsotnost zasevkov v drugih bezgavkah, ki niso varovalne (18–22).

Za SNB so primerne ženske, pri katerih je histološko potrjen unifokalen rak zunanjega spolovila, premera manj kot 4 cm, z globino invazije več kot 1 mm in kjer klinično niso prisotni zasevki v ingvino-femoralnih bezgavkah (18, 23, 24).

Tumor, ki se nahaja 1 cm ali več od medialne linije zunanjega spolovila, se praviloma drenira v istostranski limfatični sistem, zato se SNB naredi na isti strani. Obojestranska drenaža je prisotna pri tumorjih, ki ležijo centralno ali manj kot 1 cm od medialne linije. V tem primeru je SNB treba napraviti obojestransko. Če je na limfoscintigrafiji zaznana bezgavka le enostransko, je na nasprotni strani svetovana ingvino-femoralna limfadenektomija, da se izognemo lažno negativnemu izvidu (23, 24).

Bolnice z multifokalnim tumorjem niso primerne kandidatke za SNB, ker je pri njih višja incidenca ponovitve boleznih (10,5 %)

v primerjavi z bolnicami, ki imajo unifokalni tumor (2,3 %) (25). Predhodne operacije in ekscizije zunanjega spolovila, ki bi lahko vplivale na limfatični pretok v ingvinalni regiji, so relativne kontraindikacije za SNB, se pa odločitev o posegu v teh primerih sprejme za vsako bolnico posebej. Pri bolnicah s ponovitvijo bolezni ali pri tistih, ki so že imele ingvinofemoralno SNB, se priporoča limfadenektomija (24, 26).

### **Vloga limfoscintigrafije pred biopsijo varovalne bezgavke**

Varovalno bezgavko praviloma označujemo na dva načina, z na tehneций-99m ( $^{99m}\text{Tc}$ ) vezanim nanokoloidom in z metilenskim modrilom. Ta način je najzanesljivejši, saj varovalno bezgavko najdemo v 97,7%. Samo z vbrizgavanjem modrila prepoznamo varovalno bezgavko le v 68,7%, samo z na  $^{99m}\text{Tc}$  vezanim nanokoloidom pa v 94 % (26, 27).

Na Onkološkem inštitutu v Ljubljani se je z leti tehnika spreminjala. Ključnega pomena je, da metilensko modrilo vbrizgamo intradermalno in ne v podkožje. Prostornina vbrizganega, nerazredčenega barvila je 2 mL. Zjutraj na dan operacije vbrizgamo intradermalno s tanko iglo na štirih mestih tik ob zunanjem robu tumorja 0,5 mL 30–100 MBq z na  $^{99m}\text{Tc}$  vezanega nanokoloida. Sledi limfoscintigrafija z  $\gamma$ -kamero. Prva aktivna točka kopičenja na  $^{99m}\text{Tc}$  vezanega nanokoloida je varovalna bezgavka in njen položaj označimo na koži. Včasih se pokaže več mest z visoko aktivnostjo, v takem primeru označimo vsa. Tik pred začetkom operativnega posega vbrizgamo intradermalno 2 mL metilenskega modrila na ista mesta, kot smo predhodno vbrizgali na  $^{99m}\text{Tc}$  vezan nanokoloid. Na koži na označenem mestu naredimo od 3 do 4 cm dolg rez in nato pazljivo razmikamo tkiva, dokler ne najdemo modro obarvane bezgavke. Njeno aktivnost preverjamo z ročnim  $\gamma$ -detektorjem. Če najdemo naslednjo modro obarvano bezgavko z nižjo aktivnostjo, odstranimo tudi njo (3).

### **Zdravljenje z radioterapijo**

Namen pooperativnega (dopolnilnega) obsevanja je zmanjšanje verjetnosti lokalne in/ali regionalne ponovitve bolezni, podaljšanje preživetja brez ponovitve bolezni in celokupnega preživetja (3). Zaradi nizke incidence raka zunanjega spolovila je tudi število randomiziranih kliničnih raziskav in z dokazi podprtih rezultatov zdravljenja nizko. Posledično ni standardnih indikacij in priporočil za dopolnilno zdravljenje raka zunanjega spolovila. Zbrani podatki kažejo, da pri bolnicah z rakom v zgodnjem stadiju, negativnim statusom ingvinofemoralnih bezgavk ter ugodno prognozo dopolnilno zdravljenje ni potrebno (28).

Zdravljenje lokalno napredovale bolezni pa včasih po kirurški oskrbi zahteva dopolnilno zdravljenje. Zasevki v bezgavkah, veliki primarni tumorji, globoka stromalna invazija, limfovaskularna invazija in bližnji kirurški rob so povezani z večjo incidenco ponovitve bolezni. Vloga dopolnilnega zdravljenja pri teh bolnicah še vedno ni popolnoma znana. Obsevanje ali obsevanje v kombinaciji z odstranitvijo bezgavk je visoko učinkovito pri preprečevanju ponovitve bolezni v ingvinofemoralnih bezgavkah pri bolnicah s ploščatoceličnim karcinomom zunanjega spolovila. Po priporočilih ginekološko onkološke skupine (angl. *Gynecologic Oncology Group*, GOG) dopolnilno obsevanje velja kot standardno zdravljenje ploščatoceličnega karcinoma zunanjega spolovila s pozitivnimi bezgavkami pri bolnicah, kjer sta pozitivni dve ali več bezgavk, kjer je prisotno ekstrakapsularno širjenje ali je ingvinofemoralna limfadenektomija neizvedljiva (28, 29).

Korist dopolnilnega obsevanja je bila dokazana za bolnice z dvema ali več pozitivnimi ingvinofemoralnimi bezgavkami, medtem ko obsevanje bolnic z le eno pozitivno bezgavko ostaja neopredeljeno (3, 28, 29).

## Sistemsko zdravljenje

Podatki o vlogi sistemskega zdravljenja pri zdravljenju raka zunanjega spolovila so zelo skopi, saj temeljijo na manjših, nerandomiziranih kliničnih raziskavah faze II, v katere je bilo vključenih manj kot 50 bolnic, ki so bile zdravljene z različnimi vrstami kemoterapije (30). Za zdaj se kemoterapija kot samostojno predoperativno (neoadjuvantno) ali pooperativno (adjuvantno) sistemsko zdravljenje ne priporoča (30). Kemoterapijo lahko uporabimo le kot paliativno sistemsko zdravljenje razsejane bolezni, kadar drugi načini zdravljenja niso možni oz. jih ne moremo uporabiti. V raziskavah so uporabljali različne citostatike (cisplatin, paklitaksel, bleomicin, navelbin, 5-fluorouracil) v kombinacijah ali kot samostojno terapijo. Delež odgovorov na zdravljenje je bil 0–40 %, preživetje brez napredovanja bolezni 1–10 mesecev, celokupno preživetje pa do 19 mesecev (30). Zaradi toksičnosti cisplatina se v zadnjih letih pri zdravljenju razsejanega raka zunanjega spolovila vse bolj uporablja karboplatin, ki je manj toksičen. Po analogiji z razsejanim rakom materničnega vratu se v zadnjih letih tudi pri zdravljenju razsejanega raka zunanjega spolovila bolj uporablja kombinacija karboplatina in paklitaksela, ker je omenjena kombinacija podobno učinkovita in manj toksična od kombinacije cisplatina in paklitaksela (30).

Zdravljenje s kemoterapijo se lahko uporablja v kombinaciji s sočasnim obsevanjem (kemoradioterapija), bodisi kot samostojno zdravljenje ali kot predoperativno zdravljenje pri bolnicah z lokalno napredovalo boleznijo. Pri kemoradioterapiji uporabljamo različne citostatike (cisplatin, 5-fluorouracil, mitomicin C) z namenom boljšega lokalnega učinka obsevanja (kemosenzibilizacija). Ker je sočasno zdravljenje s kemoterapijo in obsevanjem povezano z večjo toksičnostjo, uporabljamo med obsevanjem nižje odmerke citostatikov, zato gre v tem primeru dejansko za lokal-

no zdravljenje in ne za sistemsko zdravljenje (30, 31).

Vloga in pomen sistemskega zdravljenja s tarčnimi zdravili pri zdravljenju napredovalega raka zunanjega spolovila za zdaj ostajata neznan. Na voljo imamo podatke manjše klinične raziskave s tarčnim zdravilom erlotinibom, ki je zaviralec receptorja za epidermalni rastni faktor (angl. *epidermal growth factor receptor*, EGFR), v katero je bilo vključenih 41 bolnic z napredovalo boleznijo. Delni odgovor je bil dosežen v 27 %, preživetje brez napredovanja je bilo kratko (mediani čas zdravljenja tri mesece), zdravljenje pa je bilo povezano z velikimi neželenimi učinki (30).

## SLEDENJE BOLNIC

Trenutno ne obstaja dovolj zanesljivih dokazov, ki bi potrdili enotno shemo sledenja po radikalnem zdravljenju raka zunanjega spolovila. Strokovnjaki in strokovna združenja si tako niso enotni glede sledenja bolnic. Lokalna ponovitev bolezni se lahko pojavi kadarkoli, zato se priporoča dosmrtno sledenje (3, 10, 32).

Evropsko združenje za ginekološko onkologijo (angl. *European Society of Gynaecological Oncology*, ESGO) predlaga naslednji režim sledenja, glede na to, ali je bilo opravljeno kirurško ali kemoterapevsko oz. radioterapevsko zdravljenje. Po primarnem kirurškem zdravljenju opravimo prvi pregled 6–8 tednov po operaciji, nato izvajamo klinične preglede zunanjega spolovila in dimelj na 3–4 mesece v obdobju dveh let. Naslednji dve leti sledijo pregledi dvakrat letno. Po izteku tega obdobja je smiselno še naprej izvajati letne klinične preglede, kar je še posebej pomembno pri bolnicah s povečanim tveganjem, kot so tiste z diagnozo *lichen sclerosus/planus* (3, 10, 32).

Po kemoterapevskem oz. radioterapevskem zdravljenju se 10–12 tednov po končanem zdravljenju priporoča CT oz. pozitronsko emisijsko tomografijo z računalniško tomografijo (angl. *positron emission*

*tomography-computed tomography, PET-CT)* za potrditev remisije. Kasneje se priporočajo klinični pregledi zunanjega spolovila in dimelj na 3–4 mesece prvi dve leti, nato pregledi dvakrat letno dve leti in nato letni pregledi, ki so še posebej zaželeni v primerih bolnic s povišanim tveganjem (3, 10, 32).

Sledenje bolnic po radikalnem zdravljenju zajema anamnezo, klinični pregled in svetovanje. V primeru suma na lokalno ponovitev bolezni je treba opraviti biopsijo, v primeru suma na bolezen v dimljah oziroma razširjeno bolezen pa ustrezno slikovno diagnostiko. Zgodnje odkrivanje ponovitev bolezni, ki jih še lahko kirurško zdravimo, lahko pomembno izboljša kakovost življenja, vendar trdnih dokazov o vplivu sledenja na obolenost in umrljivost trenutno nimamo (3, 10, 32).

## ZAKLJUČEK

Kirurško zdravljenje še vedno ostaja temelj zdravljenja bolnic z rakom zunanjega spolovila. Največji napredek na tem področju v zadnjih letih je bil razvoj minimalno invazivne kirurške tehnike, SNB, ki dandanes predstavlja standardno zdravljenje. Z nadomestitvijo ingvinofemoralne limfadenektomije s SNB se je pomembno zmanjšala obolenost in povečala kakovost življenja bolnic po zdravljenju raka zunanjega spolovila. Smiselno je, da se zaradi redkosti tega malignega obolenja, bolnice, obbolele za rakom zunanjega spolovila, obravnava v centrih z večjim številom primerov, kjer so zagotovljeni ustrezna oprema, znanje in izkušnje. Z namenom poenotenja zdravljenja so bila leta 2019 izdana tudi slovenska Priporočila za obravnavo bolnic z rakom zunanjega spolovila.

**LITERATURA**

1. Alkatout I, Schubert M, Garbrecht N, et al. Vulvar cancer: epidemiology, clinical presentation, and management options. *Int J Womens Health*. 2015; 7: 305-13.
2. European Society of Gynaecological Oncology. Gynaecological cancers in Europe: facts and figures 2015 [internet]. 2015 [citirano 2020 May 10]. Dosegljivo na: <http://www.asociacionasacoes/wp-content/uploads/2015/10/Facts-datos-y-figures-estadisticas-2015-imprimible.pdf>
3. Merlo S, Slabe N, Šegedin B, et al. Priporočila za obravnavo bolnic z rakom zunanjega spolovila. Ljubljana: Združenje za onkologijo in radioterapijo SZD; 2019.
4. Rak v Sloveniji 2016. Epidemiologija in register raka [internet]. Ljubljana: Onkološki inštitut Ljubljana; 2019 [citirano 2020 May 12]. Dosegljivo na: [https://www.onkoi.si/fileadmin/onko/datoteke/dokumenti/RRS/LP\\_2016.pdf](https://www.onkoi.si/fileadmin/onko/datoteke/dokumenti/RRS/LP_2016.pdf)
5. Zadnik V, Žagar T. SLORA: Slovenija in rak. Epidemiologija in register raka [internet]. Ljubljana: Onkološki inštitut Ljubljana; 2017 [citirano 2020 May 10]. Dosegljivo na: [www.slora.si](http://www.slora.si)
6. De Angelis R, Sant M, Coleman MP, et al. Cancer survival in Europe 1999-2007 by country and age: results of EUROCARE - 5-a population-based study. *Lancet Oncol*. 2014; 15 (1): 23-34.
7. Del Pino M, Rodriguez-Carunchio L, Ordi J. Pathways of vulvar intraepithelial neoplasia and squamous cell carcinoma. *Histopathology*. 2013; 62 (1): 161-75.
8. Pils S, Gensthaler L, Alemany L, et al. HPV prevalence in vulvar cancer in Austria. *Wien Klin Wochenschr*. 2017; 129 (21): 805-9.
9. Wohlmuth C, Wohlmuth-Wieser I. Vulvar malignancies: an interdisciplinary perspective. *J Dtsch Dermatol Ges*. 2019; 17 (12): 1257-76.
10. European Society of Gynaecological Oncology. Vulvar cancer Guidelines, Complete report [internet]. 2016 [citirano 2020 May 10]; 48. Dosegljivo na: <https://guidelines.esgo.org/vulvar-cancer/guidelines/recommendations/>
11. Smrkolj Š. Kirurško zdravljenje raka zunanjega spolovila. In: Takač I, ed. Ginekološka onkologija. Maribor: Medicinska fakulteta Univerze v Mariboru; 2020. p. 516-21.
12. Angelico G, Santoro A, Inzani F, et al. Ultrasound-guided FNA cytology of groin lymph nodes improves the management of squamous cell carcinoma of the vulva: Results from a comparative cytohistological study. *Cancer Cytopathol*. 2019; 127 (8): 514-20.
13. De Gregorio N, Ebner F, Schwentner L, et al. The role of preoperative ultrasound evaluation of inguinal lymph nodes in patients with vulvar malignancy. *Gynecol Oncol*. 2013; 131 (1): 113-7.
14. Kataoka MY, Sala E, Baldwin P, et al. The accuracy of magnetic resonance imaging in staging of vulvar cancer: a retrospective multi-centre study. *Gynecol Oncol*. 2010; 117 (1): 82-7.
15. Andersen K, Zobbe V, Thranov IR, et al. Relevance of computerized tomography in the preoperative evaluation of patients with vulvar cancer: a prospective study. *Cancer Imaging*. 2015; 15 (1): 8.
16. Cham S, Chen L, Burke WM, et al. Utilization and outcomes of sentinel lymph node biopsy for vulvar cancer. *Obstet Gynecol*. 2016; 128 (4): 754-60.
17. Huang J, Yu N, Wang X, et al. Incidence of lower limb lymphedema after vulvar cancer. *Medicine (Baltimore)*. 2017; 96 (46): e8722.
18. Vakselj A. Bolezenske spremembe zunanjega spolovila. In: Takač I, Geršak K, eds. Ginekologija in perinatologija. Maribor: Medicinska fakulteta Univerze v Mariboru; 2016. p. 231-5.
19. Slomovitz BM, Coleman RL, Onk MHM, et al. Update on sentinel lymph node biopsy for early-stage vulvar cancer. *Gynecol Oncol*. 2015; 138 (2): 472-7.
20. Onk MHM, Hollema H, van der Zee AG. Sentinel node biopsy in vulvar cancer: Implications for staging. *Best Pract Res Clin Obstet Gynaecol*. 2015; 29 (6): 812-21.
21. Zigras T, Kupets R, Barbera L, et al. Uptake of sentinel lymph node procedures in women with vulvar cancer over time in a population based study. *Gynecol Oncol*. 2019; 153 (3): 574-9.
22. Brincat MR, Muscat Baron Y. Sentinel lymph node biopsy in the management of vulvar carcinoma: An evidence-based insight. *Int J Gynecol Cancer*. 2017; 27 (8): 1769-73.
23. National Comprehensive Cancer Network Clinical Practice Guidelines in Oncology. Vulvar Cancer (Squamous Cell Carcinoma) Version 2.2019 [internet]. 2018 [citirano 2020 May 12]. Dosegljivo na: [https://www.nccn.org/professionals/physician\\_gls/pdf/vulvar.pdf](https://www.nccn.org/professionals/physician_gls/pdf/vulvar.pdf)
24. Onk MHM, Planchamp F, Baldwin P, et al. European Society of Gynaecological Oncology Guidelines for the Management of Patients With Vulvar Cancer. *Int J Gynecol Cancer*. 2017; 27 (4): 832-7.

25. Van der Zee AG, Oonk MHM, De Hullu JA, et al. Sentinel node dissection is safe in the treatment of early-stage vulvar cancer. *J Clin Oncol.* 2008; 26 (6): 884–9.
26. Van Doorn HC, van Beekhuizen HJ, Gaarenstroom KN, et al. Repeat sentinel lymph node procedure in patients with recurrent vulvar squamous cell carcinoma is feasible. *Gynecol Oncol.* 2016; 140 (3): 415–9.
27. Verbeek FP, Tummers QR, Rietbergen DD, et al. Sentinel lymph node biopsy in vulvar cancer using combined radioactive and fluorescence guidance. *Int J Gynecol Cancer.* 2015; 25 (6): 1086–93.
28. Mitra S, Kumar Sharma M, Kaur I, et al. Vulvar carcinoma: dilemma, debates, and decisions. *Cancer Manag Res.* 2018; 10: 61–8.
29. Swanick CW, Eifel PJ, Huo J, et al. Challenges to delivery and effectiveness of adjuvant radiation therapy in elderly patients with node-positive vulvar cancer. *Gynecol Oncol.* 2017; 146 (1): 87–93.
30. Deppe G, Mert I, Belotte J, et al. Chemotherapy of vulvar cancer: a review. *Wien Klin Wochenschr.* 2013; 125 (5–6): 119–28.
31. Domingues AP, Mota F, Durão M, et al. Neoadjuvant chemotherapy in advanced vulvar cancer. *Int J Gynecol Cancer.* 2010; 20 (2): 294–8.
32. Schnürch HG, Ackermann S, Alt-Radtke CD, et al. Diagnosis, therapy and follow-up of vaginal cancer and its precursors. Guideline of the DGGG and the DKG (S2k-Level, AWMF Registry No. 032/042, October 2018). *Geburtshilfe Frauenheilkd.* 2019; 79 (10): 1060–78.

Prispelo 29. 5. 2020





Viktorija Kostadinova<sup>1\*</sup>, Karmen Žiberna<sup>2\*</sup>, Vladka Salapura<sup>3</sup>

## Vloga magnetnoresonančne artrografije pri ramenski nestabilnosti

### *The Role of Magnetic Resonance Arthrography in Glenohumeral Instability*

#### IZVLEČEK

KLJUČNE BESEDE: glenohumeralni sklep, ramenska nestabilnost, magnetnoresonančna artrografija, kontrastno sredstvo

Ramenski sklep je zaradi svoje zgradbe najbolj ranljiv sklep v človeškem telesu. Že drobne poškodbe stabilizatorjev sklepa povzročijo klinično sliko ramenske nestabilnosti. Magnetnoresonančna artrografija je nepogrešljiva diagnostična metoda za ocenjevanje okvar v sklopu ramenske nestabilnosti. Je varna in minimalno invazivna preiskava, s katero z visoko diagnostično zanesljivostjo ocenimo drobne poškodbe v sklepu. Neposredni vnos kontrastnega sredstva namreč razmakne znotrajsklepne strukture in omogoči boljši prikaz ter oceno morebitnih poškodb. Ta prispevek povzema značilnosti slikanja z magnetnoresonančno artrografijo v sklopu ramenske nestabilnosti. Opisuje izvedbo preiskave skupaj z glavnimi anatomskimi posebnostmi ramenskega sklepa in s pogostejšimi bolezenskimi motnjami, ki jih najdemo pri različnih vrstah ramenske nestabilnosti.

#### ABSTRACT

KEY WORDS: glenohumeral joint, shoulder instability, magnetic resonance arthrography, contrast agent

Due to its structure, the glenohumeral joint is one of the most vulnerable joints in the human body. Even subtle injuries to the joint stabilizers cause clinical presentation of glenohumeral instability. Magnetic resonance arthrography is an indispensable imaging modality in the evaluation of glenohumeral instability. It is a safe and minimally invasive method with high diagnostic confidence for subtle intraarticular lesions. Direct injection of a contrast agent distends the intraarticular structures, which enables better visualization and evaluation of potential lesions. This article reviews the role of magnetic resonance arthrography in the setting of glenohumeral instability. It illustrates the basic approaches, reviews the most common anatomical variants, and describes the pathological lesions in the setting of different types of shoulder instability.

\* Avtorici si delita prvo avtorstvo

<sup>1</sup> Viktorija Kostadinova, dr. med., Klinični inštitut za radiologijo, Univerzitetni klinični center Ljubljana, Zaloška cesta 7, 1000 Ljubljana; viki.kostadinova@gmail.com

<sup>2</sup> Karmen Žiberna, dr. med., Klinični inštitut za radiologijo, Univerzitetni klinični center Ljubljana, Zaloška cesta 7, 1000 Ljubljana

<sup>3</sup> Izr. prof. dr. Vladka Salapura, dr. med., Klinični inštitut za radiologijo, Univerzitetni klinični center Ljubljana, Zaloška cesta 7, 1000 Ljubljana; Katedra za radiologijo, Medicinska fakulteta, Univerza v Ljubljani, Zaloška cesta 7, 1000 Ljubljana

## UVOD

Nestabilnost ramenskega sklepa predstavlja prekomeren simptomatski premik glavice nadlahtnice glede na glenoidno jamico. Je pogosta klinična težava, ki se kaže predvsem s ponavljajočimi se bolečinami in omejenim obsegom gibanja v prizadetem sklepu (1).

Ramenski sklep, ki je zaradi svoje zgradbe nagnjen k izpahom, v ravnovesju drži statični stabilizatorji (labro-ligamentarni kompleks) in dinamični stabilizatorji. Ko se celovitost stabilizatorjev zaradi travmatskih ali netravmatskih vzrokov poruši, se poškodba izrazi kot popolna nestabilnost ramenskega sklepa z izpahom (lat. *dislocatio*) ali nepopolna nestabilnost z nepopolnim izpahom (lat. *sublocatio*). Pri slednji ne pride do popolne prekinitve stika sklepnih površin. V 95 % primerov se rama izpahne v anteriorno-inferiorni smeri. V tem položaju najpogosteje najdemo poškodbe labruma, sklepnega hrustanca, kosti, glenohumeralnih vezi, sklepne ovojnice in tetiv mišic. V ostalih 5 % primerov se rama lahko izpahne v posteriorni (3 %), spodnji ali zgornji smeri, izpahi so lahko tudi večsmerni (1, 2).

Glavna diagnostična metoda za prikaz oz. oceno nestabilnega ramenskega sklepa je magnetnoresonančna artrografija (MR-artrografija) z vbrizganjem paramagnetnega kontrastnega sredstva v glenohumeralni sklep, s čimer ustvarimo razteg struktur v sklepu in si prikažemo njihovo morfologijo ter morebitne poškodbe (3).

Kljub temu da si marsikdo predstavlja ramenski sklep kot anatomsko nezahteven del telesa, se je treba zavedati, da poleg zapletene biomehanike sklepa obstajajo številne in pogoste anatomske različice struktur, ki na MRI lahko dajejo navidezno lažen izgled bolezenskih poškodb. Poleg tega ramensko nestabilnost pogosto opisujemo z različnimi klasifikacijami in akronimi, zato je potrebna previdnost in natančno poznavanje tako anatomije kot tudi

patologije za preprečitev lažno pozitivnih diagnoz pri bolnikih z nestabilnostjo ramenskega sklepa (4).

Ta prispevek povzema značilnosti MR-artrografije in njene izvedbe skupaj z glavnimi anatomske in radiološkimi posebnostmi ramenske nestabilnosti ter je v pomoč vsem, ki se pri svojem delu srečujejo z njo.

## FUNKCIONALNA ANATOMIJA RAMENSKEGA SKLEPA

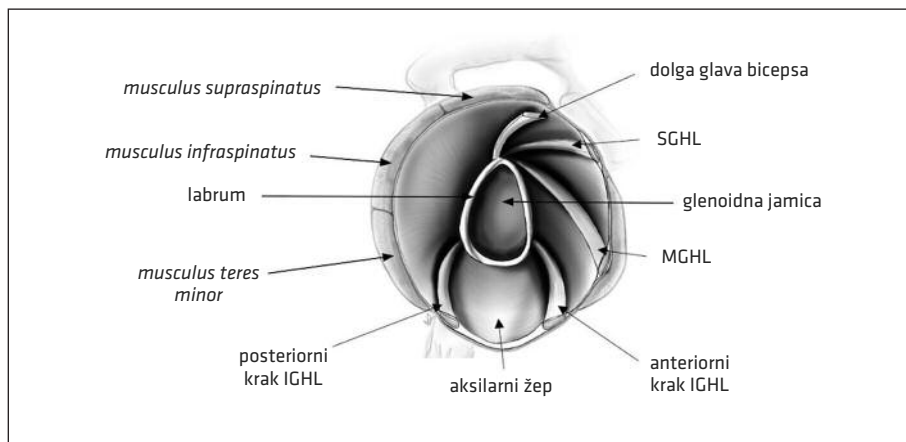
Ramenski sklep je funkcionalno in strukturno kompleksen sklep, ki ima pomembno biomehanično vlogo pri številnih dnevni aktivnostih, saj povezuje zgornjo okončino s trupom. Med vsemi sklepi v človeškem telesu ima največji obseg gibanja. To je mogoče zaradi vzajemnega delovanja štirih ločenih sklepov in mišic ramenskega sklepa. Hkrati je najmanj stabilen sklep, saj se le tretjina glavice nadlahtnice stika z glenoidno jamico, ki ima relativno ravno površino (5). Stabilizatorji sklepa, ki so prikazani na sliki 1, imajo pomembno vlogo, delimo pa jih na statične in dinamične (6, 7).

Statični stabilizatorji ramenskega sklepa so:

- labrum,
- glenohumeralne vezi,
- skladnost in pravilna oblika sklepnih površin in
- negativen znotraj sklepni tlak.

Med dinamične stabilizatorje štejemo:

- mišice rotatorne manšete (mišica supraspinatus, mišica infraspinatus, mišica teres minor, mišica subscapularis),
- rotatorni interval,
- dolga glava bicepsa in
- periskapularne mišice (mišica pectoralis minor, mišica serratus anterior, mišica rhomboideus, mišica latissimus dorsi in mišica trapezius).



**Slika 1.** Ilustracija normalne anatomije ramenskega sklepa. IGHL – spodnja glenohumeralna vez (angl. *inferior glenohumeral ligament*), MGHL – srednja glenohumeralna vez (angl. *middle glenohumeral ligament*), SGHL – zgornja glenohumeralna vez (angl. *superior glenohumeral ligament*).

## Labrum

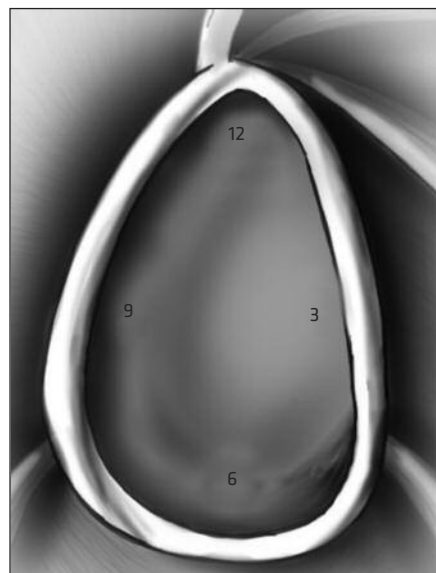
Vezivno-hrustančni labrum je najpomembnejši stabilizator ramenskega sklepa. Ta poglobi sklepno jamico, predstavlja narastišče glenohumeralnih vezi in tetive dolge glave bicepsa ter hkrati omogoča nastanek negativnega tlaka znotraj sklepa, ki drži sklepni površini skupaj (3).

Na MRI je labrum normalnega videza, če je nizke intenzitete na vseh pulznih sekvencah in ima jasno ter gladko oblikovane robove. Obstaja nekaj manjših anatomskih različic v morfologiji in debelini labruma, ki jih pogosteje najdemo v anteriorno-superiornem predelu (8).

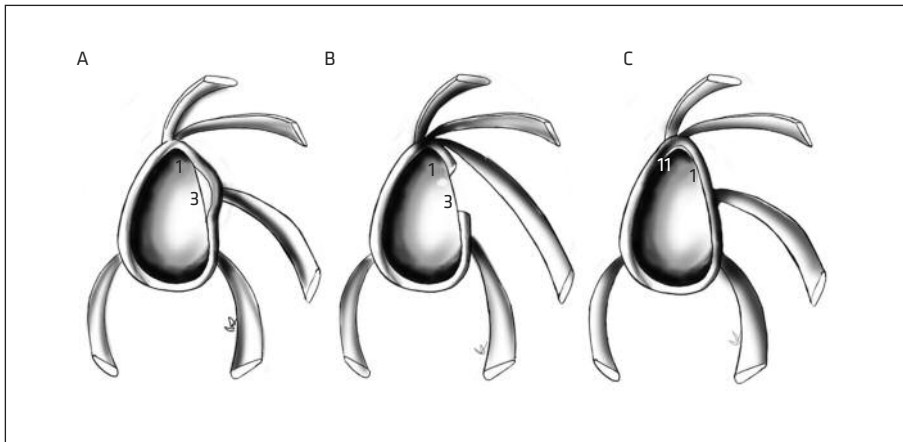
Za lažjo orientacijo in opis poškodb delimo labrum na 12 delov, ki ponazarjajo urno številčnico. Tako velja, da se anteriorni labrum razteza od 1. do 4. ure, inferiorni od 4. do 8. ure, posteriorni od 8. do 11. ure in superiorni od 11. do 1. ure (slika 2) (9).

Anatomske posebnosti labruma najpogosteje najdemo na položaju med 11. in 3. uro. Labrum je lahko trikotne ali okrogle oblike, na površini so lahko prisotne zareze. Debelina ni povsod enakomerna, kar pomeni, da je labrum na izgled mestoma zadebeljen, stanjšani ali celo odsoten. Ostale

anatomske posebnosti opisujemo kot žariščna odstopanja labruma od hrustančne podlage, ki jih na MR-artrografiji prepoznamo zaradi pronicanja kontrastnega sredstva v predel odstopanja oz. poškodbe.



**Slika 2.** Ilustracija oštevilčenja labruma. Labrum delimo na 12 delov, ki predstavljajo urno številčnico, tako da je številka 3 postavljena anteriorno na labrumu.



**Slika 3.** Anatomске posebnosti ramenskega sklepa. A - sublabilna odprtina, B - Bufordov kompleks, C - sublabilni žleb.

Poznamo sublabilni žleb oz. žep (lat. *recessus sublabilis*), sublabilno odprtino (lat. *foramen sublabilis*), Bufordov kompleks in meniskoidni labrum (slika 3) (8). Iščemo jih na T1-poudarjenih sekvencah z izničenjem signala maščobe, in sicer v horizontalnih in frontalnih ravninah (5).

Sublabilni žleb se nahaja med 11. in 1. uro ob narastišču tetive dolge glave bicepsa in poteka medialno kot tanka linear-na struktura ob robu glenoida. Značilno ima gladke robove in meri manj kot 2 mm v širino. Sublabilno odprtino najdemo med 1. in 3. uro anteriorno od narastišča bicepsove tetive na labrumu. Ima gladke robove in meri manj kot 1,5 mm v širino (5).

Redkeje najdemo na položaju med 1. in 3. uro Bufordov kompleks, za katerega je značilno, da manjka del anteriorno-superiornega labruma in da je temu pridružena zadebelitev srednje glenohumeralne vezi (angl. *middle glenohumeral ligament*, MGHL), ki daje videz kabla (3, 5).

Normalen, blago hiperintenziven signal na stičišču labruma s spodaj ležečim sklep-nim hrustancem predstavlja le prehodni pas med obema strukturama (8). Ob tem ne smemo pozabiti, da ima sklepni hrustanec višji signal v primerjavi z labrumom (1, 10).

## Glenohumeralne vezi

Pomembni statični stabilizatorji glenohumeralnega sklepa so zgornja glenohumeralna vez (angl. *superior glenohumeral ligament*, SGHL), MGHL in spodnja glenohumeralna vez (angl. *inferior glenohumeral ligament*, IGHL). Prikažemo jih na T1-poudarjenih slikah MR-artrografije z izničenjem signala maščobe kot strukture nizke intenzitete (5).

SGHL poteka anteriorno od narastišča na zgornji grčici glenoida do majhne grčavine nadlahtnice (lat. *tuberositas minor*) in je del rotatornega intervala. Skupaj stabilizirata sklep ob addukciji v fleksiji ali ekstenziji in zunanji rotaciji. MGHL se narašča ob anteriorno-superiornem labrumu in potuje poševno ob mišici subscapularis ter se zaključi na anteriornem delu proksimalne nadlahtnice. MGHL je glavni stabilizator sklepa ob gibih v abdukciji rame do 45° in zunanji rotaciji. IGHL je primarni statični stabilizator tega sklepa. Sestavljen je iz sprednjega in zadnjega kraka, med katerima se razteza aksilarni žep. Kraka izhajata iz spodnjega dela anteriornega in posteriornega labruma ter se naraščata v obliki črke U na vrat nadlahtnice. Anteriorni krak je debelejši in je v svojem

poteku bolj pahljačast kot posteriorni krak. IGHL je najpomembnejša struktura, ki varuje glenohumeralni sklep, saj se kraka izmenoma zategujeta ob gibih v abdukciji in zunanji ali notranji rotaciji (slika 1) (5, 11).

Odstopanja od običajne anatomije lahko najdemo tudi v poteku glenohumeralnih vezi. Najpogosteje gre za različna mesta narastišč, posnemajo lahko prosta telesa v sklepu ali se razlikujejo v svoji debelini (5).

## IZVEDBA MAGNETNORESONANČNE ARTROGRAFIJE

MR-artrografija je minimalno invazivna preiskava, namenjena predvsem prikazu drobnih struktur v sklepu, ki so najbolj pogosto poškodovane pri delnih ali popolnih izpahih rame. Pri neposredni MR-artrografiji izkoristimo dejstvo, da kontrastno sredstvo razpne sklepno ovojnico in razmakne znotraj sklepne strukture, ki sicer ležijo v tesnem stiku med seboj in jih zato na slikanju brez kontrastnega sredstva težko ločimo (3).

Uporabljamo jo za oceno glenoidnega labruma, glenohumeralnih vezi, sklepnega hrustanca, rotatornega intervala, znotraj sklepne dela tetiv rotatorne manšete in stanja ramenskega sklepa po kirurških posegih. Najpogostejše napotne diagnoze za izvedbo MR-artrografije so nestabilnost ramenskega sklepa, sum na poškodbe znotraj sklepne strukture, idiopatska bolečina rame in poškodbe (12, 13).

## Tehnike uvajanja kontrastnega sredstva

Uvajanje kontrastnega sredstva neposredno v sklep najpogosteje poteka pod slikovnim nadzorom UZ ali fluoroskopije, pri čemer v sklep vstopimo z anteriorne ali s posteriozne strani sklepa (13).

Pri standardnem anteriorno-inferiornem (Schneiderjevem) pristopu, pri katerem uporabljamo fluoroskopijo, je vstopno mesto igle meja med spodnjo in srednjo tretjino glenohumeralnega sklepa (slika 4).

Bolnik leži na hrbtu, s čimer omogočimo rahel nagib glenoidne sklepne površine. V tem položaju bomo manj verjetno poškodovali labrum ali z iglo prišli skozi sklep. Ramo postavimo v nevtralni položaj ali v zunanjo rotacijo. Če je rama v zunanji rotaciji, je tetiva dolge glave bicepsa odmaknjena lateralno in pridobimo več prostora za uvajanje igle. Bolnik se med preiskavo ne sme premikati, saj se igla lahko zlomi. Po pripravi operacijskega polja uporabimo lokalni anestetik in nato pod pravih kotom prebodemo kožo do sklepa. Konica igle mora biti postavljena točno nad glenohumeralno špranjo. Iglo uvajamo, dokler ne začutimo upora, nato jo za milimeter izvlečemo. Če je igla v sklepu, pri vbrižganju anestetika (1–2 ml) ne bomo čutili upora. Pri nadzoru s fluoroskopijo lahko položaj igle dodatno potrdimo z vbrižganjem jodnega kontrastnega sredstva. Ob pravilnem položaju igle se bo kontrast razlil stran od igle in očrtal sklepni prostor. Če igle ni v sklepu, se bo kontrast nabral ob konici igle. Ko se prepričamo, da je konica igle nameščena v pravilnem položaju, vbrižgamo 10–12 ml paramagnetnega kontrastnega sredstva in nato iglo odstranimo (14).

Standardna anteriorno-inferiorna tehnika je najbolj uveljavljena tehnika artrografije, vendar obstaja velika verjetnost poškodb anteriorno-inferiornih ležečih struktur oz. stabilizatorjev, kot so mišica subscapularis, labrum in IGHL. Te strukture so med drugim tudi najpogosteje poškodovane pri ramenski nestabilnosti, zato je nevarnost napačne razlage toliko večja (15).

Zato lahko potencialno uporabimo prilagojeno obliko standardne anteriorne tehnike, ki cilja zgornjo polovico sklepa v prostor rotatornega intervala in s katero se izognemo poškodbam vezi in tetiv (slika 4). Rotatorni interval je namreč trikoten prostor na superiornom-medialnem delu glavice nadlahtnice. Omejujeta ga tetivi mišic supraspinatus in subscapularis, v njem potekata korakohumeralna vez in SGHL. Skozi

prostor poteka tudi tetiva dolge glave bicepsa (16).

Vse pogosteje se uporablja tudi posteriorni pristop, pri katerem bolnik leži na boku, na neprizadeti strani. Pod trebuhom ga podložimo z blazino, tako da se z drugo stranjo nanjo naslanja. Preiskovano roko abducira za 90° in jo obrne navznoter, tako da sprosti mišice ramenskega sklepa. Iglo uvajamo navpično v inferiorno-medialnem kvadrantu glavnice nadlahtnice (slika 4). Uvajamo jo, dokler ne zadenemo ob hrustanec na glavici nadlahtnice (17).

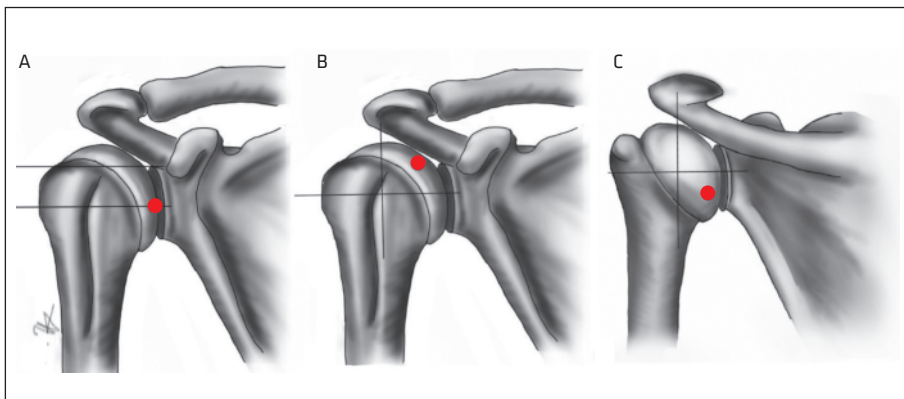
Drugi najpogosteje uporabljeni slikovni nadzor artrografije je pod nadzorom UZ s posteriornim pristopom v sklep. Mesta vstopa z iglo se bistveno ne razlikujejo od pristopov, ki smo jih opisali zgoraj. Pomembna razlika je, da uvajamo iglo poševno, iz lateralne proti medialni smeri. Drugačen je tudi položaj bolnika, saj pri anteriornem pristopu lahko leži in pri posteriornem sedi (18).

UZ nadzorovana artrografija ima številne prednosti. Že pred izvedbo artrografije namreč pregledamo sklep in ocenimo prisotnost tekočinskih kolekcij. Med samo izvedbo je uvajanje igle lažje, saj v resničnem času sledimo, kaj se z njo dogaja. Ne

potrebujemo jodnega kontrastnega sredstva in bolnika ne izpostavljamo sevanju (18, 19).

Ne glede na pristop obstaja nevarnost iztekanja kontrastnega sredstva v mehka tkiva ob sklepu, kar moti razlago posnetkov. Zato je posteriorni pristop uporaben predvsem pri osebah s sprednjo ramensko nestabilnostjo, kjer so pogosteje poškodovane anteriorne strukture, in obratno. Dodatno je posteriorni pristop manj stresen za bolnike, saj ne vidijo igle (20). Zapleti so ob uporabi posteriornega pristopa za direktno artrografijo redki. Možna je poškodba supraskapularnega živca in cirkumfleksnih skapularnih žil, če iglo uvedemo preveč medialno ob posteriornem robu glenoida. Kadar jo uvedemo preveč inferiorno, lahko poškodujemo aksilarni živec in posteriorno humeralno cirkumfleksno arterijo. Tveganje za pojav naštetih zapletov lahko zmanjšamo tudi z uporabo manjše igle (17). Z uporabo posteriornega pristopa v sedečem položaju moramo biti pozorni na pojav vazovagalne sinkope, ki je sicer redka, vendar predstavlja nevarnost za poškodbe. Temu se izognemo, če bolnik med preiskavo leži na boku (21).

Uspešnost vnosa kontrastnega sredstva je pri vseh pristopih s slikovnim nadzorom skoraj 100%. Zato naj izbrana teh-



**Slika 4.** Tehnike neposrednega uvajanja kontrastnega sredstva v sklep. Mesto vstopa (rdeča pika) z iglo je lahko anteriorno na meji med srednjo in spodnjo tretjino glavnice nadlahtnice – Schneiderjeva tehnika (A), v prostoru rotatornega intervala – prilagojena Schneiderjeva tehnika (B) ali posteriorno v spodnjem medialnem kvadrantu (C).

nika temelji predvsem na pričakovani bolezenski spremembi in bolnikovem sodelovanju (12, 19).

### Standardni protokol magnetnoresonančne artrografije

Ker se paramagnetno kontrastno sredstvo s časom resorbira, moramo začeti z MRI čim hitreje, najbolje do 30 minut od vnosa kontrastnega sredstva (22). Slikanje standardno opravimo v T1-poudarjenih slikah v vseh treh ravninah in vsaj eno T2-poudarjeno slikanje. T1-poudarjene slike z izničenjem signala maščobe ali brez njega so najbolj pomembne pri MR-artrografiji, saj poudarijo signal kontrastnega sredstva. T2-poudarjene slike podajo informacijo o zunaj-sklepniških tekočinskih kolekcijah in edemu kostnine. Uporabimo lahko tudi protonsko gostotno poudarjene slike, ki natančno ločijo predvsem tekočino od struktur sklepa. Za slikanje postavimo ramo v nevtralen položaj, in če bolnik prenaša, tudi v položaj abdukcije in zunanje rotacije (angl. *abduction and external rotation*, ABER). Slikanje v položaju ABER raztegne anteriorni krak IGHL, zato kontrastno sredstvo lahko vstopi v drobne poškodbe in s tem omogoči lažjo oceno anteriorno-inferiornega labro-ligamentarnega kompleksa (slika 5) (10, 23).

### Kontraindikacije in zapleti

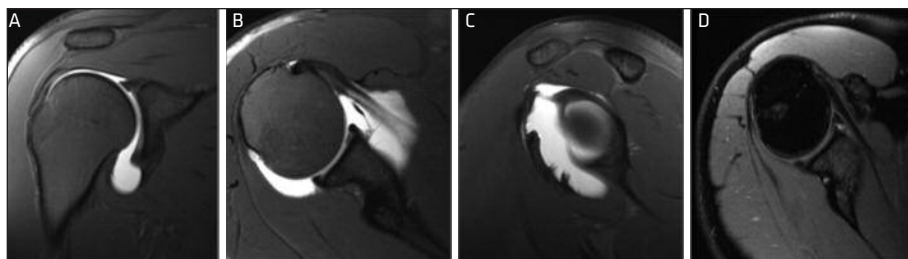
Pred izvedbo preiskave je treba pregledati sklep in mesto vboda, saj je vnetje na tem

mestu ali v sklepu absolutna kontraindikacija za izvedbo preiskave. Obstaja namreč nevarnost iatrogenega razsoja okužbe tako lokalno kot tudi sistemsko. Med relativne kontraindikacije štejemo alergije na kontrastno sredstvo in zdravljenje z antikoagulantnimi zdravili. Ob predhodni pripravi se lahko izognemo zapletom, ki bi nastali kot posledica teh dveh stanj (3).

Zapleti MR-artrografije so redki, pojavijo se v 3,6 % primerov in so večinoma blagi. Daleč najpogostejši zaplet je bolečina, sledita vagalni odziv in urtikarija. Resni zapleti, kot so anafilaktična reakcija, septični artritis in celulitis, se pojavijo le v 0,03 % primerov (24).

### Specifičnost in občutljivost magnetnoresonančne artrografije

Z MR-artrografijo lahko natančno prikazemo poškodbe labruma. Specifičnost preiskave za poškodbe labruma je 93 %, občutljivost pa 88 % (2, 3). Zanesljivost še povišamo, kadar slikamo ramo v položaju ABER. Takrat je občutljivost preiskave za poškodbe sprednjega labruma in poškodbe zgornjega labruma, ki se širijo od sprednje do zadnje površine (angl. *superior labral anterior to posterior*, SLAP), celo 98 % (25). Z visoko občutljivostjo (92–98 %) in 100 % specifičnostjo lahko ocenimo tudi delno ali popolno raztrganje rotatorne manšete, kjer iščemo prodiranje kontrastnega sredstva v subakromialno-subdeltoidno burzo (22).



**Slika 5.** Protokol magnetnoresonančne artrografije. T1-poudarjena slika z izničenjem signala maščobe, slikano v frontalni (A), horizontalni (B) in poševni (C) sagitalni ravnini, ter protonsko gostotno/T2-poudarjena slika z izničenjem signala maščobe v horizontalni ravnini (D).



## OPIS SPREMENB PRI RAZLIČNIH TIPIH RAMENSKE NESTABILNOSTI

### Sprednja (anteriorna) nestabilnost

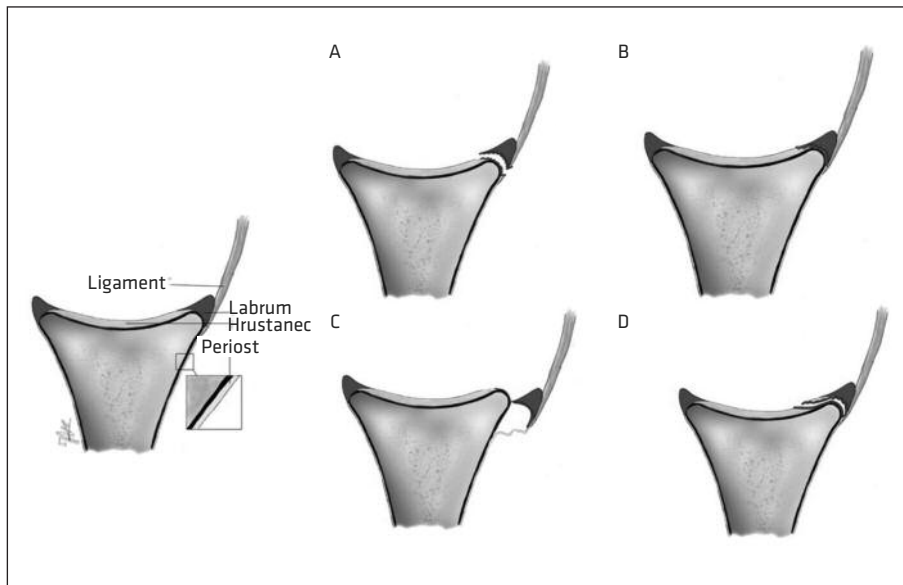
Nestabilnost ramenskega sklepa v anteriorni smeri je najpogostejša od vseh nestabilnosti tega sklepa in se v 80 % primerov pojavlja pri populaciji mlajših bolnikov. Poškodba se značilno pojavlja ob padcu na iztegnjeno roko ali kot posledica direktne udarca s posteriorne strani v ramo. Sila povzroči anteriorni premik glavnice nadlahtnice iz anatomskega položaja, kar lahko poškoduje stabilizatorje glenohumeralnega sklepa (8, 26). Anteriorna nestabilnost ramenskega sklepa zajema spekter poškodb od popolnega in nepopolnega izpaha do mikronestabilnosti sklepa. Po prvem nestabilnem dogodku se izpah rame skoraj vedno ponovi, saj poškodovani stabilizatorji rame ne zagotavljajo več ustrezne stabilnosti (8).

### Poškodbe labro-ligamentarnega kompleksa

Anteriorno-inferiorni del labruma, ki se nahaja med 3. in 6. uro, je najpogosteje pri-

zadet del in ga povezujemo z anteriorno nestabilnostjo rame (slika 2). Pogosto se poškodba pokaže z značilnim vzorcem v obliki Bankartove poškodbe ali njenih različic, kot so iztrganje IGHL in anteriorno-inferiornega labruma v obliki rokava (angl. *anterior labroligamentous periosteal sleeve avulsion*, ALPSA), Perthesova poškodba in redkeje poškodba sklepnega hrustanca na glenoidu (angl. *glenolabral articular disruption*, GLAD) (slika 6) (26).

Bankartovo poškodbo vidimo tako pri akutnih kot tudi pri kroničnih izpahih rame. Značilna je ločitev anteriorno-inferiornega dela labruma in IGHL od roba glenoida lopatice, pri čemer se poškoduje periost in občasno tudi sam labrum. Če poškodovan labrum ostane v svojem anatomskega položaju, na MR-arthrografiji vidimo le linearno zvišan signal kontrasta znotraj njega. Če se labrum tudi fizično odmakne od glenoida, je signal zvišan med labrumom in robom glenoida (26). Kadar je Bankartovi poškodbi pridružen del kostni-



**Slika 6.** Labro-ligamentarne poškodbe. Prikazane so najpogostejše labro-ligamentarne poškodbe. Prikazani so Bankartova poškodba (A), Perthesova poškodba (B), iztrganje anteriorno-inferiornega labruma v obliki rokava (C) in poškodba sklepnega hrustanca na glenoidu (D).



ne različnih dimenzij, poškodbo poimenujemo kostni Bankart (slika 7) (8).

Odcepljena Bankartova poškodba se lahko premakne superiorno v smeri korakoidnega odrastka in na tem mestu oblikuje na MR-artrografiji vidno hipointenzivno ovalno strukturo (angl. *glenoid labrum ovoid mass*, GLOM), ki lahko posnema izpah tetive bicepsa, tujke v tem področju ali poškodbo vezi. Za pravilno postavitev diagnoze je treba preveriti nepoškodovanost anteriorno-inferiornega labro-ligamentarnega kompleksa (1). Bankartovo poškodbo vidimo v vseh ravninah, vendar jo najbolje prikazemo v horizontalni ravnini (26).

Poškodba ALPSA nastane kot posledica poškodbe iztrganja IGHL in anteriorno-inferiornega labruma v obliki rokava, pri čemer periost ostane ohranjen. V tem primeru se zaradi delovanja vlečnih sil ostanek IGHL premakne nekoliko medialno in inferiorno ob glenoidu. Poškodbo najbolje prikazemo na slikah v horizontalni ravnini. Na MR-artrografiji vidimo medialni in inferiorni premik morfološko spremenjenega labro-ligamentarnega kompleksa ter vdor kontrasta v brazdo med poškodbo in glenoidom (26).

Kadar ob iztrganju labruma in IGHL ostane periost ohranjen ter se ostanek ne pre-

makne, poškodbo poimenujemo Perthesova poškodba. Zaradi tesnega stika kompleksa s periostom je motnjo težje prepoznati, kvečjemu nam lahko pomaga slikanje rame v položaju ABER. V tem položaju raztegemo anteriorni krak IGHL in tako razmaknemo labrum in glenoid (8, 26).

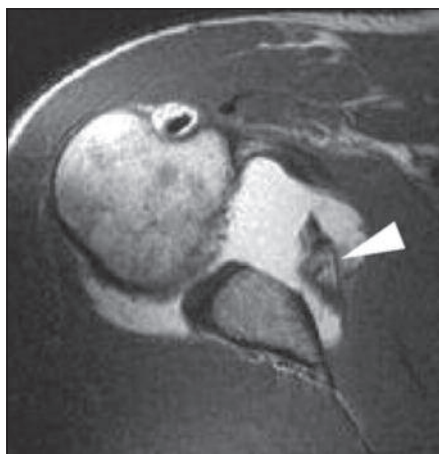
Redkeje je poškodbi labruma v sklopu anteriornega izpaha pridružena tudi poškodba anteriorno-inferiornega dela sklepne hrustanca na glenoidu (angl. *glenolabral articular disruption*, GLAD). Poškodba primarno nima kliničnih znakov nestabilnosti, ampak bolnikom predstavlja težavo zaradi kroničnih bolečin. Neprepoznana manjša poškodba se lahko poveča in kasneje povzroči ramensko nestabilnost ter sekundarno osteoartrozo. S kontrastnim sredstvom pri MR-artrografiji povečamo razmak med sklepni površinama in tako prikazemo drobne razpoke, erozivne spremembe ali celo prosta telesa, ki jih povezujemo z GLAD (8, 26).

V predelu superiornega labruma so pogoste nenevarne anatomske posebnosti, ki smo jih že opisali v uvodnem delu prispevka. Buford kompleks, sublabralni žleb, sublabralna odprtina in psevd-SLAP na MRI in MR-artrografiji dajejo videz poškodbe (10).

### Poškodbe glenohumeralnih vezi in sklepne ovojnice

Izolirane poškodbe ovojnice so naslednja najpogostejša bolezenska sprememba, ki jo najdemo pri anteriorni nestabilnosti rame. Navadno je poškodovan anteriorni žepek ovojnice. Na MR-artrografiji so akutno prisotni znaki prekinjene kontinuitete in izstopa kontrastnega sredstva v obklesni prostor, kronično vidimo znake zadebelitve ovojnice (9).

Prav tako lahko najdemo izolirane poškodbe vezi. Najpogosteje je prizadet IGHL, in sicer pogosteje anteriorni kot posteriorni krak, ki se strga ob narastišču na nadlahtnici (angl. *humeral avulsion of glenohumeral ligament*, HAGL). Na horizontalnih



**Slika 7.** Kostni Bankart. Puščica prikazuje medialno in anteriorno odmaknjen kostni Bankart.

slikah namesto s tekočino izpolnjenega žepka v obliki črke U vidimo oblikovana vlakna IGHL v obliki črke J, ki se ne pripenjajo na nadlahtnico. Hkrati vidimo tudi izliv kontrastnega sredstva v obselepnih tkivih. Iztrganinski poškodbi IGHL je občasno pridružen kostni del, ki se odlomi skupaj z vezjo. Poškodbo imenujemo kostni HAGL (angl. *bony humeral avulsion of glenohumeral ligament*, BHAGL). Dodatno je lahko HAGL pridružen Bankartovi poškodbi, kar pomeni, da je IGHL strgan tako ob narastišču na nadlahtnici kot tudi ob narastišču na robu glenoida. V tem primeru poškodba prosto lebdi ob spodnjem robu glenohumeralnega sklepa (angl. *floating anterior inferior glenohumeral ligament*, FAIGHL) (slika 8) (27).

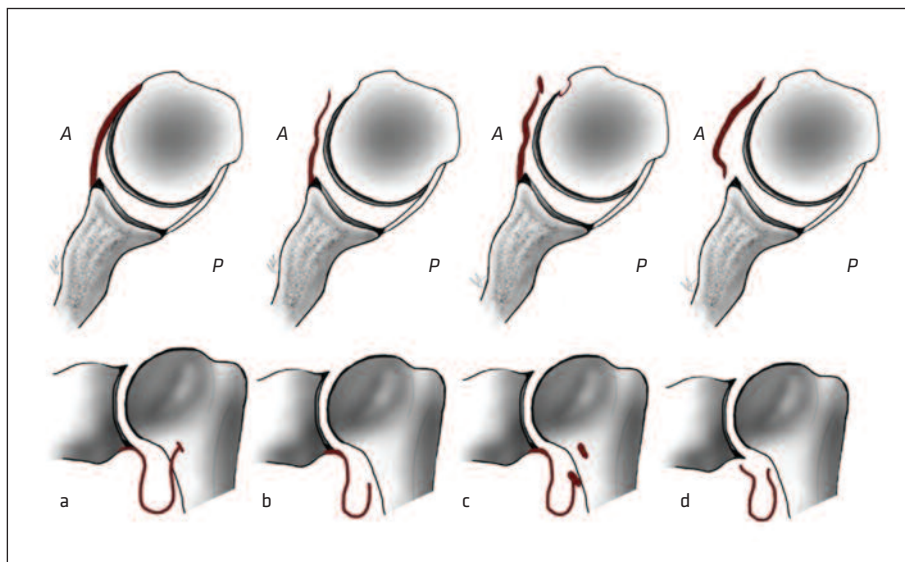
Zelo redko se zgodi, da se IGHL strga samo ob narastišču na robu glenoida (26).

Obstajajo tudi druge redkejšje različice poškodb labruma, pri katerih lahko pride do iztrganja periosta v obliki rokava in pri čemer je labrum še ohranjen (angl. *anterior labrum intact periosteal sleeve avulsion*, ALIPSA) (10).

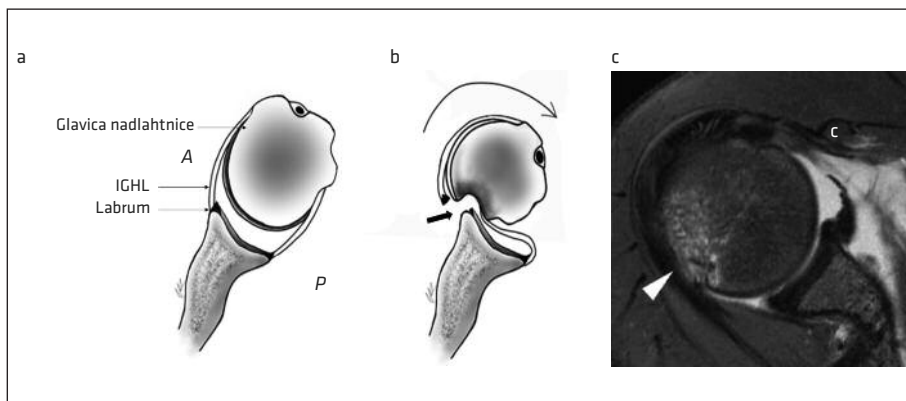
### Kostne poškodbe

Anteriorna nestabilnost glenohumeralnega sklepa se lahko kaže tudi z zlomom. Omenili smo že kostno Bankartovo poškodbo z zlomom glenoida, zelo verjetni so tudi pridruženi zlomi glavice nadlahtnice (26).

Hill-Sachsova poškodba je kompresijski zlom posteriorno-lateralnega dela glavice nadlahtnice, ki nastane zaradi udarca glavice ob anteriorno-inferiorni rob glenoida (28). Velikost, položaj in orientacija Hill-Sachsove poškodbe so pomembni dejavniki pri odločanju o nadaljnjem zdravljenju teh bolnikov. Poškodbo si zadovoljivo prikazemo na običajnih MRI-slikah, z MR-artrografijo pa lahko dodatno zaznamo zelo blage poškodbe. Najdemo zarezano ali izravnano površino glavice, pod katero je lahko prisoten edem kostnine. Navadno se Hill-Sachsova poškodba nahaja znotraj prvih 18 mm od vrha glavice nadlahtnice, in sicer v nivoju korakoidnega odrastka ali nad njim. Pomembno je, da poškodbe ne zamenjamo z normalno anatomsko zarezo



**Slika 8.** Poškodbe vezi. a - normalen položaj spodnje glenohumeralne vezi (rdeč trak), b - strganje spodnje glomerulohumeralne vezi ob narastišču na nadlahtnici, c - odlomljen kostni del pridružen iztrganinski poškodbi spodnje glomerulohumeralne vezi, d - prosto lebdeča poškodba spodnje glomerulohumeralne vezi. A - anteriorno, P - posteriorno.



**Slika 9.** Hill-Sachsova poškodba. a, b – mehanizem nastanka Hill-Sachsove poškodbe, c – v horizontalni ravnini prikazana poškodba glavice nadlahtnice (puščica). A – anteriorno, P – posteriorno, IGHL – spodnja glenohumeralna vez (angl. *inferior glenohumeral ligament*).

na nadlahtnici, ki se običajno nahaja nižje od korakoidnega odrastka in leži bolj posteriorno (slika 9) (28, 29).

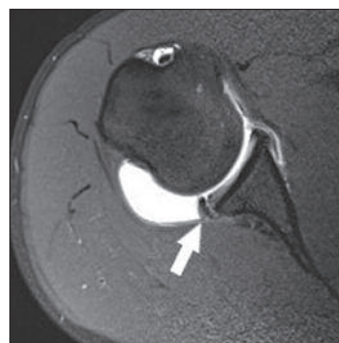
Zaradi sil, ki potegnejo glavico nadlahtnice iz anatomskega položaja, se lahko odloži tudi velika grčica (lat. *tuberculum majus*) nadlahtnice, in sicer ob narastišču mišič supraspinatus in infraspinatus (26).

### Zadnja (posteriorna) nestabilnost

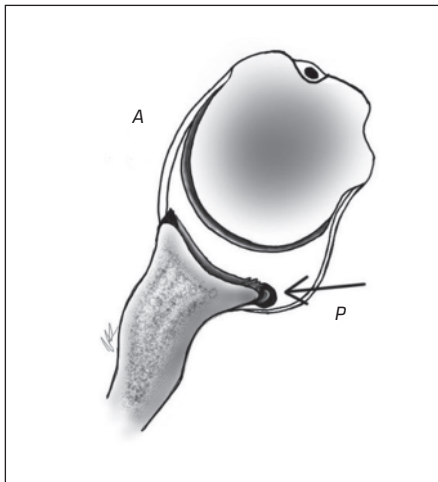
Močni krči mišic ob epileptičnem napadu ali električnem šoku so najpogostejši vzrok za posteriorni izpah glavice nadlahtnice. Močni notranji rotatorji (mišica latissimus dorsi, mišica pectoralis major in mišica subscapularis) prevladajo relativno šibke zunanje rotatorje (30). Posteriorni nestabilnosti so sicer podvrženi mladi športniki, predvsem plavalci, odbojkarji, igralci tenisa, metalci in tekmovalci v borilnih športih. Predstavlja le okoli 2–4 % vseh primerov glenohumeralne nestabilnosti (2, 31, 32). Prekomeren premik glavice nadlahtnice navzad povzroči poškodbo posteriornih stabilizatorjev, kot so posteriorni del labruma, posteriorni del ovojnice (ki je tudi najtanjši del ovojnice), posteriorni krak spodnje glenohumeralne vezi (angl. *posterior band of inferior glenohumeral ligament*, PIGHL),

periost in mišice rotatorne manšete (zlasti mišica subscapularis) (slika 1) (32, 33).

Čeprav so bile ALPSA in Bankartova ter Perthesova poškodba primarno opisane na primeru anteriorne nestabilnosti, jih najdemo tudi ob posteriorni ramenski nestabilnosti. V tem primeru jih poimenujemo reverzna Bankartova poškodba, reverzna Perthesova poškodba in reverzna ALPSA (slika 10) (34). Med ostale poškodbe labruma in sklepne hrustanca spadajo tudi poškodbe GLAD, Kim (slika 11) in SLAP. Na MR-artrografiji jih najbolje prikažemo v horizontalni ravnini (33).



**Slika 10.** Reverzna Perthesova poškodba. V horizontalni ravnini na magnetnoresonančni artrografiji vidimo pronicanje kontrastnega sredstva v posteriornem labrumu (puščica).



**Slika 11.** Poškodba Kim. Ilustracija predstavlja robno poškodbo sklepne hrustanca in prikrito poškodbo iztrganja posteriorno-inferiornega labruma. Poškodba labruma se nahaja v notranjosti, zato razpoka navadno ne sega do njegove površine. Sklepni hrustanec in labrum sta zasukana v retroverziji. Poznamo štiri tipe poškodbe Kim (33). A – anteriorno, P – posteriorno.

Najdemo lahko tudi poškodbe ovojnice in PIGHL. Kadar je prisotna izolirana iztrganinska poškodba PIGHL in posteriozne sklepne ovojnice ob narastišču na glenoid, govorimo o reverzni glenoidni iztrganini glenohumeralne vezi (angl. *reverse glenoid avulsion of the glenohumeral ligament lesion*, rGAGL) (33).

Delni izpahi pri posteriorni glenohumeralni nestabilnosti povzročajo nenehno natezanje PIGHL, zaradi česar se na zunajsklepni strani vezi pojavi pas kalcifikacij. Ta je še pogosteje pridružen poškodbam posteriornega labruma. Opisani mineralizaciji PIGHL pravimo Bennetova poškodba (33).

K posteriorni nestabilnosti prispevajo tudi prirojene nepravilnosti glenoida in nadlahtnice. V redkih primerih je posteriozna nestabilnost rame posledica prirojenih boleznih vezivnega tkiva. Takšno vezivno tkivo ne omogoča optimalne stabilizacije sklepa, zato so bolniki bolj nagnjeni k nestabilnosti in posledično izpahu rame (33).

## Poškodba zgornjega labruma, ki se širi od sprednje do zadnje površine

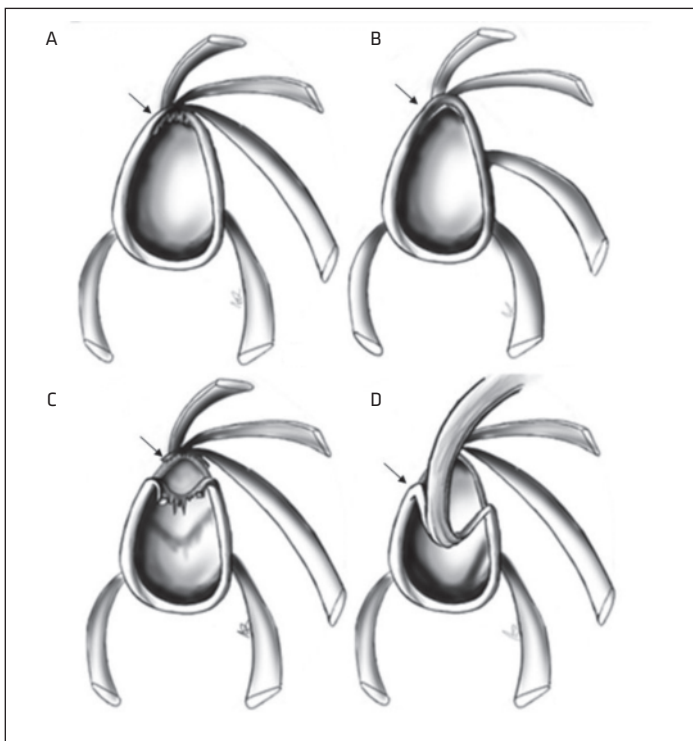
Poškodba SLAP je največkrat posledica padca na iztegnjeno in abducirano roko kot v primeru anteriorne ramenske nestabilnosti. Redkeje je posledica ponavljajočih se gibov in preobremenjenosti ramenskega sklepa, posledica česar je blaga ramenska nestabilnost (2, 25).

Poškodba je značilno prisotna v višini superiornega labruma ob narastišču tetive dolge glave bicepsa in se širi anteriorno ali posteriorno. Dobro si jo prikažemo zgolj z MR-artrografijo, saj si s povečanjem znotrajsklepnega prostora in vnosom kontrastnega sredstva prikažemo poškodbe superiornega labruma (na mestu med 1. in 1. uro). Poškodbe SLAP delimo na štiri glavne in na pet dodatnih tipov, ki so praktično le hujše poškodbe struktur iz prvih štirih tipov poškodb SLAP (slika 12) (2).

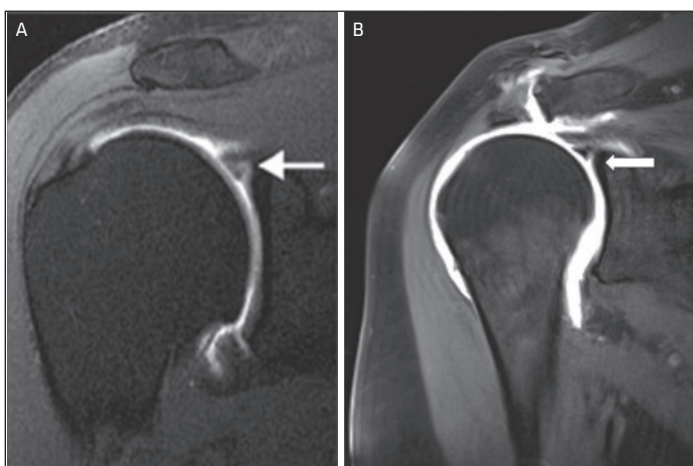
V primeru anteriornega izpaha rame lahko opisujemo poškodbe SLAP tipa II, V in VII, ki jih na MR-artrografiji prepoznamo s sledenjem tekočini oz. kontrastnemu sredstvu vzdolj poškodbe. Poškodba tipa II je značilno prisotna tudi v primeru posteriornega izpaha rame (slika 13) (26).

## Večsmerna nestabilnost

Večsmerna nestabilnost je klinična diagnoza, ki prizadene večinoma bolnike pred 35. letom. Opredelimo jo kot popolni ali nepopolni izpah glenohumeralnega sklepa v dveh ali več smereh, največkrat v anteriorno-inferiorni ali posteriorno-inferiorni. Eden izmed pogojev za nastanek večsmerne nestabilnosti je prekomerna ohlapnost sklepne ovojnice. Ta običajno ni posledica enkratne travmatične poškodbe, temveč je posledica ponavljajočih se gibov v skrajnih legah rame, kot jih izvajajo plavalci ali metalci. Poleg tega lahko večsmerno nestabilnost povzročajo tudi prirojene nepravilnosti v sintezi sistemskega veziva v sklopu nekaterih sindromov, kot sta Ehler-Danlosov in Marfanov sindrom (35).



**Slika 12.** Poškodbe zgornjega labruma, ki se širijo od sprednje do zadnje površine. Poznamo štiri glavne oblike tovrstnih poškodb. A - tip I z »razcefranim« zgoranjim delom labruma, B - tip II kot izolirana superiorna raztrganina, C - tip III, raztrganina superiornega labruma v obliki ročaja vedra, D - tip IV, raztrganina labruma, ki zajema tetivo dolge glave bicepsa.



**Slika 13.** Poškodba zgornjega labruma, ki se širi od sprednje do zadnje površine tipa II (A) in sublabralni žleb (B). Na sliki A je traček signala kontrastnega sredstva med superiornim labrumom in glenoidom obrnjen lateralno, stran od glenoida. Signal je nepravilnih oblik in predstavlja poškodbo zgornjega labruma, ki se širi od sprednje do zadnje površine tipa II. Podobnega videza na magnetnoresonančni artografiji je sublabralni žleb, ki je značilno krajši in obrnjen medialno, proti glenoidu (25).

Netravmatsko večsmerno nestabilnost zaradi ohlapnosti ovojnice ali drugih ob sklepnih vezi je težko neposredno prepoznati na MR-artrografiji, saj v tem primeru ni videti očitnih bolezenskih sprememb labruma. Posredno na okvaro sklepamo z oceno rotatornega intervala, ki je zaradi spremenjene biomehanike sklepa v tem primeru najpogosteje poškodovan (26, 35).

## **ZAKLJUČEK**

Nestabilnost ramenskega sklepa je pogosta klinična težava, ki prizadene večinoma mlajšo populacijo bolnikov in velikokrat zahteva kirurško zdravljenje. Pravočasna in pravilna diagnostična obravnava je zato še toliko pomembnejša. MR-artrografija je minimalno invazivna diagnostična metoda izbora za ocenjevanje nestabilnosti glenohumeralnega sklepa, s katero dobro opredelimo tudi manjše okvare glavnih stabilizatorjev ramenskega sklepa.



**LITERATURA**

1. Beltran J, Rosenberg ZS, Chandnani VP, et al. Glenohumeral instability: evaluation with MR arthrography. *Radiographics*. 1997; 17 (3): 657-73.
2. Ruiz Santiago F, Martínez Martínez A, Tomás Muñoz P, et al. Imaging of shoulder instability. *Quant Imaging Med Surg*. 2017; 7 (4): 422-33.
3. Rhee RB, Chan KK, Lieu JG, et al. MR and CT arthrography of the shoulder. *Semin Musculoskelet Radiol*. 2012; 16 (1): 3-14.
4. Farber JM, Buckwalter KA. Sports-related injuries of the shoulder: instability. *Radiol Clin North Am*. 2002; 40 (2): 235-49.
5. Kadi R, Milants A, Shahabpour M. Shoulder anatomy and normal variants. *J Belg Soc Radiol*. 2017; 101 (Suppl 2): 3.
6. Gasbarro G, Bondow B, Debski R. Clinical anatomy and stabilizers of the glenohumeral joint. *Annals of Joint*. 2017; 2 (10).
7. Terry GC, Chopp TM. Functional anatomy of the shoulder. *J Athl Train*. 2000; 35 (3): 248-55.
8. De Coninck T, Ngai SS, Tafur M, et al. Imaging the glenoid labrum and labral tears. *Radiographics*. 2016; 36 (6): 1628-47.
9. Omoumi P, Teixeira P, Lecouvet F, et al. Glenohumeral joint instability. *J Magn Reson Imaging*. 2011; 33 (1): 2-16.
10. Steinbach LS. MRI of shoulder instability. *Eur J Radiol*. 2008; 68 (1): 57-71.
11. Cuéllar R, Ruiz-Ibán MA, Cuéllar A. Anatomy and biomechanics of the unstable shoulder. *Open Orthop J*. 2017; 11: 919-33.
12. Sebro R, Oliveira A, Palmer WE. MR arthrography of the shoulder: technical update and clinical applications. *Semin Musculoskelet Radiol*. 2014; 18 (4): 352-64.
13. Sconfienza LM, Albano D, Messina C, et al. How, when, why in magnetic resonance arthrography: an international survey by the european society of musculoskeletal radiology (ESSR). *Eur Radiol*. 2018; 28 (6): 2356-68.
14. Schneider R, Ghelman B, Kaye JJ. A simplified injection technique for shoulder arthrography. *Radiology*. 1975; 114 (3): 738-9.
15. Chung CB, Dwek JR, Feng S, et al. MR arthrography of the glenohumeral joint: A tailored approach. *AJR Am J Roentgenol*. 2001; 177 (1): 217-9.
16. Dépelteau H, Bureau NJ, Cardinal E, et al. Arthrography of the shoulder: a simple fluoroscopically guided approach for targeting the rotator cuff interval. *AJR Am J Roentgenol*. 2004; 182 (2): 329-32.
17. Farmer KD, Hughes PM. MR arthrography of the shoulder: fluoroscopically guided technique using a posterior approach. *AJR Am J Roentgenol*. 2002; 178 (2): 433-4.
18. Ogul H, Bayraktutan U, Ozgocke M, et al. Ultrasound-guided shoulder MR arthrography: comparison of rotator interval and posterior approach. *Clin Imaging*. 2014; 38 (1): 11-7.
19. Perdikakis E, Drakonaki E, Maris T, et al. MR arthrography of the shoulder: tolerance evaluation of four different injection techniques. *Skeletal Radiol*. 2013; 42 (1): 99-105.
20. Adriaensen ME, Ertl OT, Laar PJ, et al. A motive for the use of a posterior approach in shoulder arthrography: ventral leakage of contrast medium. *Acta Radiol*. 2014; 55 (4): 450-3.
21. Grasso RF, Faiella E, Cimini P, et al. Direct magnetic resonance (MR) shoulder arthrography: posterior approach under ultrasonographic guidance and abduction (PAUGA). *Radiol Med*. 2013; 118 (5): 806-15.
22. Steinbach LS, Palmer WE, Schweitzer ME. Special focus session. MR arthrography. *Radiographics*. 2002; 22 (5): 1223-46.
23. Yeh LR, Chen C, Lai PH. MR arthrographic evaluation of the shoulder: comparison of neutral position and aber position. *Chin J Radiol*. 2003; 28: 209-16.
24. Hugo PC 3rd, Newberg AH, Newman JS, et al. Complications of arthrography. *Semin Musculoskelet Radiol*. 1998; 2 (4): 345-8.
25. McCarthy CL. Glenohumeral instability. *Imaging*. 2014; 23 (1): 20110084.
26. Walz DM, Burge AJ, Steinbach L. Imaging of shoulder instability. *Semin Musculoskelet Radiol*. 2015; 19 (3): 254-68.
27. Bui-Mansfield LT, Banks KP, Taylor DC. Humeral avulsion of the glenohumeral ligaments: the HAGL lesion. *Am J Sports Med*. 2007; 35 (11): 1960-6.

28. Workman TL, Burkhard TK, Resnick D, et al. Hill-sachs lesion: comparison of detection with MR imaging, radiography, and arthroscopy. *Radiology*. 1992; 185 (3): 847-52.
29. Richards RD, Sartoris DJ, Pathria MN, et al. Hill-sachs lesion and normal humeral groove: MR imaging features allowing their differentiation. *Radiology*. 1994; 190 (3): 665-8.
30. Salvo JP. Posterior glenohumeral instability. Medscape. [internet]. 2017 [citirano 2020 Apr 1]. Dosegljivo na: <https://emedicine.medscape.com/article/1262625-overview#a9>
31. McAdams TR, Fredericson M, Vogelsong M, et al. New developments in magnetic resonance imaging techniques for shoulder instability in athletes. *Open Access J Sports Med*. 2010; 1: 137-42.
32. Tannenbaum E, Sekiya JK. Evaluation and management of posterior shoulder instability. *Sports Health*. 2011; 3 (3): 253-63.
33. Harish S, Nagar A, Moro J, et al. Imaging findings in posterior instability of the shoulder. *Skeletal Radiol*. 2008; 37 (8): 693-707.
34. Shah N, Tung GA. Imaging signs of posterior glenohumeral instability. *AJR Am J Roentgenol*. 2009; 192 (3): 730-5.
35. Kim KC, Rhee KJ, Shin HD, et al. Estimating the dimensions of the rotator interval with use of magnetic resonance arthrography. *J Bone Joint Surg Am*. 2007; 89 (11): 2450-5.

Prispelo 10. 7. 2020



Tjaša Tomažin<sup>1</sup>, Vladka Salapura<sup>2</sup>, Žiga Snoj<sup>3</sup>

## Ultrazvočno vodeni injekcijski posegi rame

### *Ultrasound Guided Shoulder Injection Treatment*

#### IZVLEČEK

KLJUČNE BESEDE: injekcijsko zdravljenje, ultrazvočni nadzor, bolečina v rami

Bolečina v rami je pogosta težava, ki ima zelo raznoliko etiologijo in zaradi kompleksne anatomske zgradbe rame zahteva natančno diagnostično obravnavo. V klinični poti bolnika z bolečino v rami se glede na trajanje in etiologijo lahko opremo na konzervativne metode ali pa opravimo invazivne posege, ki jih delimo na minimalno invazivne metode injekcijskega zdravljenja in metode kirurškega zdravljenja. Glede na starost in aktivnost bolnika se lahko za metode injekcijskega zdravljenja odločimo pri bolnikih s kronično bolečino, kot tudi pri bolj akutnih ali popoškodbenih stanjih. V veliki večini se injekcijsko zdravljenje pri bolnikih z bolečino v rami izvaja pri kronični bolečini. Izjemnega pomena v poteku zdravljenja je ustrezna diagnostična pot, saj je nabor injekcijskih metod širok in vezan na vzrok bolečine. UZ-nadzor dokazano izboljša uspešnost injekcijskih posegov, saj omogoča natančen prikaz obolelega tkiva in spremljanje posega ter s tem natančnost vodenja igle v tarčno lezijo. UZ-nadzor tudi zmanjša možnosti zapletov, saj pred posegom omogoča ustrezno načrtovanje s prikazom živčnožilnih struktur. V preglednem članku bomo predstavili možnosti UZ vodenih injekcijskih posegov pri pogostejših vzrokih kronične bolečine v rami.

#### ABSTRACT

KEY WORDS: injection treatment, ultrasound guidance, shoulder pain

Shoulder pain is a common condition with diverse etiology and requires an accurate diagnostic approach due to its complex anatomical structure. Depending on the duration and etiology of shoulder pain, the patient's clinical pathway may be based on conservative treatment or invasive procedures, which are divided into minimally invasive injection treatment and surgical procedures. According to the patient's age and physical activity, the injection treatment methods can be used for the management of chronic pain, acute conditions or trauma cases. The majority of shoulder injection treatment procedures are performed on patients with chronic pain. An accurate diagnostic approach is of extreme importance, since the decision about an appropriate injection treatment procedure depends on the origin of the pain. Ultrasound guidance has been proven to consolidate the outcome

<sup>1</sup> Tjaša Tomažin, dr. med., Medicinska fakulteta, Univerza v Ljubljani, Vrazov trg 2, 1000 Ljubljana; tomazin.tjasaa@gmail.com

<sup>2</sup> Izr. prof. dr. Vladka Salapura, dr. med., Klinični inštitut za radiologijo, Univerzitetni klinični center Ljubljana, Zaloška cesta 7, 1000 Ljubljana; Katedra za radiologijo, Medicinska fakulteta, Univerza v Ljubljani, Zaloška cesta 7, 1000 Ljubljana

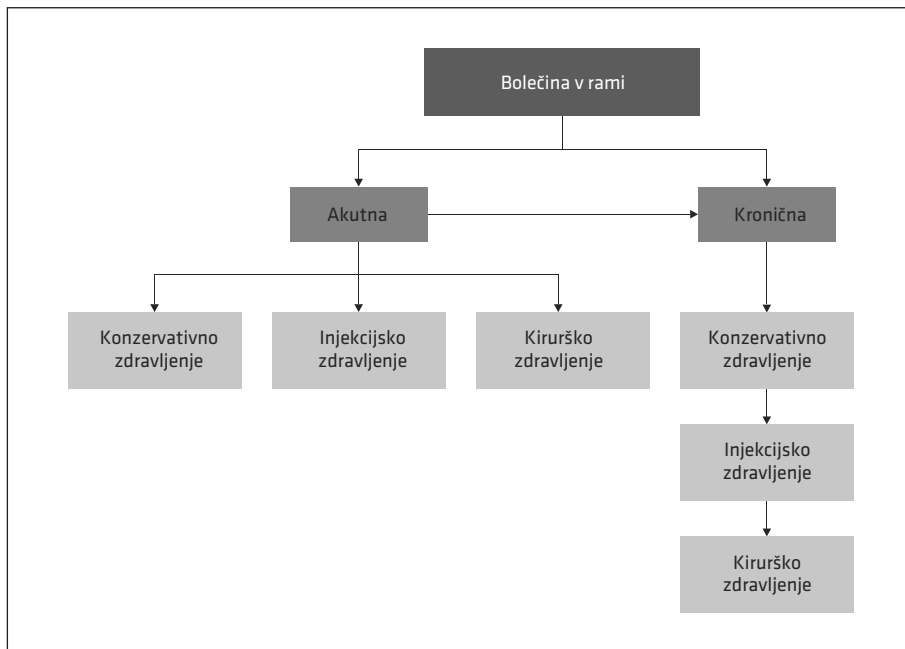
<sup>3</sup> Doc. dr. Žiga Snoj, dr. med., Klinični inštitut za radiologijo, Univerzitetni klinični center Ljubljana, Zaloška cesta 7, 1000 Ljubljana; ziga.snoj@gmail.com

of injection treatment, as it enables an accurate picture of tissue damage and monitoring of the procedure, and consequently improves the accuracy of guiding the needle into the target lesion. Furthermore, ultrasound guidance lowers the risk for complications since it enables an appropriate pre-operative planning with precise localization of neurovascular structures. This review article provides an overview of the ultrasound guided injection treatment possibilities for common causes of shoulder pain.

## UVOD

Bolečina v rami je pogosta težava s prevalenco 4–26 % in je za kolenom ter kolkom tretji najpogostejši vzrok mišično-skeletnih bolečin. Zaradi bolečine v rami obišče osebnega zdravnika letno približno 1 % odraslih (1, 2). Bolečina v rami je lahko lokalna, prenesena ali projicirana. Lokalna bolečina izhaja iz sklepov in obsklepnih struktur ramenskega obroča (1). Najpogostejši vzroki kronične bolečine v rami so poškodbe rotatorne manšete (10%), adhezivni kapsulitis (zamrznjena rama) (6 %) in glenohumeralna osteoartrza (2–5 %) (3).

Bolečina v rami je lahko akutnega ali kroničnega značaja. V klinični poti bolnika z bolečino v rami se glede na trajanje in etiologijo lahko opremo na konzervativne metode ali pa se odločimo za invazivne posege, ki jih lahko delimo na minimalno invazivne metode z injekcijskim zdravljenjem in metode operativnega zdravljenja. Glede na starost in aktivnost bolnika lahko metode injekcijskega zdravljenja izberemo pri bolnikih s kronično bolečino ter pri akutnih ali popoškodbenih stanjih. V veliki večini se injekcijsko zdravljenje izvaja pri bolnikih s kronično bolečino.



**Slika 1.** Možnosti zdravljenja in umestitev injekcijskega zdravljenja v toku zdravljenja bolnika z bolečino v rami.

**Tabela 1.** Zdravila in pripravki v poteku zdravljenja (9–17). PRP – s trombociti obogatena plazma (angl. *platelet rich plasma*).

Zdravilo	Način delovanja	Namen	Opombe
Kortikosteroidi	Zviranje izražanja več vnetnih genov preko histonske deacetilacije.	Zmanjšanje vnetja tkiva in na ta način izboljšanje obsega gibljivosti ter zmanjšanje vnetne komponente bolečine.	Zaradi možnih lokalnih neželenih učinkov ne priporočajo ponovnega vbrzganja v intervalih, krajših od treh mesecev.
Hialuronska kislina	Preko vezave na specifične sklepne receptorje povzročeno protivnetno delovanje, zmanjšanje s citokini posredovane encimske produkcije, antioksidantni in anabolični učinek na hrustanec ter neposredno protibolečinsko delovanje.	Ohranjanje mehanskih značilnosti sklepnega hrustanca in sinovialne tekočine ter doseganje bioloških učinkov.	
Lokalni anestetiki	Reverzibilna blokada senzoričnega in avtonomnega živčevja.	Protibolečinsko delovanje v diagnostične ali terapevtske namene.	Glede na zadnje raziskave se zaradi hondrotoksičnosti kratkodelujočih za znotrajsklepno vbrzganje priporoča uporaba dolgodelujočih.
PRP	Močan lokalni porast koncentracije rastnih dejavnikov $\beta$ , osnovnega fibroblastnega rastnega dejavnika, trombocitnega rastnega dejavnika in epidermalnega rastnega dejavnika.	Lokalno spodbujanje celjenja in rasti tkivnih celic.	Pripravek iz krvi bolnika, ki ga sestavljajo koncentrat trombocitov ter krioprecipitat fibrinogena in trombina z ravnimi dejavniki in bioaktivnimi substancami.
Hiperosmolarna dekstroza	Osmotski razpok celic ter vnetje s proliferacijo fibroblastov in posledično sintezo kolagena.	Povzročitev vnetnega odziva v kromično okvarjenem tkivu.	Neenotna literatura glede indikacij in uspešnosti uporabe prototerapije v klinični praksi.

Odločitev o zdravljenju temelji na podlagi klinične slike v povezavi s slikovnimi preiskavami, ki jih opravimo z najbolj ustrezno radiološko metodo glede na postavljen sum obolenja. Rama je z UZ dobro pregleden sklep in zato lahko veliko večino nadalje opisanih vzrokov kronične bolečine v rami diagnosticiramo z UZ (4). V primerjavi z ostalimi radiološkimi modalitetami ima UZ rame več prednosti, saj imamo neposreden stik z bolnikom in lahko s pogovorom ter dinamično preiskavo pridobimo več ključnih informacij, ki nam pomagajo pri odločitvah glede nadaljnjih diagnostičnih in terapevtskih postopkov. Izjema je adhezivni kapsulitis, kjer postavitev diagnoze temelji izključno na kliničnih najdbah (5).

V prispevku bomo obravnavali kronično bolečino rame kot lokalno bolečino, ki traja vsaj tri mesece brez bistvenega izboljšanja po konzervativnem zdravljenju (6). Slika 1 prikazuje možnosti zdravljenja in umestitev injekcijskega zdravljenja v toku zdravljenja bolnika z bolečino v rami.

UZ je pogosto uporabljena metoda slikovnega nadzora v intervencijski radiologiji. Sodobne visokofrekvenčne linearne UZ-sonde omogočajo izjemno natančen prikaz ob sklepnih struktur kot tudi izjemno dober in natančen nadzor v realnem času. Dodatne prednosti UZ so dostopnost, premičnost aparata, odsotnost izpostavljenosti ionizirajočemu sevanju ter nizka cena v primerjavi z drugimi modalitetami. UZ vodeni posegi v področju ramena so dokazano natančnejši od palpatorno vodenih (7). Za dober izid injekcijskega zdravljenja je treba poudariti pomembnost natančne diagnostične poti, saj je cilj tarčno zdravljenje vzroka kronične bolečine. Zato je ob začetku injekcijskega zdravljenja potrebna natančna UZ-opredelitev patologije. Podatke, pridobljene z UZ, lahko prenesemo na štiri ključna področja izvajanja posega: ustreznost, načrtovanje, vodenje in spremljanje učinka (8). Ocena ustreznosti nam pripo-

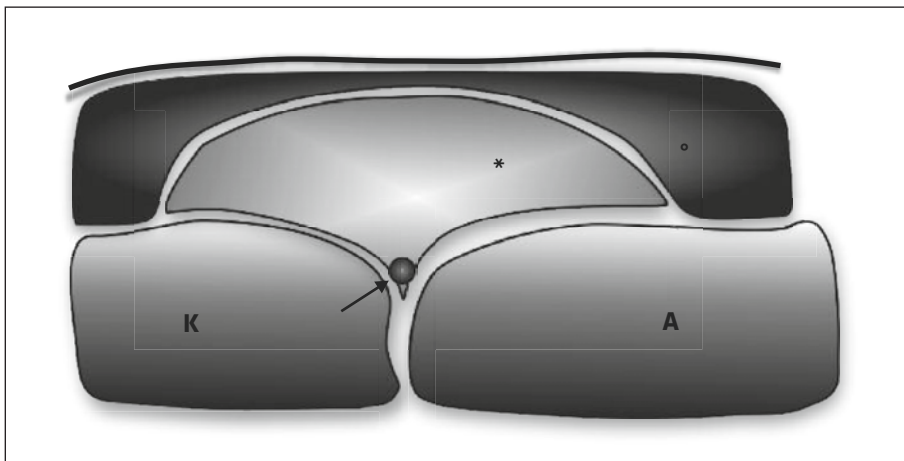
more k odločitvi o smiselnosti in indikacijah izvedenega posega. Načrtovanje omogoča, da tarčno tkivo dosežemo po najvarnejši in najprimernejši poti. Vodenje posega omogoča natančno spremljanje položaja instrumenta med anatomskimi strukturami (8). Spremljanje učinka zdravljenja je pomembno pri samem izvajanju posega kot tudi longitudinalnem spremljanju bolnika. Pri izvajanju posega spremljanje učinka izvajalcu poda povratno informacijo o učinku izvedbe (npr. razteg sklepne kapsule ob hidrodilataciji ali spremljanje učinkovitosti perkutane punkcije in aspiracije kalcifikata) (11). Pri longitudinalnem spremljanju bolnika je spremljanje učinka izjemnega pomena, saj pomembno vpliva na ponovno in primerno vključevanje bolnikov v običajne dejavnosti. Pri izvedbi injekcijskih metod zdravljenja je pomembno poznavanje učinkovin, ki jih lahko uporabimo (tabela 1).

V preglednem članku bomo predstavili možnosti UZ vodenih injekcijskih posegov pri pogostejših vzrokih kroničnih bolečin v rami.

## **INJEKCIJSKO ZDRAVLJENJE SKLEPOV RAMENSKEGA OBROČA** **Vbrizganje v akromioklavikularni sklep**

Osteoartrozo akromioklavikularnega (AK) sklepa srečujemo predvsem pri starejših od 50 let in je pogost vzrok kronične bolečine v rami, katere intenziteta se sčasoma stopnjuje in je prisotna pri aktivni in pasivni abdukciji rame (14).

Injekcijsko zdravljenje se je izkazalo za učinkovito ob vbrizganju kortikosteroidov, lokalnih anestetikov in hialuronske kisline v AK-sklep (14). Vhodno mesto in UZ-sondo sterilno pripravimo. Uporabi se lahko pristop z vzporednim ali pravokotnim potekom igle glede na položaj sonde. Slednji ima zaradi površinske lokacije AK-sklepa prednost. Ko prebodemo sklepno kapsulo, občutimo upor, in če smo ustrezno postavili iglo



**Slika 2.** Skica vbrizganja v akromioklavikularni sklep. Igla (črna puščica) je vstavljena pravokotno glede na UZ-sondo. A – akromion, K – klavikula, ° – podkožno tkivo, \* – sklepna kapsula s sinovialno hipertrofijo.

znotraj sklepno, ne čutimo upora ob vbrizganju učinkovine. Uspešnost posega lahko spremljamo pod UZ kot razširitev sklepnega prostora (14). Skica posega je prikazana na sliki 2.

### Vbrizganje v glenohumeralni sklep

Za injekcijsko zdravljenje glenohumeralnega (GH) sklepa se odločimo ob diagnozi adhezivnega kapsulitisa ali osteoartroze (11).

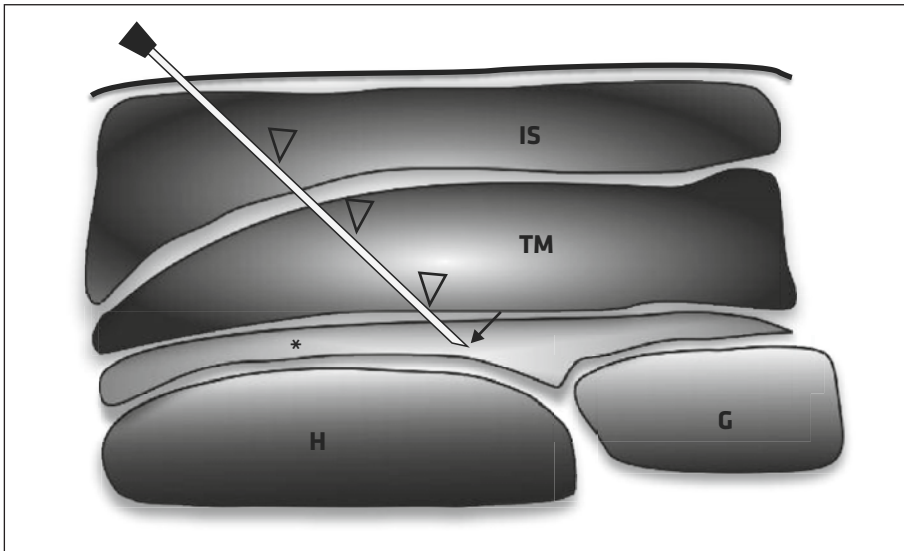
Adhezivni kapsulitis se najpogosteje pojavlja pri ženskih bolnicah v starosti 40–60 let z ocenjeno incidenco na 3–5 % v populaciji (14). Značilen je trifazni klinični potek. Prva faza nastanka adhezivnega kapsulitisa je t. i. faza zamrzovanja (angl. *freezing phase*), za katero je značilna močna bolečina, ki se značilno pojavlja ponoči in traja približno tri mesece. Nato bolezen napreduje v zamrznjeno fazo (angl. *frozen phase*), ki traja do devet mesecev in se klinično kaže predvsem kot omejitve gibanja v aktivnih in pasivnih gibih. Zadnja faza bolezn je faza odtajevanja (angl. *thawing phase*), ki lahko traja do 18 mesecev, med njo pa pride do izboljšanja gibljivosti (18).

Injekcijske posege, ki jih lahko nudimo bolniku z adhezivnim kapsulitisom, so vbriz-

ganje kortikosteroidov ali hialuronske kisline v GH-sklep ali poseg hidrodilatacije (19). Dostop izbora je posteriorni z ustreznim prikazom GH-sklepa. Iglo pod UZ-nadzorom vodimo v GH-sklep, kamor vbrizgamo učinkovino. Pri postopku hidrodilatacije se z enakim pristopom v GH-sklep vbrizga večjo prostornino (30–50 mL) raztopine kortikosteroidov, lokalnega anestetika in fiziološke raztopine, z namenom raztega sklepne kapsule, kar vodi v prekinitev zarastlin. V končnem delu posega lahko pričakujemo raztrganje kapsule, ki pa ne potrebuje zdravljenja (18). Skica posega je prikazana na sliki 3.

Osteoartroza GH-sklepa se pojavlja pri starejši populaciji, s prisotnostjo slikovnih znakov osteoartroze GH-sklepa pri petini starejših od 65 let (20). Osteoartroza GH-sklepa nastane pogosto kot posledica poškodb znotraj sklepnih ali ob sklepnih struktur. Kaže se z bolečino, ki vodi v postopno izgubo funkcije, z oslabelostjo in znižano kakovostjo življenja zaradi oteženega izvajanja vsakodnevnih dejavnosti (14).

Bolniku z osteoartrozo sklepa lahko nudimo znotraj sklepno vbrizganje kortikosteroidov ali hialuronske kisline z možnostjo aspiracije znotraj sklepnega izliva. Postopek pristopa v GH-sklep je enak in že



**Slika 3.** Skica vbrizganja v glenohumeralni sklep, posteriorni pristop. Igla (glave puščic) poteka vzporedno glede na UZ-sondo, s konico (črna puščica) znotraj sklepne kapsule, ki je zaradi izliva razširjena (\*). G - glenoid, H - nadlahtnica, IS - mišica infraspinatus, TM - mišica teres minor.

opisan v tem članku. Za lajšanje kronične bolečine in izboljšanje kakovosti življenja je izjemnega pomena tudi injekcijsko zdravljenje supraskapularnega živca, ki ga bomo predstavili v nadaljnjem besedilu.

### **INJEKCIJSKO ZDRAVLJENJE TETIV RAMENSKEGA OBROČA**

Tendinopatija je širok pojem, ki zajema celotno področje tetivnih patologij, brez etiološke opredelitve. Glede na etiologijo lahko tendinopatije delimo na tendinitise in tendinoze. Tendinitis nastane zaradi mikropoškodb v mišično-tetivni enoti, kot posledica nenadnega delovanja prekomerne sile, kar se kaže z akutno poškodbo in spremljajočim vnetjem. Tendinoza pa pomeni degeneracijo kitnega kolagena zaradi dolgotrajnih pretiranih obremenitev in se kaže kot poškodba tetive na celičnem nivoju, navadno brez spremljajočega vnetja. Nekateri viri govorijo o tendinitisu kot o prvi, tendinozi kot drugi in raztrganju tetive kot tretji stopnji v razvoju tendinopatije (21).

### **Zdravljenje kalcinirajoče tendinopatije rotatorne manšete**


Kalcinirajoča tendinopatija rotatorne manšete se pojavlja po 25. letu starosti, najbolj pa prizadene bolnike med 40. in 50. letom starosti. Obolevanje ni povezano s fizično aktivnostjo in v večini prizadene ženske. Kalcinirajoča tendinopatija je posledica znotrajtetivnega odlaganja kristalov kalcijevega hidroksiapatita. Depozite najdemo pri 20 % bolnikov z bolečinami v rami ter tudi pri do 7,5 % asimptomatskih preiskovancev. Najpogosteje je prizadeta tetiva mišice supraspinatus (v 80 % primerov), sledita ji tetivi mišic infraspinatus in subskapularis (v 15 in 5 % primerov) (22). Kalcinirajoča tendinopatija je po večini samoomejujoč kroničen bolezenski proces, ki se lahko pojavlja v zagonih (14).

UZ voden poseg zdravljenja kalcinirajoče tendinopatije je indiciran pri vztrajajočih težavah, ki jih ni bilo mogoče razrešiti s konzervativnim zdravljenjem, in predstavlja metodo prvega izbora pri bolnikih v akutnem zagonu kalcinirajoče tendinopatije (14).

Perkutano zdravljenje ni indicirano v primeru, če je bolnik asimptomatski, če so kalcifikacije manjše od 5 mm in se nahajajo v burzalnem prostoru ali če erodirajo kortikalno kost nadlaktnice (14). V literaturi je mogoče zaslediti več sopomenk za minimalno invaziven poseg UZ vodenega zdravljenja kalcinirajoče tendinopatije, kot so perkutano izpiranje, perkutana lavaža, barbutaža ter slikovno vodeno igelno izpiranje

in aspiracija, ki v splošnem pomenijo isti poseg (23). Poseg je hiter in učinkovit z ocenjenim 55 % zmanjšanjem bolečine po enem letu. Zapleti pri UZ vodenem posegu zdravljenja kalcinirajoče tendinopatije so redki (do 10%) in predstavljajo le manjše zaplete, kot so vazovagalna reakcija ob posegu ali reaktivni burzitis (24).

Opisanih je več postopkov izvedbe perkutanega izpiranja in aspiracije, ki jim je



**Slika 4.** Skice postopka perkutanega izpiranja kalcinirajoče tendinopatije. Skica A prikazuje postopek perkutanega izpiranja z enoigelnim (črna puščica) pristopom. Na skici B je prikazan dvoigelni (črna puščica in glava puščice) pristop. Na skici C je prikazan videz izpraznjene kalcinacije (#) po končanem dvoigelnem posegu. H - nadlaktnica, S - tetiva mišice supraspinatus, D - mišica deltoid, ~ - subakromialna subdeltoidna burza, \* - kalcinacija.

skupna uporaba tekočine za raztapljanje kalcijevih depozitov (fiziološka raztopina ali lokalni anestetik) ter ene ali dveh igel za vbrižganje tekočine in iztekanje kalcijeve raztopine (25). Glede na UZ-videz kalcijeve depozite delimo na trde, mehke in tekoče (14). Mehke ter tekoče depozite odstranjemo s ponavljajočim izpiranjem in aspiracijo. Trde kalcifikate najprej z iglo razdrobimo in jih nato izpiramo ter aspiriramo. Za natančen pristop in potek posega se na podlagi tipa kalcinacije in lastnih izkušenj odloči zdravnik, ki izvaja poseg. Poseg izvajamo v sterilnih pogojih, ob tem je treba poudariti, da so pravilno postavljene igle ključne za uspešno izvedbo. Izvajamo ga v lokalni anesteziji, in sicer pod UZ-nadzorom v subakromialno subdeltoidno (SASD) burzo vbrižgamo lokalni anestetik. Po opravljenem izpiranju in aspiraciji je ob odsotnosti znanih kontraindikacij priporočljivo vbrižganje kortikosteroidov v SASD-burzo z namenom zmanjšanja tveganja za nastanek burzitisa. Postopek izpiranja in aspiracije ponavljamo, dokler kalcifikacija ni videti popolnoma izpraznjena (26). Po trenutnih podatkih uspešnost posega ni odvisna od uporabe specifične velikosti ali števila igel (24). Pogosto smo pri aspiraciji trdih kalcifikatov neuspešni, vendar lahko že s samim drobljenjem kalcinacije omogočimo telesu lažje odstranjevanje prek vnetnega procesa. Trajanje celotnega posega je ocenjeno na 30–45 minut in je odvisno od velikosti kalcinacije. Po posegu se priporoča kratkotrajno jemanje oralnih nesteroidnih antirevmatikov in počitek približno 15 dni (14, 25). Skica posega je prikazana na sliki 4.

### **Zdravljenje degenerativne tendinopatije (tendinoze)**

Verjetnost za pojav degenerativne tendinopatije narašča z leti, odvisna je tudi od fizične aktivnosti posameznika. Mlajše od 20 let prizadene v 5–10 %, pri starejših od 80 let pa znaša prevalenca že preko 60 % (27). Incidenca degenerativne tendinopatije rota-

torne manšete je ocenjena na 0,3–5,5 % populacije (28). Za degenerativno tendinopatijo je značilna okvara kolagenskih vlaken s spremljajočo fibrozo. Opisane spremembe privedejo do slabšanja funkcije tetive, njene zadebelitve in bolečine (21).

Večina bolnikov z degenerativno tendinopatijo okreva po 3–6 mesecih konzervativnega zdravljenja (29). V primerih, ko konzervativno zdravljenje ne zadošča, je naslednji korak injekcijsko zdravljenje, pri čemer pa zdravljenje s kortikosteroidi ne velja več za zdravljenje prve izbire, saj se je izkazalo, da kljub učinkovitemu kratkotrajnemu zmanjšanju bolečine privede do slabšega končnega kliničnega izida (29). Novejša priporočila omogočajo bolnikom oblike injekcijskega zdravljenja s skupnim ciljem izboljšati prekrvavitev znotraj tetive in pospešitvijo obnove (14). Oblike injekcijskega zdravljenja, ki jih lahko nudimo, so suho iglanje, zdravljenje s trombociti obogateno plazmo (angl. *platelet rich plasma*, PRP) in proloterapija.

Suho iglanje je minimalno invaziven poseg, pri katerem večkrat prebodemo prizadeto področje tetive, s čimer povzročimo točkovne prekinitve v kolagenskih vlaknih in lokalne krvavitve. To privede do vnetnega odziva, ki naj bi stimuliral nastajanje granulacijskega tkiva in posledično učvrstitve tetive. Odziv lahko stimuliramo z dodatnim vbrižganjem avtologne krvi na mesto, kjer smo predhodno izvedli suho iglanje. Večja koncentracija rastnih dejavnikov naj bi sprožila celično proliferacijo in spodbujala sintezo angiogenih dejavnikov med postopkom celjenja (30).

V zadnjem času se uveljavlja injekcijsko zdravljenje s PRP, ki dosega dokazano boljše rezultate v 2–6 tednih po posegu kot samo suho iglanje (24). Opravljene so bile raziskave na temo uporabe PRP v injekcijskem zdravljenju, v katerih so glede na do sedaj zbrane podatke zaključili, da zdravljenje s PRP še ne more veljati za metodo prvega izbora, saj ostajajo indikacije za uporabo PRP





## INJEKCIJSKO ZDRAVLJENJE SUPRASKAPULARNEGA ŽIVCA

Blok supraskapularnega živca se uporablja pri bolnikih s kroničnimi bolečinami v rami, ne glede na njihovo etiologijo. Supraskapularni živec je mešan živec, ki s senzoričnimi vejami oskrbuje GH-sklep, AK-sklep, subakromialno burzo in korakoklavikularno vez, medtem ko motorično oživčuje mišici supraspinatus in infraspinatus (14). Blok supraskapularnega živca se najpogosteje uporablja za zdravljenje bolnikov z degenerativnimi spremembami, uporabimo pa ga lahko tudi pri bolnikih z revmatološkimi obolenji in možganskožilnimi boleznimi (14). Kot pooperativna analgezija ali zdravljenje hude bolečine se uporablja predvsem pri starejših, komorbidnih bolnikih, pri katerih so omejene možnosti uporabe protivnetnih učinkovin in znotrajsklepnega vbrizganja kortikosteroidov. Blok supraskapularnega živca je alternativna metoda obvladovanja bolečine pri bolnikih, ki niso primerni kandidati za kirurško zdravljenje (34).

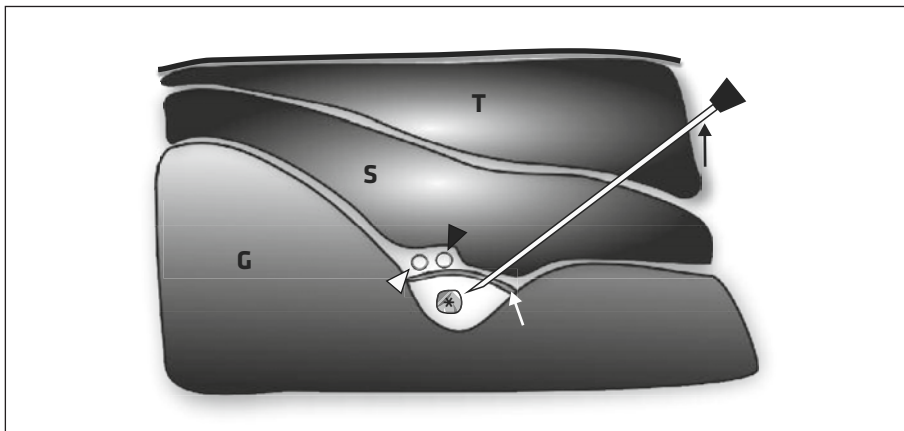
Zaradi možnih zapletov, kot so pnevmotoraks, psevdoparaliza infraspinatusne mišice in poškodba živca, je poseg treba

izvajati pod UZ-nadzorom (14). Vhodno mesto na koži in sondo pripravimo za sterilni poseg. Pod UZ-nadzorom vodimo iglo do korakoidne zareze in vbrizgamo dolgodelujoči anestetik. Uporaba barvnega doplerja je priporočljiva za lokalizacijo supraskapularne arterije, ki navadno poteka medialno od živca (14). Skica posega je prikazana na sliki 6.

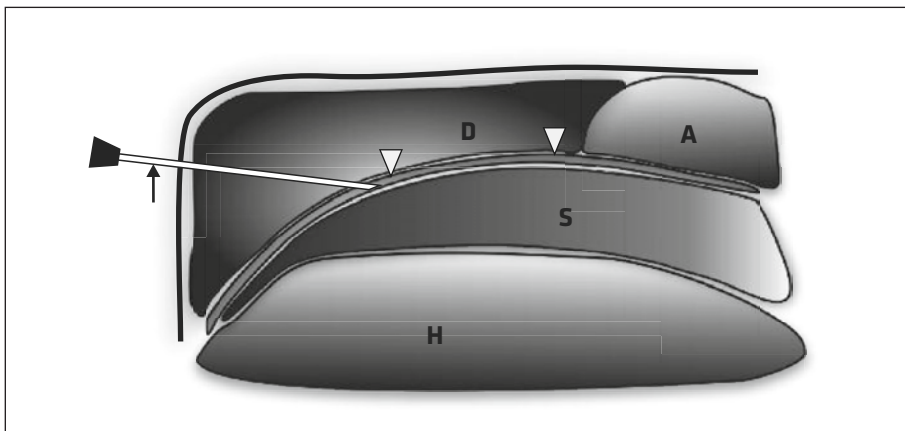
## INJEKCIJSKO ZDRAVLJENJE SUBAKROMIALNE SUBDELTOIDNE BURZE

SASD-burzitis je najpogostejša UZ-najdba ob klinični sliki bolečine v rami in po podatkih prevalenčne raziskave zajema 12–56 % UZ postavljenih diagnoz pri bolnikih z bolečinami v rami (14, 35). Nastane lahko zaradi primarnih ali sekundarnih vzrokov. Pod primarne vzroke spadajo revmatoidni artritis, golša, tuberkuloza, revmatična polimialgija itd. Sekundarno vnetje je povezano z degenerativnimi boleznimi rotatorne manšete (tendinopatije, natrganje) ali pa z anterosuperiornim utesnitvenim sindromom (14).

Injekcijsko zdravljenje z intraburzalnimi injekcijami kortikosteroidov zmanjša



**Slika 6.** Skica supraskapularnega živčnega bloka. Z iglo (črna puščica), vstavljeno vzporedno glede na UZ-sondo, vbrizgamo anestetik v bližino supraskapularnega živca (\*). Ta leži pod transverznim superiornim skapularnim ligamentom (bela puščica). G – glenoid, S – mišica supraspinatus, T – mišica trapez, bela glava puščice – supraspinatusna arterija, črna glava puščice – supraspinatusna vena.



**Slika 7.** Skica vbrizganja v subakromialno subdeltoidno burzo. Z iglo (črna puščica), ki jo vstavimo vzporedno glede na UZ-sondo, vbrizgamo zdravilo v burzo (bela glava puščice). H – nadlahtnica, S – tetiva mišice supraspinatus, A – akromion, D – mišica deltoideja.

lokalno vnetje in bolečino. Tak način zdravljenja deluje do devet mesecev in prinaša boljše rezultate kot zdravljenje z oralnimi nesteroidnimi antirevmatiki (35). Vbodno mesto na koži in sondo pripravimo za čist poseg. Na UZ si na longitudinalnem preseku prikažemo SASD-burzo. Glede na količino, lokacijo burznega izliva in bolnikovo anatomijo se lahko odločimo za anteriorni, superiorni ali lateralni pristop, pri čemer je zadnji največkrat uporabljen (36). Z iglo preidemo v zeleno mesto znotraj burze in vbrizgamo zdravilo. V primeru obsežnega izliva znotraj SASD-burze je pred vbrizganjem kortikosteroidov potrebna predhodna aspiracija tekočine. Natančnost je pri vbrizganju kortikosteroidov izjemno pomembna, saj lahko vbrizganje kortikosteroida v okolno tkivo povzroči atrofijo mišičnega

oz. tetivnega tkiva (14). Skica posega je prikazana na sliki 7.

## ZAKLJUČEK

Pri bolnikih z bolečino v rami izvajamo injekcijsko zdravljenje najpogosteje pri kronični, vztrajajoči bolečini, pri kateri s standardnim konzervativnim zdravljenjem ne dosežemo zadovoljivega uspeha. Izjemnega pomena v poteku zdravljenja je ustrezna diagnostična pot, saj je nabor injekcijskih metod širok in vezan na vzrok bolečine. UZ-nadzor bistveno izboljša uspešnost injekcijskih posegov, saj omogoča natančen prikaz obolelega tkiva in spremljanje posega ter s tem natančnost vodenja igle v tarčno lezijo. UZ-nadzor tudi zmanjša možnosti zapletov, saj pred posegom omogoča ustrezno načrtovanje s prikazom živčnožilnih struktur.

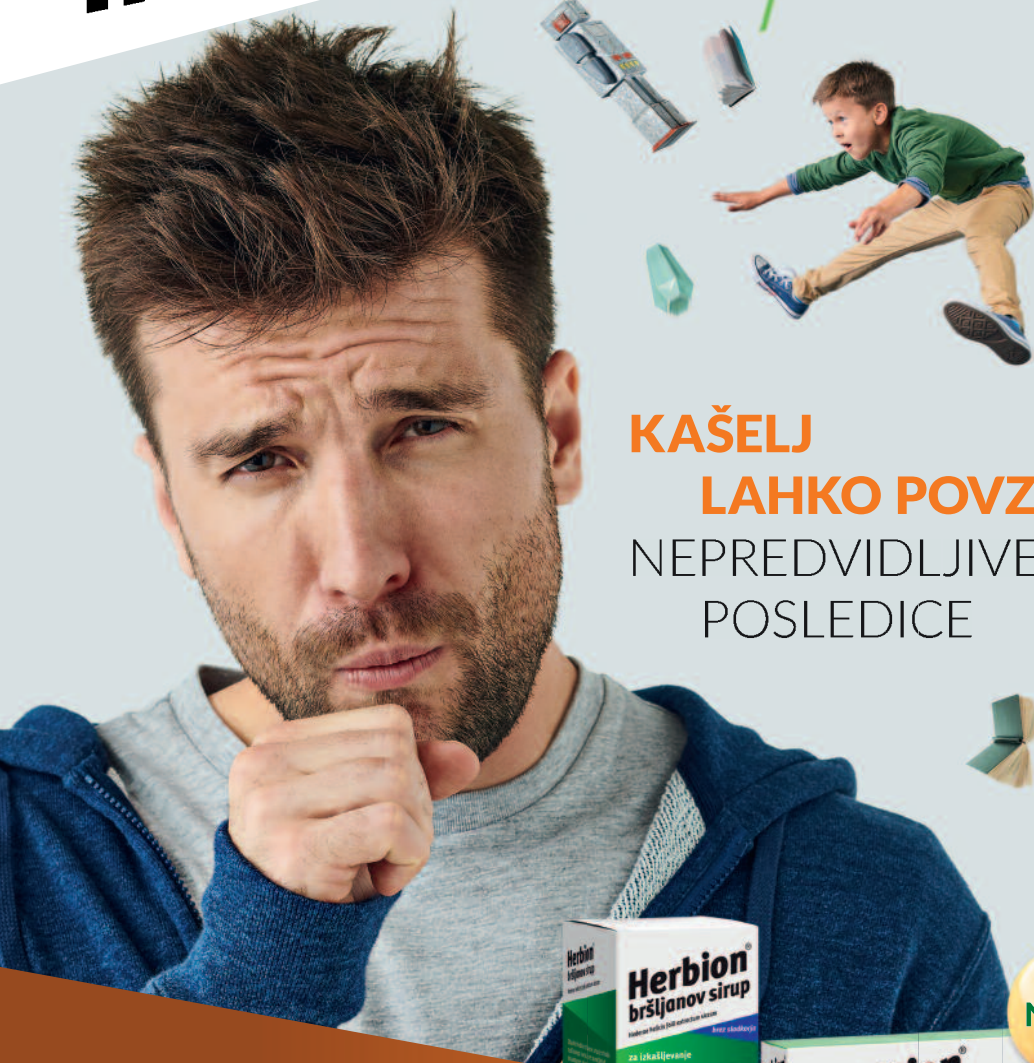**LITERATURA**

1. Murphy RJ, Carr AJ. Shoulder pain. *BMJ Clin Evid.* 2010; 1107.
2. Artus M, Holt TA, Rees J. The painful shoulder: an update on assessment, treatment, and referral. *Br J Gen Pract.* 2014; 64 (626): 593–5.
3. Meislin RJ, Sperling JW, Stitik TP. Persistent shoulder pain: epidemiology, pathophysiology, and diagnosis. *Am J Orthop (Belle Mead NJ).* 2005; 34 (12): 5–9.
4. Sconfienza LM, Albano D, Allen G, et al. Clinical indications for musculoskeletal ultrasound updated in 2017 by European Society of Musculoskeletal Radiology (ESSR) consensus. *Eur Radiol.* 2018; 28 (12): 5338–51.
5. Pourcho AM, Colio SW, Hall MM. Ultrasound-guided interventional procedures about the shoulder: anatomy, indications, and techniques. *Phys Med Rehabil Clin N Am.* 2016; 27 (3): 555–72.
6. Andrews JR. Diagnosis and treatment of chronic painful shoulder: review of nonsurgical interventions. *Arthroscopy.* 2005; 21 (3): 333–47.
7. Sconfienza LM, Adriaensen M, Albano D, et al. Clinical indications for image-guided interventional procedures in the musculoskeletal system: a Delphi-based consensus paper from the European Society of Musculoskeletal Radiology (ESSR) part I, shoulder. *Eur Radiol.* 2020; 30 (4): 903–13.
8. Image-guided minimally invasive diagnostic and therapeutic interventional procedures. In: National Research Council. *Mathematics and physics of emerging biomedical imaging.* Washington: National Academies Press; 1996. p. 6–11.
9. Barnes PJ. How corticosteroids control inflammation: Quintiles Prize Lecture 2005. *Br J Pharmacol.* 2006; 148 (3): 245–54.
10. Gialanella B, Prometti P. Effects of corticosteroids injection in rotator cuff tears. *Pain Med.* 2011; 12 (10): 1559–65.
11. Gross C, Dhawan A, Harwood D, et al. Glenohumeral joint injections: a review. *Sports Health.* 2013; 5 (2): 153–9.
12. Legré-Boyer V. Viscosupplementation: Techniques, indications, results. *Orthop Traumatol Surg Res.* 2015; 101 (1): 101–8.
13. Hsu WC, Wang TL, Lin YJ, et al. Addition of lidocaine injection immediately before physiotherapy for frozen shoulder: a randomized controlled trial. *PLoS One.* 2015; 10 (2): 0118217.
14. Messina C, Banfi G, Orlandi D, et al. Ultrasound-guided interventional procedures around the shoulder. *The British Journal of Radiology.* 2016; 89 (1057): 20150372.
15. Schneider A, Burr R, Garbis N, et al. Platelet-rich plasma and the shoulder: clinical indications and outcomes. *Curr Rev Musculoskelet Med.* 2018; 11 (4): 593–7.
16. Davidson J, Jayaraman S. Guided interventions in musculoskeletal ultrasound: what is the evidence? *Clin Radiol.* 2011; 66 (2): 140–52.
17. Seven MM, Ersen O, Akpancar S, et al. Effectiveness of prolotherapy in the treatment of chronic rotator cuff lesions. *Orthop Traumatol Surg Res.* 2017; 103 (3): 427–33.
18. Rymaruk S, Peach C. Indications for hydrodilatation for frozen shoulder. *EFORT Open Rev.* 2017; 2 (11): 462–8.
19. Le HV, Lee SJ, Nazarian A, et al. Adhesive capsulitis of the shoulder: review of pathophysiology and current clinical treatments. *Shoulder Elbow.* 2017; 9 (2): 75–84.
20. Ansok CB, Muh SJ. Optimal management of glenohumeral osteoarthritis. *Orthop Res Rev.* 2018; 10: 9–18.
21. Bass E. Tendinopathy: why the difference between tendinitis and tendinosis matters. *Int J Ther Massage Bodywork.* 2012; 5 (1): 14–7.
22. Chianca V, Albano D, Messina C, et al. Rotator cuff calcific tendinopathy: from diagnosis to treatment. *Acta Biomed.* 2018; 89 Suppl 1: 186–96.
23. Hutson M, Ward A. *Oxford textbook of musculoskeletal medicine.* 2nd ed. London: Oxford University Press; 2016. p. 247.
24. Allen GM. The diagnosis and management of shoulder pain. *J Ultrasound.* 2018; 18 (74): 234–9.
25. Messina C, Sconfienza LM. Ultrasound-guided percutaneous irrigation of calcific tendinopathy. *Semin Musculoskelet Radiol.* 2016; 20 (5): 409–13.
26. Ostlere S. Ultrasound of the shoulder. In: Allan PL, Baxter GM, Weston MJ, eds. *Clinical ultrasound.* 3rd. ed., Vol. 2. London: Elsevier; 2011. p. 1030–42.
27. Varacallo M, El Bitar Y, Mair SD. Rotator cuff tendonitis [internet]. Treasure Island: StatPearls Publishing; 2020 [citirano 2020 Jun 10]. Dosegljivo na: <https://www.ncbi.nlm.nih.gov/books/NBK532270/>
28. Wu KT, Chou WY, Wang CJ, et al. Efficacy of extracorporeal shockwave therapy on calcified and noncalcified shoulder tendinosis: a propensity score matched analysis. *Biomed Res Int.* 2019; 2019: 2958251.

29. Harnoff J, Naqvi U. Tendinosis (Tendinitis) [internet]. Treasure Island: StatPearls Publishing; 2020 [citirano 2020 Jun 10]. Dosegljivo na: <https://pubmed.ncbi.nlm.nih.gov/28846334/>
30. James SL, Ali K, Pocock C, et al. Ultrasound guided dry needling and autologous blood injection for patellar tendinosis. *Br J Sports Med.* 2007; 41 (8): 518–21.
31. Catapano M, Zhang K, Mittal N, et al. Effectiveness of dextrose prolotherapy for rotator cuff tendinopathy: a systematic review. *PMR.* 2020; 12 (3): 288–300.
32. Friedman DJ, Dunn JC, Higgins LD, et al. Proximal biceps tendon: injuries and management. *Sports Med Arthrosc Rev.* 2008; 16 (3): 162–9.
33. Varacallo M, Mair SD. Proximal biceps tendinitis and tendinopathy. [internet]. Treasure Island: StatPearls Publishing; 2020 [citirano 2020 Jun 10]. Dosegljivo na: <https://www.ncbi.nlm.nih.gov/books/NBK533002/>
34. Fernandes MR, Barbosa MA, Sousa ALL, et al. Suprascapular nerve block: important procedure in clinical practice. Part II. *Rev. Bras. Reumatol.* 2012; 52 (4): 616–22.
35. Arrol B, Goodyear-Smith F. Corticosteroid injections for painful shoulder: a meta-analysis. *Br J Gen Pract.* 2005; 55 (512): 224–8.
36. Molini L, Mariacher S, Bianchi S. US guided corticosteroid injection into the subacromial-subdeltoid bursa: technique and approach. *J Ultrasound.* 2012; 15 (1): 61–8.

Prispelo 26. 6. 2020

# Herbion®



**KAŠELJ**  
**LAHKO POVZROČI**  
NEPREDVIDLJIVE  
POSLEDICE

**S HERBIONOM  
NAD KAŠELJ!**



za lažje izkašljevanje



brez sladkorja



za vso družino



**NOVO**



[www.herbion.si](http://www.herbion.si)

 **KRKA**



Breda Barbič-Žagar<sup>1</sup>, Tjaša Debelak<sup>2</sup>, Anastasija Čezina<sup>3</sup>, Ana Herman<sup>4</sup>

## Učinkovitost in varnost pastil z izvlečkom iz listov bršljana (35 mg) pri bolnikih z akutnim bronhitisom: primerjava z referenčnim izdelkom

*Efficacy and Safety of Ivy Leaf Extract 35 mg Lozenges in Patients with Cough in Acute Bronchitis: A Comparison with the Reference Product*

### IZVLEČEK

KLJUČNE BESEDE: akutni bronhitis, suhi izvleček iz listov navadnega bršljana, pastile, *Hedera helix*, produktivni kašelj

**IZHODIŠČA.** Akutni bronhitis je klinična diagnoza, za katero so značilni akutni kašelj, najpogosteje z izmečkom (produktivni kašelj), in znaki okužbe spodnjih dihal, ki jo pogosto povzročajo virusi. Zdravila z izvlečkom iz lista navadnega bršljana (lat. *Hedera helix*) imajo klinično dokazano učinkovitost pri zdravljenju akutnega bronhitisa. Cilj preskušanja je bil dokazati neinferiornost Krkinih pastil s 35 mg suhega izvlečka iz listov navadnega bršljana v primerjavi s primerjalnim zdravilom v vrečicah s peroralno tekočino, ki vsebuje 35 mg suhega izvlečka iz listov navadnega bršljana, pri bolnikih z akutnim bronhitisom in kašljem ter dokazati primerljiv varnostni profil obeh zdravil. **METODE.** V odprto, primerjalno, randomizirano, multicentrično preskušanje neinferiornosti je bilo vključenih 115 bolnikov, starih od 18 do 63 let, s kašljem, povezanim z akutnim bronhitisom. Bolniki iz obeh skupin so sedem dni peroralno jemali predpisani zdravili v skladu s predpisanim režimom odmerjanja. Za spremljanje učinkovitosti in varnosti zdravil je vsak bolnik opravil dva obiska pri raziskovalcu (ničti ali prvi dan, osmi dan) in opravil z njim dva telefonska pogovora (četrti dan, štirinajsti dan z največ dvodnevnim odlogom). **REZULTATI.** Srednja sprememba števila točk po lestvici za oceno resnosti kašlja od izhodišča do konca zdravljenja je bila  $-6,15$  v skupini, ki je jemala preskušano, in  $-6,25$  v skupini, ki je jemala primerjalno zdravilo. Razlika med prilagojenima srednjima spremembama resnosti bronhitisa glede na izhodiščno vrednost, nižjo od vnaprej opredeljene mejne vrednosti ( $p = 0,6441$ ), dokazuje, da je preskušano zdravilo primerljivo z referenčnim. Sekundarni opazovani dogodki za vrednotenje učinkovitosti se v skupinah, ki sta jemali preskušano in primerjalno zdravilo, niso statistično značilno razlikovali. Izboljšanje resnosti kašlja je bilo  $-59,8$  v skupini, ki je jemala preskušano zdravilo, in  $-58,7$  v skupini, ki je imela primerjalno zdravilo ( $p = 0,5270$ ). Pogostost kašlja se je v skupini, ki je jemala preskušano zdravilo, zmanjšala za  $-4,83$  točk, v skupini, ki je jemala primerjalno zdravilo,

<sup>1</sup> Breda Barbič-Žagar, dr. med., Krka, d. d., Novo mesto, Dunajska cesta 65, 1000 Ljubljana; breda.zagar@krka.biz

<sup>2</sup> Tjaša Debelak, mag. farm., Krka, d. d., Novo mesto, Dunajska cesta 65, 1000 Ljubljana; tjasa.debelak@krka.biz

<sup>3</sup> Anastasija Čezina, KRKA-RUS LLC, Ul. Moskovskaya, d. 50, 143500 Moskovska oblast, Istra, Ruska federacija; anastasija.chezina@krka.biz

<sup>4</sup> Dr. Ana Herman, mag. farm., Krka, d. d., Novo mesto, Dunajska cesta 65, 1000 Ljubljana; ana.herman@krka.biz

pa za -4,75 točk ( $p = 0,6808$ ). Prilagojena srednja sprememba vpliva kašlja na razne vidike bolnikovega življenja je bila 6,94 v skupini, ki je jemala preskušano zdravilo in 7,09 v skupini, ki je jemala primerjalno zdravilo ( $p = 0,6441$ ). Pojav in pogostost neželenih dogodkov sta bila majhna v obeh skupinah. Odkrili nismo nobene povezave med neželenimi dogodki in preskušanimi zdraviloma. ZAKLJUČKI. Učinkovitost Krkinih pastil s 35 mg suhega izvlečka iz listov navadnega bršljana ni inferiorna v primerjavi s primerjanim zdravilom v vrečicah s peroralno tekočino, ki vsebuje 35 mg suhega izvlečka iz listov navadnega bršljana. Obe zdravili sta statistično značilno izboljšali vse preučevane parametre. Analiza varnosti je dokazala varnost in dobro prenašanje pri bolnikih s kašljem pri akutnem bronhitisu.

## ABSTRACT

KEY WORDS: acute bronchitis, ivy leaf dry extract, lozenges, *Hedera helix*, productive cough

BACKGROUND. Acute bronchitis is a clinical diagnosis characterized by acute cough, most often with sputum production (i. e. productive cough), and signs of a lower respiratory tract infection often caused by viruses. Ivy leaf extracts (lat. *Hedera helix*) are medicines with clinically demonstrated efficacy in the treatment of acute bronchitis. The goal of the clinical trial was to demonstrate the non-inferiority of Krka's ivy leaf extract 35 mg lozenges (tested investigational medicinal product, TIMP) in comparison with a reference ivy leaf extract oral solution 35 mg sachets (reference investigational medicinal product, RIMP) in patients with cough in acute bronchitis, and to demonstrate the similarity of safety profiles in both treatment options. METHODS. The open-label comparative randomized multicenter non-inferiority study included 115 adult patients aged between 18 and 63 years with a cough associated with acute bronchitis. In both groups, the patients took the prescribed drugs orally according to the prescribed dosing schedule for 7 days. Each patient was to make two personal visits with a researcher (day zero or one, day eight) and two phone calls (day four, day 14 with the possibility of being up to two days late) to evaluate the efficacy and/or safety endpoints. RESULTS. The mean change of the score on the Bronchitis Severity Score from the baseline to the end of treatment was -6.15 in the TIMP group and -6.25 in the RIMP group. The difference between the adjusted mean changes in bronchitis severity relative to the baseline value lower than the predetermined limit ( $p = 0.6441$ ) confirmed the non-inferiority of the tested product. Secondary efficacy endpoints in groups with the tested and reference medicinal product were not statistically significantly different. The improvement of cough severity was -59.8, and -58.7 in the TIMP and RIMP groups, respectively ( $p = 0.5270$ ). Cough frequency in the TIMP decreased by -4.83 points whereas in the RIMP, it decreased by -4.75 points ( $p = 0.6808$ ). The adjusted mean change in cough impact on various aspects of the patient's life was 6.94 in the TIMP group, and 7.09 in the RIMP group ( $p = 0.6441$ ). The occurrence and frequency of adverse events was low in both treatment groups. None of the AEs were recognized by the researchers as related to the study drugs. CONCLUSIONS. The efficacy of Krka's ivy leaf extract 35 mg lozenges was found to be non-inferior compared to the reference product ivy leaf extract oral solution 35 mg sachets. Both treatments resulted in the statistically significant improvement of all studied parameters. The safety analysis demonstrated safety and good tolerability in patients with cough in acute bronchitis.



## UVOD

Kašelj je eden najpogostejših razlogov za obisk pri zdravniku v primarnem zdravstvu in najpoglavitejši in opredeljujoči simptom akutnega bronhitisa. Akutni bronhitis je klinična diagnoza, za katero so značilni akutni kašelj, najpogosteje z izmečkom (produktivni kašelj), in znaki okužbe spodnjih dihal, ki jo pogosto povzročajo virusi (1).

V zdravljenju produktivnega kašlja je priporočljiva uporaba zdravil, ki pomagajo očistiti sluz iz dihalnih poti. Takšne učinkovine spadajo v razred ekspektoransov, ki imajo mukolitičen (zmanjšujejo viskoznost izmečka), mukokinetičen (povečujejo učinkovitost ciliarnega transporta) in/ali sekretolitičen učinek. Slednje velja tudi za zeliščna zdravila iz navadnega bršljana (lat. *Hedera helix*) (2). Navadni bršljan vsebuje približno 2–6 % triterpenskih saponinov, predvsem  $\alpha$ -hederina in hederakozida C ter hederasaponine B, D, F, G, E, H in I. Vsebuje tudi flavonoide in sestavine eteričnih olj. Dobro uveljavljena medicinska uporaba velja za nekatere mehke, tekoče in suhe izvlečke listov navadnega bršljana, med katerimi je tudi izvleček, ki je predmet te raziskave: suhi izvleček iz listov navadnega bršljana (razmerje med drogo in končnim izvlečkom (angl. *drug extract ratio*, DER) 5–7,5: 1) z ekstrakcijskim topilom, 30 % (m/m) etanolom (3). Izvleček iz listov navadnega bršljana učinkuje bronhospazmolitično, mukolitično in sekretolitično, ugotovili pa so tudi protivnetne učinke (4–7). Po monografiji ESCOP (European Scientific Cooperative on Phytotherapy) so zeliščni medicinski pripravki, ki vsebujejo navadni bršljan, indicirani za kašelj predvsem v primeru povečanega izločanja viskozne sluzi in kot dopolnilno zdravljenje pri vnetnih boleznih bronhijev (8).

Učinkovitost in dobro prenašanje izvlečka iz listov navadnega bršljana pri zdravljenju akutnih respiratornih bolezni pri odraslih in otrocih sta bila ugotovljena v številnih kliničnih in neintervencijskih raziskavah. Schonknecht in sodelavci so v multi-

centrični odprti poregistracijski raziskavi učinkovitosti dokazali učinkovitost in varnost sirupa s suhim izvlečkom iz listov navadnega bršljana. V skupino je bilo vključenih 480 bolnikov v starosti 2–12 let z akutnim produktivnim kašljem. Po osmih dneh zdravljenja je o izboljšanju ali odpravi kašlja poročalo 90,1 % bolnikov z virusno okužbo zgornjih dihalnih poti, 96,8 % bolnikov z bakterijskimi okužbami in 99,1 % bolnikov z akutnim bronhitisom (2). Prospektivne klinične raziskave, v katere je bilo vključenih približno 7.000 otrok, retrospektivna raziskava, ki je zajela približno 52.000 otrok, in dolgoletna klinična uporaba ter podatki iz literature dokazujejo, da pripravke iz navadnega bršljana bolniki dobro prenašajo (3).

Primarni cilj klinične raziskave je bil dokazati neinferiornost Krkinih pastil s 35 mg suhega izvlečka iz listov navadnega bršljana v primerjavi s primerjalnim zdravilom v vrečicah s peroralno tekočino, ki vsebuje 35 mg suhega izvlečka iz listov navadnega bršljana pri bolnikih s kašljem pri akutnem bronhitisu. Sekundarna cilja sta bila oceniti varnost in prenašanje preskušane zdravila v primerjavi s primerjalnim zdravilom pri bolnikih s kašljem pri akutnem bronhitisu.

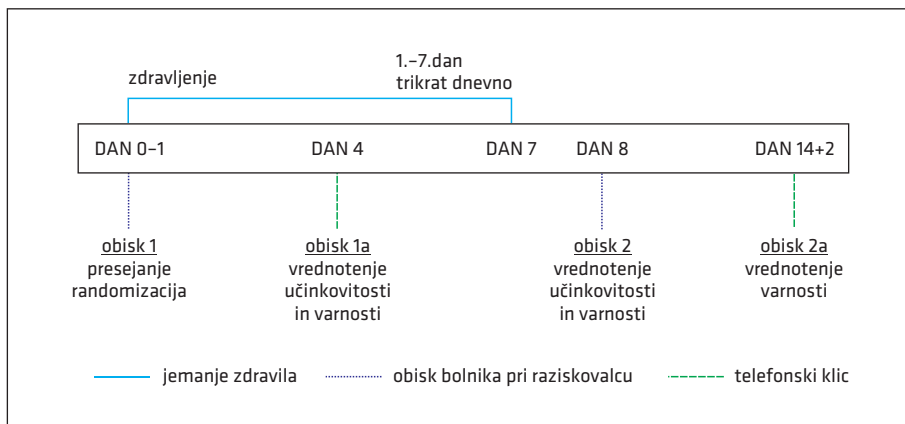
## METODE

Odprto, primerjalno, randomizirano, multicentrično preskušanje neinferiornosti je potekalo v dveh vzporednih skupinah od februarja leta 2019 do aprila leta 2019 (klinični del) v Ruski federaciji. Preskušanje je bilo opravljeno v skladu z dobro klinično prakso, ki jo je odobrila Evrazijska gospodarska komisija, in v skladu z načeli Helsinške deklaracije. V preskušanje so bili vključeni odrasli bolniki, stari med 18 in 63 let, z akutnim bronhitisom s kašljem in težavami pri izkašljevanju. Diagnozo je potrdil pnevmolog. Stanje je bilo ovrednoteno z vsaj sedmimi točkami od dvajsetih na lestvici za oceno resnosti bronhitisa (angl. *bronchitis severity score*, BSS), intenzivnostjo ali resnostjo kašlja, merjeno s 100-milimetrsko

vizualno analogno lestvico (angl. *visual analogue scale*, VAS)  $\geq 50$  mm in oceno  $\geq 6$  točk od 10 po lestvici za oceno kašlja (angl. *cough scoring system*, CSS). V klinično preskušanje niso bili vključeni bolniki, ki so zadnjič kadili manj kot šest mesecev pred začetkom preskušanja, imeli telesno temperaturo višjo od  $38,5^{\circ}\text{C}$ , raven C-reaktivne beljako-vine (angl. *C-reactive protein*, CRP) nad  $100\text{ mg/l}$  ali so bili preobčutljivi na suhi izvleček iz listov navadnega bršljana, ali katero drugo snov v preučevanih izdelkih. Prav tako v preskušanje niso bili zajeti bolniki, ki so se zdravili z nesteroidnimi protivnetnimi zdravili,  $\beta_2$ -simpatomimetiki, zaviralci angiotenzinske konvertaze,  $\beta$ -adrenergičnimi zaviralci, nitrofurani, preparati, ki vsebujejo zlato, sulfasalazinom, penicilaminom, metotreksatom in/ali zdravili za zdravljenje bakterijskih okužb, protivirusnimi zdravili, imunosupresivnimi zdravili, sistemskimi ali inhalacijskimi glukokortikoidi, teofilinom manj kot štiri tedne pred prvim jemanjem preiskovanega zdravila, mukolitiki, sekretolitiki, ekspektoransi in antitusiki manj kot sedem dni pred prvim jemanjem preiskovanega zdravila ali paracetamolom šest ur pred vključitvijo; enako velja za bolnike s kašljem, ki je trajal več kot

48 ur pred vključitvijo, tromboflebitisom, nagnjenostjo k trombozi, sladkorno boleznijo, hiperoksalurijo, hemokromatozo, krvnimi boleznimi, gastroezofagealno refluksno boleznijo, zatekanjem sluzi v žrelo, sarkoidozo, kašljem, povezanim z boleznijo vezivnega tkiva, azbestozo, silikozo, farmerskimi pljuči, akutnim ali kroničnim sinusitisom ali nenormalno količino izmečka. Med izključitvenimi merili so bili tudi pretirano uživanje alkohola, zloraba drog, zasvojenost, nosečnost in dojenje.

Bolniki so bili naključno umeščeni v eno od dveh skupin: ena je jemala Krkine pastile s  $35\text{ mg}$  suhega izvlečka iz listov navadnega bršljana (preskušano zdravilo), druga pa vrečice s peroralno tekočino, ki vsebuje  $35\text{ mg}$  suhega izvlečka iz listov navadnega bršljana (primerjalno zdravilo). Zdravljenje je trajalo sedem dni. Vsak bolnik je dvakrat osebno obiskal raziskovalca (obisk 1 in obisk 2) ter opravil z njim dva telefonska pogovora (obisk 1a in obisk 2a). Na prvem obisku smo opravili presejanje, bolnike naključno razvrstili v skupini ter določili izhodišča za ocenjevanje primarnih in sekundarnih opazovanih dogodkov. Na drugem obisku (osmi dan od začetka zdravljenja) smo ocenili primarne in sekundarne



**Slika 1.** Načrt raziskave. +2 – največ dvodnevni odlog, obisk 1 – prvi osebni obisk pri raziskovalcu, obisk 2 – drugi osebni obisk pri raziskovalcu, obisk 1a – prvi telefonski pogovor z raziskovalcem, obisk 2a – drugi telefonski pogovor z raziskovalcem.

opazovane dogodke za vrednotenje učinkovitosti. Varnost smo spremljali pri obiskih 1a, 2 in 2a (slika 1).

Bolniki, ki so podpisali Izjavo o zavestni in svobodni privolitvi za vključitev v klinično preskušanje in so izpolnjevali vključitvena merila, so se sedem dni zdravili s 35 mg suhega izvlečka iz listov navadnega bršljana (DER 5–7,5:1). Skupina s preskušanim zdravilom je jemala pastile s 35 mg suhega izvlečka iz listov navadnega bršljana (eno pastilo so v ustih popolnoma raztopili) trikrat na dan sedem dni. Skupina s primerjalnim zdravilom je jemala vrečice s peroralno tekočino, ki vsebuje 35 mg suhega izvlečka iz listov navadnega bršljana (eno vrečico peroralno trikrat na dan sedem dni). Prvi odmerek preskušane zdravila so dobili na prvem obisku. Poleg zdravil, vključenih v preskušanje, so bolniki iz obeh skupin tekom sedemdnevnega zdravljenja lahko jemali askorbinsko kislino (100 mg peroralno štirikrat na dan), paracetamol v primeru telesne temperature nad 38,0 °C (500 mg peroralno do štirikrat na dan v razmiku najmanj štirih ur), svetovali smo jim tople napitke (vsaj dva litra tekočine dnevno) in počitek.

Na prvem obisku so zdravniki preverili, ali bolniki izpolnjujejo vključitvena ali izključitvena merila, tako da so pregledali anamnezo bolnikov, opravili RTG-slikanje pljuč od spredaj in od strani, ter izmerili število vdihov. Pnevnolog je potrdil diagnozo akutnega bronhitisa.


Za ocenjevanje primarnih in sekundarnih opazovanih dogodkov za vrednotenje učinkovitosti ter varnostnega profila smo uporabili splošno veljavne lestvice in vpra-

šalnike: pettočkovno opisno kategorično lestvico za oceno resnosti simptomov bronhitisa – BSS (0 – ni simptoma, 4 – zelo resen simptom), VAS za oceno resnosti kašlja (slika 2), CSS in Leicesterski vprašalnik o kašlju (angl. *Leicester cough questionnaire*, LCQ) (9). LCQ je vprašalnik o zdravstvenem stanju, specifičnem za kašeljske vprašanje, ki se nanašajo na fizično, umsko in socialno počutje. Za merjenje je bila uporabljena Likertova lestvica. Primarne in sekundarne opazovane dogodke za vrednotenje učinkovitosti smo ocenili na osnovi razlik v vrednostih, izmerjenih z lestvicami in anketnimi vprašalniki, med obiski 1 in 2.

S CSS smo ocenili vpliv kašlja na dnevne in nočne aktivnosti (tabela 1).

Med telefonskim pogovorom (obisk 1a) je raziskovalec ocenil učinkovitost zdravljenja. Bolniki so sami izpolnili oceno CSS in ovrednotili vpliv kašlja na kakovost življenja. Vsak dan od obiska 1 (prvi dan) do obiska 2 (osmi dan) so v dnevnik zapisali značilnosti izmečka in izmerjeno telesno temperaturo ter raziskovalcu poročali o rezultatih v vprašalniku, ki je bil del dnevnika, in navedli skupno število točk po CSS ter značilnosti izmečka (zapisi po dnevih od dva do štiri). Na obisku 2 je bil za dokončno oceno učinkovitosti opravljen tudi telefonski pregled. Klinične laboratorijske preiskave (krvne preiskave, klinična biokemija in analiza seča) so bile ovrednotene z opisno statistično analizo (število opazovanj, srednja ocena, standardni odklon, najnižje, srednje in najvišje vrednosti).

Za oceno varnostnega profila smo med raziskavo spremljali neželene učinke. Varnost



**Slika 2.** Vizualna analogna lestvica za oceno resnosti kašlja.

**Tabela 1.** Lestvica za oceno kašlja (angl. *cough symptom score*, CSS).

Število točk	Podnevi	Ponoči
0	brez kašlja	brez kašlja
1	posamezna epizoda kašlja (kratkotrajen kašelj 1–2-krat na dan)	kašelj, ki ne moti spanca
2	redkejši kašelj čez dan (kratkotrajen kašelj > 2-krat na dan)	kašelj, ki moti spanec ≤ 2-krat na noč
3	pogost kašelj, ki ne moti vsakodnevnih opravil	kašelj, ki moti spanec > 2-krat na noč
4	pogost kašelj, ki vpliva na vsakodnevna opravila	pogoste motnje spanca zaradi kašlja
5	hud kašelj, ki onemogoča opravljanje vsakodnevnih opravil	kašelj, zaradi katerega ni mogoče zaspati

smo ovrednotili z razgovorom, telesnim pregledom in spremembami parametrov laboratorijskih preiskav. Na vsakem obisku smo bolnika vprašali o njegovem počutju in drugih simptomih. Po sedmih dneh po prenehanju zdravljenja (z največ dvodnevni odlogom) smo za namen zbiranja podatkov o zapoznelih neželenih dogodkih opravili obisk 2a (telefonski pogovor). Število bolnikov, pri katerih so se pojavili neželeni dogodki, in število neželenih dogodkov je bilo majhno, zato nismo opravili primerjave med skupinama s statističnimi testi, smo pa podrobno opisali neželene dogodke pri bolnikih, pri katerih so se pojavili.

Mejna vrednost za oceno primarnega cilja raziskave, tj. neinferiornosti preskušane zdravila v primerjavi s primerjalnim zdravilom glede razlik v točkah na BSS od začetka do konca zdravljenja, je znašala 1,35 točke.

Hipotezo o neinferiornosti preskušane zdravila v primerjavi s primerjalnim zdravilom smo preverili z analizo kovariance (angl. *analysis of covariance*, ANCOVA), pri čemer smo za faktor uporabili zdravljenje, za kovarianco pa izhodiščno oceno, merjeno z BSS, in primerjali primarni opazovani dogodek za vrednotenje učinkovitosti med skupinama. Model ANCOVA smo uporabili tudi za oceno sekundarnih opazovanih dogodkov za vrednotenje učinko-

vitosti, pri čemer je faktor predstavljalo zdravljenje, kovarianco pa ustrezna izhodiščna vrednost, izražena v točkah. Razlike v zdravljenju so bile ocenjene z razliko najmanjših kvadratov s pripadajočimi 95-odstotnimi intervali zaupanja. Za opazovane dogodke po kategorijah smo uporabili Fisherjev eksaktni test ali hi-kvadrat test. Z uporabo t-testa za dva neodvisna vzorca smo primerjali zdravljenje med obema skupinama glede na neprekinjena demografska in izhodiščna opazovana dogodka ob koncu raziskave. V primeru nenormalnosti smo uporabili Mann-Whitneyjev test.

## REZULTATI

V raziskavo je bilo vključenih 115 bolnikov, 67,8 % žensk in 32,2 % moških. Povprečna starost bolnikov je bila  $40,4 \pm 12,08$  let v skupini s preskušanim in  $41,6 \pm 10,55$  let v skupini s primerjalnim zdravilom. Primerjani skupini se statistično nista bistveno razlikovali glede demografskih značilnosti (tabela 2). Rezultate prikazujemo za populacijo vseh bolnikov, ki smo jih nameravali zdraviti (angl. *intention to treat*, ITT).

Srednja vrednost CRP v obeh skupinah je bila 1 mg/l. V skupini, ki je prejela preskušano zdravilo, je bilo šest bolnikov s predhodnim zdravljenjem in pet bolnikov s sočasnim zdravljenjem. V skupini, ki je prejela primerjalno zdravilo, je bilo šest bol-

**Tabela 2.** Preskušanci glede na povprečno starost in spol. n – število bolnikov.

		Skupina, ki je prejemala preskušano zdravilo (n = 57)	Skupina, ki je prejemala primerjalno zdravilo (n = 58)	Skupaj (n = 115)	p (razlika med skupinama)
Starost (leta)		40,4 ± 12,08	41,6 ± 10,55	41,0 ± 11,30	p = 0,7745
Spol (%)	Moški	33,3 %	31,0 %	32,2 %	p = 0,8434
	Ženske	66,7 %	69,0 %	67,8 %	

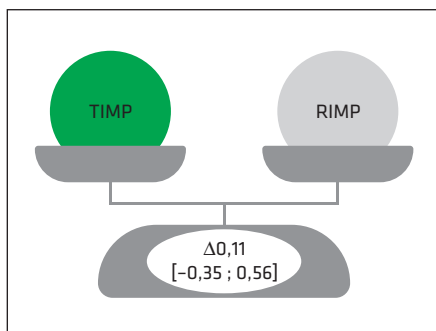
nikov s predhodnim zdravljenjem, šest bolnikov pa je prejelo sočasno zdravljenje.

### Primarni opazovani dogodek za vrednotenje učinkovitosti

Prilagojena srednja sprememba resnosti bronhitisa glede na model ANCOVA je bila -6,15 v skupini, ki je jemala preskušano, in -6,25 v skupini, ki je jemala primerjalno zdravilo. Razlika med prilagojeno srednjo spremembo resnosti bronhitisa glede na izhodiščno vrednost je bila 0,11, kar je nižje od vnaprej opredeljene mejne vrednosti, ki znaša vsaj 1,35 točke (ANCOVA p = 0,6441; 95-odstotni interval zaupanja [-0,35; 0,56]), in potrjuje neinferiornost preskušane zdravila (slika 3). Relativna srednja sprememba ocene resnosti bronhitisa je bila 73,4 % v skupini, ki je jemala preskušano,

in 73,5 % v skupini, ki je jemala primerjalno zdravilo.

Primarni opazovani dogodek za vrednotenje učinkovitosti je bila srednja sprememba števila točk na lestvici BSS od izhodišča do konca zdravljenja, vključno z naslednjimi simptomi: kašljem, izmečkom, piski in poki ob avskultaciji, bolečino v prsnem košu pri kašljanju in oteženim dihanjem. Po oceni vsakega simptoma je bila izračunana skupna ocena za vsak simptom. V skupini s preskušanim zdravilom je bila bolečina v prsnem košu pri kašljanju prisotna pri 96,5 % bolnikov. Na začetku zdravljenja (obisk 1) je imelo 52,6 % bolnikov blažjo bolečino v prsnem košu, 40,4 % zmerno bolečino v prsnem košu in 3,5 % hudo bolečino v prsnem košu. Na obisku 2 je imel samo en bolnik (1,8 %) blažjo bolečino v prsnem košu, preostali bolniki v skupini s preskušanim zdravilom pa ob kašlju niso imeli bolečin v prsnem košu. V skupini, ki je prejela primerjalno zdravilo, se je na začetku zdravljenja bolečina v prsnem košu pri kašljanju pojavljala pri 94,8 % bolnikov. Bolečina v prsnem košu je bila večinoma zmerne narave (50,0%), sledili sta ji blaga (43,1 %) in huda oblika (1,7 %). Na obisku 2 je 19 % bolnikov imelo blago bolečino v prsnem košu pri kašljanju, nihče pa ni imel zmerne ali hude bolečine. Tvorba izmečka se je med zdravljenjem zmanjšala v obeh skupinah. Na obisku 1 je bila tvorba izmečka pri bolnikih večinoma blaga do zmerna (86,0 % v skupini s preskušanim zdravilom in 81,1 % v skupini s primerjalnim zdravilom). Na obisku 2 je bila tvorba izmečka v skupini s preskušanim zdravilom



**Slika 3.** Srednja sprememba ocene resnosti bronhitisa med obema zdraviloma je dokazala neinferiornost preskušane zdravila. TIMP – preskušano zdravilo (angl. *tested investigational medicinal product*), RIMP – primerjalno zdravilo (angl. *reference investigational medicinal product*),  $\Delta$  – razlika med prilagojeno srednjo spremembo resnosti bronhitisa glede na izhodiščno vrednost.

odsotna ali blaga, v skupini s primerjalnim zdravilom pa odsotna, blaga ali zmerna. Med zdravljenjem se je zmanjšala tudi viskoznost sluzi (slika 4).

Dispneja je bila prisotna pri 61,4% bolnikov v skupini z preskušanim zdravilom in pri 58,6% bolnikov v skupini z referenčnim zdravilom. Na obisku 2 dispneja ni bila prisotna pri 98,2% bolnikov v skupini s preskušanim zdravilom in pri 93,1% bolnikov v skupini s primerjalnim zdravilom. Kašelji so ocenjevali s petstopenjsko verbalno kategorijo na lestvici od 0 (odsoten) do 4 (zelo hud). Na obisku 1 so imeli bolniki večinoma hudo obliko kašlja (78,9% v skupini s preskušanim zdravilom in 79,3% v skupini s primerjalnim zdravilom). Na obisku 2 so imeli bolniki večinoma zmerno obliko kašlja (75,4% v skupini s preskušanim zdravilom in 77,6% v skupini s primerjalnim zdravilom). Na obisku 2 so se piski in poki med avskultacijo izboljšali pri 96,5% bolnikov v skupini s preskušanim in 87,9% bolnikov v skupini s primerjalnim zdravilom.

## Sekundarni opazovani dogodki za vrednotenje učinkovitosti

Primerjava vrednosti na izhodišču in ob zaključku zdravljenja je pokazala statistično pomembno izboljšanje vseh parametrov raziskave pri obeh preiskovanih skupinah.

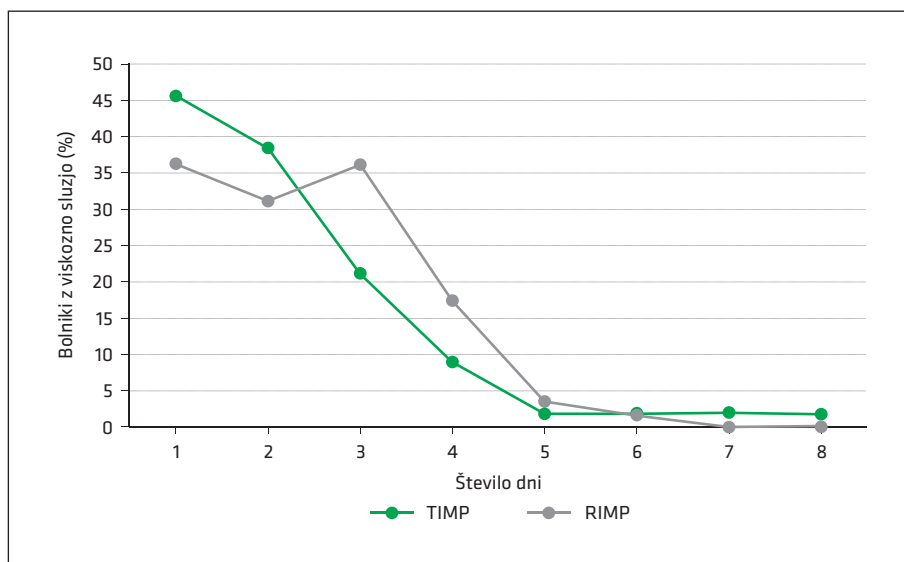
### Sprememba resnosti kašlja

Prilagojena srednja sprememba resnosti kašlja je bila  $-59,8$  v skupini s preskušanim in  $-58,7$  v skupini s primerjalnim zdravilom. Razlika je bila  $-1,1$  v korist skupine, ki je jemala preskušano zdravilo (95-odstotni interval zaupanja  $[-4,5 ; 2,3]$ ) (slika 5). Relativno srednje znižanje resnosti kašlja je bilo 81,7% v skupini s preskušanim in 81,1% v skupini s primerjalnim zdravilom.

Med zdraviloma ni bilo statistično pomembnih razlik glede zmanjšanja resnosti kašlja ( $p = 0,936$ ).

### Sprememba pogostosti kašlja

Prilagojena srednja sprememba pogostosti kašlja na izhodišču in ob koncu zdravljenja



**Slika 4.** Konsistenca sluzi – delež bolnikov z viskozno sluzjo glede na število dni zdravljenja v skupini s preskušanim zdravilom (TIMP;  $n = 57$ ) in v skupini s primerjalnim zdravilom (RIMP;  $n = 58$ ). TIMP – preskušano zdravilo (angl. *tested investigational medicinal product*), RIMP – primerjalno zdravilo (angl. *reference investigational medicinal product*),  $n$  – število bolnikov.

je bila  $-4,83$  v skupini s preskušanim zdravilom in  $-4,75$  v skupini s primerjalnim zdravilom. Razlika v prilagojeni srednji spremembi v pogostosti kašlja je bila  $-0,1$  v korist skupine s preskušanim zdravilom ( $p = 0,5377$ ). Pogostost kašlja se je zmanjšala za  $67,5\%$  v skupini s preskušanim zdravilom in  $67,3\%$  v skupini s primerjalnim zdravilom (relativna srednja sprememba) (slika 6).

### Sprememba vpliva kašlja na različne vidike življenja bolnika

Vpliv kašlja na različne vidike bolnikovega življenja smo ocenjevali z uporabo vprašalnika LCQ, kjer vsota srednjih vrednosti za posamezno domeno predstavlja skupno oceno od 3 do 21. Višja ocena pomeni izboljšanje kakovosti življenja. Na obisku 2 je bilo povprečno število točk  $18,56$  v skupini s preskušanim zdravilom in  $18,75$  v skupini s pri-

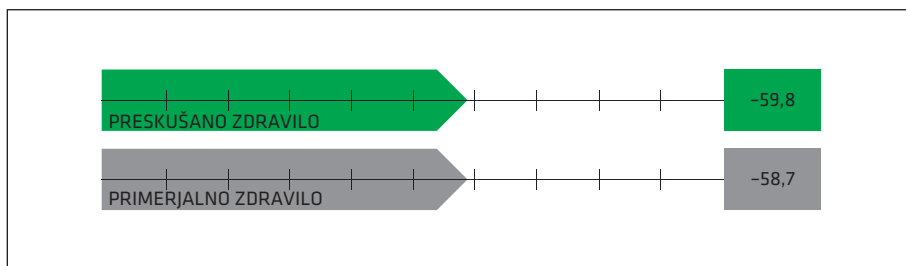
merjalnim zdravilom, pri čemer je bila v skupini s preskušanim zdravilom povprečna sprememba  $7,04$ , v skupini s primerjalnim zdravilom pa  $7,28$ . Primerjava ocen, izraženih s številom točk na izhodišču in ob koncu zdravljenja, je prikazana na sliki 7.

Prilagojena srednja sprememba o vplivu kašlja na različne vidike bolnikovega življenja je bila  $6,94$  v skupini, ki je jemala preskušano zdravilo, in  $7,09$  v skupini, ki je jemala primerjalno zdravilo. Srednja razlika med obema skupinama ni bila statistično pomembna in je znašala  $-0,15$  ( $p = 0,2308$ ).

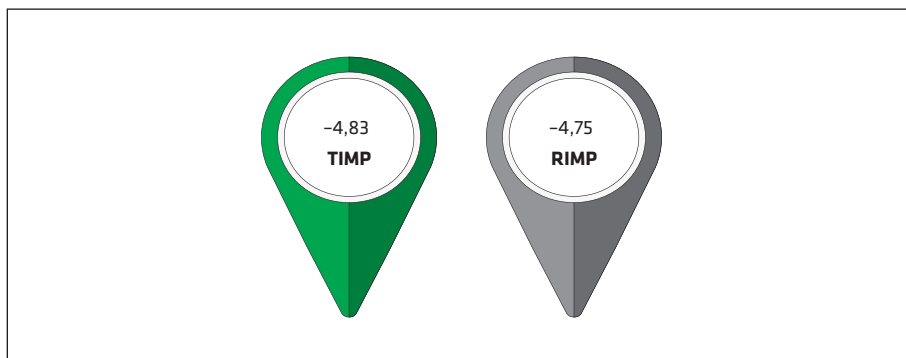
### Varnost

#### Skupna pogostost z zdravilom povezanih neželenih dogodkov

Varnost je bila ocenjena pri vseh 115 bolnikih. Bolniki so obe vrsti zdravljenja dobro prenašali, saj smo raziskovalci ocenili, da



**Slika 5.** Prilagojena srednja sprememba resnosti kašlja na drugem obisku pri raziskovalcu glede na izhodiščno oceno, pridobljeno na prvem obisku pri raziskovalcu.



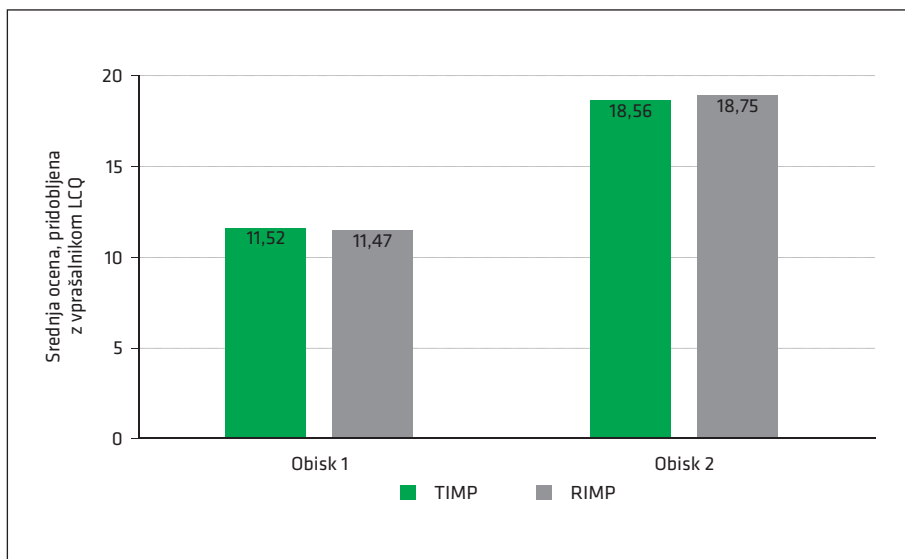
**Slika 6.** Povprečno zmanjšanje pogostosti kašlja. TIMP – preskušano zdravilo (angl. *tested investigational medicinal product*), RIMP – primerjalno zdravilo (angl. *reference investigational medicinal product*).

noben neželen dogodek ni bil povezan z zdravilom. Pri 12 bolnikih smo zabeležili 14 neželenih dogodkov: šest pri petih bolnikih (8,8 %) v skupini s preskušanim zdravilom, in osem pri sedmih bolnikih (12,1 %) v skupini s primerjalnim zdravilom (tabela 3). Bolniki so predvsem poročali o nevroloških simptomih (glavobol pri štirih bolnikih (7 %) v skupini s preskušanim zdravilom in pri treh bolnikih (5,2 %) v skupini s primerjalnim zdravilom).

Neželeni dogodki so bili večinoma blagi, v skupini s preskušanim zdravilom so jih zabeležili pet pri štirih bolnikih (7,0%), v skupini, ki je jemala primerjalno zdravi-

lo, pa sedem pri šestih bolnikih (10,3%). Zmerni neželeni dogodki so bili zabeleženi pri dveh bolnikih (1,7 %) (en neželeni dogodek pri enem bolniku (1,8 %) v skupini s preskušanim zdravilom in en neželeni dogodek pri enem bolniku (1,7 %) v skupini s primerjalnim zdravilom) (slika 8). Noben neželeni dogodek ni bil resen in prekinitve zdravljenja ni bila potrebna.

Bolniki so preskušano in primerjalno zdravilo dobro prenašali. Rezultati spremljanja neželenih učinkov pri preučevanih zdravilih niso pokazali nobenih novih varnostnih težav.

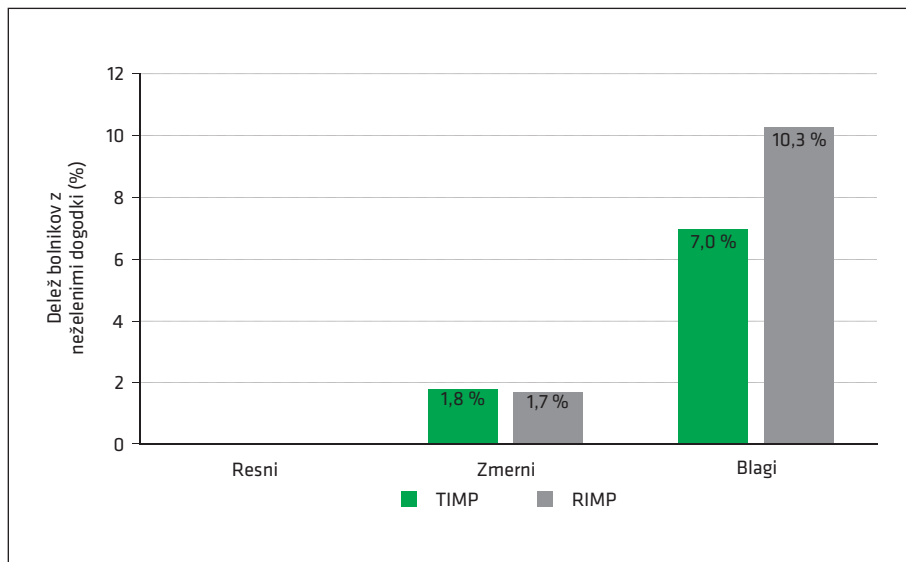


**Slika 7.** Srednja ocena vpliva kašlja na razne vidike bolnikovega življenja, izražena s številom točk: primerjava izhodiščne ocene (obisk 1) in ocene po sedmih dneh zdravljenja (obisk 2). TIMP – preskušano zdravilo (angl. *tested investigational medicinal product*), RIMP – primerjalno zdravilo (angl. *reference investigational medicinal product*), LCQ – Leicesterski vprašalnik o kašlju (angl. *Leicester cough questionnaire*).

**Tabela 3.** Pojavnost neželenih dogodkov v obeh skupinah zdravljenja. n – število bolnikov.

Skupina	Preskušano zdravilo (n = 57)	Primerjalno zdravilo (n = 58)	Skupaj (n = 115)
Število neželenih dogodkov	6	8	14
Število bolnikov z neželenimi dogodki (%)	5 (8,8%)	7 (12,1%)	12 (10,4%)





**Slika 8.** Neželeni dogodki glede na resnost. TIMP – preskušano zdravilo (angl. *tested investigational medicinal product*), RIMP – primerjalno zdravilo (angl. *reference investigational medicinal product*).

## RAZPRAVA

Akutni bronhitis je klinična diagnoza, za katero so značilni akutni kašelj, najpogosteje z izmečkom (produktivni kašelj), in znaki okužbe spodnjih dihal. Izdelki s suhim izvlečkom listov navadnega bršljana se uporabljajo kot ekspektoransi pri odraslih in otrocih, starejših od dveh let, pri akutnih respiratornih vnetjih, ki jih spremljajo kašelj, prekomerno izločanje sluzi in težave pri dihanju ali obvladovanju simptomov akutnih poslabšanj kroničnega bronhitisa.

V preskušanju smo primerjali Krkine pastile s 35 mg suhega izvlečka iz listov navadnega bršljana (preskušano zdravilo) in vrečice s peroralno tekočino, ki vsebuje 35 mg suhega izvlečka iz listov navadnega bršljana (primerjalno zdravilo), pri bolnikih s kašljem pri akutnem bronhitisu. Oba izdelka sta namenjena zdravljenju odraslih s kašljem pri akutnem bronhitisu in vsebujeta enako količino suhega izvlečka iz listov navadnega bršljana v enem odmerku (ena vrečica primerjalnega zdravila je enakovredna eni pastili preskušane dra-

vila). Mehanizem delovanja obeh izdelkov je enak. Primerjalno zdravilo je bilo v Ruski federaciji odobreno za zdravljenje akutnih in kroničnih vnetnih boleznih dihal s težavnim izločanjem izmečka in ima klinično dokazano učinkovitost in varnost. V raziskavo so bili vključeni bolniki, pri katerih je pnevmolog potrdil diagnozo akutnega bronhitisa, ki ga je spremljal kašelj s težavnim izločanjem izmečka.

V raziskavi smo ugotovili klinično neinferiornost preskušane zdravila v primerjavi s primerjanim zdravilom pri bolnikih s kašljem pri akutnem bronhitisu glede pogostosti, resnosti in vpliva kašlja na kakovost življenja.

Obe skupini bolnikov sta bili primerljivi glede izhodiščnih demografskih parametrov, sočasnega zdravljenja, pridruženih boleznih in splošnega fizičnega stanja ter načina odmerjanja zdravila. Primerljivo je bilo tudi sodelovanje bolnikov pri zdravljenju.

Obe zdravili sta se izkazali kot varni pri zdravljenju odraslih s kašljem pri akutnem bronhitisu. Število in pogostost neželenih

dogodkov sta bila zelo nizka v obeh skupinah. Vsi neželeni dogodki so bili blagi ali zmerni in so ob koncu raziskave tudi izzveneli. Noben bolnik ni zaradi neželenih dogodkov predčasno zaključil raziskave. Pridobljeni podatki so v skladu z znanim varnostnim profilom zdravilnih učinkovin obeh izdelkov in z gotovostjo potrjujejo, da je njuna varnost primerljiva.

## ZAKLJUČEK

V klinični raziskavi smo ocenjevali klinično učinkovitost in varnost Krkinih pastil s 35 mg suhega izvlečka iz listov navadnega bršljana v primerjavi s primerjalnim zdravilom, da bi pokazali neinferiornost preskušane zdravila v primerjavi s primerjalnim zdravilom pri bolnikih s kašljem pri akutnem bronhitisu. Med skupinama ni bilo statistično pomembnih razlik pri nobenem parametru raziskave (ocena resnosti bronhitisa in resnost, pogostost ter vpliv kašlja na različne vidike bolnikovega življenja).

Primerjava vrednosti pred in po zdravljenju je pokazala, da obe vrsti zdravljenja (tako s preskušanim, kot tudi s primerjalnim zdravilom) vodita do statistično pomembnega izboljšanja vseh parametrov raziskave. Analiza varnosti nedvoumno dokazuje, da so Krkine pastile s 35 mg suhega izvlečka iz listov navadnega bršljana varne in jih bolniki s kašljem pri akutnem bronhitisu dobro prenašajo.

## ZAHVALA

Avtorice članka se zahvaljujemo glavnim raziskovalkam Irini Sergejevni Sedavnik, Diani Nodarjevni Alpendize, Anastasiji Aleksandrovni Bagrecovi in Veroniki Borisovni Popovi. Preskušanje je potekalo v štirih raziskovalnih centrih v Rusiji: Mestni polikliniki št. 51, Mestni polikliniki št. 117 in na Medicinskem centru Reavita Med iz Sankt-Peterburga ter Severnem medicinskem kliničnem centru N. A. Semaško iz Arkhangelska.

---

## LITERATURA

1. Kinkade S, Long NA. Acute Bronchitis. *Am Fam Physician*. 2016; 94 (7): 560–5.
2. Schönknecht K, Fal AM, Mastalerz-Migas A, et al. Efficacy of dry extract of ivy leaves in the treatment of productive cough. *Wiad Lek*. 2017; 70 (6 pt 1): 1026–33.
3. EMA: Committee on Herbal Medicinal Products (HMPC). Assessment report on *Hedera helix* L., folium [internet]. London: European Medicines Agency; 2017 [citirano 2020 Oct 26]. Dosegljivo na: [https://www.ema.europa.eu/en/documents/herbal-report/final-assessment-report-hedera-helix-l-folium-revision-2\\_en.pdf](https://www.ema.europa.eu/en/documents/herbal-report/final-assessment-report-hedera-helix-l-folium-revision-2_en.pdf)
4. Lutsenko Y, Bylka W, Matławska I, et al. *Hedera helix* as a medicinal plant. *Herba Pol*. 2010; 56 (1): 83–96
5. Al-Snafi AE. Pharmacological and therapeutic activities of *Hedera helix* – a review. *IOSR Journal Of Pharmacy*. 2018; 8 (5): 41–53.
6. Greunke C, Hage-Hülsmann A, Sorkalla T, et al. A systematic study on the influence of the main ingredients of an ivy leaves dry extract on the  $\beta_2$ -adrenergic responsiveness of human airway smooth muscle cells. *Pulm Pharmacol Ther*. 2015; 31: 92–8.
7. Schulte-Michels J, Keksel C, Häberlein H, et al. Anti-inflammatory effects of ivy leaves dry extract: influence on transcriptional activity of NF $\kappa$ B. *Inflammopharmacology*. 2019; 27 (2): 339–47.
8. European Scientific Cooperative on Phytotherapy. ESCOP Monographs – the scientific foundation for herbal medicinal products. 2nd ed. Exeter: European Scientific Cooperative on Phytotherapy; 2003. p. 241–7.
9. Lehl S, Matthys H, Kamin W, et al. The BSS – a valid clinical instrument to measure the severity of acute bronchitis. *JLPRR*. 2014; 1 (3): 00016.

Gašper Tonin<sup>1</sup>

## Uničeno potovanje

V ambulantno je dekle pripeljalo 26-letnega mladeniča zaradi omotice, zaspanosti in vrtoglavice, že dva dni pa je imel povišano telesno temperaturo (nad 37,5 °C). Pove, da je bil cepljen za davico, tetanus, oslovski kašelj, ošpice, mumps in rdečke, za hepatitis B pa ni dobil tretjega odmerka. Z dekletom živita skupaj v Piranu, oba pa sta zagrizena tabornika. Pred mesecem dni sta se kot voditelja skupaj udeležila enega izmed taborov – šotorila sta v Bohinju. Načrtovala sta še izlet v Tunizijo, vendar se nanj nista odpravila, ker je fant teden dni po taboru zbolel. Tresla ga je vročina, zaradi utrujenosti pa je nekaj dni preležal. Skrbi ju, da bi bili takratna in sedanja bolezen lahko posledici cepiva, saj sta se takoj po taboru zaradi potovanja oba cepila tudi z drugim odmerkom cepiva proti hepatitisu A. Dekle je bilo v zadnjih šestih mesecih zdravo. Ob telesnem pregledu pri fantu ugotovimo povišano telesno temperaturo (38,4 °C), tresavico prstov, bledico, slabši turgor kože in bled jezik ter sluznice. Frekvenca utripa srca je 95/min, krvni tlak pa 114/80 mmHg. Meningealni znaki so odsotni, v likvorski tekočini je prisotna pleocitoza, in sicer  $150 \times 10^6$  celic/l (prevladujejo nevtrofilci). Koncentracija glukoze je normalna, koncentracija beljakovin pa zmerno povečana. V periferni krvi je koncentracija C-reaktivne beljakovine (angl. C-reactive protein, CRP) 5 mg/l.

### Vprašanja

1. Kakšna bi bila vaša delovna diagnoza in zakaj?
2. Kateri znaki in simptomi so v skladu z delovno diagnozo? Kateri ne?
3. Ali je verjetno, da je sedanja bolezen posledica cepljenja za hepatitis A?
4. Katere bolezni bi še lahko povzročale takšno klinično sliko?
5. Kako bi diagnosticirali bolezen?
6. Kako bi se lotili zdravljenja?

Odgovore na vprašanja najdete na naslednji strani.

<sup>1</sup> Gašper Tonin, štud. med., štud. slov., štud. lit. komp. Medicinska fakulteta, Univerza v Ljubljani, Vrazov trg 2, 1000 Ljubljana; Filozofska fakulteta, Univerza v Ljubljani, Aškerčeva cesta 2, 1000 Ljubljana; gasper.tonin@student.uni-lj.si

## Odgovori

1. Klopni meningoencefalitis (KME). Virus KME je arbovirus in spada v družino *Flaviviridae*, natančneje v rod *Flavivirusov*, kamor uvrščamo npr. še virus rumene vročice, virus denge, virus japonskega encefalitisa in virus zahodnega Nila. Poznamo tri različne podtipove virusa KME: evropskega, sibirskega in daljnovzhodnega. Pri nas je najpogostejši evropski tip, ki ga prenaša klop vrste *Ixodes ricinus*. Poleg vboda klopa se lahko okužimo tudi z okuženim nepasteriziranim mlekom in mlečnimi izdelki. Razen obmorskega predela je celotno območje Slovenije (sploh Gorenjska in Koroška) endemsko za virus KME. Bolezen, ki jo povzroča evropski podtip, ima običajno (v dveh tretjinah) dvofazni potek, pri čemer se prva faza, prekrivna z viremijo, kaže kot slabo počutje, vročina in glavobol, druga faza pa ima po izboljšanju (to traja od 1–21 dni, v povprečju en teden) praviloma hujši potek. Največkrat se kaže s hujšo vročino in prizadetostjo osrednjega živčevja (OŽ) – virus KME lahko povzroči meningitis (50%), meningoencefalitis (40–50%) ali meningoencefalomielitis (do 10%). Smrtnost bolezni je približno 1%, okoli 5% obolelih pozneje trpi za trajnimi ohromitvami, kar pri tretjini pa se pojavi skupek simptomov in znakov, ki jih imenujemo postencefalitični sindrom (kaže se z zmanjšanim ravnotežjem in koordinacijo, glavobolom, slabšim prenašanjem stresnih dogodkov, slabšim sluhom in motnjami pomnjenja ter zbraniosti) (1–4). Pri bolniku nas k tej delovni diagnozi usmerita predvsem anamneza (enotedenski tabor v Bohinju na Gorenjskem, območjem z večjo ogroženostjo za virus KME) in možni dvofazni potek bolezni, pri čemer se druga faza kaže kot okvarjenost OŽ. Čeprav v anamnezi nismo zasledili vboda klopa, to ne izključuje virusa KME. Prav tako bolezni ne izključujejo tudi negativni meningealni znaki (sploh šele v začetku druge faze). Posredno (ker z dekletom živita skupaj, dekleta pa je zdravo) lahko sklepamo tudi, da najverjetneje ne gre za zelo infektivno bolezen, ki bi se hitro prenašala s človeka na človeka, čeprav tudi tega ne moremo izključiti.
2. V skladu z diagnozo je predvsem dvofazni potek bolezni s pravo časovno umestitvijo obeh faz. Trajanje inkubacijske dobe (7–14 dni) se namreč ujema s časovnim razmakom med taborom v Bohinju, kjer bi se vboj klopa lahko zgodil, in začetkom prve faze. Simptomi zgodnjega obolenja pri fantu se prav tako ujemajo s tistimi, ki jih v prvi fazi povzroča virus KME – imel je vročino, poleg tega pa se je slabo počutil, da je moral nekaj dni preležati (prva faza KME se lahko kaže tudi z glavoboli in bolečinami v drugih delih telesa, npr. v žrelu). Tej fazi je sledilo obdobje, ko je bil zdrav (v povprečju pri bolezni, ki jo povzroča virus KME, to obdobje traja sedem dni, lahko pa tudi 1–21 dni). S časovnico običajnega poteka bolezni se je pojavila tudi bolezen, zaradi katere ga je dekleta pripeljalo v ambulanto. Znaki in simptomi, ki smo jih odkrili v sedanji bolezni, kažejo na moteno delovanje OŽ (omotica, vrtoglavica, zaspanost, pa tudi tresavica prstov, ki je značilna za drugo fazo bolezni). Pri obeh fazah se je pojavila tudi vročina, ki je značilno višja v drugi fazi. Za potek neznačilna znaka sta slabši turgor kože in blede veznice, kar nas usmeri k temu, da je bolnik morda dehidriran (2, 3).
3. Virus hepatitisa A je enterovirus, ki se prenaša fekalno-oralno (največkrat z okuženo hrano ali vodo) in povzroča virusni hepatitis. Cepivo proti virusu predstavljajo inaktivirani virusni delci, ki jih vbrizgamo v mišico. Cepimo običajno z dvema odmerkom, in sicer s temeljnim odmerkom in nato čez 6–12 mesecev s poživitvenim odmerkom. Cepljenje za preprečevanje hepatitisa A je priporočljivo za popotnike v dežele z višjo

ogroženostjo za okužbo, bolnike s kroničnimi boleznimi jeter, osebe v zavodih za duševno prizadete in druge ogrožene skupine (skupine, ogrožene zaradi spolnih navad, intravenske uživalce droge, itd.). Čeprav bi nekatere simptome in znake lahko razložili z možnimi neželenimi učinki cepiva (zaspanost, utrujenost, zvišana telesna temperatura, splošno slabo počutje), za to ne bi bil značilen enotedenski zamik, prav tako bi se neželeni učinki pri občutljivosti vsaj v blagi obliki verjetno kazali že pri prvi dozi cepiva (5, 6).

4. Diferencialnodiagnostično lahko pomislimo tudi na druge povzročitelje seroznega meningitisa, če dokažemo pleocitozo v likvorju. Prav tako pomislimo tudi na bolezni, ki jih prenašajo klopi, npr. lymsko boreliozo, granulocitno anaplazmozo, babezijo in tularemijo. Nujno je, da prepoznamo lymsko boreliozo in granulocitno anaplazmozo, saj obe bolezni lahko zdravimo z antibiotiki. Prav tako sta lahko tudi pridruženi KME. Pri anaplazmozi bi poleg mrzlice, bolečine v mišicah in sklepih zaznali tudi levkopenijo, trombocitopenijo in povečano aktivnost laktatne dehidrogenaze, transaminaz in CRP. Pri našem bolniku teh ni bilo, treba pa je biti pozoren na pojav novih simptomov med nadaljnjim potekom bolezni. Zaradi znakov, ki kažejo tudi na hipovolemijo (bleda sluznice in malce znižan turgor kože), ki bi lahko prav tako povzročila motnje zavesti, bi preverili še stanje elektrolitov v krvi in osmolarnost urina, najprej pa v anamnezi podrobneje izprašali o morebitni poliuriji, vnosu tekočine, driski, pretiranemu znojenju in drugih mogočih vzrokih za izgubo tekočine (2, 3, 7).
5. Za potrditev diagnoze moramo izpolniti tri merila: povečana koncentracija levkocitov v možganski tekočini ( $> 5 \times 10^6$  celic/l), prisotni morajo biti klinični simptomi in znaki meningitisa ali meningoencefalitisa, prav tako pa moramo z mikrobiološkimi preiskavami dokazati tudi svežo okužbo z virusom KME. To najpogosteje dokažemo s prisotnostjo specifičnih protiteles (imunoglobulinov (IgM in IgG) v serumu, pri cepljenih osebah za virus KME pa moramo biti pri interpretaciji seroloških izvidov previdni, saj imajo protitelesa IgG prisotna že zaradi cepljenja, ob okužbi pa IgM protitelesa porastejo šele teden dni po pričetku druge faze bolezni. Če cepljena oseba zboli s KME, moramo za potrditev diagnoze določiti še protitelesa proti KME v možganski tekočini in izračunati indeks tvorbe protiteles. Pri našem bolniku je že prisotna pleocitoza, pri kateri prevladujejo nevtrofilci. To je značilno za zgodnje obdobje druge faze, pozneje so prevladujoče celice v likvorskem vzorcu običajno limfociti. Prav tako se že kažejo znaki in simptomi okvare OŽ, kar nakazuje na meningoencefalitis, v poznejšem poteku pa bi se lahko razvila težja slika bolezni s prisotnimi meningealnimi znaki in hujšimi motnjami zavesti. Da potrdimo KME, opravimo še analizo likvorskega vzorca in v njem dokažemo tvorbo specifičnih protiteles, ker bolnik ni bil cepljen, lahko okužbo dokažemo tudi z analizo serumskih protiteles (3, 4).
6. Protivirusnega zdravila, ki bi bilo učinkovito proti virusu KME, nimamo. Bolezen zato lahko zdravimo le simptomatsko, pri tem je tako zelo pomembno, da spremljamo bolnikov status. Po potrebi si lahko pomagamo s protibolečinskimi zdravili, prav tako pa zmanjšujemo tudi edem možganovine ob povečanem znotrajlobanjskem tlaku in skrbimo za ustrezno tekočinsko in elektrolitno in elektrolitno ravnovesje pri bolniku. Pomembnejše kot zdravljenje je tako preprečevanje. Okužbo lahko preprečujemo s pasterizacijo mleka, preprečevanjem prenosa virusa s klopa na človeka (nošenje svetlih oblačil, uporaba

repellentov, uporaba primernih oblačil, ki pokrivajo čim večji delež kože) in cepljenjem. Pri tem v Sloveniji uporabljamo dve cepivi, obstaja pa tudi več shem cepljenja (najbolj običajna za popolno cepljenje predvideva tri osnovne odmerke cepiva, ki jim sledi poživitveni odmerek čez tri leta in nato na pet let). Pri našem bolniku tako zaradi znakov dehidracije (blede sluznice in zmanjšan turgor kože) spodbujamo tudi pitje zadostne količine tekočine, po laboratorijskih rezultatih pa se lahko odločimo tudi za druge ukrepe za nadomeščanje tekočine in/ali elektrolitov (2, 3, 7).

---

## LITERATURA

1. Huang YJ, Higgs S, Horne KM, et al. Flavivirus-mosquito interactions. 2014; 6 (11): 4703–30.
2. Bogovič P, Stupica D, Rojko T, et al. The long-term outcome of tick-borne encephalitis in Central Europe. *Ticks Tick Borne Dis.* 2018; 9 (2): 369–78.
3. Franc Strle. Klopni meningoencefalitis. In: Janez Tomažič, Franc Strle, eds. *Infekcijske bolezni*. Ljubljana: Združenje za infektologijo, Slovensko zdravniško društvo; 2017. p. 224–8.
4. Bogović P, Lotric-Furlan S, Strle F. What tick-borne encephalitis may look like: clinical signs and symptoms. *Travel Med Infect Dis.* 2010; 8 (4): 246–50.
5. Bhandari P, Brett C, Batool A, et al., eds. *Hepatitis A vaccine* [internet]. Treasure Island (FL): StatPearls Publishing; c2020 [citirano 2020 Nov 1]. Dosegljivo na: <https://www.ncbi.nlm.nih.gov/books/NBK554604/>
6. *Cepiva proti posameznim boleznim: hepatitis A* [internet]. Ljubljana: Nacionalni inštitut za javno zdravje; c2014–2020 [citirano 2020 Nov 1]. Dosegljivo na: <https://www.nijz.si/sl/cepiva-proti-posameznim-boleznim-hepatitis-a>
7. Damjan Kovač. Motnje v presnovi vode in natrija. In: Košnik M, Štajer D, eds. *Interna medicina*. Ljubljana: Buča; 2018. p. 83–91.

# Zahvala recenzentom

## *Acknowledgement to Reviewers*

Zahvaljujemo se vsem recenzentom, ki so v letošnjem letu skrbeli za strokovno ustreznost objavljenih prispevkov. Njihovo prostovoljno delo je ključno za kakovostno delovanje naše revije, dragoceni čas, ki so ga namenili pregledu, svetovanju in opombam avtorjem, pa zelo cenjen.

asist. dr. Anja Boc, dr. med.  
Primož Caf, dr. med  
izr. prof. dr. Jure Derganc, univ. dipl. fiz.  
doc. dr. Anita Fekonja, dr. dent. med.  
asist. dr. Peter Gradišnik, dr. med.  
doc. dr. Hojka Gregorič Kumperščak, dr. med.  
Borut Gubina, dr. med.  
doc. dr. Matjaž Horvat, dr. med.  
prim. dr. Vojko Kanič, dr. med.  
doc. dr. Blaž Koritnik, dr. med.  
asist. dr. Tadeja Kotar, dr. med.  
asist. dr. Dragan Kovačić, dr. med.  
prof. dr. Mirta Koželj, dr. med.  
dr. Bojan Krebs, dr. med.  
doc. dr. Boštjan Lanišnik, dr. med.  
doc. dr. Andrej Markota, dr. med.  
prof. dr. Janez Mavri, univ. dipl. kem.  
izr. prof. dr. Dušan Mekiš, dr. med.  
prof. dr. Damijan Miklavčič, univ. dipl. inž. el.  
izr. prof. dr. Faris Mujezinović, dr. med  
doc. dr. Marko Pokorn, dr. med.  
prim. Jani Pšenica, dr. med.  
doc. dr. Martin Rakuša, dr. med.  
doc. dr. Martina Ribič-Pucelj, dr. med.  
dr. Nada Rotovnik Kozjek, dr. med.  
doc. dr. Mitja Ruprecht, dr. med.  
izr. prof. dr. Andraž Stožer, dr. med  
izr. prof. dr. Tomaž Šeruga, dr. med.  
prof. dr. Iztok Takač, dr. med.  
Luka Turk, dr. med.  
prof. dr. Vilma Urbančič Rovan, dr. med  
asist. Ivan Žebeljan, dr. med.





## Seznam diplomantov, ki so diplomirali na Medicinski fakulteti v Ljubljani od 25. avgusta do 30. oktobra 2020

### Diplomanti medicine

Drakulić Živa	14. 8. 2020	Ličina Nihad	18. 9. 2020
Koračin Vanesa	31. 8. 2020	Fijavž Tina	23. 9. 2020
Piletič Jaka	31. 8. 2020	Jurančič Andrej	23. 9. 2020
Džaferović Anja	2. 9. 2020	Leoni Sabina	25. 9. 2020
Slemenšek Veronika	2. 9. 2020	Kastelic Primož	28. 9. 2020
Blinc Lana	3. 9. 2020	Vogrin Veronika	28. 9. 2020
Jager Matija	3. 9. 2020	Haber Barbara	29. 9. 2020
Lukšič Druškovič Niki	3. 9. 2020	Dejanović Katja	30. 9. 2020
Medved Eva	3. 9. 2020	Koce Maša	1. 10. 2020
Pelikan Sebastian	3. 9. 2020	Risteski Gjoko	1. 10. 2020
Zaletelj Aljaž	3. 9. 2020	Erjavec Luka	2. 10. 2020
Leghissa Cristina	9. 9. 2020	Srdić Aleksandra	5. 10. 2020
Potočnik Mateja	9. 9. 2020	Strojnjak Maša	5. 10. 2020
Ložar Taja	10. 9. 2020	Černetič Kaja	21. 10. 2020
Havaši Nejc	11. 9. 2020	Marušič Nina	21. 10. 2020
Pavčnik Eva	14. 9. 2020	Cimperman Eva	30. 10. 2020
Perc Urška	15. 9. 2020	Kitek Katja	30. 10. 2020
Vernik Petra	15. 9. 2020	Kukec Eva	30. 10. 2020
Vodenik Aleš	17. 9. 2020	Šarić Sabina	30. 10. 2020

### Diplomanti dentalne medicine

Vovk Nina	1. 9. 2020	Tomič Domen	11. 9. 2020
Urek Manca	1. 9. 2020	Valenčič Neža	16. 9. 2020
Gahona Gliha Dora Elisa	2. 9. 2020	Žgank Nastja	29. 10. 2020
Ravnik Gregor	3. 9. 2020	Trupej Špela	30. 10. 2020
Hren Eva	4. 9. 2020	Novak Marko	30. 10. 2020

## Medicinska fakulteta, Univerza v Mariboru

Jagodic Nastja	25. 8. 2020	Kreft Sara	22. 9. 2020
Cossutta Irena	27. 8. 2020	Belšak Aljaž	23. 9. 2020
Geršovnik Valentina	3. 9. 2020	Jurčič Izak	29. 9. 2020
Mayer Jakob	7. 9. 2020	Tušek Simon	8. 10. 2020
Kerneža Yates Špela	9. 9. 2020	Mihelač Ivana	16. 10. 2020
Kunstek Janja	14. 9. 2020	Dubljevič Miša	29. 10. 2020

## Navodila avtorjem

Medicinski razgledi so recenzirana strokovna revija z več kot 50-letno tradicijo, ki izhaja štirikrat letno. V reviji so objavljeni raziskovalni in pregledni članki z vseh področij biomedicinskih znanosti ter klinični primeri. Namen revije je ciljnemu bralstvu, predvsem študentom splošne in dentalne medicine ter družinskim zdravnikom v splošni praksi, v slovenskem jeziku posredovati najnovejša dognanja na področju biomedicine. S tem želimo pripomoči k napredku in uveljavljenosti slovenske biomedicinske znanosti. Cilj uredništva je objavljati kakovostne znanstvene prispevke, ne glede na vrsto in tematiko, pri čemer dajemo prednost raziskovalnim člankom in zanimivim kliničnim primerom iz prakse.

### PRIPRAVA PRISPEVKA

Prispevki morajo biti pripravljani v skladu s priporočili, ki jih objavlja International Committee of Medical Journal Editors (ICMJE) – Recommendations for the Conduct, Reporting, Editing and Publication of Scholarly Work in Medical Journals. Priporočila so dostopna na <http://www.icmje.org/recommendations/>

Uredništvo sprejema samo prispevke, ki še niso bili in ne bodo objavljeni drugje. Izjemoma lahko uredništvo presodi, da v uredniški postopek sprejme že objavljen oz. podoben prispevek, za katerega je koristno, da doseže najširši krog bralstva (npr. klinične smernice in priporočila), pri čemer morajo avtorji to uredništvu sporočiti ob oddaji prispevka in zagotoviti pristanek odgovornega urednika revije, kjer je prispevek že bil objavljen. Vse oddane prispevke uredništvo pregleda s programsko opremo za odkrivanje plagiatov. Dele prispevka, ki so povzeti po drugi literaturi (predvsem slike in tabele), mora spremljati dovoljen je avtorja in založnika prispevka za reprodukcijo.

### Jezik besedila

Zaželeno je, da so prispevki v slovenskem jeziku, pri čemer jih mora obvezno spremljati prevod izvlečka (angl. *abstract*) in ključnih besed (angl. *key words*) v angleščini.

### Avtorstvo

Pogoji za avtorstvo so natančno opisani v priporočilih ICMJE, ključni pa so naslednji kriteriji:

- znatno sodelovanje pri zasnovi in oblikovanju prispevka oz. pri zbiranju, analizi in interpretaciji podatkov,
- zasnovanje osnutka prispevka oz. pregled vsebine le-tega,
- pregled in strinjanje s končno verzijo prispevka in
- strinjanje s prevzemom odgovornosti za prispevek in pripravljenost k razreševanju vseh vprašanj, povezanih z natančnostjo in integriteto prispevka.

Avtorji prispevka morajo izpolnjevati vse štiri zgoraj navedene kriterije. Samo zbiranje podatkov ne zadostuje za avtorstvo. Kakršnekoli spremembe v avtorstvu prispevka po oddaji prispevka uredništvu morajo s podpisom potrditi vsi avtorji prvotno oddanega prispevka.

### Etična načela in navzkrižje interesov

Pri prispevkih, ki obravnavajo raziskave na ljudeh ali živalih, mora biti v poglavju metode navedeno ustrezno soglasje pristojne komisije oz. ustanove, da je raziskava etično sprejemljiva in v skladu z načeli Helsinške deklaracije oz. ostalimi pomembnimi dokumenti, ki obravnavajo etičnost biomedicinskih raziskav. Za klinične študije (angl. *clinical trial*) je zaželeno registracija študije pri enem od javnih registrov, odobrenih s strani ICMJE, v skladu s standardi Svetovne zdravstvene organizacije. Več informacij,

vključno z definicijo klinične študije, je dostopnih na <http://www.who.int/ictrp/en/>

Obvezno je, da avtorji kliničnih primerov (angl. *case report*) pridobijo privolitev bolnikov (oz. če to ni mogoče, bližnjih svojcev) za objavo kliničnega primera. Privolitev ni potrebna le v primeru, če lahko avtorji prispevka zanesljivo zagotovijo, da istovetnost bolnika ni ugotovljiva.

Avtorji so uredništvu dolžni posredovati informacije o vseh (finančnih, osebnih, akademskih itd.) navzkrižjih interesov (angl. *conflict of interest*), ki bi lahko vplivala na objektivnost in verodostojnost prispevka.

## Struktura prispevka

Prispevek naj bo pripravljen v programskem paketu Microsoft Word® ali OpenOffice.org (datoteke s končnicama .doc ali .docx), pisava naj bo Times New Roman, velikost črk 12pt, razmik med vrsticami 1,5 in širina robov 2,5 cm. Skupaj z naslovno stranjo in literaturo naj prispevek obsega največ 30 strani. Prispevek mora obvezno imeti naslovno stran, izvlečka in ključne besede v slovenskem in angleškem jeziku ter seznam literature. Raziskovalni članki naj bodo členjeni na naslednja poglavja: izhodišča, metode, rezultati in razprava. Pregledni članki in klinični primeri so lahko zasnovani drugače, pri čemer naj bo delitev na poglavja in podpoglavja jasno razvidna, obvezno pa morajo vsebovati uvod in zaključek.

## Naslovna stran

Obsega naj naslov prispevka v slovenskem in angleškem jeziku, imena avtorjev z natančnimi akademskimi in strokovnimi naslovi, kontaktnim elektronskim naslovom ter popoln naslov ustanove, inštituta ali klinike, kjer je prispevek nastal. Naslov naj bo kratek in natančen, opisen in ne trdilen (povedi v naslovih niso dopustne). Navedeni naj bodo viri finančnih sredstev, opreme, zdravil itd., potrebnih za izvedbo raziskave, in izjava avtorjev o možnih navzkrižjih interesov.

## Izvleček in ključne besede

Druga stran naj obsega izvlečka v slovenskem in angleškem jeziku. Izvlečka naj obsegata od 150 do 250 besed. Izvleček raziskovalnega članka naj bo strukturiran (izhodišča, metode, rezultati in zaključki), izvlečki ostalih prispevkov so nestrukturirani. V izvlečku naj bo predstavljen osnovni namen prispevka, vsebinsko naj povzema in ne le našteva bistvene vsebine prispevka. Izvleček ne sme vsebovati kratic in okrajšav. Avtorji naj navedejo do sedem ključnih besed, ki natančneje opredeljujejo vsebino prispevka.

## Izhodišča, uvod

V izhodiščih (pri raziskovalnih člankih) oz. uvodu (pri preglednih člankih in kliničnih primerih) avtorji predstavijo temo prispevka v logičnem zaporedju, od širšega konteksta in trenutno veljavnih dejstev, do ožje opredeljenega specifičnega problema oz. novih spoznanj, ki jih želijo predstaviti v prispevku (t. i. struktura lijaka). Pri raziskovalnih člankih mora biti v izhodiščih jasno oblikovana hipoteza.

## Metode

V poglavju metode avtorji opišejo protokol, s katerim so želeli razjasniti zastavljeni problem oz. potrditi hipotezo. Opis protokola mora biti dovolj natančen in temeljit, da bi bilo enako raziskavo možno ponoviti. Avtorji morajo navesti tip in proizvajalca opreme ter imena zdravilnih učinkovin, uporabljenih v raziskavi. Prav tako morajo navesti statistične metode in programsko opremo, ki je bila uporabljena za analizo podatkov. Obvezna je izjava o etični ustreznosti raziskave (več podrobnosti najdete v poglavju Etična načela in navzkrižje interesov).

## Rezultati

V besedilu poglavja rezultati avtorji predstavijo glavne ugotovitve raziskave oz. odgovor na raziskovalno vprašanje, podrob-

ne podatke pa podajo v tabelah ali slikah. Avtorji se morajo izogibati podvajanju podatkov iz tabel ali slik v besedilu. P-vrednosti je treba podati najmanj na tri decimalke natančno.

### **Razprava, zaključek**

Razprava ni namenjena ponovnemu navajanju rezultatov, temveč njihovi interpretaciji in primerjavi s sorodnimi objavami v literaturi. Treba je podati zaključek (pri preglednih člankih in kliničnih primerih naj bo to samostojno poglavje), kjer avtorji razpravljajo o uporabnosti in pomembnosti svojega prispevka ter možnih usmeritvah za prihodnje delo.

### **Tabele**

Tabele naj bodo smiselno vstavljene v besedilo prispevka. Ločeno jih oštevilčite po vrstnem redu, na vsako tabelo se je treba sklicevati v besedilu. Nad tabelo sodi spremno besedilo, ki naj vsebuje zaporedno številko tabele in kratek naslov, pojasnjene naj bodo tudi vse kratice, okrajšave in nestandardne enote, ki se pojavljajo v tabeli.

### **Slike**

Slike morajo biti profesionalno izdelane ali fotografirane. Slike sprejemamo samo v digitalni obliki in samo v kvaliteti, primerni za tisk (300 DPI). Sprejemamo slike v rastrskih zapisih (datoteke s končnicami .jpeg, .tiff, .png, .gif itd.) ali v vektorskem zapisu (datoteke s končnicami .ai, .eps, .cdr itd.). Preproste sheme lahko narišete tudi s pomočjo programskega paketa Microsoft Word®. Črke, številke ali simboli na sliki morajo biti jasni, enotni in dovolj veliki, da so berljivi tudi na pomanjšani sliki. Fotografijam, na katerih se lahko ugotovi istovetnost bolnika, obvezno priložite pisno dovoljenje bolnika.

Na vsako sliko se je treba sklicevati v besedilu prispevka. Slik ne vstavljajte le v besedilo prispevka, ampak jih posredujte tudi v samostojnih datotekah, poimeno-

vanih z zaporedno številko slike in imenom prvega avtorja. Pod vsako sliko morate obvezno dodati spremno besedilo, ki naj vsebuje zaporedno številko slike, naslov slike in potrebno razlago vsebine. Slika skupaj s spremnim besedilom mora biti razumljiva tudi brez branja ostalega besedila. Pojasniti morate vse okrajšave na sliki. Če imate kakršnekoli dvome glede kakovosti slik, se predhodno posvetujte z uredništvom.

### **Merske enote**

V besedilu uporabljajte enote, ki so v skladu z mednarodnim sistemom enot (SI).

### **Kratice in okrajšave**

V naslovih (pod)poglavij in izvlečkih naj ne bo kratic. Na mestu, kjer se kratica prvič pojavi v besedilu, naj bo le-ta polno izpisana, kratica pa naj bo napisana v oklepaju. Izjema so mednarodno veljavne oznake merskih enot in splošno uveljavljene okrajšave (3D, aids, AMP, ATP, cAMP, cGMP, CT, DNA, EKG, EUR, GMP, GTP, HIV, MRI, RNA, RTG, UZ, ZDA).

### **Literatura**

Vsako navajanje trditve ali dognanj drugih morate podpreti z referenco. Reference v besedilu, slikah in tabelah navedite ležeče v oklepaju z arabskimi številkami na koncu citirane trditve, pred piko oz. dvopičjem (t. i. Vancouverški sistem citiranja). Reference naj bodo v besedilu oštevilčene po vrstnem redu, tako kot se pojavljajo. Reference, ki se pojavljajo samo v tabelah ali slikah, naj bodo oštevilčene tako, kot se bodo pojavile v besedilu. Seznam citirane literature naj bo na koncu prispevka. Literaturo citirajte po navodilih, ki jih navaja ameriška National Library of Medicine v vodiču Citing Medicine (dosegljivo na <http://www.ncbi.nlm.nih.gov/books/NBK7256/>), za pomoč pri citiranju imen revij priporočamo uporabo spletnega portala PubMed (dosegljivo na <http://www.ncbi.nlm.nih.gov/pubmed/>). V citatu navedite vse avtorje, le v primeru, da so avtorji več kot

trije, navedite le prve tri in pripišite et al. Isto velja za navajanje urednikov knjig.

V nadaljevanju navajamo nekaj primerov pravilnega citiranja literature:

#### *Članek v reviji*

Petek Šter M, Švab I. Bolniki s sočasnimi boleznimi v družinski medicini. *Med Razgl.* 2008; 48 (2): 205–11.

Bajuk Studen K, Preželj J, Kocjan T, et al. Mehanizmi srčno-žilne ogroženosti žensk s sindromom policističnih ovarijev. *Zdrav Vestn.* 2009; 78: 129–35.

Petitti DB, Crooks VC, Buckwalter JG, et al. Blood pressure levels before dementia. *Arch Neurol.* 2005; 62 (1): 112–6.

#### *Članek v reviji, kjer je avtor organizacija*

American Diabetes Association. Diabetes update. *Nursing.* 2003; Suppl: 19–20, 24.

#### *Volumen s suplementom*

Vesel S. Spremembe na srcu pri Kawasaki-jevi bolezni. *Med Razgl.* 2002; 41 Suppl 2: 139–43.

Shen HM, Zhang QF. Risk assessment of nickel carcinogenicity and occupational lung cancer. *Environ Health Perspect.* 1994; 102 Suppl 2: 275–82.

#### *Številka s suplementom*

Payne DK, Sullivan MD, Massie MJ. Women's psychological reactions to breast cancer. *Semin Oncol.* 1996; 23 (1 Suppl 2): 89–97.

#### *Posamezni deli članka (izvlečki, pisma uredništvu ipd.)*

Clement J, De Bock R. Hematological complications of hantavirus nephropathy (HVN) [izvleček]. *Kidney Int.* 1992; 42: 1285.

Jackson B, Fleming T. A drug is effective if better than a harmless control [pismo uredništvu]. *Nature.* 2005; 434 (7037): 1067.

#### *Knjiga*

Ahčan U. Prva pomoč: priročnik s praktičnimi primeri. Ljubljana: Rdeči križ Slovenije; 2007.

Jenkins PF. Making sense of the chest x-ray: a handson guide. New York: Oxford University Press; 2005.

Eyre HJ, Lange DP, Morris LB. Informed decisions: the complete book of cancer diagnosis, treatment, and recovery. 2nd ed. Atlanta: American Cancer Society; c2002.

Advanced Life Support Group. Acute medical emergencies: the practical approach. London: BMJ Books; 2001.

#### *Poglavje v knjigi*

Možina M, Jamšek M, Šarc L, et al. Zastrupitve. In: Kocijančič A, Mrevlje F, Štajer D, eds. *Interna medicina.* Ljubljana: Littera picta; 2005. p. 1143–507.

Rojko JL, Hardy WD Jr. Feline leukemia virus and other retroviruses. In: Sherding RG, ed. *The cat: diseases and clinical management.* New York: Churchill Livingstone; 1989. p. 229–332.

Kone BC. Metabolic basis of solute transport. In: Brenner BM, Rector FC, eds. *Brenner and Rector's the kidney.* 8th ed. Vol. 1. Philadelphia: Saunders Elsevier; c2008. p. 130–55.

#### *Poročila s kongresov*

Ferreira de Oliveira MJ, ed. Accessibility and quality of health services. Proceedings of the 28th Meeting of the European Working Group on Operational Research Applied to Health Services (ORAHS); 2002 Jul 28–Aug 2; Rio de Janeiro, Brazil. Frankfurt (Germany): Peter Lang; c2004.

10th International Psoriasis Symposium; 2004 Jun 10–13; Toronto, ON. Chicago: Skin Disease Education Foundation; 2004.

Rice AS, Farquhar-Smith WP, Bridges D, et al. Canabinoids and pain. In: Dostorovsky JO, Carr DB, Koltzenburg M, eds. Proceedings of the 10th World Congress on Pain; 2002 Aug 17–22; San Diego, CA. Seattle (WA): IASP Press; c2003. p. 437–68.

#### *Doktorska in magistrska dela, raziskovalne naloge*

Šabovič M. Mehanizem fiziološkega in farmakološkega raztapljanja krvnih strdkov [doktorsko delo]. Ljubljana: Univerza v Ljubljani; 1992.

Liu-Ambrose TY. Studies of fall risk and bone morphology in older women with low bone mass [doktorsko delo]. Vancouver (BC): University of British Columbia; 2004.

Weisbaum LD. Human sexuality of children and adolescents: a comprehensive training guide for social work professionals [magistrsko delo]. Long Beach (CA): California State University, Long Beach; 2005.

#### *Pravne listine in zakoni*

Zakon o zdravniški službi 1999. Uradni list RS št. 98/1999.

#### *Internetna stran*

AMA: helping doctors help patients [internet]. Chicago: American Medical Association; c1995–2007 [citirano 2007 Feb 22]. Dosegljivo na: <http://www.ama-assn.org/>

#### *Članek na internetu*

Polgreen PM, Diekema DJ, Vandenberg J, et al. Risk factors for groin wound infection after femoral artery catheterization: a casecontrol study. *Infect Control Hosp Epidemiol* [internet]. 2006 [citirano 2007 Jan 5]; 27 (1): 347. Dosegljivo na: <http://www.journals.uchicago.edu/ICHE/journal/issues/v27n1/2004069/2004069.web.pdf>

#### *Knjiga na internetu*

Kasper DL, Braunwald E, Fauci AS, et al., eds. *Harrison's online* [internet]. 16th ed. Colum-

bus (OH): McGraw-Hill Companies; c2006 [citirano 2006 Nov 20]. Dosegljivo na: <http://www.accessmedicine.com/resourceTOC.aspx?resourceID=4>

#### *Podatkovna baza na internetu*

Online Archive of American Folk Medicine [internet]. Los Angeles: Regents of the University of California. 1996 [citirano 2007 Feb 1]. Dosegljivo na: <http://www.folkmed.ucla.edu/>

#### *Članek na CD-ju, DVD-ju ipd.*

Kauffman CA, Bonilla HF. Trends in antibiotic resistance with emphasis on VRE. FPR [CD-ROM]. 1998; 20 (10).

#### *Knjiga na CD-ju, DVD-ju ipd.*

Kacmarek RM. Advanced respiratory care [CD-ROM]. Verzija 3.0. Philadelphia: Lippincott Williams & Wilkins; c2000.

#### *Računalniški program na CD-ju, DVD-ju ipd.*

Meader CR, Pribor HC. *DiagnosisPro: the ultimate differential diagnosis assistant* [CD-ROM]. Verzija 6.0. Los Angeles: MedTech USA; 2002.

#### *Neobjavljeni prispevek*

Laking G, Lord J, Fischer A. The economics of diagnosis. *Health Econ.* V tisku 2006.

## **ODDAJA PRISPEVKA**

Prispevke in slike pošljite po elektronski pošti na naslov [prispevki@medrazgl.si](mailto:prispevki@medrazgl.si)

V elektronskem sporočilu, s katerim odgovornemu uredniku oddajate prispevek, na kratko predstavite vsebino prispevka in pomembne nove ugotovitve v njem ter navedite korespondenčnega avtorja (s polnim naslovom, telefonsko številko in elektronskim naslovom), ki bo skrbel za komunikacijo z uredništvom in ostalimi avtorji.

Oddani prispevek mora obvezno spremljati izjava o avtorstvu in avtorskih pravicah, s katero potrjujete, da izpolnjujete kriterije ICMJE za avtorstvo prispevka in da

se strinjate s prenosom avtorskih pravic na Društvo Medicinski razgledi. Izjavo morajo lastnoročno podpisati vsi avtorji in originalni izvod poslati po navadni pošti na naslov uredništva: Društvo Medicinski razgledi, Korytkova ulica 2, 1000 Ljubljana. Dokler izjave ne prejmemo, prispevka ne bomo objavili. Izjavo najdete na naši spletni strani: [http://www.medrazgl.si/arhiv/mr\\_izjava\\_o\\_avtorstvu.pdf](http://www.medrazgl.si/arhiv/mr_izjava_o_avtorstvu.pdf)

## UREDNIŠKO DELO

Odgovorni urednik vsak oddani prispevek pregleda in se odloči o uvrstitvi v uredniški postopek. Prispevke, uvrščene v uredniški postopek, posreduje ostalim članom uredniškega odbora, ki poskrbijo za tehnične in slogovne popravke, ter popravljen prispevek vrnejo avtorjem v pregled. Nato vsebino prispevka oceni strokovni recenzent, ki avtorjem ni znan, prav tako strokovni recenzent

ni seznanjen z identiteto avtorjev. Prispevek pregledata tudi lektorja za slovenski in angleški jezik. Avtor pred objavo prispevka dobi na vpogled krtačne odtise (t. i. prve korekture), vendar na tej stopnji upoštevamo samo popravke tiskarskih napak. Komentarje na krtačne odtise morate vrniti v treh dneh, sicer menimo, da nimate pripomb.

Uredništvo pri svojem delu upošteva priporočila Committee on Publication Ethics (COPE), objavljena na <http://publication-ethics.org/>

Pri prispevkih, kjer je eden od avtorjev glavni urednik, odgovorni urednik, tehnični urednik ali član uredniškega odbora Medicinskih razgledov, se držimo priporočil COPE za zagotavljanje neodvisnega in preglednega uredniškega postopka.

Navodila avtorjem prispevkov so bila nazadnje posodobljena 23. 3. 2014. Navodila so dostopna na <http://www.medrazgl.si/>

## Guidelines for Authors

Medicinski razgledi is a quarterly peer-reviewed scientific journal, which has been in continuous publication for over 50 years. It publishes research and review articles from all fields of biomedical sciences as well as clinical case reports. The scope of Medicinski razgledi is to offer its target readership, specifically medical and dental students as well as family doctors, information about the latest biomedical developments in Slovenian language and thus contribute to the advancement and recognition of Slovenian biomedicine. The aim of the editorial board is to publish good scientific manuscripts, regardless of topic and form, with a special emphasis on research articles and interesting clinical case reports.

### MANUSCRIPT PREPARATION

Manuscripts must conform to the Recommendations for the Conduct, Reporting, Editing and Publication of Scholarly Work in Medical Journals published by the International Committee of Medical Journal Editors (ICMJE). The recommendations are available at <http://www.icmje.org/recommendations/>

Only manuscripts that have not already been submitted and will not be submitted elsewhere are accepted. It is at the editorial board's discretion to decide whether a duplicate or an overlapping publication might be justifiable due to the nature of the manuscript (e.g. clinical guidelines and recommendations, published with the intent of reaching the broadest audience possible). If such an exception is to be made, the authors have to notify the editorial board of a possible duplicate or an overlapping publication in advance and obtain the permission of the editor of the journal to which the manuscript was originally submitted. All submitted manuscripts will be analyzed with plagiarism detection soft-

ware. If a part of a submitted manuscript was taken from another publication (e.g. figures and tables), the authors must obtain copyright permission from the author of the original publication and its publisher.

### Language

The preferred language of Medicinski razgledi is Slovenian. The abstract and key words should be submitted in both Slovenian and US English.

### Authorship

As per ICMJE recommendations, determination of authorship is based on the following four criteria:

- substantial contributions to the conception or design of the manuscript; or the acquisition, analysis, or interpretation of data,
- drafting of the manuscript or critical revision for important intellectual content,
- final approval of the version to be published, and
- agreement to be accountable for all aspects of the manuscript in ensuring that questions related to the accuracy or integrity of any part of the manuscript are appropriately investigated and resolved.

All designated authors of a manuscript should meet all aforementioned criteria for authorship. Participation in data acquisition alone is insufficient for manuscript authorship. Any changes in the authorship of the manuscript after submission have to be confirmed to the editorial board in writing by everyone listed as authors in the originally submitted manuscript.

### Ethical considerations and conflicts of interest

Manuscripts based on research involving humans or animals must list under methods



the approval of an appropriate ethical review board which states that the research was carried out in accordance with the Declaration of Helsinki and other important documents pertaining to the ethics of biomedical research. Clinical trials should be registered in one of ICMJE-approved public trials registries in accordance with the World Health Organization standards; more information regarding clinical trial registration is available at <http://www.who.int/ictrp/en/>

It is mandatory for the authors of case reports to obtain permission from the patient (or, if that is not possible, close relatives) before submitting the case report. Permission is not required only if the authors can guarantee that the case cannot be identified.

Authors should disclose information on any possible conflict of interest (financial, personal, academic etc.) that could influence the objectivity and validity of the manuscript.

## Organization of the manuscript

Manuscripts should be edited using Microsoft Word® or OpenOffice.org software and submitted as .doc or .docx files. The font should be Times New Roman, size 12 pt, with line spacing of 1.5 and margins of 2.5 cm. The length of the manuscript should not exceed 30 pages, including the first (title) page and references. The manuscript must contain a first page, abstracts and key words in Slovenian and English as well as a list of references. Research articles should have the following structure: introduction, methods, results and discussion. Review articles and case reports can be structured differently, but have to include an introduction and conclusions.

### First (title) page

The first page should carry the article title in both Slovenian and English, full names of the authors (including their academic and

professional titles), contact e-mail and address of the institution, institute or clinic to which the work should be attributed. The title should be concise, descriptive and not affirmative (no sentences). Sources of financial support, equipment, drugs etc. should be stated along with the disclosure of conflicts of interest.

### Abstract and key words

The second page should contain the abstracts in Slovenian and English. The abstracts should be between 150 and 250 words in length. Research article abstracts should have the following structure: backgrounds, methods, results and conclusions. Review article abstracts and case report abstracts should be unstructured. The purpose of the abstract is to present the aim of the manuscript while recapitulating the content. The abstract should not contain abbreviations. Authors must list up to seven key words, which summarize the content of the manuscript.

### Introduction

The authors should present the problem in a brief, yet structured way, proceeding from the general, broad context and already known facts, to the problem itself and its solutions within the manuscript (the so-called funnel structure). In research articles, the introduction should contain a clear hypothesis.

### Methods

The methods chapter should describe the protocol authors used to find an answer to a problem or to test the hypothesis. Protocol description should be precise enough to allow for the repeatability of the research. Authors have to state the type and manufacturer of the scientific equipment and chemicals used in the research. Methods and software used for statistical analysis have to be clearly described. The approval of relevant ethical committees must also be

stated (for more information see chapter Ethical considerations and conflicts of interest).

### **Results**

The text of the results chapter should clearly state the main findings, with additional details provided in tables and figures. Authors should avoid repeating the data from the tables and figures in the text. They should provide exact P-values (at least three decimal places).

### **Discussion, conclusions**

The purpose of the discussion is not to recapitulate results, but to interpret them and compare them with relevant existing publications. Conclusions (in review articles or in clinical case reports they should form a separate chapter), are intended for the authors to discuss the implications of their findings and possible considerations for future research.

### **Tables**

Tables should be logically inserted into the text and sequentially numbered. Each table has to be referenced in the text of the manuscript. Tables should contain a title with the sequential number and an explanation of all the abbreviations and non-standard units used in the table.

### **Figures**

Figures should be professionally designed or photographed and submitted in digital form and in print quality (300 DPI). Figures can be submitted as raster graphics (.jpeg, .tiff, .png, .gif etc.) or as vector graphics (.ai, .eps, .cdr etc.) Simple schemes can be created using Microsoft Word® software. Letters, numbers or symbols shown in the figures should be clear, uniform, and large enough to be readable once the figure is minimized. Figures from which the identity of the patient can be determined must be accompanied by written consent of the patient.

In the text, every figure has to be referenced. As well as being inserted into the appropriate place in the manuscript, figures should be also submitted as separate files, with file names containing the sequential number of the figure and the name of the first author of the manuscript. Legends under the figures should contain the sequential number, figure title and the information necessary for the understanding of figure content. Figures together with accompanying legends should be understandable without reading the body text. All abbreviations in the figures must be explained. If you have any doubts about the technical adequacy of figures, please consult the editorial board before submission.

### **Units of measurement**

All units of measurement used in the manuscript should be stated using the International System of Units (SI).

### **Abbreviations**

The chapter headings and abstracts should not contain abbreviations. All non-standard abbreviations should be explained in the following way: the term should be written in full the first time it appears in the text, followed by the abbreviation in parentheses. The exception to this rule are standard units of measurement and abbreviations (3D, aids, AMP, ATP, cAMP, cGMP, CT, DNA, EKG, EUR, GMP, GTP, HIV, MRI, RNA, RTG, US, USA).

### **References**

Every citation or fact stated in the text, figures or tables must be supported with a reference. References should be listed with sequential Arabic numbers in parentheses before the full stop or colon, written in italic formatting (so-called Vancouver citation style). The reference numbers included only in the figures and tables should follow the same sequence as in the text. The section listing all the references appearing

in the manuscript should be included at the end of the manuscript. Reference formatting described in the National Library of Medicine's Citing Medicine guide (<http://www.ncbi.nlm.nih.gov/books/NBK7256/>) should be used. Journal names should be abbreviated as on PubMed (<http://www.ncbi.nlm.nih.gov/pubmed/>). The names of the first three referenced authors of the manuscript should be stated, followed by et al.

Examples of correct reference formatting:

*Journal article*

Petek Šter M, Švab I. Bolniki s sočasnimi boleznimi v družinski medicini. *Med Razgl.* 2008; 48 (2): 205–11.

Bajuk Studen K, Preželj J, Kocjan T, et al. Mehanizmi srčno-žilne ogroženosti žensk s sindromom policističnih ovarijev. *Zdrav Vestn.* 2009; 78: 129–35.

Petitti DB, Crooks VC, Buckwalter JG, et al. Blood pressure levels before dementia. *Arch Neurol.* 2005; 62 (1): 112–6.

*Journal article with organization as author*

American Diabetes Association. Diabetes update. *Nursing.* 2003; Suppl: 19–20, 24.

*Journal article volume with supplement*

Vesel S. Spremembe na srcu pri Kawasaki-jevi bolezni. *Med Razgl.* 2002; 41 Suppl 2: 139–43.

Shen HM, Zhang QF. Risk assessment of nickel carcinogenicity and occupational lung cancer. *Environ Health Perspect.* 1994; 102 Suppl 2: 275–82.

*Journal article issue with supplement*

Payne DK, Sullivan MD, Massie MJ. Women's psychological reactions to breast cancer. *Semin Oncol.* 1996; 23 (1 Suppl 2): 89–97.

*Journal article with type of article indicated*

Clement J, De Bock R. Hematological complications of hantavirus nephropathy (HVN) [izvleček]. *Kidney Int.* 1992; 42: 1285.

Jackson B, Fleming T. A drug is effective if better than a harmless control [pismo uredništvu]. *Nature.* 2005; 434 (7037): 1067.

*Book*

Ahčan U. Prva pomoč: priručnik s praktičnimi primeri. Ljubljana: Rdeči križ Slovenije; 2007.

Jenkins PF. Making sense of the chest x-ray: a hands-on guide. New York: Oxford University Press; 2005.

Eyre HJ, Lange DP, Morris LB. Informed decisions: the complete book of cancer diagnosis, treatment, and recovery. 2nd ed. Atlanta: American Cancer Society; c2002.

Advanced Life Support Group. Acute medical emergencies: the practical approach. London: BMJ Books; 2001.

*Chapter in a book*

Možina M, Jamšek M, Šarc L, et al. Zastrupitve. In: Kocijančič A, Mrevlje F, Štajer D, eds. *Interna medicina.* Ljubljana: Littera picta; 2005. p. 1143–507.

Rojko JL, Hardy WD Jr. Feline leukemia virus and other retroviruses. In: Sherding RG, ed. *The cat: diseases and clinical management.* New York: Churchill Livingstone; 1989. p. 229–332.

Kone BC. Metabolic basis of solute transport. In: Brenner BM, Rector FC, eds. *Brenner and Rector's the kidney.* 8th ed. Vol. 1. Philadelphia: Saunders Elsevier; c2008. p. 130–55.

*Conference proceedings*

Ferreira de Oliveira MJ, ed. Accessibility and quality of health services. *Proceedings*

of the 28th Meeting of the European Working Group on Operational Research Applied to Health Services (ORAHs); 2002 Jul 28–Aug 2; Rio de Janeiro, Brazil. Frankfurt (Germany): Peter Lang; c2004.

10th International Psoriasis Symposium; 2004 Jun 10–13; Toronto, ON. Chicago: Skin Disease Education Foundation; 2004.

Rice AS, Farquhar-Smith WP, Bridges D, et al. Canabinoids and pain. In: Dostorovsky JO, Carr DB, Koltzenburg M, eds. Proceedings of the 10th World Congress on Pain; 2002 Aug 17–22; San Diego, CA. Seattle (WA): IASP Press; c2003. p. 437–68.

*Dissertations and theses, scientific reports*  
Šabovič M. Mehanizem fiziološkega in farmakološkega raztapljanja krvnih strdkov [doktorsko delo]. Ljubljana: Univerza v Ljubljani; 1992.

Liu-Ambrose TY. Studies of fall risk and bone morphology in older women with low bone mass [doktorsko delo]. Vancouver (BC): University of British Columbia; 2004.

Weisbaum LD. Human sexuality of children and adolescents: a comprehensive training guide for social work professionals [magistrsko delo]. Long Beach (CA): California State University, Long Beach; 2005.

#### *Legal documents*

Zakon o zdravniški službi 1999. Uradni list RS št. 98/1999.

#### *Web sites*

AMA: helping doctors help patients [internet]. Chicago: American Medical Association; c1995–2007 [citirano 2007 Feb 22]. Dosegljivo na: <http://www.ama-assn.org/>

#### *Journal articles on the internet*

Polgreen PM, Diekema DJ, Vandenberg J, et al. Risk factors for groin wound infection after

femoral artery catheterization: a case-control study. *Infect Control Hosp Epidemiol* [internet]. 2006 [citirano 2007 Jan 5]; 27 (1): 34–7. Dosegljivo na: <http://www.journals.uchicago.edu/ICHE/journal/issues/v27n1/2004069/2004069.web.pdf>

#### *Books on the internet*

Kasper DL, Braunwald E, Fauci AS, et al., eds. *Harrison's online* [internet]. 16th ed. Columbus (OH): McGraw-Hill Companies; c2006 [citirano 2006 Nov 20]. Dosegljivo na: <http://www.accessmedicine.com/resourceTOC.aspx?resourceID=4>

#### *Databases on the internet*

Online Archive of American Folk Medicine [internet]. Los Angeles: Regents of the University of California. 1996 [citirano 2007 Feb 1]. Dosegljivo na: <http://www.folk-med.ucla.edu/>

#### *Journal articles on CD-ROM, DVD, or Disk*

Kauffman CA, Bonilla HF. Trends in antibiotic resistance with emphasis on VRE. FPR [CD-ROM]. 1998; 20 (10).

#### *Books on CD-ROM, DVD, or Disk*

Kacmarek RM. *Advanced respiratory care* [CD-ROM]. Verzija 3.0. Philadelphia: Lippincott Williams & Wilkins; c2000.

#### *Computer programs on CD-ROM, DVD, or Disk*

Meader CR, Pribor HC. *DiagnosisPro: the ultimate differential diagnosis assistant* [CD-ROM]. Verzija 6.0. Los Angeles: Med-Tech USA; 2002.

#### *Forthcoming journal articles*

Laking G, Lord J, Fischer A. The economics of diagnosis. *Health Econ*. V tisku 2006.

## **SUBMISSION OF MANUSCRIPTS**

Manuscripts and figures should be submitted via e-mail to [prispevki@medrazgl.si](mailto:prispevki@medrazgl.si)

The submission should be accompanied by a Letter to the Editor stating the topic

and major findings of the manuscript along with corresponding author's information (full name, phone number and e-mail address).

All submitted manuscripts must be accompanied by the Authorship and Copyright Statement Form, with which the authors confirm that they fulfill the ICMJE criteria for manuscript authorship and that the copyright of all material published is vested in Društvo Medicinski razgledi. All authors must sign the statement form and send the original to the following address: Društvo Medicinski razgledi, Korytkova ulica 2, 1000 Ljubljana, Slovenia. Accepted manuscripts will not be published until signed statements from all authors have been received. The Authorship and Copyright Statement Form is available at [http://www.medrazgl.si/arhiv/mr\\_statement\\_of\\_authorship.pdf](http://www.medrazgl.si/arhiv/mr_statement_of_authorship.pdf)

## **EDITORIAL WORK**

The editor reviews every submitted manuscript. Accepted manuscripts are forwarded to editorial board members for technical

editing. The manuscripts are then returned to the authors and subsequently forwarded to peerreviewers. The peerreview process is confidential with neither the authors nor the peerreviewers being aware of each other's identity. Manuscripts are also proofread by readers for Slovenian and English. Before publication, authors receive page proofs. The authors must notify the editorial board of any print errors in the page proofs in three working days, as no further corrections are possible afterwards.

The editorial board conducts its work in accordance with the Committee on Publication Ethics (COPE) guidelines, which are available at <http://publicationethics.org/>

Manuscripts which are co-authored by the editor-in-chief, editor, production editors or members of the editorial board are subject to COPE recommendations for an independent and unbiased editing.

Guidelines for manuscript authors were last updated on 23. 3. 2014 and are available at <http://www.medrazgl.si>

## MEDICINSKI RAZGLEDI

Biomedical research, professional and review articles

---

### EDITORIAL OFFICE

Društvo Medicinski razgledi  
Korytkova ulica 2  
1000 Ljubljana  
Slovenia

**T** +386 1 524 23 56   **F** +386 1 543 70 11  
**E** info@medrazgl.si  
**W** www.medrazgl.si  
**POR: 02014-0050652588**

---

### EDITOR-IN-CHIEF

Tilen Kristanc

### MANAGING EDITOR

Gašper Tonin

### PRODUCTION EDITORS

Anžej Hladnik, Anamarija Hribar,  
Filip Korošec, Gaja Markovič,  
Jurij Martinčič, Anita Meglič

### EDITORIAL BOARD

Lucija Kobal, Nina Kobal, Katja Kores,  
Ana Karin Kozjek, Naneta Legan Kokol,  
Zala Roš, Uroš Tršan, Nika Vrabič, Ines  
Žabkar, Nika Žagar, Sandra Žunič

### READERS FOR SLOVENIAN

Mateja Hočever Gregorič, Gašper Tonin

### READERS FOR ENGLISH

Lucija Skarlovnik, Lea Turner

---

### DTP

SYNCOMP d. o. o.

### PRINTING PRESS

Nonparel d. o. o.

### FRONT COVER

Gaja Markovič

---

### SUPPORTED BY

Faculty of Medicine, University  
of Ljubljana  
Slovenian Research Agency

Medicinski razgledi is published in four issues a year, 1,800 copies per issue.  
Regular price per copy is **6 €**, for students **4 €**, for institutions **10 €**.

---

### COPYRIGHT © MEDICINSKI RAZGLEDI 2020

All rights reserved. No part of this publication may be reproduced or transmitted in any form or by any means without written permission from the publisher.



- 397** The Interdependence of Tongue Posture and Jaw Morphology in Children with Unilateral Functional Crossbite in the Pre-pubertal Growth Phase – *Ana Arhar, Aljaž Golež, Jasmina Primožič, Maja Dvsenik*
- 413** The Epidemiology of Benign Prostatic Hyperplasia and Prostatic Cancer in Slovenia and the Pomurje Region between 1997 and 2016 – *Blaž Vurzer, Martin Ranfl*
- 429** Primary and Secondary Treatment of Hand Extensors Trauma – *Albin Stritar, Klemen Lovšin*
- 443** Autoimmune Movement Disorders – *Nik Krajnc, Lina Savšek*
- 459** Ossifying Labyrinthitis following Bacterial Meningitis – A Clinical Case – *Karmen Žiberna, Katarina Šurlan Popovič*
- 467** A Modern Approach to the Management of Vulvar Cancer Patients – *Eva Drmota, Nina Kovačević, Sebastjan Merlo*
- 477** The Role of Magnetic Resonance Arthrography in Glenohumeral Instability – *Viktorija Kostadinova, Karmen Žiberna, Vladka Salapura*
- 493** Ultrasound Guided Shoulder Injection Treatment – *Tjaša Tomažin, Vladka Salapura, Žiga Snaj*
- 507** Efficacy and Safety of Ivy Leaf Extract 35 mg Lozenges in Patients with Cough in Acute Bronchitis: A Comparison with the Reference Product – *Breda Barbič-Žagar, Tjaša Debelak, Anastasija Čežina, Ana Herman*
- 519** Diagnostic challenge
- 523** Acknowledgement to Reviewers
- 525** List of Graduated Students
- 533** Guidelines for Authors