

Ingrid Požar¹, Matjaž Špan²

Trombozirana travmatska anevrizma veje aksilarne arterije z distalno embolizacijo pri amaterskem igralcu odbojke

Thrombotic Traumatic Aneurysm of the Axillary Artery Branch with Distal Embolization in an Amateur Volleyball Player

IZVLEČEK

KLJUČNE BESEDE: arterija *circumflexa humeri posterior*, travmatska anevrizma, ishemija zgornje okončine, trombembolija, odbojka

Travmatska poškodba aksilarne arterije ali njenih vej z distalno embolizacijo v arterije roke je redka najdba, ki je opisana pri profesionalnih igralcih odbojke, bejzbola, tenisa in rokometu. Specifična mehanika gibanja ramenskega sklepa med tovrstno športno aktivnostjo (hiperabdukcija in zunanja rotacija zgornje okončine v povezavi z velikimi silami in vibracijami) je osnovni mehanizem za poškodbo žilne stene in nastanek anevrizme (t. i. travmatska anevrizma), ki pogosto delno ali popolnoma trombozira. Omenjena tromboza predstavlja nevarnost za distalno embolizacijo in posledično ishemijo roke, zato sta zgodnja diagnoza in zdravljenje bistvenega pomena. V prikazanem primeru predstavljamo 34-letnega amaterskega igralca odbojke, pri katerem je postopoma nastopila kritična ishemija desne zgornje okončine. S CT-angiografijo dominantne desne roke je bila odkrita zapora arterije *circumflexae humeri posterior* ter tik pod komolčno kotanjo še pomembno zožena arterija *radialis* in zaprta arterija *ulnaris*. Opravljena sta bila dva posega: sprva smo naredili embolektomijo radialne arterije, ki je bolnikovo simptomatiko bistveno izboljšala, in nato še eksploracijo aksilarne arterije, kjer je bila najdena in resecirana trombozirana anevrizma arterije *circumflexae humeri posterior*. Slednja je bila izvorno mesto distalnih trombembolij po radialni in ulnarni arteriji.

ABSTRACT

KEY WORDS: posterior circumflex humeral artery, traumatic aneurysm, upper extremity ischemia, thromboembolism, volleyball

Traumatic injury of the axillary artery or its branches with distal embolization to the hand arteries is a rare finding, which is found in volleyball, baseball, tennis and handball players. The main mechanism for developing this vascular injury with local thrombosis (traumatic aneurysm) is a specific motion sequence of the shoulder seen during athletes' activity (hyperabduction and external rotation of the upper extremity in conjunction with powerful forces and vibration). Local thrombosis represents a risk for distal embolization leading

¹ Ingrid Požar, dr. med., Medicinska fakulteta, Univerza v Ljubljani, Vrazov trg 2, 1000 Ljubljana; ingrid.pozar@gmail.com

² Matjaž Špan, dr. med., MC Medicor, Polje 40, 6310 Izola

to hand ischemia; therefore, early diagnosis and treatment are essential to prevent it. In this case report, we present a 34-year-old amateur volleyball player with a critical right upper extremity ischemia. A CT angiography of the dominant right arm revealed an occlusion of the posterior circumflex humeral artery. Furthermore, a significant stenosis of the radial artery and occlusion of the ulnar artery was found distal to the cubital area. Two surgical procedures were performed. Firstly, embolectomy of the radial artery was performed, allowing the patient's symptoms to subside, followed by exploration of the axillary artery, during which the thrombotic posterior circumflex humeral artery aneurysm was found and excised. The latter has caused distal thromboembolic events in the radial and ulnar arteries.

UVOD

Ishemija roke kot posledica trombembolije arterij zgornje okončine ima pestro etiologijo. Pogosto sta v ospredju ateroskleroza in kardiogena trombembolija (1, 2). Pri športnikih pa zasledimo kot možen vzrok ishemije roke tudi poškodbo žilja (3–5). Poškodba aksilarne arterije ali njenih vej, posebno arterije *circumflexae humeri posterior* (ACHP), je redka najdba, ki je opisana pri mladih moških (2, 4, 6). Značilna je predvsem za profesionalne igralce odbojke, bejzbola, tenisa in rokometu (2, 7–11). Specifična mehanika gibanja ramenskega sklepa, zlasti hiperabdukcija in zunanja rotacija zgornje okončine, ki je povezana z velikimi silami in vibracijami, je pri omenjenih športih osnovni mehanizem za nastanek žilne poškodbe, ki se sčasoma lahko razvije v anevrizmo žile (1, 4, 10). Tovrstna travmatska anevrizma predstavlja nevarnost za distalno embolizacijo in posledično ishemijo roke, zato sta zgodnja diagnoza in zdravljenje bistvenega pomena (1, 2, 12, 13). Nema lokrat je omenjena bolezen pri športnikih spregledana, saj so njeni simptomi in znaki (bolečine v roki, parestezije, hladni prsti in okorelost prstov) pogosto pripisani nevrološkim in mišično-kostnim vzrokom (1, 10, 11, 13). Z zapoznelo diagnozo se povečuje tveganje za poškodbo tkiv roke zaradi ishemije in celo za nastanek možganske kapi (1, 14).

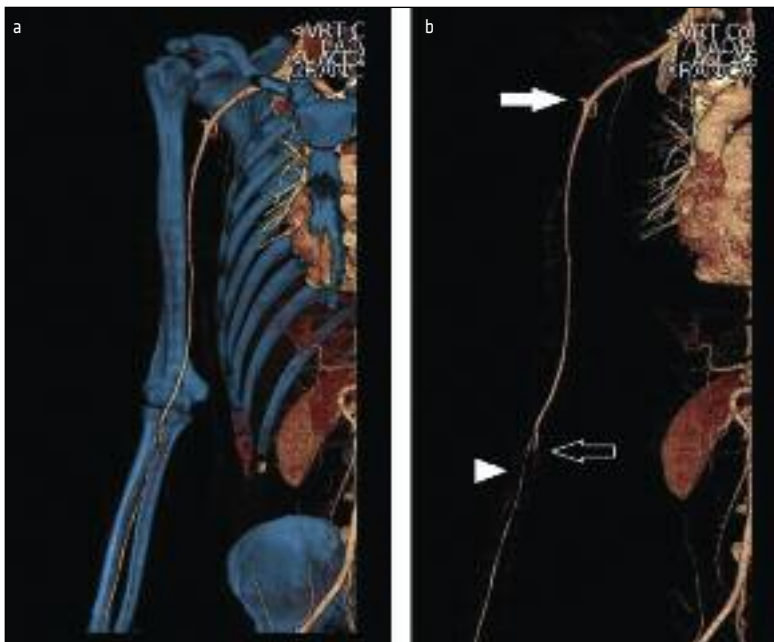
V prispevku predstavljamo bolnika s tovrstno patologijo (primer trombozirane

anevrizme ACHP z distalno embolizacijo pri igralcu odbojke), ki je bila do sedaj v strokovni literaturi opisana le nekajkrat (1, 2, 4, 5, 10, 11, 13, 14).

PRIKAZ PRIMERA

34-letni desnični amaterski igralec odbojke, je obiskal urgentno kirurško ambulantno zaradi bolečin v desni roki, ki so se po padcu na desnico še poslabšale. Bolnik je povedal, da je imel bolečine v roki že zadnja dva meseca, poleg tega pa je navajal tudi hladen ud in občutek mravljinčenja. Pred tem je bil zdrav, redne terapije ni prejemal.

Zaradi tovrstnih težav, ki so nakazovale na ishemijo roke, je bil preusmerjen v vaskularno ambulantno. Pri pregledu je izstopal patološki izvid desne roke: odsoten radialni in ulnarni pulz, podaljšan kapilarni povratek, hladnejša koža roke in zmanjšana groba mišična moč prstov. Pri bolniku je bila opravljena CT-angiografija (CTA) zgornjih okončin, ki je pokazala, da je bila desna arterija *subclavia* dobro kontrastno polnjena. Desna ACHP se je polnila v kratkem delu na odcepišču v dolžini 5–6 mm, nato pa je sledila nagla prekinitvev kontrasta – verjetno tromboza. V komolčni kotanji, pod odcepiščem, je bila desna arterija *radialis* pomembno zožena, desna arterija *ulnaris* pa 4 cm distalno od odcepišča zaprta, polnila se je šele povsem distalno, nad zapestjem, iz kolateralnih vej (slika 1).



Slika 1. CT-angiografija (CTA) desne zgornje okončine. Prikaz žilja s skeletom (a) in brez skeleta (b). a – topografski prikaz arterijskega žilja desne okončine v odnosu do kostnih struktur, b – s polno puščico je prikazan krn arterije *circumflexae humeri posterior* (ACHP) (trombozirana anevrizma ACHP), s prazno puščico je prikazan krn nepretočne arterije *ulnaris*, s konico puščice je prikazana pomembno zožena arterije *radialis*.

Po ugotovljeni kritični ishemiji desne roke zaradi zapore ulnarne arterije in pomembne zožitve radialne arterije je bila opravljena embolektomija arterij podlahti. Poseg je bil uspešen le pri radialni arteriji, iz katere so bile izvlečene stare in bele trombembolične mase. Pooperativen potek je bil brez zapletov, roka je bila dobro prekrvljena, klinični simptomi so izzveneli. Na kontrolnih pregledih je bil pulz arterije *radialis* prisoten, arterija *ulnaris* pa je ostala zaprta, njen pulz je bil nezaznaven. Bolniku sta bila uvedena acetilsalicilna kislina 100 mg in dalteparin 15.000 IE enkrat dnevno; prva za obdobje 6 mesecev, drugi pa za obdobje 6 tednov.

Po petih mesecih se je bolnik vrnil zaradi poslabšanja stanja (mrtvičenje desne roke, bolečine in občutek hladnejših prstov). Pojavile so se tudi pikčaste, črnikaste spremembe pod nohti. Podobne simptome je sedaj navajal tudi v levi roki. Zaradi suma

na sistemsko prizadetost žilja so bili opravljene diagnostični presejalni testi za vse trombofilne sistemske bolezni ter ponovna CTA zgornjih okončin. Vsi presejalni testi so izključili trombofilna obolenja. Slikovna diagnostika sindroma torakalnega izhoda ali patologije v levi roki ni prikazala. V desni okončini je bilo stanje podobno kot predhodno: okluzija ACHP – viden je bil krn dolg 3–4 mm, prehodna arterija *radialis*, ki je polnila zapestni lok, prehodna arterija *ulnaris* do nekaj cm nad zapestjem ter prehodna in nežna arterija *interossea*. Zaključili smo, da je kritična kronična ishemija roke lahko posledica opisane tromboze žile v ramenu (ACHP), ki bi lahko povzročala ponavljajočo se distalno embolizacijo v arterije zgornje okončine.

Z bolnikovo privolitvijo smo se odločili za eksploracijo trombozirane žile v pazdušni jami. Pri posegu je bila ugotovljena prisotnost anevrizmatsko razširjene ACHP, ki je

merila 1,2 cm v premeru in 4 cm v dolžino. V lumnu žile je bil prisoten tromb. Narejeni sta bili ligatura in resekcija omenjenega obolelega dela žile z namenom preprečitve ponovnih distalnih embolizacij.

RAZPRAVA

Nastanek travmatske anevrizme ACHP je pogojen predvsem z njenim anatomskim položajem v rami, odnosom do sosednjih struktur in specifično mehaniko gibanja sklepa, ki jo zasledimo pri odbojki. Podobna mehanika gibanja je sicer značilna tudi za druge športe – bejzbol in tenis, kjer je hiperabdukcija zgornje okončine, torej nad nivojem glave, pogosta. K sami poškodbi žile pripomorejo tudi velike sile in vibracije, ki delujejo na strukture ob sklepu (1, 8, 10, 11). Značilno se travmatska anevrizma ACHP pojavlja pogosteje v dominantni roki, saj je med športno aktivnostjo bolj obremenjena kot nasprotna, nedominantna roka (4).

Anatomsko je ACHP locirana v pazduhi. Predstavlja večjo vejo tretjega segmenta arterije *axillaris*, ki v svojem poteku zavije navzad skozi lateralno pazdušno okence in ovija vrat nadlahtnice (1, 4, 15, 16). Gibanje v ramenskem sklepu lahko to arterijo poškoduje, kar vidimo pri hiperabdukciji in zunanji rotaciji zgornje okončine. Pri tovrstnem gibu glava nadlahtnice pritiska na arterijo *axillaris* in razteguje njene veje. To je razvidno predvsem pri ACHP, saj v njenem odseku ovijanja okoli vratu nadlahtnice pride do raztegovanja arterije in posledično do prenosa traksijskih sil v področje njenega odcepišča. Slednje lahko privede do poškodbe notranje žilne plasti (intime) (1, 4, 10, 14).

Pri igralcu odbojke se med športno aktivnostjo neprestano ponavlja problematični vzorec gibanja – zamah iztegnjene roke navzgor nad glavo in nato sunkovit zamah navzdol. Posledica tega je kronična in ponavljajoča se travma žilne stene, ki se lahko odrazi kot hiperplazija intime, tromboza, stenoza ali travmatska anevrizma, ki je pogosto trombozirana. Nadaljnje sunkovito giba-

nje v rami predstavlja tveganje za ishemijo roke, saj pri hiperekstenziji okončine glavnica nadlahtnice pritisne na trombozirano anevrizmo ACHP in s silo iztisne tromb v bližnjo arterijo *axillaris* (retrogradna embolizacija). Drobni trombi, ki se izplavljajo iz anevrizme, povzročajo kronično embolizacijo v digitalne arterije in arterije podlahti (1, 4, 10, 14). Posledična ishemija roke se izrazi kot bolečina, parestezije, okorelost prstov, zmanjšana zmogljivost ter hladna in bleda roka (1, 10, 13, 17).

Zdravljenje anevrizme ACHP je odvisno od njene oddaljenosti od arterije *axillaris*. Če je začetni del ACHP nepoškodovan in brez trombov v dolžini vsaj 15 mm, je možen endovaskularni poseg – embolizacija arterije s kovinsko spiralo (angl. *coiling*). V nasprotnem primeru, ko je anevrizma ACHP blizu odcepišča, pa je nujen kirurški poseg, pri čemer se naredi ligaturo anevrizme. Rekonstrukcija žile v tem primeru ni potrebna. Kronične emboluse v distalnih arterijah se odstrani s transbrahialno embolektomijo (1, 10, 14). Poleg do sedaj omenjenega zdravljenja je svetovana kemoprofilaktična uporaba acetilsalicilne kisline 100 mg dnevno za šest mesecev in antikoagulantno zdravljenje za šest tednov (1, 10).

Po operativnem posegu je potrebna ustrezna rehabilitacija. Poln obseg aktivnih gibov v rami se svetuje šele po šestih tednih od operacije. Prognoza je dobra, saj se pričakuje popolno okrevanje, ki pa je lahko omejeno z daljšim časom do postavitve diagnoze. Zapoznela diagnoza lahko namreč na račun kronične okluzije prstnih arterij in drugih zaletov vodi v trajne posledice (1, 10).

Pri obravnavanem bolniku sta bili s CTA odkriti kronična zapora ACHP v dominantni roki ter okluzija in pomembna zožitev v arterijah podlahti. Sprva smo pomislili na sistemsko žilno obolenje, ki smo ga s presejalnimi diagnostičnimi preiskavami za sistemsko trombofilijo tudi izključili. Zaradi izražene klinične slike smo s kirurško embolektomijo arterije *radialis* najprej poz-

dravili kritično ishemijo roke. Zaradi ponovnega pojava kritične ishemije v roki po nekaj mesecih smo posumili, da gre lahko za distalno embolizacijo iz okludirane ACHP, ki je morda anevrizmatsko spremenjena in trombozirana. Sočasna prisotnost žilne lezije in distalnih embolusov je bila namreč skladna s podatki iz strokovne literature, ki napeljujejo na diagnozo trombozirane travmatske anevrizme ACHP z distalno embolizacijo zaradi športne aktivnosti oziroma t. i. *Mb. Volleyball*. Odločili smo se za ponovni kirurški poseg v višini pazduhe, kjer je bila najdena trombozirana anevrizma ACHP. Zaradi relativne bližine anevrizmatsko spremenjene žilne stene do odcepišča ACHP smo se odločili za ligaturo in resekcijo anevrizme. Med kirurškim posegom smo potrdili, da je vzrok bolnikovih težav trombozirana travmatska anevrizma ACHP, ki je nastala zaradi ponavljajočih se gibov v rami in posledične kronične

mikrotravme žilne stene v proksimalnem delu ACHP.

ZAKLJUČEK

Pojavljanje opisane patologije pri profesionalnih športnikih je sicer redko, vendar poznano. Pri amaterskih športnikih tovrstne patologije še nismo zaznali. Z našim primerom smo dokazali, da je nastanek travmatske anevrizme arterij v okolici ramenskega sklepa in posledične distalne embolizacije z razvito klinično sliko možen tudi pri amaterskem igralcu odbojke in ne le pri profesionalnih igralcih. Postavitev pravilne diagnoze je lahko včasih težavna in posledično zaradi neprepoznave bolezni celo prepozna. Poznavanje te dokaj redke in specifične bolezni je zato toliko bolj pomembno, saj si s pravočasnim in ustreznim zdravljenjem lahko obetamo popolno okrevanje športnika. V nasprotnem primeru pa lahko zapoznena diagnoza celo ogrozi športnikovo življenje.

LITERATURA

1. Atema JJ, Unlü C, Reekers JA, et al. Posterior circumflex humeral artery injury with distal embolisation in professional volleyball players: a discussion of three cases. *Eur J Vasc Endovasc Surg.* 2012; 44 (2): 195–8.
2. Ikezawa T, Iwatsuka Y, Asano M, et al. Upper extremity ischemia in athletes: embolism from the injured posterior circumflex humeral artery. *Int J Angiol.* 2000; 9 (3): 138–40.
3. Reeser JC. Diagnosis and management of vascular injuries in the shoulder girdle of the overhead athlete. *Curr Sports Med Rep.* 2007; 6 (5): 322–7.
4. Vlychou M, Spanomichos G, Chatziioannou A, et al. Embolisation of a traumatic aneurysm of the posterior circumflex humeral artery in a volleyball player. *Br J Sports Med.* 2001; 35 (2): 136–7.
5. Reekers JA, den Hartog BM, Kuypers CF, et al. Traumatic aneurysm of the posterior circumflex humeral artery: a volleyball player's disease? *J Vasc Interv Radiol.* 1993; 4 (3): 405–8.
6. Brountzos E. How should we treat aneurysms and pseudoaneurysms of the upper extremity arteries? *Cardiovasc Intervent Radiol.* 2013; 36 (3 Suppl): 62–4.
7. Stänz K, Wedler V, Köpfl P, et al. Compression syndrome of the arteria circumflexa humeri posterior in a volleyball player. *Vasa.* 2001; 30 (3): 229–32.
8. Seinturier C, Blaise S, Maufus M, et al. A rare cause of embolic ischemia of the hand: an isolated aneurysm of a branch of the axillary artery. *J Mal Vasc.* 2008; 33 (4-5): 225–8.
9. McCarthy WJ, Yao JS, Schafer MF, et al. Upper extremity arterial injury in athletes. *J Vasc Surg.* 1989; 9 (2): 317–27.
10. Duwayri YM, Emery VB, Driskill MR, et al. Positional compression of the axillary artery causing upper extremity thrombosis and embolism in the elite overhead throwing athlete. *J Vasc Surg.* 2011; 53 (5): 1329–40.
11. Reekers JA, Koedam N. Re: Volleyball-related ischemia of the hand. *Cardiovasc Intervent Radiol.* 1998; 21 (3): 261.
12. Clark ET, Mass DP, Bassiouny HS, et al. True aneurysmal disease in the hand and upper extremity. *Ann Vasc Surg.* 1991; 5 (3): 276–81.
13. Van de Pol D, Kuijper PP, Langenhorst T, et al. High prevalence of self-reported symptoms of digital ischemia in elite male volleyball players in the Netherlands: a cross-sectional national survey. *Am J Sports Med.* 2012; 40 (10): 2296–302.
14. Arko FR, Harris EJ, Zarins CK, et al. Vascular complications in high-performance athletes. *J Vasc Surg.* 2001; 33 (5): 935–42.
15. Kobe V, Dekleva A, Lenart IF, et al. Anatomija: skripta za študente medicine. Vol. 1. Ljubljana: Medicinska fakulteta; 1997.
16. Kobe V, Dekleva A, Lenart IF, et al. Anatomija: skripta za študente medicine. Vol. 3. Ljubljana: Medicinska fakulteta; 1997.
17. Van de Pol D, Kuijper PPFM, Langenhorst T, et al. Risk factors associated with self-reported symptoms of digital ischemia in elite male volleyball players in the Netherlands. *Scand J Med Sci Sports* [internet]. 2013 [citirano 2015 Jan 25]. Dosegljivo na: <http://onlinelibrary.wiley.com/doi/10.1111/sms.12145/abstract>