

4. MEDNARODNA MAMOGRAFSKA ŠOLA

Uredniki

Maksimiljan Kadivec

Miljeva Rener

Kristijana Hertl

Tomaž Vargazon

November 2004

Vol. 38 Supplement 1

Ljubljana



Interexport

Mednarodna trgovina d.o.o.

Dunajska 139, 1000 Ljubljana, Slovenija,
telefon: 01 530 73 50, telefax: 01 530 73 55, e-mail: info@interexport.si

Zastopamo celoten radiološki program firme AGFA


RTG filmi in kemikalije za:

modri in zeleni program
mamografijo
laser imager
multispot kamere
kardio
zobni program

oprema:

ojačevalne folije in RTG kasete
signacijske kamere
avtomatski mešalci kemikalij
avtomatski razvijalni aparati
sistemi za obdelavo filmov pri dnevnih svetlobi (day light)

laserski printerji
mrežni sistemi IMPAX (DICOM)
sistemi za digitalizacijo klasične radiologije (ADC)



AGFA



RADIOLOGY AND ONCOLOGY



Editorial office

Radiology and Oncology

Institute of Oncology

Zaloška 2

SI-1000 Ljubljana

Slovenia

Phone: +386 1 5879 369

Phone/Fax: +386 1 5879 434

E-mail: gswersa@onko-i.si

November 2004

Vol. 38 Supplement 1

Pages 1-157

ISSN 1318-2099

UIDC 616-006

CODEN: RONCEM

Aims and scope

Radiology and Oncology is a journal devoted to publication of original contributions in diagnostic and interventional radiology, computerized tomography, ultrasound, magnetic resonance, nuclear medicine, radiotherapy, clinical and experimental oncology, radiobiology, radiophysics and radiation protection.

Editor-in-Chief

Gregor Serša

Ljubljana, Slovenia

Editor-in-Chief Emeritus

Tomaž Benulič

Ljubljana, Slovenia

Executive Editor

Viljem Kovač

Ljubljana, Slovenia

Editor

Uroš Smrdel

Ljubljana, Slovenia

Editorial board

Marija Auersperg

Ljubljana, Slovenia

Nada Bešenski

Zagreb, Croatia

Karl H. Bohuslavizki

Hamburg, Germany

Haris Boko

Zagreb, Croatia

Nataša V. Budihna

Ljubljana, Slovenia

Marjan Budilma

Ljubljana, Slovenia

Malte Clausen

Hamburg, Germany

Christoph Clemm

München, Germany

Mario Corsi

Udine, Italy

Ljubomir Diankov

Sofia, Bulgaria

Christian Dittrich

Vienna, Austria

Ivan Drinković

Zagreb, Croatia

Gillian Duchesne

Melbourne, Australia

Valentin Fidler

Ljubljana, Slovenia

Béla Fornet

Budapest, Hungary

Tullio Giraldi

Trieste, Italy

Andrija Hebrang

Zagreb, Croatia

László Horváth

Pécs, Hungary

Berta Jereb

Ljubljana, Slovenia

Vladimir Jevtič

Ljubljana, Slovenia

H. Dieter Kogelnik

Salzburg, Austria

Jurij Lindtner

Ljubljana, Slovenia

Ivan Lovasić

Rijeka, Croatia

Marijan Lovrenčić

Zagreb, Croatia

Luka Milas

Houston, USA

Metka Milčinski

Ljubljana, Slovenia

Maja Osmak

Zagreb, Croatia

Branko Palčič

Vancouver, Canada

Jurica Papa

Zagreb, Croatia

Dušan Pavčnik

Portland, USA

Stojan Plesničar

Ljubljana, Slovenia

Ervin B. Podgoršak

Montreal, Canada

Jan C. Roos

Amsterdam, Netherlands

Slavko Šimunič

Zagreb, Croatia

Lojze Šmid

Ljubljana, Slovenia

Borut Štabuc

Ljubljana, Slovenia

Andrea Veronesi

Aviano, Italy

Živa Zupančič

Ljubljana, Slovenia

Publisher
Association of Radiology and Oncology

Affiliated with
*Slovenian Medical Association – Slovenian Association of Radiology, Nuclear Medicine Society,
Slovenian Society for Radiotherapy and Oncology, and Slovenian Cancer Society
Croatian Medical Association – Croatian Society of Radiology
Societas Radiologorum Hungarorum
Friuli-Venezia Giulia regional groups of S.I.R.M.
(Italian Society of Medical Radiology)*

Copyright © Radiology and Oncology. All rights reserved.

Reader for English
Mojca Čakš

Secretaries
Milica Harisch
Mira Klemenčič

Design
Monika Fink-Serša

Printed by
Imprint d.o.o., Ljubljana, Slovenia

Published in 300 copies

*Bank account number 02010-0090006751
Foreign currency account number
010-7100-900067/4
NLB d.d., Podružnica Ljubljana Center, Ljubljana
S.W.I.F.T. Code LJBAS12X*

Subscription fee for institutions EUR 100 (16000 SIT), individuals EUR 50 (5000 SIT)

The publication of this journal is subsidized by the Ministry of Education, Science and Sport of the Republic of Slovenia.

Indexed and abstracted by:
BIOMEDICINA SLOVENICA
CHEMICAL ABSTRACTS
EMBASE / Excerpta Medica
Sci Base

This journal is printed on acid-free paper

Radiology and Oncology is available on the internet at: <http://www.onko-i.si/radiolog/rno.html>

ISSN 1581-3207



KAZALO

UVODNIK

Zgodnje odkrivanje raka dojk

Renner M

Epidemiologija raka dojk v svetu in v Sloveniji

Primic Žakelj M, Zadnik V

S1

Presejanje za raka dojk

Hertl K, Renner M, Vargazon T, Kadivec M, Podkrajšek M, Marolt Mušič M, Jereb S, Čavlek M

S9

Stanje na področju presejanja raka dojk in vzpostavitev organiziranega programa v Sloveniji

Kirar Fazarinc I, Primic Žakelj M

S21

Presejalni program zgodnjega odkrivanja raka dojke

Škrk D

S27

Pozicioniranje in kontrola kakovosti mamograma

Krajnc Z, Renner M, Rataj A, Rusjan P, Novak G, Čebulj K

S35

Rentgenska in ultrazvočna anatomija dojke

Marolt Mušič M, Hertl K, Kadivec M, Podkrajšek M, Jereb S

S51

Mamografska klasifikacija

Renner M, Vargazon T

S59

| | |
|--|-------------|
| Ultrazvočna klasifikacija lezij v dojki <i>Renner M, Vargazon T</i> | S69 |
| Diagnostični algoritem tipljivih lezij v dojkah <i>Vargazon T, Renner M</i> | S79 |
| Ultrazvočna preiskava pazduhe <i>Podkrajšek M</i> | S83 |
| Intervencijski posegi v dojkah <i>Vargazon T, Renner M, Hertl K</i> | S87 |
| Citodiagnostika netipljivih lezij v dojkah <i>Pogačnik A, Strojani Fležar M</i> | S93 |
| Novjši nuklearnomedicinski postopki pri netipljivih lezijah v dojki <i>Vidergar-Kralj B, Žagar I, Schwarzbartl-Pevc A</i> | S99 |
| Prognoza netipljivih invazivnih rakov dojke <i>Tanja Čufer</i> | S105 |
| Sodobno kirurško zdravljenje raka dojke <i>Žgajnar J</i> | S111 |
| Bolečina pri mamografiji <i>Krajnc Z, Hudales B, Kokot A, Hertl K, Kadivec M, Elizabeta J</i> | S115 |
| Analog and digital image quality <i>Sardo A</i> | S127 |
| 3D/4D breast ultrasound: diagnostic and intervention <i>Weismann C</i> | S131 |
| The contribution of new US technologies to US differential diagnosis of nonpalpable lesions <i>Rizzatto G, Chersevani R, Locatelli M</i> | S139 |
| Our experience with vacuum biopsy of the breast <i>Steyaert L, Van Kerckhove F, Casselman J</i> | S153 |

Zgodnje odkrivanje raka dojk

Rak dojk je tudi v Sloveniji najpogostejši ženski rak. Incidenca in umrljivost vztrajno narašča. Po sedanjih podatkih Registra raka za Slovenijo je mogoče predvideti, da bo vsaka šestnaajsta od leta 2001 rojenih Slovenk do 75. leta starosti zbolela za rakom dojk. Preživetje bolnic se v zadnjih letih nekoliko izboljšuje, vendar se je Slovenija po izsledkih raziskave EUROCARE-3 med 17 zahodnoevropskimi deželami po standardiziranem starostnem relativnem petletnem preživetju za rakom dojk uvrstila v podpovprečje.

Domnevajo, da na umrljivost za rakom dojk in na preživetje vplivamo z zgodnjim odkrivanjem z mamografijo in z ustreznim zdravljenjem, predvsem s splošnim sistemskim zdravljenjem. V Sloveniji najbolj šepa zgodnje odkrivanje raka dojk, saj se je delež zgodaj odkritih rakov v zadnjih 20 letih le neznatno povečal. Celó v letu 2001, ko je bila večina mamografskih naprav v Sloveniji že tehnološko sodobnih, smo našli samo 49% omejenih rakov dojk.

Odgovor na vprašanje, zakaj tako, je kompleksen. Razdrobljenost? Inertnost in samozadostnost glavne ustanove, ki bi prva morala razumeti svojo vlogo? Prav gotovo se na tem področju križajo številni interesi, ki stroki in pacientkam niso vedno v prid. Organizacija aktivnega presejanja je zapletena, ker zajema vse centre: tako primarne kot sekundarne in terciarne in sega še dlje - gre za multidisciplinarno in multiprofesionalno dejavnost. Vsi udeleženi strokovnjaki morajo s primerno izurjenostjo in nenehnim izobraževanjem dosegati vsaj minimum kakovosti, katere standardi so zbrani v Evropskih smernicah. Brez stalne kontrole kakovosti na vseh nivojih in brez zgledega sodelovanja med vsemi ne gre. Šele z dobro organizacijo, ki bo zajela najmanj 70% preiskovank v ciljni skupini in z vrhunsko kakovostjo vseh segmentov se lahko tudi v Sloveniji približno 10 let po uvedbi aktivnega presejanja nadejamo pomembnejšega znižanja umrljivosti za rakom dojk. Eden izmed pogojev za uspešno aktivno presejanje in seveda tudi za nadaljnjo diagnostiko in zdravljenje je tudi financiranje iz posebnega vira na nacionalni ali regionalni ravni; le-ta ne sme biti odvisen od nihanj zavarovalniške blagajne.

Vendar se moramo zavedati nekaterih pasti, ki jih aktivno presejanje prinaša. Pri oportunističnem presejanju se ukvarjamo z vsako posameznico. Aktivno presejanje pa ni sinonim za zgodnje iskanje malignomov. Pri aktivnem presejanju je glavni cilj znižanje umrljivosti cele populacije, čeprav na škodo nekaterih posameznic - tu postane pomembna varčna uporaba državnega denarja za dosego čimbolj ugodnega razmerja med stroški in koristjo. Po drugi strani pa aktivno presejanje prinaša jasna pravila „igre“, transparentnost in primerljivo kakovost vsakega posameznega segmenta, kar je v primerjavi z oportunističnim presejanjem velik napredek, saj nam le povratna informacija omogoči izboljšanje.

Naj bo ta knjižica naš prispevek k zgodnjemu odkrivanju raka dojk v Sloveniji.

Naša posebna zahvala velja slovenski Europi Donni za vzpodbudo in slovenski podružnici Astra Zeneca UK limited za finančno podporo.

Epidemiologija raka dojk v svetu in v Sloveniji

Maja Primic Žakelj, Vesna Zadnik

Oddelek za epidemiologijo in registri raka, Onkološki inštitut, Ljubljana, Slovenija

Izhodišča. Rak dojk je v Sloveniji napogostejši rak pri ženskah. Leta 2001 je za njim zbolelo 964 žensk (94,7/100.000), pričakujemo pa, da se bo v prihodnjih desetih letih incidenca še večala. Delež rakov, odkritih v omejenem stadiju, se počasi povečuje; leta 2001 je bilo takih manj kot 50% vseh primerov. Čeprav se je preživetje bolnic izboljšalo (72% petletno relativno preživetje bolnic z rakom, odkritim v letih 1993-97), ostaja rak dojk pri ženskah na prvem mestu med vzroki smrti zaradi raka. Med dokazane nevarnostne dejavnike sodijo poleg spola in starosti še poprejšnji rak dojk, nekatere benigne bolezni dojk, družinska obremenitev, ionizirajoče sevanje, nekateri reproduktivni dejavniki in debelost. Za številne druge pa še ni dokončnega soglasja glede vprašanja, ali so povezave, ki so jih našli v nekaterih epidemioloških raziskavah, res vzročne. V primarni preventivi zaenkrat ni posebnih priporočil, so le splošna: vzdrževanje normalne telesne teže, pravilna prehrana, telesna dejavnost in zmernost pri pitju alkoholnih pijač. Ocenjujejo, da presejanje, redno mamografsko pregledovanje žensk po 50. letu starosti, zmanjša umrljivost za rakom dojk med pregledanimi za okrog 30%.

Zaključki. Problem raka dojk je mogoče reševati celostno, s primarno preventivo, zgodnjim odkrivanjem in dostopnostjo do učinkovitega zdravljenja, predvsem pa z vlaganjem sredstev tja, kjer je razmerje med stroški in koristjo najugodnejše.

Ključne besede: rak dojk, epidemiologija, nevarnostni dejavniki, primarna preventiva, presejanje

Uvod

Rak dojk (RD) je v razvitem svetu najpogostejši ženski rak. Ocenjujejo, da se je število novih primerov po svetu povečalo s 794.000 v letu 1990 na blizu 1.000.000 po letu 2000. Breme RD se povečuje zaradi večanja vpliva ne-

varnostnih dejavnikov (npr. vedno nižja starost ob menarhi, višja starost ob prvem porodu in ob menopavzi itd.), zgodnejšega odkrivanja in staranja prebivalstva.¹

Groba stopnja incidence je bila po oceni za leto 2000 največja na Nizozemskem, Danskem, Švedskem, med belkami v ZDA in v Franciji (137-120/100.000), srednja v srednji Evropi in Španiji (80-50/100.000), najmanjša pa v Aziji in Afriki (25-6/100.000).² Slovenija se uvršča v srednjo tretjino svetovne lestvice, tudi pri nas pa je RD najpogostejši ženski rak.

Avtorjev naslov: prof. dr. Maja Primic Žakelj, dr.med, Onkološki inštitut Ljubljana, Zaloška 2, 1000 Ljubljana, Slovenija; telefon: +386 1 5879 563; faks: +386 1 5879 400; e-pošta: mzakelj@onko-i.si

Rak dojk v Sloveniji

Po podatkih Registra raka za Slovenijo predstavlja RD približno petino vseh rakov pri ženskah. Že od leta 1968 je najpogostejši ženski rak.

Povprečna groba incidenčna stopnja se je povečala od 27,4/100.000 žensk v obdobju 1961-65 na 70,9/100.000 v obdobju 1991-95 in 89,2/100.000 v obdobju 1996-2000. Leta 2001 je zbolelo za rakom dojk 964 žensk (94,7/100.000), 76% po 50. letu starosti.³ Napovedi za obdobje 2004-8 kažejo, da lahko pričakujemo od 700 do 1000 novih primerov letno.⁴

Delež rakov, odkritih v omejenem stadiju, se povečuje, čeprav ne v tolikšni meri, kot bi pričakovali. Tako je bilo leta 1985 v omejenem stadiju odkritih le 36% primerov, leta 2000 pa še vedno manj kot 50%. Število primerov, odkritih v stadiju in situ, je še majhno, leta 2000 jih je bilo le 50.³

Že vrsto let je na območju osrednje in zahodne Slovenije RD več kot dvakrat pogostejši kot v vzhodni Sloveniji. V letih 1990-99 je znašala groba stopnja incidence v Ljubljani, Tolminu, Postojni in Trbovljah prek 100/100.000 žensk (kumulativna stopnja 7-9/100), v bivših občinah Slovenske Konjice, Gornja Radgona, Murska Sobota in Šmarje pri Jelšah pa je bila groba stopnja incidence manj kot 55/100.000 (kumulativna pa 4,6/100 ali manj).⁵

Prvo zdravljenje prično v več slovenskih bolnišnicah. Leta 2001 je bilo 56% (503) bolnic prvič zdravljenih na Onkološkem inštitutu, preostale pa največ v bolnišnicah v Mariboru (165), Celju (79) in Novi Gorici (72), Novem mestu (33), Slovenj Gradcu (21).³

Preživetje bolnic z invazijskim RD se ob povečevanju deleža omejene bolezni in ustreznem zdravljenju bolnic tudi v Sloveniji postopno izboljšuje: relativno petletno preživetje zbolelih v letih 1963-67 je bilo 46%, v letih 1983-87 62%, v letih 1993-97 pa 72%.⁶ Čeprav se je preživetje bolnic izboljšalo, pa RD ostaja še vedno na prvem mestu med vzroki smr-

ti zaradi raka med ženskami. Leta 2001 je za njim umrlo 380 žensk.³

Znani in domnevni nevarnostni dejavniki za rak dojk

Razlike v incidenci RD in umrljivostjo za njim med različnimi svetovnimi področji, povečevanje incidence povsod po svetu in spremembe zbolelosti pri priseljenkah s področij z manjšo ogroženostjo na področja z večjo nakazujejo, da na zbolevanje vplivajo dejavniki iz okolja in načina življenja.

Med dokazane nevarnostne dejavnike RD uvrščamo tiste, za katere se je izkazalo, da so povezani z RD v večini epidemioloških raziskav, in za katere menimo, da je zveza vzročna. Mednje poleg spola in starosti večina uvršča še poprejšnji RD, nekatere benigne bolezni dojk, družinsko obremenitev, ionizirajoče sevanje, nekatere reproduktivne dejavnike in debelost. Za številne druge pa še ni dokončnega soglasja glede vprašanja, ali so povezave, ki so jih našli v nekaterih epidemioloških raziskavah, res vzročne. Marsikatera od teh dejavnikov smo proučevali tudi v analitičnih epidemioloških raziskavah, ki so bile narejene v Sloveniji, bodisi samostojno ali pa v okviru mednarodnih raziskav.⁷⁻¹⁴

Dokazani in domnevni nevarnostni dejavniki

Poprejšnji rak dojk

Ženske, ki so že bile zdravljene zaradi RD, so dva- do trikrat bolj ogrožene, da bodo ponovno zbolele za rakom, bodisi na isti dojki, če ni bila v celoti operativno odstranjena, bodisi na drugi.¹⁰ Večjo ogroženost lahko pripišemo istim dejavnikom, ki so vplivali že na nastanek prve bolezni. V analizi 8917 bolnic z RD, zbolelih v Sloveniji v letih med 1961-1985 se je izkazalo, da je tveganje teh bolnic, da zbolijo za drugim primarnim rakom za 80% večje kot v

splošni populaciji. To večje tveganje se je nanašalo predvsem na raka druge dojke, pljuč, malignega melanoma, nemelanomskega kožnega raka, raka materničnega telesa, jajčnikov in ščitnice.¹²

Rak dojk v družini

Ženskam, pri katerih je sorodnica prvega reda (mati ali sestra) zbolela za RD, grozi dva - do trikrat večja nevarnost, da bodo tudi same zbolele. Nevarnost je večja, če sta mati ali sestra zboleli mladi in/ali na obeh dojkah. Tako je sorodnica bolnice, ki je pred menopavzo zbolela za rakom obeh dojk, kar devetkrat bolj ogrožena, da bo zbolela za to boleznijo.¹⁰

Ogroženost z RD povečuje dedna predispozicija, podedovane okvare genov. Gre za dve skupini genov; v prvi so tisti, pri katerih je absolutna ogroženost sicer velika, vendar so redki, zato je pripisljivo tveganje v splošni populaciji majhno. Pripisujejo jim 20-25% vseh družinskih RD in 5% vseh RD. Mednje sodijo geni BRCA1, BRCA2, P53, PTEN, ATM in še nekateri.¹⁵ V drugi skupini so geni, ki uravnavajo metabolizem karcinogenov ali so vpleteni v popraviljanje DNA, kot sta CYP1A1, CYP2D6. Predstavljajo sicer majhno absolutno tveganje, ker pa so bolj razširjeni, so lahko povezani z večjim pripisljivim tveganjem.¹⁶

Poprejšnje benigne bolezni dojk

Ogroženost je odvisna od vrste sprememb in je največja pri tistih z atipično hiperplazijo. V nasprotju s fibroadenomom, ki večinoma ne večja nevarnosti RD, multipli intraduktalni papilomi in fibrocistična bolezen ogroženost povečujejo.¹⁰

Ionizirajoče sevanje

Vpliv ionizirajočega sevanja na nastanek RD so proučevali pri ženskah, ki so preživele bombne napade na Japonskem, in tistih, ki so

dobile večje odmerke sevanja iz zdravstvenih razlogov. Posledice so odvisne predvsem od starosti v času izpostavljenosti. Največjo ogroženost so ugotovili pri tistih, ki so bile obsevane v času menarhe.¹⁷

Reproduktivni nevarnostni dejavniki

V številnih epidemioloških raziskavah, tudi slovenskih so ugotovili, da so z RD bolj ogrožene ženske, ki so menstruacijo dobile mlade, izgubile pa so jo starejše. Ženske z menarho pri 15. letih ali pozneje naj bi bile za 23% manj ogrožene z RD od tistih, ki so jo imele pred 12. letom; tistim, ki so imele menopavzo po 55. letu, pa naj bi grozila za 100% večja nevarnost RD, kot če bi jo imele pred 45. letom. Tudi operativna odstranitev jajčnikov in s tem umetna menopavza pri mlajših ženskah do 75% zmanjšuje ogroženost z RD.¹⁰ Vpliv starosti ob menarhi in menopavzi nakazuje, da na nastanek RD vplivajo ženski spolni hormoni. Natančnega mehanizma njihovega vpliva ne poznamo; o tem je le več podmen.

Epidemiološke raziskave tudi kažejo, da na ogroženost z RD vpliva rodnost. Ženske, ki niso nikoli rodile, za 20% do 70% bolj ogroža RD kot tiste, ki so rodile.¹⁰

Med pomembnejšimi nevarnostnimi dejavniki RD je starost ob prvem porodu. Podobno kot v drugih, se je tudi v zadnji slovenski študiji primerov s kontrolami izkazalo, da so ženske, ki prvič rodijo po 30. letu za 70% bolj ogrožene z RD od tistih, ki rodijo pred 20. letom starosti.^{10,11} Le v nekaterih raziskavah se je izkazalo, da je večje število porodov zaščitno in neodvisno od starosti ob prvem porodu.

V zadnjih letih je zbudilo veliko zanimanje vprašanje o morebitnem prispevku spontanege, predvsem pa umetnega splava k ogroženosti z RD, vendar o tej morebitni zvezi še ni dokončnega soglasja. V nekaterih študijah se je pokazalo, da umetni ali spontani splav ali pa obe vrsti splava povečujejo nevarnost RD, v nekaterih, da jo manjšajo, ponekod, da nimajo nobenega vpliva, spet v drugih študijah

pa, da je za RD pomemben le splav pred prvim porodom.^{14,18}

Dojenje

Domneva o dojenju kot zaščitnem dejavniku pred RD je stara. Čeprav je dolgo veljalo, da dojenje ne spreminja ogroženosti z RD, pa skupna analiza večine epidemioloških raziskav kaže, da se relativno tveganje RD zmanjša za 4,3% na vsakih 12 mesecev dojenja poleg 7% zaradi vsakega rojstva; v razvitih državah redke ženske dojijo tako dolgo.¹⁹

Oralni kontraceptivi in nadomestno zdravljenje menopavznih težav s hormoni

Po letu 1980 so povzročile zaskrbljenost nekatere raziskave, v katerih so opazili večjo nevarnost RD pri ženskah, ki so jemale oralne kontraceptive in so zbolele mlade (pred 46. letom starosti). Pomembno je postalo vprašanje, ali ta večja ogroženost spremlja ženske tudi v poznejše življenjsko obdobje, ko se povečuje osnovna ogroženost in bi zato lahko bile javnozdravstvene posledice jemanja kontracepcijskih tablet precej večje. Zato je leta 1992 skupina epidemiologov v Kraljevem skladu za raziskovanje raka (Imperial Cancer Research Fund) v Oxfordu zaprosila vse avtorje dotedanjih epidemioloških raziskav o kontracepcijskih tabletah in RD, kohortnih raziskav in študij primerov s kontrolami, naj jim pošljejo osnovne podatke, da jih bodo enotno obdelali. Dobili so jih o več kot 53.000 bolnicah z RD dojk in 100.000 zdravih ženskah iz 54 raziskav; med njimi sta tudi dve slovenski.^{9,11} Izsledki skupne analize z veliko zanesljivostjo nakazujejo, da dolgoročnih posledic ni in da ženske, ki so kdajkoli jemale kontracepcijske tablete, najmanj 10 let po prenehanju jemanja niso nič bolj ogrožene z RD kot ženske, ki tablet niso nikoli jemale. Neznatno pa je nevarnost RD povečana v času, ko ženske jemljejo tablete, in 10 let potem, ko so jih opustile. Majhen porast števila

rakov, ki jih odkrijejo pri uporabnicah tablet, se prične kmalu po začetku jemanja, in nanj ne vpliva trajanje jemanja ali vrsta tablet. Rak, ki jih odkrijejo pri jemalkah, so večinoma omejeni.²⁰

V letu 1997 so bili objavljeni tudi izsledki skupne analize 52.705 bolnic z RD in 180.411 zdravih žensk o hormonskem nadomestnem zdravljenju menopavznih težav. Podobno kot pri oralnih kontraceptivih se kaže neznatno večje relativno tveganje RD pri ženskah v času jemanja hormonov in v obdobju 1-4 leta po prenehanju jemanja.²¹

Prehrana

Mednarodne korelacijske raziskave z boleznimi in umrljivosti za RD in porabe maščob nakazujejo povezavo med maščobami in RD, izsledki analitičnih epidemioloških raziskav pa niso skladni. Zagovorniki vpliva maščob domnevajo, da te delujejo kot promotorji in da je škodljivi učinek odvisen od sestave maščob. Pomembno naj bi bilo razmerje med ω -6 in ω -3 nenasičenimi maščobnimi kislinami. Tako naj bi ogroženost večal presežek linoleinske kisline, ki je v sončničnem in koruznem olju. Hrana z veliko olivnega in ribjega olja naj ne bi bila nevarna, kar naj bi potrjevala tudi manjša incidenca RD v tipično sredozemskih deželah.²² V nekaterih raziskavah se kaže zaščitna vloga zelenjave, ponekod tudi sadja.²³

Debelost

Ženske, ki so debele po menopavzi, naj bi bile za 20-100% bolj ogrožene z RD kot tiste, ki imajo normalno telesno težo. Debelost naj bi bila nevarna zato, ker v maščevju nastajajo estrogeni in je zato pri debelih raven teh hormonov višja kot pri suhih. Pri debelih ženskah se zmanjša tudi nastajanje globulina, ki veže spolne hormone, zato imajo več prostih estrogenov. Nasprotno pa naj bi bile ženske, ki so debele pred menopavzo, manj ogrožene z RD.¹¹

Alkohol

Številne analitične epidemiološke raziskave in njihove metaanalize nakazujejo, da bi lahko bilo tudi pitje alkoholnih pijač povezano z RD. Vzročnost te zveze še ni dokončno priznana. Izsledki nedavno objavljene kohortne raziskave med 322.647 ženskami iz ZDA, Nizozemske, Švedske in Kanade npr. kažejo, da so tiste, ki dnevno popijejo 30-60 g alkohola, za 40% bolj ogrožene z RD kot abstinentke.²⁴

Telesna dejavnost

Predvsem pri odrasčajočih deklicah naj bi telesna dejavnost povzročala poznejšo menarho ali pa pogostejše anovulatorne menstrualne kroge in jih s tem varovala pred kasnejšim RD. V odraslem obdobju pa omogoča, da telo vzdržuje energetsko ravnovesje in normalno telesno težo, s tem pa naj bi posredno vplivala tudi na ogroženost z RD.¹⁰

Drugi kemični ali fizikalni dejavniki iz okolja

V zvezi z RD proučujejo nekatere kemikalije, ki so jim ženske lahko izpostavljene v delovnem ali bivalnem okolju. Največ proučujejo organske klorove spojine, nekatere insekticide (DDT) in poliklorirane bifenile, vendar njihova vloga ni pojasnjena.²⁵ Prav tako ni pojasnjen morebitni škodljivi učinek elektromagnetnih polj nizkih frekvenc in tudi silikonskih vsadkov, ki so jih ženskam vstavili bodisi iz kozmetičnih razlogov ali po rekonstruktivnih operacijah zaradi RD.²⁶

Kako zmanjšati breme raka dojk

Reproduktivnim nevarnostnim dejavnikom RD se je težko ali nemogoče izogniti. K preprečevanju RD pa lahko pripomorejo vzdrževanje normalne telesne teže (predvsem po menopavzi), pravilna prehrana, telesna dejavnost in zmernost pri pitju alkoholnih pijač.

Več obeta kemopreventiva; v ZDA in Evro-

pi že nekaj let preverjajo morebitno učinkovitost tamoksifena, raloksifena, retinoidov, inhibitorjev aromataze in učinkovitost nekaterih drugih snovi. Čeprav so v ZDA raziskavo, v kateri so preverjali učinkovitost tamoksifena, predčasno zaključili, ker se je pokazal njegov zaščitni učinek in je to zdravilo v ZDA registrirano tudi za preventivo RD, pa zaradi številnih stranskih učinkov ni primerno, da bi ga priporočali vsem ženskam za preprečevanje RD.²⁷

Glede na to, da primarna preventiva pri RD ni najuspešnejša, so veliki naporji usmerjeni v sekundarno preventivo, ki pomeni čim prejšnje odkrivanje raka ali njegovih predstopenj. Za zgodnjo diagnozo RD priporočajo samopregledovanje in klinični pregled dojk. V sekundarno preventivo sodi tudi presejanje, pregledovanje žensk z mamografijo, da bi med tistimi, ki so brez kliničnih težav, odkrili tiste, pri katerih je velika verjetnost, da imajo predinvazijsko ali zgodnjo invazijsko obliko raka. Merilo za učinkovitost presejanja je zmanjšanje umrljivosti med redno pregledovanimi ženskami.²⁸

Ne glede na uspešnost presejanja pa je za tiste, ki zbolijo, pomembna kakovost zdravljenja, ki se kaže tudi v preživetju. Preživetje bolnic z RD se v Sloveniji počasi povečuje.⁶ Po Evropi pa so glede preživetja precejšnje razlike. Raziskave kažejo, da se preživetje ne razlikuje le glede na značilnosti tumorja in starost žensk ob diagnozi, temveč tudi glede na njihov družbenoekonomski položaj ali glede na bolnišnico, kjer poteka zdravljenje. Na Škotskem so ugotovili, da je bilo petletno preživetje bolnic, ki so jih zdravili kirurgi, specializirani za zdravljenje RD za 9% boljše kot pri tistih, ki so jih zdravili drugi kirurgi.²⁹ Tudi podatki Registra za obdobje 1988-92 nakazujejo razlike v petletnem preživetju bolnic glede na bolnišnico, v kateri so bolnico začeli zdraviti.³⁰ Ti izsledki opozarjajo, kako je za povečanje preživetja, pa tudi za zmanjšanje umrljivosti za RD pomembna kakovost zdravljenja. Končni učinek celovitega boja

proti raku dojk se kaže v zmanjšanju umrljivosti za to boleznijo. Po najnovejših analizah, ki ob stagnaciji celokupne umrljivosti med slovenskimi ženskami kažejo njeno zmanjševanje med mlajšimi od 50 let in povečevanje med starejšimi od 65 let, pa opozarjajo, da bo treba starejšim posvetiti posebno pozornost.³¹

Literatura

- Forbes JF. The incidence of breast cancer: the global burden, public health considerations. *Seminars in Oncology* 1997; **24**(Suppl 1): 20-35.
- Ferlay J, Bray F, Pisani P, Parkin DM. *Globocan 2000. Cancer incidence, mortality and prevalence worldwide*. Lyon: IARC Press, 2001.
- Incidenca raka v Sloveniji 2001*. Ljubljana: Onkološki inštitut - Register raka za Slovenijo; 2004.
- Pompe Kirn V, Japelj B, Primic Žakelj M, Šircelj M. Kaj je vplivalo na incidenco raka dojk v Sloveniji in kako bo z zbolevanostjo v tem desetletju. *Zdrav Vestn* 2001; **70**: 341-5.
- Incidenca raka v Sloveniji 1999*. Ljubljana: Onkološki inštitut - Register raka za Slovenijo, 2002.
- Pompe-Kirn V, Zakotnik B, Zadnik V. *Preživetje bolnikov z rakom v Sloveniji 1983-1997* (Cancer Patient's Survival in Slovenia 1983-1997). Ljubljana: Onkološki inštitut, Register raka za Slovenijo; 2003.
- Ravnihar B, MacMahon B, Lindtner J. Epidemiologic features of breast cancer in Slovenia, 1965-1967. *Eur J Cancer* 1971; **7**: 295-306.
- Ravnihar B, Siegel D, Lindtner J. An epidemiologic study of breast cancer and benign breast neoplasia in relation to the oral contraceptive and estrogen use. *Eur J Cancer* 1979; **15**: 203-14.
- Ravnihar B, Primic Žakelj M, Košmelj K, Stare J. A case-control study of breast cancer in relation to oral contraceptive use in Slovenia. *Neoplasma* 1988; **35**: 109-21.
- Primic Žakelj M. *Vpliv oralnih kontraceptivov na tveganje zbolevanja za rakom dojk v Sloveniji*. Disertacija. Ljubljana. Medicinska fakulteta, 1994.
- Primic Žakelj M, Evstifeeva T, Ravnihar B, Boyle P. Breast cancer and oral contraceptive use in Slovenian women aged 25-54. *Int J Cancer* 1995; **62**: 414-20.
- Volk N, Pompe-Kirn V. Second primary cancers in breast cancer patients in Slovenia. *Cancer Causes Control* 1997; **8**: 764-70.
- Robertson C, Primic-Žakelj M, Boyle P, Hsieh CC. Effect of parity and age at delivery on breast cancer risk in Slovenian women aged 25-54 years. *Int J Cancer* 1997; **73**: 1-9.
- Robertson C, Van Den Donk M, Primic Žakelj M, MacFarlane T, Boyle P. The association between induced and spontaneous abortion and risk of breast cancer in Slovenian women aged 25-54. *Breast* 2001; **10**: 291-8.
- Peto J, Collins N, Barfoot R, Seal S, Warren W, Rahman N, et al. The prevalence of BRCA1 and BRCA2 mutations amongst early onset breast cancer cases in the UK. *J Natl Cancer Inst* 1999; **91**: 1337-9.
- Rebbeck TR. Inherited predisposition in breast cancer: a population-based perspective. *Cancer* 1999; **86**: 2493-501.
- Committee on the Biological Effects of Ionizing Radiations. Board on Radiation Effects Research. Commission on Life Sciences. National Research Council. Health effects of exposure to low levels of ionizing radiation. Washington: National Academy Press; 1990.
- Weed DL, Kramer BS. Induced abortion, bias and breast cancer: why epidemiology hasn't reached its limit. *J Natl Cancer Inst* 1996; **88**: 1698-9.
- Collaborative Group on Hormonal Factors in Breast Cancer. Breast cancer and breastfeeding: collaborative reanalysis of individual data from 47 epidemiological studies in 30 countries, including 50 302 women with breast cancer and 96 973 women without the disease. *Lancet* 2002; **360**: 187-95.
- Collaborative Group on Hormonal Factors in Breast Cancer. Breast cancer and hormonal contraceptives: collaborative reanalysis of individual data on 53 297 women with breast cancer and 100 239 women without breast cancer from 54 epidemiological studies. *Lancet* 1996; **347**: 1713-27.
- Collaborative Group on Hormonal Factors in Breast Cancer. Breast cancer and hormone replacement therapy: collaborative reanalysis of data from 51 epidemiological studies of 52 705 women with breast cancer and 108 411 women without breast cancer. *Lancet* 1997; **350**: 1047-59.
- Wynder EL, Cohen LA, Muscat CJ, Winters B, Dwyer JT, Blackburn G. Breast cancer: weighing the evidence for a promoting role of dietary fat. *J Natl Cancer Inst* 1997; **89**: 766-75.

23. Potter JD, Steinmetz K. Vegetables. Fruit and phytoestrogens as preventive agents. In: Stewart BW, McGregor D, Kleihues P, editors. *Principles of chemoprevention*. Lyon: International Agency for Research on cancer; 1996. p. 61-90. (IARC Sci Publ 139).
24. Bradbury J. Analysis implicates alcohol in breast cancer. *Lancet* 1998; **351**: 575.
25. Wolff MS, Weston A. Breast cancer risk and environmental exposures. *Environ Health Perspect* 1997; **105**(Suppl 4): 891-6.
26. Brinton LA, Brown L. Breast implants and cancer. *J Natl Cancer Inst* 1997; **89**: 1341-9.
27. Cuzick J. A brief review of the current breast prevention trials and proposals for future trials. *Eur J Cancer* 2000; **36**: 1298-302.
28. Breast cancer screening. *IARC handbooks on cancer prevention* 2002; **7**: 179-81.
29. Gillis RC, Hole DJ. Survival outcome of care by specialist surgeons in breast cancer: a study of 3786 patients in the west of Scotland. *Br Med J* 1996; **312**: 145-8.
30. Pompe-Kirn V, Čufer T. Preživetje bolnic z rakom dojk v Slovenij. *Zdrav Vestn* 1999; **68**: 365-9.
31. Tyczynski JE, Plesko I, Aareleid T, Primic-Zakelj M, Dalmas M, Kurtinaitis J, et al. Breast cancer mortality patterns and time trends in 10 new EU member states: mortality declining in young women, but still increasing in the elderly. *Int J Cancer* 2004; **112**: 1056-64.

Presejanje za odkrivanje raka dojk

Kristjana Hertl, Miljeva Rener, Tomaž Vargazon, Maksimiljan Kadivec,
Maja Podkrajšek, Maja Marolt Mušič, Simona Jereb, Mihael Čavlek

Oddelek za radiologijo, Onkološki inštitut, Ljubljana, Slovenija

Izhodišča. Rak dojk (RD) je zaradi visoke incidence v razvitem svetu in v Sloveniji velik zdravstveni in ekonomski problem. Redno mamografsko pregledovanje asimptomatskih žensk (presejanje oz. screening), starih 50-69 let dolgoročno zmanjša umrljivost za RD, ker odkrije raka v zgodnejši fazi. V Sloveniji presejanje ni organizirano tako kot v nekaterih evropskih državah, ampak je oportunistično, ko ženske preventivno prihajajo v centre za boleznj dojk (CBD) na pregled po priporočilu zdravnika ali po lastni želji. Za kakovost delovanja centri nimajo enotnih državnih smernic in nad njihovim delovanjem ni nadzora.

Zaključki. Uspešnost presejanja je odvisna od izbora skupine primerne starosti, udeležbe, intervala med posameznimi krogi presejanja, števila projekcij, dvojnega odčitovanja, kontrole kakovosti ter rednega beleženja in analize doseženih rezultatov. Glavne pomanjkljivosti presejanja so napačno pozitivni in napačno negativni izvidi, izpostavljenost ionizirajočem sevanju ter prediagnosticiranost.

Ključne besede: rak dojk, presejanje, mamografija, sekundarna preventiva

Uvod

Zaradi visoke incidence predstavlja rak dojk (RD) v svetu in v Sloveniji velik zdravstveni in ekonomski problem. Slovenija se glede na število letno zbolelih za RD uvršča v srednjo tretjino svetovne lestvice. Je najpogostejši ženski rak že od leta 1968 in predstavlja 21 % vseh rakov pri ženskah.¹⁻³

V 20. stoletju je večina RD odkrita šele, ko je rak postal klinično tipen in je bil pogosto že v razširjenem stadiju. Prognoza je bila slaba,

ne glede na vrsto zdravljenja. V razširjenem stadiju je namreč bolezen že postala sistemska in se je razširila po telesu. Razvoj v boju proti RD je šel v dve smeri - v smer uspešnejše terapije za različne stadije bolezni in v smer preprečevanja napredovanja bolezni. Zadnje temelji na ugotovitvi, da je umrljivost žensk, pri katerih je bil RD ob odkritju še majhen in pogosto klinično netipen, bistveno manjša kot pri napredovalih oblikah. Ugotovitve so pripeljale do razvoja diagnostičnih metod, ki bi lahko odkrile RD v zgodnjem stadiju. Za najuspešnejšo se je pokazala mamografija. Če je pravilno narejena in odčitana ter izvedena v ustreznih časovnih razmakih, lahko odkrije večino RD že v predklinični fazi in s tem bistveno izboljša prognozo.

Avtorjev naslov: mag. Kristjana Hertl, dr.med., Onkološki inštitut Ljubljana, Zaloška 2, 1000 Ljubljana, Slovenija; telefon: +386 1 5879 353; faks: +386 1 5879 400; e-pošta: khertl@onko-i.si

Naravni potek raka dojk

Za zgodnje odkrivanje ni primeren vsak rak. V naravnem poteku raka mora obstajati obdobje, v katerem ga lahko predčasno odkrijemo z različnimi diagnostičnimi sredstvi in z zgodnjim zdravljenjem izboljšamo prognozo bolezni.

Razvoj RD razdelimo na tri obdobja (slika 1):

1. obdobje, ko RD z nobenim od znanih diagnostičnih sredstev ni mogoče odkriti;
2. obdobje (t.i. predklinična, asimptomatska faza, »sojourn time«), ko je tumor že prepoznava z mamografijo, ni pa še klinično tipen;
3. obdobje, ko postane tudi klinično tipen.

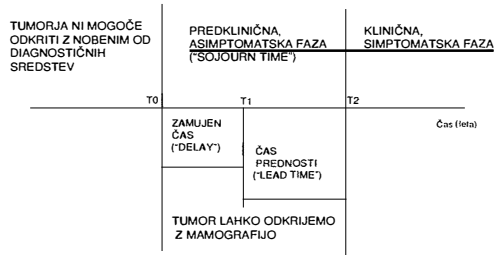
Predklinično obdobje je torej najprimernejši čas za zgodnje odkrivanje RD z mamografijo. Dolžina tega obdobja je odvisna od bioloških značilnosti raka (histološkega tipa in gradusa, hitrosti rasti). Pri manj malignih rakih je predklinična faza daljša kot pri bolj malignih (od 1,2 do 6,7 let).⁴

Predklinično obdobje lahko razdelimo še na dva dela: čas pred opravljeno mamografijo in čas po njej, dokler ne postane rak klinično tipen. Prvi del imenujemo "zamujeni čas" (*delay*) in pomeni čas, v katerem bi z mamografijo že lahko odkrili raka. Drugi del imenujemo "čas prednosti" (*lead time*) in pomeni čas, ki smo ga pridobili, ker je bil tumor z mamografijo predčasno odkrit še v netipni fazi. Odkrivanje majhnih, netipnih RD močno izboljša ozdravljivost te bolezni.⁵

Analize na podlagi randomiziranih študij ugotavljajo, da RD v osnovi ni sistemska bolezen (čeprav nekateri trdijo nasprotno), temveč progresivna bolezen, ki jo je mogoče v njenem poteku predčasno zaustaviti z zgodnjim odkritjem in operacijo. Za preživetje oz. prognozo je pomembno, v katerem delu obdobja razvoja ustavimo bolezen.

Najpomembnejši napovedni dejavniki, kako bo bolezen potekala, so:^{4,6}

– *velikost tumorja* – čim večji je tumor, večja je verjetnost prizadetosti pazdušnih bezgavk in oddaljenih metastaz;



Slika 1. Obdobja v naravnem poteku raka dojk (RD).

– *prizadetost pazdušnih bezgavk* – ženske s prizadetimi pazdušnimi bezgavkami imajo bistveno slabše preživetje;

– *histološki gradus* je mera za agresivnost tumorja; višji je, slabše je preživetje;

– *vrsta tumorja* – najboljše je preživetje pri preinvazivnem duktalnem karcinomu (DCIS), invazivnem duktalnem karcinomu (IDC) gradus 1, tubularnem in mucinoznem karcinomu; slabše pri IDC gradus 2, medularnem in lobularnem karcinomu; najslabše pa je preživetje pri IDC gradus 3. Od vrste tumorja je odvisna tudi dolžina predklinične faze.

Velikost, vrsta in histološki gradus tumorja ter stanje pazdušnih bezgavk, vplivajo na preživetje za RD neodvisno od starosti ženske. Pri mlajših ženskah (40-49 let) tumorji navadno hitreje rastejo kot pri starejših ženskah.

Znižanje umrljivosti za RD kot posledica presejanja z mamografijo bo torej največje pri odkrivanju čim večjega števila *pod 1 cm velikih, invazivnih, duktalnih karcinomov histološkega gradusa 3*.

Presejanje (*screening*) za odkrivanje raka dojk

Presejanje pomeni redno pregledovanje zdravih žensk določene starosti z mamografijo. Njegov namen je odkriti klinično še netipne tumorje. Temelji na spoznanju, da je zdravljenje RD bistveno uspešnejše, če je rak odkrit na začetni stopnji, ko še ni postal tipen.⁵

Prva poročila o uspešnosti presejanja z ma-

mografijo in kliničnim pregledom segajo v leto 1963, ko so v študiji HIP (Health Insurance Plan of Greater New York) ugotovili manjšo umrljivost zaradi RD, ki je bila posledica presejanja.⁷ Glede na zanimive ugotovitve, je bilo kasneje izvedenih še več randomiziranih študij z enakim namenom, t.j. ugotoviti vpliv organiziranega presejanja z mamografijo (z ali brez kliničnega pregleda) na znižanje umrljivosti za RD.

Na podlagi različnih študij se je leta 1986 v okviru programa "Evropa proti raku" v več državah začel pilotni projekt, katerega namen je bil nabiranje praktičnih izkušenj za kasnejšo uvedbo presejanja na nivoju celotne države. Sodelovale so Belgija, Irska, Francija, Španija, Portugalska, Grčija, Italija, Danska, Luksemburg in Nemčija. Velika Britanija in Nizozemska v pilotnem projektu nista sodelovali, saj sta se že na osnovi lastnih izkušenj odločili za uvedbo presejanja na nacionalni ravni.⁸ Kasneje sta od vseh sodelujočih držav le Francija in Luksemburg uvedla presejanje na državni ravni.⁹

Veliko vznemirjenje je leta 2000 povzročil članek Goetscheja in Olsena, kjer se vprašujeta, ali je presejanje za RD z mamografijo smiselno? Ponovno sta pregledala metodologijo vseh randomiziranih študij in ponovila metaanalize. Ugotovila sta številne metodološke napake in zaključila, da presejanje z mamografijo ni smiselno, saj ni jasnih dokazov o resničnem zmanjšanju umrljivosti.¹⁰

Kot odgovor na tako drzne trditve se je marca 2002 v Mednarodni agenciji za raziskovanje raka v Lyonu zbrala skupina strokovnjakov in še enkrat pregledala opravljene študije. Izsledki so bili objavljeni v posebni publikaciji.⁹ Zaključili so, da je dovolj dokazov, da presejanje z mamografijo pri ženskah starih 50-69 let zmanjša umrljivost za RD za 25%. Manj zanesljivi so dokazi o uspešnosti mamografije pri ženskah starih 40-49 let, kjer je umrljivost zmanjšana le za 19%. Ni pa dokazov o uspešnosti presejanja z mamografijo pri ženskah pod 40 in nad 69 let. Prav tako ni do-

kazov za uspešnost presejanja samo s kliničnim pregledom ali samo s samopregledovanjem.

Leta 1992 je izšla knjiga "Evropske smernice za zagotovitev kakovosti (Quality Assurance-QA) v mamografskem presejanju". Njen namen je bil poenotiti oz. standardizirati postopke pri izvedbi presejanja, zagotoviti njegovo kakovost in podati priporočljive vrednosti kazalcev kakovosti za boljše vrednotenje uspešnosti dela. Izdaja je bila do danes že večkrat dopolnjena, zadnja je iz leta 2001.¹¹

Merilo za učinkovitost presejanja je zmanjšanje umrljivosti za RD med redno mamografiranimi ženskami. Pri randomiziranih študijah je ta učinek razpoznaven relativno hitro. Pri presejanju celotne populacije žensk določene starosti pa je učinek, t.j. zmanjšanje umrljivosti, zaradi spodaj naštetih razlogov zaznaven precej kasneje kot pri študijah:⁹

- slabša udeležba pri presejanju na nivoju države (motivacija);
- vključene tudi ženske z RD ugotovljenim pred začetkom presejanja (v študijah NE);
- slabša opremljenost in neizkušenost kadrov določenih centrov;
- postopno vključevanje pokrajini v organizirano presejanje, kar lahko traja več let.

Presejanje je mogoče izvajati *organizirano* ali *oportunistično*. Organizirano presejanje pomeni pisno vabljenje žensk določene starosti na mamografijo. Pri oportunističnem presejanju pa se ženske pregledujejo na lastno pobudo ali po nasvetu zdravnika, predvsem če sodijo v rizično skupino. Tako obliko presejanja poznamo tudi v Sloveniji.

Razlike med organiziranim in oportunističnim (neorganiziranim) presejanjem:

- centri, ki se ukvarjajo s oportunističnim presejanjem bistveno manj pozornosti namenijo kakovosti, tako tehnični kontroli kakovosti (QC) kot tudi izobraževanju radioloških inženirjev in radiologov;
- vsak center dela neodvisno po lastnih pravilih, kar pripelje v različnih centrih do velikih doktrinarnih odstopanj;

– ni enotnega beleženja rezultatov, kar bi omogočilo oceno kakovosti dela in primerjanje med centri;

– udeležba je pri oportunističnem presejanju precej slabša, saj pisno vabljenje na preiskavo prepriča bistveno več žensk. Znano je, da udeležba žensk pod 70% ne pripelje do znižanja umrljivosti za RD v ciljni populaciji;

– razmerje med ceno in učinkom (cost-effectiveness ratio) je bolj ugodno pri organiziranem presejanju;

V grobem je presejanje večstopenjski proces, od katerega prav vsaka stopnja nosi svoj del odgovornosti za končni uspeh presejanja:⁹

1. opredelitev ciljne populacije;
2. povabilo na presejanje;
3. kakovostno narejena mamografija (radiološki inženirji);
4. kakovostno odčitana slika (radiologi);
5. učinkovita nadaljnja diagnostika odkritih sprememb (rentgenska, citološka, histološka);
6. učinkovito zdravljenje odkritih RD (kirurško, internistično, radioterapevtsko);
7. sprotne analize vsake stopnje posebej (po kazalcih kakovosti v Smernicah Evropske unije) ter sprotne popravljanje napak.

Uspešnost presejanja v ožjem smislu je odvisna od:

1. izbora ustrezne starostne skupine;
2. udeležbe;
3. časovnega intervala med posameznimi krogi presejanja;
4. števila projekcij;
5. dvojnega odčitavanja;
6. kontrole tehnične kakovosti (*quality control - QC*),
7. ovrednotenja kazalcev uspešnosti (*performance indicators*).

1. Izbor ustrezne starostne skupine

Starostno obdobje, v katerem redno presejanje z mamografijo uspešno zmanjša umrljivost, je predmet številnih razprav in dilem. V randomiziranih študijah so najboljši uspeh

opažali v skupini od 50-69 let, čeprav je bil v manjši meri uspeh zaznaven tudi pri ženskah od 40 do 49 let starosti.

Večina držav, ki že imajo organizirano presejanje na državnem nivoju, vključuje v program ženske od 50 do 69 leta. Le redke države v Evropi vključujejo v redno presejanje ženske mlajše od 50 let (Islandija, Švedska). Nekatere države, med njimi tudi ZDA, nimajo priporočene zgornje meje starosti.⁹

Največ nesoglasij je glede učinkovitosti presejanja v starosti 40-49 let. Raziskave so pokazale, da je zmanjšanje umrljivosti v tej starosti manj izrazito, pokaže se šele 10 ali več let po začetku presejanja in doseže le 16-19% zmanjšanje.

Slabe strani presejanja v starosti 40-49 let:¹²

– *več napačno negativnih izvidov*: do 25% invazivnih karcinomov ni odkritih z mamografijo v primerjavi z ženskami od 50-69 let, pri katerih jih ni vidnih le 10%;

– *več napačno pozitivnih izvidov*: do 10%, kar je enako kot pri starejših ženskah, le da je pri mlajših precej nižja incidenca RD. Vzrok je predvsem v gosti in nepregledni strukturi mladih dojk;

– *psihične posledice* pri napačno pozitivnih in napačno negativnih izvidih;

– *odkritih je tudi nekaj počasi rastočih RD*, ki bi bili čez 10 let še dovolj zgodaj odkriti;

– *škoda zaradi rentgenskega sevanja*: znano je da so rentgenski žarki pri mladem tkivu škodljivejši kot pri starejšem.

Dokazano je tudi, da tumorji v tej starosti rastejo hitreje. Predklinična faza traja od 4-24 mesecev, zato je, če se izvaja presejanje tudi teh žensk, priporočljiv interval krajši od 2 let (12-18 mesecev).^{6,13} Kljub negotovim dokazom o učinkovitosti presejanja te starostne skupine pa več avtorjev ugotavlja, da se pri rednem slikanju v tej starosti odkrijejo manjši tumorji, pri katerih je večji del še v lokaliziranem stadiju, kar omogoča manjši obseg operacij in boljšo prognozo.^{13,14}

2. Udeležba

V večini držav, kjer organizirano izvajajo presejanje, so ženske v določeni starosti pisno povabljeni na mamografijo vsako drugo leto. Nekatere države ženske o presejanju obveščajo le s sredstvi javnega obveščanja.⁹ V teh državah je ponavadi udeležba precej slabša, saj določene skupine žensk samo s splošnim obvestilom ni mogoče pritegniti na pregled.¹⁵

Učinek presejanja se s populacijskega vidika lahko pokaže samo, če je redno pregledovan zadosten delež ciljnega prebivalstva (najmanj 70%).

Za udeležbo in s tem za uspešnost presejanja je izredno pomembna dobra obveščенost žensk tako o pozitivnih kot o negativnih posledicah presejanja. Na podlagi dobljenih informacij se lahko vsaka odloči za ali proti presejanju. Več študij ugotavlja, da veliko žensk precenjuje zanesljivost mamografije. Posledica prekomernega zaupanja je, da ženske prepozno reagirajo na zatipane spremembe v času po negativni mamografiji. Pogosto se v primeru intervalnega RD čutijo opeharjene in grozijo s tožbo, v primeru odkritega intervalnega RD pri znanki pa izgubijo vero v smiselno presejanja. Pri prekomernem zaupanju v zanesljivost mamografije lahko doživijo velik stres, če so povabljeni nazaj na obdelavo, v prepričanju da imajo raka.¹⁶ Vse zgoraj našteje dileme zaradi nezadostnega znanja o presejanju z mamografijo povzročijo slabšo odzivnost oz. udeležbo. Prav zato je obveščенost ženske o pozitivnih in negativnih učinkih, o senzitivnosti in specifičnosti mamografije nujna za uspešnost presejanja.¹⁷

3. Časovni interval

Hitrost rasti tumorjev je v različnih starostnih obdobjih različna. Pri starejših ženskah tumorji v povprečju rastejo počasneje in imajo daljšo predklinično fazo. Zadnja dognanja kažejo, da je glede na trajanje predklinične faze ter na »*cost-benefit*«, smiselno 24 mesečni interval pri presejanju žensk nad 50 let ter 12-

18 mesečni interval pri ženskah mlaših od 50 let.⁶

Glede na ta spoznanja in na izkušnje iz randomiziranih študij večina držav z organiziranim presejanjem pregleduje ženske od 50 do 69 let vsaki dve leti, izjema je le Velika Britanija, ki pregleduje vsaka 3 leta. Če je presejanje na voljo tudi ženskam med 40. in 50. letom, so pregledi pogostejši, in sicer na 12-18 mesecev.

4. Projekcije

Slikanje dojk v dveh projekcijah (v primerjavi z eno projekcijo) izboljša senzitivnost mamografije ter zniža število napačno pozitivnih izvidov. Švedska študija je pokazala, da je pri slikanju le v eni projekciji lahko spregledanih 10-20% malih karcinomov v velikosti do 10 mm.¹⁸

Anglija je pričela presejanje z uporabo ene projekcije in je leta 2003 prešla na uporabo dveh projekcij pri vseh preventivnih mamografijah. Posledica spremembe je bilo 24% več odkritih malih karcinomov ter 15% manj dodatnih obdelav.¹⁹

V randomiziranih študijah so bile dojke slikane v eni projekciji (poševni – *mediolateral oblique*, MLO) ali dveh projekcijah (MLO in kraniokaudalni – CC). V državah z organiziranim presejanjem se pri slikanju v prvem krogu vedno uporabljata obe projekciji, v naslednjih krogih pa pri nekaterih le ena (poševna ali polstranska – MLO) projekcija.

5. Dvojno odčitavanje

Odkrivanje čim večjega števila majhnih invazivnih rakov z najmanjšim številom dodatnih preiskav je za radiologa zahtevna naloga. Mamografski izgled raka namreč ni vedno značilen. Poznamo dva vzroka, da rak na mamografiji ni pravilno opredeljen: radiolog ga zaradi neznačilnega izgleda spregleda ali ga napačno opredeli kot benigno spremembo.⁹ Prepoznavanje malih RD je otežkočeno tudi zaradi

raznolikega izgleda normalnega tkiva dojk. Neodvisno dvojno odčitavanje vseh mamogramov zviša senzitivnost in odkrije 5-15% več RD.

Dvojno odčitavanje se lahko izvaja na različne načine: neodvisno odčitavanje dveh radiologov brez soglasja, odčitavanje s soglasjem (konsenzom) ali dvojno odčitavanje z odločujočim mnenjem (arbitražo) tretjega. V prvem primeru pokličemo na obdelavo vse ženske, ki jih predlaga en ali drug radiolog, kar običajno nekoliko zniža specifičnost oz. poveča število dodatnih preiskav.^{20,21} V drugem primeru radiologa po neodvisnem odčitavanju slik ponovno pregledata mamograme, pri katerih nista bila soglasna, in se skupaj odločita o potrebnosti dodatnih preiskav. V tretjem primeru pa se pri nesoglasju glede dodatnih preiskav, upošteva mnenje tretjega, ponavadi najbolj izkušenega radiologa. V obeh zadnjih primerih število dodatnih preiskav ostaja nespremenjeno ali se zmanjša.^{6,22}

Večina držav ima dvojno odčitavanje pri vseh presejalnih mamografijah, Islandija pri 95%, Velika Britanija pa pri 80%.²³ V priporočilih Smernic Evropske unije je dvojno odčitavanje obvezno pri decentralizirano urejenem presejanju ali kjer je eden od radiologov manj izkušen.¹¹ Drugi odčitovalec prihaja iz sekundarnega centra in odčita najmanj 5000 mamogramov letno. Pri centralizirano urejenem presejanju, kjer odčitujejo le izkušeni radiologi v sekundarnih centrih, dvojno odčitavanje ni obvezno, je pa priporočljivo.²⁴

Za zvišanje senzitivnosti mamografije in kot nadomestilo za drugega odčitovalca je bil razvit računalniški program CAD (*Computer Aided Diagnosis*).^{25,26} Radiolog uporabi CAD šele po prvem natančnem pregledu mamogramov. Filme naloži v aparat za digitalizacijo slik, ki mamograme računalniško analizira in označi sumljiva mesta. Radiolog ponovno primerja označena mesta z rentgenogrami in oceni stopnjo sumljivosti označenih sprememb. Slaba stran CAD je predvsem v nizki specifičnosti, kar lahko privede do večjega

števila dodatnih obdelav in ni primeren za manj izkušene radiologe.

6. Kontrola tehnične kakovosti

Predpogoj za učinkovito zgodnje odkrivanje RD so kakovostni mamogrami. Slaba kakovost mamogramov zmanjša uspeh presejanja: manjše znižanje umrljivosti, povečano število spregledanih rakov in večje število napačno pozitivnih izvidov.²³

Mamografija je ena izmed najbolj zahtevnih slikovnih metod. Pri nobeni od drugih slikovnih diagnostik ni kakovost posnetka tako pomembna, kot prav pri mamografiji, saj omogoča odkrivanje že nekaj mm velikih, pogosto preinvazivnih karcinomov.

O kakovostnem mamogramu govorimo, kadar prikaže kar največ tkiva dojke, je primerno osvetljen, visoko kontrasten, brez šumov ali artefaktov ter narejen z najnižjo možno dozo sevanja. Tak posnetek radiologu omogoči razpoznavo obolelega tkiva z največjo mogočo senzitivnostjo in specifičnostjo.²⁷

Kontrola tehnične kakovosti pri mamografiji je skupek testov, ki jih uporabljamo za preizkus tehnične usposobljenosti mamografskega aparata, kasete s filmi, razvijalca ter sistema v celoti.²⁸ Leta 1985 so v ZDA opravili analizo mamografskih centrov ter ugotovili velike razlike med centri predvsem v kakovosti mamografskih slik (34% jih je bilo ocenjenih kot slabše kakovosti) in v dozi sevanja (razlike med centri za faktor 10). Le redki centri so redno opravljali priporočene teste za kontrolo kakovosti. Zato je leta 1987 *American College of Radiology (ACR)* izdal natančna navodila, v katerih je določil teste, ki jih je potrebno izvajati dnevno, tedensko, mesečno ali letno. Dovoljenje za opravljanje mamografij je center lahko dobil le, če je izpolnjeval navodila ACR.²⁹ Podobno so bile tudi v Evropi v okviru programa "Evropa proti raku" izdane "Evropske smernice za zagotovitev kakovosti (*Quality Assurance - QA*) v mamografskem presejanju". V Smernicah Evropske unije je

natančno opredeljeno, katere teste je potrebno opraviti v vsaki mamografski enoti in v kakšnem časovnem intervalu. Za doseganje enotne in primerljive kakovosti mamogramov v celotni državi se v Smernicah priporoča centralno vodeno zbiranje in analiza vseh rezultatov opravljenih testov.¹¹

Del testov lahko radiološki inženirji izvajajo na fantomu. Gre za polkrožen merilec, ki je zaradi svoje oblike in sestave enak slikani dojki.³⁰ Pri analiziranju slike fantoma določimo kontrastnost, prostorsko ločljivost, poiščemo najmanjše še vidne mikrokalcinacije in najmanjšo opazno simulacijo tumorja. Vendar pa rezultati meritev niso vedno skladni z dejansko kakovostjo mamograma narejenega v diagnostični enoti, saj je kakovost posnetka odvisna tudi od ostalih (od meritev neodvisnih) dejavnikov (npr. od dovolj močne in pravilne kompresije ob slikanju, pravilne nastavitve fotocelice, pravilnega pozicioniranja in pravilne oznake slike), ki pa so v veliki meri odvisni od usposobljenosti radiološkega inženirja. Prav zaradi takega občasnega neujemanja med tehničnimi meritvami in dejanskim stanjem, je za oceno kakovosti mamograma pomembna tudi klinična presoja mamograma. Klinična presoja mamograma je delo zdravnika radiologa in radiološkega inženirja ter vključuje še druge, od fizikalnih meritev neodvisne, za kakovosten mamogram pa prav tako zelo pomembne dejavnike, kot so ocena pravilnega položaja dojke ob slikanju, ocena zadostne kompresije, ocena kontrastnosti in ekspozicije, artefaktov in pravilnega označevanje slike.^{27,31}

7. Ovrednotenje kazalcev kakovosti

Glavni cilj presejanja je zmanjšanje umrljivosti za RD. Pri populacijskem presejanju do tega pride šele več let po pričetku presejanja, precej kasneje kot pri randomiziranih študijah. Glede na dolgoročnost končnega cilja so bili, na podlagi izkušenj iz randomiziranih študij, priporočeni določeni *zgodnji kazalci ka-*

kovosti presejanja (performance indicators) in njihove priporočljive vrednosti. Doseganje teh vrednosti je prognostičen pokazatelj kakovosti dela. Z natančno primerjavo pri presejanju dobljenih vrednosti s priporočenimi je mogoče pravočasno ugotoviti odstopanja in popraviti nepravilnosti v procesu presejanja, ki bi bile sicer razpoznavne šele čez več let, ko ne bi prišlo do želenega zmanjšanja umrljivosti. Študije so namreč pokazale, da doseganje priporočenih vrednosti teh kazalcev kakovosti dolgoročno pripelje do zmanjšanja umrljivosti za RD, kar je končni cilj presejanja. Priporočeni kazalci kakovosti in njihove vrednosti so bili zbrani in objavljeni v Smernicah Evropske unije.¹¹

Razviti so bili različni računalniški programi, ki iz dobljenih vrednosti določenih kazalcev kakovosti, predvidijo sorazmerno zmanjšanje umrljivosti. Zmanjšanje umrljivosti je mogoče izračunati iz udeležbe in števila odkritih invazivnih malignomov, iz udeležbe in števila intervalnih rakov ali iz velikosti, histološkega gradusa in stanja pazdušnih bezgavk pri ugotovljenih rakih.⁹ Odstopanje izračunane umrljivosti od pričakovane nas še dovolj zgodaj opozori na morebitne nepravilnosti, ki jih je še mogoče popraviti.

Eden od pomembnejših kazalcev kakovosti je udeležba žensk primerne starosti. Ugotovljeno je bilo, da preizkušena udeležba pri presejanju ne pripelje do statistično značilnega znižanja umrljivosti v ciljni populaciji. Med ostale pomembnejše kazalce kakovosti štejejo še:

7.1. število in odstotek žensk, ki so bile zaradi mamografsko vidnih sprememb povabljene na dodatne preiskave: ciljano slikanje, ultrazvočni pregled, punkcijo ali diagnostično lokalizacijo;

7.2. število odkritih invazivnih rakov na 1000 žensk - glede na različno incidenco RD v evropskih državah naj bi bilo število novo odkritih rakov v prvem krogu presejanja trikratnik letne incidence, preračunane na 1000 žensk določene starosti;

7.3. število in odstotek odkritih duktalnih karcinomov in situ (DCIS);

7.4. število in odstotek odkritih invazivnih rakov, manjših od 10 mm. Število odkritih majhnih invazivnih rakov pomembno vpliva na zmanjševanje umrljivosti in je dober pokazatelj kakovostnega odčitovanja slik in kakovosti mamogramov;

7.5. število in odstotek odkritih rakov z negativnimi pazdušnimi bezgavkami;

7.6. število in odstotek rakov glede na histološko vrsto tumorja, gradus in stanje pazdušnih bezgavk;

7.7. število in odstotek odkritih intervalnih rakov;

7.8 število in odstotek rakov, ki jim je bila postavljena dokončna diagnoza že pred operacijo;

7.9. specifičnost in senzitivnost ter pozitivna napovedna vrednost (PNV) mamografije.

Pomanjkljivosti presejanja

Izpostavljenost ionizirajočemu sevanju

Pri sodobnih aparatih in filmih je količina rentgenskih žarkov majhna, precej manjša od količin, ki so bile potrebne pri starih aparatih (študija HIP).³² Vsi izračuni verjetnosti za razvoj RD kot posledico izpostavljenosti rentgenskim žarkom so zgolj hipotetični in dobljeni na podlagi izkušenj z Japonske. Ugotovili so, da je na sevanje najobčutljivejše mlado žlezno tkivo ter da občutljivost z leti pada. Posledice izpostavljenosti sevanju se kažejo šele po 10 letih in kasneje.

Glede na Smernice Evropske unije naj doza rentgenskih žarkov na eno dojko v 2 projekcijah ne presega 2 mGy.¹¹ Ženska, ki jo slikamo vsaki 2 leti od 40-70 leta v 2 projekcijah, prejme v 30 letih rednega mamografiranja absorpcijsko dozo 64 mGy.⁹ Redno mamografiranje naj bi bilo vzrok za nastanek 1-5 karcinomov na 100.000 žensk,¹² kar je zanemarljivo, če vemo, da je normalno tveganje za RD skoraj 10%. Redno mamografiranje na dve le-

ti torej poviša tveganje ženske za razvoj RD z 9,09% na 9,14%.³²

Napačno negativni izvidi

V literaturi napačno negativen izvid pogosto enačijo z intervalnim karcinomom, čeprav ta dva pojma ne pomenita popolnoma isto. Napačno negativni raki so le del vseh intervalnih rakov.

Intervalni rak dojke (IRD) je po definiciji primarni RD, ki je pri ženski z negativnim rezultatom mamografije ugotovljen še pred naslednjim krogom presejanja (ločeno se beleži število IRD v 12 in 24 mesecih po mamografiji). Ženski se po opravljeni mamografiji zagotovi, da je brez bolezenskih sprememb, nato pa v nekaj mesecih (od 0 do 24 mesecev) ugotovimo malignom. Intervalne rake delimo na spregledane (napačno negativne) in na rake nastale »na novo«.

O *spregledanem raku* govorimo, kadar je bil RD že viden na poprejšnjih mamogramih, ki pa so bili napačno ocenjeni kot normalni ali pa so bile vidne spremembe opredeljene kot benigne (napačno negativen izvid). Delež spregledanih RD je mogoče ocenjevati le z retrospektivno analizo. Vzrok napačno negativnega izvida je slabše prepoznavanje (percepcija) ali napačna ocena (interpretacija) lezije. *Slabše prepoznavanje* malih karcinomov, ki so pogosto nespecifičnega izgleda in se le malo razlikujejo od okoljnega normalnega tkiva, je najpogosteje posledica neizkušenosti, utrujenosti in slabše koncentracije radiologa. Problem prepoznavanja je zlasti prisoten pri odčitavanju presejalnih mamografij, kjer je na veliko število normalnih izvidov le malo patoloških. O *napačni oceni* govorimo, ko radiolog spremembo vidi, vendar jo napačno opredeli kot benigno.^{25,26}

Načini za zmanjšanje števila napačno negativnih izvidov so različni. Zelo pomembna je izkušnost, vaja, stalno izpopolnjevanje, dvojno odčitavanje, retrospektivno pregledovanje spregledanih rakov ter uporaba CAD.³³

Spregledani oz. napačno negativni raki

predstavljajo le približno tretjino vseh intervalnih rakov, ostali dve tretjini pa je rakov, ki so v obdobju med dvema krogoma presejanja zrasli »na novo« .^{25,34,35} Ti intervalni raki se pojavijo na novo zaradi hitre rasti in jih zato ni mogoče pravočasno odkriti. Ena od študij ugotavlja, da je med intervalnimi raki 41% rakov s podvojitvenim časom krajšim od 100 dni. Počasneje rastoči RD imajo daljšo predklinično fazo in s tem več možnosti, da so odkriti z rednim presejanjem.³⁵ V eni od študij ugotavljajo, da so RD odkriti z presejanjem običajno manj agresivni, najagresivnejši raki s kratko predklinično fazo se pojavijo največkrat med posameznimi krogi kot intervalni raki.³⁶ Intervalni raki so pogostejši pri mladih ženskah zaradi večjega deleža dojk z gosto, mamografsko slabše pregledno strukturo ter zaradi hitrejše rasti tumorjev v mlajšem obdobju.

Intervalni raki so pomemben kazalec kakovosti presejanja. Približno 70% rakov v nepresejani populaciji predčasno odkrijemo s presejanjem, 30% pa je intervalnih.^{35,37} Po priporočilih Smernic Evropske unije naj število intervalnih karcinomov v 12 mesecih po normalnem izvidu presejanja ne presega 30% vseh karcinomov odkritih letno v nepresejani populaciji, v 24 mesecih pa 50%. Pri organiziranem presejanju je za analizo uspešnosti posameznih centrov pomembno beleženje števila, velikosti in stadija TNM pri intervalnih rakah. Študije namreč ugotavljajo, da intervalni preinvazivni in invazivni raki, manjši od 1 cm ne vplivajo toliko na umrljivost kot intervalni raki, odkriti v napredovalem stadiju.

V Sloveniji se spregledan RD še vedno razume kot nesposobnost radiologa ne pa kot dejstvo, ki se mu pri presejanju ne da popolnoma izogniti. Pomembno je le, da število IRD ne presega še dovoljenih vrednosti. Znano je namreč, da določeno število RD zaradi netipičnega izgleda ne prepoznamo na prvi pogled, temveč šele z dodatnimi preiskavami. To pa ima za posledico povišanje števila dodatnih obdelav (*recall*), ki naj bi bilo pri presejanju čim nižje (pod 10%). V eni izmed študij

ugotavljajo, da bi bilo za odkrivanje vsakega od teh slabše prepoznavnih rakov potrebno poklicati na dodatno obdelavo 100-400 žensk, od katerih bi se velika večina izkazala kot napačno pozitivna.³⁸

Napačno pozitivni izvidi

O napačno pozitivnem izvidu govorimo, kadar je ženska zaradi mamografsko vidnih nejasnosti povabljen na dodatne preiskave, sprememba pa se izkaže kot benigna. Vsaka dodatna obdelava (ciljano slikanje, ultrazvočna preiskava, tanko- ali debeloigelnja biopsija, diagnostična operacija), ki se kasneje izkaže kot negativna, predstavlja nepotreben stres za žensko in finančni strošek za državo.^{11,39}

Smernice Evropske unije priporočajo ločeno beleženje deleža žensk poklicanih na dodatne obdelave zaradi *tehničnega vzroka* (nezadostna ekspozicija, kompresija), za *pojasnitev mamografsko vidnih sprememb* in deleža žensk, ki opravijo *dodatna slikanja istočasno z osnovno mamografijo* po odločitvi za to usposobljenega radiološkega inženirja (kar pa v Sloveniji ni običaj). Po priporočilih Smernic Evropske unije naj število poklicanih na dodatne obdelave zaradi mamografsko vidnih sprememb ne presega 7% vseh presejanih žensk v prvem krogu, v vseh naslednjih krogih pa naj ne presega 5%. Dodatnih 3% lahko pokličemo na ponovitev slikanja zaradi tehničnega vzroka in pri dodatnih 5% opravimo dodatne projekcije istočasno z osnovno mamografijo.

V Sloveniji v povprečju zbolijo letno za RD 0,095% žensk vseh starosti oz. 0,178% žensk starosti 50-69 let. Če upoštevamo priporočila Smernic za dovoljen delež dodatnih preiskav (7-10%), vidimo, da pri večini žensk z dodatnimi obdelavami ne potrdimo raka in govorimo o napačno pozitivnih izvidih.

Nekateri pri izračunu deleža napačno pozitivnih izvidov upoštevajo le ženske, pri katerih so bile opravljene invazivne preiskave, kot so biopsije ali diagnostične lokalizacije. Vsekakor pa večina upošteva vse dodatne prei-

skave (tudi neinvazivne), zaradi katerih je bila ženska povabljen na dodatne obdelave. Dejstvo je, da po eni strani znižanje števila dodatnih preiskav, zniža število napačno pozitivnih izvidov in zviša specifičnost, po drugi strani pa ima nizko število dodatnih preiskav lahko za posledico večje število spregledanih RD oz. nižjo senzitivnost.⁴⁰

Odstotek napačno pozitivnih izvidov se med državami razlikuje, npr. med Nizozemsko, ki dosega izredno nizko številko (0,7%) ter ZDA, kjer sega čez 17%. V ZDA se namreč zdravniki zaradi strahu pred tožbami precej pogosteje odločajo za nadaljnjo diagnostiko določenih sprememb, ki so bolj verjetno benigne (npr. okrogle omejene zgostitve, majhne skupine neopredeljivih mikrokalcinacij).

Več študij je pokazalo, da napačno pozitiven mamogram, kljub začetnemu stresu, dolgoročno ne vpliva na udeležbo žensk pri naslednjih krogih presejanja. Pogosto jih celo spodbudi k rednejšim obiskom.^{39,41} Jakost stresa pri ženski je pogosto povezana s stopnjo invazivnosti dodatnih preiskav. Pri biopsijah in diagnostičnih lokalizacijah je stres večji kot pri ultrazvočnih preiskavah in dodatnih rentgenskih slikanjih.⁹

V eni izmed švedskih randomiziranih študij so analizirali stroške dodatnih preiskav in ugotovili, da je cena dodatnih preiskav zaradi mamografsko vidnih sprememb, ki so se izkazale za napačno pozitivne, dosegla tretjino stroškov potrebnih za presejanje vseh ostalih žensk.⁴²

Verjetnost za napačno pozitiven mamogram je pogostejša pri mladih z gosto strukturo dojk, pri ženskah s pozitivno družinsko anamnezo, pri ženskah, ki so bile hormonsko zdravljene ali pri ženskah z velikim razmakom med slikanji. Ne nazadnje je verjetnost za napačno pozitiven izvid odvisna tudi od (ne)izkušenosti radiologa.⁴⁰

Prediagnosticiranost

Prediagnosticiranost (*overdiagnosis*) pomeni s presejanjem slučajno odkrit invazivni ali pre-

invazivni RD, ki zaradi svoje neagresivne narave za življenje ne bi nikoli ogrožal ženske.^{32,43,44}

Na obdukcijah je bil pri 1,3% žensk slučajno odkrit invazivni in pri 8,9% žensk preinvazivni duktalni rak. Določeno število rakov celo življenje ostane preinvazivnih, invazivni pa se lahko le minimalno povečajo. Dobra kakovost mamogramov nam po eni strani omogoča zgodnje odkrivanje RD, po drugi strani pa pripomore tudi k odkrivanju neagresivnih oblik rakov in povzroči hude skrbi ženskam, ki sicer ne bi nikoli vedele za svojo bolezen. Škodljive posledice takega odkrivanja so predvsem v nepotrebnem zdravljenju (*overtreatment*), zaradi katerega ženska trpi za duševnimi in telesnimi posledicami ter lahko ima nepotrebne finančne stroške.

Število rakov, ugotovljenih v naslednjih krogih presejanja (ne ob prvem), je le nekoliko višje od števila rakov v nepresejani populaciji, le da so odkriti bistveno prej. Razlika v številu gre delno tudi na račun odkritja določenega števila rakov, ki zaradi svoje narave nikoli ne bi ogrozili ženske.

Bolečine ob slikanju

Bolečina, ki nastane pri stisnjenju dojk ob slikanju, je kratkotrajna in pri ženskah ne povzroča večjega, dolgotrajnejšega stresa. Le redke navajajo bolečino kot nevzdržno. Strah pred bolečino ob slikanju večino žensk ne odvrne od rednega presejanja.⁹

Prednosti presejanja

Redno presejanje z mamografijo odkrije RD v zgodnjem stadiju, kar omogoči:

1. *manjši obseg operacije*: v preteklosti so bile zaradi večjega deleža RD odkritega v napredovalem stadiju pogostejše odstranitve cele dojke oz. mastektomije. Odkrivanje večjega deleža RD v omejenem stadiju omogoča bistveno manjši obseg operacije. Mastektomijo

je v večini primerov zamenjala tumorektomija ali kvadrantektomija, ki omogoči ohranitev vsaj dela dojke, kar ima za ženske velik psihološki pomen;

2. manjšo potrebo po sistemskem zdravljenju;
3. boljše preživetje;
4. manjšo umrljivost.

Literatura

1. *Incidenca raka v Sloveniji 2001*. Ljubljana: Onkološki inštitut - Register raka za Slovenijo; 2004.
2. Primic Žakelj M, Pompe Kirn V. Epidemiologija raka dojk in presejanje. *Radiol Oncol* 1998; **32**(Suppl 7): 7-14.
3. Pompe-Kirn V, Zakotnik B, Zadnik V. *Preživetje bolnikov z rakom v Sloveniji*. Ljubljana: Onkološki inštitut; 2003.
4. Tabar L, Duffy SW, Vitak B, Chen HH, Prevost TC. The Natural History of Breast Carcinoma. *Cancer* 1999; **86**: 449-62.
5. Tabar L, Dean PB. The control of breast cancer through mammography screening. *Radiol Clin North Am* 1987; **25**: 993-1005.
6. Tabar L, Fagerberg G, Duffy SW, Day NE; Gad A, Grontoft O. Update of swedish two-county program of mammographic screening for breast cancer. *Radiol Clin North Am* 1992; **30**: 187-210.
7. Shapiro BS. Screening: assessment of current studies. *Cancer* 1994; **74**(Suppl): 231-38.
8. The breast cancer screening pilot network of the »Europe against cancer« programme: Organizational aspects and results of the initial screening round (1989- 92). *Eur Cancer Prev* 1994; **3**(Suppl 1): 6-84.
9. Breast cancer screening. In: *IARC handbooks on cancer prevention*. Vienna: IARC; 2002. p. 179-81.
10. Goetzsche PC, Olsen O. Is screening for breast cancer with mammography justifiable? *Lancet* 2000; **355**: 129-34.
11. Perry N, Broeders M, de Wolf C, Tornberg S. European guidelines for quality assurance in mammography screening. Luxembourg: Office for the Official Publications of the European Communities; 2001.
12. National Institutes of Health Consensus Development Conference Statement: Breast Cancer Screening for Women Ages 40-49, January 21-23, 1997. National Institutes of Health Consensus Development Panel. *J Natl Cancer Inst* 1997; **89**: 1015-26.
13. McPherson CP, Swenson KK, Jolitz G, Murray CL. Survival of women ages 40-49 years with breast carcinoma according to method of detection. *Cancer* 1997; **79**: 1923-32.
14. Buseman S, Mouchawar J, Calonge N, Byers T. Mammography screening matters for young women with breast carcinoma. *Cancer* 2003; **97**: 352-8.
15. Paskett ED, Tatum CM, D'Agostino R, Rushing J, Velez R, Michielutte R, Dignan M. Community-based interventions to improve breast and cervical cancer screening: Results of the Forsyth County Cancer Screening (FoCaS) Project. *Cancer Epidemiol Biomarkers Prev* 1999; **8**: 453-9.
16. Barratt A, Cockburn J, Furnival C, McBride A, Mallon L. Perceived sensitivity of mammographic screening: Women's views on test accuracy and financial compensation for missed cancers. *J Epidemiol Community Health* 1999; **53**: 716-20.
17. Dixon-Woods M, Baum M, Kurinczuk J. Screening for breast cancer with mammography. [Letter to editor]. *Lancet* 2001; **358**: 2166-7.
18. Andersson I, Janzon L, Pettersson H. Radiographic patterns of the mammary parenchyma. Variation with age at examination and age at first birth. *Radiology* 1981; **138**: 59-62.
19. Blanks RG, Moss SM. Breast cancer screening sensitivity in the NHSBSP: recent results and implications. *Breast* 1999; **8**: 301-2.
20. Harvey SC, Geller B, Oppenheimer RG, Pinet M, Riddell L, Garra B. Increase in cancer detection and recall rates with independent double interpretation of screening mammography. *AJR Am J Roentgenol* 2003; **180**: 1461-7.
21. Anderson EDC, Muir BB, Walsh JS, Kirkpatrick AE. The efficacy of double reading mammograms in breast screening. *Clin Radiol* 1994; **49**: 248-51.
22. Anttinen I, Pamilo M, Soiva M, Roiha M. Double reading of mammography screening films-one radiologist or two? *Clin Radiol* 1993; **48**: 414-21.
23. Klabunde C, Bouchard F, Taplin S, Scharpantgen A, Ballard-Barbash R. Quality assurance for screening mammography: an international comparison. *J Epidemiol Community Health* 2001; **55**: 204-12.

24. Denton ERE, Field S. Just how valuable is double reporting in screening mammography? *Clin Radiol* 1997; **52**: 466-8.
25. Warren Burhenne LJ, Wood SA, D'Orsi CJ, Feig SA, Kopans DB, O'Shaughnessy KF, et al. Potential contribution of computer-aided detection to the sensitivity of screening mammography. *Radiology* 2000; **215**: 554-62.
26. Ciatto S, Del Turco MR, Riso G, Catarzi S, Bonardi R, Viterbo V, et al. Comparison of standard reading and computer aided detection (CAD) on a national proficiency test of screening mammography. *Eur J Radiol* 2003; **45**: 135-8.
27. Renner M, Hertl K, Guna F. Klinična presoja kakovosti mamogramov. *Radiol Oncol* 2001; **35** (Suppl 1): S7-S18.
28. Hendrick RE, Botsco M, Plott CM. Quality control in mammography. *Radiol Clin North Am* 1995; **33**: 1041-57.
29. Hendrick RE, Chrvala CA, Plott CM, Cutter GR, Jessop NW, Wilcox-Buchalla P. Improvement in mammography quality control:1987-1995. *Radiology* 1998; **207**: 663-8.
30. Zdešar U. Kakovost mamografskih slik in doze pri mamografiji v Sloveniji. *Radiol Oncol* 1999; **33**(Suppl 2): S1-S8.
31. Bassett LW. Clinical image evaluation. *Radiol Clin North Am* 1995; **33**: 1027-39.
32. Peeters PH, Verbeek AL, Zielhuis GA, Vooijs GP, Hendriks JH, Mravunac M. Breast cancer screening in women over age 50. A critical appraisal. *Acta Radiol* 1990; **31**: 225-31.
33. Birdwell RL, Ikeda DM, O'Shaughnessy KF, Sicles EA. Mammographic characteristics of 115 missed cancers later detected with screening mammography and potential utility of computer-aided detection. *Radiology* 2001; **219**: 192-202.
34. Taft R, Taylor A. Potential improvement in breast cancer detection with a novel computer-aided detection system. *Appl Radiol* 2001; **25**-8.
35. Ikeda DM, Andersson I, Wattsgard C, Janzon L, Linell F. Interval carcinomas in the Malmo mammographic screening trial; radiographic appearance and prognostic considerations. *Am J Roentgenol* 1992; **159**: 287-94.
36. Hakama M, Holli K, Isola J, Kallioniemi OP, Karkainen A, Visakorpi T, et al. Aggressiveness of screen-detected breast cancers. *Lancet* 1995; **345**: 221-4.
37. Fracheboud J, de Koning HJ, Beemsterboer PMM, Boer R, Verbeek ALM, Hendriks JHCL, et al. Interval cancers in the Dutch breast cancer screening programme. *B J Cancer* 1999; **81**: 912-17.
38. Gur D, Sumkin JH, Hardesty LA, Clearfield RJ, Cohen CS, Ganott MA, et al. Recall and detection rates in screening mammography. A review of clinical experience – implications for practice guidelines. *Cancer* 2004; **100**: 1590-4.
39. Gilbert FJ, Cordiner CM, Affleck IR, Hood DB, Mathieson D, Walker LG. Breast screening: the psychological sequelae of false-positive recall in women with and without a family history of breast cancer. *Eur J Cancer* 1998; **34**: 2010-14.
40. Fletcher SW, Elmore JG. Mammographic screening for breast cancer. *N Engl J Med* 2003; **348**: 1672-80.
41. Pisano ED, Earp JA, Schell M, Vokaty K, Denham A. Screening behavior of women after a false-positive mammogram. *Radiology* 1998; **208**: 245-9.
42. Lidbrink E, Elfving J, Frisell J, Jonsson E. Neglected aspects of false positive findings of mammography in breast cancer screening: analysis of false positive cases from the Stockholm trials. *BMJ* 1996; **312**: 273-6.
43. Peeters PHM, Verbeek ALM, Straatman H, Holland R, Hendriks JHCL, Mravunac M, et al. Evaluation of overdiagnosis of breast cancer in screening with mammography: Results of the Nijmegen programme. *Int J Epidemiol* 1989; **18**: 295-8.
44. Welch HG, Black WC. Using autopsy series to estimate the disease »reservoir« for ductal carcinoma in situ of the breast: How much more breast cancer can be found. *Ann Intern Med* 1997; **127**: 1023-28.

Stanje na področju presejanja raka dojk in vzpostavitve organiziranega programa v Sloveniji

Irena Kirar Fazarinc, Maja Primic Žakelj

Oddelek za epidemiologijo in registri raka, Onkološki inštitut, Ljubljana, Slovenija

Izhodišča. Epidemiološki podatki kažejo, da preventivne aktivnosti za zgodnje odkrivanje raka dojk v Sloveniji niso učinkovite, saj se umrljivost za rakom dojk ne zmanjšuje. Učinek presejanja, ki je za posameznico takoj očiten, se v zdravju populacije pokaže šele, če je pregledan zadosten delež ciljne populacije žensk, zato je potrebno zajeti v program presejanja vsaj 70% delež ciljne populacije. Z večanjem deleža boleznih, odkrite na začetni stopnji razvoja se bo povečala možnost ozdravitve, s tem pa se bodo zmanjšali stroški zaradi pozno odkritih primerov rakave bolezni in zaradi zgodnje smrti.

Zaključki. Obvezno je začetno in dodatno izobraževanje vseh, ki sodelujejo v procesu presejanja raka dojk ter vzpostavitve mehanizmov za zagotavljanje in nadziranje kakovosti. V organiziranih presejalnih programih so potrebna za vse postopke stroga merila kakovosti.

Ključne besede: rak dojk, presejanje, program, sekundarna preventiva

Uvod

Epidemiološki podatki kažejo, da kljub strokovnim priporočilom¹ preventivne aktivnosti za zgodnje odkrivanje raka dojk v Sloveniji niso učinkovite, saj se umrljivost za rakom dojk ne zmanjšuje.² Rak dojk je v svetu, Evropi in v Sloveniji najpogostejši ženski rak.^{3,4} Incidenca se v evropskih državah povečuje, med tem ko so preventivni programi s presejanjem različno razširjeni, pa tudi različno organizirani. V Sloveniji predstavlja rak dojk po podatkih slovenskega registra približno peti

no vseh rakov pri ženskah. Število primerov, odkritih v stadiju in situ, je še majhno, leta 2000 jih je bilo le 50. Ti podatki kažejo, da sedanje oportunistično presejanje na populacijski ravni nima učinka in se kaže v slabih osnovnih epidemioloških kazalnikih: deležu boleznih, odkrite v omejenem stadiju, preživetju bolnic in umrljivosti za rakom dojk. Eden od razlogov za to stanje je tudi v tem, da je še vedno pregledan premajhen delež iz tiste ciljne populacije, kjer se učinek lahko pokaže (starost 50-69 let), po drugi strani pa zdravstveno službo čezmerno obremenjuje razjasnjevanje napačno pozitivnih primerov.

Učinek presejanja, ki je za posameznico takoj očiten, pa se v zdravju populacije pokaže šele, če je pregledan zadosten delež ciljne populacije žensk (vsaj 70%). Rak dojk izpolnjuje

Avtorjev naslov: mag. Irena Kirar Fazarinc, dr.med., Onkološki inštitut Ljubljana, Zaloška 2, 1000 Ljubljana, Slovenija; telefon: +386 1 5879 672; faks: +386 1 5879 400; e-pošta: ifazarinc@onko-i.si

je vsa merila, da je uvajanje presejanja zanj utemeljeno.⁵⁻⁸ Predlog za uvedbo organiziranega presejalnega programa za raka dojk v ciljni populaciji žensk je javnozdravstvena intervencija, ki ima za cilj zmanjšati umrljivost za rakom dojk v Sloveniji. Z večanjem deleža boleznih, odkrite na začetni stopnji razvoja se bo povečala možnost ozdravitve, s tem pa se bodo zmanjšali stroški zaradi pozno odkritih primerov rakave bolezni in zaradi prezgodnje smrti.

Stanje na področju presejanja raka dojk v Sloveniji

Uspešnost zgodnjega odkrivanja raka dojk zagotavljajo prava izbira presejalne preiskave, pregledanost ciljne starostne skupine žensk ter pravilno strokovno ukrepanje. Preventivne preglede dojk in oportunistično presejanje z mamografijo v Sloveniji trenutno opredelujeta Navodilo o spremembah in dopolnitvah navodila za izvajanje preventivnega zdravstvenega varstva na primarni ravni: Reprodukativno zdravstveno varstvo¹ in Strokovne smernice za preventivne preglede dojk v Sloveniji z dne 1. 4. 2001, dopolnjene s pripombami Razširjenega strokovnega kolegija za onkologijo v juniju 2001. Po Navodilu ginekologi na primarni ravni v okviru zgodnjega odkrivanja raka dojk pri ženskah v starosti 20-50 let opravljajo klinične preglede dojk na tri leta. Vloga kliničnega pregleda je pri zgodnjem odkrivanju raka dojk s strokovnega vidika vprašljiva, saj trenutno ni dokazov o učinkovitosti te metode pri presejanju. Ženske v ginekoloških dispanzerjih tudi učijo samopregledovanja dojk ter jih vzpodbujajo k večji ozaveščenosti. Po 50. letu starosti naj bi se v skladu s priporočili pregledi in mamografije izvajali vsaki dve leti v centrih za dojke na primarni ravni. Navodilo natančno opredeljuje ukrepe pri ženskah z večjim tveganjem za rak dojk. Presejanje z mamografijo poteka »oportunistično«, po nasvetu osebnega izbranega zdravnika ali osebnega izbranega gine-

kologa. Trenutno prihajajo le bolj ozaveščene ženske, zunaj ciljne starostne skupine, slikanja se izvajajo pogosteje kot je strokovno utemeljeno, ni povratnega pretoka informacij in ni zagotovljena sledljivost. Naročanje na mamografije praviloma ženskam povzroča mnogo težav, saj je ponekod čakalna vrsta daljša od 1 leta. Mnogokrat mamografije in preglede opravijo na pobudo žensk, lahko tudi kot množično akcijo, kadar se ponudi sponzor za te preiskave. Ker je osnovna prednost presejanja, da je bolezen odkrita na zgodnji stopnji razvoja, ker so s tem večje možnosti ozdravitve z manjšim kirurškim posegom, kar je za ženske zelo pomembno, se vsa učinkovitost tako organiziranega presejanja izniči z dolgimi čakalnimi vrstami, z neupoštevanjem že sprejetih smernic, v katerih starostnih skupinah žensk je presejanje z mamografijo smiselno ter s slabim povezovanjem izvajalcev med seboj, kar je nujno za strokovno obravnavo.

Zaradi takšnih okoliščin je Ministrstvo za zdravje imenovalo multidisciplinarno delovno skupino za pripravo strokovnih in organizacijskih osnov za celostno obravnavo raka dojk v Sloveniji. Delovna skupina je utemeljila strategijo preprečevanja, zgodnjega odkrivanja in zdravljenja raka dojk kot multidisciplinarno in interdisciplinarno nalogo. Izvedla je presečno analizo o stanju kadrovske sestave (izobrazba, usposobljenost, pogostnost izobraževanja, programi izobraževanj), opremljenosti ter varnosti in kakovosti opreme v ambulantah. Podatke so posredovali iz 28 centrov. Centrov na primarni ravni, kot so opredeljeni v Navodilih,¹ zaenkrat še ni, pač pa v sistemu zdravstvenega varstva v Sloveniji trenutno delujejo ambulante za dojke in ambulante za mamografije na sekundarni ravni, skoraj v razmerju 1:1. V ambulantah pregledujejo ženske, ki se za pregled odločijo same (kot samoplačnice) ali pa jih tja napoti zdravnik z napotnico, opravljene dejavnosti pa statistično ne evidentirajo.

Iz analize je razvidno, da je opremljenost centrov z mamografi dobra in primerljiva,

nadzor nad tehnično kakovostjo in varnostjo pa pomanjkljiv ter potreben ukrepanja. Statistično evidentiranje je metodološko povsem neprimerljivo, zato podatki niso primerni za analizo dejavnosti, t.j. oceno, koliko preventivnih pregledov in mamografij se trenutno izvaja preventivno in koliko zaradi sumljivih tipnih sprememb in kakšna je populacija pregledanih žensk, itd. Večina zaposlenih v ambulantah je zaposlenih po pogodbi. Zdravniki so po specializaciji in dodatni usposobljenosti medsebojno zelo raznoliki. V večini ambulant delujejo radiologi, klinične preglede pa opravljajo kirurgi, onkologi, ginekologi, zdravniki družinske medicine. Dejansko število razpoložljivih ustrezno izobraženih zdravnikov iz ankete ni razvidno, ker so večinoma pogodbeno zaposleni ter delujejo na več lokacijah, dejanska ocena razpoložljivega zdravniškega kadra po specialnosti pa prav tako ni bilo mogoče oceniti, ker nekateri niso natančno poročali o specialnosti svojih pogodbenih zaposlenih zdravnikov. Skoraj vse ambulante so opremljene tudi z ultrazvočnim aparatom, opremljenost z merilni instrumenti,⁹ ki omogočajo nadzor nad tehnično kakovostjo in varnostjo pa je zelo pomanjkljiv.

Po podatkih Zavoda za zdravstveno zavarovanje Slovenije so bile v pogodbenem letu 2002 sklenjene pogodbe za ambulante za mamografije in ambulante za bolezni dojk, ki določajo plan s točkami. Izvajalci programa niso smiselno geografsko razporejeni, razmerje med kliničnimi pregledi in mamografijami ni primerno.

Priprava pogojev za vzpostavitev organiziranega presejanja žensk za odkrivanje raka dojk

Delovna skupina Ministrstva za zdravje je pripravila vsebinski predlog pogojev bodočih primarnih centrov za dojke ter organizacijski model bodoče organiziranosti centrov. Pravilnik o pogojih, ki jih morajo izpolnjevati pri-

marni centri za dojke¹⁰ bo že v prihodnjem letu omogočil spremenjeno organizacijo dela dosedanjih v ambulantah za dojke, ker bodo pogoji in pravila delovanja predpisani. Pravilnik je izdelan v skladu z Evropskimi smernicami za zagotavljanje kakovosti v mamografskem presejanju. Pravilnik bo omogočil izboljšanje kakovosti dela, ustrezno izobraževanje zaposlenih, strokovno poenotenje ter zagotovil osnovne pogoje za kakovost vseh postopkov v zvezi s presejanjem in zdravljenjem raka dojk ter spremljanja kakovosti. Pred uvedbo organiziranega programa bo potrebna ustanovitev Enote za presejanje na Onkološkem inštitutu, kjer bo potrebno zgraditi centralni informacijski sistem in pripraviti organizacijski načrt z vso potrebno dokumentacijo ter Centra za nadzor tehnične kakovosti in varnosti skladno z zakonodajo za področje varovanja pred ionizirajočimi sevanji. Za vodenje programa pa bo potrebno pripraviti številne dokumente: navodila za izvajalce, pravila za pošiljanje vabil, smernice za spremljanje kakovosti vseh postopkov v zvezi s presejanjem, obrazce za poročanje in obveščanje, načrt postopnega vključevanja centrov ter povezava med centri različnih nivojev, standarde za spremljanje kratkoročnih in dolgoročnih kazalcev kakovosti in učinkovitosti programa, standarde za stalno izobraževanje itd.

V organiziran program bodo vključene ženske, stare 50-69 let, ženske stare 40-49 let, ki sodijo v ogroženo skupino, pa bomo zajeli sistematično. V skladu z evropskimi smernicami jih bodo pregledovali na dve leti. Cilj je pregledati vsaj 70% žensk v starosti 50-69 let v dveh letih. Program organiziranega presejanja bo vplival tudi na organizacijo zdravstvene službe, saj bodo centri po novem delali na primarni ravni. Primarni in sekundarni centri za dojke se bodo morali povezati v funkcionalno in/ali organizacijsko enoto, kar bo zagotavljala celostno obravnavo raka dojk ter hitro ukrepanje. Program časovno ne bo omejen.

Pričakovane prednosti po uvedbi organiziranega presejanja so:

- boljša notranja organiziranost dela in preglednost dejavnosti; racionalna raba sredstev, manj ponavljanja preiskav, ki so za ženske povsem nepotrebne, lahko tudi nevarne in neprijetne;

- uporaba smernic za zagotavljanje in spremljanje kakovosti preventivnih pregledov dojk, vključno z dvojnimi pregledovanjem; te smernice bodo skupaj z smernicami za delo diagnostičnih centrov in klinično smernico za zdravljenje bolnic zagotavljale celovito obravnavo žensk v postopku odkrivanja in zdravljenja raka dojk;

- zmanjšanje čakalnih dob; geografska uravnoteženost mreže centrov ter njihova medsebojna strokovna povezanost;

- presejanje žensk z mamografijo iz ciljne starostne skupine (50-69 let), organizirano pošiljanje vabil iz koordinacijskega centra, večja dostopnost presejanja, zagotovljena sledljivost;

- bolj kakovostna obravnava ter hitrejša triaža žensk s kliničnimi znaki;

- zgodnejše odkrivanje manjših rakov dojk bo vplivalo na skrajševanje ležalne dobe, saj bo zdravljenje manj obsežno;

- nadzor nad tehnično kakovostjo mamografskih aparatov in slikanja;

- zmanjšanje števila napotitev na sekundarni nivo zlasti pri ženskah, mlajših od 40 let;

- zgodnejša diagnostiko netipnih sprememb, še preden le ti pokažejo klinične znake;

- zgodnejše in manj radikalno zdravljenje, krajše obdobje bolnišničnega zdravljenja;

- boljše preživetje, zmanjšana invalidnost, krajša odsotnost z dela in manjša umrljivost;

- zmanjšano breme bolezni in večja kakovost življenja žensk.

Ob uvedbi programa se poleg boljše organiziranosti dejavnosti pričakuje tudi boljši izkoristek opreme in sredstev.¹¹ Organizirano presejanje pa bo povečalo obseg diagnosti-

čnih pregledov netipnih sprememb, ki so zahtevnejši, saj je zanje potrebna dodatna opremljenost in izurjenost osebja. Pred uvedbo programa na vsa območja bo ponovno potrebno analizirati vse vidike pripravljenosti centrov na vseh ravneh ter oceniti prihranke in nova vlaganja oz. stroške. Povečanja nekaterih diagnostičnih preiskav pa ni pričakovati čez noč, ker se bo organiziran program postopoma uvajal v obdobju treh let. Za vzpostavitve organiziranega programa na ravni države bo potrebno v prehodnem obdobju izobraziti primerno število radiologov, ki pa bodo morali biti enakomerno porazdeljeni.

Zaključki

Učinek presejanja se s populacijskega vidika lahko pokaže samo, če je redno pregledovan zadosten delež žensk v tistih starostnih skupinah, kjer incidenca presega 100/100.000 (najmanj 70%), zato je pričakovati, da ima organizirano presejanje večji javnozdravstveni učinek kot oportunistično, še zlasti, če ga spremlja primeren nadzor kakovosti vseh postopkov,¹² od presejalnega pregleda do zdravljenja pri presejanju odkritih sprememb.

Presejanje ima poleg številnih prednosti namreč tudi pomembne pomanjkljivosti, med katere sodijo napačno pozitivni in napačno negativni izvidi. Prav zato, da bi bilo teh čim manj, je treba zagotoviti primerno kakovost postopkov, kar je mogoče le v organiziranem programu.

Obvezno je začetno in dodatno izobraževanje vseh, ki sodelujejo v tem procesu in vzpostavitev mehanizmov za zagotavljanje in nadziranje kakovosti. V organiziranih presejalnih programih imajo za vse postopke postavljena stroga merila kakovosti.¹²

Literatura

1. Navodilo o spremembah in dopolnitvah navodila za izvajanje preventivnega zdravstvenega varstva na primarni ravni: Reprodukativno zdravstveno varstvo. Ljubljana 2002. Uradni list RS, št. 33/2002: 3122-9.
2. Register raka za Slovenijo. *Incidenca raka v Sloveniji* 2000. Ljubljana: Onkološki inštitut; 2003.
3. Advisory Committee for Cancer Prevention. *Recommendations on cancer screening in the European Union*. Third action plan to combat cancer. Luxembourg: Programme "Europe Against Cancer"; 2000. p. 1-14.
4. Breast cancer screening. *IARC handbooks on cancer prevention* 2002; 7: 179-81.
5. Zoetelief J, Fitzgerald M, Leitz W, Sabel M. *European protocol on dosimetry in mammography*. Luxembourg: Office for the Official Publications of the European Communities; 1996.
6. Commission of the European communities. *Proposal for a council recommendation on cancer screening*. Brussels: COM(2003) 230 final; 2003.
7. European Parliament, Committee on the Environment, Public Health and Consumer Policy. *Amendments 17-47. Draft report. Cancer screening*. PE 331.672, 2003.
8. Perry N, Broeders M, deWolf, Tornberg S, editors. *European guidelines for quality assurance in mammography screening*. Luxembourg: Office for Official Publications of the European Communities; 2001.
9. Eusoma. The requirements of a specialist breast unit. *Eur J Cancer* 2000; 36: 2288-93.
10. Ferlay J, Bray F, Sankila R, Parkin DM. *EUCAN: Cancer incidence, mortality and prevalence in the European Union 1998*, version 5.0. IARC CancerBase No. 4. Lyon: IARCPress; 1999.
11. Ferlay J, Bray F, Pisani P, Parkin DM. *GLOBOCAN 2000: Cancer incidence, mortality and prevalence worldwide*, Version 1.0. IARC CancerBase No. 5. Lyon, IARCPress; 2001.
12. *Pravilnik o pogojih, ki jih morajo izpolnjevati primarni centri za dojke*. Ljubljana 2004. Uradni list RS št. 110/2004:13131-5.

Presejalni program zgodnjega odkrivanja raka dojk

Damijan Škrk

Uprava Republike Slovenije za varstvo pred sevanji, Ljubljana, Slovenija

Izhodišča. Presejalni program zgodnjega odkrivanja raka dojk je s stališča varstva pred ionizirajočimi sevanji upravičen, če je pričakovana skupna korist večja od tveganja oz. škode za zdravje. Izvajanje postopkov optimizacije zagotavlja, da se posegi izvajajo z uporabo posegom prilagojene radiološke in druge potrebne opreme ter po pisnih postopkih.

Zaključki. Posebno pozornost je potrebno posvetiti zagotavljanju in preverjanju kakovosti mamografije vključno z oceno obsevanosti preiskovane osebe. Pri oblikovanju smernic ob uvajanju nacionalnega presejalnega programa zgodnjega odkrivanja raka dojk v Sloveniji smo uporabili podatke podobnega programa v Veliki Britaniji. Kaže se tudi potreba po prerazporeditvi števila posegov med pokrajinami oziroma aparati ter razmislek o morebitni dodatni mobilni mamografski napravi.

Ključne besede: mamografija, presejalni program odkrivanja raka dojk, ionizirajoče sevanje, upravičenost, optimizacija

Uvod

Posebna delovna skupina Ministrstva za zdravje je na podlagi analize stanja in strokovnih izhodišč pripravila temelje nacionalnega programa zgodnjega odkrivanja raka dojk. Pripravljen je predlog, kako organizirati dejavnost in postopno vzpostaviti organiziran presejalni program, ki bo zajel vse ženske, stare med 50 in 69 let, med 40 in 49 letom pa le tiste, ki so družinsko ogrožene. Kot rezultat izvajanja programa lahko pričakujemo zmanjšanje umrljivosti zaradi raka

dojk, saj je le-ta, če je odkrit v zgodnji fazi, ozdravljiv v preko 70%.

V priprava na začetek izvajanja nacionalnega programa zgodnjega odkrivanja raka dojk je potrebno program oceniti tudi s stališča varstva pred ionizirajočimi sevanji, predvsem oceniti, kaj pomeni izvedba takega programa glede spoštovanja načel, kot sta upravičenost in optimizacija. Pri tem smo za oceno potreb v Sloveniji uporabili podatke, ki temeljijo na 15 milijonih izvedenih preventivnih mamografskih slikanjih, v obdobju zadnjih 15 let in 80 tisoč odkritih rakov dojk v okviru izvajanja presejalnega programa Velike Britanije.¹

Na področju uporabe virov ionizirajočih sevanj v zdravstvu sta Zakon o varstvu pred ionizirajočimi sevanji in jedrski varnosti ter Pravilnik o pogojih za uporabo virov ionizirajočih sevanj v zdravstvu vzpostavila okvir, ki

Avtorjev naslov: doc. dr. Damjan Škrk, univ. dipl. fiz. Uprava Republike Slovenije za varstvo pred sevanji, Tržaška 21, 1000 Ljubljana., Slovenija; telefon: +386 1 4788709; faks: +386 1 4788715; e-pošta: damjan.skrk@gov.si

Tabela 1. Statistični podatki o številu žensk po starostnih skupinah in po pokrajinah v Sloveniji za leto 20022

| | Gorenjska | Goriška | Jugovzhodna Slovenija | Koroška | Notranjsko Kraška | Obalno kraška | Osrednje slovenska | Podravska | Pomurska | Savinjska | Spodnje posavska | Zasavska | Slovenija |
|-------|-----------|---------|-----------------------|---------|-------------------|---------------|--------------------|-----------|----------|-----------|------------------|----------|-----------|
| 40-49 | 14756 | 8726 | 10238 | 5686 | 3682 | 8553 | 38217 | 24014 | 9045 | 19808 | 5140 | 3740 | 151605 |
| 50-52 | 4132 | 2698 | 2516 | 1390 | 1051 | 2482 | 11413 | 6733 | 2555 | 5137 | 1351 | 992 | 42450 |
| 53-55 | 3717 | 2405 | 2254 | 1210 | 935 | 2131 | 10054 | 5890 | 2151 | 4464 | 1223 | 850 | 37324 |
| 56-58 | 2933 | 1247 | 1604 | 1143 | 579 | 1342 | 7435 | 5490 | 2011 | 4153 | 974 | 732 | 29703 |
| 59-61 | 3379 | 2137 | 2072 | 1254 | 851 | 1740 | 8566 | 5772 | 2124 | 4098 | 1048 | 791 | 33832 |
| 62-64 | 3136 | 2090 | 2110 | 1086 | 782 | 1942 | 8176 | 5102 | 1811 | 3981 | 1091 | 711 | 32018 |
| 65-67 | 3102 | 1929 | 2236 | 1107 | 846 | 1753 | 7668 | 5344 | 1992 | 4075 | 1179 | 683 | 31914 |
| 68-70 | 3141 | 1947 | 2279 | 1133 | 814 | 1742 | 7573 | 5414 | 2133 | 3886 | 1246 | 808 | 32116 |
| 50-70 | 23540 | 14453 | 15071 | 8323 | 5858 | 13132 | 60985 | 39745 | 14777 | 29794 | 8112 | 5567 | 239357 |
| 70+ | 11142 | 8351 | 7814 | 3689 | 3363 | 6253 | 28345 | 19028 | 8155 | 13888 | 4470 | 3035 | 117533 |

prenaša določila direktiv Evropske unije v pravi red Slovenije. Prav tako je v pripravi Pravilnik o pogojih, ki jih morajo izpolnjevati primarni centri za dojke, ki bo določil strokovne, tehnične in druge pogoje opravljanja kliničnih pregledov dojk in mamografskega slikanja (Osnutek pravilnika o pogojih, ki jih morajo izpolnjevati primarni centri za dojke).

Ciljne skupine presejalnega programa

Iz podatkov Popisa prebivalstva Slovenije leta 2002² (tabela 1) ugotovimo, da skupina med 50 in 70 letom starosti, pri kateri se načrtuje izvajanje preventivnih mamografskih pregledov, šteje 239.357 žensk oziroma 22,6% vseh žensk. Skladno z izkušnjami presejalnega programa Velike Britanije lahko v potencialno ciljno skupino v prihodnosti štejemo še 117.533 žensk starejših od 70 let oziroma 11,7% vseh žensk, saj sedanji sistem omogoča vključitev teh žensk v brezplačni presejalni program na njihovo željo. Pri ženskah med 40 in 49 letom starosti, ki jih je v Sloveniji 151.605 oziroma 15,1 odstotkov vseh žensk, se predvideva vključitev v presejalni program le tistih, ki sodijo v družinsko ogroženo skupino.

Mamografsko slikanje je radiološki poseg, ki ga je potrebno izvajati skladno z določbami predpisov s področja varstva pred ionizirajoči-

mi sevanji in dobro radiološko prakso. Predpisi določajo, da pri radioloških posegih lahko uporabljamo vire sevanja, za katere je ministrstvo, pristojno za zdravje izdalo dovoljenje za uporabo vira sevanja, radiološke posege pa lahko opravljajo osebe, ki imajo dovoljenje za izvajanje sevalne dejavnosti in odobren program radioloških posegov. Le-ta vsebuje:

- seznam radioloških posegov, ki jih imetnik dovoljenja namerava izvajati in merila za napotitve na te posege z oceno prejetih doz za vse standardne diagnostične radiološke posege;
- seznam virov sevanja, ki jih nameravamo uporabljati;
- opis vodenja in shranjevanja podatkov o izvedenih radioloških posegih;
- program zagotavljanja in preverjanja kakovosti radioloških posegov;
- poimenski seznam zdravnikov, odgovornih za radiološke posege, radioloških inženjerskih in pooblaščenih izvedencev medicinske fizike.³

Načela varstva preiskovanih oseb pred ionizirajočimi sevanji v zdravstvu

Izvajalec sevalne dejavnosti, ki opravlja radiološke posege, mora redno, celovito in sistematično ocenjevati in preverjati radiološke posege ter zagotavljati izpolnjevanje

načel varstva pred ionizirajočimi sevanji, kot sta upravičenost in optimizacija.⁴

Upravičenost

Radiološki poseg je upravičen, če je pričakovana skupna korist zaradi posega večja od tveganja oziroma škode zaradi posega. Pozornost pri presoji upravičenosti radioloških posegov je potrebno posvetiti predvsem posegom, pri katerih ni neposredne koristi za zdravje izpostavljene osebe.

Podatke presejalnega programa zgodnjega odkrivanja raka dojk Velike Britanije smo uporabili za oceno, ali je vpeljava takega presejalnega programa s stališča varstva pred ionizirajočimi sevanji upravičena.

Kot je bilo že navedeno, so ciljna populacija vse ženske v Sloveniji med 50 in 70 letom starosti, ki jih lahko razdelimo v sedem starostnih skupin. V vsaki skupini so ženske v starostnem intervalu treh let in ena tretjina jih je vsako leto povabljen na presejalni mamografski poseg. Ocenjujemo da:¹

- se 75 % povabljenih dejansko udeleži presejalnega posega;
- je smrtnost zaradi raka dojk v primeru, če se presejalni program ne izvaja je 50%;
- se delež odkritih rakov dojk in delež pov-

zročeni rakov spreminjata s starostno skupino (tabela 2);

- je konzervativno ocenjena žlezna doza zaradi posega za primer dveh projekcij poševne (MLO) in kраниokavdalne (CC) ter dodatnih ciljanih slikanj 4,5 mGy na poseg;
- se s presejalnimi posegi v presejani skupini žensk odkrije 75% primerov raka dojk;
- izvajanje programa zgodnjega odkrivanja raka dojk prispeva k 25% zmanjšanju smrtnosti vabljene populacije žensk, kar pomeni 33% zmanjšanje smrtnosti za presejano populacijo in 44% pri tistih, ki so jim s presejalnim posegom rak dojk tudi odkrili;
- je smrtnost pri tistih, ki so jim s presejalnim posegom rak dojk odkrili, tako zmanjšana s 50 na 28% oz. za 22%;
- je smrtnost pri raku dojk, ki je bil povzročen s presejalnim posegom, 33%.

O upravičenosti presejalnih mamografskih posegov govori količnik med številom odkritih in številom povzročeni rakov dojk. Na podlagi privzetih parametrov je to razmerje 179 : 1. Navedeni količnik ni najobjektivnejši pokazatelj upravičenosti, saj samo dva od devetih odkritih rakov dojk s presejanjem vodita v ozdravitev, medtem ko so trije od devetih povzročeni rakov dojk zaradi pre-

Tabela 2. Analiza upravičenosti presejalnih mamografskih posegov v Sloveniji

| skupine | 1 | 2 | 3 | 4 | 5 | 6 | 7 | vsi |
|--|-------|-------|-------|-------|-------|-------|-------|--------|
| starost | 50-52 | 53-55 | 56-58 | 59-61 | 62-64 | 65-67 | 68-70 | 50-70 |
| povprečna starost | 51 | 54 | 57 | 60 | 63 | 66 | 69 | 60 |
| število žensk | 42450 | 37324 | 29703 | 33832 | 32018 | 31914 | 32116 | 239357 |
| število povabljenih žensk/leto | 14150 | 12441 | 9901 | 11277 | 10673 | 10638 | 10705 | 79785 |
| odzivnost (75 %) | 10612 | 9331 | 7426 | 8458 | 8005 | 7979 | 8029 | 59840 |
| število odkritih rakov/ 1000 preiskav | 6.4 | 5.5 | 6.7 | 7.9 | 9.1 | 10.3 | 11.5 | 8.1 |
| število povzročeni rakov /milijon/mGy | 13.6 | 12.4 | 11.2 | 10.0 | 8.8 | 7.6 | 6.5 | |
| število odkritih rakov | 68 | 51 | 50 | 67 | 73 | 82 | 92 | 483 |
| število vseh povzročeni rakov | 0.6 | 0.5 | 0.4 | 0.4 | 0.3 | 0.3 | 0.2 | 2.7 |
| število odkritih/ število povzročeni | 113 | 102 | 125 | 168 | 243 | 273 | 460 | 179 |

sejanja smrtni.¹ Ta podatek zmanjša razmerje upravičenosti postopkov za približno 1,5 krat, tako da govorimo o količniku 118 : 1. Tudi navedeni količnik ni najboljši odraz razmer, saj je primerneje upoštevati število pridobljenih let zaradi izvajanja presejalnega programa proti izgubljenim letom zaradi raka dojč. Z upoštevanjem takega pristopa je količnik nekajkrat večji, kot če ocenjujemo količnik le na podlagi smrtnost in ozdravitve.⁵ Vzrok temu je tudi v latentni dobi, ki je vsaj 10 let pri sevalno povzročeni raki. Zavedati pa se moramo, da je podani količnik le ocena, ki je obremenjena z napako, zaradi nedoločenosti privzetih vhodnih parametrov. Kljub temu navedeni količniki potrjujejo upravičenost izvajanja presejalnega programa odkrivanja raka dojč.

Optimizacija

Optimizacija pri radioloških posegih pomeni, da je obsevanost tako nizka, kot je to razumno mogoče doseči ob upoštevanju pričakovanih ciljev posega ter ekonomskih in socialnih dejavnikov. V procesu optimizacije mora zdravnik, odgovoren za radiološki poseg :

- izbirati ustrezno opremo za izvedbo posega;
- izbrati primerno radiološko prakso, ki vključuje zagotavljanje in preverjanje kakovosti;
- zagotoviti stalno raven kakovosti in ustreznosti diagnostičnih rezultatov;
- oceniti in ovrednotiti obsevanost preiskovancev z upoštevanjem diagnostičnih referenčnih nivojev.

Imetnik dovoljenja mora zagotoviti sodelovanje pooblaščenega izvedenca s področja medicinske fizike, ki svetuje pri oceni obsevanosti preiskovancev, optimizaciji, razvoju, načrtovanju in uporabi radioloških posegov in opreme, zagotavljanju in preverjanju kakovosti in glede drugih vidikov varstva pred sevanji.

V nadaljevanju bomo pozornost namenili postopkom optimizacije in se omejili na izbi-

ro in zagotavljanje ter preverjanje kakovosti radiološke opreme. Pri posebnih radioloških posegih, ki jih izvajamo v okviru presejalnih programov, mora imetnik dovoljenja zagotoviti, da posege izvajajo z uporabo posegom prilagojene radiološke in druge potrebne opreme ter po pisnih postopkih.

Oprema za izvajanje mamografskih posegov

V Sloveniji je trenutno v uporabi 30 mamografskih rentgenskih naprav. Med temi napravami bo potrebno izbrati najkakovostnejše za uporabo v programu zgodnjega odkrivanja raka dojč z mamografskim presejanjem (Zbirka podatkov Uprave Republike Slovenije za varstvo pred sevanji in ZVD Zavoda za varstvo pri delu d.d.). Največ je rentgenskih mamografskih aparatov proizvajalca Planmed, ki predstavljajo 23,4% vseh naprav, sledijo naprave proizvajalca General Electric s 16,7% ter naprave proizvajalcev Instrumentarium Imaging in Siemens s po 13,3%. Našteti proizvajalci torej predstavljajo dve tretjini vseh mamografskih rentgenskih naprav v Sloveniji (tabela 3). Glede tipov pri posameznih proizvajalcih pa je zastopanost sledeča:

General Electric (Senographe 800T (3), 500T (1), CGR Senographe (1)), Instrumentarium Imaging (Alpha RT (4)), Lorad (MIII (1), MIV(2)), Philips (Mammodiagnost UC (2)), Picker (Sureview M2 (1)), Planmed (Sophie (7)), Siemens (Mammomat 300 (1), Mammomat 1000 (1), Mammomat 3000 (1), Mammomat 3000 Nova (1)), Toshiba (Mammoace (3)) in Villa (Mamograph (1)).

V javnem sektorju je v uporabi 20 naprav, medtem ko jih je v zasebnem lastništvu 10. Najstarejša naprava je stara 13 let. Povprečna starost naprav je 7,1 let, tistih v javnem sektorju 7,5, v zasebnem pa 6,5 let. Sistem avtomatske izbire tehnike slikanja (AAEC) ima 22 naprav, vse pa imajo možnost avtomatske izbire ekspozicije (AEC) (tabela 4).

Pri uporabi mamografskih filmov je

Tabela 3. Seznam mamografskih rentgenskih naprav v Sloveniji konec leta 2003 (Zbirka podatkov Uprave Republike Slovenije za varstvo pred sevanji in ZVD Zavoda za varstvo pri delu d.d.)

| proizvajalec | delež (%) | število | | | povprečna starost | | |
|-------------------------|-----------|---------|---------|--------|-------------------|---------|--------|
| | | javni | zasebni | skupaj | javni | zasebni | skupaj |
| General Electric | 16,7 | 4 | 1 | 5 | 8.3 | 7.0 | 8.0 |
| Instrumentarium Imaging | 13,3 | 2 | 2 | 4 | 7.0 | 6.5 | 6.8 |
| Lorad | 10,0 | 2 | 1 | 3 | 6.5 | 7.0 | 6.7 |
| Philips | 6,7 | 2 | 0 | 2 | 11.0 | / | 11.0 |
| Picker | 3,3 | 0 | 1 | 1 | / | 7.0 | 7.0 |
| Planmed | 23,4 | 4 | 3 | 7 | 7.0 | 4.7 | 6.0 |
| Siemens | 13,3 | 4 | 0 | 4 | 4.0 | / | 4.0 |
| Toshiba | 10,0 | 2 | 1 | 3 | 11.5 | 9.0 | 10.7 |
| Villa | 3,3 | 0 | 1 | 1 | / | 8.0 | 8.0 |
| Skupaj | 100,0 | 20 | 10 | 30 | 7.5 | 6.5 | 7.1 |

potrebno zagotoviti, da se njihova spektralna občutljivost ujema s svetlobo, ki jo oddajajo ojačevalne plasti. V Sloveniji uporabljamo izdelke le treh proizvajalcev filmov in ojačevalnih plasti. Kodak s 63,4% deležem, AGFA s tretjinskim deležem in Konica, katerih filmi in ojačevalne plasti se uporabljajo v enem primeru. Podobna je zastopanost proizvajalcev

razvijalnih naprav, le da so razmerja nekoliko spremenjena. Še vedno prevladuje Kodak s 46,6%, sledi AGFA s 40% deležem, ter Konica in 3M s po 6,7 odstotki (tabela 5).

Radiološki poseg lahko izvedemo samo z uporabo opreme, ki ustreza merilom sprejemljivosti za izbrano vrsto posegov. Merila sprejemljivosti posamezne vrste radiološke opre-

Tabela 4. Seznam mamografskih rentgenskih naprav glede na starost in na možnosti avtomatske izbire tehnike slikanja (Zbirka podatkov Uprave Republike Slovenije za varstvo pred sevanji in ZVD Zavoda za varstvo pri delu d.d.)

| proizvajalec | | starost | | | | | | | | | | | | | Σ | AAEC |
|-------------------------|---------|---------|---|---|---|---|---|---|---|---|----|----|----|----|----|------|
| | | 1 | 2 | 3 | 4 | 5 | 6 | 7 | 8 | 9 | 10 | 11 | 12 | 13 | | |
| General Electric | javni | | | | | | 2 | 1 | | | | | | 1 | 4 | 3 |
| | zasebni | | | | | | | 1 | | | | | | | 1 | 1 |
| Instrumentarium Imaging | javni | | | | | | | 2 | | | | | | | 2 | 2 |
| | zasebni | | | | | 1 | 1 | | | | | | | | 2 | 2 |
| Lorad | javni | | | | 1 | | | | 1 | | | | | | 2 | 2 |
| | zasebni | | | | | | | 1 | | | | | | | 1 | 1 |
| Philips | javni | | | | | | | | | 1 | | 1 | | | 2 | |
| | zasebni | | | | | | | | | | | | | | | |
| Picker | javni | | | | | | | | | | | | | | | |
| | zasebni | | | | | | | 1 | | | | | | | 1 | 1 |
| Planmed | javni | | | | | | 1 | 2 | 1 | | | | | | 4 | 4 |
| | zasebni | 1 | | | | | 1 | 1 | | | | | | | 3 | 3 |
| Siemens | javni | 1 | | 1 | | 1 | | 1 | | | | | | | 4 | 3 |
| | zasebni | | | | | | | | | | | | | | | |
| Toshiba | javni | | | | | | | | | | 1 | 1 | | | 2 | |
| | zasebni | | | | | | | | | 1 | | | | | 1 | |
| Villa | javni | | | | | | | | | | | | | | | |
| | zasebni | | | | | | | 1 | | | | | | | 1 | |
| skupaj | javni | 1 | | 1 | | 2 | 3 | 5 | 3 | | 1 | 1 | 2 | 1 | 20 | 14 |
| | zasebni | 1 | | | | | 3 | 5 | 1 | 1 | | | | | 10 | 8 |

me so del programa zagotavljanja in preverjanja kakovosti radioloških posegov.⁴ V skladu z osnutkom pravilnika o pogojih, ki jih morajo izpolnjevati primarni centri za dojke (Osnutek pravilnika o pogojih, ki jih morajo izpolnjevati primarni centri za dojke) bodo morale mamografske rentgenske naprave primarnih centrov za dojke imeti:

- visokofrekvenčni generator visoke napetosti, ki omogoča ekspozicije v trajanju 3 sekunde ali več;

- tako izbrano kombinacijo anode in filtra, da bo nastala rentgenska svetloba primerna za mamografijo;

- efektivno velikost večjega gorišča manjšo ali enako 0,3 mm, manjšega gorišča pa 0,15 mm ali manj.

Prav tako bodo morale biti mamografske rentgenske naprave opremljene:

- s sistemom za avtomatsko kontrolo trajanja ekspozicije (AEC) in po možnosti tudi s sistemom za avtomatsko izbiro tehnike slikanja (AAEC);

- z merilnimi celicami sistema AEC, ki jih je mogoče premikati, pri čemer mora biti lega celice jasno vidna na vstopni površini slikane dojke;

- s premično radiografsko rešetko za vse dimenzije mamografskih kaset;

- s kompresijsko napravo, ki omogoča silo do 200 N in jo je mogoče upravljati brez uporabe rok in sicer s stopalkami na tleh;

- s kompresijskimi ploščami, ki ustrezajo vsem dimenzijam mamografskih kaset.

Po prehodnem obdobju pa bodo morale naprave omogočati:

- slikanje na mamografske kasete dimenzij 24 x 30 cm;

- vsaj eno slikanje s povečavo od 1,4 do 2 krat.

Primarni centri za dojke bodo morali imeti sledečo dodatno opremo:

- napravo za razvijanje, prilagojeno razvijanju mamografskih filmov;

- negatoskop za analizo mamografskih filmov, s svetlostjo površine najmanj 3000 cd/m² in sistemom za omejevanje svetlobnega polja na velikost mamografskega filma.

Imeti pa bodo morali tudi opremo za preverjanje kakovosti:

- napravo za standardno osvetljevanje filmov (senzitometer);

- merilnik počrtnitve filmov (denzitometer);

- fantom za preverjanje povprečne počrtnitve mamografskih filmov in delovanje sistema AEC.

Imetnik dovoljenja mora zagotoviti, da je vsa radiološka oprema pod natančnim strokovnim nadzorom, ki dokazuje sprejemljivost radiološke opreme za izvajanje radioloških posegov, za katere jo uporabljamo. Strokovni nadzor obsega:

Tabela 5. Deleži proizvajalcev filmov, ojačevalnih plasti in razvijalnih naprav, ki jih uporabljamo v mamografiji (Zbirka podatkov Uprave Republike Slovenije za varstvo pred sevanji in ZVD Zavoda za varstvo pri delu d.d.)

| proizvajalec filmov in ojačevalnih plasti | delež (%) | javni | število zasebni | Skupaj |
|---|-----------|-------|-----------------|--------|
| Kodak | 63.4 | 13 | 6 | 19 |
| AGFA | 33.3 | 7 | 3 | 10 |
| Konica | 3.3 | 0 | 1 | 1 |
| proizvajalec razvijalnih naprav | | | | |
| Kodak | 46.6 | 10 | 4 | 14 |
| AGFA | 40.0 | 9 | 3 | 12 |
| Konica | 6.7 | 1 | 1 | 2 |
| 3M | 6.7 | 0 | 2 | 2 |

Tabela 6. Analiza števila mamografskih presejanj tedensko ob upoštevanju vseh in le izbranih mamografskih naprav po posameznih pokrajinah

| | Gorenjska | Goriška | Jugovzhodna Slovenija | Koroška | Notranjsko Kraška | Obalno kraška | Osrednje slovenska | Podravska | Pomurska | Savinjska | Spodnje posavska | Zasavska | Slovenija |
|----------------------------------|-----------|---------|-----------------------|---------|-------------------|---------------|--------------------|-----------|----------|-----------|------------------|----------|-----------|
| 50-70 | 23540 | 14453 | 15071 | 8323 | 5858 | 13132 | 60985 | 39745 | 14777 | 29794 | 8112 | 5567 | 239357 |
| število izbranih/ vseh naprav | 1/2 | 1/1 | 1/1 | 1/1 | 1/2 | 1/1 | 7/9 | 3/5 | 1/1 | 3/5 | 1/1 | 1/1 | 22/30 |
| število posegov na teden | 120/60 | 72/72 | 75/75 | 42/42 | 30/15 | 66/66 | 43/34 | 66/40 | 74/74 | 66/40 | 40/40 | 30/30 | 54/40 |

– preizkus sprejemljivosti radiološke opreme pred začetkom uporabe v klinične namene;

– redne preizkuse sprejemljivosti v rokih, ki so določeni v programu zagotavljanja in preverjanja kakovosti;

– preizkuse sprejemljivosti po vseh posegih na radiološki opremi, ki lahko vplivajo na njeno delovanje.

V primeru neustreznosti ali pomanjkljivosti radiološke opreme in nedopustnih odstopanj merjenih parametrov jih je imetnik dovoljenja dolžan odpraviti in dokler le-te niso odpravljene, opreme ne sme uporabljati.⁴

Imetnik dovoljenja mora voditi tudi sprotno evidenco o radiološki opremi, ki mora vsebovati:

- seznam radiološke opreme;
- zapise o servisnih posegih in vzdrževanju opreme;
- zapise o rednem preizkušanju sprejemljivosti radiološke opreme;
- zapise o preverjanju kakovosti.⁴

Zaključki

V skladu z določili predpisov varstva pred ionizirajočimi sevanji in z namenom zagotoviti najvišjo tehnično kakovost in sprejemljivost naprav v presejalnem programu zgodnjega odkrivanja raka dojk, bi bilo nabor mamografskih aparatov priporočljivo zožiti.

Eden od možnih kriterijev je izbira aparatov, ki omogočajo uporabo sistema za avtomatsko izbiro tehnike slikanja. S takim pristopom bi izmed 30 mamografskih naprav, ki so v uporabi v Sloveniji izbrali 22 naprav, kar bi pomenilo izvedbo v povprečju 54 mamografskih posegov tedensko z vsako napravo. Obremenitve naprav v posameznih pokrajinah pa bi bile lahko tudi več kot dvakratnik povprečja (tabela 6). Navedeno napoveduje potrebo po prerazporeditvi števila posegov med pokrajinami oziroma aparati ter razmislek o morebitni dodatni mobilni mamografski napravi, katere uporaba pa zahteva visoko raven usposobljenosti.

Literatura

1. *Review of radiation risk in breast screening*. National Health Service Cancer Screening Programmes. Publication No. 54; 2003.
2. *Popis prebivalstva leta 2002*. Ljubljana: Statistični urad Republike Slovenije; 2003.
3. *Zakon o varstvu pred ionizirajočimi sevanji in jedrski varnosti*. *Uradni list RS* 2003 in 2004; št. 50/03 upb in 46/04.
4. *Pravilnik o pogojih za uporabo virov ionizirajočih sevanj v zdravstvu*. *Uradni list RS* 2003; št. 111/03.
5. Beckett J. *Studies of benefit and risk resulting from the UK breast screening programme*. PhD Thesis. Newcastle: University of Newcastle; 2000.

Pozicioniranje in kontrola kakovosti mamograma

Zvonko Krajnc, Miljeva Rener, Alenka Rataj, Patricija Rusjan, Grega Novak, Katja Čebulj

Oddelek za radiologijo, Onkološki inštitut, Ljubljana, Slovenija

Izhodišča. Pravilno pozicioniranje je predpogoj za zagotavljanje kakovosti mamografskih slik. Zato je pomembno, da dobro poznamo anatomijo in tehnike pozicioniranja, slikanja in razvijanja.

Zaključki. Da bi dosegli optimalen prikaz tkiv, moramo pravilno nastaviti nosilec kasete in kompresorij ter izkoristiti premakljivost dojke, pomembna pa je tudi pravilna uporaba aparatur. Ob izvajanju mamografije moramo nujno upoštevati kriterije za kontrolo kakovosti. Pri tem nam pomaga pravilnik o pogojih, ki jih morajo izpolnjevati primarni centri za dojke v Republiki Sloveniji, ter evropske smernice. S kontrolo kakovosti bomo v Sloveniji zvišali kvaliteto in s tem prispevali k čim zgodnejšemu odkrivanju sprememb na dojkah.

Ključne besede: mamografija, pozicioniranje, kontrola kakovosti

Uvod

Naloga radiološkega inženirja je, da s pravilnim pozicioniranjem in s kakovostno izvedbo slikanja in razvijanja čimbolje prikaže kar največ tkiva dojke. Zato je pomembno, da dobro poznamo anatomijo in tehnike pozicioniranja, slikanja in razvijanja. Primarni centri za dojke morajo izpolnjevati določene pogoje, kar je bilo objavljeno v Uradnem listu Republike Slovenije.¹

Anatomska izhodišča za pravilno pozicioniranje:

– dojke imajo naravno mobilnost. Najbolj pomična sta lateralni in spodnji del dojke;

Avtorjev naslov: Zvonko Krajnc, dipl. radiol. ing. Onkološki inštitut, Zaloška 2, 1000 Ljubljana, Slovenija; telefon: +386 1 5879 500; faks: +386 1 5879 400; e-pošta: zkrajnc@onko-i.si

– prsna mišica poteka vzporedno s tkivom dojke v kotu okrog 45° lateralno in navzgor. Pri visokih, vitkih preiskovankah prsne mišice potekajo bolj navpično. Pri nizkih in debelušnih pa prsne mišice potekajo bolj vodoravno.

Ovire za pravilno pozicioniranje so:

– zelo velika ali zelo majhna dojka;
– ploščata dojka z aksilarnim podaljškom,;
– deformacija prsnega koša ali hrbtnice (skolioza, kifoza).

Priprava preiskovanke na preiskavo

Tako fizična kot psihična priprava na preiskavo je pomemben del preiskave, ki je velikokrat zanemarjen. Z dobro pripravo uspešno preiskovanko motivirati k čimbolj kakovostni izvedbi same preiskave.

Med dobrim skupnim delom in komunika-

cijo med preiskavo lahko ustvarimo dobro vzdušje, ki lahko pripomore k bolj optimalnemu rezultatu preiskave.

Pozicioniranje

Pravilen položaj dojke pri mamografiji je zelo zahteven.² Nepravilno pozicioniranje je pogost vir napak. Naš cilj pri mamografiji je zajeti čim večji del dojke in doseči čim bolj kakovostne posnetke.³ Da bi dosegli optimalen prikaz tkiv, moramo pravilno nastaviti nosilec kasete in kompresorij ter izkoristiti premakljivost dojk, pomembna pa je tudi pravilna uporaba aparatov.⁴

Preden začnemo s pozicioniranjem je pomembno, da pripravimo vse potrebno za dobro izvedbo preiskave. Toraj najprej:

- preverimo ali so indentifikacijski podatki preiskovanke pravilni in jih vpišemo v signator ali v računalnik aparata, če imamo aparat z vgrajenim signatorjem;
- izberemo velikost nosilca kasete in kompresorija glede na velikost dojke (18 x 24 ali 24 x 30);
- očistimo aparat;
- postavimo aparat glede na izbrano pozicijo;

- izberemo globino celice, ki jo kasneje po potrebi še prilagodimo;
- položimo kaseto v nosilec kasete.

Standardni projekciji

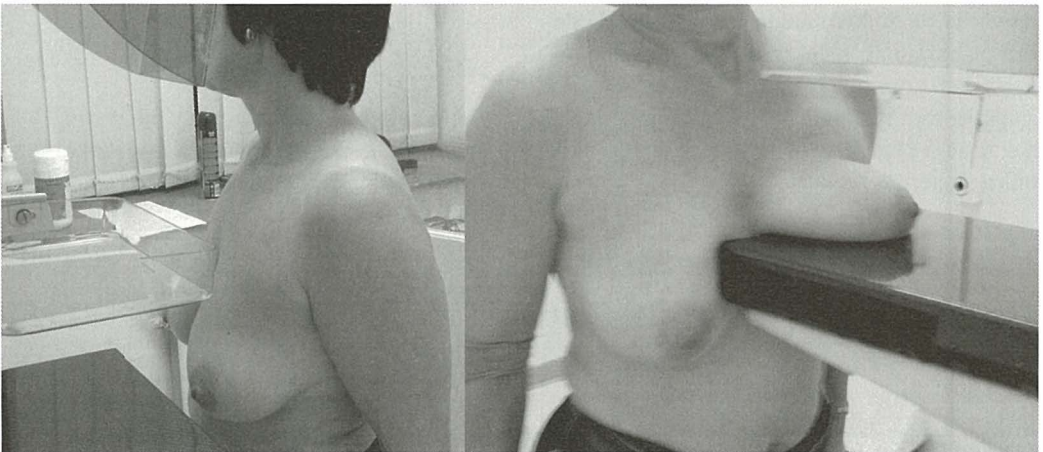
Običajno uporabljamo standardni projekciji: kraniokaudalno CC projekcijo in poševno MLO projekcijo.

1. Kraniokaudalna CC projekcija

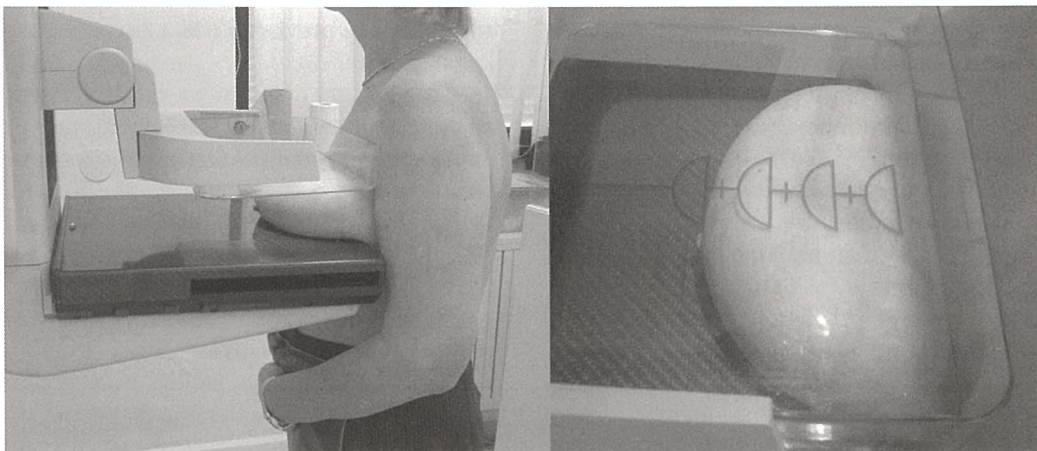
CC projekcijo lahko izvedemo v sedečem ali stoječem položaju preiskovanke. Pri majhni postavi radiološkega inženirja je pozicioniranje preiskovanke lažje, če ženska sedi. Predpostavka je seveda dober stol, enostavno nameščen in trden, da onemogoča premikanje.

1.1. Osnovni kriteriji pozicioniranja pri CC projekciji:

- C-lok aparata je navpično obrnjen s cevjo navzdol, tako da je sevanje kraniokaudalno oziroma pravokotno na tla;
- zgornji del ženskega telesa mora biti zravnani (iztegnjen hrbet) in za približno 10° zasukan proti pregledani strani naprej (slika 1a);



Sliki 1a, 1b. Pravilen položaj preiskovanke pred pozicioniranjem (leva slika). Dojka leži horizontalno na nosilcu kasete (desna slika).



Sliki 2a, 2b. Pravilno pozicionirana dojka v CC projekciji.

- glava ženske je zasakana vstran od slikane dojke (slika 1a);
- nastavimo pravilno višino nosilca kasete;
- dojka mora ležati horizontalno na nosilcu kasete (slika 1b).

1.2. Postopek pozicioniranja pri CC projekciji

Ob upoštevanju vseh osnovnih kriterijev je pomembno, da preiskovanka sledi našim jasnim navodilom in da je sproščena. Torej sprosti ramena, tako da roke položi vzolž trebuha in stopi nekaj centimetrov pred nosilec kasete. Prilagodimo višino nosilca kasete približno pod spodnji rob dojke. Nato primemo dojko z obema rokama, tako da jo z eno roko z vsemi prsti držimo za inframamarno gubo in jo dvignemo, glede na njeno premakljivost, navzgor. Ta premakljivost je možna od 1 do 4 cm ali celo več, in je zelo pomembna za zajetje čim večjega dela tkiva dojke. Preiskovanka pristopi tik nosilca kasete obrnjena za okrog 10° proti pregledani strani. Mi pa z nožnim stopalom dvigamo nosilec kasete in hkrati dojko z privzdignjeno inframamarno gubo naslonimo na nosilec kasete, ne da bi spremenili razmerja med robom nosilca kasete in podprsnih kožnih gub. Pazimo, da je dojka čimbolj v sredini. Od spodaj jo z nosilcem rahlo komprimiramo ali stisnemo. Med tem z drugo roko preiskovanko od zadaj pritiskamo

k nosilcu, da se ne odmakne. Začnemo komprimirati od zgoraj navzdol s kompresorijem, med tem vlečemo dojko čim bolj naprej, tako da jo odmikamo od prsne stene. Pomembno je, da povlečemo naprej in proti sredini tudi zunanji kvadrant dojke, vendar nikoli ne za ceno, da bi izgubili notranji kvadrant. Še preden dojko popolnoma stisnemo s prstom pogladimo gube. Tako dobimo pravilno pozicionirano dojko v CC projekciji (sliki 2a, 2b).

Na koncu preverimo stisnjenje dojke, da je čim bolj optimalna. To naredimo tako, da s prstom iz strani potipamo prožnost stisnjene dojke. Pri optimalnem slikanju, pri katerem zajamemo čim več tkiva dojke, včasih ni prikazane bradavice oz. se le ta projecira v tkivo dojke. Ne smemo žrtvovati tkiva, da bi zajeli tudi bradavico. Še vedno lahko naredimo posnetek, na katerem bomo zajeli tudi bradavico.

1.3. Kriteriji kakovosti CC posnetka:

- celotna dojka je prikazana v sredini mamografskega filma, ki ga izberemo glede na velikost dojke (format 18 x 24 ali 24 x 30 cm). Leva in desna dojka sta praviloma vidni simetrično. Medialna stran dojke mora biti v celoti zajeta in čim večji del lateralnega dela dojke. Pretirani prikaz medialnega tkiva vodi k izgubi lateralnega prikaza in obratno;

- na CC posnetku želimo prikazati pekto-

ralno mišico, ker je ta pomemben pokazatelj, da smo zajeli maksimalni možni del tkiva dojke, vendar v vseh primerih to ni mogoče. Pektoralno mišico vidimo v sredini ali bolj lateralno kot svetlo senco, ki se konkavno izboči v svoji sredini (videti jo moramo vsaj pri polovici preiskovank);

– pri vseh slikah moramo videti retroglanularno maščevje medialno ob prsni mišici. Žlezno tkivo je v obeh dojkah simetrično;

– mamilo prikažemo v profilu in je v centru filma ali rahlo lateralno, tako da jo vidimo čim bolj v profilu izven tkiva dojke.

Pravilni rentgenski anatomski videz dojke v CC projekciji mora - ob zgornjih kriterijih kakovosti - prikazati še kožo, ki pri normalni osvetlitvi ne sme biti vidna, mora pa biti vidna pri dodatni osvetlitvi. Vidni so tudi mlečni vodi - predvsem retromamilarno in žile, ki jih bolj izrazite vidimo pri maščobnih dojkah.

1.4. Pogoste napake pozicioniranja pri CC projekciji:

– kadar je višina držala za film previsoko ali prenizko nameščena, mamila ne more biti projicirana v pravilnem profilu. Pri nepravilni višini je stiskanje pogosto zelo boleče. No-

silec kasete je previsoko (slika 3a) ali prenizko (slika 3b);

– bazalni del dojke ni na nosilcu kasete, ker je dojka nezadostno potegnjena naprej. Spemembe tik pred pektoralno mišico se ne vidijo;

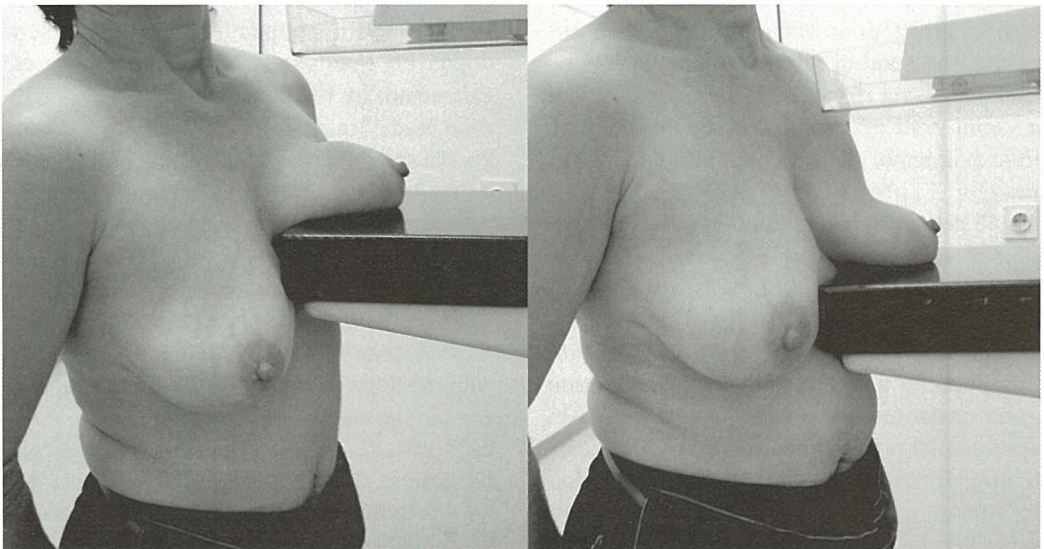
– lateralna kožna guba zaradi nepravilnega pozicioniranja in nezadostne zgladitve kožnih gub med stiskanjem (sliki 4a, 4b);

– mamila ni v profilu, ampak je zasukana navdol v tkivo dojke (sliki 5a, 5b);

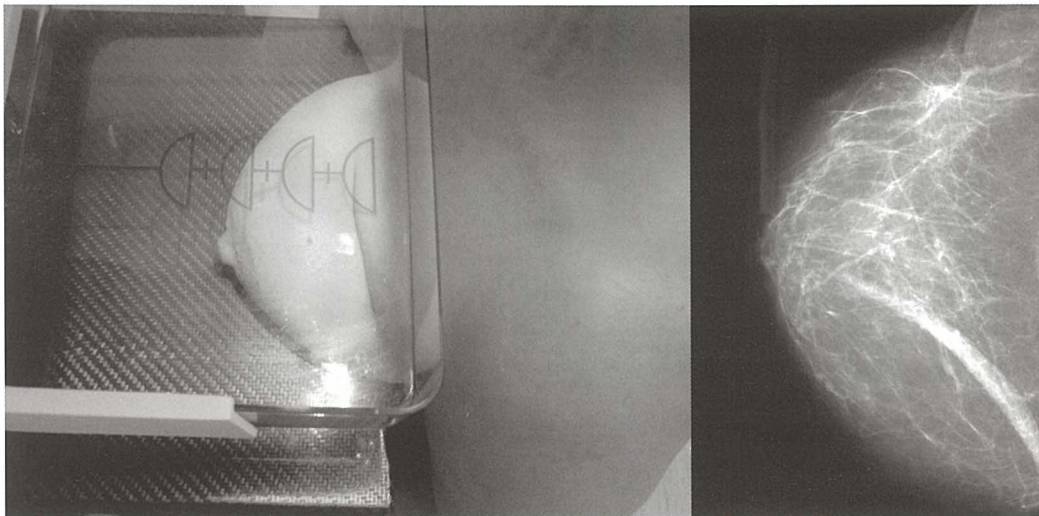
– nepravilna pozicija merilne celice. Celica je pomaknjena preveč bazalno ali preveč anteriorno.

2. Poševna projekcija (mediolateral oblique – MLO)

Poševno projekcijo izvedemo v stoječem položaju preiskovanke. Žarčenje poteka pod kotom približno 45° gledano v smeri medialno zgoraj do lateralno spodaj. Pri velikih, suhih ženskah je kot malo večji (nosilec kasete je postavljen bolj strmo). Pri majhnih in debelejših preiskovankah, je kot postavitve malo manjši (nosilec kasete je malo bolj poravnano).



Sliki 3a, 3b. Nosilec kasete je previsoko (levo). Nosilec kasete je prenizko (desno).



Sliki 4a, 4b. Guba zaradi nepravilnega pozicioniranja.

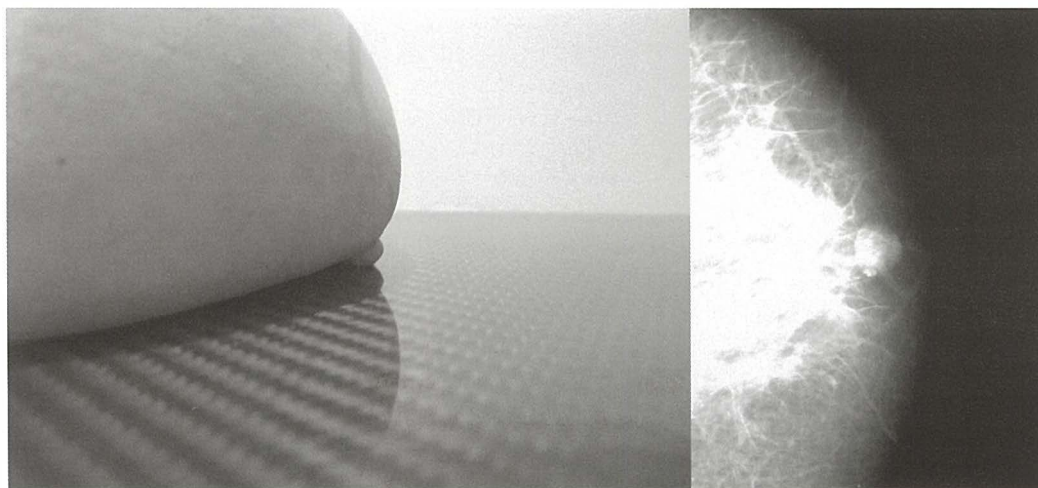
2.1. Osnovni kriteriji pozicioniranja pri MLO projekciji:

- C-lok je pod kotom 30° do 60° , najpogosteje med 45° in 50° ;
- telo preiskovanke je pod kotom 20° do 30° obrnjeno od aparata, s prsi nagnjeno naprej k nosilcu kasete ter z boki rahlo nazaj;
- glava je obrnjena v smeri nosilca kasete;

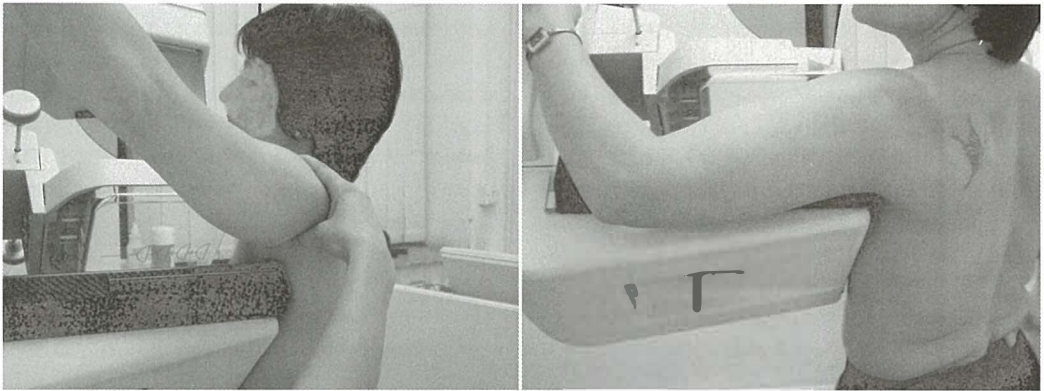
- roka je naslonjena v fiziološkem položaju na nosilcu kasete;
- dojko povlečemo z obema rokama navzven, naprej in navzgor.

2.2. Postopek pozicioniranja pri MLO projekciji

Preiskovanka stoji pokončno na strani za preiskavo. Višina nosilca kasete se prilagaja in je pozicionirana v višini ramenskega pregiba, za



Sliki 5a, 5b. Mamila zaraotirana navzdol v tkivo dojke.



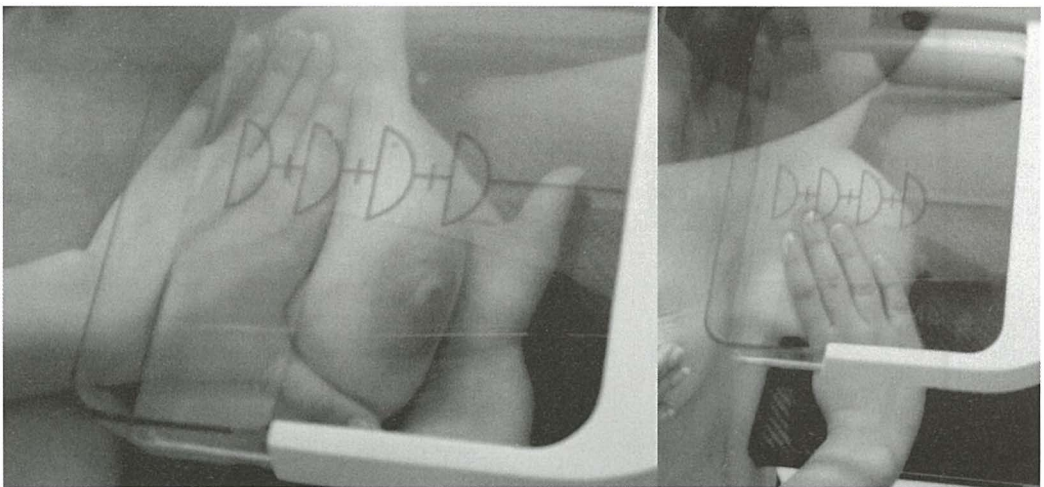Sliki 6a, 6b. Višina nosilca je v višini ramenskega pregiba.

zadnjim aksilarnim pregibom (sliki 6a in 6b). Pristop radiološkega inženirja je lahko ali od spredaj, ali najprej od zadaj in v nadaljevanju od spredaj. Kar pomeni, da pri pristopu od spredaj nastavi preiskovankino roko na nosilec kasete, tako da prime z eno roko od spredaj za preiskovankino roko in jo položi na nosilec kasete, z drugo roko pa dojko odmakne od prsne stene, da se lahko preiskovanka nasloni čim bolj ob nosilec kasete. Če pristopi od zadaj, z obema rokama položi roko na nosilec kasete ter odmakne dojko od prsne stene.

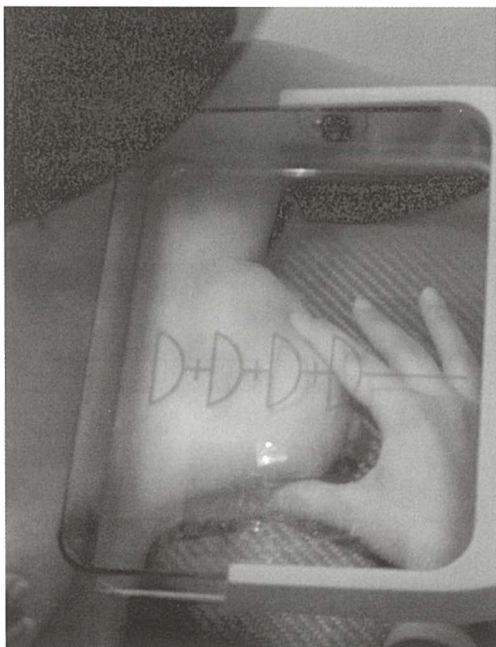Pri nastavitvi roke se preiskovanka rahlo nagne v smer slikane dojke, s prsnim košem naprej k nosilcu kasete ter v boku rahlo na-

zaj. Tako so mišice ob dojki čim bolj sproščene. Zato je pomembno, da prilagajamo kot glede na potek prsne mišice. Vedeti moramo, da je stisljivost dojke najboljša po poteku mišic in da to rezultira k manjši bolečini, večji kvaliteti in manjši dozi sevanja. Roka mora ležati na nosilcu kasete rahlo pokrčena, torej v fiziološkem položaju, kjer so mišice najbolj sproščene (slika 6b).

V obeh primerih nadaljujemo tako, da dojko primemo z obema rokama od spredaj. Z eno roko sežemo zraven nosilca kasete do prsne stene in z drugo roko primemo medialni del dojke tik ob prsni steni ter jo povlečemo navzven, naprej in navzgor (sliki 7a, 7b). Po-



Sliki 7a, 7b. Dojko povlečemo naprej in navzven (desna slika). Dojko povlečemo navzgor (leva slika).



Slika 8. Pravilno pozicionirana dojka v MLO projekciji.

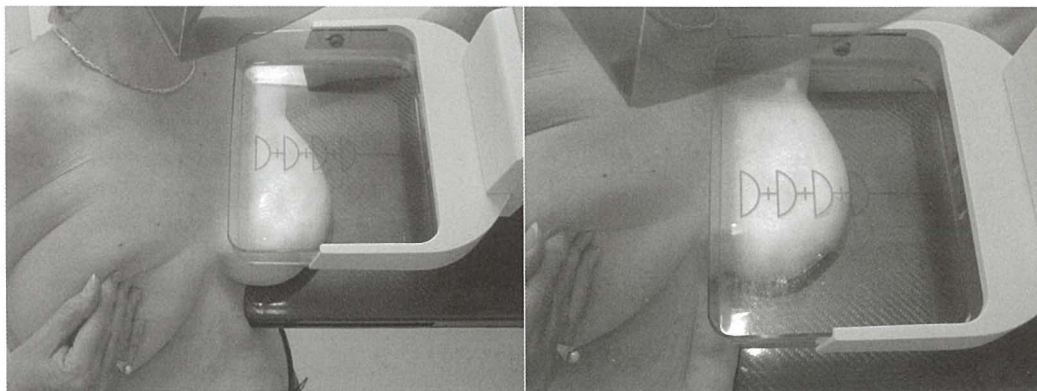tem držimo z eno roko dojko, z drugo pa pritiskamo od zadaj preiskovanko čimbolj k nosilcu kasete. Rob kompresijske plošče se mora dotikati prsnice in spodnji notranji vogal kompresijske plošče mora ležati direktno pod sredino ključnice. Centralni žarek poteka skozi medialni spodnji kvadrant do lateralnega spodnjega kvadranta nekaj nad mamilo in pada pravokotno na film. Mamila mora biti usmerjena na sprednjo stran.

Preden začnemo komprimirati, si preiskovanka po potrebi rahlo odmakne nasprotno dojko. Začnemo s kompresijo in še preden zaključimo s stiskanjem, poravnamo morebitne gube. Tako dobimo pravilno pozicionirano dojko v MLO projekciji (slika 8).

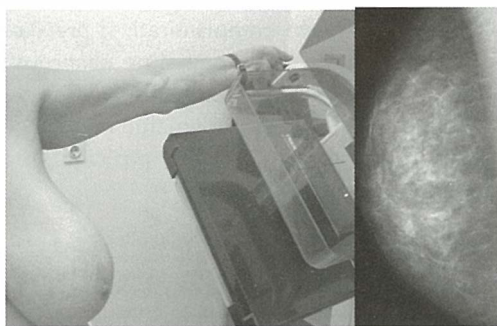
2.3. Kriteriji kakovosti MLO posnetka

- dojka mora biti prikazana v celoti. Leva in desna dojka sta praviloma vidni simetrično;
- pektoralno mišico vidimo kot svetlo senco v obliki pravokotnega trikotnika, katerega daljši vrh je obrnjen navzdol, hipotenuza pa konkavno navzven in sega do višine mamile ali pod njo. Kot pektoralne mišice mora znašati več kot 20° ;⁵
- retroglanularno maščobno tkivo moramo videti ob prsni mišici. Žlezno tkivo mora potekati pravokotno na prsno steno in ne sme viseti. Vidno je v obeh dojkah simetrično. V predelu aksile pred pektoralno mišico je vidno tudi akcesorno žlezno tkivo;
- inframamarna guba mora biti vidna. Koža inframamarne gube mora biti iztegnjena in se ne sme prekrivati;
- mamila je prikazana stransko v profilu in je v centru filma ali malo nižje;
- ne smejo se videti kožne gube, razen kadar bi izbirali med izgubo dela tkiva dojke in gubo. V takšnem primeru še vedno lahko naredimo dodatni posnetek.

S pravilnim rentgenskim anatomskim po-



Sliki 9a, 9b. Nosilec kasete je previsoko (levo) in prenizko (desno).

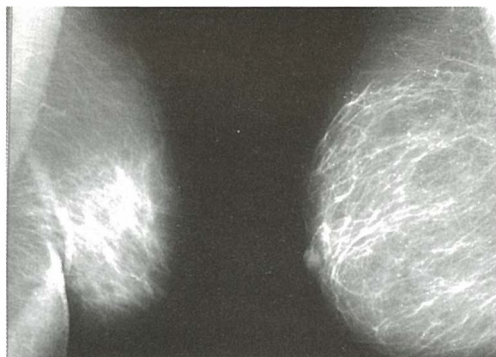


Sliki 10a, 10b. Iztegnjena roka z napetimi mišicami.

snetkom dojke v MLO projekciji lahko ob kriterijih kakovosti prikažemo še bezgavke, ki leže v pektoralni mišici ali ob njej proti aksili. Normalne bezgavke lahko merijo do 1,5 cm ali celo več. V zgornjih kvadrantih lahko vidimo kot valovite obrise cooperjeve ligamente, ki pripenjajo dojko na kožo in prsni koš. Koža pri normalni osvetlitvi ne sme biti vidna, mora pa biti vidna pri dodatni osvetlitvi. Vidni so tudi večji mlečni vodi in žile.

2.4. Pogoste napake pozicioniranja pri MLO projekciji:

- nosilec kasete je previsoko, kjer manjka del spodnjega kvadranta, torej ni vidnega kota inframamarne gube in manjka del tkiva spodnjega kvadranta (slika 9a) ali pa je nosi-



Sliki 11a, 11b. Slabo privzdignjena dojka (levo) ter slabo povlečena dojka navzven in navzgor (desno)

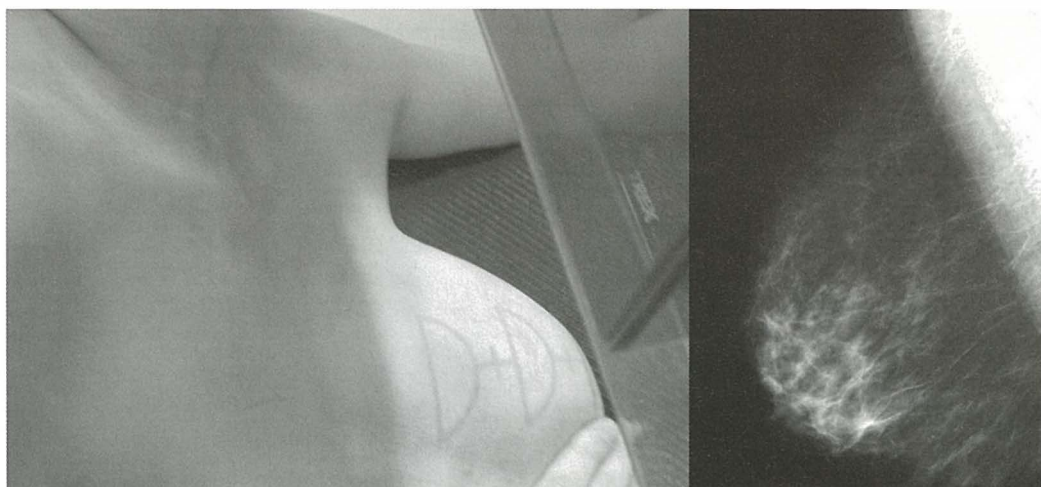- lec prenizko, kjer manjka del zgornjega kvadranta (slika 9b);

- roka leži iztegnjena na nosilcu kasete, zato pektoralna mišica ni sproščena in ima ravni ali konveksni potek (sliki 10a, 10b);

- slabo privzdignjena dojka, trabekule potekajo poševno namesto vodoravno (»kamelji nos«) (slika 11a);

- slabo povlečena dojka navzven in navzgor, zato se mamila projecira v tkivo dojke (slika 11b);

- preiskovanka stoji preveč nazaj, s prsnim košem pa je premalo nagnjena naprej, zato ni prikazan kot inframamarne gube (sliki 12a, 12b);



Sliki 12a, 12b. Preiskovanka stoji preveč nazaj, zato ni prikazanega kota inframamarne gube.

Kontrola kakovosti mamograma

Preden radiološki inženir odda mamografsko sliko radiologu v odčitanje je nujno, da kontrolira njeno kakovost. Določila za kontrolo kakovosti pri mamografiji v Sloveniji nam podaja pravilnik o pogojih, ki jih morajo izpolnjevati primarni centri za dojke.¹

Sicer pa so ta določila prirejena iz evropskega vodnika za zagotavljanje kvalitete v mamografskem presejanju (*EC European Guidelines for quality assurance in mammography screening*).³ Vendar je pomembno za radiološkega inženirja in tudi radiologa, da prepozna iz mamografske slike posamezne nepravilnosti in jih ovrednoti. V tabelah 1 in 2 je predstavljen zgoraj omenje-

Tabela 1. Pravilnik o pogojih, ki jih morajo izpolnjevati primarni centri za dojke: MLO projekcija.

| | Odlični | Dobri | Primerni | Neprimerni |
|-----------------------------------|---------|-----------------------------|--------------------------------|---|
| 1. dojka v celoti: | + | + | ni v celoti, ker: | ni v celoti |
| - pektoralna do višine mamile | + | + | ni do višine mamile | ni vidna |
| - pektoralna pod kotom 20° in več | + | + | kot manjši od 20° | ni vidna |
| - razpeta inframamarna guba | + | + | slabo prikazana | ni vidna |
| - mamila v profilu | + | + | ni povsem | ni |
| 2. pravilna identifikacija | + | + | + | nepravilna |
| 3. pravilna počrnitev | + | + | + | preveč-premalo |
| 4. kompresija; znaki: | | | | |
| ostre konture, razprt parenhim | + | + | + | nezadostna |
| 5. neostrine zaradi gibanja | + | + | + | ni ostra slika |
| 6-7. pravilni pogoji razvijanja | + | majhne nepravilnosti | majhne nepravilnosti | večji artefakti nad parenhimom večje napake |
| 8. kožne gube | ni | majhne, parenhim ni prekrit | so, vendar ne prekrivajo tkiva | kožna guba nad parenhimom |
| 9. simetrija slik | + | manjša | asimetrija | / |

Tabela 2. Pravilnik o pogojih, ki jih morajo izpolnjevati primarni centri za dojke: CC projekcija.

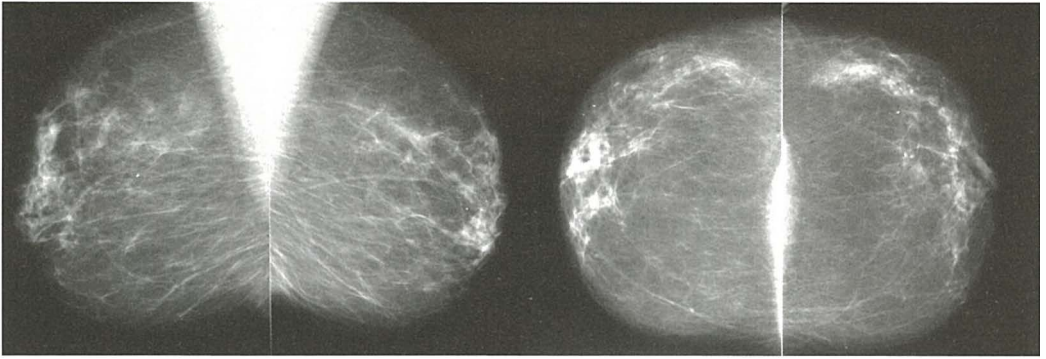
| | Odlični | Dobri | Primerni | Neprimerni |
|---|---------|----------------------|----------------------------------|--|
| 1. dojka v celoti | + | + | ni v celoti | ni |
| - pektor. Mišica | + | ni vidna* | ni vidna in** | *** |
| - mamila v profilu | + | + | ni povsem v profilu | ni v profilu |
| - viden lateralni parenhim | + | delno | manjši del manjka | večji del manjka |
| - viden medialni parenhim | + | + | manjši del manjka | večji del manjka |
| 2. pravilna identifikacija | + | + | + | nepravilna |
| 3. primerna počrnitev | + | + | + | preveč-premalo počrtnjen |
| 4. kompresija; znaki: ostre konture, razprto žlezno tkivo | + | + | + | nezadovoljiva |
| 5. neostrine zaradi premikanja | + | + | + | ni ostra slika |
| 6-7. pravilni pogoji razvijanja | + | manjše nepravilnosti | manjše nepravilnosti | večje napake, artefakti nad parenhimom |
| 8. kožne gube | ni | majhne | izrazite, vendar ne čez parenhim | kožna guba nad parenhimom |
| 9. simetrija slik | + | manjša asimetrija | / | / |

* Razdalja od mamile pravokotno na pektoralno mišico na CC posnetku ne sme biti krajša od razdalje med mamilo pravokotno na pektoralno mišico na MLO posnetku.

** Če je razdalja od mamile pravokotno na pektoralno mišico na CC posnetku za manj kot 1,5 cm krajša od razdalje med mamilo pravokotno na pektoralno mišico na MLO posnetku.

*** Ista razdalja krajša za več kot 1,5 cm.

O neprimernih posnetkih je potrebno voditi evidenco; ne sme jih biti več kot 3%. Radiološki inženir mora zavržene posnetke shranjevati.



Slike 13a, 13b, 13c, 13d. Odlični mamogrami, kjer so dojke v celoti prikazane.

ni pravilnik in nam daje iztočnice za vrednotenje kvalitete mamografskih slik. Kontrola kakovosti mamograma je le del programa zagotavljanja kakovosti, ki obsega nadzor kakovosti opreme in pravilnega pozicioniranja.

Vrednotenje kakovosti mamograma

Pomembno je, da na mamografski sliki vidimo celo dojko oz. čim več tkiva dojke. Vse ostalo je podrejeno temu temeljnemu pravilu. Vrednotenje poteka po naslednjih kriterijih: odlični, dobri, primerni in neprimerni mamogrami.⁶⁻¹²

1. Pregled kriterijev

1.1. Odlične slike (»O«)

Vse slike, ki izpolnjujejo našete kriterije (od

1.1.1. do 1.1.9.) so kategorizirane kot odlične slike (primeri na slikah 13a-14d):

1.1.1. v celoti prikazano tkivo dojke

1.1.2. pravilno označena dojka

1.1.3. pravilna ekspozicija

1.1.4. pravilna kompresija

1.1.5. odsotnost neostrine zaradi premikanja

1.1.6. pravilno razvijanje

1.1.7. odsotnost artefaktov zaradi razvijanja in procesa dela

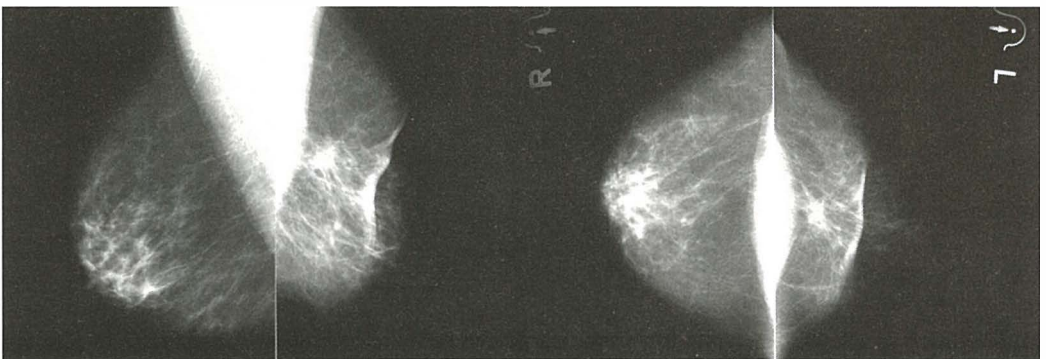
1.1.8. brez kožnih gub

1.1.9. simetrične slike.

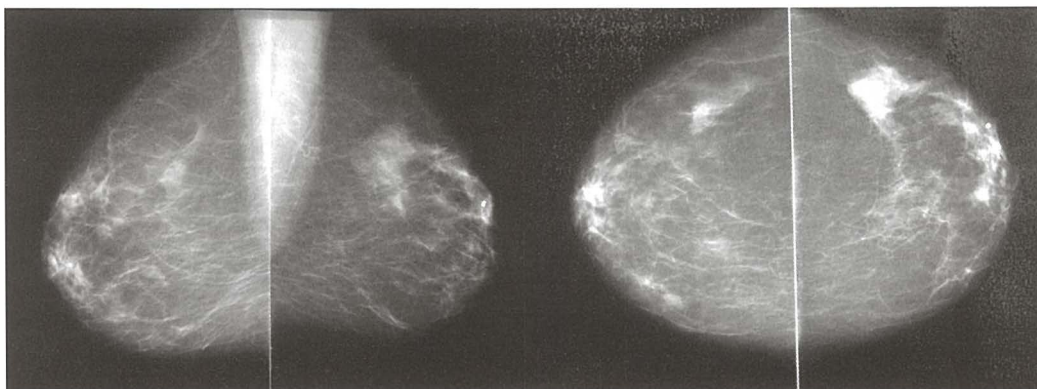
1.2. Dobre slike (»D«)

Vse slike, ki izpolnjujejo zgoraj našete kriterije (od 1.1.1. do 1.1.9.) in spodaj navedene (od 1.2.1. do 1.2.3.) označimo kot dobre slike (primeri na slikah 15a-15d):

1.2.1. prisotnost manjših artefaktov zaradi razvijanja in procesa dela



Slike 14a, 14b, 14c, 14d. Odlični mamogrami po operaciji leve dojke.



Slike 15a, 15b, 15c, 15d. Dobri mamogrami z manjšo asimetrijo in krajšo razdaljo od mamile pravokotno na pektoralno mišico na CC posnetku od razdalje na MLO posnetku.

1.2.2. kožna guba - v manjši meri in ne prekriva tkiva dojke

1.2.3. asimetrične slike – v manjši meri.

1.3. Primerne slike (»P«)

Vse slike, ki izpolnjujejo kriterije od 1.2.1. do 1.2.3. poleg tega pa še spodaj navedene (od 1.3.1 do 1.3.10) imenujemo primerne slike (primeri na slikah 16a-16d):

1.3.1. le manjši del lateralnega ali medialnega tkiva pri CC projekciji manjka

1.3.2. pektoralna mišica na CC posnetku ni prikazana in je razdalja od mamile pravokotno na pektoralno mišico na CC posnetku za **manj** kot 1,5 cm krajša od

razdalje med mamilo pravokotno na pektoralno mišico na MLO posnetku

1.3.3. pektoralna mišica pri MLO posnetku ni do višine bradavice

1.3.4. pektoralna mišica pri MLO posnetku ni pod pravilnim kotom

1.3.5. bradavica ni povsem v profilu

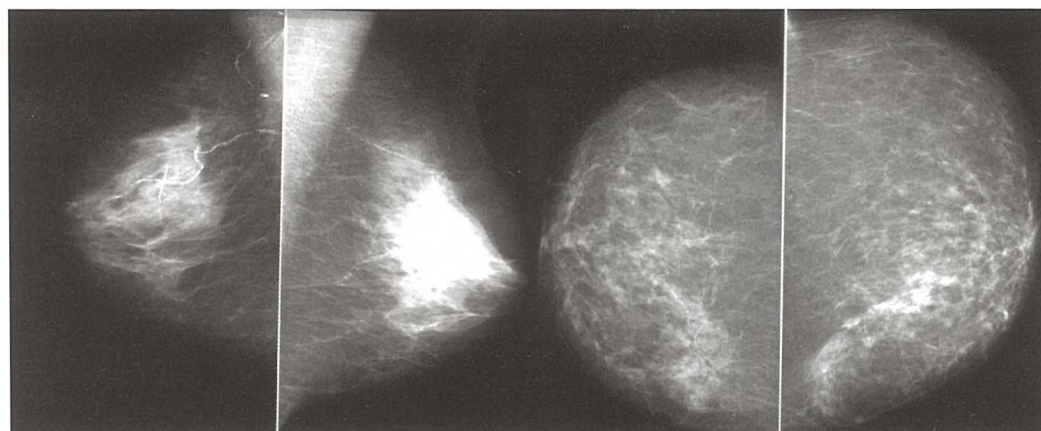
1.3.6. infra-mamarna guba ni jasno vidna

1.3.7. asimetrija dojke

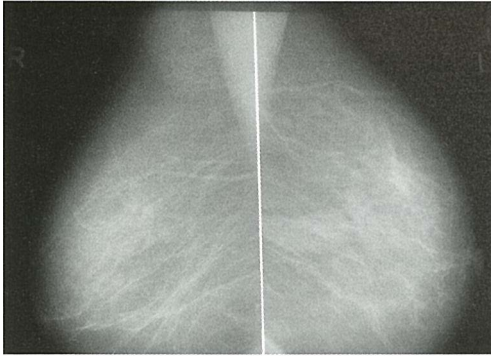
1.3.8. odsotnost neostrine zaradi premikanja

1.3.9. manjše napake zaradi razvijanja in procesa dela

1.4.10. večje kožne gube, ki ne prekrivajo tkiva dojke.



Slike 16a, 16b, 16c, 16d. Primerni mamogrami, kjer pektoralne mišice ni do višine mamile, inframamarna guba je slabo vidna, prisotna je asimetrija, manjši del lateralnega in medialnega tkiva manjka.



Sliki 17a, 17b. Neprimerna mamograma, ki sta podeksponirana in kjer manjka večji del spodnjih kvadrantov.

1.4. Neprimerne slike («N»)

Neprimerne so slike, če so izpolnjeni spodnji kriteriji (slike 17a-22c):

1.4.1. del dojke ni prikazan

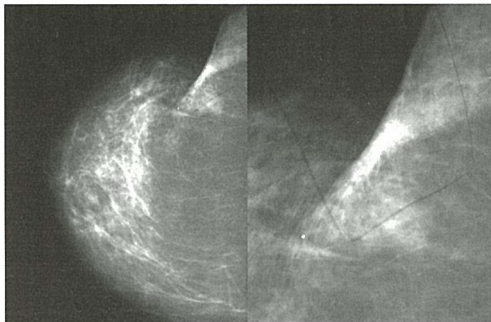
- pri CC posnetku manjka večji del lateralnega ali medialnega dela dojke

- pektoralna mišica ni prikazana in je razdalja od mamile pravokotno na pektoralno mišico na CC posnetku za več kot 1,5 cm krajša od razdalje med mamilo pravokotno na pektoralno mišico na MLO posnetku

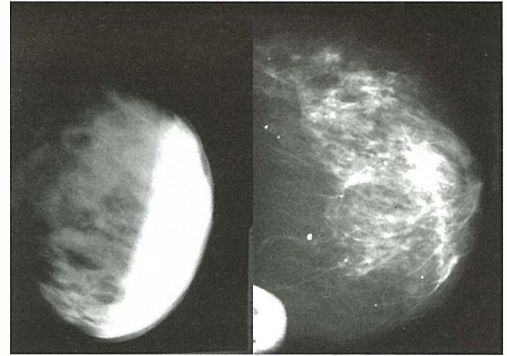
- pri MLO posnetku – pektoralna mišica ni prikazana in je pod kotom manjšim od 20° in ni prikazana inframamarna guba

1.4.2. večje kožne gube, ki prekrivajo parenhim

1.4.3. nepravilna kompresija (nezadovoljivo razprto žlezno tkivo ter neostre konture)



Sliki 18a, 18b. Neprimerna mamograma, kjer večja guba prekriva tkivo dojke z mikrokalcinacijami.



Sliki 19a, 19b. Neprimerna mamograma, kjer roka oz. nos prekrivata tkivo dojke.

1.4.4. nepravilna ekspozicija (preveč ali premalo počrtnjen film)

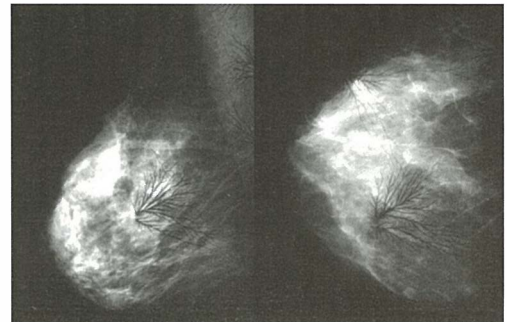
1.4.5. nepravilna obdelava (večji artefakti oz. napake čez parenhim)

1.4.6. prekrivajoči artefakti (tudi kožna guba, ki prekriva tkivo dojke)

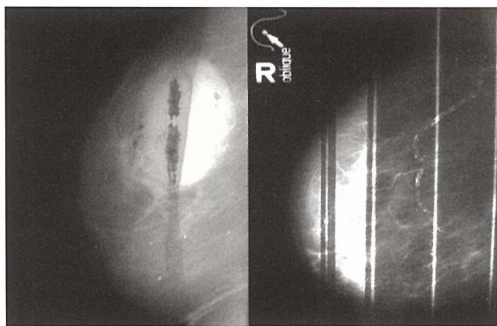
1.4.7. nepravilno označena dojka.

2. Pomen vrednotenja

Pomembno pri vrednotenju je, da vsak inženir vrednoti svoje mamograme. Pomembno pa je tudi, da vsaka diagnostična enota izbere ustrezno strokovno usposobljenega radiološkega inženirja, ki vrednoti po zgoraj nevedenih kriterijih (po ODPN oz. v angleščini po PGMI sistemu) vsak mamogram posebej in ga točkuje kot drugi pregledovalec.



Sliki 20a, 20b. Neprimerna mamograma, kjer večje razelektritve prekrivajo tkivo dojke.



Sliki 21a, 21b. Neprimerna mamograma kot posledica neprimernega razvijanja.

Cilji radiološke kvalitete:²

2.1. Več kot 97% vseh mamografij mora biti primernih, dobrih ali odličnih.

2.2. 75% mamografij mora biti dobrih ali odličnih.

2.3. Manj kot 3% mamografij smemo ponavljati zaradi neprimernosti.

3. Primer kontrole kakovosti v Luksemburgu

V Luksemburgu so v letu 1998 naredili študijo, kjer so zajeli 10 mamografskih diagnostik po vsej državi.¹² Od drugega pregledovalca je bilo po klasifikaciji PGMI (ODNP) 11800 pregledanih in točkovanih mamogramov. Grafi nam prikazujejo rezultate (slike 23a-23d).

Iz strahu, da metoda ne bi dobila preveč nasprotnikov zaradi nerazumevanja procesa,

je bila metoda uvedena postopoma (v tej študiji ni bilo ocenjeno ali je število in objektivna ocena kvalitete dela v zdravstvenem sistemu v Luksemburgu prinesla napredek).

Način dela radiološkega inženirja poteka v dveh delih:

3.1. Pregled lastnega dela

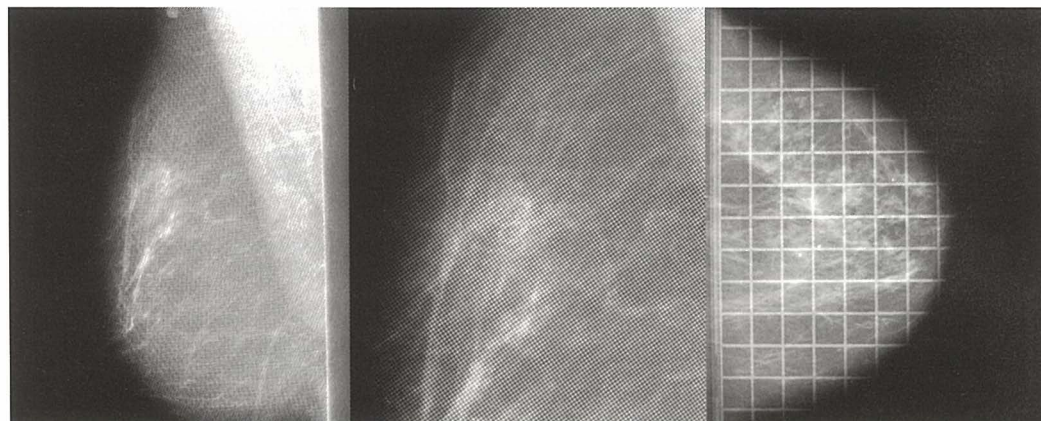
Pregled in razumevanje lastnih pomanjkljivosti ni lahka naloga. Primerjava lastne kvalitete dela z drugimi radiološkimi inženirji lahko med kolegi privede do profesionalne zavisti, v primeru nezadostnega slikanja lahko privede do strahu, do izločitve s položaja ali celo strahu pred izgubo službe.

Psihološki stres je seveda zelo pomemben, potrebno je doseči tekmovalni duh, vendar tako da ne pride do negativnega učinka. Zato je potrebno pošiljati anonimne podatke; vsak radiološki inženir mora imeti vpogled v svoje delo.

3.2. Pregled drugega pregledovalca

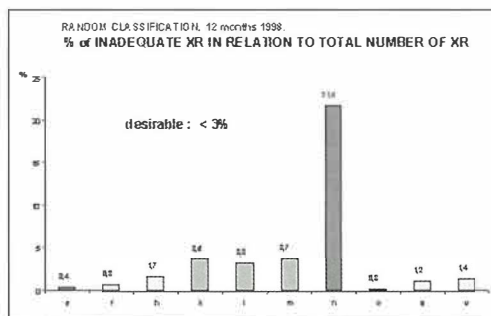
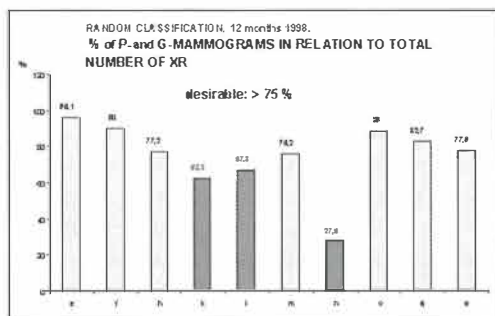
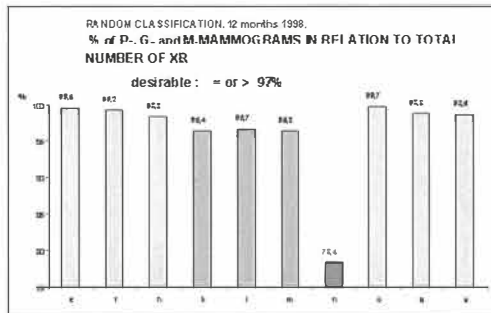
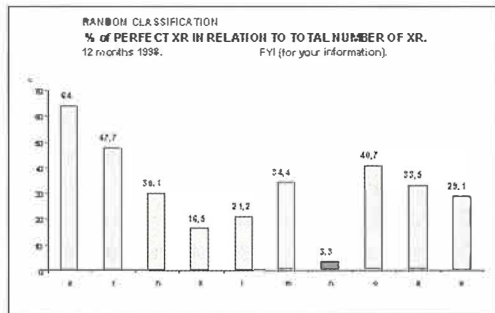
Ocenjujemo, da gre za izjemno pomembno delo, saj gre za znatno izboljšanje kvalitete mamografij.

Ta program zagotavljanja kakovosti po PGMI (ODPN) klasifikaciji v Luksemburgu poteka že štiri leta. V tem času so se pokazali dobri rezultati, kakor tudi odgovornost posameznika do programa. S to metodo konstantno dvigujejo kvaliteto dela.



Slike 22a, 22b, 22c. Neprimerni mamogrami zaradi mirojoče rešetke oz. zaradi nepravilno obrnjene kasete.

YOUR CENTER IS REPRESENTED BY LETTER:



Slike 23a, 23b, 23c, 23d. Kontrolni pregledovalci v Luksemburgu so pregledali in točkovali 11800 mamogramov.

Zaključki

Pravilna izvedba mamografije omogoča dober mamogram, kar je tudi naš cilj.

Pri tem je pomembno, da:

- inženir svoje spretnosti, izkušnje in čas pravilno razporedi, da doseže visoko kvaliteto mamogramov in da doseže osebno in preiskovankino zadovoljstvo;

- inženir si mora vzeti čas za zagotavljanje kvalitete, da zadovolji standarde kvalitete in izvajati popolno dnevno kontrolo kvalitete;

- inženir naj v skupinskih diskusijah oceni svoje dosežke in sodeluje v razpravah o kakovosti slik na oddelku;

- inženir se naj vedno izpopolnjuje, da bo poskušal dvigniti kvaliteto slik in izboljševati odnos do preiskovank.

Želeti si moramo, da:

- inženir odgovorno opravlja naloge, ki so mu dodeljene in je seznanjen s preiskavami;
- inženir mora razumeti koncept multidisciplinarnega tima in polno sodelovati v njem kot enakovreden del skupine za diagnostiko dojke;

sciplinarnega tima in polno sodelovati v njem kot enakovreden del skupine za diagnostiko dojke;

- inženir mora imeti vse informacije in znanje o vsem, kar bi preiskovanko zanimalo pri slikanju dojke, npr. slikanje dojke s silikonskimi vsadki, vpliv hormonskih nadomestil na dojko in vpliv na bolečino dojke.

Literatura

1. Pravilnik o pogojih, ki jih morajo izpolnjevati primarni centri za dojke. *Uradni list Republike Slovenije*, št. 110/2004.
2. Rijken H, Caseldine J. *Radiographical guidelines*. European Communiti; 2001.
3. Rijken H, Caseldine J. *European quality assurance guidelines for radiographers in mammography screening*. European Communiti; 2001.
4. Rijken H. *Positionierungstechnik in der Mammographie*; Stuttgart: Thieme Verlag; 2000.

5. Lee L, Stickland V, Wilson R, Roebuck E. *Fundamentals of mammography*. London: W. B. Saunders Company Ltd; 1995.
6. Zdešar U. Zagotavljanje in preverjanje kakovosti v mamografiji. *Radiol Oncol* 1998; **32(Suppl 7)**: 20-6.
7. Zdešar U, Korat S, Krajnc Z. Vsakodnevna kontrola kakovosti mamografij. *Radiol Oncol* 2001; **35(Suppl 1)**: 30-6.
8. Miklavčič L. Zagotavljanje kakovosti pri razvijanju mamogramov. *Radiol Oncol* 2001; **35 (Suppl 1)**: 19-25.
9. Renner M, Hertl K. Klinična presoja kakovostnih mamogramov. *Radiol Oncol* 1999; **33(Suppl 2)**: 13-23.
10. Renner M, Hertl K, Guna F. Klinična presoja kakovostnih mamogramov. *Radiol Oncol* 2001; **35 (Suppl 1)**: 7-18.
11. Van Woodenberg S, Thijssen M, Young K. European protocol for the quality control of the physical and technical aspects of mammography screening. European Communiti, 2001.
12. Wagnon MCh. Quality Assurance? Not just an issue of the quality of technical equipment. »Programme Mammographie« *Luxemburg EUREF News*. 8th Issue, October, 1999.

Rentgenska in ultrazvočna anatomija dojke

Maja Marolt Mušič, Kristjana Hertl, Maksimiljan Kadivec, Maja Podkrajšek, Simona Jereb

Oddelek za radiologijo, Onkološki inštitut, Ljubljana, Slovenija

Izhodišča. Mlečna žleza je parna žleza, ki ima modificirane značilnosti žleze znojnice in se razvije v podkožnem tkivu zgornje sprednje strani prsnega koša. Skupaj s kožo jo imenujemo dojka.

Zaključki. V mamografskem izvidu ni pomembno, da natančno opredelimo, kakšne strukturne spremembe so v dojki prisotne, saj te predstavljajo histološko opredelitev. Pomembno je, da v izvidu opišemo, kako gosta je struktura dojke in s tem klinika opozorimo s kakšno verjetnostjo smo izključili patološke spremembe v smislu malignega obolenja.

Pri UZ preiskavi je pomemben standarden položaj preiskovanke, kar omogoča ponovljivost preiskave. Pregledovati moramo vse dele dojke, paziti moramo, da ne izpustimo določenega predela. Pomembno je, da v izvidu označimo lego lezije: kvadrant, ura in oddaljenost od mamile.

Ključne besede: anatomija dojke, mamografija, ultrazvok

Embrionalni razvoj

V četrtem embrionalnem tednu na zarodku nastane zadebelitev ektoderma, ki poteka od pazduhe do ingvinalnega področja. Z rastjo se vriva v mezoderm, ki leži pod njo.

V šestem tednu se imenuje ektodermalna mlečna črta.

Po osmem embrionalnem tednu ostane le še del, ki leži v višini četrtega interkostalnega prostora.

Do konca nosečnosti se v tem delu razraščajo endotelne celice, ki brstijo kot kanalčki v podkožje. Pod vplivom estrogena in progesterona ustvarijo zasnovo za mlečno žlezo.

Ob koncu nosečnosti zaradi močnega delovanja materinih placentalnih hormonov in fetalnega prolaktina žleza izboči nad njo ležečo kožo in lahko nekaj časa izloča kolostrumu podobno tekočino. Po dveh do treh tednih to izločanje preneha, žleza preide v obdobje mirovanja, ki traja do pubertete.

V puberteti začne pri deklicah pod vplivom estrogena, prolaktina in rastnega hormona žlezno tkivo proliferirati. Izvodila rastejo v globino, na njihovih koncih nastajajo alveolarne zasnove, iz katerih se razvije žlezno tkivo.

Anatomske značilnosti dojke

Dojka odrasle ženske tehta običajno med 150 in 200 g.

Leži na sprednji prsni steni, sega od drugega oz. tretjega rebra do šestega oz. sedmega

rebrnega hrustanca, medialno sega do sternalnega roba, lateralno pa do srednje aksilarne linije.

Delimo jo na naslednje predele:

- prsna bradavica,
- centralni del ali areola, ki je močnejše pigmentiran
- preostali del delimo na štiri kvadrante in
- aksilarni podaljšek, ki je del dojke in se ga proti pazdušni jami.

Dojka leži na veliki pektoralni mišici, delno na sprednji nazobčani mišici (*m. serratus ant.*) in na sprednji poševni trebušni mišici (*m. obliquus ext. abdominis*). Kot anatomska meja za delitev nivojev drenažnih bezgavk je pomembna tudi mala pektoralna mišica, ki leži pod veliko pektoralno mišico.

Žlezno tkivo je pokrito s fascijo, zadnja stran je rahlo konkavna, da se prilega pod njo ležečim mišicam.

Prostor med žleznim tkivom in prsno mišico sestavlja poleg pektoralne fascije tudi rahlo vezivo – to je retromamarni prostor, kar daje žlezi dobro gibljivost.

S pektoralne fascije potekajo proti vezivnemu tkivu dojke vezivni mostički – Cooperjevi ligamenti, ki žlezo pritrjujejo na steno pektoralne mišice, navzpred segajo do podkožja in tvorijo interlobarna septa.

Aksilarni podaljšek sega stransko preko pektoralne mišice do pazduhe, kjer predira globoko pektoralno fascijo.

V bradavico (mamilo) se odpira 15 – 20 izvodil (*d. lactiferi*).¹

Zgradba žleze

Mlečna žleza je sestavljena iz epiteljskega dela, ki predstavlja žlezno tkivo (parenhim) in vezivni del (*stroma*), ki daje dojki oporo in čvrstost.

Vezivo je kot celota razdeljeno v fino mrežje, ki ga poznamo kot interlobarne, intralobularne in interlobularne pretine (*septa*). Vezivo se nadaljuje v globino proti pektoralni fa-

scijski kot vezivni podporni mostički – *Cooperjevi ligamenti*.

Poleg žleznega tkiva vsebujejo prostori med pretini še različno količino maščobe, ki je ni pod področjem areole in bradavice.

Vezivno in maščobno tkivo predstavlja večino prostornine nedoječe dojke. V času nosečnosti lobuli hipertrofirajo in proliferirajo tako, da je dojka v času dojenja sestavljena iz večjega dela žleznega tkiva.

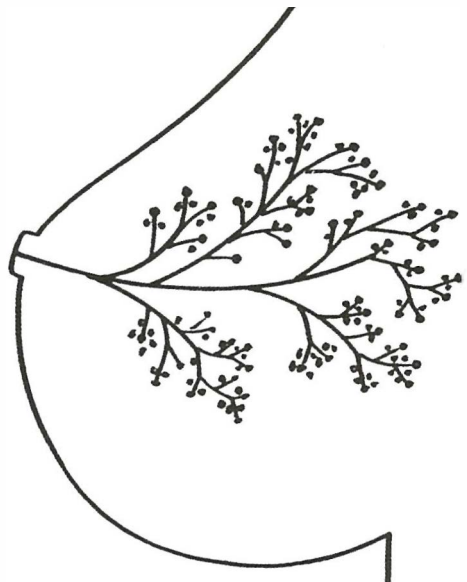
Osnovna enota dojke je TDLU (*terminal duct lobular unit*), ki v času laktacije proizvaja mleko. Sestavljen je iz režnjiča (*lobula*) in izvodila. Meri 1-2 mm in s starostjo atrofira.

Režnjiči se združujejo v režnje (*lobuse*), ki so grozdasto oblikovani. Iz njih vodijo izvodila (*ductuli lactiferi*), ki se pred vstopom v bradavico razširijo v laktiferne sinuse. Sinus ima premer 1-2 mm, v času dojenja se razširi na 5-8 mm.

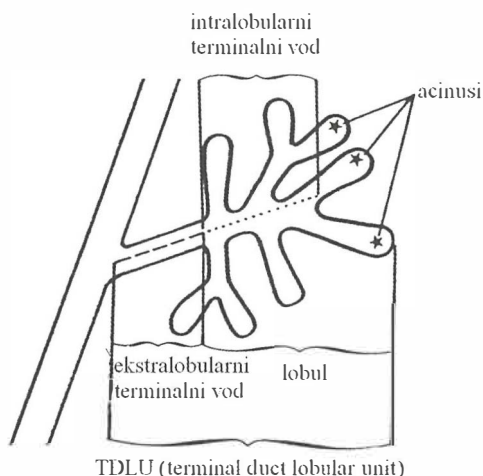
Dojko sestavlja iz 15-20 različno velikih režnjev (slika 1).

Vode (*duktuse*) histološko obdajata dve vrsti celic: epiteljske in mioepiteljske celice.

Epiteljske celice se razlikujejo glede na vrsto voda: ekstalobularni del je prekrit z kolumnarnimi celicami, intralobularni del voda pa



Slika 1. Shema lobusa dojke.



Slika 2. Shema TDLU (po Wellingsu).

z kuboidnimi celicami. Ekstralobularni del voda obdaja še elastično vezivo.

Pri nastanku benignih sprememb v dojki sodelujeta obe vrsti celic (epitelijske in mioepitelijske), medtem ko je odsotnost ene vrste celic suspektna za karcinom.

Pomembno je poznavanje anatomske povezave med TDLU (slika 2) in vodi, saj se patološki procesi, ki izhajajo iz TDLU širijo proti duktalnemu sistemu in obratno - spremembe iz ekstralobularnih vodov se širijo proti TDLU.

Patološke spremembe dojke nastajajo v določenih anatomskeh predelih.

Iz večjih vodov in njihovih vej izhajajo:

- ektazija,
- papilom,
- papilarni karcinom.

Iz TDLU izhajajo:

- večina fibrocističnih sprememb: ciste, apokrina metaplazija, različne oblike adenoz,
- duktalni karcinom *in situ*,
- lobularni karcinom *in situ*,
- infiltrativni duktalni karcinom,
- fibroadenom.

Cista izhaja iz lobula. Nastane iz acinusov in intralobularnih vodov, kadar je izločanje sekreta večje od resorpcije. Pritisk se zaradi po-

večanega volumna tekočine zviša, vod se razširi, sprememba zajame lahko tudi sosednje lobule. V cisti ni vnetnih komponent, razen v primeru rupture, vnetja ali brazgotinjenja. Pogosto so v njih vidne kalcinacije, ki imajo značilen izgled (*tea cup*) in so precipitirani kristali kalcijevega fosfata.

Ektazija nastane kot posledica dolgotrajnega vnetja duktalne stene. Pravi vzrok vnetja ni znan, lahko gre za mastitis ob vodih, pri katerem prihaja do nabiranja plazmatk in limfatičnih celic. Zaradi vnetja pride do izgube elastičnosti, vod se razširi. S časom postane stena fibrozna. Vidne so linearne kalcinacije, ki lahko zapirajo lumen. Manj pogoste so kalcinacije v duktalni steni.

Cista in ektazija nimata nobene povezave z karcinomom dojke.

Adenoza pomeni nastajanje novih TDLU ob stimulaciji proliferacije. Ohranjena je normalna arhitektura, mali vodi se povečajo po številu in velikosti. Ker pride v duktalnih prostorih do obarjanja kalcija, nastajajo številne male okrogle kalcinacije. Te spremembe lahko dajo klinično vtis tumorske mase. Najbolje jo spoznamo na mamografiji zaradi številnih, drobnih, okroglih kalcinacij.

Sklerozantna adenoza je podoben proces kot adenoza, med TDLU je pridružena je še sklerozacija, vodi zaradi vezivnega tkiva postanejo zoženi. Tudi tukaj vidimo drobne, okrogle kalcinacije.

Hiperplazija nastane v TDLU, kjer pride do proliferacije epitelnih in mioepitelnih celic znotraj lumnov TDLU.

Papilomi so benigne proliferacije, ki nastanejo v večjih vodih. Navadno so posamični, včasih so multipli. Klinično očitni postanejo zaradi izcedka.²

Prekrvavitev dojke

Dojka se preskrbuje iz več virov:

- *rr. mammarii mediales* so veje a. thoracicae int. (*a. mammariae int.*), ki izhaja iz a. subclavi-

ae. V žlezo prehajajo preko 2., 3. in 4. medrebrnega prostora, lateralno od sternuma;

– *rr. mammarii laterales* so veje *a. thoracicae lat. (a. mammae lat)*, ki izhaja iz *a. axillaris*;

– del prekrvavitve prehaja iz interkostalnih arterij

Med vejami obstajajo številne anastomoze. Žile potekajo od periferije proti centralnemu delu dojke, periferno so globlje ležeče. Okrog areole tvorijo anastomotski krog.³

Žilne strukture so dobro vidne z Dopplersko preiskavo, na nativni sliki in na mamogramu so vidne kot tubularne strukture. Ob menstruaciji, zlasti v nosečnosti in obdobju dojenja se razširijo.

Venska drenaža je pomembna, zlasti ker ob venah potekajo mezovalne vene. Vene se delijo v globoke in povrhnje. Povrhnje ležijo ob superficialni fascii.

Globoke vene navadno ležijo ob arterijah, njihov potek je bolj variabilen. Stekajo se v mamarne, aksilarne vene, v v. subclavio, preko interkostalnih v v. azygos. Interkostalne vene anastomozirajo z vetebralnimi venami – ta pot je odgovorna za nastanek kostnih metastaz.

Globoke in povrhnje vene imajo številne anastomoze.

Mezgovnice

Povrhnje (*subdermalne*) in globoke (*intramammarne*) limfne poti anastomozirajo v subareolarnem področju.

Povrhnje mezgovnice drenirajo v smeri proti aksili in ležijo ob lateralnih torakalnih žilah, medtem ko globoke mezgovnice drenirajo tudi v medialne bezgavke ob *a. mammae int.*

Kirurško delimo limfne vode na tri nivoje:

– I. nivo leži lateralno od male pektoralne mišice;

– II. nivo: leži pod malo pektoralno mišico;

– III. nivo leži medialno od male pektoralne mišice.³

Rentgenske in ultrazvočne (UZ) značilnosti normalne dojke

Dojka se spreminja glede na starost in glede na cikel menstruacije.

Dojka v obdobju pubertete

V predpubertetnem obdobju vsebuje tkivo dojke nekaj vodov, potekajočih v fibrozni stromi. Dve leti pred menstruacijo začne žlezno tkivo hitro proliferirati. Pod vplivom hormonov, zlasti estrogena in progesterona se vodi daljšajo in vejijo – nastajajo lobusi. Včasih je tak razvoj lahko asimetričen, tipni so trdi vozlički.

Z UZ preiskavo so vozlički vidni kot hipoehogena področja za bradavico. Ne smemo jih zamenjati za tumor, ker bi njihova kirurška odstranitev pomenila odstranitev žleznega tkiva in preprečila razvoj dojke.

Mlada dojka

Večino dojke sestavlja žlezno tkivo, maščobe je malo.

Mamografsko je dojka gosta in nepregledna, kar onemogoča razlikovanje patoloških sprememb.

Ultrazvočno daje tkivo slabše odboje. Pri nekaterih preiskovankah je tkivo heterogeno, včasih so vidna hipoehogena področja, ki nas lahko zmedejo. So posledica različno hitrega razvoja strukturnih elementov dojke.

Nosečnost in dojenje

V nosečnosti je prisotno izrazito povečanje v številu in velikosti TDLU, ob tem se zmanjša količina veziva in maščobe.

Mamografsko je taka dojka nepregledna, s številnimi nodularnimi ali zabrisanimi zgostitvami. Indikacija za mamografijo v tem obdo-

bju je le močan sum na karcinom in krvav izcedek. Mamografijo naredimo po dojenju, saj je takrat dojka manj gosta.

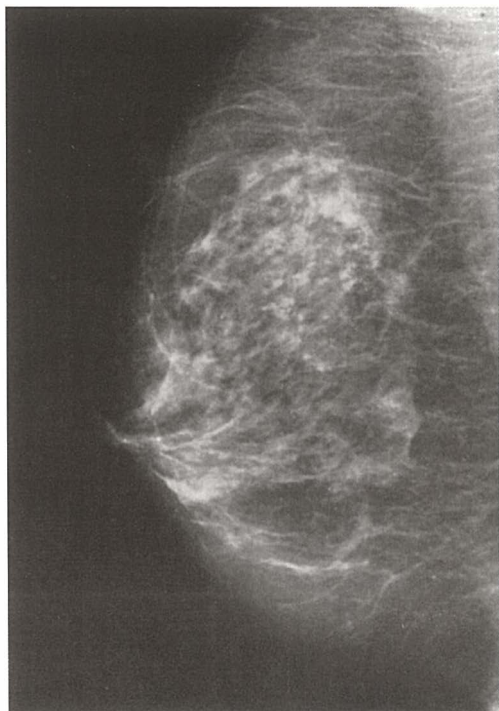
V obdobju laktacije tkivo postane UZ slabo odbojno, viden je vzorec mlečnega stekla.

Dojka v rodnem obdobju

Nekaj dni pred ovulacijo epiteljske celice proliferirajo in se razraščajo v nove režnjice (*lobule*). Povečan pretok krvi skozi tkivo povzroči difuzen intersticijski edem, kar je vzrok za predmenstrualno občutljivost dojk.

V primeru, da do nosečnosti ne pride, novonastale strukture atrofirajo v nekaj mesecih. V obdobju rodnosti prihaja do stalnega nastajanja in propadanja žleznega tkiva dojke. Tako lahko v danem trenutku vidimo žlezno tkivo dojke v različnih fazah.⁵

Na mamogramu ocenjujemo simetričnost dojk. Asimetrija je največkrat posledica asi-



Slika 3. Mamografski videz normalne dojke.

metrične razporeditve žleznega tkiva ali superpozicije normalnega tkiva, ki nastane pri pozicioniranju.

Asimetrija je lahko normalna anatomska različica, ločevati moramo med lokalnimi zgoštvami in splošno asimetrijo.

Fokalne zgostitve, ki so vidne samo na mamografskih slikah je potrebno obdelati z radiološkimi metodami (ciljana kompresija, slikanje v stranski projekciji, UZ).

Mamografski videz dojk je raznolik in individualen. Zato o tipičnem mamografskem videzu dojk ne moremo govoriti. Zgostitve, vidne na mamogramu predstavljajo žlezno in vezivno tkivo. Žleznega tkiva je več v zunanjih in zgornjih kvadrantih.

Gostota žleznega tkiva variira tudi v teku menstrualnega ciklusa: pred menstruacijo je dojka gostejša. Zato je za mamografijo primerno obdobje v prvi polovici menstrualnega ciklusa.⁶

Na mamogramu normalne dojke je vidna pektoralna mišica, nad njo ležeče tkivo dojke, žile mamila in koža. V področju pektoralne mišice so občasno vidne bezgavke, ki z radiolucentnim področjem kažejo na benignen izgled (slika 3).

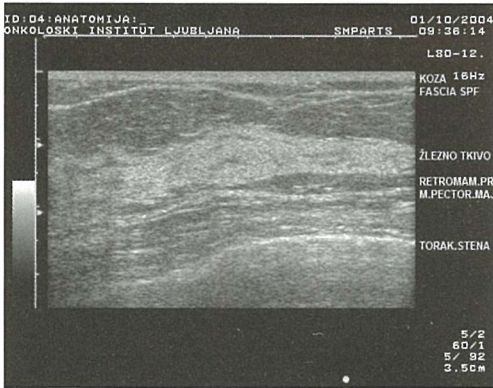- TDLU so vidni kot enakomerno razporejene nodularne zgostitve, velikosti 1-2 mm;
- med žleznim tkivom so vidna ovalna, radiolucentna področja – predstavljajo polotocke maščobnega tkiva;
- Cooperjevi ligamenti so videti kot valovite, trakaste zgostitve, ki potekajo proti koži;
- *d. lactiferi* so vidni v distalnem delu dojke kot trakaste, proti mamili potekajoče zgostitve.

Z UZ preiskavo ločimo več plasti (slika 4):

Najbolj povrhnja plast je koža, ki jo sestavlja epidermis in dermis, včasih je med njima vidna tanka hipoehogena črta. Koža je pri mlajših ženah debela do 3 mm.

Hiperehogena linija pod njo predstavlja superficialno fascijo.

Žlezno tkivo ima hiperehogen videz. Ve-



Slika 4. Ultrazvočni videz struktur normalne dojke.

zivnega tkiva dojke ultrazvočno ni moč ločiti od žleznega tkiva. Normalno žlezno tkivo ima UZ individualno različen videz. Med njim so vidni polotočki maščobnega tkiva.

Žlezno tkivo je bolj ehogeno od maščobe v subkutanem ali retromarnem področju.

Cooperjevi ligamenti so bolj vidni v involutivno spremenjeni dojki. So valovite linije, ki se raztezajo od žleznega tkiva proti koži. Kadar potekajo vzporedno s sondo, lahko povzročajo tanke akustične sence.

Pod žleznim tkivom leži maščobna plast – retromamarni prostor.³

V globini je vidna še mišična plast, ki je močno hiperehogena, ter popolni odboji reber.

Bradavica je vidna kot homogeno, z odboji revno področje, ob robovih vidni distalni akustični senci onemogočata pregled tkiva tik pod njo – zato je potrebno ta del pregledati še prečno.

Dojka v postmenopavzalnem obdobju

V menopavzi usiha nastajanje novih lobulov, proces atrofije je pospešen. Poleg znižanega števila lobulov atrofira tudi vezivno tkivo, ki ga nadomesti maščobno tkivo – involutivne spremembe.

V involutivno spremenjeni dojki se *mamografska* občutljivost dojke povečuje, v popol-

noma maščobno preforminani dojki dosega 100%.

Pri 1/3 žensk ne pride do involutivnih sprememb veziva, tako da dojka ohranja prvotno gostoto.

UZ preiskava take dojke je usmerjena v pregled določenih področij, ki so mamografsko slabo pregledna.

Dojka pri nadomestni hormonski terapiji

Zaradi hormonske nadomestne terapije pride do ponovne proliferacije žleznega tkiva, ki je lahko eno ali obojestransko, difuzno, neenakomerno ali fokalno. Že obstoječe ciste ali fibroadenomom se lahko povečajo oz. nastajajo na novo.

Mamografsko so lahko videti dojke ponovno gostejše, zgoščitve so lahko fokalne ali difuzne.

Zaključki

V *mamografskem* izvidu ni pomembno, da natančno opredelimo, kakšne strukturne spremembe so v dojki prisotne, saj te predstavljajo histološko opredelitev.

Pomembno je, da v izvidu opišemo, kako gosta je struktura dojke in s tem klinika opozorimo, kakšna verjetnost je, da smo izključili patološke spremembe v smislu malignega obolenja.

Pri *UZ preiskavi* je pomemben standarden položaj preiskovanke, kar omogoča ponovljivost preiskave. Preiskovanka leži na hrbtu. Lahko je rahlo obrnjena na stran, roko ima dvignjeno nad glavo. Tak položaj splošči dojko in olajša preglednost spodnjih delov.

Položaj na boku omogoča boljšo preglednost lateralnih delov dojke, položaj na hrbtu pa preglednost medialnih delov.

Dojko lahko pregledujemo vzdolžno in prečno ali v smeri proti mamili. Pomembno je, da držimo sondo tako, da se z mezincem

naše roke orientiramo na lego sonde na dojki. S takim pristopom lahko pregledujemo dojko, ne da bi oko odmaknili od ekrana.

Pregledovati moramo vse dele dojke, paziti moramo, da ne izpustimo določenega predela.

Pomembno je, da v izvidu označimo lego lezije : kvadrant, ura in oddaljenost od mamilce.

Literatura

1. Ravnik D. Anatomija dojke. *Radiol Oncol* 1998 ; **32(Suppl 7)**: 30-5.
2. Sewell WC. Pathology of benign and malignant breast disorders. *Radiol Clin North Am* 1995; **33**: 1067-80.
3. Thono E, Cosgrove DO, Sloane JP. *Ultrasound diagnosis of breast diseases*. Churchill Livingstone; 1994.
4. Tabar L, Dean PB. Teachig atlas of mamoraphy. Stuttgart: Thieme; 2001.
5. Tabar L. Diagnosis and in-depth differential diagnosis of breast cancer. In: ESIDIR- Breast imaging procedures. Turku; 1996.
6. Hertl K, Kadivec M, Vargazon T. Rentgenska anatomija normalne dojke. *Radiol Oncol* 1998; **32(Suppl 7)**: 36-40.

Mamografska klasifikacija

Miljeva Rener, Tomaž Vargazon

Oddelek za radiologijo, Onkološki inštitut, Ljubljana, Slovenija

Izhodišča. S klasifikacijo napovemo stopnjo verjetnosti, da gre za malignom in obenem predlagamo nadaljnji postopek.

Zaključki. Namen vseh klasifikacij je poenotenje izvidov, kar nam omogoča sporazumevanje, spremljanje in primerjavo. Namenjene so predvsem netipljivim spremembam. Poskusi standardizacije izvidov so prinesli veliko pozitivnih sprememb. Kljub temu pa so še vedno neskladja tako med različnimi radiologi kot celo pri vsakem posameznem radiologu. Dvojno odčitovanje z vsaj enim bolj izurjenim odčitovalcem mora postati obvezno.

Ključne besede: rak dojk, mamografija, klasifikacija, presejanje

Uvod

Čim manjše so maligne spremembe, tem težje jih ločimo od benignih sprememb in včasih celo od normalnega tkiva.¹ S klasifikacijo napovemo stopnjo verjetnosti, da gre za malignom in obenem predlagamo nadaljnji postopek.

Namen vseh klasifikacij je standardizacija izvidov, kar nam omogoči sporazumevanje, spremljanje in primerjavo.

Klasifikacije

Klasifikacije oz. predvsem priporočila za nadaljnjo obdelavo se v različnih deželah z različnimi družbenimi ureditvami razlikujejo. V

Ameriki so radiologi precej defenzivni, saj jih samoplačništvo, številne tožbe, velika fluktuacija prebivalstva in relativno majhna izurjenost mamologov v to silijo. Zato je razmak med slikanji pri njih krajši in znaša 1 leto za vse preiskovanke po 40. letu starosti.² V večini evropskih dežel z organiziranim presejanjem pa je pomemben "cost benefit". Z varčno uporabo državnega denarja so osredotočeni predvsem na korist celotne populacije, čeprav na škodo redkih posameznic. Razmak med slikanji znaša 2-3 leta v različnih ciljnih skupinah, povečini med 50. in-69. letom starosti.³

Seveda se klasifikacije v različnih deželah razlikujejo tudi glede na organizacijo zdravstvene službe. Če so primarni centri namenjeni masovnemu presejanju z velikim številom mamografij na radiologa, kot je to v severnoevropskih državah, uporabljajo samo kratek obrazec z nekaj najpomembnejšimi podatki: poleg generalij le, za katero dojko gre, ali so

Tabela 1. Primerjava različnih klasifikacij sprememb v dojkah.

| BI-RADS R | EUSOMA R | SLO R |
|---------------------|-------------------------|-------------------------|
| 0 za obdelavo | 0 preiskava ni rarejena | 0 nepregledna struktura |
| 1 Negativno | 1 negativno/ ber.igno | 1 normalno / benigno |
| 2 Benigno | 2 benigno | 2 verjetno benigno |
| 3 verjetno benigno | 3 neopredeljeno | 3 neopredeljeno |
| 4a malo sumljivo | 4 sumljivo | 4 sumljivo |
| 4b srednje sumljivo | | |
| 4c zelo sumljivo | | |
| 5 verjetno malignom | 5 maligno | 5 maligno |
| 6 dokazan malignom | 9 neznan | |

Tabela 2. Priporočila za nadaljnji postopek

| BI-RADS R | EUSOMA R | SLO R |
|--|--|---|
| 0 stare slike, dodatne projekcije, UZ, MRI | 0 - | 0 event. nadaljnja slikovna diagnostika |
| 1 kontr. 12 mes. | 1 kontr. 24 mes. | 1 kontr. 24 mes. |
| 2 kontr. 12 mes. | 2 kontr. 24 mes. | 2 po obdelavi event. Krpan, kont. 6-12 mes. |
| 3 po slikovni diag. ali primerjavi s starimi slikami: kontr. 6 mes. ista dojka, 6 mes in 12 mes. obe dojki | 3 po obdelavi kontr. 24 mes. ali operacija | 3 obdelava, Krpan |
| 4a odvzem materiala neg., kontr. kot razred 3 | 4 po obdelavi kontr. 24 mes. ali op. | 4 obdelava, Krpan |
| 4b odvzem materiala, radiološko-patološka primerjava | | |
| 4c odvzem materiala, radiološko-patološka primerjava | | |
| 5 op. | 5 op. | 5 op. |
| 6 ustrezen postopek | 9 - | |

potrebne nadaljnje preiskave ali ne in mesto nepravilnosti. Izpolnjevanje takega obrazca zahteva malo časa. Nadaljnje razglabljanje sledi šele v diagnostičnem centru. V nekaterih drugih deželah pa že napotni mamologi izpolnjujejo bolj zahteven obrazec s klasifikacijo, ki se po diagnostični obdelavi včasih spremeni.

Obrazci so lahko namenjeni klinikom, ki imajo večji ali manjši vpogled v diagnostiko dojke, ali pa le radiologom v sekundarnih centrih – tedaj se informacije, ki jih želimo posredovati, lahko do neke mere razlikujejo.

Problem vseh obrazcev je omejitev prostora za pregledno izpolnjevanje, zato se klasifikacije med seboj razlikujejo tudi po številu razredov, ki so namejeni manj pomembnim negativnim in benignim izvidom.

Klasifikacij je veliko, najbolj znani sta dve: BI-RADS⁴ in Eusoma³ (tabeli 1, 2). Slovenska inačica⁵ se je zgledovala po zadnji (tabeli 1, 2).

Klasifikacija "BI-RADS – Breast Imaging and Reporting Data System"

ACR (American College of Radiology) je leta 2003 izdal že četrto, razširjeno in izpopolnjeno izdajo, ki tokrat prvič obsega tudi ultrazvok (UZ) in magnetno resonanco (MRI).

BI-RADS med drugim opredeljuje tudi poimenovanje sprememb, pisanje izvida in računalniško obdelavo. Ker menim, da je enotno izrazje pomembno za sporazumevanje, na tem mestu predvsem to povzemam.

Poimenovanje sprememb

A. MASE – ekspanzivne formacije, ki so vidne v dveh projekcijah. Gre za tridimenzionalne lezije.

1. Oblika

- a. Okrogla
- b. Ovalna
- c. Lobularna
- d. Nepravilna

2. Robovi

- a. Ostro omejeni (najmanj 75%, ostanek prekrit z okolnimi strukturami)
- b. Mikrolobulirani
- c. Prekriti
- d. Neostro omejeni (deloma ali v celoti)
- e. Zvezdasti

3. Gostota lezije glede na pričakovano atenuacijo približno enake količine žleznega tkiva

- a. Večje gostote
- b. Enake gostote
- c. Manjše gostote, ne vsebuje maščobe
- d. Manjše gostote, vsebuje maščobo

B. KALCINACIJE

1. Tipično benigne

- a. Kožne
- b. Žilne
- c. Grobe – oblika pokovke
- d. Velike, paličaste – sekretorne
- e. Okrogle (če so manjše od 0,5 mm, jih imenujemo punktirane ali pikčaste)
- f. Centralno radiolucetne (kalcinirana stena je debelejša kot pri lupinastih)
- g. Centralno radiolucetne lupinaste s tanko steno – “eggshell”
- h. Kalcinacije v obliki usedline – “teacup”
- i. Kalcinacije šivov
- j. Distrofične kalcinacije

2. Zmerno sumljive kalcinacije

a. Nejasne ali amorfne kalcinacije (premajhne ali preveč zabrisane, da bi bila oblika vidna)⁶

b. Grobe, heterogene, nepravilne, večina večja od 0,5mm

3. Bolj sumljive kalcinacije

a. Drobne pleomorfne mikrokalcinacije, večina manjša od 0,5 mm

b. Drobne linearne in razvejane, nepravilne, široke manj kot 0,5 mm

4. Razporeditev kalcinacij

- a. Difuzna
- b. Regionalna – v nad 2 ccm velikem volumnu tkiva dojke, lahko v večini kvadranta ali presegajo en kvadrant. Ni videti razporeditve vzdolž mlečnih vodov
- c. Grupirane kalcinacije – skupinica najmanj 5 delcev v majhnem volumnu tkiva, manjšem od 1 ccm
- d. Linearna
- e. Segmentalna – vzdolž lobusa ali segmenta.

C. STRUKTURNI NEMIRI

Gre za nepravilno strukturo brez vidne mase, s tankimi spikulami, z lokalno retrakcijo in deformacijo parenhima. Sem prištevajo tudi zvezdaste (radiarne) brazgotine.

D. POSEBNI PRIMERI

1. Asimetrična tubularna struktura / solitarni dilatiran vod
2. Bezgavka v dojki
3. Asimetrija cele dojke (več kot en kvadrant)
4. Fokalna asimetrija – struktura, ki je podobne oblike v obeh projekcijah, vendar brez značilnosti mase. Nima konveksnih robov, ponavadi vsebuje tudi maščobno tkivo

E. PRIDRUŽENI ZNAKI

1. Uvlečena koža
2. Uvlečena bradavica
3. Zadebelitev kože (nad 2 mm, lokalna ali difuzna)
4. Ojačana trabekularna risba – zadebelitev fibroznih sept
5. Kožna tvorba
6. Aksilarna adenopatija – bezgavke nad 2 cm, če ne vsebujejo maščobnega tkiva.
7. Strukturni nemiri
8. Kalcifikacije

Strukturo dojke označujejo kot pretežno maščobno preformirano (do 25% žleznega tkiva), razpršeno žlezno tkivo (25-50%), heterogeno gosto (do 75%) in zelo gosto (nad 75%) žlezno tkivo.

Klasifikacija velja predvsem za netipljive lezije. Če gre za tipljive zatrdline in je slikovna diagnostika negativna, naj radiologi označijo razred, ki je rezultat slikovne diagnostike; če je interpretacija radiološkega izvida pod vplivom kliničnega izvida, naj bo to v zaključku omenjeno.

V želji, da bi ustvarili natančno in vseobsegajočo klasifikacijo, so avtorji naleteli na več problemov, saj je patologija sprememb v dojki številna in raznovrstna, kar otežkoča uvrstitev prav vseh sprememb v predale. Zato se klasifikacija še vedno spreminja. Primer je zavajajoč izraz zgostitev, ki je označeval spremembo, ki ni ustrezala značilnostim mase, zato so ga zamenjali z asimetrijo. Asimetrijo so razdelili na asimetrijo cele dojke in fokalno asimetrijo, ker so želeli poudariti razliko v sumljivosti ene in druge. Prej enoten razred 4 (sumljive spremembe) so po stopnji sumljivosti razdelili v 3 podrazrede itn.^{4,7} Avtorji poudarjajo, da gre le za napotke, ki niso namenjeni spreminjanju veljavnih doktrin.

Klasifikacija EUSOMA

Uvrščanje v razrede pomeni predvsem priporočilo za nadaljnji postopek, presojo o uvrstitvi pa prepušča radiologom. Najpomembnejša razlika od priporočil BI-RADSa je v tem, da se neopredeljene lezije po obdelavi vrnejo v presejano populacijo in se kontrolirajo na 2 leti (ponekod na 3 leta) ali pa jih operirajo – vmesne poti ni. Obrazec je kratek in pregleden. Na eni sami strani so zbrani vsi najpomembnejši podatki za računalniško obdelavo – tako klinični kot slikovna diagnostika, rezultati aspiracijske biopsije s tanko iglo (ABTI) in/ali histološke biopsije in podatki o terapiji.³

Slovenska inačica

Razred 0 v slovenski inačici je nastal, ker marsikateri klinik enači izvid, kjer na mamogramu ni videti patoloških sprememb z negativnim izvidom, čeprav gre lahko za nepregledno strukturo. Ta informacija je pomembna zlasti pri tipljivih spremembah, saj pomeni indikacijo za nadaljnje preiskave. Če bomo organizacijsko ločili diagnostične od presejalnih centrov, bo postala oznaka 0 v tem smislu nepotrebna.

Razred 2 (verjetno benigne spremembe s kontrolo iste dojke na 6-12 mesecev) je nastal kot varnostni mehanizem zaradi relativno majhne izurjenosti večine slovenskih mamologov, saj le malokdo dosega 5000 mamografij letno, kot priporočajo evropske smernice.³ Ta razred je namenjen izključno spremembam z majhno, manj kot 2% verjetnostjo, da gre za malignom. V ta razred smemo uvrstiti lezije šele po izpeljani slikovni in izjemoma tudi ABTI/histološki diagnostiki. Po podatkih v literaturi lahko v presejalnem programu pričakujemo od 2 – 11% verjetno benignih lezij, med katerimi so isti avtorji našli od 0,3 – 1,7% malignomov.⁸⁻¹¹ Različni rezultati so lahko posledica različnih kriterijev za izbiro lezij.¹¹ Pred uvedbo presejanja bo potrebno ovrednotenje dosedanjih rezultatov. Če se bomo odločili, da ta razred obdržimo, potrebujemo točna navodila za opredelitev lezij. Prav gotovo pa je bolj smotno, če strokovnjakom omogočimo izobraževanje in urjenje, kot pa da prilagajamo klasifikacijo. Poleg tega se pri oportunističnem presejanju, kakršnega imamo pri nas, kaže še ena slaba stran tega razreda: priporočeni interval 6-12 mesecev se pogosto nedopustno podaljša, neredko celo nad dve leti.

Kljub številnim klasifikacijam nobena med njimi nima in ne more imeti jasnih navodil za uvrstitev vseh sprememb. Najlažja odločitev je na obeh skrajnih koncih, to je za maligne in zelo sumljive spremembe ter za benigne in deloma tudi za verjetno benigne spremembe. Vmes pa je "sivo področje" neopredeljenih le-

zij, kjer si radiolog še bolj kot običajno pomaga z anamnestičnimi podatki, z usmerjenimi posnetki, morda z drugimi slikovnimi metodami. Primerjava s starimi posnetki je tu še pomembnejša. Razliko bolje vidimo, če primerjamo s posnetki, starejšimi od dveh let. Ne moremo pričakovati, da bo odvzem materiala z ABTI ali s histološko ali celo vakuumsko biopsijo reševal slabo slikovno diagnostiko. Radiolog si mora ustvariti predstavo o verjetnosti malignoma že pred odvzemom materiala, tako da bo ob neskladju diagnostičnih metod lahko predlagal ustrezen postopek.

Napovedne verjetnosti za malignom

Nobena izmed klasifikacij ne določa eksplicitno, na osnovi katerih morfoloških značilnosti naj, uvrščamo spremembe v razrede, vendar lahko iz njih in iz objavljene literature izluščimo nekaj priporočil.

Lezije z najvišjo napovedno vrednostjo za malignom (PPV)

Verjetnost malignoma naj bi bila zelo visoka,

skoraj 100%, vendar se podatki v literaturi začuda zelo razlikujejo – PPV od 81-97%.¹²⁻¹⁵ To so predvsem:

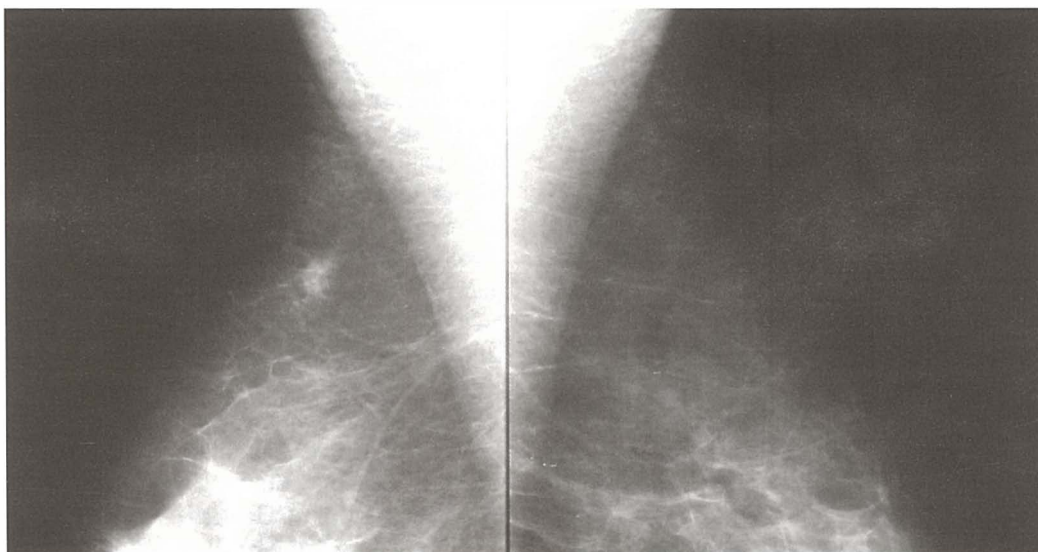- zvezdaste lezije z gostim jedrom, če preiskovanka v anamnezi nima poškodb ali operacije (slika.1);

- zvezdaste lezije z gostim jedrom in sumljivimi mikrokalcinacijami;

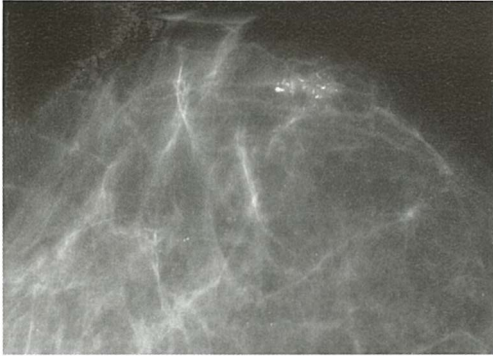
- linearno ali segmentalno razporejene mikrokalcinacije, ki so podolgovate oblike, kot nepravilni odlitki mlečnih vodov ("casting"). (slika 2). Te vrste mikrokalcinacij moramo aktivno iskati. Jedra teh tumorjev pogosto ne vidimo mamografsko niti ultrazvočno, vendar so pogosto invazivni. Vsi manj kot 1 cm veliki invazivni tumorji imajo dobro prognozo ne glede na gradus; izjema so le tumorji s podolgovatimi in razvejanimi mikrokalcinacijami – njihova prognoza je bistveno slabša.¹⁶ Tako lahko mamografsko opredelimo podskupino visokorizičnih tumorjev, katerih terapija bi morala biti bolj radikalna.¹⁶

Sumljive lezije

Različni avtorji navajajo PPV od 23-34%.¹²⁻¹⁴



Slika 1. V desni dojki zvezdasta formacija z gostim jedrom. Invazivni duktalni karcinom (IDC), gradus 1.



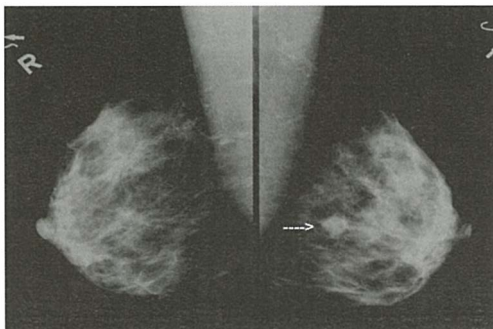
Slika 2. Segmentalno in linearno razporejene mikrokalcinacije kot nepravilni odlitki mlečnih vodov. Slabo diferenciran DCIS z mikroinvazijo.

Sem spadajo:

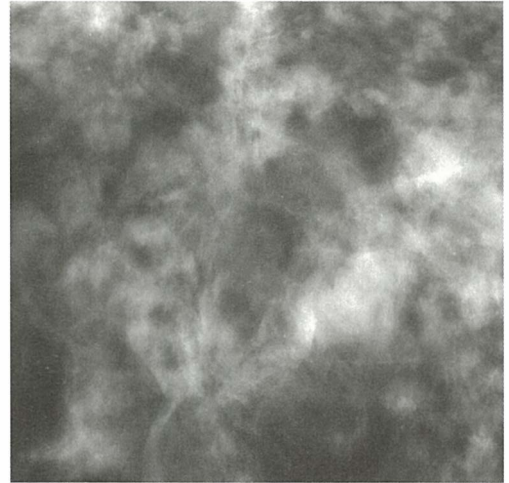
- neostro omejene, nepravilne solidne lezije (slika 3)
- drobne pleomorfne mikrokalcinacije, ki so se pojavile na novo
- strukturni nemir, vključno z radiarnimi brazgotinami (slika 4).
- mikrolobulirane formacije (slika.5).

Neopredeljene lezije

- Amorfnе/pikčaste mikrokalcinacije, če niso razporejene difuzno – med njimi je nad 20% malignomov;^{6,17}
- nekatere manj heterogene pleomorfne mikrokalcinacije (slika 6);
- ostale lezije, ki jih ni mogoče uvrstiti v druge razrede.



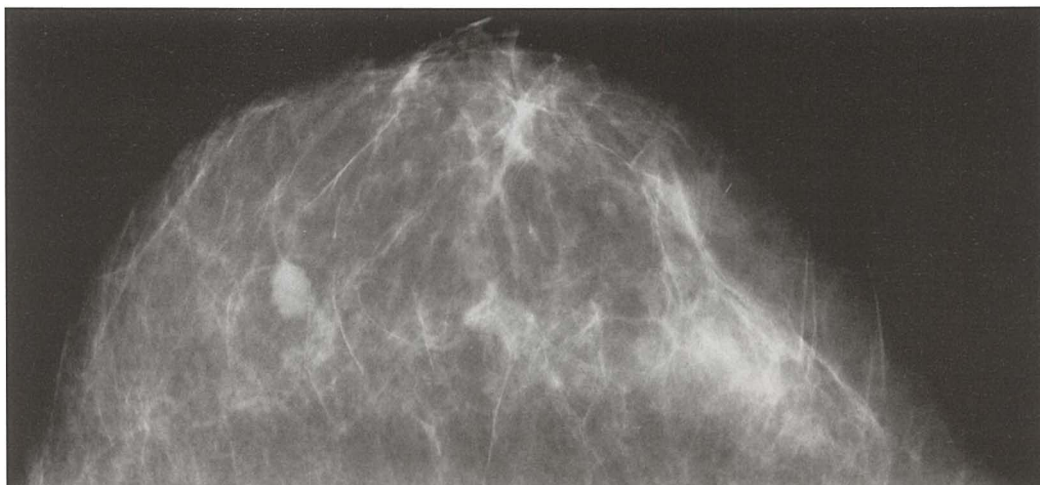Slika 3. Delno neostro omejena makrolobulirana masa. IDC, gradus 2.



Slika 4. Ciljana povečava: strukturni nemir. IDC, gradus 1.

Verjetno benigne lezije

Verjetnost malignoma je pod 2%. Ta razred so uvedli v Ameriki za nekatere, s slikovno obdelavo skrbno izbrane lezije, da bi se izognili (pre)velikemu številu benignih biopsij, ki je ponekod zraslo čez vsako razumno mero in v nekaterih presejalnih programih (npr. v Orange County, Kalifornija) predstavljajo glavni strošek presejanja.¹⁴ S kratkimi razmaki med slikanji so si želeli zagotoviti, da bodo našli morebitni malignom v še ugodnem prognostičnem stadiju. Ker precej malignomov z benignim videzom rase hitreje, slikajo preiskovanki isto dojko čez 6 mesecev, nato za dokaz stabilnosti obe dojki čez 12, 24 in 36 mesecev po prvi preiskavi (tabela 2). S takim pristopom se veliko evropskih radiologov ne strinja in zagovarjajo takojšnjo obdelavo z odvzemom materiala, kadar in če je to indicirano^{16,18,19} ali pa skrajšanje razmaka med slikanji s 3 na 2 leti; tako bi prestregli intervalne malignome v tretjem letu razmaka med slikanji.²⁰ Kakorkoli že, če se lezija ob kontroli poveča ali če se mikrokalcinacije pomnožijo, je običajno indicirana biopsija, čeprav je večina rastočih lezij benigna, kar še posebej velja za mikrokalcinacije.^{11,21} Med stabilnimi lezijami, ki so navedene v spodnjem odstavku, naj ne bi bilo malignomov.^{8,10} Ven-

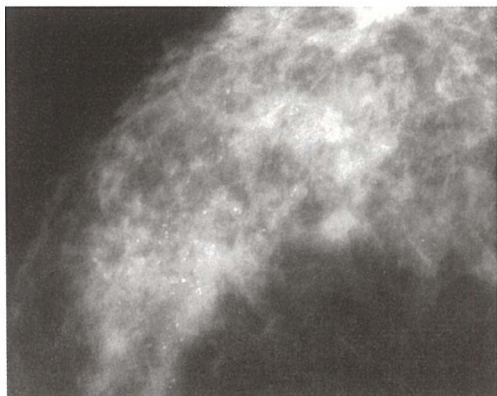


Slika 5. Mikrolobulirana formacija: papilom, deloma hemoragično infarciran.

dar je znano, da je dvoletni razmak zlasti za sledenje mikrokalcinacij prekratek, da lahko ostane zlasti DCIS nespremenjen več let in da vedno obstaja možnost s slikovno diagnostiko neugotovljive mikroinvazije ali celo invazije.²²⁻²⁴ Pravzaprav do sedaj še ne poznamo metode, s katero bi preiskovanki zagotovili, da nima raka na dojki. Še vedno velja, da bolezenski proces lažje dokažemo, kot pa izključimo.

Med verjetno benigne lezije prištevajo predvsem naslednje:

- solitarne okrogle, ostro omejene lezije. Pri njih ugotavljajo 1,4% do 2% PPV.^{10,18} Ne-



Slika 6. Regionalno razporejene zmerno pleomorfne mikrokalcinacije: proliferativna fibrocistična bolezen brez atipij.

kateri kličejo preiskovanke s takimi spremembami na dodatno obdelavo le, če so se zvečale ali če so se pojavile na novo;²⁵

- multiple solidne lezije - 0,4% PPV.²¹ Sem vključujejo 2 ali več okroglih, ostro omejenih mas.¹¹

- asimetrije, ki niso tipljive - od 0,4 do 1,9% PPV.^{8,10} Iz te skupine izločimo vse asimetrije, ki nimajo vseh značilnosti normalnega tkiva. Če take spremembe niso tipljive, jih pošljemo na ponovno usmerjeno palpacijo. (slika 7).

- skupki okroglih ali pikčastih mikrokalcinacij - 0,1% do 3,8% PV.^{8,10}

Že primerjava rezultatov teh nedvomno izkušenih avtorjev pokaže veliko raznolikost ("interobserver variability").

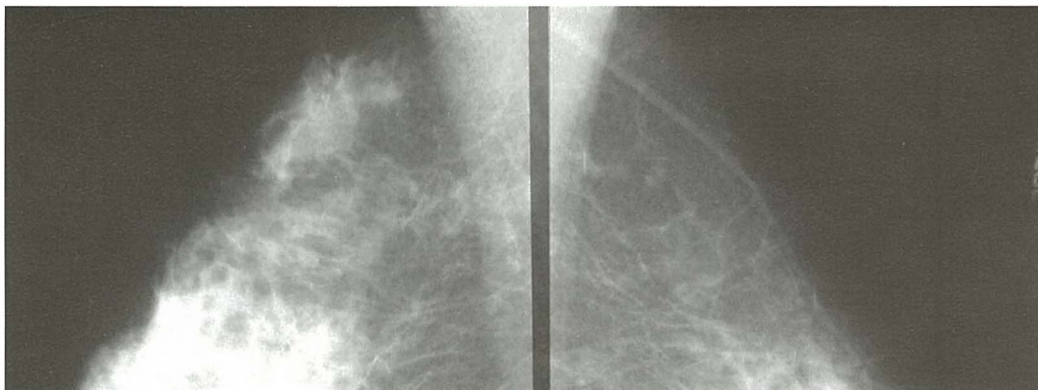
Benigne lezije

Nadaljnja slikovna diagnostika tipičnih primerov ni potrebna.

- lezije, ki vsebujejo maščobno tkivo: lipomi, hamartomi, galaktokele;

- bezgavka v parenhimu s tipično ledvičasto obliko zaradi radiolucentnega maščobnega hilusa;

- benigne so dvotirne kalcinacije žilja, če so tipične. Takim kalcinacijam so včasih zelo podobne linearno razporejene mikrokalcinacije



Slika 7. V aksilarnem podaljšku desne dojke asimetrično tkivo s strukturnim nemirom, ob ponovni usmerjeni palpaciji slabo tipljivo- slabo diferenciran DCIS.

nekaterih DCIS višjega gradusa ("kačja koža") (slika 8);

- involucijske kalcinacije fibroadenomov - oblika pokovke.

- okrogle, centralno radiolucentne kalcinacije. Tanko kalcinirano steno imajo drobne liponekrotične ciste ali ciste, debelejšo pa predeli maščobne nekroze ali kalciniran drobir v mlečnih vodih;

- "teacup" mikrokalcinacije - oblike čajne usedline v drobnih cistah. Tipično obliko usedline prikažemo s tehniko povečave v kranio-kavdalni in v čisti stranski projekciji, ko se okroglasta, nejasna, amorfn oblika mikrokalcinacij, kakršna je vidna v kranio-kavdalni projekciji, v stranski projekciji spremeni v lunasto, konkavno. V poševni projekciji se te mikrokalcinacije pogosto tako razobličijo, da

jih ne moremo opredeliti, zato te projekcije običajno pri slikovni obdelavi mikrokalcinacij ne uporabljamo. (sliki 9a, 9b);

- difuzne pikčaste mikrokalcinacije (slika 10);

- kalcinacije šivov;

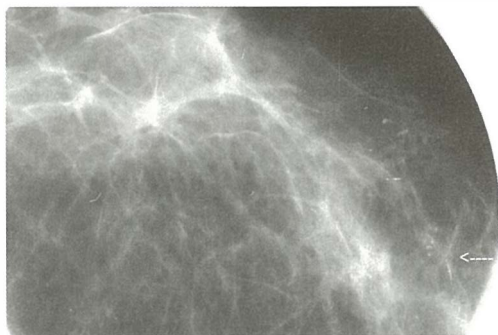
- velike, grobe, zaobljene kalcinacije z ravnimi robovi (slika 11);

- podolgovate, "rod-like" sekretorne kalcinacije po t.i. *plasma-cell* mastitisu. Vidimo jih pri starejših ženskah, starih nad 60 let. Potekajo vzdolž mlečnih vodov v obeh dojkah. So grobe, včasih razvejane. Nastanejo, ker kalcinira vsebina razširjenih mlečnih vodov. Če kalcinira samo stena mlečnih vodov, imajo radiolucen center.⁴

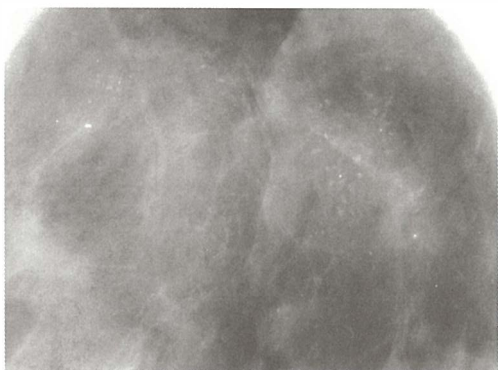Zaključki

Poskusi standardizacije izvidov so prinesli veliko pozitivnih sprememb. Kljub temu pa so še vedno neskladja tako med različnimi radiologi²⁶⁻²⁹ kot celo pri vsakem posameznem radiologu.²⁶ Razlike so manjše, če gre za tipične in jasno vidne primere. Dejstvo je, da se znaki benignih in malignih tumorjev prekrivajo.³⁰

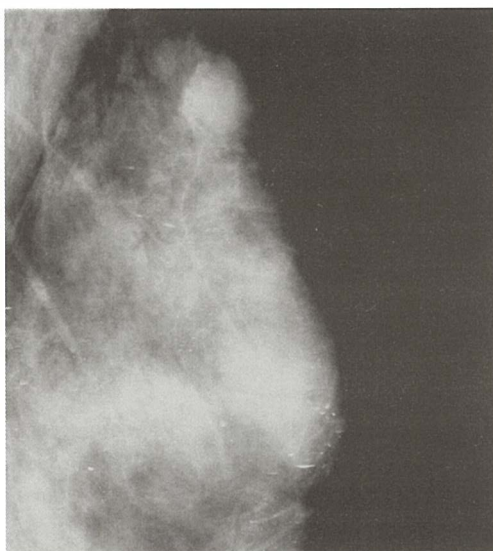
Vloga mamografije pri zniževanju umrljivosti za rakom dojke je nesporna. Kljub temu, da je to obolenje najpomembnejše med rakavimi obolenji žensk, je relativno redko. Korist



Slika 8. Cijana povečava: linearno razporejene mikrokalcinacije. DCIS, gradus 3 z mikroinvazijo.

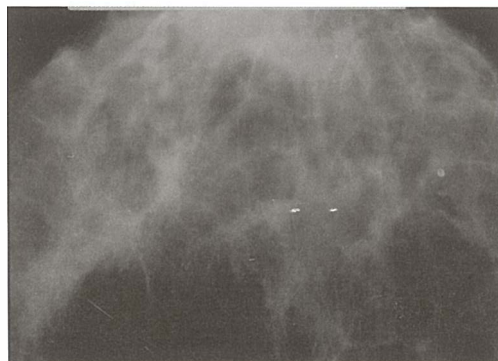


Sliki 9a, 9b. Ciljana povečava: mikrokalcinacije oblike čajne skodelice. V CC projekciji (a) so razmazane, v MLO projekciji (b) pa se oblika tipično spremeni v konkavno ali črtasto usedlino.



od tako velikega posega v zdravo populacijo kot je presejanje, imajo le redke posameznice. Večina pa tvega škodo, ki bi jo morali zmanjšati na najmanjšo možno mero. Medtem ko napačno pozitivne izvide lahko dokaj hitro ugotovimo, se napačno negativni izvidi pokažejo precej kasneje.³¹ Zato je tako pomembna kontrola kakovosti na vseh nivojih.

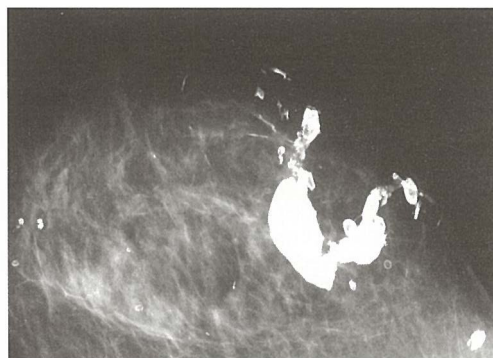Ker ne obstaja čarobna paličica, s pomočjo katere bi popolnoma zanesljivo opredeljevali mamografsko vidne spremembe, si moramo pomagati s tem, na kar lahko vplivamo, da dosežemo boljše rezultate. Temeljna je večja izurjenost vseh, najbolj pa prvih odčitovalcev. Dvojno odčitovanje z vsaj enim bolj izurjenim odčitovalcem mora postati obvezno.



Slika 10. Difuzne pikčaste mikrokalcinacije, nespremenjene že več kot 10 let.

Literatura

1. Renner M. Nekaj napotkov za začetnike. *Radiol Oncol* 1998; **32**(Suppl 7): S 97-S101.
2. Sickles EA. Successful methods to reduce false-positive mammography interpretations. *Radiol Clin North Am* 2000; **38**: 693-700.
3. European Commission. *European guidelines for quality assurance in mammography screening*, 3rd edition. Luxembourg; 2001.
4. American College of Radiology. *Breast Imaging Reporting and Data System (BI-RADS)*. 4th edition. Reston: American College of Radiology; 2003.
5. Žgajnar J. *Smernice zdravljenja raka dojk*. Ljubljana : Onkološki inštitut; 2004.



Slika 11. Grobe benigne postoperativne kalcinacije.

6. Berg WA, Arnoldus CL, Teferra E, Bhargavan M. Biopsy of amorphous breast calcifications: pathologic outcome and yield at stereotactic biopsy. *Radiology* 2001; **221**: 495-503.
7. American College of Radiology. Breast Imaging Reporting and Data System (BI-RADS). 3rd edition. Reston: American College of Radiology; 1998.
8. Sickles EA. Periodic mammographic follow-up of probably benign lesions: results in 3,184 consecutive cases. *Radiology* 1991; **178**: 155-8.
9. Helvie MA, Pennes DR, Rebner M, Adler DD. Mammographic follow-up of low suspicion lesions: compliance rate and diagnostic yield. *Radiology* 1991; **178**:155-8.
10. Varas X, Leborgne F, Leborne JH. Nonpalpable, probably benign lesions: role of follow-up mammography. *Radiology* 1992; **184**: 409-14.
11. Vizcaino I, Gadea L, Andreo L, Salas D, Ruiz-Perales F, Cuevas D, et al. Short term follow-up results in 795 nonpalpable probably benign lesions detected at screening mammography. *Radiology* 2001; **219**: 475-83.
12. Liberman L, Abramson AF, Squires FB, Glassman JR, Morris EA, Dershow DD. The Breast Imaging Reporting and Data System :positive predictive value of mammographic features and final assessment categories. *Am J Roentgenol* 1999; **172**: 339-42.
13. Laquement MA, Mitchell D, Hollingsworth AB. Positive predictive value of the Breast Imaging Reporting and Data System. *J Am Coll Surg* 1999; **198**: 34-40.
14. Orel SG, Kay N, Reynolds C, Sullivan DC. BI-RADS categorization as a predictor of malignancy. *Radiology* 1999; **211**: 845-50.
15. Liberman L, Menell JH. Breast imaging reporting and data system (BI-RADS). *Am J Roentgenol* 2002; **40**: 409-30.
16. Wilson R. Letter to the editor. *Radiology* 1995; **194**: 912.
17. Pastore G, Costantini M, Valentini V, Romani M, Terribile D, Belli P. Cincially nonpalpable breast tumors; global critical review and second look on microcalcifications. *Rays* 2002; **27**: 233-9.
18. Apesteguia L, Pina L, Inchusta M, Mellado M, Franquet T, ???, et al. Nonpalpable, well-defined, probably benign breast nodule: management by fine- needle aspiration biopsy and long-interval follow-up mammography. *Eur Radiol* 1997; **7**: 1235-39.
19. Pijnappel RM, Peeters PHM, Hendriks JHC, Mali WPTHM. Reproducibility of mammographic classifications for nonpalpable suspect lesions with microcalcifications. *B J Radiol* 2004; **77**: 312-14.
20. Tabar L, Vitak B, Chen HH, Duffy SW, Yen MF, Chiang CF, et al. The Swedish two-county trial twenty years later. Updated mortality results and new insights from longterm follow-up. *Radiol Clin North Am* 2000; **38**: 625-51.
21. Varas X, Leborgne JH, Leborgne F, Mezzera J, Jau-mandreu S, Leborgne F. Revisiting the mammo-graphic follow-up of BI-RADS category 3 lesions. *Am J Roentgenol*. 2002; **179**: 691-59.
22. Lev-Toaff A, Feig SA, Saitas VL, Finkel GC, Schwartz GF. Stability of malignant breast micro-calcifications. *Radiology* 1994; **192**: 153-4.
23. Reynolds H. Stability of malignant breast micro-calcifications. [Letter to the editors]. *Radiology* 1995; **194**: 914.
24. Price JL, Gibbs NM. The relationship between micro-calcifications and in situ carcinoma of the breast. *Clin Radiol* 1978; **29**: 447-52.
25. Burrell HC, Pinder SE, Wilson AR, Evans AJ, Yeoman LJ, Elston CW, et al. The positive predictive value of mammographic signs: a review of 425 non-palpable breast lesions. *Clin Radiol* 1996; **51**: 277-81.
26. Berg WA, Campassi C, Langenberg P, Sexton MJ. Breast Imaging Reporting an Data System: Inter-and intraobserver variability in feature analysis and final assessment. *Am J Roentgenol* 2000; **174**: 1769-77.
27. Berg WA, D'Orsi CJ, Jackson VP, Bassett LW, Be-am CA, Lewis RS, et al. Does training in the Breast Imaging Reporting and Data System (BHRADS) improve biopsy recommendations or feature analysis agreement with experienced breast imagers at mammography? *Radiology* 2002; **224**: 871-80.
28. Taplin SH, Ichikawa LE, Kerlikowske K, Ernster VL, Rosenberg RD, Yankaskas BC, et al. Concordance of Breast Imaging Reporting and Data System assessments and management recommendations in screening mammography. *Radiology* 2002; **222**: 529-35.
29. Gulsun M, Demirkazik FB, Ariyurek M. Evaluation of breast microcalcifications according to breast imaging reporting and data system criteria and Le Gal's classification. *Eur J Radiol* 2003; **47**: 227-31.
30. Monostori Z, Herman PG, Carmody DP, Eacobacci TM, Capece NR, Cruz VM, et al. Limitations in distinguishing malignant from benign lesions of the breast by systematic review of mammograms. *Surg Gynecol Obstet* 1991; **173**: 438-42.
31. D'Orsi C. To follow or not to follow, that is the question. *Radiology* 1992; **184**: 306.

Ultrazvočna klasifikacija lezij v dojki

Miljeva Renner, Tomaž Vargazon

Oddelek za radiologijo, Onkološki inštitut, Ljubljana, Slovenija

Izhodišča. S sodobnimi ultrazvočnimi napravami sta se senzitivnost in specifičnost ultrazvoka precej izboljšali. Z ultrazvokom skušamo ob upoštevanju omejitev metode opredeliti predvsem mamografsko in palpatorno najdene nepravilnosti – najprej s skrbnim iskanjem znakov za uvrstitev v klasifikacijo in naposled tudi z odvzemom materiala, za kar je ultrazvok kot "živa slika" idealen.

Zaključki. S pomočjo ultrazvočne klasifikacije se lahko izognemo nepotrebnim biopsijam in najdemo malignome, ki mamografsko niso vidni. Ultrazvočna preiskava ni primerna za presejanje; za iskanje in opredelitev mikrokalcinacij je metoda izbora še vedno mamografija.

Poenotenje izrazov in standardizacija izvidov so predpogoj za kakovostno delo.

Če delamo več različnih preiskav – UZ, mamografijo in/ali MRI – naj bo zadnji izvid s priporočilom za nadaljnji postopek sinteza vseh metod in naj temelji na najbolj sumljivih in najbolj specifičnih znakih.

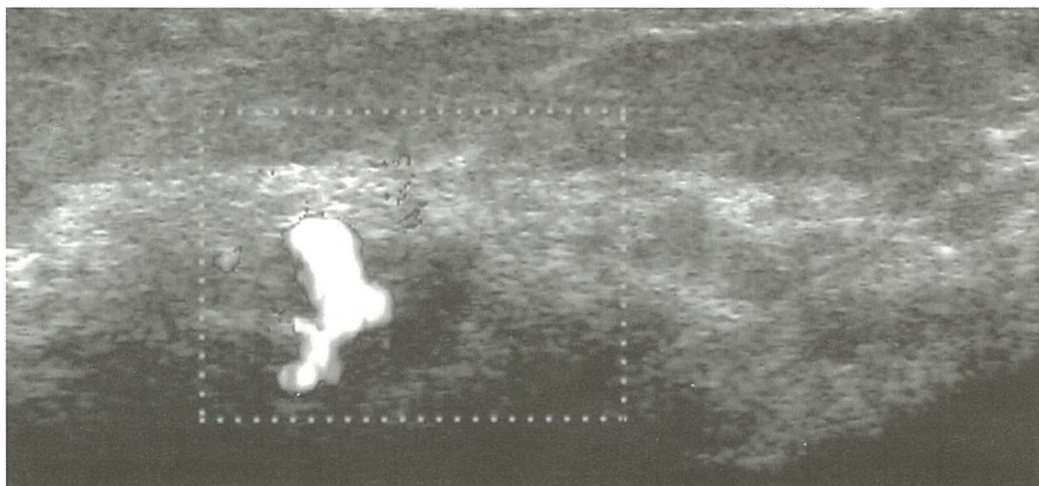
Ključne besede: rak dojke, ultrazvok, klasifikacija, ciste

Uvod

S sodobnimi ultrazvočnimi napravami sta se senzitivnost in specifičnost ultrazvoka močno izboljšali. Še vedno velja, da ultrazvok (UZ) ni primeren za presejanje, saj ga mamografija v senzitivnosti in specifičnosti za mikrokalcinacije močno prekaša. Z UZ pa skušamo opredeliti mamografsko in palpatorno najdene nepravilnosti – najprej z opredelitvijo sprememb in naposled z odvzemom materiala, za kar je UZ kot "živa slika" idealen. Pomembno je tudi, da se s pomočjo UZ izognemo nepotrebnim biopsijam¹ in da najdemo maligno-

me, ki mamografsko niso vidni.² Z UZ lahko iščemo invazivni del tumorja v predelu mamografsko vidnih mikrokalcinacij³ (slika 1). Slaba stran UZ je zamudnost, še zlasti v državah, kjer je zdravnikova ura draga. Nekateri avtorji svarijo pred preširokimi indikacijami za UZ, saj to pomeni obremenitev osebja, čakalne dobe in tudi visoke stroške zdravstvene blagajne, vendar brez koristi za večino preiskovank. Predlagajo nadaljnje raziskave za opredelitev podskupine preiskovank z največjo in najmanjšo koristjo od UZ pregleda.⁴

Trditev, da UZ uporabljamo le za razlikovanje solidnih formacij od cist, je že zdavnaj presežena – seveda le, če preiskovalec z ustreznimi izkušnjami in znanjem uporablja sodobne, kakovostne naprave.¹ Rezultat ultrazvočnega pregleda je še vedno med najbolj "operator dependent" med slikovnimi metodami in



Slika 1. 1 cm velik IDC v obsežnem DCIS, gradus 3.

vključuje tudi primerjavo z mamografijo; zato naj preiskovalec obvlada obe metodi.⁵ Ultrazvočno lahko bolje kot mamografsko razlikujemo nekatera normalna in obolela tkiva, zlasti mlečne vode, pogosto tudi lobuluse. Vendar ob pisanju izvida vedno upoštevamo mamografsko sliko. Pomembno je, da se ujema jo tako lega kot velikost in oblika lezije, pa tudi njena bližnja okolica, ki lahko prispeva k mamografskemu videzu. Upoštevati moramo tudi dejstvo, da je senzitivnost ultrazvoka za nekatere lezije precej manjša, če v dojki prevladuje izoehogeno žlezno tkivo ali če je dojka maščobno preoblikovana. Negativna ultrazvočna preiskava ob sumljivem mamografskem izvidu nikakor ne izključi patološkega procesa – prej nasprotno.

Namen ultrazvočne kot mamografske klasifikacije je, da poenotimo terminologijo in izvide ter damo jasna, nedvoumna navodila o nadaljnjem postopku. Le tako lahko spremljamo in vrednotimo svoje rezultate in jih primerjamo z drugimi.

Klasifikacije

Najbolj znani klasifikaciji sta BI-RADS⁶ in po Eusomi.⁷ Slovenska inačica³ je podobna zad-

nji z manjšimi modifikacijami zaradi naših specifičnih razmer (tabela 1).

Priporočila vseh klasifikacij so enaka, kot za mamografsko vidne spremembe (tabela 2).

Ker se edino klasifikacija po BI-RADSu ukvarja z opredelitvijo izrazov in ker domnevamo, da se bo precej uporabljala (ne nazadnje tudi zaradi zakonske obveze v Ameriki), predstavljamo predvsem ta del.

A. Struktura dojke

1. Homogena struktura – maščoba
2. Homogena strutura – žlezno tkivo
3. Heterogena struktura – fokalna ali difuzna – številni majhni predeli povečane in zmanjšane ehogenosti

B. Mase

Gre za ekspanzivne lezije, vidne v dveh različnih projekcijah.

1. Oblika
 - a. Ovalna, lahko ima 2-3 izbokline – makrolobulirana
 - b. Okrogla
 - c. Nepravilna
2. Orientacija – usmeritev glede na kožo
 - a. Vzporedna

Tabela 1. Primerjava različnih ultrazvočnih klasifikacij lezij v dojki

| BI-RADS U | EUSOMA U | SLO U |
|---------------------|-------------------------|-------------------------|
| 0 za obdelavo | 0 preiskava ni narejena | 0 nepregledna struktura |
| 1 negativno | 1 negativno/ benigno | 1 normalno / benigno |
| 2 benigno | 2 benigno | 2 verjetno benigno |
| 3 verjetno benigno | 3 neopredeljeno | 3 neopredeljeno |
| 4a malo sumljivo | 4 sumljivo | 4 sumljivo |
| 4b srednje sumljivo | | |
| 4c zelo sumljivo | | |
| 5 verjetno malignom | 5 maligno | 5 maligno |
| 6 dokazan malignom | 9 neznano | |

Tabela 2. Priporočila za nadaljnji postopek

| BI-RADS U | EUSOMA U | SLO U |
|--|--|---|
| 0 stare slike, dodatne projekcije, UZ, MRI | 0 - | 0 event. nadaljnja slikovna diagnostika |
| 1 kontr. 12 mes. | 1 kontr. 24 mes. | 1 kontr. 24 mes. |
| 2 kontr. 12 mes. | 2 kontr. 24 mes. | 2 po obdelavi ev. Krpan, kontr. 6-12 mes. |
| 3 po slikovni diag. ali primerjavi s starimi slikami: kontr. 6 mes. ista dojka, 6 mes in 12 mes. obe dojki | 3 po obdelavi kontr. 24 mes. ali operacija | 3 obdelava, Krpan |
| 4a odvzem materiala neg., kontr. kot razred 3 | 4 po obdelavi kontr. 24 mes. ali operacija | 4 obdelava, Krpan |
| 4b odvzem materiala, radiološko-patološka primerjava | | |
| 4c odvzem materiala, radiološko-patološka primerjava | | |
| 5 operacija | 5 operacija | 5 operacija |
| 6 ustrezen postopek | 9 - | |

b. Navpična

3. Robovi

a. Ostro omejeni

b. Niso ostro omejeni. Ali so neostro omejeni, angulirani, mikrolobulirani ali spikulirani. Oznaka "nepravilni" ne spada v to rubriko, ker označuje obliko

4. Razmejitev – prehodna zona med lezijo in okolnim tkivom

a. Oster prehod z jasno vidno hiperehogeno kapsulo katerekoli širine; ni nujno, da je kapsula vidna

b. Hiperehogen obroč z neostro demarkacija

5. Struktura

a. Anehogena – brez notranjih odbojev

b. Hiperehogena – glede na maščobo ali izoehogena glede na parenhim

c. Kompleksna – vsebuje tako anehogene (cistične) kot tudi ehogene (solidne) dele

d. Hipoehogena – glede na maščobo

e. Izoehogena – glede na maščobo

6. Posteriorni akustični fenomeni

a. Ni akustične sence niti pospešitve odbojev

b. Pospešitev odbojev

c. Akustična senca

d. Kombiniran vzorec

7. Okolno tkivo

a. Mlečni vodi – razširjeni ali arborizirani

b. Spremembe Cooperjevega ligamenta – vlek, razširitev

- c. Edem – tkiva so bolj ehogena, z retikularnim vzorcem
- d. Strukturni nemir – prekinitev normalnih tkivnih robov
- e. Zadebelitev kože – normalna koža meri 2 mm ali manj
- f. Uvlečena koža

C. Kalcinacije

1. Makrokalcinacije – nad 0,5 mm
2. Mikrokalcinacije
 - a. Izven mase
 - b. V masi

D. Posebni primeri

1. Skupinica mikrocist – skupinica drobnih anehogenih formacij, od katerih vsak posamezen ne presega 3 mm, s tankimi septumi (manj kot 0,5 mm), brez solidne komponente. Te mikrociste uvrščajo med verjetno benigne lezije.

2. Komplicirane ciste – izraz ne pomeni, da vsebujejo kri ali gnoj, temveč pomeni samo določene UZ lastnosti: hipohogena vsebina, lahko z nivojem tekočine – drobir. Komplicirane ciste ne vsebujejo muralnih nodusov. Ciste, ki vsebujejo muralne noduse, uvrščajo h kompleksnim masam.

3. Masa v ali na koži
4. Tujek – žičke, katetri, silikon, drobcji kovine, stekla ...
5. Intramamarne bezgavke
6. Pazdušne bezgavke

E. Prekrvavitev

Prekrvavitev je le eden izmed znakov za analizo. Pomembna je primerjava z nasprotno stranjo ali z neprizadeto stranjo iste dojke. Po BI-RADSU noben vzorec ni specifičen.

1. Prekrvavitev je ali je ni
2. Je neposredno ob leziji
3. Difuzno povečana prekrvavitev v okolnem tkivu

Nobena, še tako izdelana klasifikacija, ne daje jasnih navodil za razvrstitev lezij po stopnji sumljivosti, saj so tumorji dojke zelo heterogeni in se benigni znaki prekrivajo z malignimi. Zato v nadaljnjem tekstu predstavljamo najbolj značilne znake fokalnih lezij, ki so v dojkah najpogostejše.

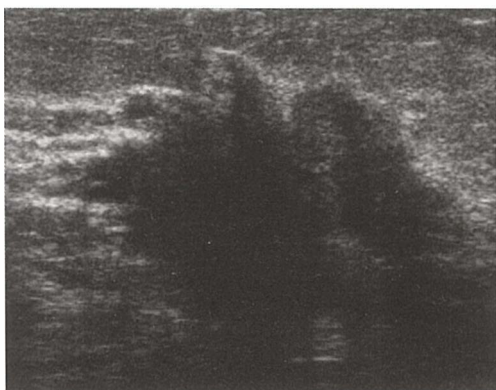Razvrstitev fokalnih lezij po stopnji sumljivosti

Solidne lezije

Na osnovi številnih raziskav, narejenih pred več kot 25 leti, je dolgo veljalo mnenje, da malignih lezij ni mogoče ločiti od benignih, ker se znaki v velikem številu prekrivajo.¹ Zato naj bi vse UZ vidne solidne lezije punktirali. Seveda sedanjih UZ naprav tehnično ni mogoče primerjati s takratnimi; tudi vedenje o UZ znakih malignoma se je izpopolnilo. Sedaj je mogoča opredelitev večjega števila lezij, čeprav še zdaleč ne vseh. Kar nekaj avtorjev poroča o nedopustno visokem številu napačno pozitivnih izvidov s priporočili za biopsijo.^{2,3,8}

Na področju opredelitve ultrazvočno vidnih lezij je med prvimi zaoral ledino A. T. Stavros, ki je opisal klasifikacijski model z 99,5% negativno napovedno verjetnostjo za malignom in 98,4% senzitivnostjo. Stavros priporoča, naj najprej poiščemo znake z najvišjo napovedno verjetnostjo za malignom. Če teh ne najdemo, nadaljujemo z iskanjem benignih znakov.¹ Če najdemo en sam izmed navedenih znakov z najvišjo napovedno vrednostjo za malignom, lezijo izključimo iz razreda benignih. Če najdemo več znakov, lezijo uvrstimo kombinaciji ustrežno v še višji razred. Če ne najdemo sumljivih in tudi ne benignih znakov, lezijo uvrstimo med neopredeljene.

Kljub nekaterim kritikam,^{9,10} ostaja po našem mnenju Stavrosovo delo temeljno in izredno uporabno v vsakdanji praksi.



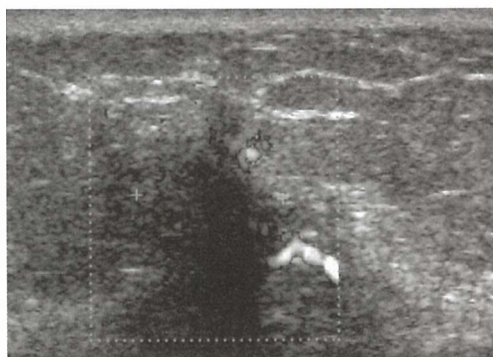
Slika 2. Zvezdasta formacija s številnimi spikulami. IDC, gradus 2

Znaki z največjo napovedno verjetnostjo za malignom

Znaki z največjo pozitivno napovedno vrednostjo za malignom pri solidnih lezijah so:¹ spikula, širok hiperehogen obroč, angulacija, akustična senca, mikrolobulacija, višja kot širša lezija, raztezanje v mlečni vod, razvejane vodov, hipoehogena struktura in heterogena struktura oz. mikrokalcinacije. Prvi štirje znaki imajo najvišjo napovedno vrednost za malignom, vendar nobeden izmed njih ni popolnoma zanesljiv. S kombinacijo večjega števila sumljivih znakov se verjetnost malignoma veča. Pri uvrščanju upoštevamo samo sumljive znake, morebitne benigne znake zanemarimo.

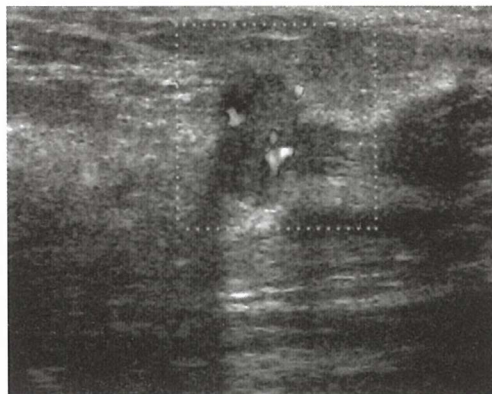

Slika 3. Netipljiva formacija z anguliranimi robovi, ki vrašča v Cooperjev ligament in ga širi. Podaljški segajo do kože in jo uvlačijo. IDC, gradus 1.

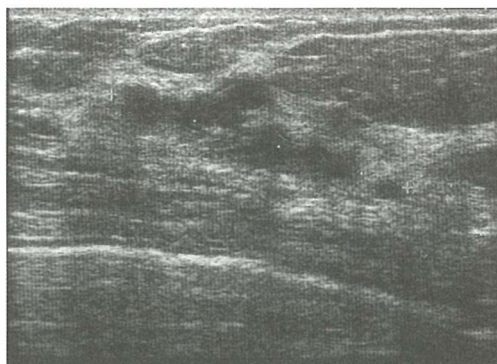

Slika 4. Hipoehogena formacija z distalno akustično senco. IDC, gradus 2.

1. Spikula so znak infiltracije (slika 2).
2. Širok, neostro omejen hiperehogen obroč lahko nastane zaradi edema, včasih pa gre le za spikula, ki jih ni mogoče razločiti med seboj.
3. Angulirani robovi (kot 90° in več) so tudi znak invazije (slika 3).
4. Akustična senca je odvisna od stopnje dezplastične reakcije okoliškega tkiva, ki jo tumor povzroči in je pogostejša pri manj agresivnih malignomih, ki rastejo počasneje. Bolj je opazna, če uporabljamo sonde z višjo frekvenco (slika 4).
5. Mikrolobulirana površina z lobulusi 1-2 mm ni prav posebno specifičen znak. Mikrolobulirani so tudi papilomi, fibrocistične spremembe.^{1,3}



Slika 5. Navpično usmerjena izoehogena lezija. IDC, gradus 2.



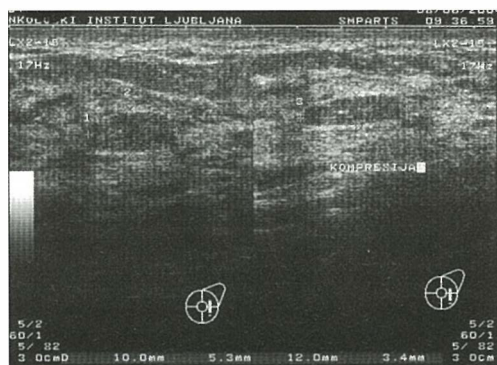
Slika 6. Hipoehogeni nodusi vzdolž mlečnega voda. DCIS, gradus 3.

6. Navpično usmerjeni so predvsem majhni malignomi (slika 5).¹¹

7. Raztezanje v mlečni vod pomeni, da se nodus nadaljuje v mlečni vod v smeri k bradavici. Razvejanje vodov ("branch pattern") pa pomeni nadaljevanje v mlečne vode proti periferiji. Ta dva znaka srečamo pogosto tudi pri benignih lezijah, zlasti pri papilomih.^{1,3} Če sta vidna pri že dokazanemu malignomu, sta pokazatelja velikosti tumorja oz. intraduktalne komponente.

8. Hipoehogena struktura – srečamo jo pri DCIS in pri invazivnih tumorjih, pa tudi pri fibroadenomih. S sodobnimi UZ napravami strukturo bolje razločimo in je pogostejše relativno manj eholucentna (slika 6).

9. Heterogena struktura ima relativno majhno napovedno vrednost za malignom; neko-



Sliki 7a, 7b. Otoček maščobe- tipična izrazita stisljivost maščobnega tkiva

liko večja je le, če gre za mikrokalcinacije, ki pa jih tako ali tako bolj vidimo na mamogramih.

Benigni znaki

Najprej se moramo prepričati, ali ne gre za otoček maščobnega tkiva, ki je izjemno stisljiv, za tretjino in več. Za razliko od resničnih lezij se tudi ob stisku bolje vidijo hiperehogena septa in ne vtiskuje sosednjih tkiv (sliki 7 a, 7b).

Ob odsotnosti znakov z najvišjo napovedno verjetnostjo za malignom so se izkazale za benigne tri kombinacije:¹

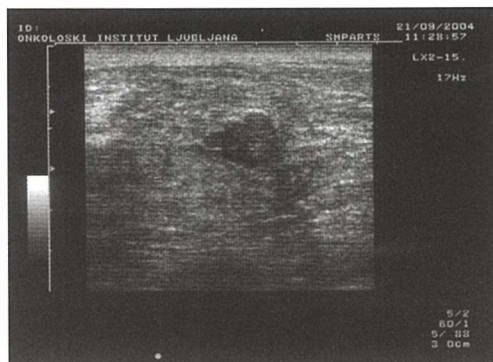
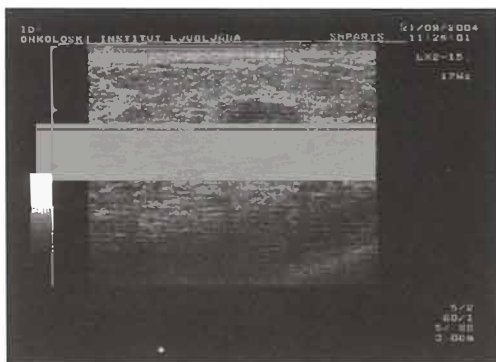
1. Izrazito in v celoti enakomerno hiperehogena lezija. Pomembno je, da pregledamo celo lezijo, saj imajo nekateri malignomi le majhno eholucentno jedro.¹ Hiperehogeni malignomi so običajno tudi neostro omejeni in niso stisljivi.¹²

2. Ovalna lezija v celoti obdana s tanko hiperehogeno kapsulo,¹ ki nastane s stisnjenjem okoliškega tkiva in je znak ekspanzivne rasti. S tanko kapsulo so lahko obdani tudi nekateri IC in DCIS (pri zadnjem je kapsula stena mlečnega voda), vendar ponavadi te lezije niso ovalne.

3. Makrolobulirana lezija (z do tremi lobulusi) v celoti obdana s hiperehogeno kapsulo. Kapsulo najbolj prikažemo, če žarki potekajo pravokotno na površino lezije. Za prikaz stranskih delov moramo sondo nagniti in/ali poskušamo lezijo pomakniti, da dosežemo pravi kot (sliki 8 a, 8b).¹

Med takimi lezijami je bilo le 1,6% malignomov,¹ kar se sklada z amerškimi priporočili, po katerih v skupini verjetno benignih lezij ne sme biti več kot 2% malignomov.

Znaki, kot so izo- in blaga hipoehogenost in pospešitev odbojev, pri uvrščanju lezij niso bili dovolj uporabni in so "padli" v skupino neopredeljenih.¹



Sliki 8a, 8b. Fibroadenom. Šele z nagibom sonde prikažemo celotno lezijo.

Ciste

Enostavne ciste

Enostavne ciste opredeljuje pet lastnosti. So:

1. anehogene,
2. ostro omejene,
3. so v celoti obdane s tanko hiperehogeno kapsulo,
4. imajo dorzalno pospešitev odbojev,
5. robni akustični senci sta tanki, šibki.

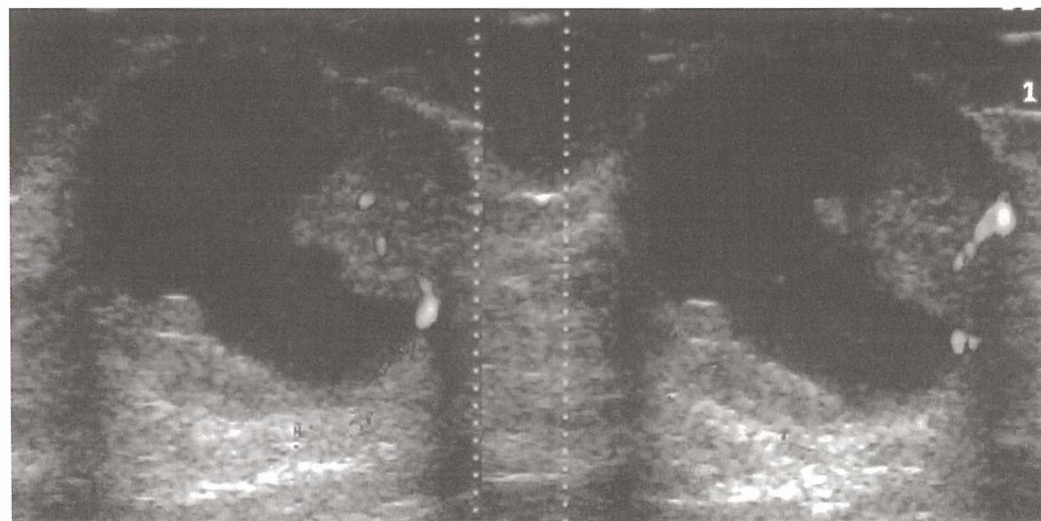
Komplicirane ciste

To so vse ciste, ki ne izpolnjujejo vseh prej navedenih lastnosti. Problem je v tem, da so

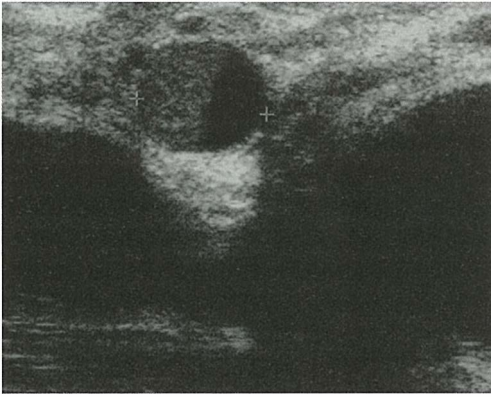
izredno pogoste, s sodobnimi UZ napravami jih najdemo še več. Verjetnost, da predstavljajo malignom, je le 0,3% in je precej manjša kot npr. za renalne ciste.¹³ Povečini nastanejo v sklopu fibrocističnih sprememb. Če bi vsako punkturali ali celo samo sledili, bi se število napačno pozitivnih izvidov nedopustno povečalo.

Najprej izključimo tehnične vzroke za atipičen videz: "gain" (maščobno tkivo naj bo srednje sive barve),¹⁴ reverberacijo, višino fokusa itn.

Če z dopplerjevo priskavo prikažemo v leziji žile, seveda ne gre za cisto in lezijo uvrstimo po klasifikaciji za solidne lezije. Pseudoci-



Slika 9. Intracistični DCIS.



Slika 10. Benigna cista z nivojem maščoba-tekočina.

stične lezije so predvsem hitro rastoči visokocelularni malignomi (DCIS visokega gradusa, medularni karcinomi).

Kompleksne mase ali kompleksne ciste

Nato iščemo znake z večjo napovedno vrednostjo za malignom, ki komplicirano cisto uvrščajo pravzaprav že med kompleksne mase.¹³ Vsak posamezen izmed prej naštetih znakov uvršča lezijo najmanj med neopredeljene in pomeni indikacijo za odvzem materiala. Značilnosti kompleksnih cist:

1. Debela, izoehogena septa,
2. muralni nodusi (slika 9) – zlasti tisti, ki rasejo v mlečni vod in ga širijo,
3. fibrovaskularni pecelj,
4. mikrolobulacija,
5. posebna, bolj redka entiteta so še "mukokeli podobne" lezije,¹⁵ ki izgledajo kot multiple hipoehogene ovalne ali cevaste strukture, ki so ostro omejene in vsebujejo šibke notranje odboje. Ker so lahko povezane z ADH in malignomi, je indicirana histološka biopsija in operacija.¹⁶

Benigne spremembe

Če prej navedenih znakov ne najdemo, iščemo znake, ki uvrstijo komplicirane ciste med benigne spremembe.

1. Grozdi drobnih enostavnih cist, kadar ni

dvoma o benignih znakih. Te uvršča BI-RADS med verjetno benigne. Kadar gozdov cist niti s sodobnimi napravami ne moremo opredeliti kot enostavne, je bolje, da jih uvrstimo med neopredeljene in se odločimo za odvzem materiala, saj dajo zelo podobno sliko nekateri slabo diferencirani DCIS in tudi nekateri IDC z disociativno rastjo.

2. Ciste s tankimi, ehogenimi septumi.
3. Kalcinirana usedlina, ki se s spremembo položaja telesa premakne na najnižje mesto.
4. Lupinaste in tudi drugačne kalcinacije v steni ciste.
5. Nivo maščoba – tekočina (slika 10).
6. Premikajoča se vsebina (običajno kristali holesterola). Če se vsebina ne premika in se znaki neopredeljene ciste in solidne lezije prekrivajo in tudi z dopplersko preiskavo ni rezultata, ravnamo tako, kot bi šlo za solidno lezijo.

7. Kožne tvorbe.

8. Lipidne ciste uvrstimo med benigne spremembe, kadar se lahko opremo na anamnestične podatke¹⁷ in na mamografsko sliko, ki je po navadi bolj specifična, saj je UZ slika lahko zelo raznolika in vključuje tudi kompleksne ciste. Zato si pomagamo z usmerjenimi posnetki.

Dopplerska preiskava

Mnogi avtorji so prepričani, da je vloga dopplerske preiskave omejena, ker se znaki pri benignih in malignih spremembah prekrivajo,¹⁸ zato pri opredelitvi lezij ne more tekmovali s klasično ultrazvočno preiskavo. Preiskava je le kamenček v mozaiku vseh ostalih podatkov, vedno jo vrednotimo skupno z ostalimi znaki. Pomembno je, da pri pregledu s sondo ne pritiskamo, ker tako prekinemo pretok površinskih žil.¹⁹ "Power" dopplerska preiskava je bolj občutljiva za nizke pretoke kot pa barvna dopplerska preiskava. Neredki so napačno pozitivni izvidi (vnetja, fibroadenomi), tudi napačno negativni izvidi so mogoči (slabo prekrvljeni tumorji nizkega gradusa, pogosto

lobularni karcinomi). Tedaj so korak k specifičnosti preiskave kontrastne preiskave,²⁰ ki pa so zaenkrat še vedno v poskusni fazi.²¹ Poročila o uporabnosti si nasprotujejo.²¹⁻²⁴

Dopplerska preiskava je v nekaterih primerih vseeno koristna: za razlikovanje kompleksnih cist od psevdocističnih tumorjev, z njeno pomočjo lahko razlikujemo nekrotični predel v abscesu ali nekrozo tumorja od solidnega dela, maščobno nekrozo in brazgotino od recidiva. Nekateri znaki (penetrirajoče žile, centralne in periferne žile, razvejane žile) nam pomagajo pri razlikovanju benignih tumorjev od malignih.^{25,26} Predvsem pa nam dopplerska preiskava pokaže agresivnost tumorja.²⁷ Zelo prekrvavljeni tumorji so višjega gradusa in imajo pogosteje pozitivne pazdušne bezgavke ter prej metastazirajo.²⁸

Zaključki

UZ preiskava dojke je po pomembnosti takoj za mamografijo, metodi se dopolnjujeta. Z doslednim upoštevanjem omejitev metode in s skrbnim iskanjem vsakega posameznega znaka za uvrstitev v klasifikacijo lahko zvišamo senzitivnost in specifičnost tako UZ preiskave kot tudi mamografije in UZ skupaj.²⁹ Poenotenje izrazov in standardizacija izvidov so predpogoj za kakovostno delo.¹⁰

Če delamo več različnih preiskav – UZ, mamografijo in/ali MRI, naj bo zadnji izvid s priporočilom za nadaljnji postopek sinteza vseh metod in naj temelji na najbolj sumljivih in najbolj specifičnih znakih.

Literatura

1. Stavros AT, Thickman D, Rapp CL, Dennis MA, Parker SH, Sisney GA. Solid breast nodules: use of sonography to distinguish between benign and malignant lesions. *Radiology* 1995; **196**: 123-34.
2. Gordon P, Goldenberg L. Malignant breast masses detected only by ultrasound. *Cancer* 1995; **76**: 626-30.

3. Žgajnar J. Smernice zdravljenja raka dojk. Ljubljana: Onkološki inštitut; 2004.
4. Flobbe K, Nelemans PJ, Kessels AG, Beets GL, von Meyenfeldt MF, van Engelshoven JM. The role of ultrasonography as an adjunct to mammography in the detection of breast cancer: a systematic review. *Eur J Cancer* 2002; **38**: 1044-50.
5. Dronkers D, Hendriks JHCL, Holland R, Rosenbusch G. Radiologische Mammadiagnostik. Stuttgart: Thieme Verlag; 1999.
6. American College of Radiology. Breast Imaging Reporting and Data System (BI-RADS). 4th edition. Reston: American College of Radiology; 2003.
7. European Commission. European guidelines for quality assurance in mammography screening. 3rd edition. Luxembourg; 2001.
8. Buchberger W, De Koekoek-Doll P, Springer P, Obrist P, Dunser M. Incidental findings on sonography of the breast: clinical significance and diagnostic workup. *Am J Roentgenol* 1999; **173**: 921-7.
9. Heywang-Kobrunner SH, Dershaw DD, Schreer I. Diagnostic breast imaging. Stuttgart: Thieme Verlag; 2001.
10. Jackson VP. Management of solid breast nodules: what is the role of sonography? *Radiology* 1995; **196**: 14-5.
11. Baker JA, Kornguth PJ, Soo MS, Walsh R, Mengoni P. Sonography of solid breast lesions: observer variability of lesion. Description and assessment. *Am J Roentgenol* 1999; **172**: 1621-5.
12. Fornage BD, Sneige N, Faroux MJ. Sonographic appearance and ultrasound-guided fine-needle aspiration biopsy of breast carcinomas smaller than 1 cm. *J Ultrasound Med* 1990; **9**: 559-68.
13. Friedrich M, Sickles E. *Radiological diagnosis of breast diseases*. Berlin: Springer Verlag; 1997.
14. Venta LA, Kim JP, Pelloski CE, Morrow M. Management of complex breast cysts. *Am J Roentgenol* 1999; **173**: 1331-6.
15. Cardenosa G. *Breast imaging companion*. Philadelphia: Lippincott-Raven; 1997.
16. Glazebrook K, Reynolds C. Mucocele-like tumors of the breast: mammographic and sonographic appearances. *Am J Roentgenol* 2003; **180**: 949-54.
17. Berg WA. Image-guided breast biopsy and management of high-risk lesions. *Radiol Clin N Am* 2004; **42**: 935-46.

18. Kocijančič I, Renner M, Vidmar K. Simultaneous occurrence of fat necrosis and carcinoma after breast injury in a traffic accident. *Eur J Ultrasound* 2000; **11**: 213-6.
19. Smith DN. Breast ultrasound. *Radiol Clin N Am* 2001; **39**: 485-97.
20. Rizzatto G. Towards a more sophisticated use of breast ultrasound. *Eur Radiol* 2001; **11**: 2425-35.
21. Love S, Fischer U, Chersevani R. Early diagnosis and imaging. *Breast* 2002; **11**: 196-7.
22. Mehta TS. Current uses of ultrasound in the evaluation of the breast. *Radiol Clin N Am* 2003; **41**: 841-56.
23. Zdemir A, Kilic K, Ozdemir H, Yucel C, Andac S, Colak M. Contrast-enhanced power Doppler sonography in breast lesions: effect on differential diagnosis after mammography and gray scale sonography. *J Ultrasound Med.* 2004; **23**: 183-95.
24. Rizzatto G, Martegani A, Chersevani R, Macorig D, Vrtovec M, Aiani L, et al. Importance of staging of breast cancer and role of contrast ultrasound. *Eur Radiol* 2001; **11**(Suppl 3): E47-E52.
25. Wilson R. Contrast-enhanced breast ultrasound. *Eur Radiol* 2001; **11**(Suppl 3): E35-E40.
26. Raza S, Baum JK. Solid breast lesions: evaluation with power Doppler US. *Radiology* 1997; **203**: 164-68.
27. Lee SW, Choi YH, Baek SY, Lim SM. Role of color and power Doppler imaging in differentiating between malignant and benign solid breast masses. *J Clin Ultrasound* 2002; **30**: 459-64.
28. Mehta TS, Raza S. Power Doppler sonography of breast cancer: does vascularity correlate with node status or lymphatic vascular invasion? *Am J Roentgenol* 1999; **173**: 303-7.
29. Zonderland HM, Coerkamp EG, Hermans J, Vijver MJ, Voorthuisen AE. Diagnosis of breast cancer: contribution of US as an adjunct to mammography. *Radiology* 1999; **213**: 413-22.

Diagnostični algoritem tipljivih lezij v dojkah

Tomaž Vargazon, Miljeva Renner

Oddelek za radiologijo, Onkološki inštitut, Ljubljana, Slovenija

Izhodišča. Diagnostiko tipljivih sprememb v dojkah praviloma naredi klinik. Za dokončno diagnozo narave lezije in odločitev o načinu in obsegu nadaljnjega zdravljenja je nujna pomoč radiologa. Radiolog bo napravil vso potrebno slikovno diagnostiko, pogosto je potrebna tudi tanko ali debeloigelna biopsija pod rentgenskim ali ultrazvočnim nadzorom. Pri diagnostiki tipljivih spremembah v dojkah si pomagamo z algoritmom diagnostične obravnave.

Zaključki. Glavni razlog, da napravimo obojestransko mamografijo pri tipljivih, klinično sumljivih spremembah v dojkah, je iskanje manjših, netipnih lezij v sosednjih kvadrantih iste dojke in v drugi dojki. Po mamografskem ali UZ videzu razvrstimo lezije od benignih sprememb -1 do malignoma -5. Za odločitev o mogočem operativnem posegu, o kontrolah, sledenju z UZ ali z rentgenom v določenih časovnih razmakih upoštevamo klinični vtis, mamografski in /ali UZ videz ter izvid citologa ali patologa. Naloga klinika kirurga je, da vse izvide zbere, poveže in se odloči o terapiji.

Ključne besede: dojka, tipljiva lezija, diagnostika

Uvod

Diagnostiko tipljivih sprememb v dojkah praviloma naredi klinik. Za dokončno diagnozo narave lezije in odločitev o načinu in obsegu nadaljnjega zdravljenja je nujna pomoč radiologa. Radiolog bo napravil vso potrebno slikovno diagnostiko, pogosto je potrebna tudi tanko ali debeloigelna biopsija pod rentgenskim ali ultrazvočnim nadzorom.

Tipljive lezije v dojkah

Radiolog ima posebno vlogo v diagnosticiranju tipljivih in netipljivih lezij v dojki. Naloga radiologa v mamološkem timu je obdelava netipljivih lezij v dojkah. Želja in cilj radiologa je postaviti diagnozo brez operativnega posega.¹ Tako je vloga radiologa pri dodatni diagnostični obdelavi nepogrešljiva. Vendar ima tudi okoli 4% preiskovank s tipljivo (palpabilno) lezijo v dojki normalen ali neznačilen mamogram in ultrazvok pa vendar imajo rak dojke.²

Preiskovanki s klinično ugotovljeno tipljivo spremembo v dojki napravimo mamografijo, mamograme skrbno analiziramo in primerjamo klinični izdid z mamografskim posnetkom.³

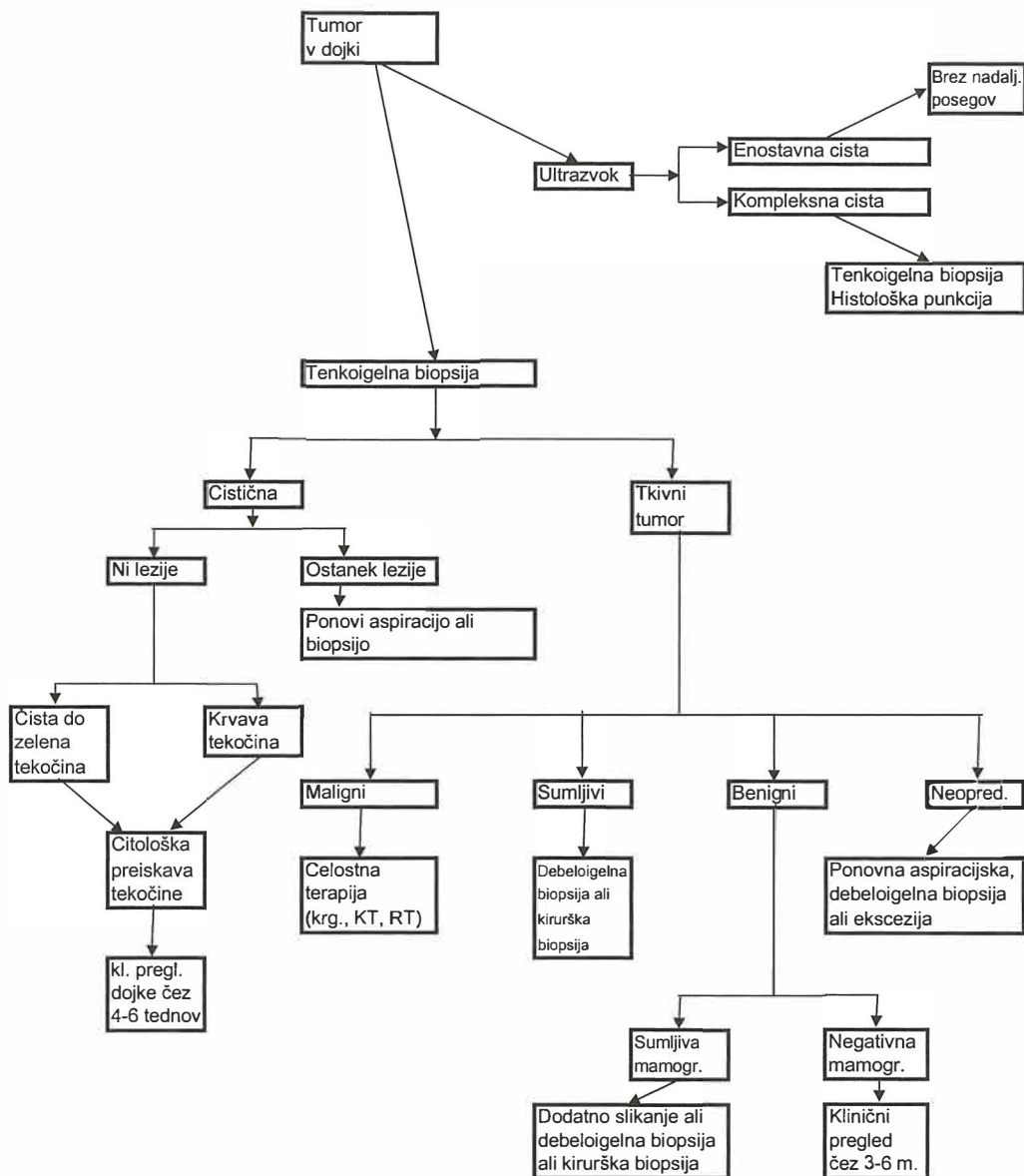
Na mamografskem posnetku se tipljiva sprememba pokaže v 4 možnih različicah: ³

1. tipljiva lezija na mamogramu ni vidna;
2. lezija je mamogramu vidna, vendar neopredeljiva;
3. lezija je vidna in je evidentno benigne

narave (kalciniran fibroadenom, hamartom, cista)

4. lezija je sumljiva za karcinom.

Ultrazvok (UZ) je najprimernejši za ločitev, ali je tipljiva sprememba tumor ali cista. Goste



Slika 1. Algoritem diagnostične obravnave pri tipljivih lezijah v dojkah.

dojke z obilo žleznega tkiva so lahko mamografsko nesumljive, simetrične, UZ nam v takih dojkah pokaže mogoče bolezenske spremembe.⁴ Kadar je pri maščobno preformiranih dojkah lezija na mamogramu vidna, nam ta zadostuje, UZ preiskava ni potrebna.

Pri tipljivih sumljivih spremembah, ki so že bile citološko punktirane, z mamogramsko preiskavo ugotavljamo število lezij, lego letih (isti, sosednji kvadrant), iščemo mogoče patološke spremembe v drugi dojki, kirurga pa zanima tudi mamografski obseg tumorja.⁵

Mlajše ženske obravnavamo drugače od starejših. Tipni trdni tumorji v dojkah so pri mlajših najpogosteje fibroadenomi; elastične, mehkejše, premakljive spremembe so praviloma ciste. Tipljive spremembe prosto punktiramo. Rentgenskega slikanja se pri mlajših izogibamo, zato nam je ob nejasnih primerih ali neuspeh prostih punkcijah v veliko pomoč ultrazvok. Često je že ultrazvočni videz tipljive lezije značilen za benigno spremembo – fibroadenom ali cisto. Kadar prosta punkcija, ki jo naredi citolog, ne uspe in je ultrazvočni videz spremembe v dojki neopredeljiv ali nejasen, lezijo punktiramo pod ultrazvočnim nadzorom.⁶ Punkcijska linija je na ekranu vidna, prav tako tudi konica igle v tumorju. Celice odvezamemo z več mest v tumorju. Včasih s punkcijo in ultrazvočno preiskavo ne prideemo do diagnoze, takrat izjemoma mamografiramo tudi mlajšo žensko, meja je približno dvajset let, pri mlajših malignomov v dojkah praktično ni.

Po 35. letu starosti po kliničnem pregledu in punkciji napravimo najprej mamografijo.⁷ To opravimo šele dva tedna po punkciji, ker moramo počakati, da se hematoma resorbira. Kadar je dojka gosta in mamografsko nepregledna, se odločimo še za UZ kontrolo. Vedno se moramo prepričati, ali je na mamogramu vidna sprememba tista, ki je klinično tipna, te spremembe morajo biti skladne z UZ videzom.

Pri bolnicah, ki imajo metastatske bezgavke v pazduhi, iščemo vzrok – origo v dojki.⁸

Tumorja ni vedno lahko najti, zato iščemo in verificiramo vsako še tako neznatno spremembo. Poleg mamografije nam je tudi tu v veliko pomoč UZ.

Pri diagnostiki tipljivih spremembah v dojkah si pomagamo z algoritmom diagnostične obravnave,^{2,8} ki jih prikazuje slika 1.

Zaključki

Glavni razlog, da napravimo obojestransko mamografijo pri tipljivih, klinično sumljivih spremembah v dojkah, je iskanje manjših, netipnih lezij v sosednjih kvadrantih iste dojke in v drugi dojki. Mamografija, pogosto dopolnjena z ultrazvočnim pregledom je odločilna za nadaljni terapevtski postopek. Drobne maligne spremembe je tako mamografsko, kot tudi ultrazvočno težko ločiti od benignih ali celo od normalnega tkiva. Po mamografskem ali UZ videzu razvrstimo lezije od benignih sprememb -1 do malignoma -5. Enako klasifikacijo uporabljajo citologi in patologi. Za odločitev o mogočem operativnem posegu, o kontrolah, sledenju z UZ ali z rentgenom v določenih časovnih razmakih upoštevamo klinični vtis, mamografski in /ali UZ videz ter izvid citologa ali patologa. Naloga klinika kirurga je, da vse izvide zbere, poveže in se odloči o terapiji.

Literatura

1. Homer MJ. Benign lesions in the breast. In: Homer MJ, editor. *Mammographic Interpretation*. 2nd edition. New York: McGrae-Hill Comp; 1997.
2. Moy L, Slanetz PJ, Moore R, Satija S, Yeh ED, McCarthy KA, et al. Specificity of mammography and US in the evaluation of a palpable abnormality: retrospective review. *Radiology* 2002; 1: 176-81.
3. Heywang-Kobruner SH., Schreer I., Dershaw DD. Benign breast disorders. In: Heywang-Kobruner SH, Schreer I, Dershaw DD, editors. *Diagnostik breast imaging*. Stuttgart: Thieme Verlag; 1997

4. Hall F. Sonography of the breast. Controversies and opinions. *AJR Am J Roentgenol* 1997;169: 1635-6.
5. Kerlikowske K, Smith-Bindman M, Ljung B.M, Grady D. Evaluation of abnormal mammography results and palpable breast abnormalities. *Ann Int Med.*2003; **4**: 274-84.
6. Beyer T, Moonka R. Normal mammography and ultrasonography in the setting of palpable breast cancer. *Am J Surg* 2003; **185**: 416-9.
7. Kolbl TM, Lichy J, Newhouse JH. Comparison of the performance of screening mammography, physical examination and breast US and evaluation of factors that influence them: an analysis of 27 825 patient evaluation. *Radiology* 2002; **1**: 165-75.
8. Žgajnar J. *Smernice zdravljenja raka dojke*. Ljubljana: Onkološki inštitut; 2004. p. 55.

Ultrazvočna preiskava pazduhe

Maja Podkrajšek

Oddelek za radiologijo, Onkološki inštitut, Ljubljana, Slovenija

Izhodišča. Predoperativna ultrazvočna preiskava pazduhe je v rokah izkušenega preiskovalca zelo natančna preiskavna metoda za ugotavljanje patološko spremenjenih bezgavk.

Zaključki. Če preiskovalec najde patološko bezgavko in jo z ultrazvočno vodeno tankoigelno aspiracijsko biopsijo potrdi, pri bolnici ni potrebno ugotavljati prizadetosti varovalnih bezgavk, ampak kirurg pri isti operaciji odstrani malignom v dojki in vse bezgavke v pazduhi.

Ključne besede: rak dojk, ultrazvok, preiskava pazduhe, ultrazvočno vodena tankoigelna biopsija

Anatomija pazduhe

Pazduha ima obliko piramide. Notranjo steno pazduhe predstavljajo rebra, pokrita z *m. serratus anterior*, zunanjo steno predstavlja nadlahtnica in *m. biceps brahii* ter *m. coracobrachialis*, sprednjo steno predstavlja *m. pectoralis major*, zadnjo steno pa spodaj *m. latissimus dorsi* in *m. teres major*, zgoraj pa *m. subscapularis*. Baza piramide je koža. Vrh piramide je spredaj omejen s ključnico, navznoter s prvim rebrom, zadaj in navzven pa z akromionom in zgornjim robom lopatice. Pazdušni prostor se navzgor nadaljuje v stranski trikotnik na vratu.

Skozi vrh piramide vstopata v pazdušni prostor pazdušna arterija in pleksus brahialis, izstopajo pa pazdušne vene in limfne žile.

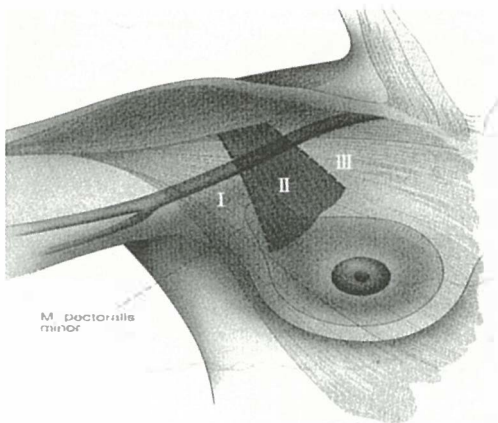
Pazdušne bezgavke ležijo ob žilju v okol-

nem maščobnem in vezivnem tkivu pazdušnega prostora. Glede na razporeditev bezgavk ločimo tri nivoje. Prvi nivo predstavljajo pazdušne bezgavke, ki ležijo lateralno in nižje od *m. pectoralis minor*. Drugi nivo predstavljajo bezgavke, ki so pod *m. pectoralis minor*, bezgavke tretjega nivoja pa se raztezajo od medialnega roba *m. pectoralis minor* do klavikule (slika 1).¹

Način ultrazvočne preiskave pazduhe

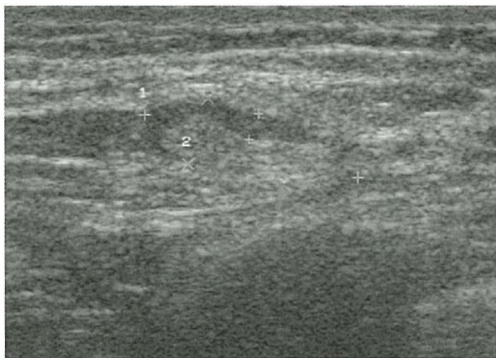
Pazduho preiskujemo z enakimi sondami kot dojko. Uporabljamo linearne, visoko ločljive sonde, s frekvenco 10-15 MHz. Za dopplersko preiskavo pazduhe pripravimo aparat tako, da lahko prikažemo pretoke nizkih hitrosti brez artefaktov.

Bolnica leži na hrbtu z dvignjeno roko, obrnjena nekoliko stran od preiskovalca. Najprej najdemo glavo nadlahtnice, ki je zgornja meja pazduhe. Sondo obrnemo za 90°, tako da je viden prečen prerez glave nadlahtnice, medi-



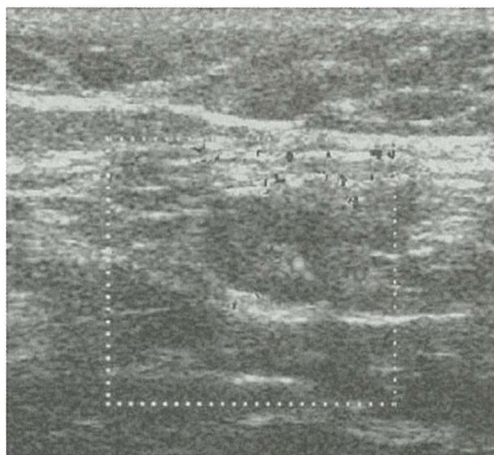
Slika 1. Shema dojke.

alno od nje pa pazdušno (aksilarno) žilje. V arteriji prikažemo s spektralno dopplersko analizo arterijske pulzacije. Pazdušni veni sta zaradi pritiska s sondo stisnjeni, ko pa pritisk popustimo, sta vidni pod arterijo. Med premikanje sonde navzdol iščemo bezgavke v okolici žil. Nižje v pazduhi poteka aksilarno žilje pod *m. pectoralisem*. *M. pectoralis major* ločimo od *m. pectoralis minor* zaradi različnih smeri poteka mišičnih viter in zaradi ehogene fascije, ki loči obe mišici. Prečno pomikamo sondo navzdol, dokler ne najdemo žleznega tkiva dojke ali reber. Nato sondo pomaknemo lateralno, da na medialnem delu ostane rob *m. pectoralis* in preiskujemo kranialno. Če imamo vsaj 5 cm široko sondo, zadostuje preiskava v dveh vzdolžnih linijah. Nato obrnemo sondo za 90°, tako da je vzporedna s potekom žil. Sonda leži na



Slika 2. UZslika normalne bezgavke.

Radiol Oncol 2004; 38(Suppl 1): S83-S6.



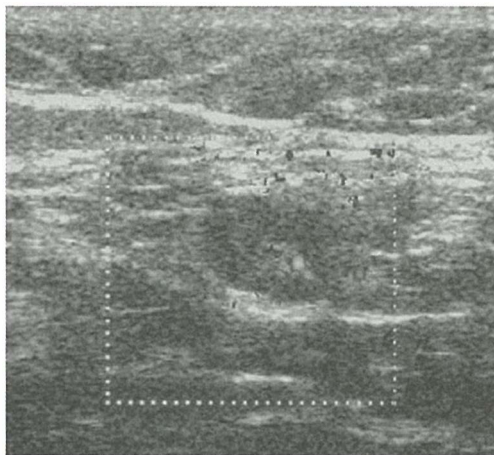
Slika 3. UZ dopplerski prikaz normalne- centralne ali hilarne prekrvavitve bezgavke.

lateralnem robu pectoralisa in pahljačasto preiskujemo aksilo, pri tem uporabljamo *m. pectoralis major* kot akustično okno.¹

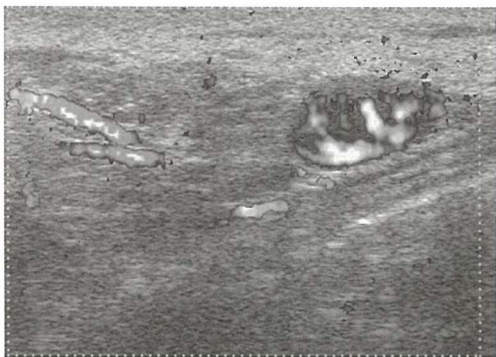
Poleg bolezensko spremenjenih bezgavk lahko vidimo akcesorno žlezno tkivo, abscese, trombozo aksilarnih žil.

Opredeleitev pazdušnih bezgavk na normalne in bolezensko spremenjene

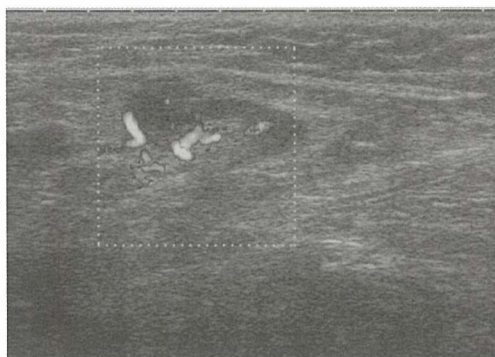Z UZ preiskavo najdemo normalne bezgavke v pazduhi le v polovici primerov. Z uporabo



Slika 4. UZ izgled maligne bezgavke.



Slika 5a. UZ dopplerski prikaz maligne prekrvavitve: v celoti bolj prekrvljena bezgavka.



Slika 5b. UZ dopplerski prikaz maligne prekrvavitve: periferno bolj prekrvljena bezgavka.

visokoločljivih sond, ki imajo frekvenco višjo od 10 MHz, vidimo normalne pazdušne bezgavke večkrat.^{2,3}

Pazdušne bezgavke imajo tipično makroanatomijo – ultrazvočno ločimo centralno ehogeno jedro in periferno hipoehogeno skorjo. Limfne žile vstopajo v skorjo, kjer so v glavnem limfociti. Centralno so v jedru krvne žile. V jedru se zbere limfa in z žiljem zapusti bezgavko. V jedru je malo celic.

Normalna bezgavka ima podobo tarče (slika 2); je ovalne oblike, njena povprečna dolžina znaša od 12-20 mm in debelina 8-15 mm. Površina bezgavke je gladka. Hipoehogena skorja je simetrična in tanka. Centralno je vidno ehogeno jedro.^{4,5} Razmerje med vzdolžnim in prečnim premerom bezgavke (L/S indeks) je več kot 1,4. Z dopplersko preiskavo prikažemo centralno hilarno prekrvavitvev (slika 3). Debelina skorje bezgavke se z leti tanjša, centralno jedro postaja bolj ehogeno, govorimo o zamaščeni, degenerativno spremenjeni bezgavki.

Pri vnetju se skorja bezgavke koncentrično zadebeli, bezgavka se poveča, še vedno pa je vidno ehogeno jedro in centralna prekrvavitvev, govorimo o reaktivni bezgavki.

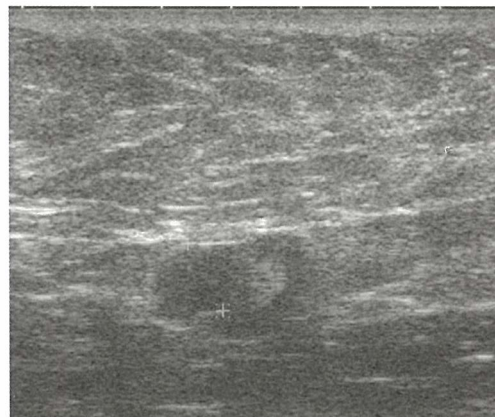
Maligno spremenjena bezgavka je okrogla (L/S indeks je manj kot 1,4), je povsem hipoehogena, centralno ehogeno jedro ni več vidno (slika 4). Z dopplersko preiskavo dokažemo v celoti bolj prekrvljeno bezgavko (slika

5a) ali le periferno razporejeno prekrvavitvev (slika 5b).^{4,5}

Če je bezgavka videti normalna, ima pa nepravilno (asimetrično) zadebeljeno skorjo, ki na najdebelejšem mestu meri več kot 3 mm, je taka bezgavka sumljiva za razsoj (slika 6).

Pomen ultrazvočne preiskave pazduhe pri bolnicah z malignomom v dojki

Pri bolnicah z malignomom v dojki in klinično ter ultrazvočno negativnimi bezgavkami v pazduhi se ob operaciji malignoma v dojki odstrani le prva drenažna bezgavka (varovalna bezgavka ali angleško sentinel lymph no-



Slika 6. UZ videz sumljive bezgavke, ki ima asimetrično zadebeljeno skorjo.

de). Če je ta bezgavka histološko negativna, so v več kot 95 % negativne tudi druge.^{6,7}

Pri bolnicah s citološko potrjenim malignomom dojke in klinično negativnimi bezgavkami je nujno narediti pred operacijo malignoma v dojki UZ preiskavo pazduhe. Če najdemo sumljivo bezgavko, naredimo ultrazvočno vodeno tankoigelno aspiracijsko biopsijo (UZ-TIAB) najbolj sumljivega mesta bezgavke. Če citološka preiskava potrdi maligne celice, kirurg pri isti operaciji odstrani malignom v dojki in vse bezgavke v pazduhi. Če ultrazvočno ne najdemo sumljivih bezgavk ali citološko ne potrdimo malignih celic, je bolnica napotena na odstranitev le varovalne bezgavke in v če je ta histološko pozitivna, pri drugi operaciji odstranimo še ostale bezgavke. Bolnica je zato operirana dvakrat.^{8,9}

Zaključki

Predoperativna ultrazvočna preiskava pazduhe je v rokah izkušenega preiskovalca zelo natančna preiskavna metoda za ugotavljanje patološko spremenjenih bezgavk.

Če preiskovalec najde patološko bezgavko in jo z ultrazvočno vodeno tankoigelno aspiracijsko biopsijo potrdi, prihrani bolnici z malignom dojke eno operacijo.

Literatura

1. Degenhardt F. *Manual der mammasonographie*. Stuttgart: Georg Thieme Verlag; 2000.
2. Bruneton JN, Caramella E, Hery M, Aubanel D, Manzino JJ, Picard JL. Axillary lymph node metastases in breast cancer: preoperative detection with US. *Radiology* 1986; **158**: 325-6.
3. Bonnema J, van Geel AN, van Ooijen B, Mali SP, Tjiam SL, Henzel-Logmans SC, et al. Ultrasound-guided aspiration biopsy for detection of nonpalpable axillary node metastases in breast cancer patients: a new diagnostic method. *World J Surg* 1997; **21**: 270-4.
4. Jang WT, Chang J, Metreweli C. Patients with breast cancer: differences in color Doppler flow and gray-scale US features of benign and malignant axillary lymph nodes. *Radiology* 2000; **215**: 568-73.
5. Jang WT, Ahuja A, Tang A, Suen M, King W, Metreweli C. Ultrasonographic demonstration of normal axillary lymph nodes: a learning curve. *J Ultrasound Med* 1998; **19**: 70-7.
6. Fisher B, Bauer M, Wickerham DL, Redmond CK, Fisher ER, Cruz AB, et al. Relation of number of positive axillary nodes to the prognosis of patients with primary breast cancer: an NSABP update. *Cancer* 1983; **52**: 1551-7.
7. de Kanter AY, van Eijck CH, van Geel AN, Kruijt RH, Henzen SC, Paul MA, et al. Multicentre study of ultrasonographically guided axillary node biopsy in patients with breast cancer. *Br J Surg* 1999; **86**: 1459-62.
8. Sapino A, Cassoni P, Zanon E, Fraire F, Croce S, Coluccia C, et al. Ultrasonographically-guided fine needle aspiration of axillary lymph nodes: role in breast cancer management. *Br J Cancer* 2003; **88**: 702-6.
9. Deurloo EE, Tanis PJ, Gilhuijs KG, Muller SH, Kroger R, Peterse JL, et al. Reduction in number of sentinel lymph node procedures by preoperative ultrasonography of the axilla in breast cancer. *Eur J Cancer* 2003; **39**: 1068-73.

Intervencijski posegi v dojkah

Tomaž Vargazon, Miljeva Renner, Kristjana Hertl

Oddelek za radiologijo, Onkološki inštitut, Ljubljana, Slovenija

Izhodišča. Intervencijske posege v dojkah na Onkološkem inštitutu v Ljubljani opravljajo izključno radiologi. Tako je tudi v drugih ustanovah v svetu. Radiolog-mamolog je osrednja in ključna osebnost multidisciplinarnih mamoloških strokovnih skupin, v kateri so še kliniki, patolog, citolog in kirurg.

Zaključki. Pri benignih lezijah je danes kirurški poseg odveč. Dokončno diagnozo lahko postavimo že s pravilno izbranim intervencijskim posegom ter sodelovanjem citologa ali patologa. Tudi pred načrtovano operacijo verjetnega malignoma je nujna verifikacija.

Ključne besede: intervencijska radiografija; dojka; bolezn, rak dojk

Uvod

Radiolog-mamolog mora poleg klasične radiologije – mamografije obvladati še celo vrsto drugih preiskav. Od neinvazivnih metod je razen rentgenskega slikanja najpomembnejši ultrazvok, v posameznih primerih pa tudi preiskava dojk z računalniškim tomografom in magnetno resonanco.¹

Intervencijska mamologija je danes samostojna veda, ki je temeljito spremenila doktrino; cilj mamologa je priti do diagnoze sprememb v dojkah brez kirurškega posega. Rentgenolog-mamolog je osrednja osebnost v skupini diagnostikov, ki se ukvarja z diagnosticiranjem tumorjev v dojkah. Mamolog mora poznati klinične probleme, seznanjen mora biti s patologijo in terapijo tumorjev v dojkah.

Na Onkološkem inštitutu opravljamo vrsto intervencijskih posegov: duktografije, debeloigelne biopsije, tankoigelne biopsije pod ultrazvočnim ali rentgenskim nadzorom, označitev netipljivih tumorjev z radioizotopom ali markirno žico pred kirurško ekscizijo.

Žal še vedno nimamo mamotoma, ki je nepogrešljiv v vseh večjih mamoloških centrih.

Igelne biopsije tumorjev v dojkah

Cilj sodobnega radiologa-mamologa je, da bi postavil dokončno diagnozo tumorja v dojki brez kirurškega posega. Radiolog je danes pomemben in uveljavljen član skupine, ki se ukvarja z diagnosticiranjem tumorjev v dojkah.

Mamografija je najpomembnejša preiskava pri zgodnjem odkrivanju raka v dojkah; vse bolj razširjena preslikavanja dojk so vzrok naključnih na novo odkritih lezij, ki jih moramo diagnostično obdelati. V radiologijo

vih rokah je odločitev o vrsti biopsije – stereotaktična ali ultrazvočno vodena punkcija.² Biopsija je majhen diagnostičen poseg pred kirurško ekscizijo ali namesto nje. Perkutana igelna biopsija je cenejša, hitra in manj tvegana preiskava kot kirurški poseg.

Debeloigelna biopsija

Debeloigelna biopsija nam da histološko diagnozo tumorskega tkiva, iz odvzetega stebrička patolog lahko določi tip tumorja (invaziven, in situ) in hormonske receptorje. Rezultati študij debeloigelnih biopsij kažejo na 85-97% občutljivosti in 99% specifičnosti.¹ Na Inštitutu smo to preiskavo uvedli leta 1988. Uporabljamo igle debeline 14 G (2,1 mm), na drugih ustanovah pa uporabljajo tudi tanjše in debelejšje igle, od 16 do 13 G (1,5 do 2,5 mm).

Pred biopsijo mesto vboda v kožo in podkožje anesteziramo z lokalnim anestetikom.

Pod ultrazvočnim nadzorom ali stereotaktično pripeljemo do lezije ali tumorja vodilno iglo, ki je debela 13 G. Skozi vodilno iglo lahko okolico tumorja dodatno infiltriramo z lokalnim anestetikom. Sledi punkcija z iglo za histološko biopsijo, ki je pritrjena na pištolo *BARD MAGNUM*. Iz vsakega tumorja ali lezije praviloma odvezamo vsaj 4 stebričke in jih položimo v fiksirno raztopino – formalin. Po rentgensko vodeni stereotaktični biopsiji mikrokalcinacij vedno slikamo odvzete stebričke. Če kalcinacije v odvzetem materialu niso vidne, poseg nadaljujemo, dokler ne dobimo ustreznega materiala.

Zapleti med posegom so lahko bolečina pri nezadostni anesteziji, praviloma pa mora biti biopsija neboleča.

Vazovagalna reakcija s kolapsom je pogost zaplet pri stereotaktičnih biopsijah, ker preiskovanka med posegom sedi. Krvavitev med posegom in po njem je običajna, po končani preiskavi je potrebna dolgotrajna digitalna kompresija.

Indikacije

Ker s tankoigelno biopsijo velikokrat ne dobimo dovolj ustreznega materiala za diagnozo, se danes vse več uporablja debeloigelna biopsija. Histološka biopsija je potrebna tako pri solidnih tumorjih, zvezdastih lezijah, motnjah razporeditve tkiva in pri difuznih, v skupine razporejenih mikrokalcinacijah.^{3,4}

Kontraindikacije

Absolutnih kontraindikacij ni, relativna kontraindikacija je lahko motnja strjevanja krvi.

Tudi nezmožnost bolnice, da sodeluje pri posegu, ali strah pred posegom sta oviri za preiskavo.

Tankoigelna biopsija

Pri rentgenskem ali ultrazvočnem videzu najverjetneje benigne spremembe in cistične lezije punktiramo s tanko iglo. Med punkcijo praviloma aspiriramo (aspiracijska biopsija), pri zelo prekrvljenih lezijah pa včasih punktiramo brez aspiracije, samo s pomikom igle v tumorju. Pri rentgensko vodenih tankoigelnih biopsijah uporabljamo igle z debelino 22 G (0,7 mm), dolžine 9 cm, pri ultrazvočno vodenih tankoigelnih biopsijah pa so igle različno dolge, vendar širše – 20G (0,9 mm).

Diagnostična zanesljivost pri tankoigelni biopsiji je odvisna od izkušenosti radiologa, ki preiskavo opravi, pomemben je tudi razmaz vsebine na objektnik. Najpomembnejši član diagnostične strokovne skupine je izkušen citopatolog. Podatki o specifičnosti tankoigelne biopsije so v literaturi različni, poročajo o 53 do 99% občutljivosti metode, 96 do 100% specifičnosti.^{1,5,6}

Pri različnih vrstah tumorjev je odstotek neuspešnih biopsij različen, najnižji je pri karcinomih (do 4%), veliko neuspešnih biopsij je pri fibroadenomih (do 24%).^{1,7}

Zapleti

Zapleti po tankoigelnih biopsijah so redki, včasih po punkciji nastane hematoma, ki se po nekaj tednih v celoti resorbira.

Redek, vendar neprijeten zaplet je pnevmotoraks. Kadar tumor ali lezija leži na bazi dojke, nam igla med punkcijo lahko zaide v pleuralni prostor. Pnevmtoraks se spontano resorbira v nekaj dneh. Po punkcijah redko opazujemo infekcije, ki niso terapevtski problem.

Stereotaktična biopsija

Netipljive lezije v dojkah, ki so vidne na mamografskih posnetkih, so dostopne stereotaktični biopsiji.¹ Na Onkološkem inštitutu v Ljubljani še vedno opravljamo stereotaktične punkcije v sedečem položaju bolnice, modernjši aparati pa omogočajo punkcije v ležečem položaju na trebuhu, kar je za preiskovanko in za zdravnika, ki preiskavo opravlja, bistveno ugodnejše.

Preiskovanki s kompresorijem pred slikanjem stisnemo dojko, v kompresoriju je na mestu, kjer leži lezija, okno. Slikamo v dveh poševnih projekcijah na isti film pod kotom 15° ali 20°. Računalnik nam izračuna točno lego s pomočjo paralakse premika lezije oz. tumorja in dveh znanih točk, ki sta že določeni na obeh posnetkih. V računalnik vnesemo lego lezij z dveh projekcij, lego referenčnih točk in dolžino igle, ki jo uporabimo za punkcijo. Lega tumorja je tako določena s tremi osmi – vertikalno, horizontalno in globinsko. Po uvedbi igle skozi vodilo znova slikamo in preverimo, ali je konica na želenem mestu. Aparat nam dovoljuje ročno korekcijo v vseh smereh. Po naših izkušnjah je pred kontrolnim slikanjem vedno potreben še dodatni "ročni" popravek globine, ki je odvisen od velikosti dojke in globine lezije.

Stereotaktični način uvajanja igle uporabljamo za tankoigelne biopsije, debeloigelne punkcije za odvzem stebričkov tkiva in za

predoperativne lokalizacije tumorjev z markacijsko žico ali radioizotopom.

Ultrazvočno vodena punkcija

Ultrazvočno vodena biopsija je priskava, ki omogoča natančno diagnozo fokalnih lezij. Prednost ultrazvočno vodene biopsije pred stereotaktično punkcijo je v natančni poziciji igle, ki ji sledimo med uvajanjem v lezijo.⁶ Konico vidimo v leziji, po želji jo lahko premikamo in punktiramo na več mestih. Ultrazvočno vodena biopsija je cenejša, preprostejša in za preiskovanko manj škodljiva od stereotaksije, ker ni sevanja.

Bolnica med posegom leži na hrbtu, roko položi za glavo. Za citološko biopsijo ne anestetiziramo z lokalnim anestetikom, pri histološki biopsiji pa je anestezija potrebna. Iglo uvajamo s pomočjo vodila, ki ga pred posegom pritrdimo na sondo.

Z nedominantno roko držimo sondo, z dominantno uvedemo iglo. Ta je na ekranu vidna kot hiperehoična linija, kadar pa igla ni vidna, nam lego označi premikanje tkiva v igli. Punktiramo s podtlakom iz različnih mest v tumorju. Močno prekrvljene tumorje punktiramo brez aspiracije, uvedemo iglo z mandrenom, ki ga izvlečemo, ko konica igle leži na želenem mestu.

Za UZ preglede dojk in za intervencijski poseg uporabljamo linearno sondo s frekvenco 7,5-15 Mhz z vodilom za punkcijsko iglo. Pri lezijah, ki ležijo tik pod površino kože, se včasih odločimo tudi za prostoročno ("free hand") biopsijo pod UZ nadzorom.⁷

Z računalniškim tomografom ali z magnetno resonanco vodena tankoigelna biopsija

Kadar je tumor v dojki viden z računalniškim tomografom ali z magnetno resonanco, ga punktiramo tudi pod nadzorom enega ali drugega po aplikaciji kontrastnega sredstva.

Predoperativna lokalizacija lezije v dojki

Netipljivo lezijo v dojki, najdeno s slikovno diagnostiko, je potrebno pred kirurškim posegom označiti. Uporabljamo dva načina – lokalizacijo bolezenske spremembe v dojki z markirno žico ali z radioizotopom.

Lokalizacija z markirno žico

Tumor, viden le z ultrazvokom, lokaliziramo pod ultrazvočnim nadzorom, rentgensko vidne tumorje pa s stereotaksijo. Pred operativno lokalizacijo moramo natančno analizirati rentgenogram, lezija mora biti vidna v dveh projekcijah.⁴

Kirurg pove, kakšen pristop in rez bo izbral, da bo najlažje prišel do tumorja in da bo postoperativna sprememba čim manj vidna. Pri mladih bolnicah je pomemben kozmetičen učinek operacije. Praviloma pa izberemo tak pristop, da po najkrajši poti pripeljemo iglo z žico do tumorja. Lokalna anestezija pred posegom ni potrebna. Po odstranitvi igle ostane v tumorju ali ob njem lokacijska žica z zanko, ki preprečuje premikanje ali izpad žice.

Pred operacijo je potrebna kontrolna mamografija, ki pokaže točno lego žične konice.

Lokalizacija netipljive lezije z radioizotopom (ROLL)

V zadnjih nekaj letih vedno več uporabljamo radioizotop za predoperativno lokalizacijo netipnih lezij v dojkah. V tumor brizgamo radiofarmak ^{99m}Tc makroagregat, takoj zatem pa še radiopačno kontrastno sredstvo.⁷ Dojko slikamo v kraniokavdalni in stranski projekciji, da vidimo, ali leži kontrast na pravem mestu.

Limfoscintigrafija

Pri netipljivem karcinomu dojk (T1-2) pod rentgenskim ali ultrazvočnim nadzorom

vbrizgamo radiofarmak v lezijo, v primeru pooperativne brazgotine pa ob njo. Radiofarmak potuje po limfnem kapilarnem sistemu do bezgavke, ki zbira limfo iz področja tumorja – varovalna bezgavka.⁸

Mamografija preparata

Izrezani del dojke znova rentgensko slikamo. Preparat je pritrjen na petrijevo posodo in stisnjen z naluknjeno ploščo, na kateri je označen koordinatni sistem iz števil in črk. Na rentgenskem posnetku v koordinatno mrežo vpetega preparata točno vidimo, kje v preparatu leži lezija. To označimo z iglo skozi luknjo v plošči in preparat obenem z rentgenskim posnetkom pošljemo k patologu. Kadar predoperativno označimo tumor v dojki pod ultrazvočnim nadzorom, lahko preparat oz. izrezan del dojke pregledamo z linearno sondo. Tako lahko točno določimo lego tumorja, oddaljenost od roba preparata in ocenimo ali je dovolj varnostnega roba. Eno ali drugo preiskavo napravimo med operativnim posegom. Še preden je operativni poseg zaključen, dobi kirurg točno informacijo ali je odstranil oboleli del dojke v celoti ali ne. Zadosti širok varnostni rob pomembno zmanjša možnost lokalnih recidivov. Ekstenzivna intraduktalna komponenta je lahko precej bolj obsežna kot tipljiv tumor.⁹

Duktografija

Duktografija je preprosta in varna kontrastna preiskava laktifernih duktosov – mlečnih izvodil dojke. Napravimo jo pri preiskovankah, ki imajo spontani izcedek iz bradavice. Z duktografijo lahko z veliko zanesljivostjo pojasnimo vzrok izcedka ter mesto in obseg intraduktalne lezije.^{1,2} Prvič je bila opisana leta 1937, uporabljali pa so jo bolj poredko zaradi pogostih zapletov po uporabi oljnega kontrasta.² Preiskava je bila boleča, večkrat so na-

stajali abscesi in granulomi. Vodotopna kontrastna sredstva, ki jih danes uporabljamo, so varna, preiskovanka nima bolečin med posegom, tudi poznejših zapletov ni.^{1,2}

Spontani mlečni izcedek iz dojke (galaktoreja) pri nosečih ali doječih ženskah je lahko fiziološki, takrat duktografija ni indicirana.¹⁰ Duktografije ne napravimo pri preiskovankah, ki so preobčutljive na kontrastno sredstvo. Tudi pri vnetjih s spremljajočim izcedkom se temu posegu izogibamo.

Duktografijo napravimo pri bolnicah, ki imajo spontan serozen ali krvavast izcedek iz dojke. Izcedek je lahko eno ali obojestranski, pičel ali obilen, počasen ali dolgotrajen.¹¹ Sekrecijo iz dojke lahko izzovejo različni patološki procesi, najpogostejši so papilomi, duktalne ektazije z vnetjem, fibrocistične bolezni in karcinomi.^{1,2}

Poseg je dokaj enostaven; bolnica leži na hrbtu, z močno halogeno lučjo osvetlimo bradavico. Z lečo si lahko dodatno prikažemo in povečamo ustje secernirajočega izvodila. Bradavico in okolico očistimo, v izvodilo vstavimo tanko iglo (25-30 G) z zaobljeno konico in vbrizgamo približno 2 ml vodotopnega kontrasta. Uporabne so igle za prebrizgavanje solznega voda. Pri zelo ozkih izvodih uporabimo dilatatorje. Pred iniciranjem iz brizge pazljivo iztisnemo zrak, zračni mehurčki v mlečnih vodih lahko zavajajo pri natančni oceni rentgenogramov. Mehurčke kaj lahko zamenjamo z gladkorobimi intraduktalnimi papilomi. Preiskovanko med vbrizgavanjem včasih zabolijo, poseg takoj končamo. Prekinemo ga tudi, ko kontrast začne pritekati nazaj – refluks.

Lokalna anestezija pred vbrizgavanjem običajno ni potrebna, nekatere bolnice pa imajo zelo občutljivo mamilo in se posega bojijo. Vbrizgamo jim lokalni anestetik za mamilo in po 10 minutah vbrizgamo kontrast, prelepimo in napravimo klasično mamografijo v dveh projekcijah, po potrebi pa še poševno projekcijo. Uporabno je tudi ciljno slikanje s povečavo sumljivega predela.

Ocena rentgenogramov po aplikaciji kontrastnega sredstva:

- normalni duktalni sistem;
- duktalne ekstatije – razširjen mlečni vodi, pojav terminalnih cist, izcedek pri ekstatijah ima 65% bolnic;¹²
- fibrostaticna bolezen – krvavasti izcedek se pojavi pri 4-7% bolnic;³
- polnitiveni defekti so lahko papilomi ali karcinomi, po videzu na rentgenogramu jih ni mogoče razlikovati, potrebna je kirurška biopsija;
- solitarni papilomi povzročajo spontano sekrecijo v 50%.¹ Na mamogramih vidimo prekinitev mlečnega voda, v katerih so papilomi, pogosto so zaviti in razširjeni, redkeje opazujemo nepravilnosti stene na katerih je papilom;
- intraduktalni karcinomi imajo podoben videz kot papilomi, pogosto opazujemo še periduktalno zatekanje kontrasta (ekstravazati), včasih pa tudi odrinjen ali pa ovit vod okoli tumorja. Pri bolnicah z intraduktalnimi karcinomi se redko pojavi izcedek (11-13%), lahko je serozen, krvavast ali gnojen;³
- psevdolezije ali lažni polnitiveni defekti so diagnostični problemi; krvni strdki, zračni mehurčki, delno stisnjeni ali kontrahirani mlečni vod lahko simulirajo polnitvene defekte;^{1,2}
- preveč kontrasta, vbrizganega z pritiskom zakrije manjše polnitvene defekte. Tudi povezave (komunikacije) z mezgovnicami ali venami, ekstravazati so lahko posledica vbrizga prevelike količine kontrasta. Subareolarno zatekanje ali perforacij mlečnega voda.²

Zaključki

Klasične preiskave dojke – mamografija, ultrazvočna preiskava in vsi intervencijski posegi so v rokah modernega radiologa-mamologa, ki ima tako osrednjo vlogo v mamološki diagnostiki. Pri benignih lezijah je danes kirurški poseg odveč. Dokončno diagnozo lahko postavi-

mo že s pravilno izbranim intervencijskim posegom ter sodelovanjem citologa ali patologa. Tudi pred načrtovano operacijo verjetnega malignoma je nujna verifikacija. V določenih primerih bo šel razvoj intervencijske mamologije v še radikalnejše posege v dojkah – intervencijske perkutane lumpektomije, ki bodo diagnostične in hkrati terapevtske.

Literatura

1. Heywang-Kobruner SH, Schreer I, Dershaw DD. Percutaneous biopsy methods. In: Heywang-Kobruner SH, Schreer I, Dershaw DD, eds. *Diagnostik breast imaging*. Stuttgart: Thieme Verlag; 1997. p. 101-20.
2. Cardenosa G, Eklund GW. *Interventional procedures in breast imaging*. Part 2: ductography, cyst aspiration, and pneumocystography and fine-needle aspiration. Philadelphia: J.B. Lippincott Company; 1995.
3. Tabar L. Diagnostic and- in depth differential diagnosis of breast cancer. In: *ESDIR-Breast imagin and intervencional procedures*. Turku; 1996.
4. Dowlatshahi K Yarmenko ML, KluskensLF, Jochich PM. Nopalpable breast lesions: findings of stereotaxic needle-core biopsy and fine- needle aspiration cytology. *Radiology* 1991; **185**: 639-43.
5. Parker SH, Stavros TA, Dennis MA, Needle Biopsy Techniques. In: Jackson V, editor. *The radiologic clinics of North America*. Vol 3 No 6. Philadelphia: W.B. Saunders Comp; 1995: p. 1171-86.
6. Fornage DB, Faroux MJ, Simotos A. Breast masses: ultrasound guided fine-needle aspiration biopsy. *Radiology* 1987; **162**: 409-14.
7. Hogg JP, Harris KM, Skolnik ML. The role of ultrasound-guided needle aspiration of breast masses. *J Ultras Med* 1988; **14(Suppl 1)**: 13-21.
8. De Cicco C, Pizzamiglio M, Trifiro G, Luini A. Radioguided occult lesion localisation (ROLL) and surgical biopsy in breast cancer: Technical aspect.. *QJ Nucl Med* 2002; **46**: 145-51.
9. Glass E, Essner R, Guiliano A. Sentinel node localisation in breast cancer. *Semin Nucl Med* 1999; **29**: 57-68.
10. Rener M. Nekaj napotkov za začetnike. *Radiol Oncol* 1998; **32(Suppl 7)**: 97-101.
11. Tabar L, Dean PB, Pentek Z. Galactography: the diagnostic procedure of choice for nipple discharge. *Am J Radiol* 1983; **149**: 31-84.
12. Tekada T, Matsui A, Sato Y. Nipple discharge cytology in mass screening for breast cancer. *Acta Cytol* 1990; **34**: 161-3.

Citodiagnostika netipljivih lezij v dojkah

Ana Pogačnik, Margareta Strojan Fležar

Oddelek citopatologijo, Onkološki inštitut, Ljubljana, Slovenija

Izhodišča. Aspiracijska biopsija s tanko iglo (ABTI) je uveljavljena metoda za diagnostiko sprememb v dojki. V pričujoči študiji smo želeli ugotoviti zanesljivost ultrazvočno (UZ) ali rentgensko (RTG) vodene ABTI za diagnostiko netipljivih lezij v dojki na podlagi cito-histološke korelacije in izračunati občutljivost, specifičnost, napovedno veljavnost pozitivne in negativne diagnoze.

Bolniki in metode. V retrospektivno študijo smo vključili 179 žensk, pri katerih je bila v letu 2003 izvršena UZ ali/in RTG vodena ABTI netipljive lezije v dojki, ki je bila kasneje histološko opredeljena na vzorcu biopsije z debelo iglo, vodeni ekscizijski biopsiji ali na kirurškem resektatu.

Rezultati. V 66 (36,8%) primerih je bil histološko dokazan karcinom, v 113 (63,1%) primerih pa benigna lezija. Citopatološke diagnoze v skupini karcinomov so bile: karcinom v 41 primerih (62,1%), sumljivo za karcinom v 12 (18,2%), napačno negativna diagnoza v 3 (4,5%), v 10 (15%) primerih pa niso dobili dovolj materiala za diagnozo.

Zaključki. V skupini benignih lezij smo iz vzorca ABTI postavili pravilno negativno diagnozo v 55 primerih (48,7%), napačno sumljivo v 18 (15,9%), napačno pozitivno diagnozo v enem primeru (0,88%) in v 39 (34,5%) primerih nismo dobili dovolj materiala za diagnozo. Občutljivost metode v naši študiji je bila 91%, specifičnost 98%, napovedna veljavnost pozitivne diagnoze 97,6% in napovedna veljavnost negativne diagnoze 94,8%.

Ključne besede: rak dojk, netipljive lezije, diagnostika, citopatologijo, aspiracijska biopsija s tanko iglo

Uvod

Z uvajanjem mamografskih presejalnih programov za zgodnje odkrivanje raka dojke najdemo številne netipljive lezije v dojkah, pri tem pa se srečujemo s problemom, kako s kar največjo zanesljivostjo diagnosticirati te lezi-

je. Po podatkih iz literature je med mamografsko odkritimi spremembami približno 75% (od 65-85%) benignih lezij.^{1,2} Atipične oziroma sumljive spremembe moramo morfološko opredeliti, da bi zgodaj odkrili karcinome, vendar se moramo po možnosti izogniti odprti biopsiji. Tehnično nam opredelitev sprememb omogoča slikovno vodena aspiracijska biopsija s tanko iglo (ABTI) ter slikovno vodena biopsija z debelo iglo (BDI), radiolog pa se glede na vrsto spremembe in njeno lego odloči, kateri diagnostični postopek bo uporabil.

Na Onkološkem inštitutu v Ljubljani za preoperativno diagnostiko tipljivih tumorjev

v dojki že več kot 40 let uporabljamo ABTI. Zadnja leta pregledamo okoli 4000 ABTI dojk letno, kar nam daje veliko izkušenj pri ocenjevanju tako benignih kot malignih tumorjev dojk. Prav zaradi izkušenj je v diagnostiko netipljivih lezij v dojkah vključena tudi ABTI vodena z ultrazvokom (UZ) ali rentgensko (RTG) vodena ABTI.

Namen študije je bil ugotoviti zanesljivost UZ ali RTG vodene ABTI za diagnostiko netipljivih lezij v dojki. Na podlagi cito-histološke korelacije smo izračunali občutljivost, specifičnost ter napovedno veljavnost pozitivne in negativne diagnoze.

Bolniki in metode

V retrospektivno študijo smo vključili bolnice, pri katerih je bila v letu 2003 napravljena UZ ali/in RTG vodena ABTI netipljive lezije v dojki, ki je bila kasneje histološko opredeljena. Indikacije za slikovno vodene biopsije s tanko iglo so bile spremembe odkrite ob mamografiji ali z UZ preiskavo dojke. RTG vodena ABTI je bila izvršena na aparatu na Cyto-guide Mammodiagnost UC (Philips). UZ pregled dojke in UZ vodena ABTI pa je bila opravljena na aparatu Power Vision 8000 (Toshiba), z 12 MHz linearno sondo s posebnim kovinskim nastavkom, ki omogoča, da iglo vodimo poševno pod določenim kotom do lezije pod kontrolo UZ. Aspiriran material je bil razmazan na objektna stekelca, posušen na zraku in barvan po metodi Giemsa. Citopatološka diagnoza je obsegala štiri kategorije: pozitivno za karcinom, sumljivo za karcinom, benigna sprememba in neuporabno za diagnozo. Histološka diagnoza sprememb je bila narejena na vzorcih BDI ali na ekscizijskih biopsijah po markaciji lezije, na tumorrektomijah ali mastektomijah. Senzitivnost citološke diagnoze je bila izračunana kot razmerje med citološko pravilno pozitivnimi in histološko ugotovljenimi karcinomi. Specifičnost citopatološke diagnoze pa kot razmerje med pravil-

no citološko pravilno negativnimi in histološko benignimi procesi.

Rezultati

V študijo smo vključili 179 netipljivih lezij dojk, od katerih je bilo 66 (37%) histološko ugotovljenih karcinomov in 113 (63%) benignih procesov. Med karcinomi je bilo neinvazivnih karcinomov 20 (14 duktalnih karcinomov in situ [DCIS], 1 lobularni karcinom in situ [LCIS], 5 kombinacija LCIS in DCIS) ter 46 invazivnih karcinomov (42 intraduktalnih karcinomov [IDC] in 4 intralobularnih karcinomov [ILC]). Velikost karcinomov je variirala od 0,4 do 6 cm, s povprečno vrednostjo 1,4 cm, veliki karcinomi so bili tipa ILC. V skupini histološko potrjenih karcinomov smo iz vzorca ABTI pravilno diagnosticirali karcinom v 41 (62,1%) primerih, pravilno sumljivo diagnozo smo postavili v 12 (18,2%), v 10 (15%) nismo dobili materiala za diagnozo in v 3 (4,5%) primerih smo postavili napačno negativno diagnozo. V vseh treh napačno negativnih primerih so bili histološko ugotovljeni neinvazivni karcinomi (2 DCIS in 1 LCIS). V skupini benignih sprememb smo s citopatološko diagnozo prišli do naslednjih rezultatov: 55 (48,7%) primerov je bilo pravilno negativno ocenjenih, 18 (15,9%) napačno sumljivih, 1 (0,88%) napačno pozitivnih, v 39 (34,5%) primerih pa nismo dobili dovolj materiala za diagnozo (tabeli 1 in 2).

Občutljivost metode v naši študiji je bila 91%, specifičnost 98%, napovedna veljavnost pozitivne diagnoze 97,6% in napovedna veljavnost negativne diagnoze 94,8%.

Razprava

Pri mamografskem presejanju pogosto odkrijemo pri asimptomatskih ženskah spremembe, ki jih je potrebno morfološko opredeliti. ABTI je edina neagresivna metoda, ki omogo-

ča hitro in zelo zanesljivo morfološko opredelitev procesov v dojki, kar potrjujejo rezultati naše študije. Naši rezultati so primerljivi s podatki iz literature, kjer navajajo specifičnost ABTI okoli 98 do 100%, občutljivost pa od 80 do 95%.³

Metoda ima nekatere omejitve, ki botrujejo napačno negativnim ali napačno pozitivnim diagnozam. Vzrok za napačno negativno diagnozo je lahko tehnične narave, ko ABTI zgreši majhno lezijo,⁴ lahko pa tudi napačno ocenimo morfološke spremembe, kar se najpogosteje primeri pri lobularnih karcinomih.⁵ V naši študiji so bili v vseh treh primerih, pri katerih smo postavili napačno negativno diagnozo, karcinomi neinvazivni. V enem primeru je v tumorju prevladovala proliferativna fibrocistična bolezen, v kateri so pri histološkem pregledu našli samo mikrofokus lobularnega karcinoma *in situ* (LCIS), ki ga s tanko iglo verjetno niso zadeli. V drugem primeru je bil potrjen duktalni karcinom *in situ* (DCIS), gradus II, velikosti 19 x 7 mm, v tretjem primeru pa je v tumorju prevladovala atipična duktalna hiperplazija (ADH) s fokusi DCIS. Napačno pozitivne diagnoze so izjemno redke, v naši študijski skupini smo postavili eno napačno pozitivno diagnozo. Napačna diagnoza je bila postavljena pri 75-letni bolnici, pri kateri je bila histološko ugotovljena kolumnarna hiperplazija, papilomatoza ter proliferativna fibrocistična bolezen (PFB). S slikovno vodeno ABTI smo dobili veliko duktalnega epitelija z atipijo, kar je neobičajna najdba v tej starostni skupini, saj je tkivo dojke praviloma že atrofično, to pa je zavedlo citopatologa, da je postavil napačno pozitivno diagnozo.

S pridobivanjem izkušenj je napačnih ocen manj, zato je pomembno, da se oblikujejo centri z velikim številom primerov, kar pripomore k pridobivanju izkušenj in izboljšanju rezultatov na tem novem diagnostičnem področju. Enako velja za radiologe, ki z vsakodnevnim izvajanjem ABTI^{6,7} bolj natančno zadenejo spremembo v dojki in dobivajo bolj celularne vzorce. Tudi na Onkološkem inšti-

tutu smo z analizo našega dela ugotovili boljše rezultate v letu 2003, ko smo jih primerjali s tistimi iz začetnih let uvajanja slikovno vodene ABTI.

Pozitivni primeri

V skupini 41 citopatološko pravilno diagnosticiranih karcinomov je bilo 7 DCIS. Opredelitev invazivnosti karcinoma pred operacijo je zelo zaželjena, ker vpliva na obseg operacije in tudi na odločitve o odstranitvi prve varovalne bezgavke. Kadar so celični in jedrni znaki malignosti jasno izraženi, citološki vzorec opredelimo kot malignen, ne glede na to, ali gre za invaziven ali neinvaziven karcinom. Invazijo lahko povsem zanesljivo ocenimo le na podlagi histopatološkega pregleda, kjer vidimo arhitekturno zgradbo neoplazme, vključno z njenim odnosom z okolico. Neinvazivnost karcinoma lahko v citološkem vzorcu ocenimo posredno glede na določene morfološke značilnosti, ki pa zaenkrat še niso dokončno opredeljene. Pri spremembah, ki so citološko prepoznane kot karcinom, vendar imajo rentgensko izražene znake za neinvazivni karcinom, je zato prav gotovo smiselna še BDI za oceno invazivnosti, saj to omogoči boljše načrtovanje operativnega zdravljenja.

Sumljivi primeri

Skupino sumljivih diagnoz v citopatologiji delimo na pravilno sumljive in napačno sumljive. Pravilno sumljive diagnoze so tiste, ki smo jih postavili pri spremembah, ki so bile kasneje histološko dokazani karcinomi, napačno sumljive pa tiste, pri katerih so bili histološko dokazani benigni procesi. Najpogostejše razloga za citopatološko diagnozo sumljivo sta dva: v vzorcu je bodisi zelo malo celic, ki so zelo atipične, vendar zaradi pičlega materiala ne moremo z zanesljivostjo diagnosticirati procesa; ali pa je v vzorcu veliko celic, vendar po citopatoloških kriterijih znaki malignosti niso dovolj izraženi. V skupini

pravilno sumljivih diagnoz (12) sta 2 bolnici imeli DCIS, 2 LCIS, ostale pa IDC. Napačno sumljive diagnoze (18) pa smo postavljali pri histološko potrjenih papilomih (3), ADH (2), PFB (8), fibroadenom (2), ter drugih benignih procesih (3). Tudi v literaturi navajajo, da je najpogostejši razlog za napačno sumljive diagnoze PFB, ker v teh procesih lahko dobimo veliko celičnega materiala z atipijami, ki jih na citoloških vzorcih ocenjujemo po drugih kriterijih kot na histopatoloških vzorcih. Podobne rezultate smo dobili tudi v naši študiji tipljivih benignih lezij dojk, kjer smo pri papilomu postavili sumljivo diagnozo v 19,2% in 13,7 pri PFB.⁸

Neuporabni vzorci ABTI

V naši študiji smo v 49 primerih ocenili, da je bilo v razmazih premalo materiala za diagnozo. V vzorcih je bilo zelo malo duktalnega epitelija ali pa samo maščobno tkivo. V 39 primerih so s histološkim pregledom iste spremembe ugotovili benigni proces, v 10 primerih pa karcinom (tabela 1). Neuporabne vzorce dobimo v primeru, da je igla zgrešila tarčno spremembo, kar je pogosto pri majhnih spremembah. Po drugi strani pa glede na naše izkušnje in tudi navedbe v literaturi vemo, da z ABTI težko aspiriramo celice iz benignih in malignih bolezenskih procesov, ki jih pretežno sestavlja gosto vezivo. Večinoma pa so karcinomi z obilnim vezivom bolj celularni kot benigne spremembe, kar se odraža v nižjem deležu neuporabnih primerov v tej kategoriji. Razlog za relativno visok odstotek neuporabnih

Tabela 1. Primerjava citopatološke in histološke diagnoze slikovno vodenih ABTI netipljivih lezij v dojkah

| Citologija | Histologija | | |
|------------|-------------|------------|--------|
| | benigno | pozitivno | skupaj |
| pozitivno | 1 (0,88%) | 41 (62,1%) | 42 |
| benigno | 55 (48,7%) | 3 (4,5%) | 58 |
| sumljivo | 18 (15,9%) | 12 (18,2%) | 30 |
| neuporabno | 39 (34,5%) | 10 (15%) | 49 |
| skupaj | 113 (100%) | 66 (100%) | 179 |

vzorcev v naši študiji je tudi v tem, da citopatolog ne sodeluje pri izvedbi ABTI. V centrih, kjer imajo boljše rezultate, citopatolog ob posegu oceni pod mikroskopom celularnost in tudi reprezentativnost vzorca.^{5,7,9} Na našem inštitutu nimamo dovolj citopatologov, da bi lahko redno sodelovali pri ABTI netipljivih lezij dojk.

V primeru neuporabnega vzorca se moramo zavedati, da je tak vzorec nekonkluziven, zato ne smemo zaključiti, da bolnica nima karcinoma, ampak moramo lezijo v tem primeru diagnostično opredeliti na drug način.

Negativni primeri

Zelo pomembna vloga slikovno vodene ABTI je, da med mamografsko odkritimi netipljivimi spremembami v dojki izloči benigne procese, ki zavzemajo večino teh sprememb in ne potrebujejo nadaljne kirurške obravnave. Slikovno vodena ABTI je neagresivna metoda, s katero te spremembe zelo zanesljivo opredelimo. Napovedna veljavnost benigne diagnoze iz vzorca ABTI je visoka, v naši študiji 94,8%. Pomembno je, da ABTI izvaja izkušen radiolog, ki dobi dovolj materiala za citopatološko opredelitev procesa. Pri večini benignih lezij je v dojki manj epiteljskih celic kot pri karcinomu, kar zahteva večjo izkušnost pri odvzemu materiala. Če bi hoteli izboljšati rezultate in se izogniti lažno negativnim primerom, bi morali ob slikovno vodenih ABTI sodelovati tudi citopatologi in ob prei-

Tabela 2. Primerjava citopatološke in histološke diagnoze slikovno vodenih ABTI pri invazivnih in neinvazivnih karcinomih

| Citologija | Histologija | | |
|------------|-------------------------------|--------------------------------|------------|
| | Invazivni karcinom (+in situ) | Neinvazivni karcinom (in situ) | skupaj |
| pozitivno | 34 | 7 | 41 (62,1%) |
| benigno | - | 3 | 3 (4,5%) |
| sumljivo | 8 | 4 | 12 (18,2%) |
| neuporabno | 9 | 1 | 10 (15%) |
| skupaj | 51 | 15 | 66 (100%) |

skovanki oceniti reprezentativnost vzorca v skladu z radiologovo oceno rentgensko vidne spremembe.

Zaključki

Uspešnost slikovno vodene ABTI za opredeljevanje netipljivih lezij v dojki je odvisna od vrste lezije (narave bolezenskega procesa), usposobljenosti in izkušeni radiologa, ki jemlje vzorce, ter usposobljenosti in izkušeni citopatologa, ki vzorce ABTI pregleduje. Iz omenjenega izhajajo omejitve in prednosti te metode.

Metoda je manj uspešna: a) pri razlikovanju med neinvazivnimi in invazivnimi karcinomi; b) pri opredeljevanju benignih in malignih patoloških procesov z obilico veziva, ki preprečuje, da bi z ABTI dobili dovolj ustreznega materiala za diagnozo; c) če jo izvajajo zdravniki, ki niso ustrezno usposobljeni za diagnostiko netipljivih lezij. S pridobivanjem izkušenj si zato v bodoče obetamo še boljše rezultate.

ABTI ima v primerjavi z BDI določene prednosti, to so neinvazivnost, nižja cena, manj komplikacij (krvavitve, pnevmotoraks) pri posegu, jemanje vzorca v več smereh pri enem posegu (vbodu), občutek dotika z iglo pri prodiranju v lezijo in manjša verjetnost, da tanjša igla odrine majhno spremembo. Te prednosti bi morali upoštevati pri diagnostiki množice sprememb, zlasti benignih, ki jih odkrijemo z mamografskim presejanjem.

Literatura

1. Layfield LJ., Parkinson B., Wong J., Giuliano AE., Basset LW. Mammographically guided fine-needle aspiration biopsy of nonpalpable breast lesions. Can it replace open biopsy? *Cancer* 1991; **68**: 2007-11.
2. Fajardo LL, Pisano ED, Caudry DJ, Gastonis CA, Berg WA, Connolly J, et al. Stereotactic and sonographic large-core biopsy of nonpalpable breast lesions. *Acad Radiol* 2004; **11**: 293-308.
3. Hammond S, Keyhani-Rofagha S, O, Toole RV. Statistical analysis of fine needle aspiration cytology of the breasts. A review of 678 cases plus 4256 cases from literature. *Acta Cytol* 1987; **3**: 276-80.
4. Ogawa Y, Kato Y, Nakata B, Yoshikawa K, Kawabata S, Wakasa K, et al. Diagnostic potential and pitfalls of ultrasound-guided fine-needle aspiration cytology for breast lesions. *Jpn J Surg* 1998; **28**: 167-72.
5. Sneige N, Fornage BD, Saleh G. Ultrasound-guided fine-needle aspiration of nonpalpable breast lesions. Cytologic and histologic findings. *Am J Clin Pathol* 1994; **102**: 98-101.
6. Cote JF, Kljanienco J, Meunier M, Zafrani B, Thibault F, Clough K, et al. Stereotactic fine-needle aspiration cytology of nonpalpable breast lesions. *Cancer (Cancer Cytopathol)* 1998; **84**: 77-83.
7. Pisano ED, Fajardo LL, Caudry DJ, Sneige N, Frable WJ, Berg WA, et al. Fine-needle aspiration biopsy of nonpalpable breast lesions in a multicenter clinical trial: results from the radiologic diagnostic oncology group V. *Radiology* 2001; **219**: 785-92.
8. Pogačnik A., Us-Krašovec M. Analysis of routine cytopathologic reports in 1598 histologically verified benign lesions. *Dign Cytopathol* 2004; **30**: 125-30.
9. Evans WP. Fine-needle aspiration cytology and core biopsy of nonpalpable breast lesions. *Curr Opin Radiol* 1992; **4**: 130-8.

Novejši nuklearno-medicinski postopki pri netipljivih lezijah v dojki

Barbara Vidergar-Kralj, Ivana Žagar, Andreja Schwarzbartl-Pevec

Onkološki inštitut, Ljubljana, Slovenija

Izhodišča. Nuklearno medicinski postopki nam lahko znatno pomagajo pri diagnostiki netipljivih lezij v dojki.

Zaključki. Nuklearno medicinski postopki, ki omogočajo radionuklidno vodeno kirurgijo netipne lezije v dojki so: lokalizacija netipne lezije z radiofarmakom (ROLL) in limfoscintigrafija netipnega raka dojke (SNOLL). S slednjo hkrati označimo netipno lezijo in ugotovimo lego varovalne bezgavke.

Scintimamografija je nuklearno medicinska preiskava, ki je pomembna, kadar sta mamografija in/ali UZ ne-diagnostična, pri multicentričnem raku dojke, pri pacientkah z implantati, ali za oceno uspešnosti neoadjuvantne terapije. Prav tako je pomembna pozitronska emisijska tomografija (PET), ki z zaznavanjem presnovnih sprememb v tumorju - predvsem pri pacientih s slabimi prognostičnimi dejavniki - pomaga ugotoviti razširjenost bolezni, njeno ponovitev ali pomaga oceniti učinkovitost zdravljenja. Za ugotavljanje primarnih sprememb v dojkah pa se PET uporablja le kot dopolnilna preiskava, kadar ostale opravljene preiskave ne dajo jasnega odgovora.

Ključne besede: dojka, netipne lezije, lokalizacija; radiofarmaki; limfoscintigrafija; scintimamografija; PET

Uvod

Nuklearno-medicinski postopki se v zadnjih letih ne uporabljajo zgolj za ugotavljanje oddaljenih metastaz raka dojke (kot npr. scintigrafija skeleta), pač pa tudi za ugotavljanje sprememb v dojkah in regionalne razširjenosti raka dojke in sicer predvsem v sklopu radionuklidno vodene kirurgije, v nekaterih primerih pa tudi kot dopolnitev radioloških preiskav.

Nuklearna medicina kot del radionuklidno vodene kirurgije dojke

Radionuklidno vodena kirurgija je nov način diagnosticiranja in zdravljenja, kjer tesno sodelujejo nuklearna medicina, kirurgija, histopatologija in v nekaterih primerih tudi radiologija.

Nuklearno-medicinski del zajema radionuklidno lokalizacijo netipne lezije v dojki ter limfoscintigrafijo pri tipnih in netipnih rakih dojke.

Radionuklidna lokalizacija netipne lezije v dojki (ROLL - Radioguided Occult Lesion Localization)

ROLL izvajamo v primeru, ko je indicirana patohistološka preiskava lezije. V lezijo pod kontrolo rentgena ali ultrazvoka vbrizgamo z radionuklidom (^{99m}Tc) označen makroagregat.¹⁻⁴ To so beljakovinski delci, ki zaradi svoje velikosti ostanejo na mestu aplikacije in tako označijo netipno lezijo, v katero so vbrizgani. ^{99m}Tc – makroagregat vbrizgamo v volumnu 0,1 ml z aktivnostjo 3,7 MBq. Zaznamo ga s kamero gama in posnamemo neposredno po aplikaciji v sprednji in stranski projekciji (Sliki 1a, 1b). Lego lezije označimo na kožo.

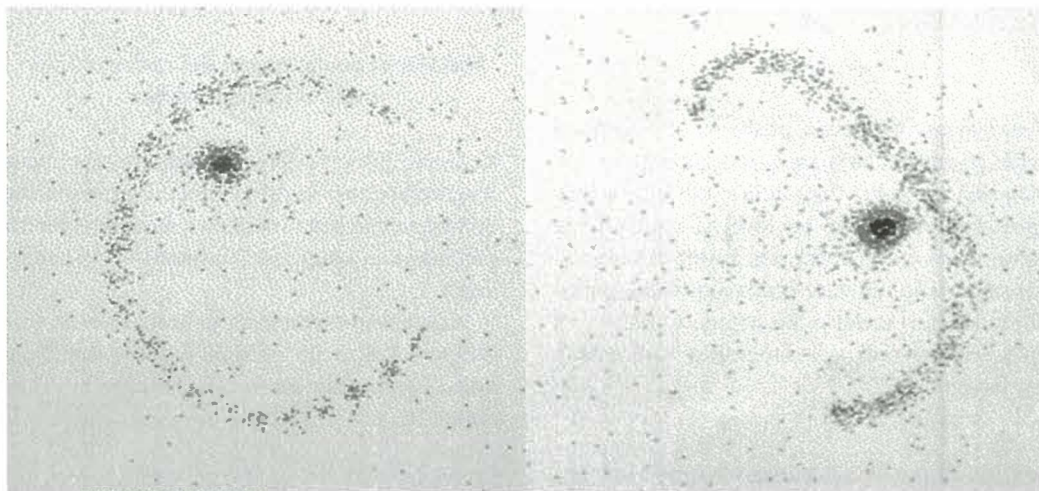
Limfoscintigrafijo Limfoscintigrafija netipnega raka dojke (SNOLL - Sentinel Lymph Node Biopsy Occult Lesion Localization)

S SNOLL označimo lezijo in hkrati ugotovimo lego varovalne bezgavke.⁵ Varovalna bezgavka je tista, ki neposredno drenira limfo iz področja tumorja in je v primeru regionalnih zasevkov prva prizadeta. SNOLL izvajamo tako, da pod kontrolo rentgena ali ultrazvoka v lezijo vbrizgamo z radionuklidom (^{99m}Tc) označen koloid (običajno nanokoloid), ki vstopi v limfni kapilarni sistem. Z in se zaustavi se v eni ali več va-

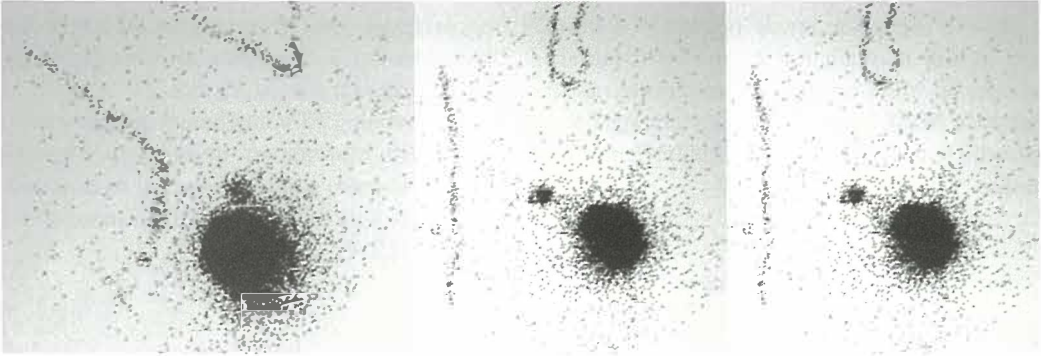
rovalnih bezgavkah, ki ležijo v pripadajoči pazduhi, lahko pa tudi parasternalno in v dojki.⁵ To potovanje radiokoloida in njegovo kopičenje v bezgavkah zaznamo s kamero gama. Snemamo neposredno po aplikaciji radiokoloida (aktivnosti 60 MBq, v volumnu 0,2 ml) in po preteku vsaj dveh ur v sprednji, sprednji poševni in stranski projekciji (slike 2a, 2b, 2c). Lego varovalnih bezgavk označimo na kožo in s tem olajšamo delo kirurgu, ki mora te bezgavke s pomočjo ročne gama scintilacijske sonde najti in odstraniti. Prav tako označimo na kožo lego netipnega raka. Radiokoloid zaradi svojega potovanja označi sicer nekoliko večje mesto kot je sama velikost lezije, kar pa v primeru raka ni moteče, saj ga mora kirurg odstraniti z varnostnim robom.

Scintimamografija

Scintimamografija je nuklearno–medicinska preiskava za ugotavljanje raka dojk in morebitnih regionalnih zasevkov.⁶ Uporabljamo jo, kadar sta mamografija in/ali UZ nedijagnostična (gosto tkivo dojk, brazgotine), pri bolnicah z vsadki v dojkah, v primeru neskladja opravljenih preiskav, za ugotavljanje multi-



Sliki 1a, 1b. Z radionuklidom označena lezija v desni dojki v sprednji (levo) in stranski projekciji (desno). Za lažjo orientacijo je obris dojke prikazan s pomočjo ^{57}Co vrvice.



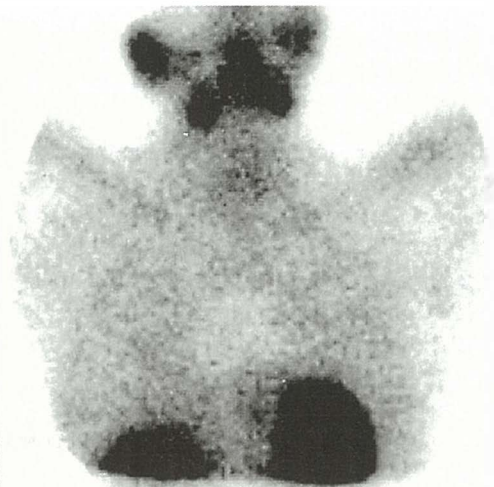
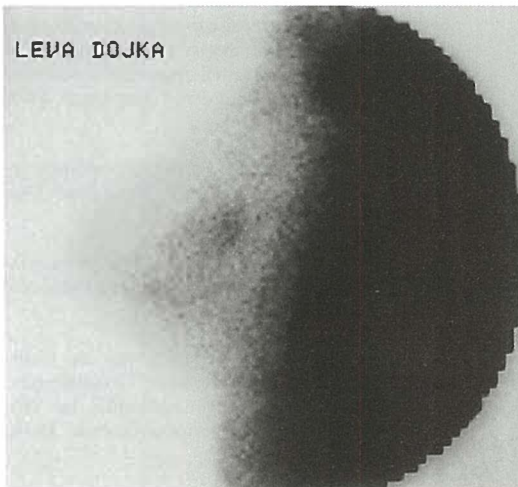
Slike 2a, 2b, 2c. Z radionuklidom označena netipljiva lezija v desni dojki ter varovalna bezgavka v desni pazduhi v sprednji (levo), sprednji poševni (sredina) in stranski (desno) projekciji. Za lažjo orientacijo obris telesa prikažemo s pomočjo ^{57}Co označevalca.

centričnosti bolezni, za odkrivanje neznanega primarnega tumorja pri bolnicah s histološko dokazanimi zasevki adenokarcinoma v pazdušnih bezgavkah (slike 3a, 3b) in za oceno uspešnosti neoadjuvantne kemoterapije.^{6,7}

Preiskavo izvajamo tako, da intravenozno vbrizgamo 740 MBq $^{99\text{m}}\text{Tc}$ -MIBI (2-metoksi izobutil izonitril) v roko, ki je nasprotna strani sumljive lezije v dojki oz. v nogo ob sumu na obojestranski rak. Po 10 minutah s kamero gama posnamemo najprej dojko s sumljivo lezijo in nato kontralateralno. Med preiskavo

pacientka leži na posebnem ležišču, ki omogoča, da dojki prosto visita, loči pa ju svinčen prekat. Vidno polje zajema dojko, pazduho in sprednjo torakalno steno. Sledijo sprednji posnetki obeh dojk in obeh pazduh.

Lažno pozitivne izvide lahko dobimo do 10 dni po tankoigelni aspiracijski biopsiji, do 6 tednov po ekscizijski biopsiji in še 3 mesece po operaciji dojke ali obsevanju.⁸ Sicer redko, a možno je tudi kopičenje radiofarmaka v benignih spremembah dojke - fibrocistični bolezn, fibroadenomih, vnetjih.^{7,8}



Sliki 3a, 3b. Jasno patološko kopičenje radiofarmaka v vnetnem raku leve dojke (levo), ki je bil klinično, mamografsko in ultrazvočno nezaznaven ob dokazanem zasevku adenokarcinoma v pazdušni bezgavki, ki je prav tako scintigrafsko vidna (puščica).

Lažno negativne izvide pogosteje dobimo pri lezijah manjših kot 1 cm, pri tumorski ekspresiji MDR gena oz. P-glikoproteina, ki prenaša MIBI iz celic in s tem zmanjša kopičenje le-tega v leziji in pri lobularnem raku dojke.⁶⁻⁹

Pozitronska emisijska tomografija (PET)

Pozitronska emisijska tomografija (PET) je funkcionalna slikovna diagnostična preiskava, pri kateri bolnikom intravenozno vbrizgamo radiofarmak, katerega sestavni del je pozitronski sevalec (¹⁸F, ¹¹C, ¹⁵O, ¹³N, ⁸²Rb). Radiofarmak nato vstopa v procese kot običajna substanca telesa (npr. kot voda, sladkor, protein, kisik), njegovo razporeditev pa zaznamo s pomočjo posebnih naprav (PET/CT skenerja, PET skenerja, koincidenčne kamere gama). V primerjavi z drugimi slikovnimi metodami (MRI, CT, UZ), ki zaznavajo morfološke spremembe, PET prikaže presnovne spremembe.¹⁰

V razvitem svetu vse bolj uporabljajo PET tudi pri bolnikih z rakom dojke in to predvsem pri bolnicah s slabimi prognostičnimi dejavniki za ugotavljanje razširjenosti bolezni (lokoregionalne razširjenosti in oddaljenih zasevkov), za ugotavljanje ponovitve bolezni in za zgodnje ugotavljanje učinkovitosti zdravljenja.^{9,11,12}

Za odkrivanje primarnih sprememb v dojki uporabljamo PET le kot dopolnilno preiskavo, kadar ostale opravljene preiskave (mamografija, UZ, MRI) ne dajo jasnega odgovora.^{9,11,12} Najpogosteje se kot radiofarmak uporablja ¹⁸F-FDG (fluor deoksiglukoza), ki se kopiči v mestih s hitro presnovo glukoze. Preiskava je tako slabše občutljiva pri počasi rastočih, dobro diferenciranih tumorjih, lažno pozitiven izvid pa lahko dobimo v primeru vnetja v dojki in redko v primeru fibrozne displazije.^{11,13} Velika omejitev pozitronske emisijske tomografije je prostorska ločljivost naprav, ki pri PET/CT skenerju in PET skenerju ne omogoča

ugotavljanje lezij, ki so manjše od 5 mm, pri koincidenčni kameri gama pa ne omogoča zaznavo lezij manjših od 15 mm.¹⁰

V Sloveniji PET v omejenem obsegu izvajamo v SB Maribor in uporabljamo koincidenčno kamero gama, upamo pa, da bo za potrebe onkoloških bolnikov kmalu omogočena nabava PET/CT skenerja.

Literatura

1. De Cicco C, Pizzamiglio M, Trifiro G, Luini A. Radioguided occult lesion localization (Roll) and surgical biopsy in breast cancer: Technical aspect. *QJ Nucl Med* 2002; **46**: 145-51.
2. Luini A, Zurrada S, Galimberti V, Paganelli G. Radioguided surgery of occult breast lesions. *Eur J Cancer* 1998; **34**: 204-5.
3. Luini A, Zurrada S, Paganelli G, Galimberti V, Sacchini V, Monti S, et al. Comparison of radioguided excision with wire localization of occult breast lesions. *Br J Surg* 1999; **86**: 522-5.
4. Žgajnar J, Snój M, Bešič N, Hočevar M, Vargazon T, Renner M, et al. Lokalizacija netipnih lezij dojk z radioaktivnim koloidnim albuminom (ROLL-radioguided occult lesion localisation). *Endosc Rev* 2001; **6(14)**: 46.
5. Zgajnar J, Besic N, Frkovic-Grazio S, Hocevar M, Vidregar B, Renner M, et al. Radioguided excision of the nonpalpable breast cancer and simultaneous sentinel lymph node biopsy using a single radiopharmaceutical: an original approach to accurate administration of the blue dye. *J Surg Oncol* 2003; **83**: 48-50.
6. Schillaci O, Buscombe JR. Breast scintigraphy today: indications and limitations. *Eur J Nucl Med Mol Imaging* 2004; **31(Suppl. 1)**: S35-45.
7. Del Vecchio S, Salvatore M. ^{99m}Tc-MIBI in the evaluation of breast cancer biology. *Eur J Nucl Med Mol Imaging* 2004; **31(Suppl. 1)**: S88-96.
8. Commissie Kwaliteitsbevordering van de Nederlandse Vereniging voor Nucleaire Geneeskunde. Aanbevelingen nucleaire geneeskunde. In: Blokland JAK, Wiarda KS, editors. Eburon: Delft; 2000. p. 63-7.
9. Bombardieri E, Gianni L. The choice of the correct imaging modality in breast cancer management. *Eur J Nucl Med Mol Imaging* 2004; **31(Suppl. 1)**: S179-86.

10. Wahl RH, Buchanan JW, editors. *Principles and practice of positron emission tomography*. Philadelphia: Lippincott Williams & Wilkins; 2002.
11. Scheidhauer K, Walter C, Seemann MD. FDG PET and other imaging modalities in the primary diagnosis of suspicious breast lesions. *Eur J Nucl Med Mol Imaging* 2004; **31(Suppl. 1)**: S70-9.
12. Zangheri B, Messa C, Picchio M, Gianolli L, Landoni C, Fazio F. PET/CT and breast cancer. *Eur J Nucl Med Mol Imaging* 2004; **31(Suppl. 1)**: S135-42.
13. Buck KA, Schirrmeister H, Mattfeldt T, Reske SN. Biological characterisation of breast cancer by means of PET. *Eur J Nucl Med Mol Imaging* 2004; **31(Suppl. 1)**: S80-7.

Prognoza netipljivih invazivnih rakov dojke

Tanja Čufer

Oddelek za internistično onkologijo, Onkološki inštitut, Ljubljana, Slovenija

Izhodišča. Neodvisni napovedni dejavniki poteka raka dojke na podlagi katerih danes načrtujemo dopolnilno sistemsko zdravljenje so prizadetost pazdušnih bezgavk, velikost tumorja, patohistološki tip tumorja in stopnja malignosti tumorja. Z ozaveščanjem in z uvedbo presejalnih programov se odkriva vse več majhnih, netipljivih rakov dojke. Medtem ko so napovedni dejavniki poteka tipljivih rakov dojke dobro znani, so napovedni dejavniki poteka netipljivih invazivnih rakov dojke veliko manj raziskani.

Zaključki. Sistemskih analiz napovednega pomena posameznih lastnosti tumorjev pri netipljivem invazivnem raku dojke praktično ni. Napovedni pomen za ponovitev bolezni in za preživetje ima še vedno velikost tumorja in biološka lastnost tumorja, stopnja malignosti. Tudi prisotnost mikrozasevkov v pazdušnih bezgavkah, glede na omejene podatke, verjetno napoveduje slabo prognozo. Starost in prisotnost hormonskih receptorjev se zaenkrat nista izkazala za neodvisen napovedni dejavnik poteka bolezni pri majhnih tumorjih.

Da bi bolje opredelili prognozo bolnic z majhnimi, netipljivimi raki dojke in jih ustrezneje zdravili, je nujna razpoznavna dodatnih bioloških značilnosti raka dojke. Genska karta tumorja določena s tehnologijo mikromrež je obetavna metoda, ki omogoča širok vpogled v biologijo vsakega posameznega raka dojke.

Ključne besede: rak dojke, netipljivi invazivni rak, prognoza

Uvod

Rak dojke je najpogostejši rak žensk v razvitih deželah. Incidenca bolezni v Evropi in v vsem razvitem svetu narašča, cenijo da letno zboli za to boleznijo že več kot milijon žensk širom po svetu.¹ Rak dojke je tudi najpogostejši vzrok smrti zaradi raka. Umrljivost zaradi raka dojke je še vedno visoka in znaša v razvitih

deželah okoli 40/100.000 žensk.² Razveseljivo pa je podatek, da se je smrtnost zaradi te bolezni v nekaterih razvitih deželah, kjer je te bolezni največ, začela zmanjševati.³ Razloga za to sta v boljšem zgodnjem odkrivanju bolezni s presejanjem (screeningom) in v učinkovitejšem zdravljenju bolezni. S presejanjem je moč odkriti rak dojke v zgodnjem stadiju, ko še ni tipen in so možnosti ozdravitve velike. Izpopolnjeni načini zdravljenja so v zadnjem desetletju še izboljšali ozdravljivost raka dojke. Tako imajo bolnice z operabilnim rakom dojke, ki so zdravljene v skladu z najnovejšimi spoznanji, okoli 70% možnosti, da se bolezen v petih letih ne bo ponovila niti lokalno niti v

Avtorjev naslov: prof. dr. Tanja Čufer, dr. med., Oddelek za internistično onkologijo, Onkološki inštitut Ljubljana, Zaloška 2, 1000 Ljubljana, Slovenija; telefon: +386 1 5879 286; faks: +386 1 5879 400; e-pošta: tcufer@onko-i.si

obliki oddaljenih zasevkov, kar pomeni, da so zelo verjetno ozdravljene.

Dopolnilno sistemsko zdravljenje s hormonskim zdravili in/ali citostatiki ob radikalnem lokalnem zdravljenju za tretjino zmanjša verjetnost ponovitve bolezni in posledične smrti zaradi raka dojk. Da bi lahko bolje opredelili prognozo bolnic z majhnimi, netipljivimi raki dojk je nujna razpoznava dodatnih bioloških značilnosti raka dojk. Razpoznava dodatnih bioloških lastnosti bo nudila bolnicam z biološko agresivnimi majhnimi tumorji možnosti dopolnilnega sistemskega zdravljenja in boljšega preživetja, bolnicam z biološko manj agresivnimi tumorji pa bo omogočila prihranitev sistemskega zdravljenja ter boljše kvaliteto življenja ob enakih možnostih ozdravitve.

Napovedni dejavniki poteka raka dojk

Najpomembnejši napovedni dejavniki poteka raka dojk so prizadetost pazdušnih bezgavk, velikost tumorja, patohistološki tip tumorja in stopnja malignosti (gradus, G) tumorja.⁴ Te lastnosti vsakega posameznega tumorja so se v številnih retrospektivnih ter prospektivnih kliničnih opazovanjih izkazale za nesporen neodvisen napovedni dejavnik poteka bolezni. Bolnice z rakom dojk značilno pogosteje doživijo ponovitev bolezni lokoregionalno ali v oddaljenih organih in značilno pogosteje umirajo zaradi raka dojk, če so ob postavitvi diagnoze ugotovljeni zasevki v pazdušnih bezgavkah, če imajo večji tumor in kadar je njihov tumor patohistološko duktalnega tipa ter visoke malignostne stopnje.

Poleg teh klasičnih kliničnih patoloških lastnosti tumorja, ki napovedujejo potek bolezni in na podlagi katerih so narejena trenutna priporočila za zdravljenje raka dojk, poznamo še druge lastnosti tumorja, ki napovedujejo potek bolezni. Te so proliferativna aktivnost tumorja, določena z deležem celic v s fazi celičnega ciklusa, invazija tumorskih celic v oži-

lje v okolici tumorja ter vsebnost serinske proteaze uPA in njenega inhibitorja PAI-1 v tkivu tumorja. Številne raziskave so potrdile, da imajo bolnice, katerih tumorji izkazujejo visoko stopnjo proliferacije, značilno slabšo prognozo, enako velja za žilno invazijo.⁵ Serinska proteaza uPA in njen inhibitor PAI-1 sta proteolitična encima, ki sodelujeta pri razgradnji medceličnine ter tvorbi novega žilja in sta pomembna dejavnika pri lokalni invaziji in zasevanju tumorskih celic. V številnih individualnih raziskavah je bil brez izjeme dokazan njun napovedni pomen za potek bolezni. Bolnice z visoko vsebnostjo uPA in /ali PAI-1 imajo značilno slabšo prognozo od bolnic z nizkimi vsebnostmi teh dveh proteaz v prvotnem tumorju. Neodvisen napovedni pomen uPA in/ali PAI-1 za ponovitev bolezni ter za preživetje je bil dokazan tudi v obsežni metaanalizi, ki je zajela več kot 8000 bolnic iz 18 centrov.⁶

Določanje dodatnih napovednih dejavnikov poteka bolezni in načrtovanje zdravljenja glede na njihovo prisotnost je odvisno od izkušenosti in zmožnosti posameznega centra. Prav gotovo pa določanje dodatnih dejavnikov izboljša možnosti napovedi poteka bolezni in na to vezanega optimalnega izbora zdravljenja za vsako posamezno bolnico.

Nakazujejo se še druge biološke lastnosti tumorjev, na podlagi katerih bi lahko bolje napovedali potek bolezni in izbrali najprimernejše zdravljenje za vsako posamezno bolnico. Med te dejavnike sodijo receptor za rastni dejavnik HER2, mutacije gena p53, kalikreini ter katepsini. Napovedni pomen teh dejavnikov še ni nesporno dokazan, zato njihove uporabe v vsakodnevni klinični praksi še ne moremo priporočati.

Izbor dopolnilnega sistemskega zdravljenja

Klasični klinični-patološki napovedni dejavniki raka dojk so tisti, na podlagi katerih se danes odločamo o uvedbi dopolnilnega si-

stemskega zdravljenja pri vsaki posamezni bolnici. Najobsežnejši podatki o učinkovitosti dopolnilnega sistemkega zdravljenja raka dojk prihajajo iz Oxforda, kjer skupina strokovnjakov (Early Breast Cancer Trialists' Collaborative Group) od leta 1992 dalje sistematično, v obliki metaanalize obdeluje podatke pridobljene v okviru individualnih kliničnih raziskav. Na podlagi opažanj več kot 75.000 bolnic z rakom dojk, dopolnilno hormonsko zdravljenje s tamoksifenom zmanjša verjetnost ponovitve bolezni v petih letih za 47%, dopolnilna kemoterapija pa za 35%. Verjetnost smrti zaradi raka dojk se v petih letih z dopolnilnim hormonskim zdravljenjem zmanjša za 26%, z dopolnilno kemoterapijo pa za 15%.^{7,8}

Dobrobit hormonskega zdravljenja je vezana na bolnice s prisotnimi hormonskimi receptorji v prvotnem tumorju (samo te bolnice imajo dobrobit od hormonskega zdravljenja). Relativna dobrobit sistemkega dopolnilnega zdravljenja je velika in v povprečju za tretjino zmanjša verjetnost ponovitve bolezni in smrti zaradi raka dojk pri vseh bolnicah z operabilnim rakom dojk. Absolutna dobrobit sistemkega zdravljenja pa je odvisna od tveganja ponovitve bolezni. Absolutna dobrobit sistemkega zdravljenja je pri bolnicah z ugodnimi kliničnimi patološkimi lastnostmi relativno majhna. Pri teh bolnicah se postavlja smiselnost dopolnilnega sistemkega zdravljenja in z njim povezanih neželenih učinkov. Zlasti kasni neželeni učinki kot so utrujenost, kognitivne motnje, srčno popuščanje in še druge so velikega pomena za bolnice.

Danes imamo na voljo že računalniške programe, ki na podlagi modela narejenega na opažanjih ogromnega števila bolnic izračunajo verjetnost ponovitve bolezni in pričakovano korist dopolnilnega sistemkega zdravljenja za vsako posamezno bolnico. Dodatno so nam v pomoč pri odločitvi o uvedbi dopolnilnega sistemkega zdravljenja evropske smernice, katere vsako drugo leto na srečanju v St.Gallenu obnovijo vodilni evropski strokovnjaki.⁹ Na podlagi trenutno veljavnih

smernic se dopolnilno sistemsko zdravljenje priporoča vsem bolnicam, katerih tveganje ponovitve bolezni je glede na klasične klinične patološke dejavnike večje od 10%. Manjše tveganje naj bi imele samo bolnice, ki imajo istočasno tumor manjši od 2 cm, stopnje malignosti I, pozitivne hormonske recetorje in so starejše od 35 let. Glede na te kriterije večini bolnic danes svetujemo dopolnilno sistemsko zdravljenje.

Potek in prognoza netipljivih rakov

Z ozaveščanjem in z uvedbo presejalnih programov se odkriva vse več majhnih, netipljivih rakov dojk. Medtem ko so napovedni dejavniki poteka tipljivih rakov dojk dobro znani in opredeljeni in nam dobro služijo pri izboru dopolnilnega sistemkega zdravljenja, pa so napovedni dejavniki poteka netipljivih invazivnih rakov dojk veliko manj raziskano področje. Sistemskih analiz napovednega pomena posameznih lastnosti tumorjev pri netipljivem invazivnem raku dojk praktično ni. Vpogled v to področje pa nam nudijo predvse tri velike raziskave oziroma analize poteka bolezni, temelječe na podatkih regionalnih ali bolnišničnih registrov raka: kanadska BCCA raziskava (British Columbia cancer Agency), v katero je bilo zajetih 1187 bolnic,¹⁰ ameriška SEER (Surveillance, Epidemiology and End-Results database) raziskava z več kot 20.000 bolnicami¹¹ in raziskava onkološkega centra MSK (Memorial Sloan Kettering) iz Amerike narejena na 767 bolnicah.¹² V te analize so bile zajete bolnice s tumorji manjšimi od 5 cm in z negativnimi pazdušnimi bezgavkami.

Izsledki teh opažanj kažejo, da sta velikost tumorja in stopnja malignosti neodvisen napovedni dejavnik poteka bolezni pri bolnicah z neprizadetimi pazdušnimi bezgavkami. Dodatno pa nam te analize povedo, da je prognoza bolnic z tumorjem manjšim od 2 cm načeloma dobra. Petletno na raka dojk veza-

no specifično preživetje bolnic s tumorjem manjšim od 2 cm je bilo v kanadski in ameriški raziskavi visoko, okoli 96%.^{10,11} Zanimivo pa je opažanje kanadske skupine, ki ob daljšem opazovalnem času 10 let kaže precej slabše, 89% specifično preživetje.¹⁰ Ta izsledek in še izsledki posameznih manjših raziskav nam povedo, da se bolezen pri majhnih tumorjih pogosto razmeroma kasno ponovi in da desetletna preživetja še zdaleč niso tako dobra kot petletna. Verjetnost ponovitve bolezni je po izsledkih kanadske in MSK raziskave pri tumorjih večjih od 1 cm po desetih letih opazovanja kar 25%.^{10,12}

Velikega pomena za potek bolezni je pri vseh invazivnih rakah dojk, še zlasti pa pri majhnih tumorjih stopnja malignosti tumorja. Kljub temu, da gre za subjektivno določen dejavnik, je njegova napovedna vrednost velika. Izsledki kanadske raziskave kažejo na velik pomen stopnje malignosti prav pri tumorjih manjših od 2 cm.¹⁰ Pri tako majhnih tumorjih ima gradus neodvisen napovedni pomen tako za ponovitev bolezni kot za preživetje. Desetletno preživetje brez ponovitve bolezni je bilo pri bolnicah s tumorjem manjšim od 1 cm značilno odvisno od gradusa in je znašalo 88% za bolnice z G1 in le 74% za bolnice z G3. Tudi pri nekoliko večjih tumorjih, velikih do 2cm je bilo petletno preživetje brez ponovitve bolezni pri bolnicah z G1 zelo dobro, 89%, medtem ko je bilo preživetje bolnic z višjimi stonjmi malignosti, G2 ali G3 značilno slabše, 74% in 71%.

Pomembni podatki o pomenu stopnje malignosti majhnih tumorjih prihajajo tudi iz našega inštituta. Opažanja pri 270 bolnicah s tumorjem manjšim od 2 cm in negativnimi pazdušnimi bezgavkami kažejo na neodvisen napovedni pomen stopnje malignosti, še več: Frkovič-Grazio s sodelavci je ločeno obdelala napovedni pomen treh komponent, ki opredeljujejo patohistološko stopnjo malignosti, pleomorfizem jeder, tvorbo tubulov in mitotški indeks. Ugotovila je, da imata neodvisen napovedni pomen za potek majhnih tumorjev

tvorba tubulov in mitotški indeks, medtem ko je pleomorfizem izpadel.¹³

Zaenkrat se starost in prisotnost hormonskih receptorjev nista izkazala za neodvisen napovedni dejavnik poteka bolezni pri majhnih tumorjih. Glede hormonskih receptorjev ugotovitev ne preseneča, kajti hormonski receptorji so, kot vemo danes, napovedni dejavnik odgovora na hormonsko zdravljenje in ne poteka bolezni same. Glede starosti pa ostaja vprašanje ali imajo mlajše bolnice z majhnimi tumorji res enako dobro prognozo kot starejše. Spoznanja zadnjih let jasno kažejo, da imajo mlajše bolnice z rakom dojk na sploh slabšo prognozo. Glede prisotnosti mikrometastaz v pazdušnih bezgavkah še ni povsem jasno ali pomenijo slabšo prognozo ali ne. Vendar pa kar nekaj opažanj tudi na našem inštitutu kaže na to, da se pri bolnicah z mikrometastazami bolezen pogosteje ponovi v obliki oddaljenih zasevkov.¹⁴

Obstajajo tudi podatki dveh dolgoletnih opazovanj bolnic, pri katerih je bil rak dojk ugotovljen v okviru presejalnih programov. Tako v okviru švedskega¹⁵ kot ameriškega¹⁶ presejalnega programa odkrite bolnice so imele zelo dobro prognozo. V obeh serijah so imele bolnice s tumorji manjšimi od 1,9 cm več kot 90% 10-letna preživetja. Na podlagi teh opažanj se zdi, da so preživetja bolnic z malimi raki dojk, odkritimi v okviru presejanja, zelo dobra, mogoče še boljše kot preživetja bolnic z enako velikimi tumorji odkritimi izven presejalnih programov. Razlog za to bi lahko bil v drugačni biologiji tumorjev odkritih s presejanjem.

Čeprav so klasični napovedni dejavniki raka dojk, kot sta velikost in stopnja malignosti, zelo dobri in pomembni napovedni dejavnik poteka bolezni pa vedno bolj spoznavamo, da rak dojk ni ena bolezen in da potrebujemo za ustrežnejši izbor zdravljenja več podatkov o biologiji bolezni. To še zlasti velja za majhne, netipljive rake. V primeru, da je bolezen odkrita zelo zgodaj in je tumor manjši od 1 cm, se bolezen ponovi pri desetih od sto bolnic. Kako prepoznati teh deset bolnic, jih

ločiti od ostalih devetdeset in ustrezneje zdraviti, je eden glavnih izzivov na področju razi-skav raka dojk danes. Zdraviti vseh sto bol-nic, da koristimo le manjšini, se ne zdi spre-jemljivo. Zato intenzivno raziskujejo nove bi-ološke dejavnike, na podlagi katerih bi bolje napovedali maligni potencial vsakega posa-meznega tumorja in prognozo posamezne bolnice. Razpoznava genske karte tumorja, katero omogoča hitro se razvijojča tehnologi-ja mikromrež, je obetavna. Danes vemo, da genski zapis zelo dobro opredeli skupine bol-nic z različnim potekom bolezni. V grobem genski zapis loči med prognostično ugodnej-šimi luminalnimi in prognostično neugodni-mi bazalnimi raki dojk. Obe kategoriji pa se na podlagi genskega zapisa še nadalje delita na dve do tri prognostično različne podskupi-ne.¹⁷ Genski zapisi temelječi na analizi dolo-čenega števila genov (kot je genski zapis tem-elječ na analizi 70-genov, proučen s strani nizozemskih raziskovalcev) imajo dobro na-poveno vrednost in prvi izsledki kažejo, da bi na podlagi tega zapisa lahko prihranili dopol-nilno sistemsko kemoterapijo 40% bolnic z negativnimi pazdušnimi bezgavkami.

Zaključki

Glede na sicer skope podatke in opažanja je prognoza majhnih invazivnih rakov dojk še vedno odvisna od velikosti tumorja. Velikega pomena pa so prav pri majhnih rakah značil-nosti, ki zrcalijo biologijo tumorja, kot je stop-nja malignosti. Da bi lahko bolje opredelili prognozo bolnic z majhnimi, netipljivimi raki dojk, je nujna razpoznavna dodatnih bioloških značilnosti raka dojk. Razpoznavna dodatnih bioloških lastnosti bo bolnicam z biološko agresivnimi majhnimi tumorji nudila možno-sti dopolnilnega sistemskega zdravljenja in boljšega preživetja, bolnicam z biološko manj agresivnimi tumorji pa bo prihranila sistem-sko zdravlje ter nudila boljšo kvaliteto življe-nja ob enakih možnostih ozdravitve.

Literatura

1. Globocan 2000: cancer incidence, orality and prevalence worldwide. Version 1.0. IARC CabcerBase No.5. Lyon: IARC Press; 2001.
2. Sasco AJ. Epidemiology of breast cancer: an envi-ronmental disease? *APMIS* 2001; **109**: 321-32.
3. Peto R, Boreham J, Clarke M, Davies C, Beral V. UK and USA breast cancer deaths down 25% in year 2000 at ages 20-69 years. *Lancet* 2000; **355**: 1822.
4. McGuire WL. Prognostic factors for recurrence and survival in human breast cancer. *Breast Cancer Res Treat* 1987; **10**: 5-9.
5. Kallioniemi OP, Blanco G, Alavaikko M, Hietanen T, Mattila J, Lauslahti K, et al. Improving prognostic value of DNA flow cytometry in breast cancer by combinig DNA-index and S-phase fraction. *Cancer* 1988; **62**: 183-90.
6. Look MP, van Putten WL, Duffy MJ, Harbeck N, Christensen JJ, Thomssen C, et al. Pooled analysis of prognostic impact of uPA and PAI-1 in 8,377 breast cancer patients. *J Natl Cancer Inst* 2002; **94**: 116-28.
7. Early Breast Cancer Trialist's Collaborative Group. Polychemotherapy for early breast cancer: an overview of the randomized trials. *Lancet* 1998; **352**: 930-42.
8. Early Breast Cancer Trialist's Collaborative Group. Tamoxifen for early breast cancer: an overview of the randomized trials. *Lancet* 1998; **351**: 1451-67.
9. Goldhirsch A, Wood WC, Gelber RD, Coates AS, Thurlimann B, Senn HJ. Meeting Highlights: updated international expert consensus on the primary therapy of early breast cancer. *J Clin Oncol* 2003; **21**: 3357-65.
10. Chia SK, Speers CH, Bryce CJ, Hayes MM, Olivoto IA. Te-year outcomes in a population-based cohort of node-negative, lymphatic, and vascular invasion-negative early breast cancers without adjuvant systemic therapies. *J Clin Oncol* 2004; **22**: 1630-37.
11. Carter CL, Allen C, Henson De. Relation of tumor size, lymph node status and survival in 24.740 breast cancer cases. *Cancer* 1998; **63**: 181-7.
12. Rosen PP, Groshen S, Kinne DW, Norton L. Factors influencing prognosis in node negative breast carcinoma: Analysis of 767 T1N0M0/T2N0M0 patients with long term follow-up. *J Clin Oncol* 1993; **11**: 2090-100.

13. Frkovic-Grazio S, Bracko M. Long term prognostic value of Nottingham histological grade and its components in early (pT1N0M0) breast carcinoma. *J Clin Pathol* 2002; **55**: 88-92.
14. Susnik B, Frkovic-Grazio S, Bracko M. Occult micrometastases in axillary lymph nodes predict subsequent distant metastases in stage I breast carcinoma: A case-control study with 15-year follow-up. *Ann Surg Oncol* 2004; **11**: 568-72.
15. Tabar L, Fagerberg G, Day NE, Duffy SW.. New insights from results of screening. *Lancet* 1992; **339**: 412-4.
16. Smart CR, Hartmann WH, Behrs OH, Garfinkel L.. Insights into breast cancer screening of younger women. *Cancer* 1993; **72**: 1449-56.
17. Sotiriou C, Neo SY, McShane LM, Korn EL, Long PM, Jazaeri A, et al. Breast cancer classification and prognosis based on gene expression profiles from a population-based study. *Proc Natl Acad Sci USA* 2003; **100**: 10393-8.

Sodobno kirurško zdravljenje raka dojk

Janez Žgajnar

Oddelek za kirurško onkologijo, Onkološki inštitut, Ljubljana, Slovenija

Izhodišča. Razvoj kirurškega zdravljenja raka dojk je šel v zadnjih treh desetletjih v smer vedno manj obsežne kirurgije. Izkazalo se je, da takšno kirurško zdravljenje varno in ne ogroža preživetja bolnic z rakom dojk. V zadnjem desetletju je bil z uvajanjem novih kirurških metod napravljen nov velik korak k čim manj invazivnemu zdravljenju raka dojk. Diagnostična ali terapevtska kirurška odstranitev netipnih lezij dojk je možna šele po predhodni rentgensko ali ultrazvočno vodeni lokalizaciji.

Zaključki. Nova metoda lokalizacije netipnih lezij dojk z radioaktivnim izotopom (ROLL) ima številne prednosti v primerjavi z lokalizacijo z žico: večji delež v zdravo izrezanih rakov v prvi operaciji, manjši delež ponovnih operacij, manjša teža vzorca in zato boljši kozmetični učinek. Biopsija prve bezgavke v regionalni bezgavčni loži omogoča izbiro bolnic, ki v pazdušnih bezgavkah nimajo zasevkov in jim zato ni potrebno odstranjevati vseh pazdušnih bezgavk. Bolnicam brez zasevkov v pazdušnih bezgavkah na ta način prihranimo škodljive posledice odstranitve bezgavk. Doslej opravljene raziskave so pokazale, da nove minimalno invazivne kirurške metode omogočajo učinkovito, varno in s tem racionalno zdravljenje zgodnjega raka dojk.

Ključne besede: rak dojk, kirurško zdravljenje, varovalne bezgavke

Uvod

Kirurško je zdravljenje je eden od osnovnih načinov multidisciplinarnega zdravljenja solidnih tumorjev.¹ Pri raku dojk je kirurško zdravljenje v večini primerov prvi način zdravljenja raka dojk. Namen kirurškega zdravljenja je doseči lokalno kontrolo bolezni, pridobiti tkivo za dokončno diagnozo bolezni in pri lokalizirani bolezni doseči ozdravitev.¹

Sodobno kirurško zdravljenje raka dojk se je začelo pred več kot 100 leti z radikalno mastektomijo, kot jo je opisal Halsted.² Pri tej operaciji odstranimo dojko skupaj z obema prsnima mišicama in regionalnimi pazdušnimi bezgavkami. Rezultati so bili v primerjavi s takrat uporabljanimi metodami tako prepričljivi, da je radikalna mastektomija ostala kljub hudi mutilaciji edini način kirurškega zdravljenja raka dojk še več desetletij. Razvoj kirurgije raka dojk je v drugi polovici dvajsetega stoletja šel v dve smeri. Prva je neuspešno preizkušala še bolj radikalno kirurško zdravljenje, kot na primer odstranitev bezgavk ob arteriji mamariji interni.³

Druga je šla v smer manj radikalne kirurgije. Ob istem času se je namreč razvil bolj bi-

Avtorjev naslov: asist. dr. Janez Žgajnar, dr. med., Oddelek za kirurško onkologijo, Onkološki inštitut Ljubljana, Zaloška 2, 1000 Ljubljana, Slovenija; telefon: +386 1 5879 535; faks: +386 1 5879 400; e-pošta: jzgajnar@onko-i.si

ološki in manj mehanistični pogled na raka dojk. Pokazalo se je, da preživetje bolnic določajo morebitne metastaze osnovne bolezni v oddaljenih organih. Previdevali so, da radikalnejše lokoregionalno zdravljenje ne more prispevati k daljšemu preživetju bolnic z rakom dojk. Na tej osnovi se je razvilo t.i. ohranitveno zdravljenje raka dojk, pri katerem lahko ohranimo dojko, ne da bi s tem ogrožali preživetje bolnic.^{4,6} Ohranitveno (konzervativno) kirurško zdravljenje raka dojk – kombinirano z obsevanjem ohranjene dojke – je danes standardno zdravljenje raka dojk. Za takšno zdravljenje se odločamo vselej, kadar je ugodno razmerje med velikostjo tumorja in dojke, ko je tumor unifokalen in ko je bolnice zmožna, da ji obsevamo dojko.^{7,8}

Nove kirurške metode

V zadnjem desetletju je bil z uvajanjem novih kirurških metod (radioizotopsko vodena kirurgija) napravljen nov velik korak k čim manj invazivnemu zdravljenju raka dojk, tako pri zdravljenju tumorjev dojk kot v pristopu k regionalnim bezgavkam.

Kirurško zdravljenje netipnih lezij dojk postaja vedno pomembnejše. Število odkritih netipnih lezij dojk narašča namreč zaradi mamografskega presejanja. Ponekod v svetu zato netipne lezije predstavljajo že 30% vseh rakov dojk.⁹ Netipne lezije dojk, sumljive ali dokazano rakave, lahko odstranimo samo po predhodni rentgensko ali ultrazvočno vodeni lokalizaciji. Poznamo več načinov lokalizacije netipnih lezij dojk (kožna projekcija, lokalizacija z žico), ki pa imajo pomanjkljivosti.¹ Najpogostejši način lokalizacije netipnih lezij dojk je lokalizacija z žico, katere slabosti so: težavno uvajanje, žica se lahko premakne, pri nenatančno umeščeni žici lege ni moč popraviti, zahtevna operacija.

Nova metoda lokalizacije z radioizotopom (ROLL), razvita na Evropskem inštitutu za onkologijo v Milanu, odpravlja številne po-

manjkljivosti lokalizacije z žico.¹⁰⁻¹² Prednosti ROLL v primerjavi z žico naj bi bile: enostavnejša lokalizacija, boljša centriranost lezije v odstranjenem tkivu, manjša teža vzorca, enostavnejša in hitrejša operacija ter boljši kozmetični učinek. Do enakih zaključkov smo prišli tudi z analizo naših prvih 110 opravljenih posegov, zato je danes ROLL standardna metoda lokalizacije netipnih lezij dojk na Onkološkem inštitutu Ljubljana.¹³

Še do pred nekaj leti je bila disekcija pazdušnih bezgavk standardno zdravljenje bolnic z rakom dojk. Zapleti po odstranitvi pazdušnih bezgavk so lahko: motena gibljivost v ramenskem sklepu, poškodbe senzibilnih živcev v pazduhi in posledično motena občutljivost in morebiten limfedem zgornje okončine.¹⁴

Zato pri bolnicah brez zasevkov v pazdušnih bezgavkah disekcija bezgavk ni potrebna. Z biopsijo prve bezgavke (angl. sentinel node) želimo odbrati tiste bolnice, ki nimajo zasevkov v pazdušnih bezgavkah in jim prihraniti posledice odstranitve pazdušnih bezgavk. Zamisel temelji na dejstvu, da se tumorske celice predvidljivo širijo iz primarnega tumorja v regionalno bezgavčno ložo.^{13,15} Kot prvo bezgavko določimo tisto, ki prva drenira limfo iz tumorja in po vsej verjetnosti predstavlja mesto zasevka v bezgavkah, če je do zasevanja prišlo.¹³ Biopsija prve bezgavke pomeni identifikacijo in kirurško odstranitev prve bezgavke, ki jo nato pregleda patolog. Za identifikacijo prve bezgavke injiciramo ob tumor radioizotop in modrilo, ki po limfnem žilju potujeta do prve bezgavke, kjer se kopičita. Med operacijo kirurg s pomočjo intraoperativnega detektorja žarkov gama poišče prvo bezgavko, ki jo nato odstrani za patološki pregled. Patološki pregled je natančnejši kot pri pri rutinskem pregledu bezgavk, kar omogoča natančnejšo diagnozo.

Razvitih je bilo več različnih metod, ki se med seboj razlikujejo po izbiri radioizotopa, modrila in po mestu injiciranja. Na Onkološkem inštitutu Ljubljana pri raku dojk upora-

bljamo metodo intraparenhimskega peritumorskega injiciranja, razvito v Amsterdamu.¹⁵

Ker je namen biopsije prve bezgavke izbrati bolnice brez zasevkov v pazdušnih bezgavkah, je metoda zlasti primerna za bolnice, pri katerih je verjetnost zasevkov majhna. To so bolnice z majhnimi tumorji, še posebno netipljivimi, ker je verjetnost zasevkov v pazdušnih bezgavkah sorazmerna velikosti tumorja. Na Onkološkem inštitutu Ljubljana smo razvili izvirno metodo biopsije prve bezgavke pri netipnih rakih dojk.¹⁶

Nove kirurške metode omogočajo varno minimalno invazivno kirurško zdravljenje raka dojk.¹⁷ Z vedno večjim deležem še v predklinični stopnji odkritih rakov dojk, postaja kirurško zdravljenje tudi vse pogosteje edino potrebno zdravljenje raka dojk.

Literatura

- Dixon JM. *Breast cancer: diagnosis and management*. Amsterdam: Elsevier Science B.V.; 2000.
- Halsted WSA. Clinical and histological study of adenocarcinoma of the breast. *Ann Surg* 1898; **28**: 557.
- Cody HS III. Sentinel lymph node biopsy: Martin Dunitz; 2002.
- Lacour J, Bucalossi P, Cacers E, Jacobelli G, Koszarowski T, Le M, et al. Radical mastectomy versus radical mastectomy plus internal mammary dissection. Five-year results of an international cooperative study. *Cancer* 1976; **37**: 206-14.
- Early Breast Cancer Trialists Collaborative Group. Effects of radiotherapy and surgery in early breast cancer: an overview of the randomised trials. *N Engl J Med* 1995; **333**: 1444-55.
- Fisher B, Anderson S, Bryant J, Margolese RG, Deutsch M, Fisher ER, et al. Twenty-year follow-up of a randomized trial comparing total mastectomy, lumpectomy, and lumpectomy plus irradiation for the treatment of invasive breast cancer. *N Engl J Med* 2002; **347**: 1233-41.
- Veronesi U, Cascinelli N, Mariani L, Greco M, Saccozzi R, Luini A, et al. Twenty-year follow-up of a randomized study comparing breast-conserving surgery with radical mastectomy for early breast cancer. *N Engl J Med* 2002; **347**: 1227-32.
- Rutgers EJTh for EUSOMA Consensus Group. Quality control in the locoregional treatment of breast cancer. *Eur J Cancer* 2000; **37**: 447-53
- Morrow M, Strom EA, Bassett LW, Dershaw DD, Fowble B, Giuliano A, et al.: Standard for breast conservation therapy in the management of invasive breast carcinoma. *CA Cancer J Clin* 2002; **52**: 277-300.
- O'Higgins N, Linos DA, Blichert-Toft M, Cataliotti L, de Wolf C, Rochard F, et al. European guidelines for quality assurance in the surgical management of mammographically detected lesions. *Eur J Surg Oncol* 1998; **24**: 96-8.
- Luini A, Zurrída S, Paganelli G, Galimberti V, Sacchini V, Monti S, et al. Comparison of radioguided excision with wire localization of occult breast lesions. *Br J Surg* 1999; **86**: 522-5.
- Gennari R, Galimberti V, De Cicco C, Zurrída S, Zerwes F, Pigatto F, et al. Use of technetium-99m-labeled colloid albumin for preoperative and intraoperative localization of nonpalpable breast lesions. *J Am Coll Surg* 2000; **190**: 692-8.
- Zgajnar J, Hocevar M, Hertl K, Schwarzbart-Pevcek A, Schweiger E.. Radioguided occult lesion localisation (ROLL) of the nonpalpable breast lesions. *Neoplasma* 2004; in press.
- Petrek JA, Senie RT, Peters M, Rosen PP. Lymphedema in a cohort of breast carcinoma survivors 20 years after diagnosis. *Cancer* 2001; **92**: 1368-77.
- Morton DL, Wen DR, Wong JH, Economou JS, Cagle LA, Storm FK, et al. Technical details of intraoperative lymphatic mapping for early stage melanoma. *Arch Surg* 1992; **127**: 392-9.
- Zgajnar J, Besic N, Frkovic-Grazio S, Hocevar M, Videgar-Kralj B, Renner M, et al. Radioguided excision of the nonpalpable breast cancer and simultaneous sentinel lymphnode biopsy using a single radiopharmaceutical: an original approach to accurate administration of the blue dye. *J Surg Oncol* 2003; **183**: 48-50.
- Žgajnar J. *Racionalno kirurško zdravljenje zgodnjega raka dojk*. Doktorsko delo. Ljubljana; 2004.

Bolečina pri mamografiji

Zvonko Krajnc, Brigita Hudales, Andreja Kokot, Kristijana Hertl, Maksimiljan Kadivec, Joka Elizabeta

Oddelek za radiologijo, Onkološki inštitut, Ljubljana, Slovenija

Izhodišča. Bolečina pri mamografiji je neprijetna čutna in čustvena izkušnja, povezana z dejansko ali možno okvaro tkiva. Nanjo vplivajo različni dejavniki.

Metode. Pri preiskovankah, ki so na Onkološkem inštitutu in po vsej Sloveniji opravile mamografijo, smo naredili anketno raziskavo o bolečini pri tej preiskavi.

Rezultati. Asimptomatske preiskovanke občutijo manjšo jakost bolečine kot simptomatske. Večina preiskovank v Sloveniji ne zaužije premedikacije pred mamografijo.

Zaključki. Informiranje preiskovank o poteku preiskave in vnaprejšne pričakovanje bolečine je pomembno pri zmanjševanju bolečine. Velik vpliv na občutenje bolečine ima tudi radiološki inženir, ki je po mnenju preiskovank pomembno vplival na zmanjševanje bolečine pri mamografiji.

Ključne besede: mamografija, bolečina

Uvod

Bolečina je po definiciji Mednarodnega združenja za proučevanje bolečine (Association for the Study of Pain) "neprijetna čutna in čustvena izkušnja, povezana z dejansko ali možno okvaro tkiva".¹ Bolečina nastane zaradi vzdraženja posebnih živčnih končičev, ki se imenujejo nociceptorji in tvorijo široko razpredeno mrežo v koži, mišicah in arterijskih stenah. To so končiči čutnih živčnih vlaken, ki jih lahko vzdražijo toplota, mraz, pritisk, raztegovanje ali sproščanje različnih kemičnih učinkovin v tkivu. Bolečine ni enostavno

razložiti, ker je zaradi mnogih dejavnikov, ki vplivajo na njeno zaznavanje, zelo subjektiven pojav. Pri bolečini gre za sestavljeno delovanje različnih dejavnikov. Poznamo več vzročnih dejavnikov za nastanek bolečine pri mamografiji, na moč in kvaliteto bolečine pa vplivajo tudi psihološki in socialni dejavniki.

Funkcija bolečine

Ali je bolečina koristna?

Da, saj:

- prepreči morebitne poškodbe, ki bi lahko nastale ob prekomernem stiskanju dojke ob slikanju ;

- opozarja na nevidne poškodbe, ki so v dojkah zaradi predhodnih poškodb ali bolezn;

- motivira preiskovanko, da se zaščitniško vede do boleče dojke;
- motivira radiološkega inženirja, da nežno in previdno stiska dojko.

Moteča je bolečina pri mamografiji takrat, ko ovira oz. onemogoči samo izvedbo mamografije.

Prag bolečine

Prag bolečine je meja, nad katero ljudje določen dražljaj že občutijo kot bolečino. (npr. dotik predmeta segretega nad 50°C).

Terminalni prag

Terminalni prag je zgornja meja bolečine, ki jo oseba še lahko prenese. Ljudje se pri tem med seboj zelo razlikujemo.

Smernice Evropske unije (European Guidelines) priporočajo pri kompresiji uporabo sile od 130 do 200 N (=13 do 20 kg), kar velja predvsem za presejalne mamografije (preventivni pregledi asimptomatskih žensk).² Pri diagnostičnem slikanju (simptomatskih žensk s kliničnimi težavami) pa nekateri avtorji priporočajo uporabo nekoliko blažje kompresije (le 10 do 15 kg).³ Določena moč kompresije za nekatere preiskovanke pomeni šele prag bolečine, za druge pa že terminalni prag. Opažamo, da se moč kompresije, ki jo ženska še lahko prenese, spreminja od preiskovanke do preiskovanke.

Dejavniki, ki vplivajo na bolečino pri mamografiji

Vzročni dejavniki

Poznamo različne možne vzroke nastanka bolečine pri mamografiji. Najpogostejši vzroki so:

- vnetja; mastitis,
- poškodbe tkiva dojke; kot posledica nevidne poškodbe tkiva dojke ob kompresiji,
- poškodbe prsne ali medreberne mišice, ter vratu,

- pooperativne brazgotine,
- bolezenski procesi; nekroza maščevja,
- benigne bolezni dojke; papilom dojke, fibrocistična obolenja dojke, abscesi dojke, maščobna nekroza,
- rak dojke - navadno povzroča bolečino *le v napredovalih stadijih*,
- normalni menstrualni cikel; začetek menstruacije - povzroča občutljivost dojke,
- predmenstrualni sindrom (PMS) - lahko ga povzroča slaba prehrana, pomankanje vitaminov in mineralov, slabo mišljenje o menstruaciji, ter količina hormonov, ki se med ciklusom najprej poveča, nato zmanjša. Kaže se v napetih in bolečih dojkah, nespečnosti, občutku negotovosti, stresu, glavobolu in zastoju tekočine.,
- terapija z estrogenom,
- nekatera zdravila ali hrana (kafetin).⁴

Ker kompresija na dojko lahko povzroči nevidne poškodbe tkiva dojke in s tem izzove bolečino, moramo predstaviti pomen same kompresije.

Pomen kompresije

Pravilna in zadostna kompresija pri mamografiji včasih zaradi zgoraj naštetih vzrokov lahko izzove občutek bolečine, zato je pomembno, da poznamo smisel dobre kompresije in ga razložimo tudi preiskovanki. Dobra kompresija je namreč predpogoj za kakovosten mamogram in je zato izredno pomembna.

Kaj dosežemo z dobro kompresijo?³

1. S stanjšanjem dojke ob slikanju pri prehodu rentgenskih žarkov skozi dojko nastaja manj škodljivih razpršenih (sekundarnih) žarkov, ki zmanjšujejo kontrast slike;

2. Tkivo se razpre in lažje je razločevati med patološkimi in normalnimi strukturami v dojki;

3. Dojka je imobilizirana, čas ekspozicije je krajši, zato se zmanjša neostriina zaradi gibanja;

4. Potrebna je nižja doza rentgenskih žarkov.

Psihološki dejavniki

Psihološki dejavniki so lahko vzrok zmanjšanja oz. povečanja bolečine ob kompresiji. Kako bo preiskovanka občutila stiskanje dojke pri mamografiji, je odvisno od več dejavnikov:^{5,6}

- Preiskovanko je strah pred rakom

Zavedati se moramo, da ima veliko žensk strah pred rakom dojke (tudi med samo preiskavo), kar še dodatno povzroča nesproščenost, zaskrbljenost in tesnobo. Z umirjenim in sproščenim obnašanjem med preiskavo lahko ustvarimo dobro vzdušje, ki pripomore k bolj optimalnemu rezultatu preiskave.

- Izkušnje z bolečinami

Slabe izkušnje pri predhodnem slikanju (neprijazno in grobo osebje) lahko poslabšajo doživljanje bolečine ob kompresiji. Lahko pa gre tudi za izkušnje iz otroštva (npr. Starši, pretirano pozorni na najmanjšo bolečino, vzgojijo otroke, ki so prekomerno občutljivi).

- Pričakovanje bolečine

Preiskovanka, ki ji natančno pojasnimo potek slikanja (zakaj bo bolelo, kdaj bomo pričeli z stiskanjem, kako dolgo bo dojka stisnjena, kako močno bomo stisnili dojko), se bo lahko na bolečino pripravila in jo bo zato doživela bistveno manj intenzivno kot sicer. Čim več informacij imamo o bolečinah, tem manjše bodo bolečine. Pomembno je, da preiskovanka pridobi verodostojne podatke o poteku preiskave od radiološkega inženirja in ne od prijateljev in znancev, ki jo pogosto lahko zavedejo!

- Preiskovanka ne pozna pomena dobre kompresije

Preiskovanka, ki ne pozna vseh prednosti dobre kompresije, ne razume smisla močnega stiskanja dojke in se na pritisk odziva z napetostjo in odporom. Posledica je nezadosten prikaz tkiva celotne dojke na sliki. Pomembno je tudi pojasnilo, da močna kompresija

nikoli ni vzrok za nastanek raka, kar je večkrat vprašanje preiskovank.

- Kontrolno slikanje poveča stres in s tem tudi bolečino

Vsako kontrolno slikanje za pojasnitev mamografsko vidnih sprememb predstavlja za preiskovanko veliko večji stres kot osnovno slikanje, saj je prepričana, da je bil odkrit rak. Pogosto so kontrolna slikanja za preiskovanko bolj boleča, prav zaradi različnega dožemanja preventivne mamografije in kontrolnega slikanja. Potrebno je preiskovanki razložiti namen kontrolnega slikanja (razjasnitev sprememb vidnih na osnovnem mamogramu, ki pa se pogosto izkažejo kot nerakaste).

- Utrujenost

Utrujenost poveča bolečino, zato preiskovanki omogočimo čim krajše čakanje na preiskavo. Čakalnica naj bo prijetno opremljena, sliši naj se sproščujoča glasba, osebje naj bo prijazno.

- Osebnostne lastnosti

Nagnjenost k zaskrbljenosti in pesimizmu.

2.3. Socialni dejavniki

Socialni dejavniki med drugim obsegajo družbeno kulturni odnos do bolečine. Pomenijo norme, običaje, verovanja, vrednote v zvezi z bolečinami, ki lahko bolečino pri kompresiji povečajo ali omilijo oz. povzročijo različen odnos do bolečine.

Ljudje v glavnem podobno doživljamo jakost bolečine, obstajajo pa razlike pri opisovanju bolečine. V študiji »Etnične razlike pri zaznavanju bolečine« je avtor Jahnvi Vaisnav proučeval razliko v zaznavanju in izražanju menstrualne bolečine med 30 Slovenkami in 30 Indijkami. Ugotovil je, da v intenziteti same bolečine ni statistično signifikantnih razlik, vendar pa je za Slovenke bolečina bolj moteča kot za Indijke. Četrtnina Slovenk že takoj ob začetku menstruacije prične jema-

ti zdravila za lajšanje oziroma preprečevanje bolečine, medtem ko si večina Indijk lajša bolečino s počivanjem. Iz tega so sklepali, da se Slovenke izogibajo bolečini.⁷

Vrste bolečin pri mamografiji

Bolečine delimo glede na vzrok, trajanje, jakost in kvaliteto bolečine.

Glede na vzrok:

- fiziološke spremembe v tkivu dojke v odvisnosti od dneva menstrualnega ciklusa;
- poškodbe tkiva, ki so lahko tudi kot posledica kompresije;
- predhodne bolezni dojke;
- bolečina kot posledica vpliva psiholoških dejavnikov.

Kako razlikovati bolečine, ki so posledica predhodne okvare dojke (t.i. fizične bolečine) in bolečine zaradi psiholoških dejavnikov? Težko, vendar obstaja nekaj razlik:

- fizične bolečine se pojavijo le pri stiskanju mesta okvare, pri bolečinah kot posledica psiholoških dejavnikov pa je mesto nedoločeno in se menja;
- fizične bolečine se povečajo sorazmerno s stopnjevanjem kompresije;
- bolečine zaradi psiholoških dejavnikov se zmanjšajo ob preusmeritvi pozornosti preiskovanke;
- če preiskovanka prejme zdravila za sproščanje (npr. Apaurin), se bolečine zaradi psiholoških dejavnikov zmanjšajo, fizične pa ne.

Glede na trajanje

- Pri kompresiji gre le za kratkotrajne bolečine
- Po priporočilih Smernic Evropske unije naj čas kompresije ne presega 1 minute.² Sicer pa je priporočljivo, da je ta čas čim krajši. V večini primerov bolečina po prenehanju kompresije izzveni. Občasno je bolečina še prisotna krajši čas po preiskavi, le redkokdaj

pa ostaja teden ali dlje po preiskavi.

Glede na mesto bolečine

Bolečina, povezana s posameznim delom dojke. Pomembno v razpoznavanju vzroka bolečine.

Bolečina, ki ni povezana z dojko ali posameznim delom dojke, ki smo ga stisnili (npr. bolečine drugih organov in organskih sistemov), se lahko pokažejo kot bolečina pri kompresiji na dojko.

Zanimivost: fantomska bolečina

Je bolečina, ki se pojavi v udu, ki je odstranjen (npr. amputacija dojke) Pojavi se takoj po amputaciji in traja približno 1 leto. Močnejša je pri emocionalnem vznurjenju, analgetiki ne pomagajo.

Glede na jakost

- šibka
- zmerna
- srednja
- močna
- nevzdržna

Jakost bolečine je odvisna tudi od kvalitete bolečine.

Glede na kvaliteto

- pekoča
- utripajoča
- topa
- vrtajoča
- prebadajoča

Načini zmanjševanja bolečin pri mamografiji

Bolečina, ki nastane pri kompresiji dojke ob mamografiji, neugodno vpliva na kakovost posnetka. Bolečino je vsaj do neke mere mogoče ublažiti medikamentozno, z ustreznim

pristopom ter z upoštevanjem anatomskih zakonitosti pri slikanju. Manj boleča kompresija ima za posledico:

- večjo sproščenost preiskovank,
- preiskovanka bolje sodeluje pri preiskavi,
- preiskovanka ima več zaupanja v radiološkega inženirja.

Poznamo več načinov za zmanjševanje bolečine pri slikanju dojke.

Pravilna izbira primernega obdobja

Bolečino pri kompresiji pomembno zmanjšamo s slikanjem v prvi polovici menstrualnega ciklusa.

Zdravila proti bolečinam pred mamografijo

Po potrebi pred preiskavo preiskovanka zaužije analgetik (npr. Lekadol)

Pozor: če analgetike uporabljamo prepogosto, lahko škodijo zdravju, zato se naj preiskovanke o jemanju posvetujejo z zdravnikom ali farmacevtom.

Vpliv na psihološke dejavnike

- Pogovor

Izredno pomemben je razgovor med preiskovanko in radiološkim inženirjem, saj natančen opis poteka slikanja pred začetkom in sprotno obveščanje preiskovanke, kaj bomo naredili, pomirjajoče vpliva na preiskovanko. Poudarek je na čim večji količini informacij.

Zanimivost: ne priporočamo uporabe besede »bolečina«, temveč »neugodje, nelagodnost«.

- Tehnike relaksacije

Zelo je pomembno, da znamo s prijaznim, toplim glasom nagovoriti preiskovanko. Oseba, ki je sproščena, ima počasnejši metabolizem, manjšo mišično napetost in nižji srčni utrip, kar pripomore k manjšemu občutenju bolečine.

- Odvrčanje pozornosti od bolečine

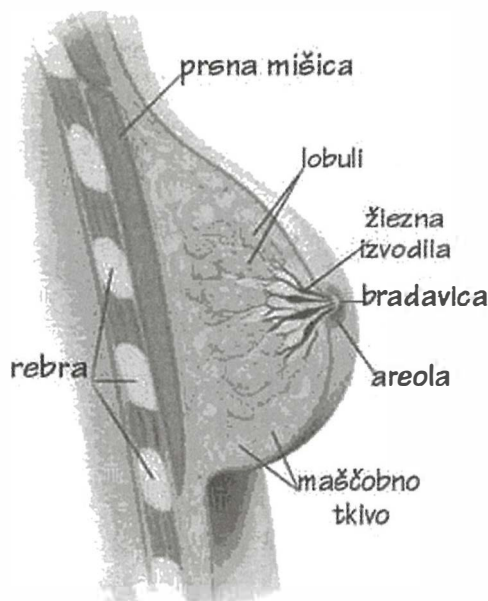
Npr. preiskovanka mora ponoviti osebne podatke, podatke o prejšnjih preiskavah, natančno mora opisati določen predmet v bližini.

Pravilna tehnika kompresije

Poznavanje odnosa med torakalno steno, pektoralno mišico in žleznim tkivom je pomembno za prikaz čim večjega dela dojke, istočasno ob čim manjši bolečini. Optimalen in neboleč prikaz tkiva dojke lahko dosežemo s poznavanjem anatomije (slika 1) oz. odnosov tkiv v dojki:

- zgoraj in medialno je dojka pritrjena na prsno steno in slabo premakljiva;
- spodnji in lateralni del sta dobro premakljiva, kar lahko izkoristimo za pravilno nastavitev dojke pri slikanju.³

Ker je dojka kožni izrastek, lahko največji del dojke potegnemo stran od prsnega koša. Pomembno je izkoristiti to naravno mobilnost in dojko čim bolj odmakniti od prsne stene. S tem bomo zajeli več tkiva dojke, stiskanje pa bo manj boleče.



Slika 1. Anatomijski izgled dojke.

Pektoralna mišica poteka poševno od ramenskega obroča medialno in navzdol. Orientacija pektoralne mišice je odvisna od habitusa ženske. Pri manjših in močnejših ženskah poteka pektoralna mišica bolj horizontalno (40°), pri ženskah višje rasti pa poteka bolj vertikalno (60°). Pri MLO projekciji je pomembno prilagajanje kota slikanja kotu, pod katerim poteka pektoralna mišica. Če pri polstranskih posnetkih stiskamo dojko po poteku prsne mišice, je to za preiskovanko manj boleče, s tem pa je boljša tudi kakovost posnetka (slika 2).

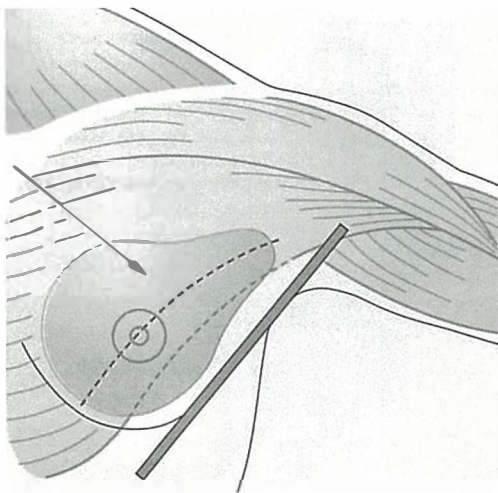
Po priporočilih Smernic Evropske unije kot pri MLO projekciji ne sme biti manjši od 20 stopinj,⁸ po naših izkušnjah je najpogostejše med 45° in 50°.

S kompresijo je potrebno prenehati, ko se dojka ne tanjša več. Prekomerno stiskanje povzroča dodatno bolečino, ne vpliva pa na boljše kakovost slike.

Merjenje bolečine pri mamografiji

Težava: bolečina je subjektivna izkušnja, ki se je ne da objektivno meriti.

Kako lahko neposredno merimo bolečino pri mamografiji:



Slika 2: Potek pektoralne mišice.

– na osnovi tega, kar preiskovanka pove (mesto, jakost, kvaliteta bolečine);

– na osnovi njenega obnašanja (predvsem s tistimi, s katerimi težko vzpostavimo komunikacijo – bolezen, starost).

Za merjenje jakosti bolečine poznamo več lestvic, kot so:

- grafična
- verbalna
- numerična
- vizualno – analogna.

V našem vprašalniku smo uporabili vizualno analogno lestvico, ki jo je sestavil avtor Charles S. Cleveland.⁹

Namen anketne raziskave

Osnovni namen raziskave o bolečini pri mamografiji je bil ugotoviti jakost bolečine ob kompresiji ter razčleniti vplive na doživljanje bolečine (različne informacije, ki jih je preiskovanka slišala od znancev, prijateljev, medijev in jih imela od predhodnih mamografij). Zanimala nas je tudi vloga radiološkega inženirja pri lajšanju bolečine. Postavili smo hipotezo, da v Sloveniji večina preiskovank pred mamografijo ne zaužije zdravil proti bolečinam ali za pomiritev. Na Onkološkem inštitutu pa smo tudi opazovali razliko v moči kompresije pri asimptomatskih in simptomatskih preiskovankah. Podali smo hipotezo, da za stiskanje asimptomatskih preiskovank uporabljamo večjo silo, kot pri stiskanju simptomatskih preiskovank.

Metode dela

Našo raziskavo smo izvedli s pomočjo ankete, v kateri smo uporabili »Brief Pain Inventory« vprašalnik za merjenje bolečine, avtorja Charles S. Cleveland-a.⁷ Vprašalnik v originalni obliki je preveč splošen, zato smo ga za

merjenje bolečine pri mamografiji nekoliko priredili. Dodali smo razvrstitev po starostnih skupinah, po stopnji izobrazbe in nekaj vprašanj v zvezi z informiranostjo preiskovank ter o vlogi radiološkega inženirja pri zmanjševanju bolečine pri mamografiji.

Po vsej Sloveniji smo na 29 diagnostičnih enot poslali 2850 anketnih vprašalnikov. Vrnjenih smo dobili 1875 anketnih vprašalnikov iz 18 diagnostičnih enot. V raziskavo o bolečini pri mamografiji smo vključili le 1467 pravilno izpolnjenih anketnih vprašalnikov (100% vzorec). 408 anketnih vprašalnikov je bilo neveljavnih. Od skupno 1467 anketnih vprašalnikov jih je bilo 180 iz Onkološkega inštituta, kjer smo radiološki inženirji dodatno vpisovali še silo kompresije na dojko. Poleg vprašalnika so vse mamografske diagnostike po Sloveniji, dobila še pisna navodila za izpolnjevanje.

Navodila za izpolnjevanje ankete

1. Anketo izpolnjujejo preiskovanke takoj po mamografiji, ko čakajo na sporočilo, da so zaključile s preiskavo. (Če preiskovanke takoj odpošiljate, jih vseeno zaprosite, da si vzamejo čas po mamografiji in izpolnijo anketo).

2. Preden preiskovanki oddate anketni list, izpolnite datum, kraj in ustanovo.

3. Če vas preiskovanka opozori, da ne razume vprašanja, ji ne razlagajte vprašanj ali odgovorov in ne vplivajte na anketiranko z nobeno sugestijo. Lahko ji le pomagate ponovno prebrati vprašanje.

4. Obkrožijo lahko poljubno število odgovorov, torej vse odgovore, ki se jim zdijo primerni glede na njihovo oceno.

5. Preiskovanke ne silite k izpolnjevanju ankete in ne dovolite, da kdo drug izpolni anketo.

6. Ne zmanjšujte pomembnosti ankete.

7. Vaš odnos do preiskovanke naj bo običajen in namenite ji običajen čas.

8. Stiskate oz. komprimirate dojke z enako silo, kot ste to počeli do zdaj.

Za statistično obdelavo podatkov smo upo-

rabili statistični program SPSS, s pomočjo katerega smo prikazali frekvenčno porazdelitev podatkov in s kontingenčnimi tabelami primerjali vplive na bolečino.

Rezultati

Večina preiskovank (65%), ki je bila zajeta v naši raziskavi, je bila v starostnem razredu od 50-69 let. Srednjo šolo je imelo opravljenih 5% preiskovank, 22% pa le osnovno šolo. Višja in visoka izobrazba sta bili zastopani v manjšini.

Največ preiskovank je bilo na mamografiji že večkrat. Prvič je opravilo preiskavo le 24,9% preiskovank. Kar 67% preiskovank je bilo v času slikanja v obdobju menopavze.

Večina preiskovank v času pred mamografijo ni imela bolečin v dojkah (62%), šibko bolečino je navajalo 24% preiskovank, ter srednje močno bolečino 13% preiskovank.

Mamografija ni bila boleča pri 24% preiskovankah, 34% je navajalo srednje ali šibke bolečine.

Po mamografiji 57,9% preiskovank ni čutilo več bolečine v dojkah, le 32% pa je v obdobju po mamografiji navajalo šibko bolečino.

V anketi se je pokazalo, da kar 92,7% preiskovank pred preiskavo ni zaužilo nobenega zdravila, 7,3% preiskovank pa je pred preiskavo vzelo zdravila (3,9% analgetiki, 3% psihotropna zdravila in 0,4% preiskovank pa se ni opredelilo katera zdravila so vzela). Po njihovem mnenju jemanje zdravil pred mamografijo ni pripomoglo k ublažitvi bolečine.

Večji del preiskovank, ki so bile na mamografiji že večkrat, je informacijo o bolečini pri mamografiji dobilo iz osebne izkušnje, nekaj manj od radiološkega inženirja ter zdravnika. Kar 56% preiskovank je menilo, da je predhodna informacija o bolečini ugodno vplivala na zmanjšanje bolečine med preiskavo, 48% preiskovank je poznalo pomen kompresije pri slikanju dojk.

97,1% preiskovank je menilo, da je bil odnos radiološkega inženirja med preiskavo prijazen, umirjen in profesionalen. Natančno jim je razložil potek preiskave.

Večina preiskovank starejših od 70 let ni občutila bolečine med samo preiskavo. Večji del preiskovank, ki pa so čutile šibko bolečino, je bil v starostnem obdobju od 40-49 let. Večina tistih, ki so čutile srednjo bolečino, je bila v starostnem obdobju od 20-29 let.

Ugotovili smo, da je bilo med preiskovankami, ki pri mamografiji niso občutile bolečine, največ takšnih, ki so imele opravljeno le osnovno šolo.

Večina preiskovank, ki so bile na mamografiji prvič, ob kompresiji ni čutila bolečine ali pa je navajala le šibko bolečino. Preiskovanke, ki so bile na mamografiji že drugič ali večkrat, so v večini navajale srednjo in le redko hudo bolečino.

Večina preiskovank je dobila informacijo o bolečini pri mamografiji od verodostojnih virov kot so zdravnik, radiološki inženir, strokovni letak.

Delež žensk, ki so ob mamografiji navajale bolečino, je bil manjši pri menopavznih kot pri premenopavznih preiskovankah.

Glede na meritve, ki smo jih opravili na Onkološkem inštitutu, smo ugotovili, da je bila pri kompresiji uporabljena sila 120-139 N (Newtnov), pri 44,7% asimptomatskih in pri 21,3% simptomatskih preiskovankah, sila 100-119 N pa pri 33,8% asimptomatskih in 22,4% simptomatskih preiskovankah.

Razprava

V naši raziskavi smo potrditi hipotezo, da se v Sloveniji preiskovanke le redko odločajo za preventivno jemanje zdravil proti bolečinam ali za pomiritev pred mamografijo. Zanimiv podatek iz študije je, da po mnenju preiskovank premedikacija pred mamografijo ni bistveno vplivala na doživljanje bolečine. Seveda je treba upoštevati dejstvo, da je le 7,3%

preiskovank pred mamografijo zaužile zdravila za pomiritev ali proti bolečinam in da nekatere od njih takšna zdravila redno jemljejo že zaradi drugih indikacij. Do podobne ugotovitve so prišli tudi v študiji iz Nove Zelandije, kjer so prav tako ugotovili, da premedikacija ni spremenila doživljanja bolečine. Slabost preiskave je bila predvsem v subjektivnem vplivu na rezultate. Ugotovili so tudi, da vpliv preiskovanke na stopnjo kompresije bistveno vpliva na zmanjšanje bolečine. Kar pomeni, da preiskovanka, ko začuti bolečino, lahko reče »stop«.¹⁰

Na vzorcu 180 anket z Onkološkega inštituta smo potrdili tudi našo drugo hipotezo, da za stiskanje asimptomatskih preiskovank uporabljamo večjo silo, kot za stiskanje simptomatskih preiskovank. To je bilo tudi pričakovano saj so dojke simptomatskih preiskovank bolj občutljive. Na radiološkem oddelku Bostonske bolnišnice so proučevali bolečino med mamografijo pri ženskah z rakom dojke po ohranitveni kirurgiji in ugotovili večjo bolečino pri slikanju dojke pri teh preiskovankah. Poudarili so tudi, da naj radiologi in inženirji žensko vprašajo o bolečini ob zadnji mamografiji in to tudi upoštevajo.¹¹ V Kuwaitu na oddelku za radiologijo so vključili v študijo 225 žensk med 25 in 85 letom. Ugotovili so, da na bolečino pri mamografiji vpliva že prej obstoječa patologija dojke in demografski faktorji, kot sta starost in stopnja izobrazbe.¹² V naši raziskavi smo ugotovili, da mamografija manj boli preiskovanke starejše od 70 let, ter da občutijo večjo jakost bolečine bolj izobražene ženske.

Pomembno vpliva na občutenje bolečine tudi v katerem delu menstrualnega ciklusa se nahaja preiskovanka. Naša raziskava je pokazala, da je v Sloveniji večina preiskovank, ki prihajajo na mamografijo, že v menopavzi. Ugotovili smo, da je mamografija manj boleča prav za ženske v menopavzi v primerjavi s premenopavzalnimi preiskovankami. Pri premenopavzalnih preiskovankah pa je mamografija manj boleča v obdobju med 8 in 14

dnevom ciklusa, v primerjavi z obdobjem od 15 dneva do naslednje menstruacije. Avstralski radiologi so v svoji študiji zajeli 203 preiskovanke. Ugotovili so, da ima 69% premenopavznih žensk v drugi polovici ciklusa bolj občutljive dojke in tako potrdili povezavo med menstrualnim ciklusom in bolečino. Med drugim so poudarili, da se naj v tednu pred menstruacijo ženske izogibajo mamografiji.¹³

V naši študiji smo ugotavljali vpliv preteklih izkušenj, ki so jih ženske imele z mamografijo. Presenetljivo je študija pokazala, da so preiskovanke, ki so bile prvič na mamografiji občutile manjšo bolečino kot tiste, ki so bile že večkrat na mamografiji.

V večini so bile o preiskavi informirane iz verodostojnih krogov. Preiskovanke so v večini menile, da je informacija o bolečini in poteku preiskave bistveno vplivala na doživljanje bolečine. V švedski raziskavi so preiskovankam predhodno na dom poslali obvestilo o natančnem postopku preiskave, o razlogih za mamografijo in pomenu dobrega pozicioniranja in zadostne kompresije. Ugotovili so, da so bile preiskovanke pripravljene na preiskavo in so zato občutile znatno manj bolečin.¹⁴ Do podobnih ugotovitev so prišli tudi na Nacionalnem inštitutu v Helsinkih. Analizirali so ženske, ki so imele normalni izvid ob prejšnji mamografiji in so bile starejše od 50 let. Vprašalnike so jim poslali mesec dni pred mamografijo in ponovno dva meseca po mamografiji. Ugotovili so, da je na bolečino pri preiskavi ugodno vplivalo vnaprejšnje pričakovanje bolečine. V zaključku so poudarili namen dobrega informiranja o poteku preiskave in namen prijaznega odnosa osebja do žensk, še posebej ob prvi mamografiji.¹⁵

Preiskovanke so v večini ocenile radiološke inženirje v Sloveniji kot prijazne in strokovne. V 79% so menile, da so ugodno vplivali na zmanjšanje bolečine pri mamografiji. Tudi primerjava z doživljanjem bolečine je potrdila, da je prijazen, umirjen, ter strokoven pristop ugodno vplival na manjšo boleči-

no pri mamografiji. Na oddelku za radiologijo Univerze v Belgiji so proučevali vpliv radiološkega inženirja na bolečino pri mamografiji. Rezultati so pokazali, da so pomembni faktorji za zmanjšanje bolečine pozitiven odnos inženirja do preiskovanke in do preiskave same, kakor tudi informiranost preiskovanke in komunikacija med preiskavo. Pomembna pa je tudi izkušnost radiološkega inženirja.¹⁶

Zaključek

Bolečina pri mamografiji ni samo posledica kompresije, ampak nanjo vplivajo čustveni, psihološki in intelektualni dejavniki, kakor tudi okolje in sam postopek. Pomembno je, da skušamo vplivati na zmanjšanje strahu pred rakom, tako da smo spoštljivi in prijazni. Potruditi se moramo, da preiskovanko informiramo o vsem, kar jo zanima o preiskavi (po možnosti že ob naročanju). Podučiti jo moramo tudi o možnosti interveniranja med preiskavo, tako da nam preiskovanka sama lahko pove, kdaj je kompresija postala preboleča. Mamografsko preiskavo je potrebno izvesti v prvem delu ciklusa, ko so dojke najmanj občutljive, opravljena mamografija pa bo kvalitetnejša in manj neprijetna za preiskovanko.

Priloga 1. Anketa o bolečini pri mamografiji

ANKETA O BOLEČINI PRI MAMOGRAFIJI

Datum: _____

Obkrožite!

Kraj/Ustanova: _____

1. V katero starostno obdobje sodite?

- a) 20-29 let b) 30-39 let) 40- 49 let d) 50-69 let e) 70 in več let

2. Katero stopnjo izobrazbe imate?

- a) osnovno šolo
b) srednjo šolo
c) višjo šolo
d) visoko šolo

3. Kolikokrat ste bili na mamografiji?

- a) prvič
b) drugič
c) večkrat

4. V katerem obdobju menstrualnega ciklusa ste?

- a) 1-7 dneva
b) 8 – 14 dneva
c) 15 – do naslednje menstruacije
d) menopavza (nimam več menstruacije)

5. Ocenite bolečine v dojkah PRED mamografijo z oceno od 0 (ni bolečin) do 10 (najhujše, ki si jih lahko predstavljate)!

| | | | | | | | | | | |
|----------|--------------|---|---|----------------|---|---|-------------|---|---|------------------|
| 0 | 1 | 2 | 3 | 4 | 5 | 6 | 7 | 8 | 9 | 10 |
| neboleče | šibko boleče | | | srednje boleče | | | hudo boleče | | | zelo hudo boleče |

6. Ocenite bolečine v dojkah MED mamografijo z oceno od 0 (ni bolečin) do 10 (najhujše, ki si jih lahko predstavljate)!

| | | | | | | | | | | |
|----------|--------------|---|---|----------------|---|---|-------------|---|---|------------------|
| 0 | 1 | 2 | 3 | 4 | 5 | 6 | 7 | 8 | 9 | 10 |
| neboleče | šibko boleče | | | srednje boleče | | | hudo boleče | | | zelo hudo boleče |

7. Ocenite bolečine v dojkah sedaj PO mamografiji z oceno od 0 (ni bolečin) do 10 (najhujše, ki si jih lahko predstavljate)!

| | | | | | | | | | | |
|----------|--------------|---|---|----------------|---|---|-------------|---|---|------------------|
| 0 | 1 | 2 | 3 | 4 | 5 | 6 | 7 | 8 | 9 | 10 |
| neboleče | šibko boleče | | | srednje boleče | | | hudo boleče | | | zelo hudo boleče |

8. Ali ste danes pred mamografijo vzeli kakšna zdravila proti bolečinam ali za pomiritev in če ste, katera?

- a) DA _____
b) NE
c) NE VEM

9. Če ste že bili na mamografiji in takrat niste vzeli nobenih zdravil za lajšanje bolečine in ste pri 8. vprašanju odgovorili z DA, ocenite v kolikšni meri so vam zdravila ublažila bolečino pri mamografiji. Prosimo, obkrožite odstotek od 0% ne olajša do 100% popolnoma olajša bolečino.

- a) 0% b) 10% c) 20% d) 30% e) 40% f) 50% g) 60% h) 70% i) 80% j) 90% k) 100%

10. Kdo Vas je informiral o bolečini pri mamografiji?

- a) druge preiskovanke
d) zdravnik, ki me pošilja na preiskavo
e) inženir-(ka), ki me je slikal-(a)
f) mediji
g) iz strokovnega letaka ali brošure
h) iz osebne izkušnje

11. Koliko mislite, da je vaša informacija o bolečini pri mamografiji prispevala k zmanjšanju bolečine?

- a. zelo
b. malo
c. nič

12. Ali ste seznanjeni, da močnejše stisnjenje dojke pomeni večjo kvaliteto slike in manjšo dozo sevanja?

- a. DA
b. NE
c. DELNO

13. Ali menite, da je radiološki inženir-(ka) ugodno vplival na zmanjšanje bolečine pri mamografiji?

- a. DA
b. NE
c. NE VEM

14. Kakšen je bil pristop radiološkega inženirja-(ke) med preiskavo?

- | | |
|---------------|---|
| a. prijazen | e) umirjen in profesionalen |
| b. neprijazen | f) vam je razložil potek preiskave |
| c. osoren | g) vam ni jasno razložil poteka preiskave |
| d. grob | h) neoseben |

Zahvaljujemo se vam za prijaznost in sodelovanje!

Anketo smo sestavili; Zvonko Krajnc dipl.rad.inž., Brigita Hudales dipl.rad.inž. in Andreja Kokot inž.rad. v okviru raziskave o bolečini pri mamografiji, za okroglo mizo pri mamografski sekciji. Recenzija: Kristijana Hertl dr.med. spec.rad. in asist. Maksimiljan Kadivec dr.med. spec.rad.

Izpolnijo inž., komp.

/Lcc...../Rcc...../Lmlo...../Rmlo.....

Literatura

1. Drinovec J, Krčevski Škvarč N, Pregelj S. *Premagajmo bolečino*. Novo mesto: Krka v medicini in farmaciji; 1997.
2. Van Woodenberg S, Thijssen M, Young K. European protocol for the quality control of the physical and technical aspects of mammography screening. European Communiti; 2001.
3. Rijken H. Positionierungstechnik in der mammographie. In: Von DaniŽi J, Dronkers I, . von Aichinger H, editors. Stuttgart: Thieme Verlag; 2000.
4. Symptom: breast pain, <http://www.wrongdiagnosis.com>
5. Vegelj Pirc M, Radonjič Miholič V. *Psihoonkologija in rehabilitacija*. Zbornik predavanj s področja onkologije za višje medicinske sestre. Ljubljana: Onkološki inštitut; 1993.
6. Vegelj Pirc M. Vloga psihosocialne rehabilitacije pri ženskah z rakom dojke. 23. strokovni seminar iz onkologije in onkološke zdravstvene nege za medicinske sestre. Radenci: Onkološki inštitut; 1998.
7. Jahnavi V. *Etnične razlike pri zaznavanju bolečine*. Diplomsko delo. Ljubljana: Univerza v Ljubljani, Visoka šola za zdravstvo, 2000/01.
8. Rijken H., Caseldine J. *Radiographical guidelines*. European Communiti; 2001.
9. Charles S. *Brief pain inventori*. [Kratek vprašalnik o bolečini]. Cleveland; 1991.
10. Miller D, Martin I, Herbison P. Interventions for relieving the pain and discomfort of screening mammography. *Cochrane database syst rev* 2002; 4: CD 002942.
11. Kornguth PJ, Keefe FJ, Wright KR, Delong DM. Mammography pain in women treated conservatively for breast cancer. *J Pain* 2000; 1: 268-74.
12. Gupta R, Nayak M, Khoursheed M, Roy S, Behbehani AI. Pain during mammography: impact of breast pathologies and demographic factors. *Med Princ Pract* 2003; 12: 180-3.
13. Brew MD, Bilings JD, Chisholm RJ. Mammography and breast pain. *Australas Radiol* 1989; 33: 335-6.
14. Sjolín M, Maerker M. Effects of information on and reflection of women s pain experience during mammography. *Vard Nord Utveckl Forsk* 1994; 14: 11-5.
15. Aro AR, Absetz-Ylostalo P, Eerola T, Pamilo M, Lonqvist J. Pain and discomfort during mammography. *Eur J Cancer* 1996; 32: 1674-9.
16. Van Goethem M, Mortelmans D, Bruyninckx E, Verslegers I, Biltjes I, Van Hove E, et al. Influence of the radiographer on the pain felt during mammography. *Eur Radiol* 2003; 13: 2384-9.

Analog and digital image quality

Alberto Sardo

Italian School of Senology, Italian Society of Radiology Genova, Italy

Background. Lastly the X-ray facilities are moving to a slow, but continuous process of digitalization. The dry laser printers allow hardcopy images with optimum resolution and contrast for all the modalities. In breast imaging, the delay of digitalization depends to the high cost of digital systems and, at times, to the doubts of the diagnostic accuracy of reading the breast digital images.

Conclusions. The Screen-film mammography (SFM) is the most efficient diagnostic modality to detect the breast cancer in early stage and with reasonable cost. The digital mammography (DM) with the independent capturing, displaying, processing, printing and archiving phases, makes possible an optimisation of the image quality for each, single phase, assuring a satisfactory diagnosis.

Key words: mammography, screen-film, digital

Introduction

Lastly the X-ray facilities are moving to a slow, but continuous process of digitalization. The diagnostic digital modalities (nuclear medicine, digital subtraction angiography, computed radiography, direct radiography, US, CT, MRI, PET) ask more and more advanced solutions for softcopy (workstation, computed-aided detection - CAD), as well as for the image management systems (picture archive communication systems - PACS, hospital information systems - HIS, radiology information systems - RIS). The dry laser printers (i.e. Kodak DryView Systems) allow hardcopy images with optimum resolution and contrast for all the modalities, with a gre-

at advantage for environment. The chemicals use is often limited to process the radiographic films for column, dental and mammography exams. In breast imaging, the delay of digitalization depends to the *high cost of digital systems* and, at times, to the *doubts of the diagnostic accuracy* of reading the breast digital images.

Screen-Film Mammography (SFM) and digital mammography (DM)

Today the SFM is the most efficient diagnostic modality to detect the breast cancer in early stage and with reasonable cost. Thanks to the technology improvements the SFM provide excellent image quality with tolerable dose to the patient, but constant and adequate *quality control procedures* are required. The *digital mammography* (full-field-digital-mam-

mography: FFDM), with the independent capturing, displaying, processing, printing and archiving phases, makes possible an optimisation of the image quality for each, single phase, assuring a satisfactory diagnosis.

Main indicators of image quality in SFM are *contrast* (dynamic range), *resolution* (MTF: modulation-transfer-function), *noise* (graininess) and *dose*, all controlled from the sophisticated technologies of components of the image formation chain (x-ray tube, detector, processing, view box). Other, well known indicators are image artefacts and image tone. With DM new indicators of image quality have added and became more and more familiar: *detective-quantum-efficiency* (DQE) and *signal-to-noise ratio* (SNR).

Contrast

In breast imaging the contrast is essential to enhance the intrinsic, low contrast of subject. From exposure to visualization, the image formation chain links are focused to get the optimal breast contrast that strongly depends from *detector response* (film-latitude) to the x-ray exposure with its *characteristic sigmoid curve*. Contrarily to analog film, the *linear response* of the digital detector, allows a very wide exposure *dynamic range*: in digital imaging the over-under-exposed images are at last impossible. The image processing in DM, thanks to the *algorithms* applied to row digital image data, permits the detectability of smallest pathologies (i.e. microcalcification), the optimum visualization of skin line and, at the same time, of the dense and fatty areas of breast parenchyma. The *contrast* enhancement of the digital image may balance the visible loss of spatial resolution in comparison to SFM.

Resolution

Patient movement, x-ray unit geometry and detector itself influence the image resolution (sharpness) in mammography. Typical, objec-

tive measurement of resolution is MTF that quantifies the spatial frequency of a SFM system. In a MTF graph, the numbers always start high, then drop, as imaged objects become more fine. In SFM the detector features (i.e. screen thickness, mono-emulsion layer, screen-film contact.) might provide a minimum light spreading during the exposure to guarantee the maximum spatial resolution.

In DM detector resolution mainly depends to pixel size of the matrix and to the applied detector technology itself (indirect-or-direct). Normal matrixes have pixel sizes from 100 micron (18x24 cm FFDM) to 50 and 25 micron (Fischer slot-scanning technology). The spatial resolution of DM detector of 100 μ can reach theoretically 5 lp/mm, while the SFM arrives to 15–20 lp/mm. Matrixes, with smaller pixel sizes (50 or 25 μ), offer higher resolution image (10 lp/mm), but make more difficult the image data management, also because the great number of bits (12/14) required to get a very wide *grey scale range* of the single pixel.

Note that, for these reasons, a single (18x24 cm size) breast digital image will require a large file from roughly 9MB for a 100 μ pixel, to 18MB for 50 μ one! Data management in digital breast imaging must finally consider both storage space and network traffic.

Noise

The only source of noise, in a theoretically ideal or perfect detector, would result from the incident x-ray quantum statistics alone: the final image noise can never be lower than this inherent noise. In SFM systems important, additional noise sources are: 1) film grain size, 2) screen absorption, 3) screen structure, while in DM further sources are introduced in varying amounts by the electronics chain.

Contrast, resolution and noise, in practical reading of breast images, can be considered interdependent: each one influences the other. In either SFM or DM images, a sharper or

higher contrast image will result noisier; a higher image contrast allows an easy visualization of small breast details and outlines of structures that appear sharper.

Dose

X-ray beam quality hardening in DM (i.e. higher kVp, Rh or Wo anode/filter use) does not cause an image contrast loss thanks to image contrast enhancement. This exposure setting optimisation and the very good efficiency of the digital detectors can allow lower dose (around 30%) with DM (FFDM) in comparison of the SFM.

Detective-quantum-efficiency (DQE)

DQE is a transfer function that measures the output characteristics for a system compared to the input. Defined another way, it is a measure of the efficiency with which the SNR of the incident exposure is preserved in an image. Measures of DQE show better results of DM in comparison to SFM.

Signal-to-noise ratio (SNR)

SNR can be used to describe the detectability of a particular object under specified exposure conditions. SNR can still control the image noise and exposure (dose) level, as well the special algorithms (filter) provide a final image noise perceived inferior to SFM, both in softcopy and hardcopy conditions. The x-ray exposure (mAs) will control the SNR of the digital detector: higher exposure (dose) will limit the noise presence, on the contrary the lower one will increase the noise perception in the image.

The transition from analog to digital systems is, anyway, inevitable also in breast imaging.

Till now, the comparative studies between the SFM and DM, confirmed that the best results achieved with DM (softcopy of a full-fi-

eld-digital-mammography system) could be, at the maximum, equivalent to SFM. Nevertheless the figures show that on 150.000 women, with a suspicious breast cancer, examined every year with SFM, for several reasons there are from 15.000 to 45.000 cancers not detected!

The digital mammography system (FFDM) today makes possible the integration of the mammography modality in the PACS.

In practice the DM exam technique (positioning, compression) remains the same of SFM and the higher speed of image capturing, pre-viewing and viewing stages consent an increase of productivity.

Radiologists, physics, radiographers must increase their knowledge of digital breast imaging by studying in depth the technical aspects which control the image quality from capturing to viewing, from processing to archiving and, at the same time, they must define their specific roles in new QA program for a digital mammography system. Recently the European Guide Lines for Quality Assurance in Screening Mammography have issued an "addendum" for the digital mammography (the document is available on website: www.euref.org).

Thanks to the further improvements (higher resolution) of new digital-direct-detectors and softcopy systems (LCD monitors), to the CAD integration and to the radiologist confidence in digital images reading, an increase of the cancer detection rates could be achievable, as well an extra dose reduction and lower cost are expected too.

References

1. Haus AG; Jaskulski SJ. *The basics of film processing in medical imaging*. Madison: Medical Physics; 1997.
2. Robert J, Pizzutiello J, Cullinan EJ. *Introduction to radiographic imaging*. Rocheste: Eastman Kodak Company; 1993.

3. Categorical course on technical aspects of breast imaging. RSNA Publications. 2nd edition. Oak Brook: RSNA; 1993.
4. Yaffe MJ, Rowlands JA. X-ray detectors for digital radiography. *Phys Med Biol* 1997; **42**: 1-39.
5. Kopans DB, Tao WU, Moore R. Digital mammography comes into focus. *Medical Imaging*.
6. Perry N, Broeders M, de Wolf C, Tornberg S. *European guidelines for quality assurance in mammography screening*. 3rd edition. Luxembourg: European Communities; 2001.

3D/4D breast ultrasound: diagnostic and intervention

Christian Weismann

Diagnostic and Interventional Breast Department, University Institute of Diagnostic Radiology, St.Johanns Hospital, Salzburger Landeskliniken, Salzburg, Austria

Background. Three-dimensional (3D) and four-dimensional(4D) mammasonography is the most recent development in breast ultrasound imaging providing additional aspects to conventional two-dimensional (2D) sonography.

Conclusions. The new technique of mammasonography enable completely new superior diagnostic information such as the ability to study a breast mass and the surrounding tissue in 3 orthogonal planes, or to obtain new information about the mean blood flow intensity or vascularisation of breast lesions by evaluation of the 3D colour histogram. 4D ultrasound offers almost real time 3D rendered image information and is taken as a basis of multidimensional imaging of the breast.

Key words: breast, ultrasound, mammasonography, three-dimensional, four-dimensional

Introduction

Three-dimensional (3D) and four-dimensional (4D) mammasonography is the most recent development in breast ultrasound imaging providing additional aspects to conventional two-dimensional (2D) sonography: completely new superior diagnostic information such as the ability to study a breast mass and the surrounding tissue in 3 orthogonal planes, or to obtain new information about the mean blood flow intensity or vascularisation of breast lesions by evaluation of the 3D colour histogram. 4D ultrasound offers almost

real time 3D rendered image information and is taken as a basis of multidimensional imaging of the breast. In the following section about 3D and 4D breast ultrasound (US), after a short introduction to technical considerations, multidimensional imaging of solid benign and malignant breast lesions will be discussed. Display options, virtual computer-aided lesion analysis (VoCal), Shell™imaging, 3D-targeting and real-4D breast biopsy technique will be discussed.

3D ultrasound technique and display options

Two principle techniques and the combination of both exist to obtain a 3D US information: manually or automatically scanner movement with echo-data processing along the US-

Correspondence to: Christian Weismann , Diagnostic & Interventional Breast Department, University Institute of Diagnostic Radiology, St.Johanns Hospital, Salzburger Landeskliniken, Salzburg, Austria. E-mail: steinbacher@salzburg.co.at

beam. All demonstrated cases were investigated with a linear array 2D and 3D US volume transducer, 5-13 MHz, with a 30° volume sector angle combined with the Voluson 730 (GE Medical Systems-Kretztechnik Ultrasound, Zipf, Austria). The Voluson™ technique offers the option to acquire a 3D US volume data set automatically with one and the same transducer without freehand movement of the probe. In about 2-3 seconds the system obtains the entire 3D data volume set (about 10 MByte) and displays the information in a multiplanar image display mode.

Multiplanar display mode

The multiplanar representation uses the 3D US information from the three planes (A-, B- and C-plane) that cut the voxel and which are orthogonal to each other. The A-plane shows the original scan plane during typical 2D US investigation and volume acquisition. The B-plane is orthogonal to A and C and offers the typical rectangular US information of two-dimensional scanning, for example, the sagittal or transversal plane. The completely new diagnostic information is obtained by the coronal plane (C-plane), which is orthogonal to A and B. Furthermore, the system allows navigation through the entire acquired volume conducting parallel interactive movement through the image slices. In all 3 planes a coloured dot (A: yellow, B: orange, C: blue) indicating an identical voxel can be directed in every activated plane into the volume of interest (VOI). Synchronous parallel image movement in the corresponding orthogonal planes can be observed and shows the VOI rectangular reformatted. A dynamic analysis of the 3D acquired US information of an anatomical detail is available and is easier to understand, e.g., complex collecting duct branching.

Niche mode view

The 3D US data are represented as a “cut-

open” view of, e.g., the interior view of a tumorous breast lesion and its surrounding tissue. This mode also demonstrates the relationship of the converging subareolar collecting ductal system impressively. After 3D US data acquisition the volume offers the entire nipple area and the retromamillary region in one volume. An optimal time-gain adjustment is necessary to reduce shadowing behind the nipple area for full diagnostic information of the ductal system.

Surface mode

The surface mode provides the assessment of rendering surface structures. A good result of surface rendering can be obtained by studying the inner structures of a cyst or an intraductal papilloma outlined by echopoor fluid. The grey values of the surface are identical with the grey values of the original scan. An impressive surface information of a more complex three-dimensional lesion morphology can be acquired.

Transparency mode

The acquired US volume data allow a three-dimensional rendering using transparency mode and fading, e.g., between a maximum or minimum mode adjustment. This mode gives reliable information of ductal anatomy and pathology, e.g., intraductal papilloma. Additionally, an animated study distinctly illustrates ductal branching or intraductal pathological structures and gives information of their spatial relationships.

3D US characterization of solid breast lesions

All 2D and 3D US investigations were performed with the patients in supine position with elevated arms. The typical 2D US analysis of breast lesion shape, width and depth ratio,

margin characterization, lesion compressibility, lesion echogenicity and echo texture followed. The additional 3D/4D US information first displayed in the multiplanar mode offers the new coronal plane lesion aspect and allows a categorization into different breast masses by retracting and compressing lesion patterns as described by Rotten and colleagues.^{1,2}

Fibroadenoma

The typical two-dimensional US appearance of a fibroadenoma is characterized by a well-defined ovoid or round (70%), partly lobulated, homogenous hyporeflexive mass (76%), with a sometimes thin hyperechogenic boundary to the surrounding tissue forming a pseudo capsule. Lateral shadowing (65%) and hyperreflexivity behind the fibroadenoma (in 25% to 38%) may be visible. Ten % show dorsal hyporeflexivity.³ The typical 2-dimensional cross-sectional ovoid shape with the long axis diameter parallel to the skin and a transversal width-to-sagittal depth ratio of >1 , can be found in about 70%. In 30% a lobulated polycyclic fibroadenoma with slightly inhomogenous internal echogenicity may occur. Mostly the short axis depth diameter can be compressed in about 20%. As described by Rahbar⁴ the most reliable 2D US features characterizing a benign lesion are a round or oval shape (94% benign), circumscribed margins (91% benign) and a width-to-depth (anteroposterior dimension) ratio greater than 1.4 (89% benign).

3D US gives reliable information of the lesion shape. Fibroadenomas often show a round base, like a coin positioned parallel to the skin, embedded by breast tissue. Due to their transversal width-to-sagittal depth ratio of >1 on 2D cross-sectional images, they have a more cylindrical morphology than assumed by 2D US. Also real-time 2D US most of the time is not enough to give a clear understanding of the three-dimensional lesion aspect in cases

of the more complex bases of fibroadenomas with lobulation of their surfaces and dumbbell-like or irregular aspects. In about 2-3 seconds the Voluson technique offers a 3D multiplanary image of the fibroadenoma without any dependence on long or short axis lesion diameter or angulation. Different measurements of width and depth distances can be accurately obtained, guided by all three planes.

3D US volume datasets show more objective fibroadenoma compressibility than 2D US, because during echo palpation a well-defined embedded lesion is movable and the probability increases that 2D US causes depth-axis diameter measurement in different positions, with the consequence of measuring incorrect distances. Comparing the three-dimensional morphology of the lesion before and after compression with 3D US datasets provide correct measurements of comparable slices.

Rotten and colleagues^{1,2} investigated 186 solid breast lesions and described 2 predominant tissue patterns surrounding the breast lesion and visible in the coronal plane: the compressive pattern associated with benign lesions such as fibroadenomas and the retraction pattern, which was highly suggestive for malignancy. The 3D statistical performance to differentiate malignant from benign by the criteria of compressive and retraction pattern showed in the study of Rotten et al. a high specificity (0.938), high sensitivity (0.914) and high predictive values (positive pv: 0.869, negative pv: 0.960).

In my own studies of 254 solid breast lesions I found 86 (34%) lesions with a compressive pattern and 107 (42%) lesions with a retraction (star like) pattern sign. In the compressive pattern group 85 (99%) lesions were benign and 1 invasive lobular carcinoma of 5 mm long axis diameter imitated benign breast disease. The retraction pattern group of 107 lesions included 89 (83%) malignant lesions and 18 benign lesions mimicking malignancy. In 61 (24%) lesions criteria of compression as well as retraction were visible.

Therefore a third so called "indeterminate group" was necessary to establish. In this indeterminate group 48 (79%) lesions were benign and 13 (21%) lesions malignant.

The statistical analysis of my study group showed for the compression pattern (indicating benignancy) and retraction pattern (indicating malignancy) a sensitivity of 99.4%, a specificity of 82.5%, a positive predictive value of 0.9, a negative predictive value of 0.99.

The compressive pattern of a fibroadenoma shows a thin or different wide hyperechogenic boundary to the surrounding tissue caused by a space-occupying lesion. Sometimes forming a pseudo capsule, developed by distortion and compression of the surrounding structures, a fibroadenoma does not infiltrate the neighbouring tissue.

Invasive breast carcinoma

The macromorphological growth pattern of breast cancer is heterogenous. Invasive breast cancer can show a stellate and/or nodular aspect, a circumscribed mass, a diffuse infiltrating growth pattern, or can be developed as a papillary carcinoma or a rare intracystic carcinoma.

Seventy-five % of invasive breast cancers are invasive ductal carcinomas frequently arising in the extralobular portion of the terminal duct. Macropathologically, they usually appear as a solid nodular mass with stellate margins due to the tumorous infiltration into the surrounding tissue followed by fibroplastic reaction with architectural distortion. Additional intraductal tumorous spread combined with intraductal microcalcifications often can be found. In 10 to 15% invasive lobular carcinomas are arising of the epithelial layer of the lobule. They tend to grow diffuse along ducts, vessels and Cooper ligaments like wallpaper combined with architectural distortion, and frequently form diffuse palpable lesions, skin thickening (15%) and skin retraction (21%) In contrast the invasive mucous car-

cinoma and the invasive medullary carcinoma (5-7% of all invasive breast cancers) show smooth marginated borders with a pseudocapsule and imitate benign lesions like a fibroadenoma.

According to the study of Rahbar⁴ 2D US features that characterize lesions as malignant are irregular shape (61% malignant), microlobulated (67% malignant), spiculated (67% malignant) and a width-to-depth (anteroposterior dimension) ratio of 1.4 or less (40% malignant). Most of the time the tumour centre is characterized by a homogenous echo-poor fibrohyalinosis followed by a dorsal shadowing due to ultrasound energy absorption. The echo-rich margins are the expression of many different tissue components of tumour cells, fibrous strands, fatty tissue and surrounding glandular parenchyma indicating the tumorous growth and infiltration zone. Mammography clearly shows this stellate infiltration pattern with the architectural distortion of the neighbouring structures.

3D US is the first ultrasound imaging modality which offers simultaneously the coronal, transversal and sagittal plane for eliminating the architectural distortion as in mammography. Although 2D US shows signs of disrupted connective tissue layers and changes of the shape and disruption of the superficial fascia in the transversal and sagittal planes, these signs are less impressive compared with the tissue distortion presented in the coronal plane. Even in stellate carcinomas smaller than 1 cm in diameter, the retraction pattern is visible in the coronal plane.

Multifocal breast cancer results from different invasive cancer origins of the ductal system of one glandular lobe and is a common finding. Translating and rotating the entire acquired 3D volume data of a breast cancer and the surrounding tissue in the multiplanar display mode, gives the opportunity easier to understand the underlying process of multifocal breast cancer disease.⁵

In particular, invasive lobular carcinomas

sometimes develop without mammographically and sonographically visible dominating mass. In such a situation the coronal plane helps to visualize the architectural distortion and enables understanding of the underlying pathology. Therefore dense, palpable, especially asymmetrical breast tissue should be investigated by 3D US to detect architectural distortion. When invasive lobular carcinoma forms a more circumscribed mass or tends to produce multifocal lesions, these tumorous lesions have a similar ultrasound aspect like an invasive ductal carcinoma. Although the retraction pattern is highly characteristic for malignant masses, we have to consider benign differential diagnoses such as the radial scar, the sclerosing adenosis or postoperative scarring.

Volume CONTRAST IMAGING (VCI)

Volume Contrast Imaging is a real-time 4D ultrasound technique which offers thick-slice rendering (4 mm slice thickness) or thin-slice rendering (2 mm slice thickness). The render algorithm is a combination of surface- and transparency mode. The most modern Voluson 730 technology offers VCI in the typical 2D ultrasound accessible planes as well as in the coronal plane. The advantage of the VCI technique compared with conventional 2D ultrasound is the contrast enhanced representation of almost isoechogenic lesions compared to the background. As a consequence VCI provides an accurate measurement and safe needle guidance into, e.g., an echo-poor fibroadenoma surrounded by echo-poor fatty tissue.

Volume calculation (VoCal)

The "3DVIEW™" is a workstation-like integrated computer program that offers volume calculations (VoCal). The basic principle of VoCal is to combine geometric surface infor-

mation with the volume dataset of a lesion.^{5,6} On the condition that the lesion is circumscribed with clear contours, the VoCal software enables automated or manual volume calculation. The surface geometry is defined by rotation of an image plane around a fixed axis. The surface geometry can be visualized as a coloured surface, a wire mesh model or a rendered greyscale surface. Well-defined lesions including fibroadenomas, papillomas or rare, well-defined breast cancers such as medullary or mucous carcinomas can be evaluated by VoCal.

3D power-Doppler combined with Shell™ imaging

The vascularisation of a breast lesion can be investigated using 3D technique with power-Doppler (amplitude-based colour-Doppler sonography) and frequency-based color-Doppler sonography. The neovascularisation of a carcinoma with an irregular vascular pattern, arterio-venous shunts and missing vessel-autoregulation in contrast to normal breast tissue vessels, is the background for many studies with two-dimensional ultrasound and computer-assisted quantitative colour Doppler analysis aiming at a differentiation between malignant and benign breast lesions.⁷⁻⁹ The morphological pattern of tumour vessels and tumour feeding vessels is an approach for 3D power-Doppler studies. 3D power-Doppler imaging provides the analysis of blood flow and three-dimensional vascularisation patterns of the entire tumorous lesion without the limitation of scanning only two-dimensional planes, including the potential problem that the most representative slice might not be scanned.

3D power-Doppler volume information offers, combined with the "3DVIEW" software an effective tool to evaluate the colour histogram and the spatial distribution of the vessels inside and outside of the malignant or be-

nign tumour. 3D reconstructions of the colour volume data are an effective tool for studying the three-dimensional vessel distribution and the potential irregularities in vessel shape.^{5,6} The colour histogram gives information about the vascularisation index (VI), the flow index (FI) and the vascularisation-flow index (VFI) inside a user-defined volume of interest (VOI). The vascularisation index (VI) gives information in percent [%] about the amount of colour values (vessels) in that volume of interest. The VI is calculated by dividing the figure of colour values by the figure of total voxels minus the background voxels of selected VOI. The dimensionless flow index (FI) measures the mean blood flow intensity. The figure ranges from 0 to 100. FI is calculated as the ratio of weighted colour values (weighted by their amplitudes) to the number of the colour values. The vascularisation-flow index (VFI) gives combined information of vascularisation and mean blood flow intensity. The figure of the VFI is also dimensionless and ranges from 0 to 100. It is calculated by dividing the weighted colour values (weighted by their amplitudes) by the total voxels minus the background voxels.

After defining a volume of interest (VOI)^{5,6} either with manual contour tracing of a well-circumscribed lesion or with a spherical contour of an ill-defined mass, we can create different shells with varying shell thicknesses. The shell is defined by "parallel" contours and shell geometry consists of an outside and inside surface with a calculated volume in between. The 3D US information inside the defined shell like the colour histogram parameters or gray scale parameters are immediately available. Additionally the "3DVIEW" software allows to vary the shell position in relation to the defined VOI: inside, outside or symmetrical. This software feature enables the comparison of a significant amount of colour histogram information from different areas of a lesion, for example the marginal lesion zone with the entire lesion or a combina-

tion of the surrounding tissue zone and the neighbouring tumorous zone.

These correlations can be obtained and compared with each acquired 3D power-Doppler dataset from datasets at different times of the same lesion. For example, before and after the application of echo-enhancing contrast agents. In 1997 Madjar and Jellins¹⁰ described the contrast enhancement flow from the periphery to the centre of malignant as well as benign tumors by 2D US studies. In that study the carcinomas showed this pattern more pronounced, with the malignant neovascularisation revealed as having a distinct radiating pattern and a vascular corona, equivalent to the growth zone of the tumour, visible in the echo-dense rim seen on B-mode US. 3D power-Doppler combined with the representation of three-dimensional vessel architecture, VoCal, Shell imaging, colour histogram and the additional option of intravenous application of microbubble contrast agents are important for further studies of tumour neoangiogenesis to determine their diagnostic efficacy for differentiation of benign and malignant lesions.

3D-targeting technique

The sonographic visibility of a suspicious lesion is the basis for an ultrasound-guided biopsy. 3D breast US offers a correlation of typical "freehand" 2D US guided core- or fine needle biopsy and hook wire localization of palpable and non palpable lesions in order to optimise tissue sampling and to reduce the miss rate.^{11,12} The consequence of 3D-targeting should be a reduction of needle passes without increase of miss rate due to objective 3 dimensional demonstration of correct or incorrect core- or fine needle position.¹³ First a 3D US volume dataset is acquired to study the morphology of the lesion. The multiplanar scan plane analysis offers comprehensive information of the lesion and the surround-

ding structures. For large-core needle biopsy (14-gauge) with local anaesthesia a 2-3 mm skin incision is performed. In typical free-hand 2D US guidance¹⁴ the needle path should be as horizontal as possible to optimise visualization of the needle length and needle tip. Via the 13-gauge coaxial cannula a 14-gauge core-needle is positioned in front of the lesion. After a 22 mm core-needle stroke using a BIP (High Speed-Multi) biopsy gun (Biomed Instrumente und Produkte GesmbH, Tlärkenfeld, Germany) the Voluson technique offers the option to acquire a 3D US volume data set with one and the same transducer without freehand movement of the probe. In about 4 seconds the system acquires the entire 3D data volume and displays the information of the needle position in relation to the lesion accurately in a multiplanar imaging mode. This needle position check in all 3 planes is called 3D-targeting.¹⁵

Real-4D US breast biopsy

The Voluson 730 allows real-4D US needle guidance during breast biopsy. The acquired real-4D US volume data are displayed in a multiplanar scan plane analysis mode. Compared to conventional freehand 2D US needle guidance, real-4D offers additionally permanent information of all three planes in the multiplanary display mode, a rendered image of the breast lesion and needle position. The real-time three-dimensional analysis of lesion position as well as needle position in all three planes allows to navigate the core-needle in an optimal prefer position. After core-needle stroke, 3D-targeting follows unveiling the correct or incorrect needle position.

References

1. Rotten D, Levailant J-M, Zerat L. Use of three-dimensional ultrasound mammography to analyze normal breast tissue and solid breast masses. Chapter 11. In: Merz E, editor. *3-D ultrasonography in obstetrics and gynecology*. Philadelphia: Lippincott Williams & Wilkins; 1998. p. 73-8.
2. Rotten D, Levailant J-M, Zerat L. Analysis of normal breast tissue and of solid breast masses using three-dimensional ultrasound mammography. *Ultrasound Obstet Gynecol* 1999; **14**: 114-24.
3. Teubner J, Bohrer M, van Kaick G, et al. Correlation between histopathology and echomorphology in breast cancer. Madjar H, Teubner J, Hackeljer BJ, editors. *Breast ultrasound update*. Basel: Karger; 1994. p. 63-74.
4. Rahbar G, Sie AC, Hansen GC, Prince JS, Melany ML, Reynolds HE, et al. Benign versus malignant solid breast masses: US differentiation. *Radiology* 1999; **213**: 889-94.
5. Weismann CF. Ultra-som tridimensional da mama. Montenegro CAB, Rezende Filho J, Almeida Lima ML, editors. *Ultra-som tridimensional atlas comentado*. Rio de Janeiro: Editora Guanabara Koogan S.A., 2001; 151-72.
6. Weismann CF. Three-dimensional sonography of the breast. In: Kurjak A, Kupesic S. editors: *Clinical application of 3D sonography*. New York: Parthenon Publishing; 2000. p. 215-28.
7. Huber S, Delorme S, Knopp MV, Junkermann H, Zuna I, von Fournier D, et al. Breast tumors: computer-assisted quantitative assessment with color Doppler US. *Radiology* 1994; **192**: 797-801.
8. Delorme S, Zuna I, Huber S, Albert B, Bahner ML, Junkermann H, et al. Colour Doppler sonography in breast tumours: an update. *Eur Radiol* 1998; **8**: 189-93.
9. Kedar RP, Cosgrove D, McCready VR, Bamber JC, Carter ER. Microbubble contrast agent for color Doppler US: effect on breast masses. *Radiology* 1996; **198**: 679-86.
10. Madjar H, Jellins J. Role of echo enhanced ultrasound in breast mass investigations. *Eur J Ultrasound* 1997; **5**: 65-75.
11. Jackman RJ, Nowels KW, Rodriguez-Soto J, Marzoni FA Jr, Finkelstein SI, Shepard MJ. Stereotactic, automated, large core needle biopsy of nonpalpable breast lesions: false-negative and histologic underestimation rates after longterm follow-up. *Radiology* 1999; **210**: 799-805.

12. Liberman L, Dershaw DD, Glassman JR, Abramson AF, Morris EA, LaTrenta LR, et al. Analysis of cancers not diagnosed at stereotactic core breast biopsy. *Radiology* 1997; **203**: 151-7.
13. Weismann CF, Forstner R, Prokop E, Rettenbacher T. Three-dimensional targeting technique: can the number of core needle biopsies of a breast lesion be reduced without diagnostic loss? *Radiology* 2000; **217(Suppl)**: 493.
14. Parker SH, Jobe WE, Dennis MA, Stavros AT, Johnson KK, Yakes WF, et al. US-guided automated large-core biopsy. *Radiology* 1993; **187**: 507-11.
15. Weismann CF, Forstner R, Prokop E, Rettenbacher T. Three-dimensional targeting: a new three-dimensional ultrasound technique to evaluate needle position during breast biopsy. *Ultrasound Obstet Gynecol* 2000; **16**: 359-64.

The contribution of new US technologies to US differential diagnosis of nonpalpable lesions

Giorgio Rizzatto, Roberta Chersevani, Martina Locatelli

Department of Diagnostic Imaging, General Hospital, Gorizia, Italy

Background. Gray-scale ultrasound (US) patterns are still the best indicators of the risk of malignancy and correlation with mammography and guidance to bioptical procedures are still the gold standard in breast diagnosis. But recent technological advancements in ultrasound offer new diagnostic capabilities that integrate conventional US imaging: 3D, CAD, perfusion imaging and elastography.

Conclusions. The US technologies allow to differentiate and grade the vascularity of breast lesions (both with conventional technologies and with contrast enhancers) and to evaluate the elastic properties of the normal and pathologic tissues (elastography). Both these technologies are on the way of becoming commercially available on medium and high-end US instruments. But they must still be considered as research tools because their diagnostic efficacy requires more widely clinical testing.

Key words: breast, ultrasound, perfusion imaging, elastography, nonpalpable lesions

Introduction

Gray-scale ultrasound (US) patterns are still the best indicators of the risk of malignancy and correlation with mammography and guidance to bioptical procedures are still the gold standard in breast diagnosis.

But recent technological advancements in ultrasound offer new diagnostic capabilities that integrate conventional US imaging: 3D, CAD, perfusion imaging and elastography.

They allow increasing the number of signs that support the final diagnosis and open new application fields.

Actually the technologies that seem to be more promising allow to differentiate and grade the vascularity of breast lesions (both with conventional technologies and with contrast enhancers) and to evaluate the elastic properties of the normal and pathologic tissues (elastography). Both these technologies are on the way of becoming commercially available on medium and high-end US instruments. But they must still be considered as research tools because their diagnostic efficacy requires more widely clinical testing.

Assessing vascularity

Although the use of contrast-enhanced ultrasonography for breast imaging is less established than other applications, it is an excit-

ing technique with great potential. The principles of contrast-enhanced ultrasonography of breast cancers are similar to those for all tumours, and are based on the detection of tumour-associated neoangiogenesis. In the breast, neoangiogenesis is characteristic of both invasive disease and in situ cancer including high-grade ductal carcinoma in situ (DCIS).

Breast tumours present with increased vascular density, irregular and often chaotic branching and penetrating vessels, and sometimes incomplete vascular walls that permit leakage of contrast agent into the surrounding tissue; this diagnostic clue for malignancy is currently used with magnetic resonance imaging (MRI). Since angiogenesis correlates with tumour grade (and presence of metastatic disease), a patient's prognosis can be partly determined from the degree of angiogenesis observed at diagnostic imaging.

Conventional vascular US

Continuous progression in ultrasound technology and related software's has greatly refined the diagnostic capability of this technique in breast pathology.

Vascular assessment has progressed enough to depict vessels in almost all the tumors and in most fibroadenomas.¹ Modern ultrasound scanners have sufficient sensitivity to detect blood flow through small blood vessels of 1 mm or less in diameter and with blood flow on the order of 1 cm/s. This allows visualization of arterioles and venules, but does not reveal flow through smaller blood vessels at capillary level.

Fibroadenomas are the most common benign tumour in the breast. Clinically, these tumours tend to be soft and mobile, and are seen mostly in younger women. On colour and power Doppler US, fibroadenomas generally have poor vascularity; vessels are peripheral, with a nest arrangement, regular and small.

In contrast, malignant tumors have numerous central and penetrating, branching vessels with irregular caliber and velocities. These patterns reflect the abnormalities that are peculiar for rapidly growing tumors: irregular and variable vessel caliber, elongated and coiled vessels, arteriovenous shunts, disturbed dichotomous branching and decreasing of caliber, and incomplete vascular wall.² The correlation between the vascular disorganization and the grade of tumoural anaplasia is very close.

Benign tumors may have one vascular pole while malignant tumours can have more than one.

The best results are obtained when Doppler frequency is higher than 5 MHz, pulse repetition frequency is between 600 and 800 Hz, and the area of interest is scanned with minimal compression. The relative risk for malignancy is higher when the vessels exhibit irregular morphology and irregular velocities (Table 1); these two characteristics contribute to define the "mosaic" pattern.

Informations obtained with conventional colour Doppler are very helpful for detecting small lesions and axillary nodes with large fatty infiltration of the hilum. In most of the cases vascularity allows correct diagnosis of intramammary nodes and acts as major alert for inflammations and malignancies. Ozdemir et al.³ prospectively examined with Doppler 112 lesions (70 malignant and 42 benign) detected with mammography and sonography; Doppler studies increased the specificity of

Table 1. Malignant characteristics of the vascularity in solid breast nodules

| Characteristic | Relative risk | Relative risk |
|-------------------------|-------------------|-------------------|
| | Masses < 15 mm | Masses > 15 mm |
| Irregular morphology | 5.8 | 4.7 |
| Irregular velocities | 3.2 | 4.3 |
| Multiple poles | 2.1 | 2.0 |
| Central vessels only | 2.6 | 3.4 |
| Peripheral vessels only | 1.2 | 1.4 |

mammography and gray scale sonography for lesions 10 mm and smaller (from 88.9% to 100%) and for those larger than 10 mm (from 70% to 96.6%).

There is some overlap, however, in the vascular properties of breast lesions. At conventional ultrasonography, false-positive results are mostly given by hypervascularized inflammatory lesions, proliferating and juvenile fibroadenomas and phylloid tumours. There are also false negatives, particularly small tubular or ductal lesions with intense fibrosis giving an avascular appearance. Intraductal carcinoma is covered by the original basement membrane and is supplied by perfusion only from capillary vessels out of the ducts; the only exception is a papillary form with fibrovascular cores.⁴ In invasive carcinoma tumoural cells are accompanied by the surrounding angiogenesis, and are supplied from capillary vessels in the circumference.

Early experience in contrast-enhanced vascular assessment

Initially, contrast-enhanced ultrasonography was used in breast imaging to increase the sensitivity and specificity of color Doppler scanning.⁵ The use of contrast agents markedly improved visualisation of the intratumoural vascular architecture (today similar images are obtained with conventional Doppler and accurate technique).

Using the presence of vascularity as criterion for malignancy, Moon et al.⁶ found an increase in sensitivity (36% to 95%), positive and negative predictive values, but a reduction in specificity (86% to 79%) due to the hypervascularity of some benign lesions. Weind et al.⁷ had already demonstrated an overlapping in the microvessel distribution between carcinomas and fibroadenomas. Ellis,⁸ reevaluating their results, pointed out that the higher was the grade of tumour in their series the higher the distribution ratio and that fibroadenomas and grade I tumours had no substantial differ-

ence in vascular distribution. These results confirm that frequently there is little functional difference between low-grade invasive tumours and benign tumours.

Schroeder et al.⁹ have compared the different published studies with unenhanced and enhanced colour Doppler and found that the diagnostic accuracy has improved by contrast enhancement. This was mainly caused by better assessment of the vascular architecture and better depiction of the hypervascularity of malignancies.

Stuhrmann et al.¹⁰ tested the possibility of improving the evaluation of benign breast lesions at Doppler sonography in patients scheduled for surgical resection. They measured the degree of enhancement provided by Levovist® (scored on an ad hoc 5-point scale), the number of tumour vessels, the time to maximal enhancement, and vascular morphology and course (classified as: avascular lesions; lesions with monomorphic or peripheral vessels; and lesions with irregular penetrating vessels). They observed more vessels and faster, stronger enhancement in malignant tumours compared to benign lesions, but the best distinction was afforded by vascular morphology and course, with a 90% sensitivity. However, the 81% specificity limited the clinical utility of this approach. Later reports confirmed that irregularities in the morphology and course of tumoural vessels may be highly suggestive of malignancies leading to a sensitivity of 95% and specificity of 83% or higher.^{11,12} As reported by Zdemir et al.,¹³ really only in the category BI-RADS™ 4 the combination of mammography-grey scale sonography and contrast-enhanced Doppler may achieve a higher specificity (71%) and positive predictive value (70%) than mammography-grey scale US (39% and 53%, respectively).

Contrast-enhanced Doppler was tested also in the difficult distinction between postoperative scar and tumour recurrence. Many studies have confirmed that contrast-en-

hanced hypervascularity may suggest recurrency.⁹ Contrast-enhanced US was found to substantially reduce biopsy rates¹⁴ and was suggested as an alternative to MRI, particularly in the first 18 postoperative months, when nodular scars or granulomas may also be vascularized with decreasing tendency parallel to the increasing age of the scar.¹⁵

Unfortunately most of the results originating from all the published series on breast masses did not correlate well with the microvessel density determined histopathologically, and so far this imaging modality has not translated into increased diagnostic accuracy. Since the breast is a relatively superficial organ, diagnostic biopsy is considered safe and is performed as a gold standard. Thus, there is less demand for an imaging technique to differentiate between malignant and benign lesions.

Doppler ultrasonography, even with contrast agents, enables visualization of blood vessels at the level of arterioles and venules, but does not reveal flow through the capillary bed. The relatively poor correlation between Doppler flow parameters and histopathological analysis of microvessel density confirms that Doppler US visualizes mainly tumoural macrovasculature. Therefore, there is need for an imaging modality that provides information about a lesion's microvasculature, because of the correlation with markers such as HER2 positively, lymphovascular invasion, metastatic disease and poorer prognosis.

The specificity and sensitivity of evaluating breast lesions with MRI is improved by performing quantitative imaging with the aid of contrast agents: malignant tumours show early enhancement followed by washout or plateau, whereas benign lesions exhibit a gradual increase in enhancement from early to late phases. To determine if this phenomenon is also observed during dynamic contrast-enhanced ultrasonography, Huber et al.¹⁵ studied 47 patients with breast lesions and measured colour pixel density on

Doppler US for 3 minutes after injection of Levovist®. They reported a shorter time to peak enhancement for carcinoma than for benign tumours. Different time-intensity curves have been found for carcinomas, fibroadenomas and scars.¹ Focal inflammations, due to their markedly increased vascularity, showed the same curves of malignancies. But the wash-out behaviour, although different, was adversely influenced by the continuous bubble destruction induced by the high US mechanical pressure.

Ultrasonography of the breast with new-generation contrast agents

New contrast agents are less fragile and allow use of specific softwares that reveal the perfusional flow even in the smallest vessels.¹⁷

Actual experience is based on the use of a blood-pool echo contrast agent. SonoVue® (Bracco, Milan, Italy) consists of microbubbles containing sulphur-hexafluoride (SF₆) and encapsulated by a flexible phospholipid shell. These microbubbles have a mean diameter of 2.5 µm, with 99% smaller than 11 µm, allowing a free passage of capillaries but keeping the agent within the vascular lumen (intravascular tracer).

The microbubble suspension contains 8 µl/ml SF₆ gas. The best results in the breast are obtained with bolus injections of 4.8 ml administered intravenously through a 3 ways connector, followed by an injection of 5 ml saline solution for flushing.

Due to the flexibility of the microbubbles phospholipidic shell the reflectivity of SonoVue® is very high. This results in a strong echo enhancement. Due to the poor solubility and diffusivity of SF₆ this agent is also highly resistant to pressure.

Depending on the frequency and amplitude (Mechanical Index - MI) of the ultrasound wave, SonoVue® microbubbles may reflect the incident wave repeatedly without being altered (low MI continuous imaging).

The reflected wave contains harmonic frequency components caused by the non-linear bubble oscillations. Because the microbubbles are very flexible significant harmonic response is obtained even at very low MI.

Although harmonics are also generated during propagation of ultrasound waves in tissues, SonoVue® microbubbles generate echoes that are considerably larger than tissue echoes at harmonic frequencies. Contrast-specific imaging modes have been developed in order to accurately discriminate between the harmonic response from microbubbles and the response from tissue.

This results in perfusional images of the tumoural microcirculation based only on the microbubbles response. Microvascular blood velocities on the order of 0.1-10 mm/sec that cannot be detected with conventional Doppler methods can be demonstrated with this technique.

Actual experience is based on the use of Contrast Tuned Imaging (CNTi™) that is a low MI technique proposed by Esaote (Genoa, Italy) in which the fundamental echo is filtered out and only the second harmonic echo is detected by the US probe. The best perfusional imaging in the breast is obtained with MI values between 0.1 and 0.08, without reducing too much the field of view to avoid superficial artefacts and with the focal zone positioned just behind the deeper lesion margin. Perfusion is seen as an area of enhancement on the background of a nearly absent tissue signal and with minimal microbubble destruction. The resolution is rather poor in harmonic mode, and may be problematic for detecting small lesions.

Linear hyperechoic structures, like ligaments, often act as reference structures to keep the right scanning position.

CNTi™ has the capability to render the time-intensity curves. The signal perfusion intensity is monitored over time in selected tumour regions of interest (ROIs) and plotted on a final graph. Curves can be filtered and

normalized according to the baseline signal intensity in the selected ROIs.

A group of European physicians is participating in the multicentre project PUMEB 04-05 (Perfusion Ultrasound Multicenter European Breast study) to determine appropriate uses of low MI contrast tuned imaging in the evaluation of breast cancers. The group is led by myself and includes R. Chersevani, E. Cassano, A. Gambaro (Italy), J. Camps Herrero (Spain), S. Paebke (Germany) and G. Ralleigh (United Kingdom). The clinical applications of contrast-enhanced US that are being evaluated in PUMEB 04-05 are described as follows.

Lesion characterisation

There is a major difference in the behaviour of the contrast agents that are used in MRI and US; therefore both the size of the enhanced area and the time-intensity curves may differ especially in the later phases.

Tumour angiogenesis is a sequential process. During the organization of tumour-associated capillary networks neovessels progressively acquire their distinctive structural and functional characteristics.¹⁸ Their lining is formed by fenestrated endothelial cells limited by a discontinuous basement membrane; as a result the neoangiogenic vessels are more permeable than the normal ones.

Vascular endothelial growth factor (VEGF) is the cytokine that directly stimulates endothelial cell division and migration; it strongly increases the permeability allowing the extravasation of plasma proteins and resulting in the formation of an extravascular gel conducive to neovascular growth.¹⁹

In contrast-enhanced MRI the actual tracers cross the tumour microvessels and extravasate in the extravascular tumoural space; this capability is responsible of the major capability of MRI to differentiate different angiogenic properties and to assess changes in angiogenesis during neoadjuvant therapy.²⁰

On the contrary the diameter of SonoVue® microbubbles keeps the agent within the vascular lumen (intravascular tracer). Therefore the area of the perfusion and the correlated time-intensity curves strictly correspond to the neoangiogenetic vascular bed, and not to the extravascular tumour space.

Some new characteristics issue from CNTi™ clinical use:

- Avascular lesions (adenosis, fibrotic changes, scars) do not exhibit internal perfusion;

- Fibroadenomas usually have only a peripheral rim of perfusion;

- Some fibroadenomas have a diffuse perfusion and a peripheral rim during the latest phases (75 sec and more);

- The perfused area in malignancies is always larger than the vascular area seen with contrast-enhanced Doppler. Cospicuity differs mainly in infiltrating tumours with acoustic shadowing and in lobular carcinomas growing without mass;

- Tumoural perfusion may be non homogeneous, mainly in larger or treated tumours;

- Tumoural perfusion slightly differs in the same patient with different injections; this might be related to the differences induced by the manual injection and/or the correlation with the cardiac cycle;

- Tumoural perfusion is lower in older patients (60 years and after);

- Time-to-peak is usually shorter for malignancies (20-25 secs) than for benign lesions (30 secs and more);

- Time-to-peak is slightly increased for in situ and low grade invasive carcinomas;

- Time-intensity curves in invasive tumours, probably due to the presence of important arteriovenous shunts, exhibit a very rapid wash-out;

- Time-intensity curves in benign lesions or in situ carcinomas have a longer plateau and/or a less steep gradient during the wash-out phase.

Many of these characteristics seem to cor-

relate very well to the different vascular arrangements of breast pathologies. This is only a preliminary experience and must be supported by larger series of cases; but it gives an idea of the potentials of US perfusion imaging. No doubt that biopsies offer more reassuring informations but we must foresee if these possibilities will have an impact on some breast clinical and imaging problems, and the new therapies.

Evaluation of lesions first identified with MRI

Currently, MRI is the most sensitive technique for detecting breast cancer; although specificity is high, biopsy is still required for nonpalpable lesions evident only on MR images. Expertise to perform MRI-guided biopsy or localization presently exists only in few centers; moreover MRI-guided procedures are time consuming and a rate of technical failure of 20%.

MRI-detected lesions may be localized with "second-look" US to obtain additional information or to guide real time biopsy. LaTrenta et al.²¹ identified 23% of 93 suspicious, nonpalpable and mammographically occult lesions with a median size of 0.9 mm. The likelihood of carcinoma was higher among lesions with a US correlate (43% carcinoma) than lesions without a US correlate (14% carcinoma). Conventional US, however, may be ineffective in locating the malignant lesion in patients who have multiple benign cysts or fibroadenomas.

With dynamic contrast-enhanced US, it may be easier to locate the malignant lesion on the basis of an enhancement time course similar to that observed at MRI. This application is important because it may permit accurate guidance for biopsy.

Detection of lymph node metastases as alternative to sentinel lymph node procedure

Today, most patients with breast cancer un-

dergo local resection or mastectomy, as well as axillary lymph node dissection if a sentinel lymph node (SLN) procedure has provided evidence of malignancy. This procedure involves biopsy and histopathological analysis of the first draining (sentinel) lymph node, identified by following the clearance through the lymphatic system of a radioactive or coloured dye injected into the breast near the tumour.

Use of the SLN procedure is justified by the knowledge that when the sentinel node is negative for malignancy, there is very low likelihood that the tumour has metastasized to the axillary nodes; in this case many surgical groups now avoid axillary dissection.

In general SLN is an accurate procedure, but pitfalls exist. Studies correlating the results of SLN biopsy with axillary dissection in more than 3.000 patients have shown that SLN biopsy has a technical success rate of 88%, sensitivity of 93%, and accuracy of 97%.²² Veronesi et al.²³ have found 32% of positive SLNs in 516 patients with primary breast cancer in whom the tumour was less than or equal to 2 cm in diameter; in 34% the SLNs were seeded only by micrometastases (foci ≤ 2 mm in diameter).

Sonography can usually identify enlarged reactive or metastatic nodes. In vitro studies demonstrate that metastatic disease is often indicated by an enlarged and round shaped node, the absence of an echogenic hilum, a marginal bulging or a small hypoechoic area within the echogenic cortex.^{24,25} Doppler studies show a reduced vascularity inside the metastatic deposits; in case of massive metastatic infiltration the remaining vessels are displaced at the periphery of the node.²⁶ Conventional US have a great potential; both specificity and positive predictive value are high.²⁷ US guided biopsy can confirm a positive diagnosis²⁸ and these patients can be immediately scheduled for nodal dissection.

US actual resolution is within the range of macrometastases (3 mm or more); this situa-

tion is expected in around 20 to 25% of all the breast cancer patients.

Some new characteristics issue from CNTi™ clinical use:

- Normal or reactive cortex has always an intense, homogeneous perfusion;
- Marginal bulgings without lack of perfusion may reflect normal morphologic variability;
- In the early phase of metastatic seeding the node is highly reactive, with diffuse and homogeneous enhancement;
- CNTi™ has not enough resolution to depict micrometastases (≤ 2 mm in diameter) but small deposits larger than 3 mm are clearly seen as non perfused "black" areas not always predictable on the basis of conventional imaging and Doppler;
- In case of massive infiltration the perfused not involved area is always larger than shown with conventional imaging and Doppler;
- In case of enlarged nodes with Doppler massive vascularity the behaviour of the perfusion progression may suggest different pathologies.

Many imaging groups dealing with a large number of breast cancers have already appreciated the accuracy and the advantages offered by sonography in assessing the nodal status.²⁷ Nodes can be assessed in a very early phase and US can guide very precisely a needle in the suspicious areas.

Perfusion imaging offers an unique capability in picking up the metastatic areas in all the different nodal locations that may be involved by breast carcinoma. Small deposits, 3 mm and more, located in the normal cortex are easily discovered and are precisely assessed with biopsy. False positives may be related to small fibrotic changes or granulomas. In case of enlarged nodes that exhibit poor vascularity on conventional Doppler the needle is guided in the metastatic areas that are usually smaller than with conventional imaging. In other cases the intense but inhomogeneous speckled enhancement in the early ar-

terial phase that seems to be mostly related to lymphomas,²⁹ is accurate enough to readress the patient.

Perfusion imaging actually increases the already high positive predictive value of US in nodal assessment. When a node is positive on US and biopsy the patient is scheduled for axillary dissection and a SLN procedure is avoided. This happens in around 20% of patients with breast cancer. Imaging impact is very high because of the reduced cost of the diagnostic procedure and the better scheduling of the operation room.

Monitoring the response of advanced breast cancers to neoadjuvant therapy

Advanced breast cancers (ABC) include local recurrence, disseminated disease or locally advanced breast cancer (LABC). In this last stage the tumour in the breast is usually more than 5 cm across or it has destroyed the superficial fascia and invaded the subcutaneous lymphatic network, or it has spread to the axillary nodes or to other nodes or tissues near the breast.

Neoadjuvant therapy includes standard cytotoxic and /or hormonal manipulation. About 75% of these LABC regress with cytotoxic treatment allowing surgery with disease free margins. In more than 50% of these patients there is no tumour left or only microscopic tumour.³⁰ In the responsive area cancer tissue is transformed to xanthogranulomatous lesion with the infiltrations of macrophages and lymphocytes.⁴ It is replaced by myxomatous fibrous tissue and then by cicatricial tissue. The cases with a high proportion of intraductal component have lower response,⁴ the larger number of residual cancer cells are found within the ducts and preserve their proliferative activity. In all the tumours there is a consistent reduction in mitotic activity and in global microvessel density. Complete response to neoadjuvant chemotherapy is documented also for axillary nodal

metastases. Kuerer et al.³¹ reported complete axillary conversion in 23% of patients. Arimampagan et al.³² found a complete response in 22% of patients; in 10% conversion was complete for both axilla and primary tumour.

The management of ABC is really an expanding field. Many trials are now going on to evaluate also the potentials of novel combinations or new cytotoxics like anthracyclines and taxanes, or the effects of monoclonal antibodies like excerptin. Future developments will include host response modifiers like agents which suppress angiogenesis.

The challenges for breast imaging lie in the ability to incorporate technologies to ensure both accurate staging and effective monitoring of tumour response.

Mammography and conventional US have limited efficiency; they usually measure the tumor response evaluating the changes of its diameter, morphology and echopattern. MRI seems to be the most accurate imaging modality.^{33,34} The correlation between tumour diameter measured by histopathology and MRI is very high; a clear reduction in size is usually seen only after the third cycle. Size reduction is usually associated with a decrease of the contrast enhancement parameters.

MRI is not universally available. Optimisation of an ultrasonographic protocol to monitor treatment outcomes would be advantageous clinically and economically.

Huber et al.³⁵ have already documented an increased US efficiency when colour Doppler flow imaging is added to conventional US. A good efficiency has also proved for very short interval monitoring of the neoangiogenetic vascularity of inflammatory lesions undergoing antibiotic therapy.⁵

More recently Pollard et al.³⁶ have documented the potentials of a destruction-replenishment US technique in monitoring the antineoangiogenetic effects of therapy in rat models.

Preliminary experience with CNTi™ demonstrates that contrast-enhanced Dop-

pler may give false negative vascular patterns while perfusion imaging still registers important residual intratumoural vascularity.

Actually perfusion US must be considered as the only alternative to MRI; moreover it offers the possibility of guiding further biopsies on the residual areas. In the future, with the clinical introduction of new therapies, it will be very important to understand if monitoring should be restricted to the tumoural vessels or also the extravascular bed. This decision will determine the choice in favour of perfusion US or MRI.

Evaluation of microcalcification in DCIS

Patients with DCIS usually present with clinically occult screen-detected microcalcification, which is biopsied using stereotactic guidance. Stereotactic biopsy can significantly underestimate (by approximately 8-20%) the presence of invasive disease necessitating delayed axillary node sampling and multiple operations.^{37,38}

Investigators have previously demonstrated that large clusters (>10 mm) of microcalcifications are visible with high frequency US.^{5,39} In addition DCIS may manifest as a hypoechoic mass, acoustic shadowing and/or intraductal abnormality. Abnormal vascularity has previously been demonstrated using Power Doppler in areas of DCIS.⁴⁰

Currently, areas of microcalcification are biopsied during lengthy stereotactic procedures. The ability to guide biopsy by contrast-enhanced US would render the procedure more comfortable for the patient and would permit clinicians to excise the most intensely vascularised lesions; this may translate into an improved detection of invasive foci within areas of DCIS. High-grade DCIS is associated with increased microvessel density next to the arm, negative ER and positive HER2 status, and poor prognosis. Contrast-enhanced ultrasonography may contribute in the evaluation of these patients by stratifying lesions, de-

scribing tumour biology, and providing information regarding prognosis and the likelihood of success with systemic therapies. The use of SonoVue® during CNTi™ may be a useful adjunct to mammography and percutaneous biopsy in assessment of these lesions.

Future developments

Future developments are needed both for technology and contrast agents.

Probably large matrix transducers will help in acquire larger 3D volumes and CAD will increase the recognition of small enhancing lesions, therefore allowing helping screening procedures. But tracers must change in their properties, with both longer recirculating time and higher resolution without movement artefacts.

Two major interests are linked to US perfusion imaging.

First the capability to vehiculate drugs or other components within the microbubble. They will be targeted and linked to specific tissues; or they will be monitored up to the peak perfusion within the tumour, or even benign pathologies like inflammations. Fusion with molecular imaging and optical probes might be part of this future. The same transducer will use higher energies to destroy the microbubbles or to partially fragment their shells and to release the drug in the proper time. The same perfusion US imaging will monitor the effects of therapy.

Second improvement will be the capability of new contrast agents to enter the lymphatic stream and to fully replace radiotracers in the SLN procedure.

Some of these future applications are already working within ongoing projects on animal models.⁴¹⁻⁴⁷

Assessing elasticity

During last years a new diagnostic strategy has emerged which uses US to assess tissues

differences in elasticity or stiffness. A weak repetitive movement of the transducer produces a feeble compression on breast tissues that are different in the way they can be compressed. Thus they produce a variable distortion in the backscattered waves that are collected during and post tissue compression. The computerized analysis of the distortion of the echo signal gives information related to the elasticity of normal components of breast tissue and pathological lesions. A way to differentiate them not related to sonographic parameters is than available and complementary to conventional real time US.^{48,49}

Presently the elastosonographic unit is a conventional US unit with an elastographic modulus and the same transducer is used to perform both exams. An oval adaptor is applied on the top of the array in order to allow a perpendicular contact between array and skin. Strain data are converted into a colour scale imaging that is superimposed on B-mode imaging. Colours range from red, corresponding to soft tissue, to blue, the stiff one. *Ex vivo* specimen studies suggest that the degree of stiffness may correlate with the malignancy of the lesion. Benign lesions are less soft than breast tissue and cancer is very stiff. Moreover what seems to characterise breast carcinoma is the tendency to be visible on elastosonography on a wider area than that of B-mode.^{50,51}

Actually no significant *in vivo* clinical experience with elastography is reported in the literature. We assessed *in vivo* elastographic behaviour of breast lesions and the potential application of this new technique. We evaluated 107 known breast lesions previously studied with B-mode and eventually with some other cases were benign controls unvaried for more than two years on US controls.

On the basis of the elastographic behaviour showed by the lesions, we distribute the patterns into a five scores classification: three-layered presentation of the lesion (score 1); totally soft lesion (score 2); soft and stiff mixed behaviour of the lesion (score 3); totally stiff

lesion (score 4) and stiff area larger than that represented in B-mode exam (score 5). This classification is slightly different from the previous one reported by Ito et al.;⁵² it seemed to us to be easier to apply to the kind of lesions we studied in our clinical setting. In the first score we classified 45 cysts (28 simple, 17 complicated), 3 fibroadenomas 1 granuloma. Six fibroadenomas, 3 myrocyst-microcalcifications plaques and 1 scar were found in second score. Several different benign lesions, mostly fibroadenomas, fell in score 3. Two fibroadenomas (1 calcified), 1 carcinoma and 1 papilloma were put in score 4. Score 5 included mostly carcinomas (12) and 1 case of benign fibrosis.

The number of lesions is too small to allow a definite evaluation of the potential role of elastosonography. Nevertheless, apart the expected overlap seen in the intermediate scores, we found a sharp distribution of the lesions in score 1 and in score 5. These findings suggest the chance of distinguishing solid from liquid or simil-liquid lesions presenting with a score 1 pattern. The three-layered pattern is efficient especially in cases of complicated cysts, difficult to evaluate on B-mode exam.

A second interesting finding is the appearance of some lesions, subsequently proved to be cancers, as stiff larger areas compared with the size evaluated on B-mode.

Some aspects other aspects attracted our attention. First the size of some of the malignant lesions (less than one centimeter in diameter). Second, two cancers that presented as hyperechoic area or iso-hypoechoic area with strong posterior enhancement. The corresponding elastographic pattern was a clear blue stain. These cases suggest a complementary role of elastography, especially in cases that are not easy to manage with B-mode and colour Doppler.

In our experience the diagnostic limitations were represented by the overlap among multiple benign lesions with intermediate

elasticity patterns. Technical limitations were found in 4 cases of in which the breast was incompressible, because of a large haematoma or because the whole gland was extremely fibrous and firm. In one case the lesion lied in the lower part of an involved breast close to mammary sulcus and the scanning space was insufficient for a correct movement of the transducer.

References

- Rizzato G, Martegani A, Chersevani R, Macorig D, Vrtovec M, Aiani L, et al. Importance of staging of breast cancer and role of contrast ultrasound. *Eur Radiol* 2001; **11(Suppl 3)**: E47-E52
- Less JR, Skalak TC, Sevick EM, Jain RK. Microvascular architecture in a mammary carcinoma: branching patterns and vessel dimensions. *Cancer Res* 1991; **51**: 265-73.
- Ozdemir A, Ozdemir H, Maral I, Konus O, Yucel S, Isik S. Differential diagnosis of solid breast lesions. Contribution of Doppler studies to mammography and gray scale imaging. *J Ultrasound Med* 2001; **20**: 1091-101.
- Wu W, Kamma H, Ueno E, Fujiwara M, Satoh H, Hara H, et al. The intraductal component of breast cancer is poorly responsive to neo-adjuvant chemotherapy. *Oncol Rep* 2002; **9**: 1027-31.
- Rizzato G, Chersevani R. Breast ultrasound and new technologies. *Eur J Radiol* 1998; **27(Suppl 2)**: S242-S9.
- Moon WK, Im JG, Noh DY, Han MC. Nonpalpable breast lesions: evaluation with power Doppler US and a microbubble contrast agent-initial experience. *Radiology* 2000; **217**: 240-6.
- Weind KL, Maier CF, Rutt BK, Moussa MI. Invasive carcinomas and fibroadenomas of the breast: comparison of microvessel distributions. Implications for imaging modalities. *Radiology* 1998; **208**: 477-83.
- Ellis RL. Differentiation of benign versus malignant breast disease. *Radiology* 1999; **210**: 878-80.
- Schroeder RJ, Bostanjoglo M, Rademaker J, Maeurer J, Felix R. Role of power Doppler techniques and ultrasound contrast enhancement in the differential diagnosis of focal breast lesions. *Eur Radiol* 2003; **13**: 68-79
- Stuhrmann M, Aronius R, Roefke C, Schietzel M. [Vascularization of breast tumors: use of ultrasound contrast medium in evaluating tumor entity. Preliminary results. J. [Article in German]. *Rofa* 1998; **169**: 360-4.
- Schroeder RJ, Maeurer J, Vogl TJ, Hidajat N, Hadijuana J, Venz S, et al. D-galactose based signal-enhanced color Doppler sonography of breast tumors and tumorlike lesions. *Invest Radiol* 1999; **34**: 109-15.
- Sehgal CM, Arger PH, Rowling SE, Conant EF, Reynolds C, Patton JA. Quantitative vascularity of breast masses by Doppler imaging: regional variations and diagnostic implications. *J Ultrasound Med* 2000; **19**: 427-40.
- Zdemir A, Kilic K, Ozdemir H, Yucel C, Andac S, Colak MI. Contrast-enhanced power Doppler sonography in breast lesions: effect on differential diagnosis after mammography and gray scale sonography. *J Ultrasound Med* 2004; **23**: 183-19.
- Winehouse J, Douek M, Holz K, Madjar H, Gillams A, Lees W, et al. Contrast-enhanced color Doppler ultrasonography in suspected breast cancer recurrence. *Br J Surg* 1999; **86**: 1198-201.
- Stuhrmann M, Aronius R, Schietzel M. Tumor vascularity of breast lesions: potentials and limits of contrast-enhanced Doppler sonography. *AJR Am J Roentgenol* 2000; **175**: 1585-9.
- Huber S, Helbich T, Kettenbach J, Dock W, Zuna I, Delorme S. Effects of a microbubble contrast agent on breast tumors: computer-assisted quantitative assessment with color Doppler US-early experience. *Radiology* 1998; **208**: 485-9.
- Rizzato G. Contrast-enhanced ultrasound examination of breast lesions. *Eur Radiol* 2003; **13**: D63-D5.
- Scoazec J. Tumor angiogenesis. *Ann Pathol* 2000; **20**: 25-37.
- Rosen LS. Clinical experience with angiogenesis signaling inhibitors: focus on vascular endothelial growth factor (VEGF) blockers. *Cancer Control* 2002; **9**: 36-44.
- Knopp MV, Weiss E, Sinn HP, Mattern J, Junkermann H, Radeleff J, et al. Pathophysiologic basis of contrast enhancement in breast tumors. *J Magn Reson Imaging* 1999; **10**: 260-6.
- LaTrenta LR, Menell JH, Morris EA, Abramson AF, Dershaw DD, Liberman L. Breast lesions detected with MR imaging: utility and importance of identification with US. *Radiology* 2003; **227**: 856-61.

22. Liberman L. Lymphoscintigraphy for lymphatic mapping in breast carcinoma. *Radiology* 2003; **228**: 313-5.
23. Veronesi U, Paganelli G, Viale G, Luini A, Zurrada S, Galimberti V, et al. A randomized comparison of sentinel-node biopsy with routine axillary dissection in breast cancer. *N Engl J Med* 2003; **349**: 546-53.
24. Feu J, Tresserra F, Fabregas R, Navarro B, Grases PJ, Suris JC, et al. Metastatic breast carcinoma in axillary lymph nodes: in vitro US detection. *Radiology* 1997; **205**: 831-5.
25. Tateishi T, Machi J, Feleppa EJ, Oishi R, Furumoto N, McCarthy LJ, et al. In vitro B-mode ultrasonographic criteria for diagnosing axillary lymph node metastasis of breast cancer. *J Ultrasound Med* 1999; **18**: 349-56.
26. Yang WT, Chang J, Metreweli C. Patients with breast cancer: differences in color Doppler flow and gray-scale US features of benign and malignant axillary lymph nodes. *Radiology* 2000; **215**: 568-73.
27. Rizzato G. Towards a more sophisticated use of breast ultrasound. *Eur Radiol* 2001; **11**: 2425-35.
28. de Kanter AY, van Eijck CH, van Geel AN, Kruijt RH, Henzen SC, Paul MA, et al. Multicentre study of ultrasonographically guided axillary node biopsy in patients with breast cancer. *Br J Surg* 1999; **86**: 1459-62.
29. Rubaltelli L, Khadivi Y, Tregnaghi A, Stramare R, Ferro F, Borsato S, et al. Evaluation of lymph node perfusion using continuous mode harmonic ultrasonography with a second-generation contrast agent. *J Ultrasound Med* 2004; **23**: 829-36.
30. Honkoop AH, Pinedo HM, De Jong JS, Verheul HM, Linn SC, Hoekman K, et al. Effects of chemotherapy on pathologic and biologic characteristics of locally advanced breast cancer. *Am J Clin Pathol* 1997; **107**: 211-8.
31. Kuerer HM, Sahin AA, Hunt KK, Newman LA, Breslin TM, Ames FC, et al. Incidence and impact of documented eradication of breast cancer axillary lymph node metastases before surgery in patients treated with neoadjuvant chemotherapy. *Ann Surg* 1999; **230**: 72-8.
32. Arimappamagan A, Kadambari D, Srinivasan K, Krishnan R, Elangovan S, Reddy KS. Complete axillary conversion after neoadjuvant chemotherapy in locally advanced breast cancer: a step towards conserving axilla? *Indian J Cancer* 2004; **41**: 13-7.
33. Wasser K, Klein SK, Fink C, Junkermann H, Sinn HP, Zuna I, et al. Evaluation of neoadjuvant chemotherapeutic response of breast cancer using dynamic MRI with high temporal resolution. *Eur Radiol* 2003; **13**: 80-7.
34. Delille JP, Slanetz PJ, Yeh ED, Halpern EF, Kopans DB, Garrido L. Invasive ductal breast carcinoma response to neoadjuvant chemotherapy: noninvasive monitoring with functional MR imaging pilot study. *Radiology* 2003; **228**: 63-9.
35. Huber S, Medl M, Helbich T, Taucher S, Wagner T, Rudas M, et al. Locally advanced breast carcinoma: computer assisted semiquantitative analysis of color Doppler ultrasonography in the evaluation of tumor response to neoadjuvant chemotherapy (work in progress). *J Ultrasound Med* 2000; **19**: 601-7.
36. Pollard RE, Sadlowski AR, Bloch SH, Murray L, Wisner ER, Griffey S, et al. Contrast-assisted destruction-replenishment ultrasound for the assessment of tumor microvasculature in a rat model. *Technol Cancer Res Treat* 2003; **1**: 459-70.
37. Hoorntje LE, Schipper ME, Peeters PH, Bellot F, Storm RK, Borel Rinkes IH. The finding of invasive cancer after a preoperative diagnosis of ductal carcinoma-in-situ: causes of ductal carcinoma-in-situ underestimates with stereotactic 14-gauge needle biopsy. *Ann Surg Oncol* 2003; **10**: 748-53.
38. Leifland K, Lundquist H, Lagerstedt U, Svane G. Comparison of preoperative simultaneous stereotactic fine needle aspiration biopsy and stereotactic core needle biopsy in ductal carcinoma in situ of the breast. *Acta Radiol* 2003; **44**: 213-7.
39. Yang WT, Tse GM. Sonographic, mammographic, and histopathologic correlation of symptomatic ductal carcinoma in situ. *AJR Am J Roentgenol* 2004; **182**: 101-10.
40. Teh WL, Wilson AR, Evans AJ, Burrell H, Pinder SE, Ellis IO. Ultrasound guided core biopsy of suspicious mammographic calcifications using high frequency and power Doppler ultrasound. *Clin Radiol* 2000; **55**: 390-4.
41. Allen JS, May DJ, Ferrara KW. Dynamics of therapeutic ultrasound contrast agents. *Ultrasound Med Biol* 2002; **28**: 805-16.
42. Dayton PA, Ferrara KW. Targeted imaging using ultrasound. *J Magn Reson Imaging* 2002; **16**: 362-77.
43. May DJ, Allen JS, Ferrara KW. Dynamics and fragmentation of thick-shelled microbubbles. *IEEE Trans Ultrason Ferroelectr Freq Control* 2002; **49**: 1400-10.

44. Mattrey RF, Kono Y, Baker K, Peterson T. Sentinel lymph node imaging with microbubble ultrasound contrast material. *Acad Radiol* 2002; **9(Suppl 1)**: S231-S5.
45. Wisner ER, Ferrara KW, Short RE, Ottoboni TB, Gabe JD, Patel D. Sentinel node detection using contrast-enhanced power Doppler ultrasound lymphography. *Invest Radiol* 2003; **38**: 358-65.
46. Choi SH, Kono Y, Corbeil J, Lucidarme O, Mattrey RF. Model to quantify lymph node enhancement on indirect sonographic lymphography. *AJR Am J Roentgenol* 2004; **183**: 513-7.
47. Goldberg BB, Merton DA, Liu JB, Thakur M, Murphy GF, Needleman L, et al. (2004) Sentinel lymph nodes in a swine model with melanoma: contrast-enhanced lymphatic US. *Radiology* **230**: 727-34.
48. Ophir J, Cespedes I, Ponnekanti H, Yazdi Y, Li X. Elastography: a quantitative method for imaging the elasticity of biological tissues. *Ultrason Imaging* 1991; **13**: 111-34.
49. Liu HT, Sun LZ, Wang G, Vannier MW. Analytic modeling of breast elastography. *Med Phys* 2003; **30**: 2340-9.
50. Garra BS, Cespedes EI, Ophir J, Spratt SR, Zurbier RA, Magnant CM, et al. Elastography of breast lesions: initial clinical results. *Radiology* 1997; **202**: 79-86.
51. Krouskop TA, Wheeler TM, Kallel F, Garra BS, Hall T. Elastic moduli of breast and prostate tissues under compression. *Ultrason Imaging* 1998; **20**: 260-74.
52. Ito A, Ueno E, Tohno E, et al. Clinical application of elastography to breast tissue. *Proceeding of the 11th Meeting of the Japan Association of Breast and Thyroid Sonology*. Utsunomiya, Oct 12, 2003. p. 50-1.

Vacuum biopsy of the breast Experience of St-Jan Hospital in Brugge

Luc Steyaert, Filip Van Kerkhove, Jan Casselman

Department of Radiology-Medical Imaging, St-Jan Hospital, Brugge, Belgium

Background. Mammotome is a percutaneous biopsy technique with a large needle, assisted by vacuum aspiration. The single insertion technique allows to collect multiple large tissue samples, which gives a more reliable histological result. The technique can be used under stereotactic, MRI or ultrasound guidance. The technique is used under local anesthesia, on an outpatient basis.

Conclusions. Although it is essentially a diagnostic technique, it has a therapeutic potential in some cases. Recently, the technique has been FDA approved for the removal of benign nodular lesions. Worldwide, over 2 million procedures have already been performed. It has the potential to replace surgical open biopsy, with a similar accuracy and at a lower cost, and it is less invasive.

Key words: breast, vacuum biopsy, mamomat, stereotactic guidance, MRI, ultrasound

Technique and procedure

The Mammotome needle comes in 3 sizes (14, 11 and 8 G) and has a double aspiration system. The tip is either blunted or bladed; the latter facilitates the insertion between tissue planes. An advantage of the system is that a single insertion allows retrieval of multiple (theoretically unlimited) samples.¹

Once the needle correctly positioned, the needle opens, tissue is aspirated in the biopsy window, and a cylinder is cut by a rotating knife. By retracting the inner part of the needle, the tissue sample is retrieved, while the needle stays in accurate position.

The average weight of the cores is higher than a standard biopsy: 300 mg (8G), 100 mg (11G) or 35mg (14G) compared to 17mg for a 14G core biopsy.

By retrieving several samples, it is possible to remove completely a nodular lesion up to 2.5-3 cm; the 8G needle is best suited for these larger nodules.

The disposable needle is mounted on a handheld device, that is connected to a computer controlled unit by mechanical and electrical cables, and 2 vacuum lines. The different functions of the device are commanded by footswitches, and a screen allows to have visual control over the procedure.

The biopsy is done under local anaesthesia and requires a small skin incision of 4-5mm. The precise application of anaesthesia deeper around the lesion facilitates the insertion and accurate placement of the large needle. The

Correspondence to: Luc Steyaert, Dept. of Radiology-Medical Imaging, St-Jan Hospital, B-8000 Brugge, Belgium; Phone:+32 50 45 21 00; E-mail: luc.steyaert@azbrugge.be

needle is placed under the lesion that has to be biopsied, so that we have a good vision on the lesion and the needle; in some cases a lateral placement is required to avoid skin aspiration; the advantage of ultrasound guidance is the possibility to monitor in real time, and to have longitudinal or transverse imaging. In case of bleeding, the vacuum allows to aspirate the blood.^{2,3}

After retracting the needle, manual local compression is applied to prevent haematoma formation. The incision is carefully closed with Dermabond® in order to have minimal scar.

The average procedure time is 30-40min.

Indications

The main indication of Mammotome is biopsy of clusters of microcalcifications, which is usually done under *stereotactic* guidance. This method has a largely proven reliability and should replace surgical open biopsy.

The most convenient and most comfortable way to do this procedure is on a prone table. We use the Fischer table for our procedures. The patient is lying comfortably in a prone position, without seeing the procedure itself, which is more relaxing. The biopsy can be performed from almost any direction, 360° around the breast, and there is the possibility of frontal and lateral approach, so that virtually any lesion in the breast can be reached with the Mammotome needle. The table is equipped with a digital spot Mammography, which speeds up the procedure, since we have nearly instant visualisation.

Under *MRI* guidance, the technique has indications in the diagnosis of suspicious enhancing lesions, which has no clear expression on mammography or ultrasound. The procedure is lengthier than the US or Mammography guided one, and requires special equipment.

The ultrasound guided procedure is still some matter of discussion, but should also re-

place surgical biopsy for nodular lesion, and replace even surgery for complete removal of certain types of benign lesions.⁴

In our experience, the main indications are:⁵

Probably benign or indeterminate nodular lesions

Most frequent indications are palpable or non palpable nodular lesions or areas of tissue changes (Birads 4 and 3). We always try to remove the lesion completely so that there is no uncertainty on later control images.⁶ In our experience, the psychological impact of the complete removal is very important in reassuring the patient.

Very small suspicious lesion

Lesions <5mm can sometimes be difficult to biopsy with standard core biopsy; Mammotome allows a more certain histological result.

Lesions in difficult location

The absence of a forward throw of the needle reduces the risk of touching sensitive structures; we recommend the use of Mammotome in lesions close to the nipple, the thoracic wall, the skin or the axillary region.

Areas of localised attenuation

Most of the time, these are caused by areas of fibrosis, but localised attenuation can be the only sign of an invasive lobular carcinoma. A large sampling is recommended in these cases.

Isolated, complex fibrocystic areas

Only a large histological sampling allows a correct histological differentiation⁷ between fibrocystic changes, atypia and in situ carcinoma; in our experience, all of these tissue changes are sometimes present in the same area.

Papillomas

Small solitary papillomas can be accurately diagnosed and removed using Mammotome. In our experience and according to recent literature,⁸ clinical manifestations also disappear after complete removal.

Clusters of microcalcifications

Many clusters are visible on ultrasound. In difficult locations, where stereotactic procedure is hazardous, like close to the nipple, to the skin, or the axillary region, ultrasound guidance offers a reliable and secure alternative because of the real time monitoring.⁹

Very hard lesions, with inconclusive previous biopsy or FNAC

Due to the vacuum aspiration and the rotating cutter, even in the hardest lesions, where adequate sampling with core fails, good histological results are obtained with Mammotome.

Removal of benign lesions

Breast lesions, certainly when they are palpable, cause a lot of uncertainty and anxiety to the patient; inconclusive reports aggravate these conditions; a strong family history of cancer is also an aggravating factor. Because we always have to consider the attitude of the patient in the presence of a breast lesion, frequently the decision is made to surgically remove a lesion. Mammotome can be a better and less expensive alternative.^{6,10} Recently, FDA approved the use of the device for this purpose.

Lesions up to 2.5-3 cm can be completely removed with minimal or no scarring. The technique is very well supported by the patients.

Discussed indications: radial scar, large intracystic lesions

Small radial scars, without associated nodular centre on ultrasound, are less frequently associated with malignancy than previously thought. Although a Mammotome biopsy can establish a correct diagnosis, the biggest inconvenient is that the pathologist misses the integrity of the lesion. This is also the case for larger papillary intracystic lesions.

Results

We use Mammotome for nearly 5 years now and have performed around 1300 procedures; this represents about 30% of our breast biopsies. The majority of the biopsies are done with core needle, most 16 or 18G; FNAC is rarely used for solid lesions because of the limited information.

About 48% of the Mammotome procedures are done under stereotactic guidance, 45% under ultrasound, and 7% under MRI (this relatively high percentage is explained by the fact that we are the only centre in the country that is equipped for MRI-guided procedures).

In the mammographic cases, 29% malignancies and 7% of atypical ductal hyperplasia were found; 64% of the cases were benign, which eliminated the need for short term follow-up. Of the malignant cases 88.7% were in situ carcinomas! We only had 2 false negative results in the beginning, mainly due to inexperience.

The ultrasound cases showed give a lower number of malignant cases, which is normal, due to the type of indications. We had 16% malignancies, 4% atypia and 80% benign lesions. If we do not take in account the fibroadenomas removed "on request" (as an alternative for surgery), and if we consider papillomas as "postive" cases, we had 64% benign and 36% of positive biopsies.

The MRI-guided procedures resulted in 32% malignant, 2% of atypia and 66% of benign cases.

Conclusions

Overall, Mammotome is a very reliable sampling technique,¹¹ with very few complications, is relatively easy to use, and well supported by the patients. Compared to surgical biopsy, the cost is 2 to 3 times lower, even without counting the additional "social" cost.¹² Because it is less invasive, it can be used more easily, thus reducing the cost of repetitive controls or more expensive additional exams, and above all it reduces the time between detection and diagnosis, which is very important in reassuring the patient; it can also have a prognostic impact since tumours can be diagnosed in an earlier stage; delayed diagnosis, with potential medico-legal impact, can also be avoided.

The technique can at this moment not be considered as therapeutic in case of malignancy.

In our hospital, the use of Mammotome radically changed the approach of breast pathology. Detection of lesions is done by (full field digital) Mammography frequently combined with high resolution ultrasound; MRI is done only in limited cases. In the presence of an abnormality, no control exams are done, but we try to provide an histological proof, most of the time immediately following the diagnostic imaging. We usually have a definitive histological report within 24 to 48 hours. This gives high patient satisfaction and considerably reduces patient anxiety.

Ultrasound guided core biopsy is the most frequently used procedure; Mammotome is reserved for more difficult lesions and for microcalcifications. Surgical open biopsy has virtually been eliminated in our hospital.

There is practically no more surgery for benign lesions. In case of malignancy, a one step therapeutic operation can be planned, with a fully informed patient.

Due to the high number of small lesions and in situ lesions, breast conserving surgery and sentinel node procedure are done in a majority of cases.

All cases are discussed in a multi-disciplinary team, which meets weekly.

The use of Mammotome is in our experience an important addition in our daily practice.

References

1. Wilson R. *Large core biopsy techniques of the breast*. IBUS 92-96; 2000.
2. Parker SH, Klaus AJ, McWey PJ, Schilling KJ, Cupples TE, Duchesne N, et al. Sonographically guided directional vacuum-assisted breast biopsy using a handheld device. *AJR Am J Roentgenol* 2001; **177**: 405-8.
3. Johnson AT, Henry-Tillman RS, Smith LF, Harshfield D, Korourian S, et al. Percutaneous excisional breast biopsy. *Am J Surg* 2002; **184**: 550-4.
4. Meloni GB, Dessole S, Becchere MP, Soro D, Capobianco G, Ambrosini G, et al. Ultrasound-guided mammotome vacuum biopsy for the diagnosis of impalpable breast lesions. *Ultrasound Obstet Gynecol* 2001; **18**: 520-4.
5. Steyaert L, Rigauts H. Prélèvements assistés par aspiration, sous guidage échographique. *J Le Sein* 2003; **13**: 201-2.
6. Fine RE, Whitworth PW, Kim JA, Harness JK, Boyd BA, Burak WE Jr. Low-risk palpable breast masses removed using a vacuum-assisted handheld device. *Am J Surg* 2003; **186**: 362-7.
7. Hung WK, Lam HS, Lau Y, Chan CM, Yip AW. Diagnostic accuracy of vacuum-assisted biopsy device for image-detected breast lesions. *ANZ J Surg* 2001; **71**: 457-60.
8. Dennis MA, Parker S, Kaske TI, Stavros AT, Camp J. Incidental treatment of nipple discharge caused by benign intraductal papilloma through diagnostic Mammotome biopsy. *AJR Am J Roentgenol* 2000; **174**: 1263-8.
9. Steyaert L, Van Slambrouck K, Ghekiere J, Delanote J, Rigauts H. Feasibility of ultrasound guided Mammotome, biopsy for microcalcifications: report of 31 cases. *Proceedings of the 3rd EUSOBI Congress*, 12 -14 September 2001, Stockholm, Sweden.
10. Fine RE, Boyd BA, Whitworth PW, Kim JA, Harness JK, Burak WE. Percutaneous removal of benign breast masses using a vacuum-assisted hand-held device with ultrasound guidance. *Am J Surg* 2002; **184**: 332-6.

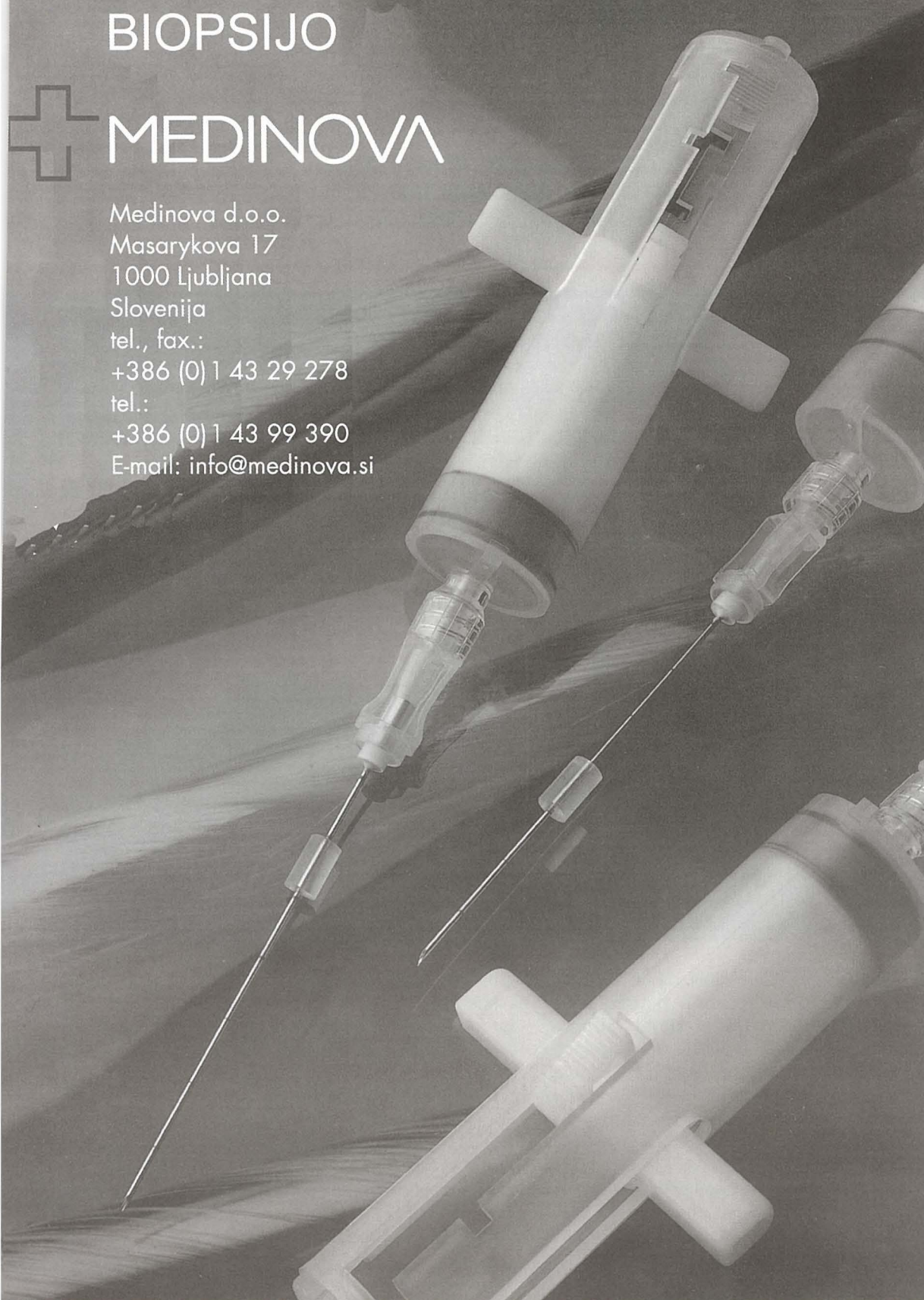
11. Brem RF, Schoonjans JM, Sanow L, Gatewood OM. Reliability of histologic diagnosis of breast cancer with stereotactic vacuum-assisted biopsy. *Am Surg* 2001; **67**: 388-92.
12. Bonnaerens J. *Multicenter survey in Belgium: total cost of surgical breast biopsy*. 1999.

PROGRAM ZA BIOPSIJO



MEDINOVA

Medinova d.o.o.
Masarykova 17
1000 Ljubljana
Slovenija
tel., fax.:
+386 (0) 1 43 29 278
tel.:
+386 (0) 1 43 99 390
E-mail: info@medinova.si



1. Paterson, AHG. in sod. Journal of Chicago Oncology, 1993; 11; 59-65. 2. Kristensen B in sod. Journal of Internal Medicine, 1999; 246; 67-74. 3. Kanis, JA in sod. Bone 1996; 19: 663-74. 4. Tubiana-Hulin M. in sod. Bull Cancer 2001; 88: 701-7. 5. Mian M. in sod. Int. J. Clin. Pharm Res 1991; XI: 107-14. 6. Atula S. in sod. Drug Safety 2003; 26: 661-671. 7. Hurst M., Noble S. Drug Aging 1999; 15: 143-67. 8. Podatki iz arhiva, Schering OY, Finska. 9. Powles T in sod. J. Clin. Oncol 2002; 20: 3219-24.



Samoobramba | pred kostnimi metastazami.

BONEFOS® je možnost da se ženske z rakom na dojki ubranijo kostnih metastaz; lajša z njimi povezana kostna obolenja¹⁻³ in bolečino⁴, zmanjšuje pojav zlomov^{1,2} in pogostnost pojavnih hiperkalcemij¹. BONEFOS® vzamemo samo enkrat na dan. BONEFOS® odlikuje izvrsten varnostni in tolerančni profil^{1, 5-7}, ki ženskam omogoča daljše preživetje in boljše kakovost življenja. Njegova peroralna oblika je v uporabi več kot 17 let. Predpisali so ga pri več kot 188.000 bolnikih in z njim dosegli izvrstne klinične izkušnje.⁸ Objavljena študija je tudi pokazala, da BONEFOS® v zgodnjem stadiju raka na dojki signifikantno zmanjša pogostnost pojavnih kostnih zasevkov⁹. BONEFOS® je tudi orožje v bolu za svobodno življenje. Obiščite našo spletno stran www.bonefos.com.



Bonefos®
klodronat

Ko je zaščita vaših kosti v vaših rokah!

KODAK MIN-R EV SCREEN-FILM SYSTEM FOR MAMMOGRAPHY

The *ultimate* choice for
enhanced visualization
and easier detection

HEALTH IMAGING
A BETTER VIEW OF LIFE.




meditrade

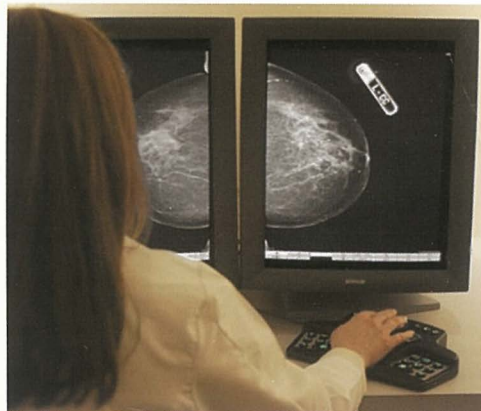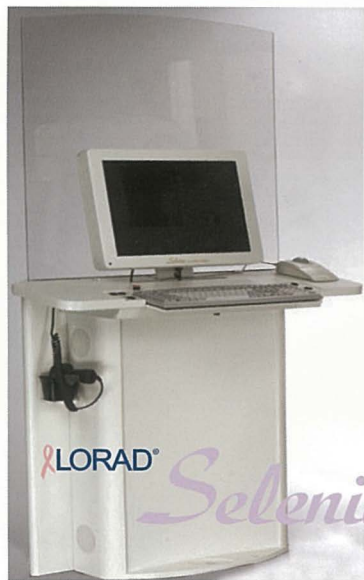
Vodovodna 100
1000 Ljubljana, Slovenia
phone: +386 1 5894 600
fax: +386 1 5684 340
www.meditrade.si

HOLOGIC®


CLARITY OF VISION

**Če iščete vrhunsko
diagnostiko
dojke...**

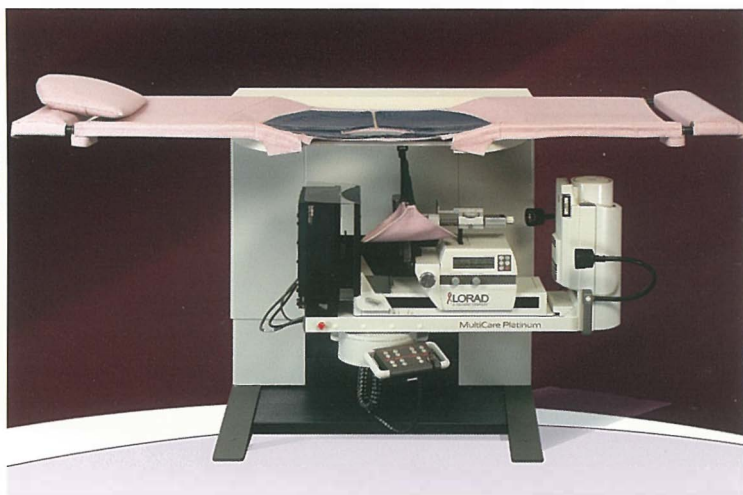
Analogna in digitalna mamografija



**HTC celularna
rešetka**



**MultiCare Platinum
Ležeča biopsija
dojke**



... pokličite nas:

BRAINTEC d.o.o.

Tel: 01 51 13 585, 041 646 855

Faks: 01 51 13 581, email: info@braintec.si



