

ŠOLA MAMOGRAFSKE  
DIAGNOSTIKE

BREAST IMAGING  
COURSE

Uredniki • Editors

*Miljeva Rener*

*Tomaž Vargazon*

*Maksimiljan Kadivec*

1998

Vol. 32 Supplement 7


Ljubljana

ISSN 1318-2099

UDC 616-006

CODEN: RONCEM

## THE DAWN OF A NEW ERA IN MAMMOGRAPHY



This new screen film system provides the highest contrast images of any Kodak mammography system. The new components of this latest mammography system from Kodak are:

A new Kodak Min-R 2190 Screen

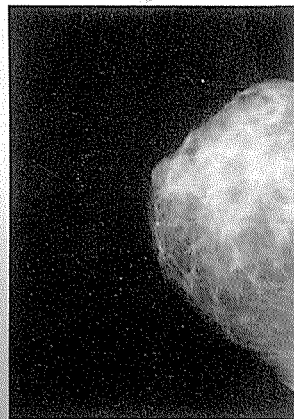
A redesigned Kodak Min-R2 Cassette

A compact Roomlight Film handling System for Mammography,

The Kodak Miniloader 2000

### *Benefits:*

*Improved resolution and contrast  
Access to processed images*



MEDI  
DIAGNOSTIČNI RADIOLOŠKI CENTER

MEDITRADE d.o.o.

Generalni distributer.

Vse informacije na:

tel.: (061) 1894 600

<http://www.meditrade.si>

E-pošta: [info@meditrade.si](mailto:info@meditrade.si)

## RADIOLOGY AND ONCOLOGY

*Radiology and Oncology* is a journal devoted to publication of original contributions in diagnostic and interventional radiology, computerized tomography, ultrasound, magnetic resonance, nuclear medicine, radiotherapy, clinical and experimental oncology, radiobiology, radiophysics and radiation protection.

Editor-in-Chief

**Gregor Serša**

*Ljubljana, Slovenia*

Executive Editor

**Viljem Kovač**

*Ljubljana, Slovenia*

Editor-in-Chief Emeritus

**Tomaž Benulič**

*Ljubljana, Slovenia*

Editorial board

**Marija Auersperg**

*Ljubljana, Slovenia*

**Nada Bešenski**

*Zagreb, Croatia*

**Karl H. Bohuslavizki**

*Hamburg, Germany*

**Haris Boko**

*Zagreb, Croatia*

**Nataša V. Budihna**

*Ljubljana, Slovenia*

**Marjan Budihna**

*Ljubljana, Slovenia*

**Malte Clausen**

*Hamburg, Germany*

**Christoph Clemm**

*München, Germany*

**Mario Corsi**

*Udine, Italy*

**Christian Dittrich**

*Vienna, Austria*

**Ivan Drinković**

*Zagreb, Croatia*

**Gillian Duchesne**

*Melbourne, Australia*

**Béla Fornet**

*Budapest, Hungary*

**Tullio Gibaldi**

*Trieste, Italy*

**Andrija Hebrang**

*Zagreb, Croatia*

**László Horváth**

*Pécs, Hungary*

**Berta Jereb**

*Ljubljana, Slovenia*

**Vladimir Jevtič**

*Ljubljana, Slovenia*

**H. Dieter Kogelnik**

*Salzburg, Austria*

**Jurij Lindtner**

*Ljubljana, Slovenia*

**Ivan Lovasić**

*Rijeka, Croatia*

**Marijan Lovrenčić**

*Zagreb, Croatia*

**Luka Milas**

*Houston, USA*

**Metka Milčinski**

*Ljubljana, Slovenia*

**Maja Osmak**

*Zagreb, Croatia*

**Branko Palčič**

*Vancouver, Canada*

**Jurica Papa**

*Zagreb, Croatia*

**Dušan Pavčnik**

*Portland, USA*

**Stojan Plesničar**

*Ljubljana, Slovenia*

**Ervin B. Podgoršak**

*Montreal, Canada*

**Jan C. Roos**

*Amsterdam, Netherlands*

**Slavko Šimunič**

*Zagreb, Croatia*

**Lojze Šmid**

*Ljubljana, Slovenia*

**Borut Štabuc**

*Ljubljana, Slovenia*

**Andrea Veronesi**

*Gorizia, Italy*

**Živa Zupančič**

*Ljubljana, Slovenia*

*Publishers*

**Slovenian Medical Association – Slovenian Association of Radiology, Nuclear Medicine Society,  
Slovenian Society for Radiotherapy and Oncology, and Slovenian Cancer Society  
Croatian Medical Association – Croatian Society of Radiology**

*Affiliated with*

*Societas Radiologorum Hungarorum  
Friuli-Venezia Giulia regional groups of S.I.R.M.  
(Italian Society of Medical Radiology)*

*Correspondence address*

**Radiology and Oncology**

*Institute of Oncology*

*Vrazov trg 4*

*SI-1000 Ljubljana*

*Slovenia*

*Tel: +386 61 132 00 68*

*Tel/Fax: +386 61 133 74 10*

*Reader for English*

**Olga Shrestha**

*Design*

**Monika Fink-Serša**

*Key words*

**Eva Klemenčič**

*Secretaries*

**Milica Harisch**

**Betka Savski**

*Printed by*

*Imprint d.o.o., Ljubljana, Slovenia*

*Printed in 400 copies*

*Bank account number 50101 678 48454*

*Foreign currency account number*

*50100-620-133-27620-5130/6*

*NLB – Ljubljanska banka d.d. – Ljubljana*

*Subscription fee for institutions 100 \$, individuals 50 \$*

*Single issue for institutions 30 \$, individuals 20 \$*

*The publication of this journal is subsidized by the Ministry of Science and Technology of the Republic of Slovenia.*

*According to the opinion of the Government of the Republic of Slovenia, Public Relation and Media Office, the journal Radiology and Oncology is a publication of informative value, and as such subject to taxation by 5% sales tax.*

*Indexed and abstracted by:*

**BIOMEDICINA SLOVENICA**

**CHEMICAL ABSTRACTS**

**EXCERPTA MEDICA**

*This journal is printed on acid- free paper*

*Radiology and Oncology is now available on the internet at: <http://www.onko-i.si/radiolog/rno.htm>*

## UVODNIK

### Prva šola mamografske diagnostike v Sloveniji


Rak dojke je bolezen, ki med ženskami vzbuja strah in bojazen in je tudi najpogostejši malignom. Pri ženskah, starih od 40 do 60 let, je rak dojke od vseh rakavih obolenj najpogostejši vzrok smrti. Obolenih žensk je tako v razvitem svetu kot tudi pri nas v Sloveniji vsako leto več, zato je zelo pomembno zgodnje odkrivanje, ki nam omogoči uspešno zdravljenje.

Število radiologov, ki kakovostno obvladajo zgodnjo diagnostiko raka dojke, je v Sloveniji malo, premalo za pokritje celotne populacije ogroženih žensk. Ob vsakodnevem delu se je porodila ideja, da bi poskusili izobraziti in prenesti naše znanje in izkušnje na širšo skupino radiologov, ki imajo veselje in željo za delo v mamoloških ambulantah. Program specializacije iz radiologije obsega majhno število ur iz mamološke diagnostike, vemo pa, da slikovna diagnostika patoloških procesov v dojki spada med najzahtevnejše diagnostične metode. Izkušen radiolog-mamolog mora temeljito poznati klasične radiološke slikovne metode in obvladati zaščito pred ionizirajočim sevanjem. Mamolog mora pregledati tisoč in več mamogramov, da si pridobi izkušnje in da je možnost napake čim manjša. Koristni so tudi pogovori in izmenjava informacij s kliničnimi zdravniki in citopatologi. Brez povratne informacije pa bi bilo naše delo ohromljeno.

V zbornik predavanj smo vključili najpomembnejša in najnovejša znanja s področja mamologije, od osnovnega mamograma do najzahtevnejših diagnostičnih metod. Želimo, da bi zbornik vseboval osnovno teoretično znanje za prihodnje radiologe-mamologe, s praktičnim poukom pa si bodo slušatelji pridobili prepotrebne izkušnje.

V organizacijo šole smo vsi sodelavci vložili nemalo truda in upamo, da bo naš prvotni namen, izobraziti določeno število radiologov-mamologov, dosežen. Želimo, da bi šola postala tradicionalna in upamo, da so ji danes postavljeni trdni temelji. Dobre zamisli in nove ideje, kako izboljšati kakovost pouka, bomo v naslednji šoli z veseljem upoštevali.

*Tomaž Vargazon*



# ŠOLA MAMOGRAFSKE DIAGNOSTIKE

## *Organizatorji:*

**Onkološki inštitut &**

**Katedra za onkologijo in radioterapijo, Katedra za radiologijo, Medicinska fakulteta,  
Univerza v Ljubljani**

*Teoretični del:* 8. – 9. maj 1998, Ljubljana (Ljubljanski sejem d.d.)

*Praktični del:* teden dni, po razporedu od junija do decembra 1998; Ljubljana (Onkološki inštitut, Oddelek za radiologijo)

*Organizacijski odbor:* asist. Maksimiljan Kadivec, dr. med. (predsednik); prof. dr. Zvonimir Rudolf, dr. med.; prof. dr. Vladimir Jevtič, dr. med.; Tomaž Vargazon, dr. med., Kristjana Hertl, dr. med.; Silva Kristančič, ekonomist.

*Strokovni odbor:* Miljeva Rener, dr. med. (predsednica); doc. dr. Tanja čufer, dr. med.; Franc Guna, dr. med.; doc. dr. Borut Gorišek, dr. med.; Breda Jančar, dr. med.; Edvard Mikelj, dr. med.; Tomaž Vargazon, dr. med.; doc.dr. Maja Žakelj, dr. med.

*Recenzenta:* prof.dr. Vladimir Jevtič, dr. med.; doc. dr. Albert P. Fras, dr. med.

*Lektorica:* Cvetka Šeruga – Prek, prof.

*Prevajalka:* Mojca Čakš, prof.

*Sponzorji:* Ljubljanski sejem d.d., Siemens d.o. Ljubljana, Philips d.o. Ljubljana, Kemofarmacija d.d., Ljubljanske mlekarne d.o.o., Medex Ljubljana, MM Surgical d.o.o. & USSC-AUTO SUTURE, Meditrade d.o., Schering Slovenia, Feršped d.d., Univerzal commerce d.o.o., Tehnounion d.d., Belinka d.d., Svilanit d.d.

# KAZALO

## TABLE OF CONTENTS

Uvodnik – <b>Prva šola mamografske diagnostike v Sloveniji</b> <i>Vargazon T</i>	3
<b>Epidemiologija raka dojk in presejanje</b> Breast cancer epidemiology and screening <i>Primic Žakelj M, Pompe Kirn V</i>	7
<b>Tehnologija mamografij</b> Technology in mammography <i>Miklavčič L</i>	15
<b>Zagotavljanje in preverjanje kakovosti v mamografiji</b> Quality assurance and quality control in mammography <i>Zdešar U</i>	20
<b>Klinični pregled dojk</b> Clinical examination of the breast <i>Eržen D</i>	27
<b>Anatomija dojke</b> Anatomy of the breast <i>Ravnik D</i>	30
<b>Rentgenska anatomija normalne dojke</b> Radiologic image of the normal breast anatomy <i>Hertl K, Kadivec M, Vargazon T</i>	36
<b>Ultrazvočna anatomija dojke, instrumentacija in tehnika sonomamografije</b> Ultrasound anatomy of the breast, instrumentation and technique of sonomammography <i>Guna F</i>	41
<b>Citodiagnostika tumorjev dojke</b> Cytodiagnosis of the breast lesions <i>Pogačnik A</i>	45
<b>Patologija malignih tumorjev dojke</b> Pathology of malignant breast tumors <i>Lamovec J</i>	49

<b>Pregled slikovnih diagnostičnih metod pri boleznih dojk</b>	<b>59</b>
An outline of imaging techniques in diagnosis of breast diseases <i>Kadivec M, Vargazon T, Hertl K</i>	
<b>Metode v nuklearni medicini v diagnostiki raka dojk</b>	<b>66</b>
Methods of nuclear medicine in breast cancer diagnosis <i>Movrin T</i>	
<b>Analiza mamograma</b>	<b>70</b>
Analysis of the mammogram <i>Hertl K, Vargazon T, Kadivec M</i>	
<b>Kalcinacije in mikrokalcinacije</b>	<b>74</b>
Calcifications and microcalcifications <i>Renner M</i>	
<b>Asimetrije dojk, strukturni nemir in zvezdaste lezije v dojki</b>	<b>82</b>
Asymmetric breast tissue, architectural distortion and stellate breast lesions <i>Kocijančič I, Renner M</i>	
<b>Okrogle lezije v dojki</b>	<b>87</b>
Round breast masses <i>Vargazon T, Kadivec M, Hertl K</i>	
<b>Diagnostika difuznih procesov v dojki: Problem goste dojke</b>	<b>92</b>
Diagnosis of the diffuse processes in the breast: A problem of dense breast <i>Kadivec M, Hertl K, Vargazon T</i>	
<b>Nekaj napotkov za začetnike</b>	<b>97</b>
Some guidelines for the beginners <i>Renner M</i>	
<b>Ultrazvočna diagnostika obolenj dojk</b>	<b>102</b>
Ultrasound diagnostics of diseases of the breast <i>Guna F</i>	
<b>Intervencijski posegi v dojki</b>	<b>107</b>
Interventional procedures in breast <i>Vargazon T, Hertl K, Kadivec M</i>	
<b>Potek in prognoza raka dojk</b>	<b>113</b>
Course and prognosis of breast cancer <i>Čufer T</i>	
<b>Kirurški posegi pri raku na dojki</b>	<b>118</b>
Surgical procedures in breast cancer <i>Snoj M</i>	
<b>Mamografske spremembe v dojkah po operativnih posegih in radioterapiji</b>	<b>121</b>
Changes in mammogram after surgery and radiotherapy of the breast <i>Jančar B</i>	



## Epidemiologija raka dojk in presejanje Breast cancer epidemiology and screening

Maja Primic Žakelj<sup>1</sup> in Vera Pompe Kirn<sup>2</sup>

<sup>1</sup>Oddelek za epidemiologijo, <sup>2</sup>Register raka za Slovenijo, Onkološki inštitut, Ljubljana

---

**Povzetek:** Rak dojk je v Sloveniji napogostejši rak pri ženskah. Leta 1995 je za njim zbolelo 784 žensk (76,7/100.000), pričakujemo pa, da se bo v prihodnjih desetih letih incidenca še večala. Delež rakov, odkritih v omejenem stadiju, se povečuje; leta 1995 je bilo takih 44 % vseh primerov. Čeprav se je preživetje bolnic izboljšalo (67-odstotno 5-letno relativno preživetje bolnic z rakom, odkritim v letih 1988-92), ostaja rak dojk pri ženskah na prvem mestu med vzroki smrti zaradi raka. Med dokazane nevarnostne dejavnike sodijo poleg spola in starosti še poprejšnji rak dojk, nekatere benigne bolezni dojk, družinska obremenitev, ionizirajoče sevanje, nekateri reproduktivni dejavniki in debelost. V primarni preventivi zaenkrat ni posebnih priporočil, so le splošna: vzdrževanje normalne telesne teže, pravilna prehrana, telesna dejavnost in zmernost pri pitju alkoholnih pijač. Ocenjujejo, da presejanje, redno mamografsko pregledovanje žensk po 50. letu starosti z dodatnim kliničnim pregledom ali brez njega, zmanjša umrljivost za rakom dojk med pregledanimi za okrog 30 %. Populacijsko presejanje priporočajo večinoma po 50. letu starosti. Problem raka dojk je mogoče reševati celostno, s primarno preventivo, zgodnjim odkrivanjem in dostopnostjo do učinkovitega zdravljenja, predvsem pa z vlaganjem sredstev tja, kjer je razmerje med stroški in koristjo najugodnejše.

**Ključne besede:** dojka; novotvorbe – epidemiologija; dejavniki tveganja; množični pregledi

**Abstract:** Breast is the most frequent cancer site in Slovenian female population. In the year 1995 there were 784 new breast cancer cases registered (76.7/100.000), the incidence is expected to increase in the next ten years. The percentage of cases diagnosed with localised disease is increasing; in the year 1995 it was 44 %. Despite the increasing survival (67 % relative survival of patients diagnosed in the years 1988-92), breast cancer is the leading cause of cancer-related cause of death in females. Besides age and sex, the established breast cancer risk factors include certain benign breast diseases, family history, ionising radiation, some reproductive factors and obesity. Primary prevention includes general recommendations for healthy life style, e.g. avoidance of obesity, diet, physical activity and moderate alcohol consumption. Regular screening of women over 50 by mammography with or without clinical examination is supposed to reduce mortality among them for about 30 %. Population screening is generally recommended for women aged 50 and over. Breast cancer control could be achieved only by combined efforts directed into primary prevention and early detection, as well as by improving availability of effective treatment, and make investments where they prove most cost-effective.

**Key words:** breast neoplasms – epidemiology; risk factors; mass screening

---

## Uvod

Rak dojk (RD) je v razvitem svetu najpogostejši ženski rak. Ocenjujejo, da se bo število novih primerov po svetu povečalo s 794.000 v letu 1990 na blizu 1.000.000 leta 2000. Breme raka dojk se povečuje zaradi večanja vpliva nevarnostnih dejavnikov (npr. vedno nižja starost ob menarhi, višja starost ob prvem porodu in ob menopavzi itd.), zgodnejšega odkrivanja in staranja prebivalstva.<sup>1</sup>

Groba stopnja incidence je bila v letih 1988-92 največja med belkami v ZDA, Švici, Franciji in Angliji (140-120/100.000), srednja v srednji Evropi in Španiji (75-55/100.000), najmanjša pa v Aziji in Afriki (25-7/100.000).<sup>2</sup> Slovenija se je uvrstila v srednjo tretjino svetovne lestvice, tudi pri nas pa je RD najpogostejši ženski rak. Ker se bo breme RD tudi pri nas še povečevalo, so prikazane možnosti za čim učinkovitejše obvladovanje te bolezni.

## Rak dojk v Sloveniji

Po podatkih Registra raka za Slovenijo (Registra) zajema rak dojk približno petino vseh rakov pri ženskah. Že od leta 1968 je najpogostejši ženski rak.

Povprečna groba incidenčna stopnja se je povečala od 27,4 na 100.000 žensk v obdobju 1961-65 na 70,9/100.000 v obdobju 1991-95. Leta 1995 je zbolelo za RD 784 žensk (76,7/100.000), 74 % po 50. letu starosti. Incidenca se s starostjo povečuje, vendar najbolj med 30. (14,4/100.000 v starosti 30-34 let) in 50. letom starosti (123,3/100.000 v starosti 45-49 let), po 50. letu je večanje manjše (190/100.000 žensk v starosti 65-69 let).<sup>3</sup>

Že vrsto let je na območju osrednje in zahodne Slovenije RD več kot dvakrat pogostejši kot v vzhodni Sloveniji.<sup>4</sup> V letih 1988-95 je znašala groba stopnja incidence v Ljubljani in Tolminu prek 100/100.000 žensk (kumulativna stopnja 7-8/100), v bivših občinah

Šmarje, Sevnica, Ravne in Slovenske Konjice pa je groba stopnja incidence znašala manj kot 45/100.000 (kumulativna pa 3,5/100 ali manj). V prihodnjih desetih letih bo zaradi staranja žensk in zaradi obstoječih nevarnostnih dejavnikov incidenca še naraščala. Za obdobje 1995-99 je izračunana napoved 4088,3 novih bolnic, torej povprečno okoli 1000 novih primerov na leto.<sup>5</sup>

Delež rakavih bolezni, odkritih v omejenem stadiju, se povečuje. Tako je bilo leta 1985 v omejenem stadiju odkritih le 36 % primerov, leta 1995 pa že 44 %. Število primerov, odkritih v stadiju in situ, je še majhno, leta 1995 jih je bilo le 23.<sup>3</sup>

Prvo zdravljenje se prične v več slovenskih bolnišnicah. Leta 1995 je bilo 60 % (432) bolnic prvič zdravljenih na Onkološkem inštitutu, preostale pa največ v bolnišnicah v Mariboru (100), Celju (58) in Novi Gorici (48).<sup>3</sup>

Preživetje bolnic z invazijskim RD se ob povečevanju deleža omejene bolezni in ustreznem zdravljenju bolnic tudi v Sloveniji postopno izboljšuje: relativno petletno preživetje zbolelih v letih 1963-67 je bilo 46-odstotno, v letih 1983-87 62-odstotno, v letih 1988-92 pa 67-odstotno.<sup>6</sup> Čeprav se je preživetje bolnic izboljšalo, pa RD ostaja še vedno na prvem mestu med vzroki smrti zaradi raka med ženskami. Leta 1995 je za njim umrlo 375 žensk.<sup>3</sup>

## Znani in domnevni nevarnostni dejavniki raka dojk

Razlike v incidenci RD in umrljivosti za njim med raznimi svetovnimi področji, povečevanje incidence povsod po svetu in spremembe zbolelosti pri priseljenskih s področij z manjšo ogroženostjo na področja z večjo nakazujejo, da na zbolevanje vplivajo dejavniki iz okolja in načina življenja.

Med dokazane nevarnostne dejavnike RD uvrščamo tiste, za katere se je izkazalo, da so povezani z RD v večini epidemioloških razli-

skav, in za katere menimo, da je zveza vzročna. Mednje poleg spola in starosti večina uvršča še poprejšnjega RD, nekatere benigne bolezni dojke, družinsko obremenitev, ionizirajoče sevanje, nekatere reproduktivne dejavnike in debelost. Za številne druge pa še ni dokončnega soglasja glede vprašanja, ali so povezave, ki so jih našli v nekaterih epidemioloških raziskavah, res vzročne. Marsikatera od teh dejavnikov smo proučevali tudi v analitičnih epidemioloških raziskavah, ki so bile narejene v Sloveniji, bodisi samostojno ali pa v okviru mednarodnih raziskav.<sup>7-13</sup>

### Dokazani nevarnostni dejavniki

#### *Poprejšnji rak dojke*

Ženske, ki so že bile zdravljene zaradi RD, so dva- do trikrat bolj ogrožene, da bodo ponovno dobile raka, bodisi na isti dojki, če ni bila v celoti operativno odstranjena, bodisi na drugi.<sup>10</sup> Večjo ogroženost lahko pripišemo istim dejavnikom, ki so sodelovali že pri nastanku prve bolezni. V analizi 8917 bolnic z RD, zbolelih v Sloveniji v letih med 1961-85, se je izkazalo, da je tveganje teh bolnic, da zbolijo za drugim primarnim rakom, za 80 % večje kot v splošni populaciji. To večje tveganje se je nanašalo predvsem na raka druge dojke, pljuč, maligni melanom, nemelanomski kožni rak, rak materničnega telesa, jajčnikov in ščitnice.<sup>12</sup>

#### *Rak dojke v družini*

Ženskam, pri katerih je sorodnica prvega reda (mati ali sestra) zbolela za RD, grozi dva- do trikrat večja nevarnost, da bodo tudi same zbolele. Nevarnost je večja, če sta mati ali sestra zboleli mladi in/ali na obeh dojkah. Tako je sorodnica bolnice, ki je pred menopavzo zbolela za rakom obeh dojke, kar devetkrat bolj ogrožena, da bo zbolela za to boleznijo.<sup>10</sup> Dedni predispoziciji, podedovani okvari ge-

nov, ki povečuje ogroženost z RD, pripisujejo 5 % vseh RD, njihov delež je večji med mlajšimi. V zadnjih letih so odkrili okvare genov BRCA1 in BRCA2.<sup>14</sup>

#### *Poprejšnje benigne bolezni dojke*

Ogroženost je odvisna od vrste sprememb in je največja pri tistih z atipično hiperplazijo. V nasprotju s fibroadenomi, ki večinoma ne večajo nevarnosti RD, multipli intraduktalni papilomi in fibrocistična bolezen ogroženost povečujejo.<sup>10</sup>

#### *Ionizirajoče sevanje*

Vpliv ionizirajočega sevanja na nastanek RD so proučevali pri ženskah, ki so preživele atomska napada na Japonskem, in tistih, ki so dobile večje odmerke sevanja iz zdravstvenih razlogov. Posledice so odvisne predvsem od starosti v času izpostavljenosti. Največjo ogroženost so ugotovili pri tistih, ki so bile obsevane v času menarhe.<sup>15</sup>

#### *Reproduktivni nevarnostni dejavniki*

V številnih epidemioloških raziskavah, tudi slovenskih, so ugotovili, da so z RD bolj ogrožene ženske, ki so menstruacijo dobile mlade, izgubile pa so jo starejše. Ženske z menarho pri 15 letih ali pozneje naj bi bile za 23 % manj ogrožene z RD od tistih, ki so jo imele pred 12. letom; tistim, ki so imele menopavzo po 55. letu, pa naj bi grozila za 100 % večja nevarnost RD, kot če bi jo imele pred 45. letom. Tudi operativna odstranitev jajčnikov in s tem umetna menopavza pri mlajših ženskah do 75 % zmanjšuje ogroženost z RD.<sup>10</sup> Vpliv starosti ob menarhi in menopavzi nakazuje, da na nastanek RD vplivajo ženski spolni hormoni. Natančnega mehanizma njihovega vpliva ne poznamo; o tem je le več pomen.

Epidemiološke raziskave tudi kažejo, da na ogroženost z RD vpliva rodnost. Ženske,

ki niso nikoli rodile, za 20 % do 70 % bolj ogroža RD kot tiste, ki so rodile.<sup>10</sup>

Med pomembnejšimi nevarnostnimi dejavniki RD je starost ob prvem porodu. Podobno kot v drugih, se je tudi v zadnji slovenski študiji primerov s kontrolami izkazalo, da so ženske, ki prvič rodijo po 30. letu, za 70 % bolj ogrožene z RD od tistih, ki rodijo pred 20. letom starosti.<sup>10,11</sup> Le v nekaterih raziskavah se je izkazalo, da je večje število porodov zaščitno in neodvisno od starosti ob prvem porodu.

V zadnjih letih je zbudilo veliko zanimanje vprašanje o morebitnem prispevku spontanege, predvsem pa umetnega splava k ogroženosti z RD, vendar o tej morebitni zvezi še ni dokončnega soglasja. V nekaterih študijah se je pokazalo, da umetni ali spontani splav ali pa obe vrsti splava povečujeta nevarnost RD, v nekaterih, da jo manjšata, ponekod, da nimata nobenega vpliva, spet v drugih študijah pa, da je za RD pomemben le splav pred prvim porodom.<sup>16</sup>

### *Debelost*

Ženske, ki so debele po menopavzi, naj bi bile za 20-100 % bolj ogrožene z RD kot tiste, ki imajo normalno telesno težo. Debelost naj bi bila nevarna zato, ker v maščevju nastajajo estrogeni in je zato pri debelih raven teh hormonov višja kot pri suhih. Pri debelih ženskah se zmanjša tudi nastajanje globulina, ki veže spolne hormone, zato imajo več prostih estrogenov. Nasprotno pa naj bi bile ženske, ki so debele pred menopavzo, manj ogrožene z RD.<sup>9</sup>

### **Domnevni in drugi dejavniki, ki jih preučujejo v zvezi z rakom dojke**

#### *Oralni kontraceptivi in nadomestno zdravljenje menopavznih težav s hormoni*

Po letu 1980 so povzročile zaskrbljenost nekatere raziskave, v katerih so opazili večjo ne-

varnost RD pri ženskah, ki so jemale oralne kontraceptive in so zbolele mlade (pred 46. letom starosti). Pomembno je postalo vprašanje, ali ta večja ogroženost spremlja ženske tudi v poznejše življenjsko obdobje, ko se povečuje osnovna ogroženost in bi zato lahko bile javnozdravstvene posledice jemanja kontracepcijskih tablet precej večje. Zato je leta 1992 skupina epidemiologov v Kraljevem skladu za raziskovanje raka (Imperial Cancer Research Fund) v Oxfordu zaprosila vse avtorje dotedanjih epidemioloških raziskav o kontracepcijskih tabletah in RD, kohortnih raziskav in študij primerov s kontrolami, naj jim pošljejo osnovne podatke, da jih bodo enotno obdelali. Dobili so jih o več kot 53.000 bolnicah z rakom dojke in 100.000 zdravih ženskah iz 54 raziskav; med njimi sta tudi dve slovenski.<sup>9,11</sup> Izsledki skupne analize z veliko zanesljivostjo nakazujejo, da dolgoročnih posledic ni in da ženske, ki so kdajkoli jemale kontracepcijske tablete, najmanj 10 let po prenehanju jemanja niso nič bolj ogrožene z RD kot ženske, ki tablet niso nikoli jemale. Neznatno pa je nevarnost RD povečana v času, ko ženske jemljejo tablete, in 10 let potem, ko so jih opustile. Majhen porast števila rakov, ki jih odkrijejo pri uporabnicah tablet, se prične kmalu po začetku jemanja, in nanj ne vpliva trajanje jemanja ali vrsta tablet. Rak, ki jih odkrijejo pri jemalkah, pa so večinoma omejeni.

Analiza zbranih podatkov ne more razložiti, zakaj se pojavi presežek rakov v času jemanja oralnih kontraceptivov. Gotovo ne gre za sprožitev novih sprememb v genih, temveč za pospeševalni učinek. Ugotovitev, da so tumorji, ki jih odkrijejo pri jemalkah, manj napredovali, lahko kaže na to, da so jemalkke tablet bolj pozorne pri pregledovanju dojke in da bolezen odkrijejo prej v naravnem razvoju, kot bi jo, če na dojke ne bi bile dovolj pozorne. Danes nikakor ni mogoče ugotoviti, ali je presežek rakov med jemalkami posledica biološkega učinka ali le zgodnejše diagnoze.<sup>17</sup>

V letu 1997 so bili objavljeni tudi izsledki

skupne analize 52.705 bolnic z RD in 180.411 zdravih žensk o hormonskem nadomestnem zdravljenju menopavznih težav. Podobno kot pri oralnih kontraceptivih se kaže neznatno večje relativno tveganje RD pri ženskah v času jemanja hormonov in v obdobju 1-4 leta po prenehanju jemanja.<sup>18</sup>

### *Dojenje*

Domneva o dojenju kot zaščitnem dejavniku pred RD je stara, vendar ne dokončno potrjena. Čeprav je dolgo veljalo, da dojenje ne spreminja ogroženosti z RD, v zadnjem času pogosteje pišejo, da deluje zaščitno le v obdobju pred menopavzo.<sup>19</sup>

### *Prehrana*

Mednarodne korelacijske raziskave z boleznosti in umrljivosti za rakom dojk in porabe maščob nakazujejo povezavo med maščobami in RD, izsledki analitičnih epidemioloških raziskav pa niso skladni. Zagovorniki vpliva maščob domnevajo, da te delujejo kot promotorji in da je škodljivi učinek odvisen od sestave maščob. Pomembno naj bi bilo razmerje med n-6 in n-3 nenasičenimi maščobnimi kislinami. Tako naj bi ogroženost večal presežek linoleinske kisline, ki je v sončničnem in koruznem olju. Hrana z veliko olivnega in ribjega olja naj ne bi bila nevarna,<sup>20</sup> kar naj bi potrjevala tudi manjša incidenca RD v tipično sredozemskih deželah. V nekaterih raziskavah se kaže zaščitna vloga zelenjave, ponekod tudi sadja.<sup>21</sup>

### *Alkohol*

Številne analitične epidemiološke raziskave in njihove metaanalize nakazujejo, da bi lahko bilo tudi pitje alkoholnih pijač povezano z RD. Vzročnost te zveze še ni dokončno priznana. Izsledki nedavno objavljene kohortne raziskave med 322.647 ženskami iz ZDA, Nizozemske, Švedske in Kanade kažejo, da so

tiste, ki dnevno popijejo 30-60 g alkohola, za 40 % bolj ogrožene z RD kot abstinentke.<sup>22</sup>

### *Telesna dejavnost*

Predvsem pri odraščajočih deklicah naj bi telesna dejavnost povzročala poznejšo menarho ali pa pogostejše anovulatorne menstrualne kroge in jih s tem varovala pred kasnejšim RD. V odraslem obdobju pa omogoča, da telo vzdržuje energetsko ravnovesje in normalno telesno težo, s tem pa naj bi posredno vplivala tudi na ogroženost z RD.<sup>10</sup>

### *Drugi kemični ali fizikalni dejavniki iz okolja*

V zvezi z RD preučujejo nekatere kemikalije, ki so jim ženske lahko izpostavljene v delovnem ali bivalnem okolju. Največ preučujejo organske klorove spojine, nekatere insekticide (DDT) in poliklorirane bifenile, vendar njihova vloga ni pojasnjena.<sup>23</sup> Prav tako ni pojasnjen morebitni škodljivi učinek elektromagnetnih polj nizkih frekvenc in tudi silikonskih vsadkov, ki so jih ženskam vstavili bodisi iz kozmetičnih razlogov ali po rekonstruktivnih operacijah zaradi RD.<sup>24</sup>

## **Primarna preventiva raka dojk**

Reproduktivnim nevarnostnim dejavnikom RD se je težko ali nemogoče izogniti. K preprečevanju RD pa lahko pripomorejo vzdrževanje normalne telesne teže (predvsem po menopavzi), pravilna prehrana, telesna dejavnost in zmernost pri pitju alkoholnih pijač. Več študij preverja morebitno učinkovitost kemopreventive RD s tamoksifenom, retinoidi in agonisti gonadotropine sproščajočega hormona za kemopreventivo RD.<sup>25,26</sup>

## **Sekundarna preventiva – presejanje**

Sekundarna preventiva raka pomeni čim prejše odkrivanje raka ali njegovih predsto-

penj. Za zgodnjo diagnozo RD sta pomembna samopregledovanje in klinični pregled dojk. V sekundarno preventivo sodi tudi presejanje, pregledovanje žensk z mamografijo, da bi med tistimi, ki so brez kliničnih težav, odkrili tiste, pri katerih je velika verjetnost, da imajo predinvasijsko ali zgodnjo invazijsko obliko raka. Merilo za učinkovitost presejanja je zmanjšanje umrljivosti med redno pregledovanimi ženskami.<sup>27</sup>

Več kot četr milijona žensk iz ZDA, Švedske in Škotske je sodelovalo v randomiziranih študijah presejanja z mamografijo z dodatnim kliničnim pregledom dojk ali brez nje, v povprečju več kot 12 let. Študije so pokazale, da redna mamografija po 50. letu starosti zmanjša umrljivost za rakom dojk za približno 30 %. Večinoma priporočajo, naj bi ženske v tej starosti hodile na mamografijo vsako drugo leto, ponekod po svetu (Švedska, Finska, Nizozemska, Anglija, Kanada, Avstralija) pa že imajo organizirane državne programe, v katerih ženske vabijo na preventivne preglede. Na populacijski ravni se zmanjšanje umrljivosti lahko pokaže le, če je pregledan večji delež ciljnega prebivalstva (okrog 70 %).<sup>27</sup>

Učinkovitost presejanja žensk po 50. letu starosti je nedvomno potrjena in zato rutinsko populacijsko presejanje priporočajo tudi v Evropski skupnosti.<sup>28</sup> O tem, kolikšna je učinkovitost presejanja pri ženskah med 40. in 50. letom starosti, še vedno tečejo številne razprave. Raziskave so pokazale, da je zmanjšanje umrljivosti med njimi manjše, v povprečju 16-odstotno, z razponom ocen od 2–28 % in se pokaže šele po 10 letih ali več po začetku presejanja.<sup>29</sup> Na osnovi metaanaliz randomiziranih študij so ocenili, da redno presejanje 10.000 žensk, starih 40-49 let, podaljša življenje od 0-10 ženskam.<sup>29</sup>

Odgovoru na vprašanje, ali priporočati presejanje z mamografijo tudi ženskam med 40. in 50. letom starosti, je bilo namenjenih že več strokovnih srečanj v tujini, zaključki pa niso enotni. Presoja je namreč drugačna,

ko gre za žensko kot posameznico, ki se za nasvet obrne na zdravnika, ali ko z javno-zdravstvenega vidika strokovne skupine oz. države sprejemajo splošna priporočila oz. odločitve za določene skupine prebivalstva. Ob tem je treba poleg znanstvenih meril pretehtati predvsem etični in tudi ekonomski vidik.

Glede na to, da sta pred 40. letom starosti verjetnost bolezni in moč mamografije majhni, se zdi, da mlajšim od 40 let ni utemeljeno priporočati preventivne mamografske preglede.

#### *Prednosti in pomanjkljivosti presejanja*

Osnovna prednost presejanja je, da je bolezen odkrita na zgodnji stopnji razvoja, s tem pa so večje možnosti ozdravitve z manjšim kirurškim posegom, kar ima za ženske velik psihološki pomen.

Med pomanjkljivostmi je na prvem mestu treba upoštevati, da je treba pregledati veliko število zdravih žensk, med njimi pa najdemo le nekaj tistih, ki imajo raka. Mnogim bo pregled svojevrstna travma, zlasti tistim z lažno pozitivnim in lažno negativnim rezultatom; psihološke težave in sicer minimalno ionizirajoče sevanje (predvsem ob priporočenem letnem pregledovanju žensk pred 50. letom starosti) spet lahko ogrožajo zdravje.

Kot vsaka druga presejalna preiskava tudi mamografija ni absolutno zanesljiva. Po nekaterih ocenah se znajde med bolnicami z rakom dojk kar 10-15 % žensk vseh starosti, ki so jim manj kot leto poprej ob mamografiji zagotovili, da nimajo raka. Le nekatere od njih so žrtve hitro potekajoče oblike bolezni, ki je res nastala po preiskavi, večina pa je že ob preiskavi imela tumor, vendar takega, da ga ni bilo mogoče videti na rentgenski sliki, posebej če je dojka še gosta in zato manj pregledna. Za pravilen rezultat sta seveda pomembni tudi radiologova izkušnost in tehnična kakovost slike. Pri mlajših ženskah so dojke zaradi vpliva spolnih hormonov go-

stejše in manj pregledne, zato 10-25 % sprememb ni vidnih na rentgenski sliki. Mogoče jih je zatipati, zato priporočajo, naj mamografijo spremlja tudi klinični pregled dojk.<sup>29</sup>

Mamografija lahko da tudi lažno pozitivne rezultate, ki so pogostejši med mlajšimi. Vsaka od 10-15 % žensk, ki jim z mamografijo ugotovijo sumljive spremembe in priporočijo nadaljnje preiskave, zato lahko pričakuje, da bo med tistimi (60-93 %), ki jim bodo te preiskave zagotovile, da imajo le benigne spremembe in ne raka. Do tega zaključka bodo seveda morale prestati eno ali več manj ali bolj bolečih biopsij in se spopasti z negotovostjo in strahom glede končnega izvida.<sup>30</sup>

V organiziranih presejalnih programih imajo za vse postopke postavljena stroga merila kakovosti. Evropska komisija je na osnovi izkušenj iz presejalnih programov leta 1996 dopolnila Evropska priporočila za zagotavljanje kakovosti pri mamografskem presejanju, saj prednosti lahko odtehtajo morebitne nezaželene pomanjkljivosti le v primeru, če se ta priporočila res upoštevajo.<sup>31</sup>

Ne glede na to, kako so organizirani preventivni pregledi, jim morata slediti čim hitrejša diagnostična razjasnitev morebitnih sumljivih sprememb ter ustrezno in kakovostno zdravljenje.

V Sloveniji se povečuje število mest, kjer je mogoče opraviti preventivni pregled dojk z mamografijo, vprašanje učinkovite organiziranosti in izvajanja presejanja pa še vedno ni rešeno.

### Zaključek

Tako kot v večini razvitega sveta tudi pri nas pričakujemo, da se bo breme raka dojk povečevalo. Problem je mogoče reševati samo celostno, s primarno preventivo, zgodnjo diagnostiko in dostopnostjo do učinkovitega zdravljenja, predvsem pa z vlaganjem sredstev tja, kjer je razmerje med stroški in koristjo najugodnejše.

Preživetje bolnic z RD se v Sloveniji počasi povečuje. Po Evropi pa so glede preživetja precejšnje razlike. Raziskave kažejo, da se preživetje ne razlikuje le glede na značilnosti tumorja in starost žensk ob diagnozi, temveč tudi glede na njihov družbenoekonomski položaj ali glede na bolnišnico, kjer poteka zdravljenje. Na Škotskem so ugotovili, da je bilo petletno preživetje bolnic, ki so jih zdravili kirurgi, specializirani za zdravljenje RD, za 9 % boljše kot pri tistih, ki so jih zdravili drugi kirurgi.<sup>32</sup> Tudi podatki Registra za obdobje 1988-92 nakazujejo razlike v petletnem preživetju bolnic glede na bolnišnico, v kateri so bolnico začeli zdraviti. Ti izsledki opozarjajo, kako je pri zmanjševanju umrljivosti za rakom dojk pomembna tudi kakovost zdravljenja.

### Literatura

1. Forbes JF. The incidence of breast cancer: the global burden, public health considerations. *Sem Oncol* 1997; **24**(Suppl 1): 20-35.
2. Parkin DM, Whelan SL, Ferlay J, Raymond L, Young J eds. Cancer incidence in five continents. *IARC Sci Publ* 1997; **7**: 143.
3. Incidenca raka v Sloveniji 1995. Ljubljana: Onkološki inštitut – Register raka za Slovenijo; 1998.
4. Pompe Kirn V, Japelj B, Primic Žakelj M, Volk N. *Napoved incidence raka v Sloveniji do leta 2000 in 2010*. Raziskovalno poročilo za prvo leto. Ljubljana: Onkološki inštitut; 1997.
5. Pompe-Kirn V, Primic Žakelj M, Ferligoj A, Škrk J. *Zemljevidi incidence raka v Sloveniji 1978-1987*. Ljubljana: Onkološki inštitut; 1992.
6. Pompe-Kirn V, Zakotnik B, Volj N, Benulič T, Škrk J. *Preživetje bolnikov z rakom v Sloveniji*. Ljubljana: Onkološki inštitut; 1995.
7. Ravnihar B, MacMahon B, Lindtner J. Epidemiologic features of breast cancer in Slovenia, 1965-1967. *Eur J Cancer* 1971; **7**: 295-306.
8. Ravnihar B, Siegel D, Lindtner J. An epidemiologic study of breast cancer and benign breast neoplasia in relation to the oral contraceptive and estrogen use. *Eur J Cancer* 1979; **15**: 203-14.

9. Ravnihar B, Primic Žakelj M, Košmelj K, Stare J. A case-control study of breast cancer in relation to oral contraceptive use in Slovenia. *Neoplasma* 1988; **35**: 109-21.
10. Primic Žakelj M. Vpliv oralnih kontraceptivov na tveganje zbolevanja za rakom dojk v Sloveniji. Disertacija. Ljubljana: Medicinska fakulteta; 1994.
11. Primic Žakelj M, Evstifeeva T, Ravnihar B, Boyle P. Breast cancer and oral contraceptive use in Slovenian women aged 25-54. *Int J Cancer* 1995; **62**: 414-20.
12. Volk N, Pompe-Kirn V. Second primary cancers in breast cancer patients in Slovenia. *Cancer Causes Control* 1997; **8**: 764-70.
13. Robertson C, Primic-Žakelj M, Boyle P, Hsieh CC. Effect of parity and age at delivery on breast cancer risk in Slovenian women aged 25-54 years. *Int J Cancer* 1997; **73**: 1-9.
14. Burke W, Daly M, Garber J, Botkin J, Ellis Khan MJ, Lynch P et al. Recommendations for follow-up care of individuals with an inherited predisposition to cancer. II. BRCA1 and BRCA2. *JAMA* 1997; **277**: 997-1003.
15. Committee on the Biological Effects of Ionizing Radiations. Board on Radiation Effects Research. Commission on Life Sciences. National Research Council. *Health effects of exposure to low levels of ionizing radiation*. Washington: National Academy Press; 1990. (Beir V).
16. Weed DL, Kramer BS. Induced abortion, bias and breast cancer: why epidemiology hasn't reached its limit. *J Natl Cancer Inst* 1996; **88**: 1698-9.
17. Collaborative Group on Hormonal Factors in Breast Cancer. Breast cancer and hormonal contraceptives: collaborative reanalysis of individual data on 53 297 women with breast cancer and 100 239 women without breast cancer from 54 epidemiological studies. *Lancet* 1996; **347**: 1713-27.
18. Collaborative Group on Hormonal Factors in Breast Cancer. Breast cancer and hormone replacement therapy: collaborative reanalysis of data from 51 epidemiological studies of 52 705 women with breast cancer and 108 411 women without breast cancer. *Lancet* 1997; **350**: 1047-59.
19. Newcomb PA, Storer BE, Lognecker MP, Motterdorf R, Grenberg ER, Clapp R et al. Lactation and a reduced risk of premenopausal breast cancer. *N Engl J Med* 1994; **330**: 81-7.
20. Wynder EL, Cohen LA, Muscat CJ, Winters B, Dwyer JT, Blackburn G. Breast cancer: weighing the evidence for a promoting role of dietary fat. *J Natl Cancer Inst* 1997; **89**: 766-75.
21. Potter JD, Steinmetz K. Vegetables, fruit and phytoestrogens as preventive agents. In: Stewart BW, McGregor D, Kleihues P. eds. *Principles of chemoprevention*. Lyon: International Agency for Research on Cancer; 1997; 61-90 (IARC Sci Publ 139).
22. Bradbury J. Analysis implicates alcohol in breast cancer. *Lancet* 1998; **351**: 575.
23. Wolff MS, Weston A. Breast cancer risk and environmental exposures. *Environ Health Persp* 1997; **105**: 891-6.
24. Brinton LA, Brown L. Breast implants and cancer. *J Natl Cancer Inst* 1997; **89**: 1341-9.
25. Costa A, Formelli F, Chiesa F. Prospects of chemoprevention of human cancers with the synthetic retinoid fenretinide. *Cancer Res* 1994; **57** (Suppl 7): 2032s-7s.
26. Cuzick J. Medicinal drugs with hormonal activity as chemopreventive agents. In: Stewart BW, McGregor D, Kleihues P. eds. *Principles of chemoprevention*. Lyon: International Agency for Research on Cancer; 1997; 61-90 (IARC Sci Publ 139).
27. Primic Žakelj M. Presejanje kot del nacionalnega programa za nadzorovanje raka dojk, materničnega vratu in jajčnikov. In: Lindtner J ed. *Detekcija raka dojk. Detekcija ginekološkega raka*. 8. onkološki vikend. Šmarješke toplice, november 1995. Ljubljana: Slovensko zdravniško društvo; 1995.
28. Boyle P, Primic Žakelj M. Evropski kodeks proti raku. *Zdrav Vestn* 1995; **64**: 447-52.
29. National institutes of health consensus development panel. National institutes of health consensus development conference statement: breast cancer screening for women ages 40-49, January 21-23, 1997. *J Natl Cancer Inst* 1997; **89**: 1015-26.
30. Maranto G. Should women in their 40s have mammograms? *Sci Am* 1996; **275**: 79.
31. de Wolf CJ, Parry NM eds. *European guidelines for quality assurance in mammography screening*. Luxembourg: Office for Official Publications of the European Communities, 1996.
32. Gillis RC, Hole DJ. Survival outcome of care by specialist surgeons in breast cancer: a study of 3786 patients in the west of Scotland. *Br Med J* 1996; **312**: 145-8.



## Tehnologija mamografij Technology in mammography

Lucijan Miklavčič

Radiološki oddelek, Ortopedska bolnišnica Valdoltra, Ankaran

---

**Povzetek:** Za optimizacijo tehnologije v mamografiji je potrebno kvantitativno preverjanje, ki ga mora obvladati radiolog. Menim, da masikateri radiolog, ki se ukvarja z mamografijo ne pozna zadovoljivo tega dela stroke. V prispevku so bile pregledno nakazane le tiste osnove, ki so po mojem mnenju najpomembnejše; nekatera področja so bila zaradi prostorske stiske namenoma izpuščena (priprave za kompresijo in pozicioniranje, naprava za avtomatsko ekspozicijo v radiografiji, kontrola in zagotavljanje kvalitete mamografa). Za poglobitev osnov in za specifične tehnične rešitve se moramo posluževati s sodobnimi strokovnimi viri, ki so bogato zastopani v strokovni literaturi.

**Ključne besede:** mamografija; tehnologija radiološka

**Abstract:** Optimization of technology in mammography requires of a radiologist that he is competent also in quantitative monitoring. I may say that a number of radiologists dealing with mammography are not sufficiently acquainted with its technological background. The article is limited to presenting the basics which are, from my viewpoint, most important; some of the fields of interest were left out due to the lack of space (compression preparations, positioning, an automatic exposure device, quality control and quality assurance of mammograms). In order to expand the knowledge of the basics and to be efficient in solving specific technical problems, we need to consult up-to-date technical literature and other sources.

**Key words:** mammography; technology, radiologic

---

### Uvod

Mamografija je posebna radiografska preiskava, ki omogoča prikaz mehkih tkiv dojke in njihovih patoloških sprememb za diagnostiko klinično že ugotovljenih sprememb ali za screening. Za kontrastno ločljivost mehkih tkiv mora mamografski sistem zagotavljati visoko kontrastnost anatomskih in patoanatomski struktur dojke, za prikaz mikrokalciacij pa mora imeti dobro prostorsko ločljivi-

vost pri nizkem šumu slike. Naštete tehnične zahteve moramo izpolniti pri kar se da nižji tkivni absorbirani dozi. Izpolnimo jih z izbiro primerne tehnične opreme in potrošnih materialov in z doslednim izvajanjem kontrole in zagotavljanja kvalitete. V naslednjih straneh so pregledno prikazana temeljna strokovna izhodišča, ki so potrebna za razumevanje optimizacije mamografske tehnologije.

### Kontrast tkiv

Tkiva lahko ločimo zaradi razlik pri atenuaciji snopa žarkov X. Razlike v atenuaciji tkiv

Naslov avtorja: Prim. mag. Lucijan Miklavčič, dr. med., Ortopedska bolnišnica Valdoltra, Radiološki oddelek, Jadranska c. 31, 6280 Ankaran, Slovenija.

dojke ne bi omogočale njihove kontrastne ločljivosti, če bi uporabljali napetosti v rentgenski cevi, ki jih uporabljamo običajno v radiografiji drugih anatomskih predelov. Za povečanje kontrastne ločljivosti mora biti napetost v cevi mamografa v intervalu med 22 in 35 kV. Zaradi tega posebnega napetostnega delovnega območja morajo biti nekateri deli mamografske cevi izdelani iz posebnih materialov anodna tarča (iz molibdena ali rodija, redkeje iz wolframa), izstopno okno za žarke X v ohišju cevi (vedno iz berilija) in filtri (iz molibdena ali rodija).<sup>1</sup>

Učinkovito emisijo rentgenskih žarkov in filtriranje snopa pri tako nizki napetosti v cevi dobimo le pri sodobni mamografski tehnologiji. Emisijski spekter wolframove anode ni najbolj primeren, zato imajo mamografi anodno tarčo največkrat iz drugih materialov. Večina mamografov ima anodno tarčo iz molibdena, nekateri pa tudi iz rodija; v emisijskem spektru anode iz teh materialov so močno zastopane špice karakteristične emisije. Karakteristične špice imajo v rodijevem emisijskem spektru višjo energijo ( $Ka=20,2\text{keV}$ ,  $Kb=23,2\text{keV}$ ) v primerjavi z molibdenovim ( $Ka=17,4\text{keV}$ ,  $Kb=20,0\text{keV}$ ). Rodijev emisijski spekter je primernejši za preboj žleznega tkiva v katerem je zmanjšan naravni kontrast tkiv zaradi zmanjšane vsebnosti maščobnega tkiva ali pa kadar gre za obilnejše dojke.<sup>2,3</sup>

Zelo pomembno je, da imajo izbrane kombinacije anodne tarče in filtra atenuacijo aluminija HVL (razpolovna debelina) okoli 0,3 mm v izbranem napetostnem delovnem območju. Le takšen izstopni snop žarkov X nam omogoča primeren kontrast tkiv pri sprejemljivi absorbirani dozi tkiv.<sup>4</sup>

### Radiografski prikaz kontrasta tkiv

Radiografija je projektivna slika, ki jo dobimo s homogenim snopom žarkov X (če izvzamemo nehomogenost snopa zaradi kvantnega šuma), ki se širijo premočrtno iz žarišča

radiogene cevi proti slikanemu objektu. V naslednjih vrsticah bomo definirali nekatere količine, ki nam bodo služile za definiranje kontrasta.<sup>1</sup>

Žarki naj imajo določeno intenziteto ( $I_0$ ). Po prehodu skozi slikani objekt vpadajo na ploskovni detektor slike (sistem folija film). Zaradi razlik v atenuaciji, ki zavisijo od atenuacijskih koeficientov in debelin posameznih tkiv, je različno oslABLJENA intenziteta emergentnega snopa žarkov X. Izberimo dve poljubni točki ( $T_1$ ,  $T_2$ ) na ravnini ploskovnega detektorja in v teh dveh točkah izmerimo intenziteto izstopnega sevanja ( $I_1$ ,  $I_2$ ). Delež prepuščanja žarkov skozi  $T_1$  je  $F_1=I_1/I_0$ , skozi  $T_2$  pa je  $F_2=I_2/I_0$ . Razmerje teh dve deležev  $C=F_1/F_2=I_1/I_2$  je neodvisno od  $I_0$  ( $I_0$  se manreč v enačbi ne pojavlja) in kot je razvidno iz gornje razlage, uplivajo nanj le razlike v atenuaciji, ki zavisijo od atenuacijskih koeficientov in debelin posameznih tkiv. Količina C je torej odvisna le od energijskega spektra incidentne rentgenske svetlobe in od strukture objekta.<sup>1</sup>

Običajno raje uporabljamo desetiško logaritmčno vrednost tega razmerja  $\log C = \log I_1 - \log I_2$ . Logaritmčno izražena količina C je namreč linearno sorazmerna črntvi filma (kar je kontrast radiografske slike ali radiografski kontrast); zato definiramo količino  $\log C$  za svojstveni (ali naravni) kontrast objekta.<sup>1</sup>

### Vidno prikazan kontrast tkiv

Ravnokar definiran svojstveni kontrast objekta  $\log C = \log I_1 - \log I_2$  je na radiogramu lahko vidno prikazan kot radiografski kontrast, kadar sta absolutni vrednosti izstopnega sevanja takšni, da film nanju različno reagira. Krivulja črntve (HD krivulja sistema folija/film) nam poda črntev filma v odvisnosti od ekspozicije svetlobe, ki vpada nanj; naklon tangente na to krivuljo pa je sorazmeren reakciji filma.<sup>1</sup>

Pri  $\log C = \log 2 \approx 0,3$  gre za svojstveni kontrast iz dveh točk objekta, ki ga dobimo pri razliki atenuacije iz dveh točk objekta za 1 HVL. Absolutno razmerje jakosti sevanja teh dveh točk je torej 2:1. Pri  $\log C = \log 2^{1/2} \approx 0,15$  gre za svojstveni kontrast iz dveh točk objekta, ki ga dobimo pri razliki atenuacije iz dveh točk objekta za 1/2 HVL. Absolutno razmerje jakosti sevanja teh dveh točk je torej  $2^{1/2}:1 \approx 1,41:1$ . Pri večini sensitometrov je stopničasta ekspozicija filma takšna, da je višina koraka (step) enaka  $0,15 \approx 1/2$  HVL.<sup>1</sup>

Neodvisno spremenljivko na HD krivulji črnitve filma – relativno ekspozicijo – dobimo z visoko natančnostjo in reproducibilnostjo z 21 stopničnim sensitometrom (s korakom  $\log C = 0,15$ ). Odvisna spremenljivka je optična gostota (O), odčitamo jo z denzitometrom. Optična gostota je definirana kot  $-\log P$ , kjer je količina P transparenca (prosojnost) enaka frakciji intenzitet med prepuščeno in incidentno svetlobo. Takšna enota odvisne spremenljivke je bila izbrana, ker je linearno sorazmerna zaznavanju sive skale, gre torej za fiziološko enoto.<sup>1</sup>

Zaradi praktičnih razlogov je pri HD krivulji filma določen povprečni gradient črnitve filma (g) v predelu, kjer film maksimalno in linearno reagira. Povprečni gradient je definiran med točkama  $O_L = 0,45$  in  $O_H = 2,2$  in zajema torej interval  $DO = 1,75$ . Izračunamo ga, tako da delimo interval 1,75 z razliko  $\log C_H - \log C_L$ . Kadar za ekspozicijo filma uporabljamo 21 stopnični sensitometer (s korakom  $\log C = 0,15$ ) so neposredno določene le te diskretne vrednosti neodvisne in odvisne spremenljivke, željene vrednosti odvisne (0,45 in 2,2) in neodvisne spremenljivke določimo z linearno interpolacijo. Povprečni gradient mamografskega filma je višji od povprečnega filma standradnih radiografskih filmov, primerne so vrednosti okoli 3, primerneje je tudi če črnitev filma dosega višje vrednosti optične gostote (okoli 4). Zaradi te značilnosti potrebujemo pri interpretiranju mamogramov spot vizor s hiperlumnacijo.<sup>5</sup>

## Občutljivost sistema folija film

Občutljivost sistema folija film je določena z logaritmom ekspozicije s katerim dosežemo črnitev filma za vrednost optične gostote 1 nad osenom filma. Z določitvijo te točke (z linearno interpolacijo na HD krivulji črnitve filma) nam je omogočena primerjava občutljivosti med sistemi folija film, ki imajo različne oblike krivulj črnitve; ravno tako lahko sledimo spremembam občutljivosti istega sistema folija film, kadar pride do sprememb v kvaliteti razvijanja.<sup>6,7</sup>

## Program kontrole in zagotavljanja kvalitete

Omejil se bom le na kontrolo kvalitete filmskega razvijalnega aparata, ker se mora izvajati vsakodnevno pred pričetkom dela in ker se nanaša na predhodno definirane količine.<sup>6</sup>

V naši državi nimamo zakonske obveznosti za takšen program. Prepričan sem pa, da je tudi strokovno (ne)znanje na tem področju vzrok za neizvajanje programa za kontrolo in zagotavljanje kvalitete. Ker nimamo lastnega programa, ga lahko povzamemo iz protokolov mednarodnih inštitucij ali inštitucij iz drugih držav.<sup>6,7,8</sup>

V primerjavi s klasičnim radiografskim filmom, ki ima nanešeno emulzijo na obeh površinah, so običajni mamografski filmi enoslojni. Ker moramo na eni sami emulziji mamografskega filma doseči črnitve, ki so višje od črnitev, ki jih dosežemo na dveh emulzijah radiografskega filma, je emulzija mamografskega filma približno dvakrat debelejša od emulzije radiografskega filma. Zaradi tega je potrebno prilagoditi delovanje filmskega razvijalnega aparata, ki ga uporabljamo za razvijanje rentgenskih filmov. še bolje pa je, če priskrbimo mamografski razvijalni aparat. Kljub optimizaciji mamografskega sistema z mamografskim razvijalnim aparatom je potrebno dosledno vsakodnevno izvajanje izbranega programa kontrole in zagotavljanja

kvalitete. Namreč, zaradi specifičnih karakteristik enoslojnega mamografskega filma, že majhne spremembe v razvijalnem procesu povzročijo pomembno degradacijo kvalitete razvijanja.<sup>9</sup>

### **Resolucija-šum-absorbirana doza in izbira sistema folija film**

Kvaliteta radiografske slike ne more doseči kvalitete idealne slike že zaradi dejstva, da lahko radiografijo opravimo s končno visokim številom žarkov X. Sliko z idealno kvaliteto bi dobili le z neskončnim številom fotonov X, vendar bi bila doza neskončno visoka. že ta izhodišča kažejo, da so praktične rešitve kompromisne, kjer uporabimo primerno visoko število fotonov X, tako da so šum slike, resolucija, doza sprejemljivi za diagnostično uporabo.

Za natančne povezave med temi kvalitetnimi karakteristikami bi bila potrebna zelo detajlna analiza teh kvalitetnih karakteristik (krivulja MTF, Wienerjevi spektri), ki je preobsežna, da jo bi tu predstavili. Izluščimo pa lahko nekatere značilnosti, ki so v praktičnem pristopu k optimizaciji mamografskega sistema lahko zelo pomembne. Tako je mogoče zmanjšati prikazani šum na sliki z uporabo manj občutljivega filma (ob višji tkivni absorbirani dozi) ali z uporabo debelejših folij (z zmanjšanjem resolucije). Resolucijo sistema folija film najboljše izboljšamo, če uporabimo tanjšo folijo (ob višji tkivni absorbirani dozi) ali kvalitetnejši, manj občutljiv film (ob višji tkivni absorbirani dozi).<sup>7,10-12</sup>

### **Neposredna radiografska povečava**

Direktna radiografska povečava je specialna tehnika slikanja katere namen je boljši prikaz drobnih anatomskih struktur (kot so mikrokalcinacije) ali boljši prikaz kontur večjih anatomskih struktur na radiogramu (kot so

fokalne sence, ki jih želimo natančneje analizirati). Dosežemo jo tako, da oddaljimo objekt slikanja od detektorja slike. Pri tem je faktor povečave (M) geometrično določen z razmerjem med razdaljama žarišče-film (FF) in žarišče-anatomska struktura (FO).<sup>1</sup>

Geometrično neostrost konture objekta pa določa produkt med debelino fokusa (f) in (M-1). Sprejemljiva geometrična neostrost ne sme presegati ostalih neostrosti (predvsem neostrost folije), mora biti pod vrednostjo 0,1 mm. Zaradi tega je pri fokusu učinkovitega premera 0,1mm najvišji smislen faktor povečave 2.<sup>13</sup>

Z direktno radiografsko povečavo slikamo z ožje omejenim snopom žarkov X, tako da je izpostavljen žarkom X manjši volumen dojke iz katerega se sipa manjša količina sekundarnega sevanja. Zaradi spremenjene smeri sekundarnega sevanja in oddaljenosti dojke od kasete večina sipanja, za razliko od primarnega sevanja, ne vpada na površino filma, kjer se tvori slika. Zato je nesmiselna uporaba radiografskih rešetk pri tehniki slikanja z direktno radiografsko povečavo.<sup>1,14</sup>

### **Mamografske rešetke**

Z razvojem moderne tehnologije radiografskih rešetk, ko so se namesto aluminija začeli uporabljati organski materiali za prosojne rešetkine lamele, je postala smiselna uporaba rešetk tudi v mamografiji. Rešetkina lamela iz organskega materiala zadovoljivo prepušča primarni snop žarkov iz mamografa, te zahteve aluminijeva rešetka gotovo ne izpolnjuje (HVL mamografskega snopa je okoli 0,3 mm Al). Ker je razmerje med sipanjem in primarnimi žarki v snopu (Si/Pr), ki vpada na mamografsko kaseto nizka v primerjavi z običajnimi pogoji slikanja v radiografiji, hkrati pa gre za snop, ki ima nizko povprečno energijo, se v mamografiji uporabljajo rešetke, ki imajo nizko razmerje rešetke (R). Razmerje rešetke praviloma ne presega vrednosti

5, z njim dosežemo zadovoljivo znižanje razmerja Si/Pr pri nizkem Bucky faktorju.<sup>1,15</sup>

### Zaključek

Za optimizacijo tehnologije v mamografiji je potrebno kvantitativno preverjanje, ki ga mora obvladati radiolog. Menim, da masikateri radiolog, ki se ukvarja z mamografijo ne pozna zadovoljivo tega dela stroke.

V prispevku so bile pregledno nakazane le tiste osnove, ki so po mojem mnenju najpomembnejše; nekatera področja so bila zaradi prostorske stiske namenoma izpuščena (priprave za kompresijo in pozicioniranje, naprava za avtomatsko ekspozicijo v radiografiji, kontrola in zagotavljanje kvalitete mamografa). Za poglobitev osnov in za specifične tehnične rešitve se moramo posluževati s sodobnimi strokovnimi viri, ki so bogato zastopani v strokovni literaturi.

### Literatura

- Curry TS, Dowdey JE, Murry RC. *Christensen's introduction to the physics of diagnostic radiology*. 3th ed. Philadelphia: Lea & Febiger; 1984.
- Thilander Klang AC, Ackerholm PH, Berlin IC, Bjurstaam NG, Mattsson SL, MÅnsson LG, von Schéele C, Thunberg SJ. Influence of anode-filter combinations on image quality and radiation dose in 965 women undergoing mammography. *Radiology* 1997; **203**: 348-54.
- Desponds L, Depeursinge C, Grecescu M, Hessler C, Samiri A, Valley JF. Influence of anode and filter material on image quality and glandular dose for screen-film mammography. *Phys Med Biol* 1991; **36**: 1165-82.
- Calicchia A, Gambaccini M, Indovina PL, Mazzei F, Pugliani L. Niobium/molybdenum K-edge filtration in mammography: contrast and dose evaluation. *Phys Med Biol* 1996; **41**: 1717-26.
- Hill SJ, Faulkner K, Law J, Starritt HC. Film viewing conditions in mammography. *Br J Radiol* 1997; **70**: 409-11.
- Nassivera E, Nardin L. Daily quality control programme in mammography. *Br J Radiol* 1996; **69**: 148-52.
- Schueler BA, Gray JE, Gisvold JJ. A comparison of mammography screen-film combinations. *Radiology* 1992; **184**: 629-34.
- Nassivera E, Nardin L. Quality control programme in mammography: second level quality controls. *Br J Radiol* 1997; **70**: 612-8.
- Eklund GW, Cardenosa G, Parsons W. Assessing adequacy of mammographic image quality. *Radiology* 1994; **190**: 297-307.
- Brink C, de Villiers JF, Lötter MG, van Zyl M. The influence of film processing temperature and time on mammographic image quality. *Br J Radiol* 1993; **66**: 685-90.
- Wojtasek DA, Teixidor HS, Govoni AF, Gareen IF. Diagnostic quality of mammograms obtained with a new low-radiation-dose dual-screen and dual-emulsion film combination. *Am J Roentgenol* 1990; **154**: 265-70.
- Vyborny CJ, Loo LN, Doi K. The energy-dependent behavior of noise Wiener spectra in their low-frequency limits: comparison with simple theory. *Radiology* 1982; **144**: 619-22.
- Huda W, Steinbach BG, Geiser WR, Belden CJ. Optimal technique factors for magnification mammography. *Invest Radiol* 1997; **32**: 378-81.
- Persliden J, Carlsson GA. Scatter rejection by air gaps in diagnostic radiology. Calculations using a Monte Carlo collision density method and consideration of molecular interference in coherent scattering. *Phys Med Biol* 1997; **42**: 155-75.
- Chan HP, Frank PH, Doi K, Iida N, Higashida Y. Ultra-high-strip-density radiographic grids: a new antiscatter technique for mammography. *Radiology* 1985; **154**: 807-15.

## Zagotavljanje in preverjanje kakovosti v mamografiji

### Quality assurance and quality control in mammography

Urban Zdešar

Zavod za varstvo pri delu, Ljubljana

---

**Povzetek:** Mamografija je zaradi specifičnih lastnosti sprememb v dojki, ki jih poskušamo odkriti, tehnično ena najbolj zahtevnih radioloških preiskav. Kakovostna mamografija ne pomeni samo dobrega mamograma temveč tudi čim nižjo možno dozo sevanja, ki jo pri preiskavi prejme preiskovana dojka. Zato kriteriji za ocenjevanje kakovosti poleg diagnostičnih zahtev vsebujejo tudi kriterije, ki se nanašajo na obsevanost pacientk. Osnovni pogoji za kakovostno izvajanje mamografije so izurjeno osebje, ustrezna oprema in dobra organiziranost. Sem sodi tudi program preverjanja kakovosti. Ta je v prvi vrsti namenjen zdravniku, ki mu informacije s slike pomagajo določiti diagnozo. Nekatero parametre kakovosti lahko preverjamo kar na samih mamogramih, fizikalno-tehnične parametre, ki najbolj vplivajo tako na kakovost slik kot tudi na prejeto dozo, pa preverjamo z rednimi preskusi posameznih delov mamografskega diagnostičnega sistema. V prispevku je opisanih nekaj preprostih preskusov, ki naj bi se izvajali pogosteje (dnevno, tedensko), in naštetih oprema, ki bi jo za to potrebovali.

**Ključne besede:** mamografija; preverjanje kakovosti

**Abstract:** Due to specific properties of changes in women breast, mammography is one of the technically most demanding technique. Since high quality mammography does not mean just high quality images but also lowest possible radiation dose to the breast, quality criteria includes criteria for images and criteria for patient exposure. High quality in mammography can be achieved with skilled personnel, proper equipment and good organization including quality control program. Quality control is primarily intended for doctors, who use images in diagnosis. Although some of the quality parameters can be checked on real images, the most influencing physical and technical parameters are checked during regular tests of different parts of the imaging chain. Some of the tests that should be performed more often (daily or weekly) and equipment needed for these tests are described.

**Key words:** mammography; quality control

---

#### Uvod

Mamografija je tehnično ena najbolj zahtevnih radioloških preiskav. Zgodnje bolezenske spremembe v dojki, ki jih z mamografijo po-

skušamo odkriti, so precej manjše od tvorb, značilnih za druge rentgenske preiskave, ali pa se radiografsko zelo malo razlikujejo od svoje okolice. Poleg tega se dojka radiografsko spreminja bolj kot katerikoli organ v telesu. Predvsem gre za spremembe v razmerju in razporeditvi žleznega in maščobnega tkiva, ki so posledica menstrualnih ciklov, nosečnosti,

Naslov avtorja: Urban Zdešar dipl.ing.fiz., Zavod za varstvo pri delu, Bohoričeva 22a, 1001 Ljubljana, Slovenija.

dojenja ali staranja. Kljub temu je mamografija še vedno najboljša metoda zgodnjega odkrivanja raka dojke. Ocenjujejo, da je mogoče s pomočjo kakovostne mamografije različne patološke spremembe odkriti do dve leti prej, preden jih lahko odkrijemo z otipom.<sup>1</sup>

Mamografska slika (mamogram) je kakovostna, če lahko zdravnik s pomočjo informacij s slike z dobršno mero gotovosti ugotovi prisotnost ali odsotnost bolezenskih sprememb v preiskovani dojki. Vendar samo kakovostna slika še ni dovolj. Ne smemo pozabiti, da gre za diagnostiko, pri kateri se uporablja rentgensko sevanje. Eno izmed temeljnih načel varstva pred ionizirajočim sevanjem je upravičenost njegove uporabe. Uporaba ionizirajočega sevanja v medicini je upravičena samo, če skupna korist, ki jo pričakujemo od uporabe, presega škodo, ki jo s tem povzročimo. Zato je zelo pomembno, da je mamogram narejen ob čim manjši dozi sevanja, ki jo med preiskavo prejme dojka. Predvsem je to pomembno pri preventivnem slikanju dojk (screeningu), saj gre v tem primeru za slikanje žensk brez drugih znakov bolezni.

Posledice slabe kakovosti mamogramov so lahko zelo resne. Slike, na katerih ni videti bolezenskih sprememb v dojki, čeprav te obstajajo, onemogočajo dovolj zgodnje odkritje bolezni in tako precej zmanjšajo možnost uspešnega zdravljenja. Mamogrami, na katerih so vidni različni objekti, ki jih v dojki v resnici ni, pa lahko vodijo v drage in za žensko neprijetne dodatne preiskave. Slaba kakovost slik pomeni tudi več ponovljenih slikanj in s tem večjo sevalno obremenjenost pacientk in osebja ter nenazadnje višje stroške.

### Kakovost v mamografiji

#### *Kaj je kakovost v mamografiji?*

Komisija Evropske skupnosti je v letih med 1984 in 1996 izdelala kriterije kakovosti za najpogostejše rentgenske preiskave, med ka-

terimi so tudi kriteriji za mamografijo (kopije v dodatku).<sup>2</sup> Kriteriji vsebujejo:

- *diagnostične zahteve* – gre za pomembne anatomske strukture, ki naj bodo na sliki vidne in pomagajo k zanesljivejši diagnozi. Pogosto so odvisne od pozicioniranja in tehničnih lastnosti diagnostičnega sistema, preverjati pa jih je praktično mogoče na vsaki sliki. Vendar so zlasti pri mamografiji diagnostične zahteve delno povezane s patološkimi strukturami, ki v dojki (in tako na mamogramu) niso nujno navzoče, tako da je ocena kakovosti mamogramov samo na podlagi slik nepopolna. Zato navadno za oceno kakovosti slik uporabljamo antropomorfne fantome z objekti, s katerimi je mogoče bolj ali manj objektivno oceniti kakovost mamogramov;
- *kriterije za obsevanost pacientov* – so referenčne vrednosti količin, ki so merilo za prejeto dozo sevanja. Vrednosti so določene za povprečne paciente in jih preverjamo med temeljitejšimi pregledi rentgenskih aparatov. Pri mamografiji kot merilo za obsevanost pacientk uporabljamo vstopno kožno dozo, izmerjeno na antropomorfem fantomu, ali še pogosteje povprečno žlezno dozo;
- *primere dobre radiografske tehnike* – so tehnične zahteve oziroma lastnosti rentgenskega aparata in druge opreme ter parametri, uporabljeni pri slikanju, ki omogočajo izpolnitev diagnostičnih kriterijev in kriterijev obsevanosti pacientov.

#### *Komu je kakovostna mamografija namenjena?*

Izdelek mamografije je rentgenska slika, uporabljajo jo zdravniki, ki mu informacije s slike pomagajo pri določanju diagnoze. Zato kakovostne mamograme potrebujejo predvsem zdravniki. Za ženske, ki jim je preiskava namenjena, je pomembna predvsem točnost diagnoz, pomembno pa je tudi, da med preiskavo niso bile izpostavljene sevanju bolj, kot bi bilo to potrebno.

### *Kaj vpliva na kakovost mamografije?*

Osnovni pogoji za visoko kakovost mamografije so dobro izurjeno osebje, ustrezna oprema in dobra organiziranost.

- *Osebje* – Na kakovost mamografije vplivajo zdravnik, ki slike pregleduje, radiološki inženir, ki je pravzaprav edini v neposrednem stiku s pacientkami in je odgovoren za pravilno izbiro tehnike slikanja, in medicinski fizik, ki skrbi za fizikalno-tehnično plat preiskav. Za vse tri velja, da je kakovost njihovega dela povezana z ustrezno izobrazbo, spremljanjem novosti na svojem področju in izkušnjami.
- *Oprema* – Zaradi specifičnosti preiskave mora biti oprema za izvajanje mamografije namenjena samo mamografiji. Sem sodijo rentgenski aparat z vso pripadajočo opremo, filmi in ojačevalne folije, razvijalni avtomat, negatoskop. Oprema mora biti tudi ustrezno nastavljena ter redno in pravilno vzdrževana.
- *Organiziranost* – Sem sodi predvsem vzpostavitev dobrega sistema zagotavljanja in preverjanja kakovosti.

### **Preverjanje kakovosti**

Preverjanje kakovosti so konkretna opravila, s katerimi ugotavljamo, ali so posamezne lastnosti izdelka (v našem primeru je to mamogram) in postopka, s katerim do njega pridemo, optimalne. Osnova preverjanja kakovosti je izbira parametrov, ki kakovost določajo, in jih je mogoče preverjati. S preverjanjem teh parametrov poskušamo ugotoviti morebitna odstopanja od optimalnih vrednosti, še preden bi lahko znatno vplivala na kakovost.

Čeprav na kakovost mamografije vpliva veliko različnih dejavnikov, je najpomembnejše stanje opreme. Zato pod pojmom preverjanja kakovosti v glavnem razumemo preverjanje fizikalno – tehničnih parametrov sistema (rentgenski aparat, filmi in ojačevalne

folije, obdelava filmov, pogoji pri pregledovanju slik).

Preverjanje kakovosti v mamografiji se začne s *prevzemnim preskusom*. Gre za temeljit preskus diagnostičnega sistema pred začetkom dela, med katerim preverimo vse posamezne dele sistema. Hkrati že lahko določimo vrednosti za posamezne parametre (referenčne vrednosti), ki jih bomo spremljali pri *rednih preskusih*. Pogostost preverjanja posameznega parametra je odvisna od verjetnosti, da se bo ta spremenil, in posledic te spremembe oziroma njenega vpliva na kakovost. Zato moramo nekatere parametre (npr. fotokemično obdelavo filmov) spremljati vsak dan, za nekatere (npr. ujemanje nastavljene anodne napetosti s pravo vrednostjo) pa je dovolj vsakoletno preverjanje. Pogostejše teste (vsakodnevne, tedenske in mesečne) navadno opravljajo inženirji radiologije, bolj temeljite preskuse pa fiziki ob polletnih in letnih preverjanjih ali po večjih popravilih, ko je znova potreben temeljit preskus, podoben prevzemnemu.

Kaj vse naj po predlogu Evropske skupnosti vsebuje dober program preverjanja kakovosti v mamografiji in kako pogosto naj se posamezni parametri preverjajo, je navedeno v Tabeli 1.<sup>3</sup> Hkrati tabela vsebuje tudi primerjavo s trenutnim stanjem v Sloveniji. Iz tabele je razvidno, da lastnega programa preverjanja kakovosti zaenkrat nima niti ena diagnostika v Sloveniji in da je edino preverjanje tisto, ki ga opravimo med rednimi (zakonsko predpisanimi) pregledi rentgenskih aparatov. To dejstvo je še posebej skrb vzbujajoče pri parametrih, za katere Evropska skupnost predvideva vsakodnevna preverjanja. Še nekoliko temeljitejši so pri preverjanju kakovosti Američani, ki imajo vpeljan sistem akreditiranja diagnostičnih centrov za preventivno mamografijo. Eden od pogojev za akreditacijo je tudi izvajanje obširnega sistema preverjanja kakovosti.<sup>4,5</sup>



**Tabela 1.** Parametri, ki bi jih morali vsebovati programi kontrole kakovosti mamografskih RTG aparatov, pogostosti pre-  
vajanja in značilne vrednosti ter tolerance. Povzeto po European Guidelines for QA in Mammography Screening. V stolpcu  
SLO so navedene pogostosti za parametre, ki jih merimo pri nas

Parameter		pogostost	SLO	značilna vrednost	sprejemljiva vrednost	zaželena vrednost	enota
<b>RTG aparat</b>							
izvor RTG snopa	• velikost gorišča	p	12	0.3			mm
	• razdalja gorišče – film	p		> 60			cm
	• kongruenca	12	12		< 5	< 5	mm
	• puščanje ohišja cevi	p	12		< 1		mCy/h
	• specifična ekspozijska doza	6	12	40–75	> 30	> 40	μGy/mAs
anodna napetost	• specifična hitrost ekspozijske doze	6	12	10–30	> 7.5	> 10	mGy/s
	• ponovljivost	6	12		< ± 0.5	< ± 0.5	kV
	• točnost (med 26 in 30 kV)	6	12		< ± 1.0	< ± 1.0	kV
AEC*	• razpolovna debelina (HVL)	12	12	0.3–0.4	< 0.3		mm Al
	• srednja nastavitve počrnitve	6	12	1.3–1.8	< ± 0.15	< ± 0.15	OD
	• korak sistema nastavitve počrnitve	6		0.15	< 0.20	< 0.10	OD
	• ponovljivost (zaporedne ekspozijske)	6	12		< ± 5%	< ± 2%	mGy
	• ponovljivost (enake ekspozijske v daljših časovnih presledkih)	6			< ± 0.20	< ± 0.15	OD
kompresija	• kompenzacija sprememb debeline objekta	t	12		< ± 0.15	< ± 0.10	OD
	• kompenzacija sprememb anodne napetosti	6			< ± 0.15	< ± 0.10	OD
	• kompresijska sila	12		130–200			N
	• premik kompresijske naprave zaradi nesimetrične obremenitve	12			< 15	< 15	mm
	• premik kompresijske naprave zaradi simetrične obremenitve	12			< 5	< 5	mm
<b>Rešetka (Bucky) in kombinacija film – ojačevalna folija</b>							
rešetka							
film – folija	• faktor rešetke	p			< 3	< 3	
	• razlike med enakimi kasetami (razlike v ekspozijski pri enakih pogojih)	12			< ± 5%	< ± 5%	mGy
	• razlike v občutljivosti enakih kaset (razlika OD pri enakih pogojih)	12			< 0.20	< 0.15	OD
	• stik filma z ojačano folijo	12					
<b>Fotokemična obdelava filmov</b>							
razvijalni avtomat film	• temperatura	p		34–36			°C
	• trajanje obdelave filma	p		90			s
	• senzitometrija	d					
	– lastni ošen	d		> 0.15	< 0.20	< 0.20	OD
	– hitrost	d					
temnica	– kontrast	d			> 2.6	2.8–3.2	
	• dnevna karakteristika	d			< 10%	< 5%	
	• artefakti	12	12				
	• puščanje vidne svetlobe (dodatna počrnitve v 4 minutah)*	12			< + 0.02	< + 0.02	OD
	• ustreznost temničnih luči (dodatna počrnitve v 4 minutah)*	p			< + 0.1	< + 0.1	OD
<b>Pogoji pri pregledovanju filmov</b>							
negatoskop		12					
	• svetlost	12			2000–6000	2000–6000	cd/m <sup>2</sup>
	• homogenost	12			< ± 30%	< ± 30%	cd/m <sup>2</sup>
delovni prostor	• razlike v svetlosti	12				< ± 15%	cd/m <sup>2</sup>
<b>Lasnosti sistema kot celote</b>							
<ul style="list-style-type: none"> <li>• osvetljenost prostora</li> <li>• vstopna doza merjena na 45 mm fantomu</li> <li>• prostorska ločljivost merjena v referenčni točki</li> <li>• spreminjanje kontrastne slike</li> <li>• velikost najmanjših še vidnih objektov z nizkim (1.3%) kontrastom</li> <li>• trajanje ekspozijske</li> </ul>							

\* – pri skupni optični gostoti 1.00 OD

Opombe: p – pri prevzemnem preizkusu; 12 – letno; 6 – polletno; t – tedensko; d – dnevno.

Vsi aparati morajo doseči sprejemljive vrednosti, novi aparati pa morajo doseči zaželene vrednosti.

## Pogostejši preskusi

Pri pogostejših testih preverjamo parametre, za katere je najbolj verjetno, da se bodo med delom spremenili in tako vplivali na kakovost. Gre za preprosto preverjanje njihove ponovljivosti oziroma za primerjanje njihovih trenutnih vrednosti z referenčnimi, ki smo jih določili pri prevzemnem preskusu ali katerem od naslednjih temeljitih testov. Zato takšni preskusi ne zahtevajo veliko truda in časa, zelo pomembno pa je, da so dobro pripravljeni in evidentirani.

V nadaljevanju so na kratko opisani preskusi, s katerimi preverimo najbolj kritične dele mamografskega sistema in ki bi jih morali glede na pogostost preiskav opravljati vsak dan oziroma teden. Natančnejše opise postopkov najdemo v literaturi<sup>6,7,8</sup>, namen te kratke predstavitve pa je predvsem poudariti preprostost teh testov in uporabnost njihovih rezultatov.

### *Senzitometrično preverjanje filmov*

Fotokemična obdelava filmov (razvijanje in fiksiranje) je del mamografskega diagnostičnega sistema, pri katerem so spremembe najpogostejše. Zato obdelavo filmov v razvitih državah preverjajo vsak dan, za diagnostike, ki opravljajo preventivne mamografije, pa je vsakodnevno preverjanje obvezno.

#### *Kaj potrebujemo?*

- senzitemeter (naprava s katero film osvetlimo prek optičnega klina)
- merilnik počrnitve filmov (denzitemeter)

#### *Kako preskus izvedemo?*

V temnici s senzitemetrom film osvetlimo, ga razvijemo in izmerimo počrnitve na dogovorjenih značilnih točkah na filmu. Vrednosti primerjamo s tistimi, ki smo jih dobili pri prevzemnem preskusu.

*Rezultati:* Večja odstopanja od referenčnih vrednosti pomenijo težave pri hranjenju (stari ali že delno obsevani filmi, slaba temnična luč, ...) ali obdelavi (težave z razvijalnim

avtomatom, kemikalijami, ...) filmov.

*Predlagana pogostost – vsak dan*

### *Preverjanje sistema kot celote*

*(kakovost mamogramov)*

Kakovost mamogramov je odvisna od celotnega diagnostičnega sistema. Za objektivno oceno kakovosti mamogramov pogosto uporabljamo prostorsko ločljivost, kontrast in vidnost (določljivost) različnih objektov, ki naj bi bili čim bolj podobni tvorbam, ki jih lahko najdemo v dojki. Zanimajo nas predvsem tri vrste objektov:

- drobni visokokontrastni objekti, ki simulirajo mikrokalcinacije,
- objekti z nizkim kontrastom (limfni vozli, majhni tumorji),
- tanki nitasti objekti, ki simulirajo nitaste izrastke malignih tumorjev;

Kupiti je mogoče precej fantomov, ki vsebujejo omenjene objekte, kline za določanje kontrasta in objekte za določanje ločljivosti na slikah. S pomočjo slik takšnih fantomov lahko ugotovimo, kakšne so skrajne zmožnosti našega diagnostičnega sistema. Če tako na sliki fantoma z lahkoto odkrijemo simulacije mikrokalcinacij, velikosti 0.3 mm, lahko upravičeno pričakujemo, da bomo takšne kalcinacije sposobni odkriti tudi na mamogramih.

#### *Kaj potrebujemo?*

- *mamografski fantom*
- *merilnik počrnitve (za določitev kontrasta)*

#### *Kako preskus izvedemo?*

Fantom slikamo s standardnim postopkom in na sliki poiščemo še vidne objekte. Kontrast določimo z merjenjem počrnitev pod klinom. Oboje primerjamo z referenčnimi vrednostmi.

*Rezultati:* Rezultat preskusa je rentgenska slika fantoma. Večje razlike z referenčno sliko pomenijo spremembo na enem od delov sistema. Vendar sama slika navadno še ne daje podatkov o tem, kje je do spremembe prišlo, kar moramo poiskati z dru-

gimi preskusi. Prav tako pa slike, ki se bistveno ne ločijo od referenčne, še ne pomenijo, da vsi deli sistema delujejo optimalno, ampak pomenijo le, da spremembe (če so) še niso zelo velike.

*Predlagana pogostost* – vsak dan

#### *Delovanje osvetlitvene avtomatike in sistema za avtomatsko izbiro tehnike slikanja*

Zanesljiva in dobro nastavljena osvetlitvena avtomatika (AEC – Automatic Exposure Control) omogoča zelo natančno določitev povprečne počrtnitve mamograma ne glede na sestavo dojke in njeno debelino pri kompresiji. Modernejši mamografski aparati pa imajo vgrajene sisteme, ki s pomočjo kratke predekspozicije avtomatsko izberejo tudi tehniko slikanja (predvsem gre za izbiro anodne napetosti). Pravilna počrtnitev filma zelo vpliva na kontrast na slikah in tako na verjetnost, da bo mogoče odkriti objekte z zelo nizkim lastnim kontrastom. Delovanje obeh sistemov lahko preverimo s primerjanjem počrtnitev slik različno debelih plošč iz snovi s podobno sestavo, kot jo ima tkivo dojke (navadno uporabimo kar pleksi steklo).

*Kaj potrebujemo?*

- različno debele pleksi plošče
- merilnik počrtnitve

*Kako preskus izvedemo?* Preverjanje osvetlitvene avtomatike: Naredimo nekaj ekspozicij različno debelih plošč (npr. 3 cm, 4 cm, 5 cm) pri konstantni napetosti in z uporabo osvetlitvene avtomatike. Na slikah nato izmerimo povprečne počrtnitve in jih primerjamo z referenčnimi vrednostmi oziroma med seboj. Na enak način lahko preverimo tudi sistem za avtomatsko izbiro tehnike slikanja.

*Rezultati:* Neenako počrtnjene slike pomenijo težave s sistemom avtomatske kontrole trajanja ekspozicije ali izbire tehnike slikanja.

*Predlagana pogostost* – enkrat tedensko

#### *Homogenost slik*

Nehomogenosti (artefakti) na slikah se lahko pojavijo zaradi različnih vzrokov (umazanija na kompresijski plošči, kasetah, poškodovana ojačevalna folija, težave pri razvijanju...). Pokažejo se kot točke, lise ali večja področja na sliki, ki so svetlejša ali temnejša od okolice. Navadno jih je na slikah lahko opaziti oziroma ločiti od patoloških struktur, čeprav obstaja tudi nevarnost, da nekatere artefakte zamenjamo za patološke strukture. Artefakti predvsem otežijo natančen pregled mamograma, zato jih moramo čimprej odpraviti.

*Kaj potrebujemo?* Uporabimo lahko slike, ki smo jih naredili ob preverjanju sistema AEC (zgornji preskus)

*Kako preskus izvedemo?* Natančno pregledamo slike

*Rezultati:* Vzroke za artefakte, ki jih najdemo na slikah, navadno z lahkoto najdemo (najpogosteje so posledica umazanije na enem od delov sistema) in prav tako enostavno odpravimo.

*Predlagana pogostost* – vsak dan

#### *Analiza neuporabnih in slabih slik*

V tem primeru ne gre za natančno definiran postopek, ampak za sistem nadzora nad napakami, ki zelo učinkovito zmanjšuje njihovo število. Slabe in neuporabne slike glede na napako, uvrstimo v eno od vnaprej določenih kategorij (npr. film je nepravilno osvetljen, težave s pozicioniranjem, premikanje pacienta...) in po določenem času oziroma številu opravljenih preiskav rezultate analiziramo. Tako zlahka ugotovimo, kakšne vrste napak so pogostejše, od tod sklepamo na njihov vzrok in ga poskušamo odpraviti.

Iz opisov pogostejših preskusov lahko tudi povzamemo, kaj bi za osnovni program preverjanja kakovosti potrebovala vsaka mamografska diagnostika:

- senzitometer in merilnik počrtnitve,
- nekaj različno debelih plastičnih plošč,
- mamografski fantom;

Glede na stroške mamografskih rentgenskih aparatov, razvijalnih avtomatov in druge potrebne opreme so stroški opreme za preverjanje kakovosti zanemarljivi, če zmanjšanja stroškov zaradi manjšega števila napak sploh ne omenjamo.

### Literatura

1. FDA's Mammography Inspections. While some problems need attention, facility compliance is growing. Washington D.C., United States General Accounting Office, 1997.
2. European Commission. European guidelines on quality criteria for diagnostic radiographic images. Luxembourg, EUR 16260, 1996.
3. European Commission. European guidelines for quality assurance in mammography screening. Luxembourg, 1996.
4. Requirements for accrediting bodies and quality standards and certification requirements. Interim rules; 21 CFR Part 900: Federal Register 58 (243): 67558-67572, 1993.
5. Quality mammography standards. Final Rule; 21 CFR Parts 16 and 900: Federal Register 62 (217): 60614-60632, 1997.
6. NCRP Report No. 99. Quality assurance for diagnostic imaging equipment. Bethesda, NCRP, 1988;
7. The european protocol for the quality control of the physical and technical aspects of mammography screening. Luxembourg, European Commission, 1996;
8. Hendrick R.E., Botsco M., Plot M. Quality control in mammography. Radiologic Clinics of North America 1995, 33 (6).

## Klinični pregled dojk Clinical examination of the breast

Darja Eržen

Onkološki inštitut, Ljubljana

---

**Povzetek:** Klinični pregled je prva in najpomembnejša metoda v diagnostiki bolezni dojk. Vsebuje štiri faze: anamnezo, inspekcijo in palpacijo, zaključek in zamejitev bolezni. Je osnova za odločitev o nadaljnjem postopku (nič, ponovne kontrole, biopsija ali kirurgija). Anamneza je usmerjena na iskanje dejavnikov tveganja za rak dojke. Pri inspekciji in palpaciji smo pozorni na simetričnost dojk, bradavici, kožo dojk, izcedek, vozličavost dojk, tumor, pazdušne in supraklavikularne bezgavke.

**Ključne besede:** dojka, bolezni-diagnostika; anamneza; fizikalne preiskave

**Abstract:** Clinical examination is the first and most important method in diagnosing a breast disease. It comprises four phases: personal history, inspection and palpation, conclusion and staging. The clinical examination serves as a basis for the next steps to be taken, i.e. no steps at all, another examination, biopsy or surgery. Personal history is focused on the detection of breast cancer risk factors. In the next phase, the inspection and palpation, the breast symmetry is checked, and the nipples, epidermis, discharge, if any, nodosity, tumor and the axillary and supraclavicular lymph nodes are examined.

**Key words:** breast disease-diagnosis; medical history taking; physical examination

---

### Uvod

Klinični pregled je prva in najpomembnejša metoda v diagnostiki bolezni dojk. Vsebuje štiri faze: anamnezo, inspekcijo in palpacijo, zaključek in zamejitev bolezni. Je osnova za odločitev o nadaljnjem postopku (nič, ponovne kontrole, biopsija ali kirurgija).

### Anamneza

Anamneza je usmerjena na iskanje dejavnikov tveganja za rak dojke, kot so:

- Družinska obremenjenost, predvsem rak
- Naslov avtorja: Darja Eržen dr.med., Onkološki inštitut, Zaloška 2, 1105 Ljubljana, Slovenija.

dojke po materini strani.

- Podatki iz ginekološke anamneze (zgodnja menarha, pozna menopavza, nulipara, kasen prvi porod).  
Pri pregledu je treba upoštevati tudi:
- Starost – raka dojk do 20. leta skoraj ni, do 30. leta pa je izjemno redek.
- Čas v menstruacijskem ciklusu preiskovanke med pregledom: najboljši čas za pregled je v sredini ciklusa, ko je v dojkah najmanj vozlov in so te najmanj boleče.
- Posebni primeri, na primer nosečnost – takrat je pregled dojk dosti manj zanesljiv.

Najpogostejše težave, zaradi katerih pridejo ženske k zdravniku na pregled dojk, so:

- *Bolečine v dojkah:* bolečine med oz. pred

mesečnim perilom, bolečine, ki nimajo zveze z njim, in stalne bolečine v dojkah. Same bolečine v dojkah brez drugih znakov praviloma ne pomenijo nič slabega.

- *Zatrdlina v dojki*: zatrdlina v dojki, ki se spreminja (raste in se manjša), praviloma z menstruacijskim ciklusom, je navadno le mastopatični vozle. Pri zatrdlini, ki pa se ne spreminja ali celo raste, moramo pomisliti na raka. Taka zatrdlina praviloma tudi ne boli.
- *Izcedek*: izcedek, podoben mleku ali serozen, iz obeh dojk, tudi nepovezan z dojenjem, ni slab znak.

Pomemben je tudi podatek o trajanju simptomov.

### Inspekcija in palpacija

*Inspekcija*: bolnica sedi, pregledamo jo, ko ima roke ob telesu, nad glavo, na boku in komolce naprej (kontrahirane prsne mišice). Potrebna je dobra tangencialna luč.

*Palpacija*: najboljši položaj je ležeč, z rokami nad glavo, ko je dojka najbolj raztegnjena in zato najbolj pregledna.

Vedeti moramo, da sega področje dojke od klavikule do submamarne gube ali celo pod njo. K pregledu dojk sodi tudi pregled pazdušnih in supraklavikularnih kotanj.

Pri pregledu moramo biti pozorni na:

- *Simetričnost* in velikost dojk. Ena dojka je pogosto večja kot druga, zato lahko v njej otipamo tudi več tkiva
- *Bradavici*: ugreznjena bradavica, ki se ne da iztisniti, je običajno znak malignega procesa, medtem ko je ugreznjena bradavica, ki se da iztisniti, znak benignega procesa. Roseča se bradavica je lahko le znak vnetja, medtem ko je razjedena bradavica bolj verjetno znak malignega procesa.
- *Koža*: retrakcija kože nad tumorjem je skoraj zanesljiv znak za raka. Ta se ponavadi še okrepi ob dvigu rok. Edini proces, ki tudi povzroča retrakcijo, je maščobna nekroza.

- *Rdečina*: če je omejena, boleča, pod njo pa je tipljiva fluktuacija in ima bolnica povišano temperaturo, je to znak vnetja. Difuzna rdečina, ki je neboleča z edemom (pomarančasta koža), s tipljivim tumorjem ali brez njega, je znak lokalno napredovalega raka. Razjedena koža nad tumorjem je prav tako večinoma znak lokalno napredovalega raka.
- *Izcedek*: je lahko multiduktalen ali monoduktalen. Monoduktalen izcedek (samo iz enega voda), ki je krvav ali pa serozen, je znak patološkega procesa v temvodu. Ta je lahko znak raka.
- *Vozličavost*: drobna ali groba, lahko tudi boleča, večinoma difuzna, je znak benigne displazije.
- *Tumor*: (če obstaja), opisujemo: glede na lokalizacijo, velikost (v cm), obliko in premakljivost. Fibroadenomi in ciste so dobro omejeni in premakljivi; fibroadenomi so čvrsti, ciste pa fluktuirajo in so lahko boleče. Karcinomi so praviloma trdi, grčasti in slabo omejeni.
- *Pazdušne in supraklavikularne bezgavke*: Mehke bezgavke so normalno tipljive pri zelo suhih ljudeh. Trde in povečane bezgavke so znak rakaste prizadetosti. Trde in povečane bezgavke v pazduhi, ki so zrasle med seboj ali z okolico, so znak regionalno napredovalega raka, medtem, ko so trde bezgavke supraklavikularno že znak razsejanega raka

### Zaključek

Na podlagi kliničnega pregleda lahko dostikrat zaključimo ali gre za bolezen ali ne. Na tej podlagi se nato odločimo za nadaljne preiskave na primer za mamografijo -te ne naredimo, če je bolnica premlada, prav tako mamografije ne opravimo v posebnih primerih, kot na primer v nosečnosti.

Kadar odkrijemo *tumor*, vedno naredimo citološko punkcijo. Če pa posumimo, da ima

bolnica raka, naredimo tudi preiskave za zamejitev bolezni. Če izvid citološke punkcije pokaže, da gre za raka dojke, začnemo ustrezno zdraviti. Če pa je izvid negativen ali neuporaben, naredimo biopsijo in ob sumu na raka pošljemo preparat na histološko preiskavo po metodi zmrzlega reza in na določitev hormonskih receptorjev.

### Zamejitev bolezni

Klinični pregled je osnova za klasifikacijo raka dojke, imenovano tumor nodus metastaza (TNM), ta pa za določitev stadija bolezni.

### Literatura

1. Sabiston DC ed. *Davis-Christopher textbook of surgery*. Philadelphia: WB Saunders; 1981.
2. Bland KI, Copeland EM eds. *The breast: The comprehensive management of benign and malignant diseases*. Philadelphia: WB Saunders; 1991.
3. Berger DH, Feig BW, Fuhrman GM eds, *The M.D. Anderson surgical oncology hand book*. Boston: Little, Brown and Company; 1995.
4. Fras AP ed. *Onkologija*. Ljubljana: Didakta; 1994.

## Anatomija dojke

### Anatomy of the breast

Dean Ravnik

Inštitut za anatomijo, Medicinska fakulteta, Ljubljana

---

**Povzetek:** V članku je opisana makroskopska in delno mikroskopska anatomija dojke in mlečne žleze pri človeku. Poglavlju o razvojni anatomiji sledi opisna anatomija, kjer najdemo podatke o velikosti, obliki in topografiji žleze. Članek opisuje zgradbo in ciklične spremembe ter spremembe v nosečnosti in v starosti. V zaključku je podan še pregled arterijske oskrbe in venske drenaže, opisane so regionalne bezgavke in mezgovni odtok ter oživčenje.

**Ključne besede:** dojka - anatomija in histologija

**Abstract:** The article describes gross and subgross anatomy of the human breast and mammary glands. The part on developmental anatomy is followed by descriptive anatomy where size, shape and position of the gland are described. Structure of the gland and its cyclic changes as well as changes in pregnancy are discussed. The article concludes with description of arterial supply and venous drainage, regional lymph nodes and lymphatic drainage and nerve supply.

**Key words:** breast - anatomy and histology

---

#### Uvod

Mlečna žleza (glandula mammaria) je parna tubuloalveolarna modificirana žleza znojnica, ki lahko občasno izloča mleko. V osnovi ohranja osnovne značilnosti žleze znojnice, razvije pa se v podkožnem tkivu zgornje sprednje strani prsnega koša. Skupaj s kožo, ki jo pokriva, jo imenujemo dojka (mamma).

#### Razvoj

Proti koncu četrtega embrionalnega tedna nastane pri zarodkih obeh spolov na vsaki stra-

ni telesa trakasta kožna zadebelitev, ki poteka od zasnove zgornjega do zasnove spodnjega uda. V šestem tednu pravimo tej zadebelitvi ektoderma mlečna črta, ki se z rastjo vriva v mezoderm, ki leži pod njo. Po osmem tednu se območje mlečnega grebena, ki nastane iz mlečne črte, zreducira le še na odsek, ki leži v višini četrtega medrebrja. Do konca nosečnosti poteka v tem področju proliferacija endotelijskih celic, ki kot kanalčki brstijo v podkožje. Takih kanalčkov je od 15 do 20, pod vplivom estrogenih in gestagenih hormonov pa z brstenjem ustvarijo zasnovo žlezne tkivu. Ob rojstvu pri obeh spolih zaradi močnega hormonskega delovanja žlezi izbočita nad njima ležečo kožo in sta zato tudi rahlo tipljivi. Takoj po rojstvu lahko zaradi hitro spremenjene hormonske slike izločata kolo-



strumu podobno tekočino (novorojenčkovo – čarovniško mleko), kar po 2-3 tednih preneha in žlezno tkivo preide v stanje mirovanja do pubertete.

Pri deklicah začne v času pubertete dotlej mirujoče žlezno tkivo, ki ga predstavljajo predvsem izvodila s končnimi brstički, pod vplivom estrogena, prolaktina in ravnega hormona proliferirati. Izvodila rastejo v globino, na njihovih koncih pa nastajajo alveolarne zasnove, iz katerih se v nosečnosti razvije pravo, mleko izločajoče žlezno tkivo. Sočasno z rastjo izvodil in žleznega tkiva se večja tudi količina vezivnega in maščobnega tkiva. Predvsem vezivno tkivo s svojo razporeditvijo predstavlja vodilo, kam in v kakšni smeri bodo rasli brstički izvodil mlečne žleze.

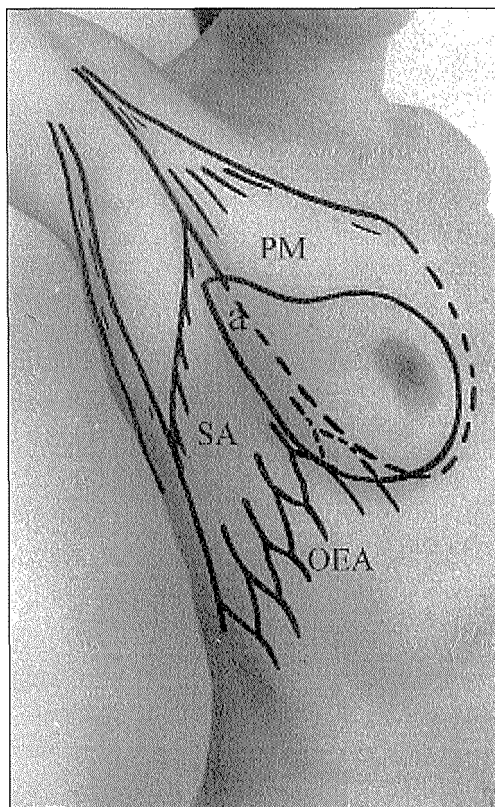
### Velikost, oblika in lega

Na velikost, obliko in lego dojke vplivajo rasi in individualni dejavniki, v veliki meri pa tudi funkcionalna aktivnost. Dojka je izrazito povečana med nosečnostjo in dojenjem, atrofirati pa začne v postmenopavzalnem obdobju. Praviloma je poloblaste oblike, leva je navadno nekoliko večja od desne. Nad steno prsnega koša se boči kake 3-5 centimetrov, njen vzdolžni premer znaša od 10 do 12 centimetrov in je nekaj krajši od prečnega. Žleza navadno tehta od 150 do 200 gramov, v času dojenja, ko se poveča, pa od 400 do 500 gramov.

Dojko topografsko delimo na sedem področij. V sredini je prsna bradavica, območje okoli nje pa centralni del, ki obsega območje areole. Prestali, konveksni del, delimo na štiri kvadrante: Zgornji in spodnji medialni ter zgornji in spodnji lateralni. Sedmi del je aksilarni podaljšek (processus axillaris), del dojke oz. žleze, ki sega proti pazdušni jami.

Površina žleze je konveksna in pokrita s subkutano fascijo kože, globoka stran pa rahlo konkavna, saj se prilega mišicam pectoralis major in delno serratus anterior ter obliquus externus abdominis (Slika 1). Mišice loču-

jeta od žleznega tkiva povrhnja pektoralna fascija ter nad njo ležeče rahlo vezivno tkivo, zaradi česar je žleza po podlagi dobro gibljiva. Prostoru, ki ga zapolnjuje rahlo vezivo med žlezo in fascijo, pravimo retromamarna špranja. S pektoralne fascije potekajo proti vezivnemu tkivu žleze vezivni mostički (ligamenta suspensoria mammae – Cooperjevi ligamenti), ki žlezo utrdijo na steno prsnega koša, mostički pa v sami žlezi segajo do podkožja in tvorijo interlobarne vezivne pretine (septa interlobaria). Skeletotopično leži mlečna žleza med drugim in šestim rebrom ter od parasternalne do medioaksilarne črte. V zgornjem lateralnem kvadrantu je žleza podaljšana v



Slika 1. Lega dojke in mlečne žleze glede na mišice prsnega koša. PM – m. pectoralis major, SA – m. serratus anterior, OEA – m. obliquus externus abdominis, a – aksilarni podaljšek žleze.

Figure 1. Position of the breast and mammary gland on the thoracic muscles. PM – pectoralis major, SA – serratus anterior, OEA – obliquus externus abdominis, a – axillary tail.

aksilarni podaljšek, ki sega preko stranskega robu mišice pectoralis major do pazduhe, kjer predira globoko pektoralno fascijo.

Malo pod sredino dojke in lateralno od nje leži prsna bradavica (mamilla, papilla mammaria), ki je konične ali cilindrične oblike, na njenem vrhu in ob njem pa se odpira 15-20 mlečnih izvodil (ductus lactiferi). Izvodila so v bradavici obdana z gostim vezivnim tkivom, žilami in krožno potekajočimi gladkimi mišičnimi celicami. Koža bradavice je pigmentirana, hrapava in zgrbančena, okoli nje je od enega do šest centimetrov širok pas močnejše pigmentirane kože, areola mammae. Tudi koža areole ni gladka, saj vsebuje 10-15 relativno velikih, s prostim očesom vidnih žlez lojnic (gl. areolares, Montgomeryjeve žleze), med njimi pa radiarno potekajoča gladka mišična vlakna, ki so sposobna nagubati površino areole in s tem izbočiti prsno bradavico. Bradavica in areola sta v primerjavi s kožo močnejše pigmentirani, pigmentacija pa je tako kot oblika in velikost dojke odvisna od rasnih in funkcionalnih dejavnikov. Bradavica praviloma leži v višini četrtega medrebrnega prostora, toda lega je glede na izrazito variabilnost velikosti žleze oz. dojke dokaj nezanesljiva.

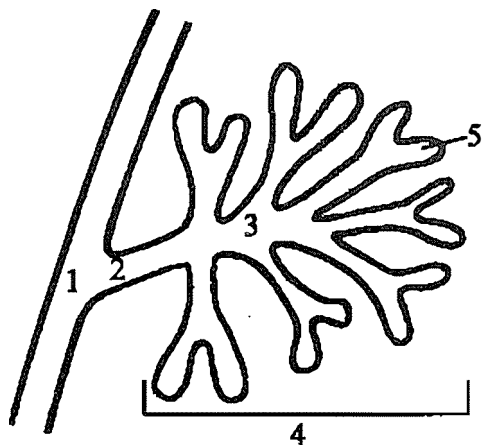
### Struktura

Mlečna žleza je zgrajena iz epitelijskega dela, ki predstavlja žlezno tkivo (parenhim) ter vezivnega dela, ki daje žlezi oporo in čvrstost (stroma).

Mlečno žlezo sestavlja 15-20 posameznih, različno velikih, bolj ali manj piramidasto oz. grozdasto oblikovanih žleznih elementov, režnjev (lobus), iz katerih vodijo do bradavice posamezna izvodila, ductus lactiferi. Pred odprtjem na bradavici se vsako izvodilo razširi v sinus lactiferus ali ampulo, ki ima premer 1-2 milimetra, v času laktacije pa se premer lahko poveča na 5-8 milimetrov. Razvojno sestavlja vsak reženj žlezno tkivo, ki se je razvi-

lo iz enega brstička mlečnega izvodila, reženj pa se deli dalje, skladno s cepitvijo izvodil na manjše enote, v režnjiče (lobuli). Ti imajo večinoma premer 1-2 milimetra, vsak pa je z lastnim izvodilom (ekstralobularni terminalni vod) povezan z izvodilom režnja. Lobulus z izvodilom imenujemo TDLU (terminal ductalobular unit) (Slika 2). Lobus še naprej delimo na intralobularni terminalni vod, ki se nadaljuje v ekstralobularnega, ter na slepo zaprte acinuse, ki izvirajo iz intralobularnega terminalnega voda.

V nasprotju z drugimi žlezami ta žleza ni obdana z lastnim vezivnim tkivom (kapsulo). Njeno vezivo (stroma), ki ločuje posamezne režnje med sabo, se proti površini neposredno nadaljuje oziroma končuje v podkožnem vezivnem tkivu, razen v področju aksilarnega podaljška žleze. Isto vezivo se s številnimi vezivnimi snopiči nadaljuje v globino proti povrhnji pektoralni fasciji (suspensorni-Cooperjevi ligamenti) (Slika 3). Vezivo je kot celota razdeljeno v fino mrežje, ki ga poznamo kot interlobarne, interlobularne in intralobularne pretine (septa), ki ločujejo posamezne žlezne elemente med sabo. Razen pod področjem bradavice in areole vsebujejo prostori med



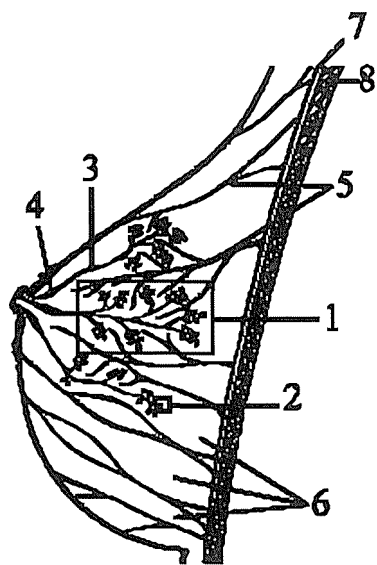
Slika 2. TDLU. 1 - ductus lactiferus, 2 - ekstralobularni terminalni vod, 3 - intralobularni terminalni vod, 4 - lobulus, 5 - acinus.

Figure 2. TDLU. 1 - main duct, 2 - ekstralobular terminal duct, 3 - intralobular terminal duct, 4 - lobule, 5 - acinus.

vezivnimi pretini poleg žleznega tkiva še večjo ali manjšo količino maščobnega tkiva. Maščobno tkivo leži predvsem znotraj interlobarnega in interlobularnega območja, v intralobularnem pa ga ni ali pa ga je zelo malo. Vezivno in maščobno tkivo predstavljata večino prostornine nedoječe dojke in ji dajeta tudi obliko in velikost. Pri doječi dojki se z brstenjem mlečnih izvodil v globino poveča delež žleznega tkiva, sočasno pa se močno zmanjšuje delež vezivnega in maščobnega tkiva.

### Ciklične spremembe

Od prve menstruacije do menopavze je dojka podvržena cikličnim spremembam, ki potekajo skladno s ciklusom jajčnikov, se pravi, da v njej ciklično prihaja do hipertrofije in atrofije žleznega tkiva in epitelijskih izvodil. V predmenstrualni fazi se parenhim žleze in dojka kot



Slika 3. Zgradba dojke. 1 – lobus, 2 – lobulus (TDLU), 3 – ductus lactiferus, 4 – sinus lactiferus, 5 – lig. suspensorium (Cooperjev ligament, interlobarni pretin), 6 – maščobno tkivo, 7 – povrhnja pektoralna fascija, 8 – m. pectoralis major.

Figure 3. Structure of the breast. 1 – lobe, 2 – lobule (TDLU), 3 – ductus lactiferus, 4 – sinus lactiferus, 5 – suspensory (Cooper's) ligament, 6 – fatty tissue, 7 – superficial pectoral fascia, 8 – pectoralis major muscle.

celota povečata na račun proliferacije epitelijskih celic žleznega tkiva in mlečnih izvodil, povečanja svetline izvodil ter intersticijskega edema, ki je posledica povečane prekrvljenosti dojke v tem obdobju. V postmenstrualni fazi pride zaradi hitrega znižanja vrednosti hormonov v krvi do atrofije žleznega tkiva in izvodil ter regresije edema. To stanje traja do naslednje predmenstrualne faze.

### Nosečnostna hipertrofija in postlaktacijska involucija

Dojka se začne vidno večati po drugem mesecu nosečnosti, povečanje pa spremlja povečanje bradavice, areole in areolarnih žlez ter njihova večja pigmentacija. Razlog za povečanje dojke je predvsem razraščanje njenega žleznega dela, saj pride do intenzivnega brstenja mlečnih izvodil in tvorbe lobulov in acinusov na njihovih koncih. Sočasno z razraščanjem žleznega tkiva prihaja do involucije maščobnega in vezivnega tkiva. Do razraščanja izvodil prihaja predvsem v prvih šestih mesecih, do intenzivne proliferacije žleznega dela pa v zadnjih treh. V drugi polovici nosečnosti dobijo mlečna izvodila in tudi žlezni deli svetlino, ki se povečuje proti koncu nosečnosti. Takoj po porodu izloča dojka mlečivo (colostrum), pravo mleko pa šele drugi ali tretji dan po porodu.

Po prenehanju dojenja pride do postopne atrofije žleznega tkiva, število in velikost lobulov, acinov in izvodil se vrne v prednosečnostno stanje, v prostorih med vezivom pa se znova nalaga maščobno tkivo. Vezivno tkivo, ki ga je v času nosečnosti nadomestilo žlezno tkivo, telo ne nadomesti v celoti, zato postane dojka mehkejša in ohlapnejša. Zmanjša se tudi pigmentacija bradavice in areole, vendar ne v celoti.

### Starostna involucija

V menopavzi prihaja do postopne regresije žleznega tkiva skladno s padajočim nivojem

estrogena in progesterona. Lobuli atrofirajo, njihovo število se manjša, manjša se tudi količina veziva med lobuli, prostor, ki so ga zavzemali, pa začne zapolnjevati predvsem maščobno tkivo. Povečanje količine maščobnega tkiva je relativno, saj nikoli ne nadomesti žleznega tkiva v celoti.

### Arterijska preskrba

Dojka ima bogato arterijsko mrežje, ki prihaja, tako kot pri večini žlez, iz več virov. Rami mammarii mediales so veje notranje torakalne arterije (a. thoracica interna) in prihajajo do žleze preko drugega, tretjega in četrtega medrebrnega prostora tik ob prsnici. Konkavni del žleze, ki leži na mišici pectoralis major, praviloma prehranjujejo mamarne veje sprednjih medrebrnih arterij (aa. intercostales anteriores – rami mammarii), ki ravno tako prestopajo skozi drugi, tretji in četrti medrebrni prostor. Rami mammarii laterales so veje lateralne torakalne arterije (a. thoracica lateralis) oziroma njene pektoralne veje (rami pectorales). Žlezo lahko prehranjujejo še veje torakokromialne, torakodorzalne ali aksilarne arterije. Ne glede na izvor obstajajo številne anastomoze med posameznimi arterijami, ki prehranjujejo dojko in žlezno tkivo, tako da je infarkt žleze zelo redek. Žile potekajo z obrobja proti središču žleze, periferno od mamile globlje, v področju pod njo pa bolj na površini. Iz njih potekajo na eno stran radiarne veje proti areoli in mamili, kjer tvorijo anastomotski krog, na drugo stran pa segajo veje v globino žleze, kjer kapilarno mrežje prehranjuje žlezno tkivo ter stromo in maščobno tkivo v njej.

### Venska drenaža

Vene, v katere se drenira venska kri iz dojke, večinoma spremljajo istoimenske arterije ter so pritoki vene azygos ali zgornje vene kave

(v. cava superior). Delimo jih na povrhnje in globoke.

Venska kri se iz podkožja drenira v obsežen povrhnji venski pletež, pod areolo pa vene spletajo močan venski obroč. Oba sta še posebej dobro vidna ob koncu nosečnosti in v času laktacije. Venska kri iz podkožja lahko delno odteka v pritoke zunanje jugularne vene (v. jugularis externa), večinoma pa v notranje torakalne in lateralne torakalne vene (vv. thoracicae int. in laterales). Povrhnji venski sistem je z anastomozami povezan z globokimi venami žleze, ki vensko kri drenirajo v interkostalne vene (vv. intercostales) ter preko njih v sistem notranje torakalne vene in vene azygos.

### Mezgovnice in bezgavke

Mezgovnice se začno v interlobularnem vezivnem tkivu ter se združujejo v povrhnji (plexus areolaris) in globoki (plexus fascialis) pletež, ki sta med sabo močno povezana. Iz njiju teče mezga v več smereh (Slika 4). V osnovi teče mezga iz medialnih kvadrantov v medialni smeri (para- in retrosternalne bezgavke), iz lateralnih kvadrantov in aksilarnega podaljška pa v kraniolateralno smer (aksilarne bezgavke). Iz pleteža v področju areole in mamile odteka mezga v obeh smereh.

V aksilarno smer tečejo mezgovnice ob lateralnih torakalnih žilah ter se zberejo v bezgavkah ob aksilarni arteriji. Bezgavke v pazdušni jami lahko razdelimo na tri ravni. Na prvi, spodnji ravni leže bezgavke ob stranskem robu mišice pectoralis minor. Na drugi, srednji, leže bezgavke med medialnim in lateralnim robom mišice pectoralis minor ter med njo in mišico pectoralis major (interpektoralna skupina bezgavk). Na tretji, zgornji ravni leže bezgavke medialno od medialnega roba mišice pectoralis minor ter subklavikularne (infraklavikularne) in apikalne aksilarne bezgavke.

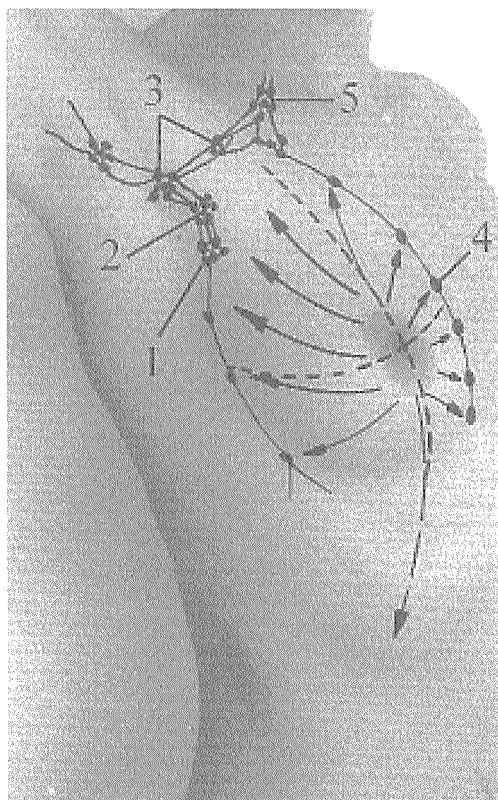
V medialno smer tečejo mezgovnice iz doj-

ke skozi mišico pectoralis major in medrebrne prostore v parasternalne bezgavke, ki leže vzdolž notranjih torakalnih žil ter so tako povezane z mediastinalnimi bezgavkami.

Mezgovni odtok iz kože sledi povrhnjim venam navzgor proti vratu, v medialni smeri preko mediane ravnine na kontralateralno stran ter navzdol proti trebušni steni.

### Oživčenje

Dojko oživčujejo rami mammarii mediales in laterales, ki so veje medrebrnih živcev, in sicer od 2. do 6. Živci vsebujejo senzorično in simpatično nitje. V dojko vstopajo na obodu



**Slika 4.** Regionalne bezgavke dojke. 1 – prva raven, 2 – druga raven, 3 – tretja raven, 4 – para- in retrosternalne bezgavke, 5 – globoke vratne bezgavke.

**Figure 4.** Regional lymph nodes of the breast. 1 – first level, 2 – second level, 3 – third level, 4 – para- and retrosternal lymph nodes, 5 – deep cervical lymph nodes.

in tečejo podkožno proti prsni bradavici. Območje prsne bradavice oživčuje predvsem ramus cutaneus 5. medrebrnega živca. Tam najdemo poleg Meissnerjevih telesc in Merkllovih ploščic še številne proste živčne končice. Simpatično živčno nitje, ki spremlja somatske živce, oživčuje gladko mišičje v žilni steni, predvsem pa gladko mišičje na območju prsne bradavice in areole.

### Literatura

1. Drenckhahn D, Zenker W. *Beminglyhoff Anatomie*. München-Wien-Baltimore: Urban und Schwarzenberg; 1993.
2. Hamilton WJ. *Textbook of Human Anatomy 2nd Edition*. London and Basingstoke: The Macmillan Press; 1976.
3. Hollinshead WH. *Anatomy for surgeons: Volume 2 The Thorax, Abdomen and Pelvis*. New York: A Hoeber-Harper Book; 1956.
4. Moore KL, Persaud TVN. *The Developing Human. Clinically Oriented Embryology*. Philadelphia, London, Toronto, Montreal, Sydney, Tokyo: WB Saunders Company; 1993.
5. Williams PL, Bannister LH, Berry MM, Collins P, Dyson M, Dussek JE, Ferguson MWJ. *Gray's Anatomy*. New York, Edinburgh, London, Tokyo, Madrid and Melbourne: Churchill Livingstone; 1995.

## Rentgenska anatomija normalne dojke

### Radiologic image of the normal breast anatomy

Kristijana Hertl, Maksimiljan Kadivec, Tomaž Vargazon

Oddelek za radiologijo, Onkološki inštitut, Ljubljana

---

**Povzetek:** Mamografski videz normalne dojke je pri vsaki ženski različen. Na količino žleznega, vezivnega tkiva in maščobe ter na razmerje med njimi, vpliva več dejavnikov, na primer: starost ženske, menstrualni ciklus, nosečnost, hormonska substitucija. V rodnem obdobju so pogoste benigne spremembe v dojki (benign breast disorders). Večina avtorjev jih šteje med normalne spremembe, ki jih je mogoče opredeliti le histološko. Mamografsko se kažejo največkrat kot povečana gostota tkiva in lahko predstavljajo diferencialno-diagnostičen problem.

**Ključne besede:** dojka – anatomija in histologija; mamografija

**Abstract:** Mammographic images of normal breast taken from various women differ from one another. Several factors, e.g. age, menstrual cycle, pregnancy, hormonal replacement, etc., may influence upon the quantity of the glandular, connective and adipose tissues and the proportional relations among them. During the fertility period, breast benign disorders may often occur. According to the majority of authors these changes are considered to be normal and can be categorised only histologically. On mammograms they are often seen as a more dense tissue and as such may represent a problem in differential diagnosis.

**Key words:** breast – anatomy and histology; mammography

---

*Natančno poznavanje anatomije dojke in patologije je "sine qua non" za vsako pravilno interpretacijo mamograma.*

*H. Ingleby*

#### Uvod

Dojka je sestavljena iz 15–20 lobusov. Lobus tvorijo številni manjši lobulusi, ki so prek terminalnih extralobularnih duktusov povezani s laktifernim duktusom. Le – teh je prav tako

Naslov avtorja: Kristijana Hertl dr.med, Onkološki inštitut, Oddelek za radiologijo, Zaloška c. 2, 1105 Ljubljana, Slovenija.

15–20 in se odpirajo v bradavico. Lobulus s terminalnim extralobularnim duktusom tvori terminalno duktalno – lobularno enoto (TDLU).<sup>1</sup>

TDLU je osnovna žlezna enota, ki med laktacijo proizvaja mleko. Najpogosteje meri 1–2 mm in s starostjo atrofira. TDLU je najpogostejše mesto patološkega dogajanja.

Patološke spremembe, ki vzniknejo iz TDLU:<sup>5</sup>

- ciste
- adenoma
- hiperplazija
- fibroadenom
- večina karcinomov

Patološke spremembe, ki vzniknejo iz večjih duktusov:

- duktalna ektazija
- papilomi
- papilarni karcinom

TDLU so obdani z maščobo in vezivom. Podporo jim dajejo Cooperjevi ligamenti, ki izhajajo iz vezivnega tkiva med lobulusi ter pripenjajo tkivo na kožo in pektoralno mišico.

Rentgenski videz normalne dojke je odvisen od:

- starosti ženske
- dneva menstrualnega ciklusa
- morebitne nosečnosti
- morebitne hormonske substitucije

### Normalna dojka v različnih starostnih obdobjih

- Mladostno obdobje
- Rodno obdobje
- Postmenopausalno obdobje

a) *Mlade dojke* imajo značilno gost, homogen in nepregleden mamografski videz, kar je posledica predvsem večje količine vezivnega in relativno manj maščobnega tkiva. Razlikovanje posameznih struktur (tudi patoloških) v tako gosti dojki ni mogoče. Pri 30 % žensk tudi v poznejšem obdobju ne pride do atrofije vezivnega tkiva in dojka ves čas ostane gosta in nepregledna.<sup>6</sup>

Razlogi, ki govorijo proti mamografiranju mladih žensk:

- gost in nepregleden mamografski videz dojk,
- večja obremenitev z rentgenskimi žarki (zvišani kV),
- večja občutljivost še razvijajočega se tkiva za rentgenske žarke,
- relativno redek pojav karcinoma.

b) Mamografski videz dojk pri ženskah v *rodni dobi* je izrazito raznolik in individualen. Pod vplivom različnih hormonov (estrogena, progesterona, prolaktina, STH, ACTH) pride do razvoja številnih novih TDLU.<sup>4</sup>

V rodnem obdobju se v vsakem menstrualnem ciklusu menjuje proliferacija TDLU (po ovulaciji) z involucijo (po menstruaciji). Pri tem je proliferacija v višji starosti vedno šibkejša, prevladovati začne involucija z nadomeščanjem žleznega in vezivnega tkiva z maščobo.

Mamografski videz dojke v rodni dobi:<sup>4</sup>

- je pri vsaki ženski različen, zato ne moremo govoriti o tipičnem videzu normalne dojke;
- zgostitve, vidne na mamogramu, prikazujejo predvsem žlezno in vezivno tkivo (intenzivnejše so v zgornjih, zunanjih kvadrantih);
- posamezen TDLU je videti kot 1–2 mm velika nodularna zgostitev;
- med žleznim tkivom razpršeni otočki maščobe so vidni kot radiolucentna področja;
- Cooperjevi ligamenti so videti kot valovite, trakaste zgostitve, ki potekajo proti koži;
- laktiferični duktusi so vidni v distalnem delu kot cevaste zgostitve, ki konvergirajo proti bradavici;
- normalna različica: akcesorno žlezno tkivo.

V rodnem obdobju so pogoste *benigne spremembe dojke* (benign breast disorders – BBD). Večina avtorjev jih šteje med normalne spremembe. Pojavljajo se pri 50–70 % žensk in predstavljajo kvalitativne in kvantitativne spremembe žleznega tkiva zaradi:<sup>4</sup>

- hormonskega neravnovesja
- vpliva različnih hormonov na: 1) sekrecijo in retenco sekreta, 2) proliferacijo epitelijskih duktusov in lobulusov.

Lokalizirane so v TDLU (parenhimu ali vezivu). Vse spremembe, ki se pojavijo pri tako

velikem številu žensk, je bolje opredeliti kot normalne različice.<sup>6</sup> Na področju besedne opredelitve BBD vlada velika neenotnost. Posamezni avtorji v zvezi z benignimi spremembami v dojki še vedno govorijo o 'mastopatiji, displaziji ali fibrocistični bolezni'. Omenjeni izrazi označujejo histološko opredelitev sprememb na ravni celice, kar pa z mamografijo ni prepoznavno.<sup>3,6</sup>

Patologi delijo BBD na:<sup>4</sup>

- proliferativne (hiperplazija epitelija)
  - adenoze, sklerozantne adenoze
  - epitelioze
  - atipične hiperplazije
- neproliferativne
  - ciste
  - duktalne ektazije

Vseh naštetih oblik ni mogoče razlikovati mamografsko, temveč zgolj histološko.

Mamografsko vidimo BBD kot:<sup>4</sup>

- **povečano gostoto tkiva** – manjše ali večje nodularne zgojitve (ponavadi difuzne, simetrične, lahko pa tudi asimetrične, kar je diferencialno diagnostični problem)
- **kalcinacije**: -posamezne, okrogle
  - razdrobljene, pikčaste (punktatne)
  - tea cup'
  - v obliki morul, rozet
  - neznačilne, malignim podobne kalcinacije (DD problem !)
- **ciste**.

Kot sem že omenila je BBD histološka diagnoza. Z mamografijo ali UZ jo lahko le domnevamo.<sup>4</sup> O tem, v kolikšni meri je mogoče na podlagi mamografsko vidnih sprememb sklepati na tveganje, pa so mnenja različnih avtorjev deljena.<sup>2,7,8,9</sup>

95 % BBD ne pomeni večjega tveganja za razvoj karcinoma, le pri 5 % BBD je tveganje povečano (za štiri do petkrat pri atipičnih hiperplazijah,<sup>4</sup> od ena do dvakrat pri sklerozantni adenozii, lobularni hiperplaziji in papilomih).<sup>2</sup>

Mamografsko razlikovanje med starostno povzročeni spremembami in BBD je zabrisano in nejasno. Spremembe so v obeh primerih lahko difuzne ali fokalne, simetrične ali redkeje asimetrične

Povečana gostota dojke zaradi BBD povzroča nepreglednost in s tem večjo možnost za spregledanje karcinoma.

Več avtorjev meni, da v mamografskem izvidu ni smiselno opisovati različnih tipov normalne dojke ali na BBD sumljive spremembe, temveč je pomemben predvsem podatek, da je dojka gosta in nepregledna. V takem primeru zdravnik ve, da karcinoma z mamografijo ni mogoče izključiti. Za natančnejšo opredelitev patologije so pomembnejše druge metode (klinični pregled, UZ, MR, pogostejše kontrole).<sup>4</sup>

c) Z zmanjšano aktivnostjo ovarijev že v premenopavzi, predvsem pa v *postmenopavzi* se vsakomesečna proliferacija TDLU zmanjšuje, prevladovati začne involucija. Zmanjšuje se količina žleznega tkiva in veziva, relativno pa se povečuje količina maščobnega tkiva, kar omogoča vedno boljše mamografsko preglednost.<sup>6</sup>

Involucija najpozneje prizadene zunanje zgornje kvadrante in retromamarno območje, zato ti deli dojke najdlje ostanejo mamografsko slabše pregledni.

Vsaka zgozitev, ki nastane na novo v obdobju po menopavzi ali že pred njo, je sumljiva. Izjemi sta nadomestno zdravljenje s hormoni in diabetes.

S staranjem se mlada, gosta dojka pri vsaki ženski različno spreminja<sup>2</sup>:

- v maščobno preformirano dojko,
- v maščobno preformirano dojko z retroareolarno periduktalno fibrozo,
- v dojko, ki ohrani prvotno gostoto predvsem zaradi odsotne involucije veziva (pri 1/3 žensk).



### Spreminjanje gostote dojke v zvezi z menstrualnim ciklusom

Nekaj dni pred ovulacijo pride pod vplivom FSH-LH (folikle stimulirajoči hormon) do povečane koncentracije estrogena, kar povzroči hiperplazijo epitelnih celic in nastanek novih lobulusov.<sup>6</sup> Poveča se pretok skozi tkivo in pojavi se difuzen intersticijski edem, ki je vzrok za premenstrualno občutljivost dojke. Če do nosečnosti ne pride in se pojavi menstruacija, pride do involucije nastalih lobulusov in zmanjšanja intersticijskega edema.

Kontraindikacije za mamografijo v premenstrualnem obdobju:

- povečana občutljivost in zaradi tega slabša stisljivost dojke ob preiskavi,
- povečana gostota dojke zaradi razvoja novih lobulusov.

Najprimernejši čas za mamografijo je 6–11. dan ciklusa. Po mnenju nekaterih avtorjev celo cel prvi del ciklusa.<sup>6</sup>

### Nosečnost

Pod vplivom hormonov pride do izrazite proliferacije žleznega tkiva, do hiperemije in intersticijskega edema v dojki. Sinteza mleka v žleznih celicah se pojavi v 2. polovici nosečnosti. Omenjene spremembe povzročijo mamografsko izrazito gostoto in heterogeno dojko, z grobo nodularnimi ali zabrisanimi zgostitvami, ki močno zmanjšujejo diagnostično vrednost mamografij. Podobne spremembe so lahko vidne tudi pri mladi dojki.

Žlezno tkivo je najbolj razvito v 8. mesecu nosečnosti. 5 mesecev po porodu oz. po prenehanju dojenja se prične involucija žleznega tkiva in nadomeščanje z maščobo.

Indikacija za mamografijo v nosečnosti in med dojenjem je le močan sum na karcinom in krvav izcedek. V obdobju dojenja je mamografijo potrebno opraviti tik po dojenju, saj je dojka takrat manj gosta.

Screening mamografije se med nosečnostjo

in dojenjem ne opravljajo, temveč šele 3-6 mesecev po prenehanju dojenja.<sup>4</sup>

### Substitucijska hormonska terapija

Prejemanje hormonske terapije je v menopavzi potrebno zaradi:

- zmanjšanja postmenopauzalnih simptomov in
- profilakse pred osteoporozo in aterosklerozo.

Zaradi hormonske stimulacije pride do ponovne proliferacije žleznega tkiva.

Substitucija vpliva na diagnostično vrednost mamografije zaradi:<sup>4</sup>

- ponovno večje gostote in obsega že delno atrofiranega parenhima
- nastanka novih cist in fibroadenomov pri starejših ženskah
- že obstoječe ciste in fibroadenomi se lahko povečajo
- povečanja gostote parenhima, ki je lahko unilateralno ali bilateralno, difuzno ali fokalno, enakomerno ali lisasto.

Prenehanje nadomestnega zdravljenja s hormoni povzroči vnovično involucijo žleznega tkiva (v približno 3 mesecih). Znova bi podarila, da je povečanje gostote dojke ob hormonskem nadomeščanju izjema pravila, po katerem ob vsaki na novo nastali spremembi v menopavzi posumimo na karcinom.<sup>4</sup>

### Moška dojka

Omenila bi še moško dojko, pri kateri je prav tako občasno potrebna mamografija, da izključimo patološke spremembe. Moška dojka vsebuje vse sestavine normalne ženske dojke razen žleznega tkiva. Mamografsko je lahko zgostitev vidna v obliki lija z bazo proti pektoralni mišici (ki predstavlja duktuse in vezi-vo), ali pa je celotna dojka maščobno preformirana.

## Zaključek

Na koncu bi povzela nekaj trditev, na katere moramo misliti pri odčitavanju mamograma:

- ni mogoče govoriti o tipičnem mamografskem videzu dojke, saj se le-ta pri ženskah močno razlikuje v odvisnosti od starosti, dneva menstrualnega ciklusa, morebitne nosečnosti ali hormonske substitucije;
- gostota in videz normalne dojke sta odvisna od razmerja med količino vezivnega in žleznega tkiva, ter maščobo, obenem pa še od hkratne navzočnosti benignih sprememb (BBD);
- izrazov kot so mastopatija, fibrocistična bolezen, displazija naj bi se radiolog izogibal, saj predstavljajo le histološko opredeljive spremembe tkiva;
- v izvidu je pomembno poudariti, ali je dojka gosta ali maščobno preformirana, dobro ali slabo pregledna;
- pri dobro pregledni dojki (maščobno preformirani) je diagnostična vrednost mamografije visoka, pri gosti in nepregledni dojki pa se je potrebno zanašati predvsem na druge diagnostične možnosti (UZ, MR).

## Literatura

1. Tabar L, Dean PB. *Teaching atlas of mammography*. Stuttgart – New York: Thieme; 1983.
2. Tabar L. Diagnosis and in-depth differential diagnosis of breast cancer. (ESDIR -Breast imaging and interventional procedures, Turku, Finland 1996).
3. Homer MJ. *Mammographic interpretation*. New York: McGraw-Hill; 1996.
4. Heywang SH, Schreer I, Dershaw DD. *Diagnostic breast imaging*. Stuttgart – New York: Thieme; 1997.
5. Sewell CW. Pathology of benign and malignant breast disorders. *Radiol Clin North Am* 1995; **33**: 1067-80.
6. Barth V. *Mammography*. Stuttgart: Ferdinand Enke Verlag; 1994.
7. Wolfe JN. Risk for breast cancer development determined by mammographic parenchymal pattern. *Cancer* 1976; **37**: 2486-92.
8. Wolfe JN, Albert S, Belle S, et al. Breast parenchymal patterns and their relationship to risk for having or developing carcinoma. *Radiol Clin North Am* 1983; **21**:127-36.
9. Tabar L, Dean PB. Mammographic parenchymal patterns. *JAMA* 1982; **241**:185-9.
10. Friedrich M, Sickles EA. *Radiological diagnosis of breast diseases*. Berlin – Heidelberg – New York: Springer Verlag; 1997.

# Ultrazvočna anatomija dojke, instrumentacija in tehnika sonomamografije

## Ultrasound anatomy of the breast, instrumentation and technique of sonomammography

Franc Guna

Oddelek za radiologijo, Onkološki inštitut, Ljubljana

---

**Povzetek:** Na normalni ultrazvočni sliki dojke – sonomamogramu – ločimo hiperehogeni kožni sloj, hipoehogeno podkožno maščevje, ehogeno fibroglandularno plast, hipoehogeno nekonstantno retroglandularno maščevje, za njim pa črtasto strukturirano mišično tkivo. Za ultrazvočno preiskavo dojke potrebujemo vrhunski diagnostični aparat z visokofrekventno (najmanj 7,5 Mhz) linearno ultrazvočno sondo z velikim vidnim poljem. Pregled opravimo tako, da preiskovanka leži na hrbtu, roko ima pod glavo, dojko pa preiskujemo od oboda proti bradavici in nazaj, tako da je vidno polje sonde pravokotno na radius dojke.

**Ključne besede:** ultrasonografija dojke – instrumentacija – metode

**Abstract:** On a normal sonomammogram, the following layers are seen, a hyperechoic cutaneous layer, hypoechoic subcutaneous fat, echogenic fibroglandular layer, hypoechoic retroglandular fat and striated muscular tissue. Breast sonography should be carried out by a top-quality diagnostic equipment with a high-frequency (of at least 7.5 Mhz) ultrasound probe having a large field of view. During the examination the patient usually is lying, with ipsilateral arm under the head. The examination of the breast starts from the outside towards the nipple in the middle and backwards, with scan plane of the probe being throughout the examination perpendicular to the radius of the breast.

**Key words:** ultrasonography, mammary; instrumentation – methods

---

### Normalen sonomamogram

Za ultrazvočno anatomijo nasploh bi lahko rekli, da povezuje klasično sistemsko in aplikativno topografsko anatomijo, saj je to slika rezov, ki pa niso zgolj pravokotni prečni in vzdolžni, ampak poljubni, potekajo v katerikoli smeri in pod katerikoli kotom. Med samo preiskavo so ti rezi sprotni, razmeroma številni, praviloma nista niti dva na istem me-

Naslov avtorja: Franc Guna, dr. med., Onkološki inštitut, Zaloška 2, 1105 Ljubljana, Slovenija.

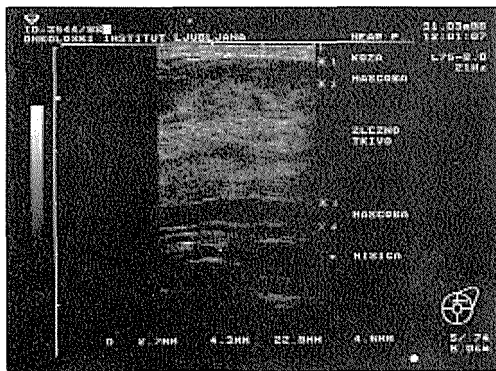
stu povsem enaka. Nema lokrat pride že med samo ultrazvočno preiskavo do oblikovnih, strukturnih in pozicijskih sprememb opazovanega dela, kar dodaja potem tovrstni normalni anatomiji še atribut fiziološke ali funkcijske. Vse navedeno velja tudi za normalno ultrazvočno anatomijo dojke.

Znano je, da ultrazvočno rezno sliko – ehosonogram – tvorijo odboji ultrazvoka na stiku dveh medijev, ki imata različno akustično impedanco. Sonogram je zato toliko "pestrejši", kolikor več je takih stikov, in toliko

natančnejši, kolikor višja je frekvenca ultrazvoka, s katerim opravljamo preiskavo. Iz slednjega torej sledi, da je ultrazvočna anatomija normalne dojke natančnejša, če opravimo preiskavo s sodobno visokofrekvenčno sondo, kakor če uporabljamo manj sodobno opremo.

Na ehosonogramu normalne dojke<sup>1</sup> lahko prepoznamo površinski hiperehogeni sloj, ki označuje kožo, pod njim je ponavadi nekaj mm debel hipoehogeni sloj maščobe, globlje pa je žlezno tkivo v širšem pomenu besede, ki ga tvori "mreža" ehogenega fibroglandularnega tkiva, znotraj katere so vložki hipoehogenega maščevja (Slika 1). To genuino ehogeno tkivo dojke sestavljajo vodi, okrog njih pa je videti tudi tanke hiperehogene linije opornega veziva – Cooperjeve ligamente. Razmerje med ehogenimi vodi in maščobnim tkivom je odvisno od preiskovankine starosti: na vrhuncu fertilnega obdobja je ehogenega žleznega tkiva več kot v menopavzi, ko prevladuje hipoehogeno maščobno tkivo.<sup>2</sup> Lumen vodov lahko včasih vidimo na območju areole. V žlezem sloju pogosto opazimo tudi v anteroposteriorni smeri potekajoče, zelo ozke hipoehogene linije – to so akustične sence, ki jih dajejo Cooperjevi ligamenti.

Za slojem žleznega tkiva včasih zaznamo tanek sloj hipoehogenega maščobnega tkiva, ki pa ni konstanten in je predvsem odvisen od preiskovankine konstitucije.



Slika 1. Normalna ultrazvočna slika dojke.  
Figure 1. A normal sonogram of the breast.

Paradoksalna je ugotovitev, da so podkožna, intraglandularna in retroglandularna maščoba ultrazvočno hipoehogene; drugod v telesu je namreč maščoba hiperehoga.

Globlje od retroglandularnega maščobnega sloja je vidna ehogena linija pektoralne fascije, ki z ventralne strani prekriva prsno mišico, le-to pa prepoznamo po običajni črtasti strukturi mišičnega tkiva.

Za prsno mišico zaznamo hiperehogene polmesečaste tvorbe z dorzalno akustično senco – taka je ultrazvočna slika reber, ki jih začetnik lahko na prvi pogled zamenja s tumorjem. Če tej strukturi sledimo, lahko ugotovimo, da njen potek ustreza poteku rebra.

Globlje od reber leži in se z vsakim dihom premika hiperehoga plevra, ki je v stiku z nepregledno strukturo pljuč.

Poseben ultrazvočni problem je prsna bradavica, ki že posteriorno od kože daje akustično senco in je torej ultrazvočno niti ne moremo analizirati.

K ultrazvočni anatomiji dojke smiselno sodijo tudi regionalne bezgavke. Te običajno niso vidne, kot elipsoidne ali okrogle hipoehogene tvorbe pa jih zaznamo, kadar so obolele in je torej njihova struktura spremenjena. Predvsem jih iščemo ob pazdušnem žilju, ob poteku podključničnega in vratnega žilja in tudi znotraj prsnega koša ob robu prsne kosti.

## Instrumentacija

Za ultrazvočno preiskavo dojke potrebujemo vrhunsko instrumentacijo, saj je izvid preiskave lahko tako ali drugače odločilen.<sup>3</sup> Osnovno orodje je linearna ultrazvočna sonda s frekvenco, ki znaša najmanj 7,5 Mhz, ali še bolje multifrekvenčna sonda, ki generira skupaj z ultrazvočnim sistemom tudi višjo frekvenco ter tako daje visoko ločljivost slike. Velikost vidnega polja sonde mora biti najmanj 4,5 cm, še bolje pa je, če velikost znaša 6 cm ali celo več. Usmerjen pregled določene-

ga dela dojke je sicer možen tudi s sondami, ki imajo manjše vidno polje, kadar pa je potrebno pregledati celotno dojko, pa z manjšo sondo vendarle tvegamo, da določeno področje uide preiskavi.

Kvaliteten sistem, primeren za ultrazvočno preiskavo dojke, lahko dokaj hitro prepoznamo po tem, da je na sonogramu vidna ostra meja med hiperehogeno kožo in hipoehogenim podkožnim maščevjem. To bližnje področje ("near field") zmorejo dobro prikazati le najboljši ultrazvočni sistemi. Taki sistemi tudi skoraj ne potrebujejo več vmesne blazine, ki jo je sicer potrebno pri slabši instrumentaciji vstavljati med sondo in kožo. Ko izbiramo instrumentacijo za ultrazvočno preiskavo dojke pa poleg velikosti in frekvenca sonde ter ločljivosti sistema ne smemo pozabiti, da mora biti skupaj s sondo na voljo tudi pripadajoče igelno vodilo s programsko izrisano punkcijsko linijo na sonogramu. Igelno vodilo nam zagotavlja natančno in varno vodenje igle do izbranega mesta v dojki. To je pomembno zlasti tedaj, kadar je dojka razmeroma majhna, tvorba, ki jo želimo punktirati, pa blizu torakalne stene in s tem tudi zelo blizu občutljive plevre.

### Postopek sonomamografije

Za uspešno sonomamografijo je poleg poznavanja normalne in bolezenske strukture organa ter dobre instrumentacije potrebna tudi preiskovalna tehnika v širšem pomenu besede, ki zagotavlja kar največjo natančnost preiskave. K temu sodijo ustrezen položaj preiskovanke, pravilna nastavitve parametrov ultrazvočnega aparata in optimalen postopek preiskave.

Med pregledom mora biti preiskovanka v takem položaju, ki dojko ali pa njen del kar najbolj eksponira. Najboljši sta hrbtna in bočna lega na ravnem ležišču, roka na preiskovani strani pa naj bo pod glavo. V hrbtnem položaju najlaže pregledujemo ultra-

zvočni sondi težje dostopno spodnjo polovico dojke, bočni položaj pa je posebej ugoden za preiskavo zunanje polovice dojke. Najmanj težav imamo pri zgornji polovici dojke, ki je pozicijsko najbolj eksponirana.

Pri nastavitvi parametrov ultrazvočnega aparata moramo posebej paziti, da je fokus ultrazvočne sonde ves čas preiskave postavljen na globini opazovane strukture. Vidno polje naj bo nastavljeno na tolišno globino, da sonogram dojke izpolnjuje ves zaslon in ne na večjo globino, ker je s tem slika po nepotrebnem manjša. Ostale parametre naprave moramo nastaviti tako, da dobimo dobro črnbelo sliko, ki bo maščobo v dojki prikazala hipoehogeno, žlezno tkivo pa ehogeno.

Ultrazvočna preiskava dojke je še zlasti zapletena zaradi tega, ker na sonogramih ni orientacijskih struktur, po katerih bi lahko prepoznali področje, ki smo ga že pregledali, saj je notranja zgradba organa dokaj enovita. Edina mogoča orientacija je zato položaj sonde na koži dojke. Tako moramo hkrati z opazovanjem strukture dojke ves čas spremljati tudi pomikanje sonde po koži dojke, ker lahko le tako ugotovimo, kateri del pregledujemo in kateri je bil že pregledan. Sondo postavimo prečno na radius dojke in jo pomikamo od zunanosti proti bradavici in nato v nasprotni smeri, tako da je vsako tako področje pregledano dvakrat. Nato pomaknemo sondo po obodu dojke naprej v smeri urinega kazalca, vendar le toliko, da del vidnega polja sonde še vedno prekriva tudi že preiskano področje. Tako preprečimo nastanek preiskovalnih vrzeli in dojko zagotovo v celoti pregledamo.

Seveda ni prav nič narobe, če po potrebi opravimo še dodatne poljubne reze, in to zlasti tedaj, ko odkrijemo bolezenske spremembe ali bolezenske tvorbe, pri katerih skušamo ugotoviti tudi smer največjega premera.

K ultrazvočni preiskavi dojke sodi tudi preiskava pazduhe, ni pa narobe, če preiščemo podključnično in nadključnično področje,

pripadajočo stran vratu, pa tudi pripadajoči del prsne votline ob robu prsne kosti. Preiskovanka ima ob tem roko pod glavo, z ultrazvočno sondo pa preiskujemo pazduho pravokotno in vzdolžno glede na potek pazdušnega, podključničnega in vratnega žilja.

Na koncu, čeprav ni najmanj pomembno, naj omenim še nepogrešljivo označevanje sonogramov. Če pri kakšni drugi ultrazvočni preiskavi še lahko ugotovimo vsaj približno mesto reza, pa pri utrazvočni preiskavi dojke zaradi že omenjene enovite strukture organa to ni mogoče. Najbolje je torej, da sonogram označimo kar dvojno, tekstovno in ikonografsko, z natančno slikovno oznako položaja sonde. Le tako lahko sicer naporna preiskava dobi končno uporabno vrednost.<sup>4</sup>

## Literatura

1. Kaizer L, Fishell EK, Hunt JW, Foster S, Boyd NF. Ultrasonographically defined parenchymal patterns of the breast: relationship to mammographic patterns and other risk factors for breast cancer. *Brit J Radiol* 1988; **61**:118-24.
2. Teubner J. Echomammography: Technique and results. In: Friedrich M, Sickles EA, eds. *Radiological diagnosis of breast diseases*. Berlin: Springer; 1997. p. 118-28.
3. Jokich PM, Monticciolo DL, Adler YT. Breast ultrasonography. *Radiol Clin of N Am* 1992; **30**: 993-1009.
4. Hall FM. Sonography of the breast: Controversies and opinions, *Am J Roentgenol* 1997; **169**: 1635-6.

## Citodiagnostika tumorjev dojke Cytodiagnosis of the breast lesions

Ana Pogačnik

Oddelek za citopatologijo, Onkološki inštitut, Ljubljana

**Povzetek:** Aspiracijska biopsija s tanko iglo je tehnično nezahtevna, hitra in zanesljiva predoperativna diagnostična metoda lezij v dojki, ki jo lahko izvedemo brez kakršnih koli poprejšnjih priprav. Občutljivost in specifičnost metode sta v rokah izkušenega citopatologa približno 90 odstotni, napovedna veljavnost pozitivnega rezultata pa je okoli 99 %. Napačno pozitivni in tudi napačno negativni rezultati so redki, še posebno v primerih, ko citopatolog sam izvaja aspiracijsko biopsijo in interpretira spremembe.

**Ključne besede:** dojka; novotvorbe-patologija; citodiagnostika; biopsija aspiracijska

**Abstract:** Fine needle aspiration biopsy (FNAB) of the breast lesions is a rapid, cost-effective and reliable preoperative diagnostic procedure, which does not require any previous preparatory procedures. In the hands of experienced cytopathologist, the sensitivity and specificity is approximately 90 %, while positive predictive value should be around 99 %. False positive and false negative results are rare; best results are achieved when the cytopathologist himself performs FNAB, prepares the smears, and also interpretes the microscopic findings.

**Key words:** breast neoplasms-pathology; cytodiagnosis; biopsy, needle

### Uvod

Med številnimi patološkimi procesi v dojki, ki se kažejo kot tumorji, je relativno le majhno število karcinomov, zato je aspiracijska biopsija s tanko iglo (ABTI) ena najbolj uporabnih predoperativnih diagnostičnih metod v diferenciaciji tipljivih lezij v dojki. Aspiracijsko biopsijo sta že leta 1930 opisala Martin in Ellis,<sup>1</sup> vendar se njuna metoda ni uveljavila predvsem zaradi tega, ker sta uporabila debelo iglo. Aspiracijsko biopsijo s tanko iglo pa sta v petdesetih letih uvedla Franzen in Zajicek iz Stockholma in tudi prva objavila rezul-

tate svojega dela.<sup>2</sup> Z uporabo tanke igle se je metoda hitro razširila po onkoloških centrih v Evropi, medtem ko so se v ZDA začeli zanjo navduševati šele v sedemdesetih letih. V začetku je imela metoda precej nasprotnikov, predvsem tistih, ki so dokazovali, da maligne celice pri posegu vnesemo v vbodni kanal ali pa zaidejo v krvne in limfne žile. Študije so dokazale, da je preživetje bolnic, ki so bile pred operacijo punktirane, enako preživetju tistih, ki niso bile punktirane.<sup>3</sup>

Prednosti ABTI pred kirurško biopsijo so predvsem: preprost način odvzema tkiva za preiskavo, nezahtevna tehnična obdelava materiala ter poceni in minimalna oprema. V številnih centrih je ABTI nadomestila intraoperativno histološko preiskavo.

### Zanesljivost citopatološke diagnoze

Zanesljivost citopatološke diagnoze se po podatkih iz literature precej razlikuje. Pri benignih obolenjih se odstotek pravih diagnoz giblje med 50 in 98 %.<sup>4</sup> Tako velike razlike nastajajo iz naslednjih vzrokov:

- različna tolmačenja uporabnosti vzorcev za preiskavo,
- različna stopnja izkušenosti pri izvajanju ABTI in indikacij za preiskavo,
- različna izkušnost citopatologov.

Nasplošno je pri benignih procesih več tako imenovanih neuporabnih oziroma neuspešnih aspiracijskih biopsij kot pri malignih, kajti pri fibrozni mastopatiji, pri skleroziranem fibroadenom ali pri hipertrofičnem maščobnem tkivu ne moremo pričakovati veliko epitela.<sup>5</sup>

Razlogi za nekonkluzivne diagnoze, kot so "sumljivo za karcinom", so različni:

- v vzorcu so sicer zelo atipične celice, vendar jih je premalo za diagnozo; v tem primeru lahko ABTI ponovimo, ker od vnovične punkcije pričakujemo boljši vzorec in dokončno diagnozo;
- karcinom ima unimorfno citološko sliko, tako da iz vzorca ABTI ne moremo dokončno diferencirati procesa.

Tudi pri benignih procesih lahko vzorec označimo kot "sumljivo za karcinom", zaradi izrazite atipije celic in jeder (povečanje in različna velikost jeder), kar velja zlasti za fibroadenome. Kadarkoli je citopatološki izvid sumljiv, je potrebna kirurška biopsija z intraoperativnim histološkim preverjanjem procesa.<sup>5,6</sup>

Kljub omejitvam je citodiagnostika v rokah izkušenega citopatologa zanesljiva diagnostična metoda. Napovedna veljavnost pozitivnega izvida je skoraj 100 %, delež napačno pozitivnih izvidov pa ne sme presežati 1 %.<sup>7-10</sup> Drugačen, lahko tudi večji problem, so napačno negativni izvidi (3 do 5 %). To so primeri, ko na podlagi same morfološke malignih celic ne spoznamo karcinoma in jih zato napačno opredelimo za benigni proces ali pa

pri aspiracijski biopsiji zgrešimo karcinom in aspiriramo celice iz okoliškega normalnega tkiva.<sup>11</sup> Po podatkih iz literature je napačno pozitivnih in napačno negativnih izvidov manj v središčih, kjer citopatologi sami izvajajo ABTI, delajo razmaze in diagnosticirajo procese.<sup>12</sup> Mnenja o pomenu napačno negativnih in napačno pozitivnih diagnoz so različna. Pri prvih odložimo zdravljenje in lahko zamudimo ugoden trenutek zdravljenja, pri drugih pa bolnico izpostavimo preveč radikalnemu zdravljenju.

Neizrazita morfološka slika dobro diferenciranih karcinomov je vzpodbudila citopatologe, da so skušali najti bolj zanesljive parametre, kot je subjektivna ocena morfološke celic. Merjenje količine DNA v jedrih se ni moglo uveljaviti v diferenciaciji benignih in malignih procesov, ker ima približno 20 % karcinomov enako količino DNA kot okoliško normalno tkivo.<sup>13-15</sup> Sedaj uporabljamo meritve DNA predvsem kot prognostični dejavnik in le izjemoma kot pomoč pri diagnozi karcinomov, pri katerih zaradi nejasnih znakov malignosti nismo prepričani o diagnozi.

### Zapleti

Z ABTI lahko pozročimo hematoma, kar obravnavamo kot manjši zaplet. Hematomom se izognemo s tem, da takoj po ABTI močno pritiskamo na vbodno mesto in skušamo kompresijo vzdrževati nekaj minut. Resnejši zapleti, kot je pnevmotoraks, so prav tako izjemno redki in lahko nastanejo predvsem pri bolnicah z majhnimi dojkami, ko z iglo nehote pridemo v pleuralni prostor.

### Tehnična obdelava

ABTI izvajamo z iglami z zunanjim premerom 0.7 do 0.8 mm (23-22 G) in z 10 ccm brizgalke, ki je vpeta v držalo. Ta nam omogoča, da s prsti ene roke fiksiramo tumor, z drugo roko



pa punktiramo. Material, ki ga dobimo pri aspiraciji, izbrizgamo na objektno stekelce in ga z drugim stekelcem narahlo razmažemo.

Izbira barvanja je odvisna od osebnih izkušenj in navad. Pri nas uporabljamo kot osnovno metodo barvanje po Giemsi, kot dodatno barvanje, če imamo dovolj materiala, pa barvanje po Papanicolaouu. Za barvanje po metodi Giemsa preparate posušimo na zraku, preparate, ki jih bomo barvali po metodi Papanicolaoua, pa fiksiramo v Delauneju. Preparate, posušene na zraku, lahko barvamo takoj ko so suhi ali pa čez nekaj dni, kar nam omogoča, da lahko take preparate pošiljamo v preiskavo, ne da bi se kakovost preparata med pošiljanjem poslabšala.

Če pri ABTI dobimo tekočino, kar se večinoma zgodi pri benignih cističnih spremembah v dojki, to vsebino cetrifugiramo pri 800 g 10 min in iz sedimenta naredimo dva razmaza; enega barvamo po metodi Giemsa, drugega pa po metodi Papanicolaou. Če nimamo možnosti sedimentiranja, pošljemo v preiskavo aspirirano tekočino. Takojšnje razmazovanje tekočine na objektno stekelce ni primerno, ker je v tekočini malo celic, ki pri počasnem sušenju na objektnem stekelcu razpadejo.

### Netipljive lezije v dojki

Netipljive lezije v dojki, odkrite z mamografijo, lahko opredelimo na različne načine. V nekaterih središčih zelo uspešno opravljajo vodene ABTI radiologi s pomočjo citopatologov,<sup>16</sup> drugod, predvsem tam, kjer v strokovni skupini nimajo citopatologov, pa vodeno biopsijo z debelo iglo za histopatološko opredelitev procesa, tretji pa zagovarjajo odprto biopsijo po lokalizaciji sprememb v dojki. Dokončnega soglasja o tem, katera diagnostična metoda je najboljša, ni, verjetno pa velja pravilo, da je najboljša metoda tista, za katero imamo izkušene izvajalce in ki jo najbolj obvladamo.<sup>17</sup>

### Literatura

1. Martin HE, Ellis EB. Aspiration biopsy. *Surg Gynecol Obstet* 1934; **59**: 578-89.
2. Zajcek J. *Aspiration biopsy cytology*. Monographs in clinical cytology. Part I: Cytology of supradiaphragmatic organs. Basel: Karger; 1974. p. 136-94.
3. Berg JW, Robbins GF. A late look at the safety of aspiration biopsy. *Cancer* 1962; **15**: 826-7.
4. Us-Krašovec M, Lamovec J, Golouh R. Aspiracijska biopsija tumorjev dojke. *Zdrav Vestn* 1982; **51**: 549-53.
5. Lindholm K. Breast. In: Orell SR, Sterrett GF, Walters MNI, Whitaker D, editors. *Manual and atlas of fine needle aspiration cytology*. Edinburg: Churchill Livingstone 1992; p. 132-66.
6. Pogačnik A. *Citomorfoloģija fibroadenoma dojke* [magistrsko delo]. Zagreb; 1977.
7. Barrows GH, Anderson TJ, Lamb J, Dixon JM. Fine needle aspiration of breast cancer. Relationship of clinical factors to cytology results in 689 primary malignancies. *Cancer* 1986; **51**: 1493-98.
8. Ciatto S, Cecchini S, Grazzini G, Iossa Bartoli D, Cariaggi MP, Bulgaresi P. Positive predictive value of fine needle aspiration cytology of breast lesions. *Acta Cytol* 1989; **33**: 894-8.
9. Nicosia SV, Williams JA, Horowitz SA, Ku NN, Shabaik AS, Mela N, Reintgen DS, Cox CE. Fine needle aspiration biopsy of palpable breast lesions. Review and statistical analysis of 1875 cases. *Surg Oncol* 1993; **2**: 145-60.
10. Zajdela A, Ghossein NA, Pilleron JP, Ennuyer A. The value of aspiration cytology in the diagnosis of breast cancer: experience at the Fondation Curie. *Cancer* 1975; **35**: 499-506.
11. Pogačnik A. *Morfoloģke značilnosti karcinoma dojke v vzorcih aspiracijske biopsije* [doktorska disertacija]. Ljubljana; 1987.
12. Rocha PD, Nadkarni NS, Meneses S. Fine needle aspiration biopsy of breast lesions and histopathologic correlation. An analysis of 837 cases in four years. *Acta Cytol* 1997; **41**: 705-12.
13. Auer GU, Caspersson TO, Wallgren AS. DNA content and survival on mammary carcinoma. *Anal Quant Cytol* 1980; **2**: 161-5.
14. Čufer T, Bračko M, Goehde W, Lamovec J, Košmelj K, Pogačnik A, Us-Krašovec M. Correlation of DNA-Ploidy and estrogen and progesterone re-

- ceptor content in primary breast cancer. In: Benulič T, Serša G, Kovač V, eds. *Advances in Radiology and Oncology*. Ljubljana: Radiol Jugosl; 1992. p. 280-3.
15. Us-Krašovec M, Bračko M, Čufer T, Goehde W, Košmelj K, Lamovec J, Pogačnik A. Flow-cytometric DNA Ploidy and clinicopathologic variables in primary breast carcinoma. In: Benulič T, Serša G, Kovač V, editors. *Advance in Radiology and Oncology*. Ljubljana: Radiol Jugosl; 1992. p. 275-9.
16. Ballo MS, Sneige N. Can core needle biopsy replace fine needle cytology in the diagnosis of palpable breast carcinoma. A comparative study of 124 women. *Cancer* 1996; **78**: 773-7.
17. Gabrielli M, Martella E, Maccarini PA, Piazza N, Conti GM, Pilato FP, Corcione L, Caruana P, Piccolo P, Paolucci R. Stereotactic Fine-needle aspiration biopsy (FNAB) of no palpable breast lesions: cyto-histological correlations. *Acta Biomed Ateneo Parmense* 1994; **65**: 5-15.

## Patologija malignih tumorjev dojke Pathology of malignant breast tumors

Janez Lamovec

Oddelek za patologijo, Onkološki inštitut, Ljubljana

---

**Povzetek:** Morfološka opredelitev tumorjev dojke po načelih moderne kirurške patologije tumorja daje kliniku poleg osnovnih podatkov o naravi tumorja tudi pomembne prognostične informacije. Pri karcinomu dojke so med njimi na vrhu pomembnosti: stanje aksilarnih bezgavk (pozitivne ali negativne bezgavke), stopnja malignosti tumorja, velikost tumorja, verjetno tudi histološki tip. Z razvojem modernih tehnologij lahko tako patolog kot klinik uporabljata še mnoge nove metode, s katerimi opredeljujeta tumor tudi biokemično in molekularno. Zaenkrat pa vse te nove opredelitve še ne dosegajo prognostične veljave klasičnih morfoloških lastnosti. Prav zato pa mora patolog skrbno upoštevati priporočila in pravila o obdelavi kirurškega vzorca, da lahko opredeli vrsto morfoloških lastnosti, ki vsebujejo največ napovedno veljavnih podatkov. V članku govorim o osnovnih morfoloških metodah, o posameznih pomembnejših tumorjih dojke ter o nekaterih novih biokemičnih in molekularnih metodah v diagnostiki raka dojke.

**Ključne besede:** dojka; novotvorbe-patologija

**Abstract:** The morphological classification of breast tumors, in accordance to principles of modern surgical pathology, provides the clinician not only with the basic data on the nature of tumor but also with important prognostic information. In the carcinoma of the breast, such information are as follows: lymph node status (positive or negative lymph nodes), grade of malignancy, size of the tumor and probably its histological type. The development of new technologies enabled the pathologist as well as the clinician to use numerous new tools and methods to determine a number of biochemical and molecular characteristics of the tumor. At this moment, however, the latter do not achieve the prognostic relevance of classical morphological features. Therefore, the pathologist should carefully follow the recommendations and guidelines for handling and reporting surgical specimens since only by such means all morphological features giving most important prognostic information will be identified. In the article, some basic morphological methods, several important breast tumors, and a few biochemical and molecular methods in the diagnostics of breast cancer are discussed.

**Key words:** malignant breast neoplasms-pathology

---

### Uvod

Morfološka diagnoza je ena od najbolj ključnih diagnostičnih opredelitev pri obravnavi bolnic s tumorjem dojke. V primerjavi s tradicionalnim patologovim pristopom, ko je šlo

več ali manj le za določitev biološke vrste tumorja, torej za njegovo uvrstitev med benigne ali maligne, je moderna obravnava istega problema mnogo bolj kompleksna.<sup>1</sup> Opredelitev tumorja kot benignega ali malignega sicer ostaja temeljna in najbolj bistvena morfološka in biološka opredelitev, vendar kliniku, ki bolnico zdravi, to ne zadostuje več. V tem kratkem prikazu bom poskušal nanizati bistvene elemente v morfološki diagnostiki tumorjev dojke, ki naj jih, po današnjem razumevanju, upošteva patolog.

### Morfološka diagnoza

Biopsija s tanko iglo (aspiracijska biopsija s tanko iglo – ABTI) je v mnogih inštitucijah, tudi na Onkološkem inštitutu, prva in v večini primerov edina predoperativna morfološka diagnostična metoda pri tumorjih dojke;<sup>2</sup> njena diagnostična vrednost je nesporna. Izkušen citolog ne samo da biološko opredeli proces, ampak lahko dostikrat tudi uvrsti tumor, npr. karcinom, v to ali ono kategorijo. Kot pri drugih diagnostičnih metodah se tudi pri ABTI pojavljajo mnoge pasti, ki lahko zavedejo citologa v napačno diagnozo; hkrati pa sam poseg lahko povzroči spremembe, ki v redkih primerih povzročajo težave pri interpretaciji poznejše kirurške biopsije. Takšne spremembe so npr. z iglo nanešeni epitelijski otočki v stromi ali limfnih/krvnih prostorih.<sup>3</sup>

Kadar citološka diagnoza ni dokončna, se kirurg odloči za intraoperativno preiskavo z metodo zmrzlega reza. Metoda je zelo zanesljiva,<sup>4</sup> vendar v novejšem času priporočajo njeno omejevanje, zlasti pri netipljivih tumorjih dojke. Po priporočilih Združenja ameriških kliničnih patologov naj bi zmrzli rez pri tumorjih dojke izvajali le pri tipljivih tumorjih, večjih od 1cm, ne pa pri netipljivih tumorjih, manjših od 1cm, in pri mamografskih kalcifikacijah brez jasnega tumorja.<sup>5</sup> Glavni razlog za te omejitve je dejstvo, da tudi z zmrzlim rezom včasih ni mogoče posta-

viti diagnoze in so za to potrebni definitivni rezi iz parafinskih blokov; v tkivu, preostalem po zmrzlih rezih, pa je lahko veliko artefaktov. Pri majhnih tumorjih pa po zmrzlih rezih ne ostane več dovolj tkiva za parafinski vklop – točna histološka diagnoza pa je najpomembnejša zahteva, ki naj jo patolog izpolni.

Obdelava in evaluacija makroskopskega vzorca po določenih in uveljavljenih pravilih stroke sta osnovni pogoj za vse poznejše diagnostične postopke.<sup>6</sup> Tu naj omenimo le obvezno radiografijo vzorca pri netipljivih tumorjih; mikrokalcinacije v radiografiranem vzorcu nam povedo, da je kirurg res ekscidiriral pravo mesto.

Prvo diagnostično in prognozično pomembno dejanje, ki je povezano z makroskopskim pregledom vzorca, je določitev velikosti tumorja, vsaj v dveh premerih. Velikost tumorja je pomemben prognozični dejavnik, ki močno vpliva na 15-letno<sup>7</sup> in tudi na 20-letno preživetje pri karcinomu dojke.<sup>8</sup>

Z mikroskopskim pregledom vzorca uvrstimo tumor v eno od številnih kategorij; obstajajo različne klasifikacije, najbolj razširjena je klasifikacija tumorjev dojke WHO.<sup>9</sup> Povsem jasno je, da je opredelitev med benignim in malignim tumorjem ključnega pomena, manj jasno je, ali je tip malignega tumorja, predvsem karcinoma, neodvisen prognozični dejavnik; novejša poročila so pritrtila.<sup>7,10-12</sup> Kot kaže, ima najpogostejši histološki tip, infiltrativni duktalni karcinom – IDC, najslabšo prognozo, mešani lobularni karcinom in medularni pa povprečno. Infiltrativni lobularni (ILC), mešani tubularni in mešani IDC (IDC + specialni tip) imajo dobro prognozo. Tubularni, kribriformni, mucinozni in sekretorni karcinom pa imajo odlično prognozo.<sup>7,11</sup> V večini objavljenih serij zajema IDC približno 50 do 80 % vseh vrst karcinomov, drugi najpogostejši tip, ILC, pa okrog 10-14 %.<sup>7,11,13</sup> V naši domači seriji, v kateri smo primerjali pogostost posameznih tipov karcinoma dojke v enem letu v dveh različnih

desetletjih, je bila frekvenca IDC povprečno 70 %, ILC pa 10 %.<sup>14</sup>

*Infiltrativni duktalni karcinom (IDC)* ni enotna kategorija, pojavlja se v nešteti morfoloških variacijah, včasih s spremljajočim intraduktalnim (in situ duktalnim) karcinomom. Poskus približnega urejevanja teh variacij je *določanje stopnje malignosti*. Zelo popularna metoda gradacije IDC je metoda po Scarff-Bloom-Richardsonu, v Elstonovi modifikaciji.<sup>15</sup> Po tej metodi točkujemo stopnjo tvorjenja tubularnih struktur (1 do 3 točke), stopnjo pleomorfizma celic (1 do 3 točke) ter število mitoz na 10 velikih vidnih polj (1 do 3 točke). Karcinom, ki zbere od 3 do 5 točk, je dobro diferenciran (gradus I), tisti s 6 do 7 točkami zmerno (gradus II) in oni z 8 do 9 točkami slabo diferenciran (Gradus III). Prognoistična veljavnost stopnjevanja malignosti je bila že večkrat potrjena.<sup>16-17</sup> Metoda je dovolj reproducibilna.<sup>18</sup> Diskusija o tem, kolikšna je dejanska prognoistična vrednost gradacije karcinomov dojke, pa še ni zaključena.<sup>19-20</sup>

*Infiltrativni lobularni karcinom (ILC)* je biološko dokaj poseben tip karcinoma dojke, ki ga odlikuje relativno kroničen potek in predvsem poseben način metastaziranja, ki se lahko bistveno razlikuje od tistega pri IDC. ILC je načeloma drobnocelični tip karcinoma, ki raste disociativno; gostota tumorskih celic je pri različnih tumorjih zelo različna. Pogosto ga spremlja in situ lezija (in situ lobularni karcinom). Tudi pri tem karcinomu lahko uporabljamo Scarff-Bloom-Richardsonovo stopnjevanje malignosti, čeprav je do nedavnega prevladovalo načelo, naj se ta način gradiranja uporablja le pri duktalnem karcinomu oziroma njegovih variantah. Velika večina primerov ILC je po tej razvrstitvi 1. ali 2. stopnje malignosti. Tumor značilno bolj pogosto kot IDC metastazira v peritonej in retroperitonej, votle abdominalne organe, notranje genitalije in leptomeninge.<sup>21-23</sup> Obstaja več podtipov: klasični, tubulolobularni, alveolarni, solidni in pleomorfni. Zadnje tri različice imajo slabšo prognozo.<sup>24</sup> Pogostost bilateral-

nosti bolezn pri ILC je večja kot pri IDC.<sup>25</sup>

*Duktalni karcinom in situ (intraduktalni karcinom – DCIS)* je karcinom, pri katerem karcinomske celice rastejo znotraj duktalnega sistema, ne preraščajo bazalne membrane in ne infiltrirajo strome. Tudi ta tip karcinoma je znan v številnih morfoloških variantah, ki so do nedavnega veljale le za morfološke zanimivosti. V preteklosti je bil ta tip karcinoma redek in je zajemal le kakšnih 0,8 do 5 % vseh karcinomov dojke; v obdobju mamografije pa se je istočasno s pogostejšim odkrivanjem majhnih tumorjev dojke povečalo tudi število primerov DCIS, ki zdaj v nekaterih serijah že dosega 15 do 20 % vseh karcinomov.<sup>26</sup> Gre torej za pomemben tip karcinoma dojke, ki je zdaj v središču zanimanja raziskovalcev na področju karcinoma dojke. Ker kaže, da vsi različni tipi nimajo enake sposobnosti prehoda v invazivni tip karcinoma in s tem enake prognoze, jih skušamo uvrstiti v morfološko relevantne kategorije. Obstaja več sistemov klasifikacij, najnovejši, ki ga predlagajo Holland in sod.<sup>27</sup>, se zdi zelo logičen, relativno reproducibilen in preprost. Po tem sistemu ocenjujemo dve lastnosti – stopnjo pleomorfizma tumorskih celic in stopnjo arhitekturne organizacije. Na ta način je DCIS razdeljen na tri skupine: dobro diferencirani tip, intermediarni in slabo diferencirani tip. Kot kaže, so mešani tipi redki, čeprav se občasno pojavljajo.<sup>27</sup> Študije z dolgoletnim sledenjem kažejo, da je ta način klasifikacije DCIS prognoistično smiseln.<sup>28</sup> Obstajajo tudi korelacije med tipom DCIS in klinično prezentacijo – tako je npr. Pagetova bolezen mamile skoraj izključno povezana s slabo diferenciranim tipom DCIS, slednjega pa tudi, mnogo pogosteje kot druge tipe, odkrijemo pri presejalni mamografiji.<sup>29</sup> Slabo diferencirani tip DCIS je tudi redkeje pozitiven na steroidne receptorje ter pogosteje kot druga dva tipa vsebuje tumorsko supresivni gen p53 ter onkogen c-erb-B2, hkrati pa ga odlikuje večja proliferativna aktivnost, ki jo lahko prikažemo z imunohistokemijsko reaktivnostjo na

antigen Ki67.<sup>30</sup> Biološki potek DCIS in prognostično veljavnost opisane klasifikacije nam najbolj razkrivajo redke študije bioptičnih vzorcev dojke, v katerih so bili spregledani diskretni fokusi DCIS; v teh primerih bolnice, razen začetne biopsije, niso bile drugače zdravljene. V eni takšnih študij se je izkazalo, da so bolnice s slabo diferenciranim tipom DCIS doživele njegov recidiv ali recidiv invazivnega duktalnega karcinoma v 50 % primerov, tiste z dobro diferenciranim karcinomom pa le v okoli 14 % primerov. V tej študiji so kot diskriminacijsko lastnost ocenjevali le pleomorfizem tumorskih celic, doba sledenja pa je trajala od 1 do 28 let.<sup>28</sup> Novejša konsenzna konferenca ekspertov je potrdila smiselnost gradiranja DCIS.<sup>31</sup>

DCIS je pogost spremljevalec IDC. Kaže, da obstaja paralelizem med diferenciacijo DCIS in IDC, redkejši so primeri neskladnosti v diferenciaciji med obema vrstoma karcinoma; biološki potek pa sledi diferenciaciji invazivnega karcinoma.<sup>32</sup> To tudi dokazuje, da so mnoge prognostične biološke in genetske lastnosti v klonu neoplastičnih celic pri karcinomu dojke določene že v preinvazivnem stadiju bolezni ter da pri nastajanju invazivnega raka ne gre za progresijo v smislu povečevanja stopnje displazije tumorskih celic.<sup>33</sup>

V zvezi z razpravo o DCIS moram omeniti še entiteto imenovano *duktalni karcinom in situ* z *mikroinvazijo*. Ta je definiran kot DCIS z mikroskopskimi žarišči invazivnega karcinoma ob enem ali več duktusih, ki pa naj ne presega več kot 10 % površine pregledanega histološkega stekelca.<sup>34</sup> Nova klasifikacija UICC definira minimalno invazijo kot takšno rast tumorskih celic v stromo, ki v nobenem žarišču ne presega velikosti 0,1cm.<sup>35</sup> Čeprav biološki potek tega tipa karcinoma ni povsem jasen, kaže, da je po poteku bližji DCIS kot IDC. Ekscizijska biopsija pogosto pušča rezidualni tumor v preostalem tkivu dojke; kaže da je mastektomija brez dodatnega zdravljenja zadosten poseg.<sup>34</sup>

*Infiltrativni duktalni karcinom z masivno in-*

*traduktalno komponento* je različica IDC z več kot 25 % intraduktalne komponente, ki se širi tudi zunaj glavne tumorske mase.<sup>36-37</sup> Tumor pogosteje lokalno recidira, soglasja o optimalnem zdravljenju ni.

*Lobularni karcinom in situ* (LCIS) ali lobularna neoplazija je in situ neoplastična lezija lobulusov; gre za solidno proliferacijo drobnih lobularnih celic brez invazije skozi bazalno membrano lobulusov oziroma duktusov. Lezija je v veliki večini primerov mikroskopska, odkrita v biopsiji, ki so jo napravili iz drugih razlogov, in ima značilno morfologijo. Stališča o pomenu te lezije še vedno niso čisto enotna, čeprav prevladuje stališče, da je pomemben kazalec za poznejši razvoj invazivnega raka; ta naj bi bil pri bolnicah, pri katerih so odkrili LCIS, približno desetkrat pogostejši kot pri ženskah brez obremenjujočih faktorjev.<sup>38-39</sup> Patolog mora znati ločevati med LCIS in podobno lezijo – atipično lobularno hiperplazijo, pri kateri pa je podobno tveganje le od štirikrat do petkrat večje,<sup>40</sup> ter med LCIS in lobularno kancerizacijo, pri kateri gre za širjenje DCIS v lobularne enote.

Poleg opisanih vrst karcinoma dojke obstaja še vrsta drugih, redkejših tipov, na kratko naj omenimo le nekatere. *Tubularni karcinom* je redka oblika dobro diferenciranega duktalnega karcinoma, ki ima zelo dobro prognozo.<sup>41</sup> Ima značilno morfologijo; v njegovi diferencialni diagnozi moramo predvsem upoštevati nekatere vrste benignih fibrocističnih bolezni, zlasti adenoze tumorje s področji mikroglandularne adenoze. Pri ločevanju se moramo včasih zateči po pomoč k imunohistokemijskim preiskavam: kanalčki tubularnega karcinoma niso obdani z elementi bazalnih membran, npr. s kolagenom IV, v nasprotju z mikroglandularno adenozo. V tej zvezi naj omenimo še kategorijo *mešanega tubularnega karcinoma*, kot jo definirajo Ellis in sodelovci,<sup>11</sup> po tej definiciji moramo v to skupino uvrstiti vse infiltrativne duktalne karcinome, ki vsebujejo elemente tubularnega karcinoma. Ta vrsta tumorja naj bi imela

boljšo prognozo kot običajni IDC.<sup>11</sup> Tumor, ki je soroden tubularnemu karcinomu in ki ima prav tako zelo dobro prognozo je *kribriformni karcinom*; 5-letno preživetje je 100 %, 10-letno le malo manj.<sup>42</sup> Tumor z zelo dobro prognozo je tudi *mucinozni karcinom*, a le v čisti obliki. Gre za neuroendokrino programiran tip karcinoma, kar so dokazali z imunohistokemijskimi raziskavami.<sup>43</sup> Redek, a prognostično prav tako zelo ugoden tip je *sekretorni karcinom*, ki izloča alfa-laktalbumin. Moramo ga ločiti od nekaterih drugih vrst infiltrativnih in neinfektivnih karcinomov, ki jih odlikuje sekretorna aktivnost, a nimajo drugih značilnosti tega tumorja.<sup>44</sup> *Medularni karcinom* je poseben tip karcinoma dojke, ki ga opredeljujejo anaplazija tumorskih celic, sincicijski tip rasti, ekspanzivni robovi in gosta limfoplazmocitna infiltracija strome. Gre za relativno kontroverzna entiteto, ki ji pripisujejo zelo dobro<sup>45</sup> ali pa le povprečno ugodno prognozo.<sup>11</sup> To neskladje delno pojasnjuje slaba reproducibilnost morfološke diagnoze.<sup>46</sup> *Papilarni karcinom* je pogostejši v neinvazivni (in situ) obliki, a zelo redek kot invazivni tip.<sup>47</sup> Glede na njegovo redkost ni zanesljivega znanja o njegovi prognozi. Pač pa je zanimiv zaradi nekaterih vidikov, ki zadevajo diferencialno diagnozo (problem ločevanja benignih in malignih papilarnih lezij; problem psevdoinvazije ob benignih papilomih) ter v zvezi z epidemiološkimi lastnostmi nekaterih benignih papilarnih lezij. *Multipli intraduktalni papilomi*, lezije, ki so včasih težko ločljive od papilarnega karcinoma, so v nasprotju s solitarnim benignim papilomom izraziti označevalci za kasnejšo malignost.<sup>48</sup> Druga lezija, *juvenilna papilomatoza* (Swiss-cheese mastopathy), je oblika fibrocistične bolezni in ne prava papilarna lezija. Zanimiva je zato, ker se pojavlja pri mladostnicah in je označevalec za morebitno maligno bolezen v dojki pri bolničnih bližnjih sorodnicah.<sup>49</sup>

*Pagetova bolezen mamile* je posebna klinično-patološka entiteta, ki jo označuje sprememba mamile, večinoma kot ekcematozna

rdečina: je intraepidermalni karcinom, ki ga skoraj vedno spremlja spodaj ležeči invazivni duktalni ali intraduktalni karcinom dojke. Patolog jo mora ločiti od in situ skvamoznega karcinoma in malignega melanoma.<sup>50</sup>

Obstaja še nekaj tipov epiteljskih malignih tumorjev, ki pa so zelo redki in jih tu ne obravnavamo.

*Maligni mezenhimski tumorji* dojke so zelo redki, naj omenimo entiteto, znano pod imenom *filodni tumor* oziroma cistosarkoma filodes. V veliki večini primerov je tumor benign, histološko podoben fibroadenom, le da ima veliko bolj celularno stromo. V nekaterih primerih je mejno malign in le redkokdaj jasno malign, z možnostjo metastaziranja. Tudi maligni tumorji so, tako kot benigni, fibroepiteljskega tipa, metastazira pa le maligno spremenjena stromalna komponenta, ki ima lahko videz enega od znanih vrst sarkoma. Problem patologa v zvezi s tem tumorjem je, da ni povsem jasnih kriterijev za razlikovanje tistih, ki bodo metastazirali, saj metastazirajoča komponenta ni vedno nedvoumno malignega videza.<sup>51</sup> Čisti sarkomi dojke so še veliko redkejši, omenimo naj le *angiosarkom*, sam po sebi zelo redek tip sarkoma, ki po mehkih tkivih in koži zraste še najpogosteje v dojki.<sup>52</sup>

*Primarni maligni limfom* dojke je ob malignih epiteljskih in mezenhimskih tumorjih tretja kategorija raka dojke. To je redka oblika malignega tumorja dojke in je večinoma visoko maligni limfom B. Vsaj nekateri tipi pripadajo posebni skupini limfomov MALT (mucosa associated lymphoid tissue), ki jih označuje počasna rast in relativno pozna diseminacija, dostikrat na druga mesta MALT.<sup>53</sup>

Lezija, ki jo kirurg zelo pogosto, če ne najpogosteje, izreže iz dojke pa je *fibrocistična bolezen* ali *mastopatija*. Sprememba je tako pogosta, da so predlagali, naj se v njenem imenu beseda bolezen nadomesti z besedo sprememba. Njena proliferativna različica – *proliferativna fibrocistična bolezen* pa nosi različno, večinoma manjšo stopnjo tveganja za vznik poznejšega raka dojke; ta je pri *atipični intra-*

duktalni in intralobularni hiperplaziji, ki se lahko pojavljata v sklopu fibrocistične bolezni, štiri do petkrat večja kot pri ženskah brez dejavnikov tveganja.<sup>40</sup> Hkrati lahko nekatere lezije v okviru fibrocistične bolezni tudi z morfološkega stališča povzročajo diferencialno diagnostične težave.

### Ocena ekscizijskih robov vzorca dojke

Morfološka diagnoza, pa čeprav je še tako natančno opredeljena in prognostično relevantna, ne pomeni prav veliko, če je ne spremlja podatek o tem ali sta bili ekscizija ali resekcija zadostni, t.j. ali so kirurški robovi prosti, brez infiltratov tumorskega tkiva. Da prideemo do tega podatka, moramo upoštevati določena pravila.

Vzorec mora priti v roke patologa intakten; *kirurg naj ga ne prereže!* Njegova radovednost bo potešena pozneje, seveda v prid bolnice. Kirurg naj vzorec ekscizijske biopsije orientira, najlažje z ligaturami. Patolog robove vzorca obarva s tušem, jih osuši in *šele potem prereže vzorec*. Tuš na obarvani površini bo ostal na histoloških rezinah; tako bo patolog lahko mikroskopsko ocenjeval radikalnost ekscizije. Vzorce z nepalpabilnim tumorjem moramo poprej radiografirati (glej zgoraj). Obstajajo različne tehnike rezanja in vzorčenja ekscizijskega vzorca.<sup>6</sup>

Število vzorcev, ki naj jih patolog vzame za histološki pregled, je odvisno od velikosti tumorja; v zadnjem času so zahteve po tumorskem tkivu velike – vzorce tumorskega tkiva potrebuje biokemik za določevanje steroidnih receptorjev, del tkiva se odvzame za pregled s pretočno citometrijo, del tkiva se globoko zamrzne za eventualne poznejše raziskave itd. Prvo vodilo pa je: razdajanje tkiva naj nikaor ne gre na račun osnovne zahteve po histološki diagnozi. Zanj pa potrebujemo dovolj tkiva.

Histološki pregled vzorca ne sme biti omejen le na pregled tumorja, ampak mora vključ-

evati tudi pregled okolišnega tkiva dojke in pri mastektomijskih vzorcih tudi pregled ostalih kvadrantov. Tako lahko ugotovimo, ali obstajajo multifokalna oziroma multicentrična žarišča tumorja ali oddaljena karcinomska limfangioza; ocenjujemo pa tudi spremembe netumorskega tkiva – fibrocistično bolezen itd.

### Pregled bezgavk

Pregled aksilarnih ali regionalnih bezgavk je glede napovedi izida bolezni najpomembnejše patologovo dejanje pri ocenjevanju bioptičnega vzorca (ekscizijske biopsije, mastektomijskega vzorca). *Prisotnost ali odsotnost metastaz v aksilarnih bezgavkah je najpomembnejši samostojni prognostični faktor pri karcinomu dojke*. Hkrati pa je prognoza pri bolnicah, ki imajo zajete 1 do 3 bezgavke, bistveno boljša kot pri tistih, ki imajo metastaze v več bezgavkah.<sup>7,54-55</sup> Patologu ne sme biti žal truda in časa, ki ga porabi za iskanje in izolacijo bezgavk.

### Molekularni označevalci pri karcinomu dojke

V preteklih petnajstih letih smo bili priča velikemu razvoju v razumevanju molekularnih mehanizmov pri nastanku in širjenju raka, kar so med drugim omogočile tudi številne nove tehnologije in metode. Mnoge od njih uporabljajo tudi patologi, nekatere že pri rutinskem delu. Najbolj uporabljana, zares rutinska metoda v patologiji, je imunohistokemija. Z njo odkrivamo številne celične antigene in proteine, ki se barvno prikažejo v jedrih ali citoplazmi celic. To metodologijo uporabljamo tudi pri identifikaciji nekaterih novih dejavnikov, ki imajo določeno vlogo pri nastanku, proliferaciji in širjenju karcinomskih celic – taki so npr. epidermalni rastni faktor, onkogeni in njihovi produkti (c-erb B2, ras, c myc itd), produkti supresorskih genov, npr.



p53, proliferacijska faktorja Ki67 in PCNA, metaloproteinaze, katepsin D itd.<sup>7,56</sup> Nedavno so odkrili dva gena, ki določata, kakšna bo občutljivost za rak dojke – BRCA I<sup>57</sup> in BRCA II;<sup>58</sup> mutacija teh dveh genov je najbrž odgovorna za približno 2/3 vseh hereditarnih rakov dojke ali za 5 % vseh rakov dojke.<sup>59</sup> Čeprav implikacije tega odkritja še niso v celoti ovrednotene, gre najbrž za velik preboj pri raziskovanju tumorjev v zadnjih desetletjih. Intenzivno raziskujejo tudi vlogo kromosomskih defektov pri širjenju in metastaziranju raka dojke.<sup>60</sup>

Določanje estrogenskih in progesteronskih receptorjev je že dolgo uveljavljena metoda; prognostična "teža" teh dejavnikov še vedno ni povsem jasna. Prognostični pomen hormonskih receptorjev se zdi veljaven le v prvih petih letih, pri poznejšem preživetju se ta pomen izgubi.<sup>61</sup> Pomembno je vedeti, da je imunohistokemijsko določanje steroidnih receptorjev prav tako natančno in zanesljivo kot biokemično.<sup>62</sup>

### Pretočna citometrija

Določanje ploidijske celic in deleža celic v različnih fazah celičnega ciklusa s pretočno citometrijo je tudi na Onkološkem inštitutu že rutinske metoda. Nekatere študije kažejo, da je podatek o deležu celic v fazi S morda prognostično pomembnejši kot podatek o sami ploidijski.<sup>63</sup> V študiji o invazivnem karcinomu dojke iz Onkološkega in štituta podatek o ploidijski v multivariantni analizi ni nastopal kot samostojni prognostični faktor.<sup>64</sup> Raziskovanje na tem področju še ni zaključeno.

### Zaključek

Ob vsem povedanem, je očitno, da je poglobljena vloga patologa pri diagnostiki raka na dojki ob sami histološki diagnozi tudi čim natančnejša prognostifikacija. To pa nam omo-

goča skrbna morfološka analiza vzorca, v največjem času pa tudi uporaba modernih metod. Ob vsem tem pa zdajšnja dognanja kažejo, da še tako napredne, moderne in tehnološko zahtevne metode ne prekašajo določitve standardnih prognostičnih dejavnikov, kot so velikost tumorja, histološki gradus in prizadetost bezgavk.<sup>7</sup> Tako npr. tudi kaže, da je natančno histološko gradiranje karcinoma dojke prognostično pomembnejše kot določevanje indeksa DNA, frakcije faze S, estrogenskih receptorjev, epidermalnega rastnega faktorja, onkogenega C-myc in protitelisa na epiteljski mucin.<sup>10</sup> To z drugimi besedami pomeni, da metode kirurške patologije, če jih izvajamo po predpisih stroke, še vedno ohranjajo vlogo ene najpomembnejših metod pri opredeljevanju in napovedovanju poteka rakaste bolezni. To pa seveda ne pomeni, da ne bo, morda ne v tako daljni prihodnosti, prišlo do zares revolucionarnih odkritij v molekularni biologiji raka dojke, ki bodo v temlju spremenila naše dosedanje koncepte pa tudi praktično delovanje na tem področju.

### Literatura

1. Simpson JF, Page DL. Status of breast cancer prognostication based on histopathologic data. *Am J Clin Pathol* 1994; **102**: S3-S8.
2. Us Krašovec M, Golouh R, Lamovec J. Aspiracijska biopsija tumorjev dojke. *Zdrav Vestn* 1982; **51**: 549-53.
3. Youngson BJ, Cranor M, Rosen PP. Epithelial displacement in surgical breast specimens following needling procedures. *Am J Surg Pathol* 1994; **18**: 896-903.
4. Holaday WJ, Assor D. Ten thousand consecutive frozen sections: A retrospective study focusing on accuracy and quality control. *Am J Clin Pathol* 1974; **61**: 769-77.
5. Fechner RE. Frozen section examination of breast biopsies. *Am J Clin Pathol* 1995; **103**: 6-7.
6. Schnitt SJ, Connolly JL. Processing and evaluation of breast excision specimens: a clinically oriented approach. *Am J Clin Pathol* 1992; **98**: 125-37.

7. Elston CW, Ellis IO . Prognostic factors in breast cancer: handout. 20th international congress of the International Academy of Pathology, Hong Kong 1994.
8. Rosen PP, Groshen S. Factors influencing survival and prognosis in early breast carcinoma (TINOMO-TININO): assessment of 644 patients with median follow up of 19 years. *Surg Clin N Amer* 1990; **70**: 937-62.
9. The World Health Organization – Azzopardi JG, Chepick OF, Hartmann WH et al. The World Health Organization histological typing of breast tumors – second edition. *Am J Clin Pathol* 1982; **78**: 806-16.
10. Page DL. Prognosis and breast cancer: recognition of lethal and favorable prognostic types. *Am J Surg Pathol* 1991; **15**: 334-49.
11. Ellis IO, Galea M, Broughton N, Locker A, Blamey RW, Elston CW. Pathological prognostic factors in breast cancer. II. Histological type. Relationship with survival in a large study with long-term follow-up. *Histopathology* 1992; **20**: 479-89.
12. Fisher ER, Anderson S, Redmond C, Fisher B. Pathologic findings from the National Surgical Adjuvant Breast Project Protocol B-06: 10-year pathologic and clinical prognostic discriminants. *Cancer* 1993; **71**: 2507-14.
13. Rosen PP, Oberman HA. Tumors of the mammary gland. *Atlas of tumor pathology*. Third series. Fascicle 7. Washington DC; Armed Forces Institute of Pathology: 1993.
14. Zidar A, Lamovec J. Histologic types of breast carcinoma: comparison of one year experience in two different decades. *Pathol Res Pract* 1987; **182**: 579-80.
15. Elston CW. Grading of invasive carcinoma of the breast. In: Page DL, Anderson TJ eds. *Diagnostic histopathology of the breast*. Edinburgh: Churchill Livingstone; 1987: 300-11.
16. Elston CW, Ellis IO. Pathological prognostic factors in breast cancer. I. The value of histological grade in breast cancer: experience from a large study with long-term follow-up. *Histopathology* 1991; **19**: 403-10.
17. Page DL, Ellis IO. Histologic grading of breast cancer: let's do it. *Am J Clin Pathol* 1995; **103**: 123-4.
18. Frierson HF, Wolber RA, Berean KW et al. Interobserver reproducibility of the Nottingham modification of the Bloom and Richardson histologic grading scheme for infiltrating ductal carcinoma. *Am J Clin Pathol* 1995; **103**: 195-8.
19. Roberti NE. The role of histologic grading in the prognosis of patients with carcinoma of the breast. Is this a neglected opportunity? *Cancer* 1997; **80**: 1708-16.
20. Burke HB, Henson DE. Histologic grade as a prognostic factor in breast carcinoma. *Cancer* 1997; **80**: 1703-5.
21. Harris M, Howell A, Chrissohou M, Swindell RIC, Hudson M, RA Sellwood. A comparison of the metastatic pattern of infiltrating lobular carcinoma and infiltrating duct carcinoma of the breast. *Br J Cancer* 1984; **50**: 23-30.
22. Lamovec J, Zidar A. Association of leptomeningeal carcinomatosis in carcinoma of the breast with infiltrating lobular carcinoma: an autopsy study. *Arch Pathol Lab Med* 1991; **115**: 507-10.
23. Lamovec J, Bračko M. Metastatic pattern of infiltrating lobular carcinoma of the breast: an autopsy study. *J Surg Oncol* 1991; 28-33.
24. DiConstanzo D, Rosen PP, Gareen I, Franklin S, Lesser M. Prognosis in infiltrating lobular carcinoma: an analysis of "classical" and variant tumors. *Am J Surg Pathol* 1990; **14**: 12-23.
25. Brožt P, de la Rochefordiere A, Scholl SM, et al. Contralateral breast cancer: annual incidence and risk parameters. *J Clin Oncol* 1995; **13**: 1578-83.
26. Schnitt SJ, Silen W, Sadowsky NL, Connolly JL, Harris JR. Ductal carcinoma in situ (intraductal carcinoma) of the breast. *N Engl J Med* 1988; **318**: 898-903.
27. Holland R, Peterse JL, Millis RR et al. Ductal carcinoma in situ; a proposal for a new classification. *Semin Diagn Pathol* 1994; **11**: 167-80.
28. Eusebi V, Feudale E, Foschini MP et al. Long-term follow-up of in situ carcinoma of the breast. *Semin Diagn Pathol* 1994; **11**: 223-35.
29. Bobrow LG, Happerfield LC, Gregory WM, Spriggall RD, Millis RR. The classification of ductal carcinoma in situ and it's association with biological markers. *Semin Diagn Pathol* 1994; **11**: 199-207.
30. Zafrani B, Leroyer A, Fourquet A et al. Mammographically-detected ductal in situ carcinoma of the breast analyzed with a new classification. A study of 127 cases: correlation with estrogen and progesterone receptors, p53 and c-erb-2 proteins, and proliferative activity. *Semin Diagn Pathol* 1994; **11**: 208-14.
31. The concensus conference committee. Concensus conference on classification of ductal carcinoma in situ. *Cancer* 1997; **80**: 1798-1802.

32. Lampejo OI, Barnes DM, Smith P, Millis RR. Evaluation of infiltrating ductal carcinomas with a DCIS component: correlation of the histologic type of the in situ component with grade of the infiltrating component. *Semin Diagn Pathol* 1994; **11**: 215-22.
33. Gupta SK, Douglas-Jones AG, Fenn N, et al. The clinical behavior of breast carcinoma is probably determined at the preinvasive stage (ductal carcinoma in situ). *Cancer* 1997; **80**: 1740-5.
34. Rosner D, Lane WW, Penetrante R. Ductal carcinoma in situ with microinvasion: a curable entity using surgery alone without need for adjuvant therapy. *Cancer* 1991; **67**: 1498-503.
35. TNM classification of malignant tumours. UICC. 5th ed. New York: Wiley-Liss; 1997.
36. Holland R, Connly JL, Gelman R et al. The presence of an extensive intraduct component following a limited excision correlates with prominent residual disease in the remainder of the breast. *J Clin Oncol* 1990; **8**: 113-8.
37. Schnitt SJ, Connly JL, Harris JR et al. Pathologic predictors of early local recurrence in stage I and stage II breast cancer treated by primary radiation therapy. *Cancer* 1984; **53**: 1049-57.
38. Page DL, Kidd TE Jr, Dupont WD, Simpson JF, Rogers LW. Lobular neoplasia of the breast: higher risk for subsequent invasive cancer predicted by more extensive disease. *Hum Pathol* 1991; **22**: 1232-39.
39. Ottesen GL, Gravensen HP, Blichert-Toft M, Zedeler K, Andersen JA on behalf of the Danish Breast Cancer Cooperative Group. Lobular carcinoma in situ of the female breast: short-term results of a prospective nationwide study. *Am J Surg Pathol* 1993; **17**: 14-21.
40. Dupont WD, Page DL. Risk factors for breast cancer in women with proliferative breast disease. *New Engl J Med* 1985; **312**: 146-51.
41. McDivitt RW, Boyce W, Gersell D. Tubular carcinoma of the breast: clinical and pathological observations concerning 135 cases. *Am J Surg Pathol* 1982; **6**: 401-11.
42. Page DL, Dixon JM, Anderson TJ, Lee D, Stewart HJ. Invasive cribriform carcinoma of the breast. *Histopathology* 1983; **7**: 525-36.
43. Scopsi L, Andreola S, Pilotti S et al. Mucinous carcinoma of the breast: a clinicopathologic, histochemical, and immunocytochemical study with special reference to neuroendocrine differentiation. *Am J Surg Pathol* 1994; **18**: 702-11.
44. Lamovec J, Bračko M. Secretory carcinoma of the breast: light microscopical, immunohistochemical and flow cytometric study. *Mod Pathol* 1994; **7**: 475-9.
45. Ridolfi RL, Rosen PP, Port A, Kinne D, Mike V. Medullary carcinoma of the breast: a clinicopathologic study with 10 year follow-up. *Cancer* 1977; **40**: 1365-85.
46. Gaffey MJ, Millis SE, Frierson HF Jr et al. Medullary carcinoma of the breast: interobserver variability in histopathologic diagnosis. *Mod Pathol* 1995; **8**: 31-8.
47. Fisher ER, Palekar AS, Redmond C, Barton DB, Fisher B. Pathologic findings from the National Surgical Adjuvant Breast Project (Protocol No.4): VI. invasive papillary cancer. *Am J Clin Pathol* 1980; **73**: 313-22.
48. Papotti M, Gugliotta P, Ghiringhello B, Bussolati G. Association of breast carcinoma and multiple intraductal papillomas. A histological and immunohistological investigation. *Histopathology* 1984; **8**: 963-75.
49. Rosen PP, Holmes G, Lesser ML, Kinne DW, Beattie EJ. Juvenile papillomatosis and breast carcinoma. *Cancer* 1985; **55**: 1345-52.
50. Ashikari R, Park K, Huvos AG, Urban JA. Paget's disease of the breast. *Cancer* 1970; **26**: 680-5.
51. Keelan PA, Myers JL, Wold LE, Katzmann JA, Gibney DJ. Phyllodes tumor: clinicopathologic review of 60 patients and flow cytometric analysis in 30 patients. *Hum Pathol* 1992; **23**: 1048-54.
52. Rosen PP, Kimmel M, Ernsberger D. Mammary angiosarcoma. The prognostic significance of tumor differentiation. *Cancer* 1988; **62**: 2145-51.
53. Lamovec J, Jančar J. Primary malignant lymphoma of the breast: lymphoma of the mucosa-associated lymphoid tissue. *Cancer* 1987; **60**: 3033-41.
54. Sharkey FE. Biological meaning of stage and grade in human breast cancer: review and hypothesis. *Breast Cancer Res Treat* 1982; **2**: 299-322.
55. Harris JR. Lippman ME, Veronesi U, Willett W. Medical progress: breast cancer (second of three parts). *N Engl J Med* 1992; **327**: 390-8.
56. Lippman ME. Oncogenes and breast cancer. *N Engl J Med* 1988; **319**: 1281-2.
57. Miki Y, Swensen J, Shattuck-Eidens D et al. Isolation of BRCA1, the 17q-linked breast and ovarian cancer susceptibility gene. *Science* 1994; **266**: 66-71.

58. Wooster R, Neuhausen SL, Mangion Y et al. Localization of a breast cancer susceptibility gene BRCA2, to chromosome 13q12-13. *Science* 1994; 265: 2088-90.
59. Ponder B. Searches begin and end. *Nature* 1994; 371: 279.
60. Tsukamoto K, Ito N, Yoshimoto M, et al. Allelic loss on chromosome 1p is associated with progression and lymph node metastasis of primary breast carcinoma. *Cancer* 1998; 82: 17-22.
61. Hurliman J, Gebhard S, Gomez F. Oestrogen receptor, progesteron receptor, pS2, ERD5, HSP27, and cathepsin D in invasive ductal breast carcinomas. *Histopathology* 1993; 23: 239-8.
62. Snead DRJ, Bell JA, Diwon AR et al. Methodology of immunohistological detection of estrogen receptor in human breast carcinoma in formalin-fixed, paraffin-embedded tissue: a comparison with frozen section methodology. *Histopathology* 1993; 23: 233-8.
63. Frierson HF Jr. Ploidy analysis and S-phase fraction determination by flow cytometry of invasive adenocarcinomas of the breast. *Am J Surg Pathol* 1991; 15: 358-67.
64. Čufer T. Vpliv lastnosti primarnega raka dojk na kraj in čas razvoja pri bolnicah z rakom dojk – stadij I in II. Diss. Ljubljana, 1995.

## Pregled slikovnih diagnostičnih metod pri boleznih dojk

### An outline of imaging techniques in diagnosis of breast diseases

Maksimiljan Kadivec, Tomaž Vargazon, Kristjana Hertl

Oddelek za radiologijo, Onkološki inštitut, Ljubljana

**Povzetek:** Zgodnja dignostika raka na dojkah je zelo pomembna za prognozo bolezni. Zato z različnimi diagnostičnimi metodami skušamo čimprej odkriti raka na dojki. Te metode so klasična mamografija, kseromamografija, digitalna mamografija, slikanje dojk z magnetno resonanco, ultrazvok dojk, Dopplerski ultrazvok dojk, računalniška tomografija dojk, digitalna subtrakcijska angiografija dojk, termografija dojk, nuklearno medicinske diagnostične metode dojk, v razvoju je optična mamografija (CT laser mamography, presvetlitvena mamografija).

**Ključne besede:** dojka, novotvorba-diagnostike

**Abstract:** Early diagnosis of the breast cancer is extremely important as regards the prognosis of the disease. In our endeavours to detect the disease as early as possible we use different diagnostic methods. These are: classic mammography, xeromammography, digital mammography, magnetic resonance imaging, ultrasonography, Doppler's ultrasonography, computer tomography, digital subtraction angiography, thermography, nuclear medicine diagnostic methods, and CT laser mammography, which is still being developed.

**Key words:** breast diseases-diagnosis

#### Uvod

Samo s pomočjo *mamografije* se je smrtnost zelo zmanjšala, predvsem pri ženskah, starih nad 50. *Magnetno resonančna mamografija (MRM)* se je razvijala zadnjih 10 let. Z uvedbo površinskih tuljav, uporabo različnih sekvenc in uporabo kontrastnega sredstva, sta se občutljivost in specifičnost metode povečali na 97%. Maligni tumorji se navadno hitreje in močneje obarvajo s KS kot benigni tumorji.<sup>4</sup> Z uvedbo MRM se je število biopsij

zmanjšalo.<sup>1</sup> Klasične kseromamografije danes ne uporabljamo več, pač pa ima prihodnost digitalna kseromamografija. Ob boljših detektorjih in boljši ločljivosti računalniških ekranov ima *digitalna mamografija* velike možnosti. V sedanjem času je uporabna le pri stereotaktičnih punkcijah, saj je največja površina, na kateri je ločljivost dovolj dobra, 5 x 5 cm. Poleg *klasičnega ultrazvoka*, ki je glavna dopolnilna metoda k mamografiji, se vse bolj uveljavlja *dopplerski ultrazvok dojk*, še posebno ob uporabi ultrazvočnega kontrastnega sredstva (Levovist). Obetavna je tudi *optična (presvetlitvena) mamografija* oziroma *računalniška laserska mamografija*, ki se v zadnjem času pospešeno razvija. Prednost le-te

je, da ne uporablja ionizirajočega sevanja, ampak svetlobo – laserski žarek kot sredstvo, s pomočjo katerega dobimo podatke za nastanek posnetka dojke. *Računalniška tomografija, digitalna subtraksijska angiografija* dojk (DSA) in *termografija dojk* so metode, ki se v diagnostiki dojk niso uveljavile. *Radioizotopske metode* kažejo velike možnosti v diagnostiki obolenj na dojkah (mibi).

### Slikovne diagnostične metode v diagnostiki dojk

Slikanja imajo v medicini zelo pomembno vlogo v diagnostičnem postopku. Podatke dobimo s pomočjo oddanih ali sprejetih elektromagnetnih valovanj ali mehaničnih vibracij (ultrazvok).

Osnova sodobnih slikanj v medicini so naslednji fizikalni pojavi:

- X žarki se absorbirajo v tkivih (rentgenske preiskave);
- radiofrekvenčno žarčenje povzroči vzbujenje določenih atomskih jeder (vodik) v magnetnem polju (slikanje z magnetno resonanco, ki temelji na magnetni resonanci atomskih jeder);
- radioaktivni izotopi, ki se kopičijo v določenih tkivih, oddajajo gama žarke (izotopsko slikanje);
- visokofrekvenčno valovanje se glede na zgoštev in razredčitev snovi odbija nazaj k senzorju v oddajniku (ultrazvočni pregledi);
- tkiva spontano oddajajo infrardeče žarčenje (termografija);
- svetlobni žarek – laserski žarek presvetli organ

Vse metode slikanja, razen ultrazvoka, so v osnovi elektromagnetna žarčenja (valovanja), ki delujejo v različnih energetskih območjih. Ultrazvok (UZ) oziroma ultrazvočno slikanje temelji na zaznavanju vibracij, ki se proizvajajo v piezoelektričnem kristalu.<sup>5</sup>

### Vrste preiskav

- Mamografija – klasična
- Kseroradiografija dojk – kseromamografija
- Digitalna mamografija
- Slikanje dojk z magnetno resonanco (magnetnoresonančna mamografija – MRM)
- Računalniška tomografija dojk
- Ultrazvok dojk
- Dopplerski ultrazvok dojk
- Angiografija dojk (DSA dojk)
- Termografija dojk
- Optična mamografija (CT laser mamografija)
- Izotopska preiskava dojk

### Mamografija

V primerjavi z drugimi radiološkimi preiskavami so pri mamografiji zahteve glede tehnične opreme in kakovosti slike zelo stroge. Mamografija sodi med najzahtevnejše, najtežje preiskave v klasični radiologiji, predvsem zaradi strogih zahtev glede tehnike slikanja in nastavitve dojk.<sup>3</sup>

### Kseroradiografija dojk – kseromamografija

Kseroradiografija je zastarela metoda slikanja dojk, ki je v današnjem času nič več ne uporabljamo. Princip preiskave temelji na fotoprevodni plošči (s selenom prekrita aluminijeva plošča, ki leži v kaseti), elektrostatičnih nabojih, rentgenskih žarkih in kserografskem razvijalnem postopku.<sup>6</sup>

*Nastanek slike:* pri kseroradiografiji je s selenom prekrita aluminijeva plošča v kaseti izpostavljena rentgenskim žarkom, ki prehajajo skozi bolnika. Selen najprej naelektrimo z napetostjo od 1000 – 1600 voltov, nato pa ga izpostavimo rentgenskim žarkom. Ko rtg žarki zadenejo selen, se le-ta razelektri. Od količine rtg žarkov, ki prehajajo skozi bolnika, je odvisna tudi napetost – naboj selena na plošči. Čim manjši je naboj, več rtg žarkov je prešlo skozi organizem. Večji naboj pa pome-

ni, da je skozi tkivo prodrlo manj žarkov. Nato sledi razvijanje: naboji na selenovi plošči naredijo latentno sliko (pozitivno nabiti delci). Toner (prah modre barve) ima negativen naboj. Delci modrega prahu se približajo plošči, prekriti s selenom, naredijo latentno sliko iz tonirnega prahu. Tonirni prah se v močnem električnem polju prenese s plošče na plastificiran papir, slika se fiksira s toploto. Ploščo očistimo s krtačami – jo popolnoma razelektrimo, nato pa jo znova enotno naelektrimo z zeleno električno napetostjo.<sup>5</sup>

Kseroradiografska slika je videti kot fotografski pozitiv, medtem ko je mamogram negativ. Na mamografskem filmu je debelejši del dojke svetlejši, medtem ko je na kseromamogramu debelejši del dojke temnejši zaradi debelejšega nanosa tonirnega prahu v tem področju. Ker je puder moder, so ta področja bolj temno-modra v primerjavi z belim ozadjem papirja.

V zadnjem času pa je bil razvit sistem digitalne kseroradiografije. Pri tej nabito selenjevo ploščo izpostavimo rtg žarkom, rezultate preberemo s mikroelektrometrom ali z laserskim žarkom, signal okrepimo, ga shranimo in obdelamo v računalniku. Prednost te metode je, da ima s tem sistemom digitalizirana slika zelo dobro ločljivost.<sup>3,7,8</sup>

### *Digitalna mamografija*

S pomočjo mamografije lahko diagnosticiramo bolezni v dojki zato, ker s to diagnostično metodo lahko ločimo in spoznamo drobne strukture, ki se po gostoti le malo ločijo od okolice. Pri klasični mamografiji uporabljamo mamografske filme, ki imajo veliko prostorsko ločljivost (15-20 lp/mm). Slabost takih filmov je omejeno dinamično območje (maksimalno 1 : 50), občutljivi so tudi na premočno ali preslabo osvetlitev filma. To povzroča težave predvsem pri mamografsko gosti dojki.<sup>3</sup>

Prednosti digitalne mamografije so :

- širše dinamično območje dovoljuje večje

spreminjanje ekspozicij (npr. pri kasetah s fosforjem je dinamično območje 1 : 40 000).

- Majhne razlike v kontrastih se bolje vidijo, razlike v kontrastih lahko okrepimo in napake zmanjšamo.
- Računalniško obdelano, digitalizirano sliko lahko prenašamo na daljavo (teleradiologija), takšne slike lahko tudi lažje in boljše arhiviramo in obdelujemo.<sup>3,9</sup>
- Slika je hitreje dostopna za odčitavanje.
- Ne potrebujemo kaset, temnic, aparatov za razvijanje, filmov.

Detektorji pri digitalizirani mamografiji so lahko fosforjeve kasete (storage phosphor screen). Na plošči je v tanki plasti nanosen BaFBr:Eu<sup>2+</sup> na nosilni bazi. Svetloba, ki jo odda fosforjeva plošča, se prek optičnega kabla prenese v fotopomnoževalnik in se pretvori v digitalno sliko. Prostorska ločljivost pri plošči formata 18 x 24 cm je v tem sistemu 5 lp/mm (klasična mamografija ima prostorsko ločljivost 15-20 lp/mm).<sup>2</sup>

Drug sistem pa uporablja senzorje CCD (charge coupled devices, podobno kot v videokamerah).<sup>2</sup> Ti senzorji spreminjajo pomanjšano sliko s fosforjevega zaslona v električni signal. Velikost slike pri takem sistemu je 5 x 5 cm – pri tej velikosti slike je tudi dobra prostorska ločljivost, tako da lahko ločimo mikrokalcinacije. V zadnjem času ta sistem uporabljamo le za sterotaktične punkcije. Rezolucija je boljša kot pri uporabi fosforjevih kaset, vendar še vedno ne dosega prostorske ločljivosti klasične mamografije. Razviti so tudi sistemi, pri katerih uporabljamo selen kot ojačevalec slike. Selen so uporabljali že pri kseromamografiji. Za razliko od tonerja (modrega prahu) sliko neposredno bere digitalni sistem, ki ima veliko občutljivost in daje zelo kvalitetno sliko.<sup>3,9</sup>

Slabost digitalne mamografije je še vedno v premajhni ločljivosti pri slikanju cele dojke. Zaenkrat je mogoča zadovoljiva prostorska ločljivost le na površini 25 cm<sup>2</sup> (stereotaktična punkcija). Ovira pa so tudi televizijski zasloni, ki imajo zaenkrat še premajhno ločli-

vost. Digitalna mamografija ima velike razvojne možnosti v prihodnosti, ko bodo razviti detektorji, ki bodo imeli manjše napake in ki bodo imeli manjši volumen (pixel size, okoli 50 mikronov).<sup>2,3,9</sup>

*Computer-Aided Diagnosis (CAD)* je računalniška analiza klasičnih mamogramov. Zanimiva je pri velikih programih presejanja dojk, pri katerih so strogo določeni kriteriji za mamografske projekcije, povečava slik mora biti standardna, obrisi dojk gladki.<sup>2</sup> Klasične mamograme digitaliziramo, količina informacij je enaka kot na filmu.<sup>3</sup> Včasih je lahko malignom na slikah skrit. Diagnostik je lahko preobremenjen, utrujen in spregleda tumor. Računalnik lahko bolj natančno pregleda celotno sliko, nikoli ne postane utrujen ali preobremenjen. Na koncu še vedno radiolog odloča o tem, kaj je pomembno in kaj ne, priporoča nadaljni potek diagnostike.<sup>9</sup> Diferencialna diagnoza je še vedno odvisna od radiologa.<sup>3</sup>

CAD ima pri mamografijah dve glavni nalogi:

- detekcijo,
- klasifikacijo,
- poleg tega pripomore tudi k zmanjšanju stroškov pri presejanju (screeningu).

Ta sistem je lahko v veliko pomoč pri diagnostiki – študiju mikrokalcinacij in tumorjev. število spregledanih tumorjev se lahko zmanjša za 50%.<sup>2</sup>

#### *Slikanje dojk z magnetno resonanco (magnetnoresonančna mamografija – MRM)*

Magnetno resonančno slikanje dojk z uporabo kontrastnega sredstva je ob mamografiji najbolj občutljiva dodatna metoda pri diagnostiki obolenj na dojkah. Zaradi omejene specifičnosti preiskave jo uporabljamo le v tistih primerih, ko klasične metode in punkcije ne dajo zadovoljivih diagnostičnih podatkov (negativne ali neuporabne punkcije, številna jedra, lokalizacija ob torakalni steni, implantatih v dojkah). Običajno v diagnostiki obo-

lenj dojk ne uporabljamo le MRM, zaključke postavljamo le na podlagi skupne ocene mamogramov in MR slik.<sup>3</sup> Kadar metodi uporabljamo skupaj, dosežeta 95% občutljivost.

#### *Indikacije:*

Za MRM z uporabo KS se odločimo v naslednjih primerih:

- Pri dojkah s silikonskimi implantati, ki so bili vstavljeni ob rekonstrukciji dojk zaradi karcinoma, kjer je velika možnost recidiva.
- V primeru, ko se tvorijo obsežne brazgotine (scars), fibrozne spremembe in je preglednost na mamografskem posnetku omejena. Na primer pri bolnicah, ki so imele že več operacij na dojkah, pri bolnicah, ki so prestale konzervativno terapijo majhnega karcinoma, brez obsevanja ali z njim. MRM s KS naj ne bi opravljali prej kot 3 mesece po operaciji oziroma pozneje kot 12-18 mesecev po obsevanju.
- MRM uporabimo pri mamografsko gostih dojkah pred operacijo, da izključimo večje-drni malignom v isti ali drugi gosti dojki.

Ne priporoča pa se te metode v naslednjih primerih:

- Pri ženskah starih manj kot 35 let, če ni zelo povečana možnost malignoma.
- Za diferenciacijo mikrokalcinacij.
- Izključitev malignoma v dojkah z znaki vnetja.

MRM brez KS:

- Je glavna metoda za ugotavljanje poškodb na silikonskih protezah v dojkah.<sup>3</sup>

#### *Tehnične zahteve:*

Preiskava s KS: V današnjem času opravljamo slikanja dojk z magnetno resonanco na aparataturah, ki imajo moč magnetnega polja 1 – 1,5 T<sup>2</sup> (1 tesla = 10<sup>4</sup> gaussov – na polih ima Zemlja moč magnetnega polja 0,7 gaussa, na ekvatorju pa 0,3 gaussa).<sup>5</sup> Debelina reza pri preiskavah dojk je od 2 – 4 mm, da ne spregledamo majhnih karcinomov, ki rastejo vzporedno z mlečnimi vodi. Za prikaz takih



karcinomov so najbolj primerne sekvence 3D (fast 3D gradient echo pulse sequences – hitra 3D pulzna zaporedja z gradientnim odmevom). Za boljši prikaz določenih področij naredimo subtrahirane slike pred aplikacijo KS in po aplikaciji KS. Posebno moramo opozoriti preiskovanko, naj bo med preiskavo čim bolj pri miru. Preiskovanki damo točna navodila, dojki čim bolj fiksiramo (posebni sistemi za kompresijo dojk). Zmanjšati moramo artefakte, ki nastanejo ob gibanju srca (npr. artefakte zmanjšamo, če snemamo dojko v koronarni ravnini). Količina kontrastnega sredstva Gd-DTPA znaša od 0,1-0,2 mmol/kg telesne teže.

Preiskava brez KS: Uporabljamo tanke reze (2 – 5 mm). Posnetki morajo biti narejeni v več ravninah (koronarni, transverzalni in po potrebi v sagitalni). Uporabljamo: kombinacijo pulznih zaporedij (pulse sequences); T2 obteženo slikanje z nasičenjem maščobe (fat saturation); T1 – obteženo slikanje z nasičenjem maščobe ali brez njega; zaporedje – sekvenco, ki vzbudi vodikove atome samo v silikonu, tako da lahko ločimo silikonsko protezo ali izliv silikona iz proteze od vode v okolici proteze. Zmanjšati moramo artefakte zaradi gibanja srca.<sup>3</sup>

#### Kontraindikacije:

Kontraindikacije za preiskavo dojk z magnetno resonanco so: srčni vzpodbujevalnik, sponke na možganskih anevrizmah, sponke po operacijah (ne delamo preiskave, če je bila operacija izvedena 2 meseca pred preiskavo), v organizem vstavljene črpalke za aplikacijo zdravil in določene vrste umetnih srčnih zaklopk, alergije na paramagnetno kontrastno sredstvo (le-te so zelo redke), resna jetrna ali ledvična insuficienca.<sup>2,3</sup>

#### Diagnostični kriteriji:

MRM s KS: ocenjujemo obarvanost s KS, obliko in morfologijo obarvanja, hitrost obarvanja in hitrost razbarvanja.

Najpomembnejši znak malignosti je *zane-*

*sljivo in dobro obarvanje lezije* s KS. Pri tem je pomembno, da se približno 10% karcinomov slabo obarva s KS. Tudi nekatere benigne spremembe (fibroadenomi, proliferativne benigne spremembe v dojkah, vnetja) se prav tako lahko obarvajo. *Slabo omejena ali nepravilno omejena obarvana formacija ali obarvana formacija, ki sledi mlečnemu vodu*, je sumljiva za karcinom. Podobno obarvanje pa lahko pokažejo tudi lokalne proliferativne spremembe, adenoza, v redkih primerih lokalno vnetje ali maščobna nekroza. *Dobro omejeno lokalno obarvanje* je značilno za fibroadenom, čeprav to ne izključuje malignoma. *Difuzno obarvanje* je najbolj pogosto pri proliferativnih spremembah v dojkah, kar pa ne izključuje difuzno rastočega ali vnetnega karcinoma v dojki. *Hitro obarvanje lezije* je zelo sumljivo za malignom, vendar *počasno obarvanje* prav tako ne izključuje malignosti (zapozneno obarvanje s KS se vidi pri 5% malignomov). Če *ne pride do obarvanja* s KS, lahko z veliko verjetnostjo izključimo invazivni karcinom – to pravilo ne drži v 1-2% primerov.

#### Računalniška tomografija dojk (CT)

Pregled dojk z računalniško tomografijo in uporabo kontrastnega sredstva ima 88% – 94% občutljivost pri malignomih v dojkah (občutljivost mamografije 77%). Doza obsevanja je enaka kot pri kseromamografiji.<sup>1</sup> Pri mamografsko gosti dojki je vidna večja obarvanost karcinoma v primerjavi z okoliškim tkivom. Čeprav je metoda zanesljiva, se v diagnostiki procesov v dojkah ni uveljavila (slaba stran je obremenitev z žarki, visoka doza kontrastnega sredstva – 300 ml 30% jodnega KS v 12 minutah, obenem ne pregledujemo obeh dojk, temveč le eno, potopljeno v vodno kopel).

#### Ultrazvok dojk

V zadnjem času je ultrazvok dojk najpomembnejša dopolnilna metoda v slikovni

diagnostiki dojk.<sup>1,3</sup> S to metodo dobro ločimo med tekočinsko in solidno formacijo, diferenciramo formacije v mamografsko gosti dojki, kar je posebej primerno za razjasnitev kliničnih sumov pri mladih bolnicah.<sup>2</sup> Zelo primeren je tudi za vodene intervencijske posege v dojkah.

#### *Dopplerski ultrazvok dojk*

V zadnjem času postaja dopplerska ultrazvočna preiskava dojk vse bolj pomembna. Za diagnosticiranje in oceno patološkega žilja v tumorski formaciji je potreben t.i. »Power Doppler« oziroma ultrazvočna angiografija in še modernejša oblika »tkivni Doppler«, ki zazna nizke hitrosti pretoka v krvnih žilah. V kombinaciji z uporabo ultrazvočnega kontrasta (Levovista), ta preiskovalna metoda veliko obeta pri razpoznavanju patoloških formacij oziroma maligne vaskularizacije v tumorskih formacijah. Metoda naj bi bila pomembna pri spremljanju učinka terapije (vaskularizacija v tumorju po terapiji).<sup>2</sup>

#### *Angiografija dojk (DSA dojk)*

Angiografijo, ki so jo uporabljali v diagnostiki tumorjev v dojkah, omenja le majhno število študij. Metoda ima visoko senzitivnost in specifičnost, vendar je preiskava relativno zamudna in ima višjo dozo obsevanja. Pri klasični angiografiji postavimo kateter v arterijo subklavijo ali arterijo mamarijo interno. Pri DSA postavimo kateter v zgornjo veno kavo. Karcinom se vidi kot področje z nepravilno strukturo žilja. V prvi polovici minute (bolus KS, 30 ml, Pigtail kateter – 5F) se poveča koncentracija joda v tumorju, nato pa sledi slabše, enakomerno obarvanje, ki traja več minut.<sup>1</sup>

#### *Termografija*

Termografija je metoda, ki ni primerna za diagnostiko obolenj v dojkah. Ne more difer-

encirati malignega obolenja od benignega. Lažno negativna diagnoza malignoma, velikega manj kot 2 cm, je bila v kliničnih študijah postavljena v 50% primerov.<sup>1</sup>

Kriteriji za malignom na termografiji so: dvig temperature za 3 stopinje, vroča točka (hot spot), nepravilna žilna struktura.

Možnost termografije dojk je le v tem, da moramo ob vidnih termografskih spremembah nadaljevati diagnostiko z drugimi metodami. Negativni izvid termografije pa ni pomemben, saj ne pove ničesar.

#### *Optična mamografija*

*(presvetlitvena mamografija – PM)*

Prvi je začel z optično mamografijo M. Cuttler, rezultate je objavil leta 1929. Izboljšanje metode sta objavila C. Gros s sodelavci 1972 in E. Carlsen 1982 leta. Odkar se je metoda izboljšala, potekajo klinične študije za uvedbo metode v diagnostiko bolezni dojk.

*Prednost PM* je v tem, da ne uporablja ionizirajočega sevanja, kar nam dovoljuje ponavljanje preiskave, je neinvazivna metoda, ne potrebuje kontrastnega sredstva, je dosti cenejša v primerjavi z MRM in pozitronsko emisijsko tomografijo. PM zaznava optične lastnosti tkiv, česar pa ne morejo zaznati preostale diagnostične metode.

Dojko, katere debelina lahko znaša od 4 – 7 cm, presvetlimo z laserskim žarkom s premerom 2 mm, presvetljeno svetlobo zazna optična nit s premerom 5 mm. Optični mamogram – PM je prikazan na zaslonu računalnika kot živa slika (real time). Preiskava traja tri minute.

Prostorska ločljivost dosedanjih aparaturov je približno 1 cm, mogoče pa je zaznati manjše lezije, če je optični kontrast dovolj velik.

Prihodnost presvetlitvene mamografije je v veliki kontrastnosti, možnosti zaznavanja lezij, specifičnosti. Slabost pa je slaba prostorska ločljivost, ki nastane zaradi razpršitve svetlobe v tkivu.<sup>10</sup>

*Izotopske preiskave dojk*

Imajo prihodnost (mibi), čas bo pokazal v kolikšni meri se bodo uveljavile.

**Literatura**

1. Kaiser WA, Diedrich K, Reiser M, Krebs D. *Moderne Diagnostik der Mamma*. Stuttgart: Georg Thieme Verlag; 1993.
2. Friedrich M, Sickles EA. *Radiological diagnosis of breast diseases*. Berlin: Springer Verlag; 1997.
3. Heywang SH, Schreer I, Dershaw DD. *Diagnostik breast imaging*. Stuttgart, New York: Thieme; 1997.
4. Pettersson H. *A Global Textbook of Radiology*. Oslo: The NICER Centennial Book; 1995.
5. Kadivec M. Slikanja v medicini. Priročnik iz onkološke zdravstvene nege in onkologije za višje medicinske sestre. Ljubljana, Onkološki inštitut 1997, 74-80.
6. Wolfe JN. *Xeroradiography of the breast*. Springfield: Charles C Thomas; 1972.
7. Weinreb JC, Newstead G. MR imaging of the breast. *Radiology* 1995; **196**: 593-10.
8. Taveras JM, Ferrucci JT, Som PM. *Radiology* 1995; **8**: 1-4.
9. Adler DD, Wahl RL. New methods for imaging the breast: techniques findings, and potential. *Am J Roentgenol* 1995; **164**: 19-30.
10. Franceschini MA, Moesta KT, Fantini S. Frequency-domain techniques enhance optical mammography: Initial clinical results. *Proc Natl Acad Sci USA* 1997; **94**: 6468-73.

## Metode v nuklearni medicini v diagnostiki raka dojk Methods of nuclear medicine in breast cancer diagnosis

Tadeja Movrin

Oddelek za nuklearno medicino, Onkološki inštitut, Ljubljana

**Povzetek:** Mamografija in ultrazvok sta v svetu in pri nas metodi izbora pri odkrivanju raka dojke. Pri bolnicah z gostimi dojkami, s cistično spremenjenimi, s fibrozno displazijo in nekaterimi drugimi spremembami pa ti dve metodi nista več zanesljivi. Novejše raziskave kažejo, da je izotopna mamografija z  $^{99m}\text{Tc}$  MIBI (methoxyisobutylisonitrile), ki temelji na biokemičnih in fizioloških osnovah tumorja, dovolj dobra preiskava, da bo ta vrzel zapolnjena.

**Ključne besede:** dojka; novotvorbe – diagnostika – scintigrafija; tehnecij

**Abstract:** Mammography and ultrasound are dominant modalities in evaluating patient suspected of breast cancer around the world and our country. But both of them has been shown to be inaccurate in patients with the dense breast or in the breast where significant architectural distortion has occurred. Recent reports indicate methoxyisobutylisonitrile (MIBI) that rely on biochemical and physiological characteristics of tumor, to be promising in the evaluation of the patients whose mammograms are difficult to be evaluated.

**Key words:** breast neoplasms – diagnosis; radionuclide imaging; technetium

### Uvod

V nuklearni medicini je bilo za odkrivanje raka dojke uporabljenih kar nekaj radiofarmaceutikov. Že v zgodnjih osemdesetih letih opisujejo kostne agense, vezane na  $^{99m}\text{Tc}$ , ki se kopičijo tudi v raku dojke.<sup>1-4</sup> Zaradi majhne občutljivosti in specifičnosti niso prodrli v klinično uporabo.

$^{201}\text{Tl}$  se uporablja za ugotavljanje prekrvitve miokarda. Prvič poročajo o njem kot o tumorskem agensu že leta 1976. Nekaj let kasneje različni avtorji<sup>5,6</sup> poročajo o palpabilnih tumorjih dojke, pri katerih je občutljivost me-

tode z  $^{201}\text{Tl}$  za primarni karcinom 96 %, specifičnost 92 %. Kasneje se je izkazalo, da to velja le za tumorje, večje od 1,5 cm v premeru, ter da dobro kopičijo  $^{201}\text{Tl}$  tudi gostocelični adenomi.

$^{99m}\text{Tc}$  MIBI (2-methoxyisobutylisonitril) so začeli uporabljati v Združenih državah decembra 1990 za določanje perfuzije miokarda pri ishemični bolezni srca. Kmalu so odkrili, da z njim prikažejo tudi tumorje dojk, pljuč, kosti, obščitnic, ščitnice in možganske tumorje.

$^{99m}\text{Tc}$  je s svojimi fizikalnimi lastnostmi – kratka razpolovna doba 6 ur, nizka energija 140 keV in s tem možnost uporabe velikih aktivnosti – idealen za nuklearno medicinske preiskave.

## Mehanizem kopičenja

$^{99m}\text{Tc}$  MIBI je liofilna molekula,<sup>7</sup> katere distribucija je odvisna od mitohondrijskih in plazemskih membranskih potencialov in se tako fiziološko nabere v tkivih z veliko vsebnostjo mitohondrijev (srce, ledvici, jetra, vranica in skeletna miškulatura) ter patološko v tumorjih s pomnoženim številom mitohondrijev. Nekrotične celice  $^{99m}\text{Tc}$  MIBI ne kopičijo.

## Potek preiskave

Posebna priprava bolnice ni potrebna. Preiskavo delamo do 15. dneva menstruacijskega ciklusa. Intravensko vbrizgamo 20 mCi (740 Mbq)  $^{99m}\text{Tc}$  MIBI v kubitarno veno, kontralateralno oboleli dojki. Če sta prizadeti obe, vbrizgamo radiofarmacevtik v nogo. Bolnico namestimo na trebuh na posebno mizo, kjer dojki prosto visita, med njima je svinčena pregrada. Tako kar najbolj ločimo tkivo dojke od torakalne stene, miokarda, jeter, vranice in druge dojke. Pet minut po vbrizgu pričnemo snemati najprej prizadeto dojko; snemamo deset minut v stranski projekciji s kamero gama, s kolimatorjem z visoko ločljivostjo, ki mora biti dojki čim bolj približan. Posnameemo še drugo dojko, nato bolnico obrnemo na hrbet. Roke ima dvignjene nad glavo. Posna-

memo še obe aksili in toraks iz anteroposteriorne smeri (AP). Pri dvoglavni kameri je čas preiskave seveda krajši. Priporočena je računalniška obdelava slik.

Nekateri<sup>8</sup> priporočajo dodaten posnetek prizadete dojke eno do tri ure po vbrizgu. Benigne lezije naj bi bile po tem času bolj aktivne, maligne pa manj. Pri slednjih naj bi se radiofarmacevtik aktivno izločal iz tumorskih celic, vendar zaenkrat to še ni povsem dokazano.

Tomografski posnetki (SPECT) lahko pomagajo pri lokalizaciji lezije, po navedbah nekaterih avtorjev<sup>9</sup> pa celo zmanjšajo občutljivost in specifičnost v primerjavi s planarnimi posnetki in jih ne priporočajo.

Ocenjujemo patološka kopičenja v dojkah in v aksilah. Jasno patološko kopičenje, omejeno v dojki oziroma v aksili, z veliko gotovostjo kaže, da gre za karcinom oziroma metastaze.

## Klinična uporaba

Od leta 1990 naprej je bilo objavljenih veliko študij predvsem v ZDA in Evropi, od katerih je največja zajela 637 bolnic. Izotopno mamografijo so primerjali z mamografijo, ultrazvokom, s citologijo in histologijo, nekateri še z magnetno resonanco in računalniško tomografijo (CT). Waxman<sup>8</sup> je povzel rezultate petih največjih študij z največ primeri.<sup>9-14</sup>

**Tabela 1.** Občutljivost in specifičnost MIBI pri diagnostiki malignih bolezni dojk.

*Table 1. Sensitivity and specificity for MIBI in the evaluating of breast malignancy.*

	Skupaj		palp.		nepalp.		nenormalni		Maligni (%)
	Se	Sp	Se	Sp	Se	Sp	palp.	nep.	
Taillefer in sod. <sup>9</sup>	92	94	NP	NP	NP	NP	44	21	72
Khalkali in sod. <sup>10</sup>	94	88	NP	NP	NP	NP	85	21	41
Kao in sod. <sup>11</sup>	84	87	84	87	NP	NP	38	NP	84
Waxman in sod. <sup>12</sup>	89	72	98	68	57	89	116	33	44
Dupont-Merck <sup>13</sup>	85	81	95	74	72	86	286	387	39
Palmedo in sod. <sup>14</sup>	88	83	100	80	25	90	40	14	44

Se – občutljivost, Sp – specifičnost, palp – palpabilen, nep – nepalpabilen, np – ni podatka

V tabeli vidimo razpon občutljivosti od 84 % do 94 % in specifičnosti od 72 % do 94 %. Nekateri so ločili palpabilne lezije od nepalpabilnih; občutljivost pri palpabilnih je neprimerno višja od občutljivosti pri nepalpabilnih. Potrjenih malignomov je od 41 % do 84 %, kar je seveda odvisno od vključene populacije.

Na rezultate študij vplivata poleg tehnike snemanja, neoporečne opreme, korektna interpretacije scintigramov tudi izbor bolnic in ne nazadnje velikost lezije. Najmanjša še zaznavna lezija pri patološkem izvidu mamografije je bila velika 7 mm; po nekaterih avtorjih so manjše od 1 cm scintigrafsko vprašljive zaradi omejene občutljivosti aparature.

Waksman ugotavlja, da metoda ni dovolj zanesljiva za presejevanje raka dojke. Preiskava je relativno draga, če jo primerjamo z mamografijo. Če bi pri 100 palpabilnih malignomih napravili le scintigrafijo z  $^{99m}\text{Tc}$  MIBI, bi jih zaradi negativnega izvida zgrešili pet – torej negativen izvid pri tipljivih tumorjih bolnici ne more prihraniti biopsije. Svetuje pa izotopno mamografijo pri naslednjih primerih kot dodatno diagnostično metodo po napravljene mamografiji in ultrazvočni preiskavi (UZ).

- Mamografsko nepregledne dojke (velika gostota, malformacija, brazgotine, cistično spremenjene dojke) predvsem pri:
  - genetski predispoziciji
  - družinski predispoziciji
  - hiperproliferativni dojki, ugotovljeni pri poprejšnji biopsiji
  - že obsevani dojki (limfom, karcinom, drugi vzrok).
- Brazgotine znotraj dojk po poprejšnjem operativnem posegu.
- Slabo tipljivi tumorji, ki mamografsko ali ultrazvočno niso vidni.
- Tipljiv sumljiv tumor pri pacientkah, ki iz različnih osebnih razlogov odlašajo z biopsijo (da bi ob pozitivnem izvidu scintigrafije bolnice prepričali o nujnosti zdravlje-

nja).

- Pred lumpektomijo pri morebitnem multifokalnem mamografsko nemem karcinomu.
- Sledenje karcinoma po lumpektomiji (ostanki tumorja, evaluacija multifokalnega karcinoma).
- Bolniki z adenokarcinomom neznanega izvora v aksilarnih bezgavkah, kjer je mamografija negativna.
- Pri bolnicah s silikonskimi vložki.
- Evaluacija terapevtskega odziva pri vnetih karcinomih oziroma inoperabilnih karcinomih dojke.

### Preostale nuklearno medicinske preiskave pri raku dojke

Positronska emisijska tomografija z  $^{18}\text{F}$  fluorodeoxyglukoza (FDG – PET) naj bi bila ena najbolj uspešnih nuklearno medicinskih preiskav za odkrivanje raka dojke in njegovih metastaz. Temelji na celičnem metabolizmu glukoze. Wahl in sodelavci ter še nekateri<sup>15,16</sup> v začetnih študijah poročajo o 100 % občutljivosti. Na preiskavo tako kot na scintigrafijo z MIBI ne vplivajo gostota dojk, brazgotine ali še druge že opisane spremembe. Ločili naj bi benigne od malignih lezij z visoko stopnjo signifikance. Metoda mnogo obeta, vendar za nas zaenkrat ni dosegljiva.

### Zaključek

Scintigrafija z  $^{99m}\text{Tc}$  MIBI ni uporabna kot edina diagnostična metoda za odkrivanje raka dojke, je pa koristen dodatek k drugim metodam v primerih, ko te ne dajejo dovolj jasnih rezultatov.

### Literatura

- Berg GR, Kalisther L, Osmond JD, et al. Technetium-99m pertechnetate scintigraphy as an aid in

- diagnosis of breast masses. *Radiology* 1973; **106**: 441-4.
2. Ross McDougall I, Pistenma DA. Concentration of Tc-99m diphosphonate in breast tissue. *Radiology* 1974; **112**: 655-75.
  3. Schmitt GH, Holmes RA, Isitman AT, et al. A proposed mechanism for Tc-99m labeled polyphosphate and diphosphonate uptake by human breast tissue. *Radiology* 1974; **112**: 733-5.
  4. Burnett KR, Lyons KP, Theron-Brown W. Uptake of osteotropic radionuclides in the breast. *Sem Nucl Med* 1984; **14**: 48-9.
  5. Waxman AD, Ramanna L, Memsic LD, et al. Thallium scintigraphy in the evaluation of abnormalities of the breast. *J Nucl Med* 1993; **34**: 18-23.
  6. Lee WW, Sax EJ, Mc Aneny DB, et al. A complementary role for thallium 201 scintigraphy with mammography in the diagnosis of breast cancer. *J Nuc Med* 1993; **34**: 2095-100.
  7. Maffioli L, Steens J, Pauwels E, Bombardieri E. Application of 99m Tc - SESTAMIBI in Oncology. *Tumori* 1996; **82**: 12-21.
  8. Waxman AD. The role of 99m Tc Methoxyisobutylisonitrile in Imaging Breast Cancer. *Sem Nucl Med* 1997; **27**: 40-54.
  9. Palmedo H, Schomburg A, Grunwald F, et al. Technetium 99m MIBI Scintimammography for suspicious Breast Lesions. *J Nucl Med* 1996; **37**: 626-30.
  10. Tailler R, Robidoux A, Lambert R, et al. Technetium - 99m sestamibi prone scintimammography to detect primary breast cancer and axillary lymph node involvement. *J Nucl Med* 1995; **36**: 1758-65.
  11. Khalkhali I, Cutrone JA, Mena I, et al. Technetium - 99m sestamibi scintimammography of breast lesions: Clinical and pathological follow up. *J Nucl Med* 1995; **36**: 1784-9.
  12. Kao CH, Wang SJ, Yeh SH. Technetium - 99m MIBI uptake in breast carcinoma and axillary lymph node metastases. *Clin Nucl Med* 1994; **19**: 898-900.
  13. Waxman A, Nagaraj N, Ashok G, et al. Sensitivity and specificity of Tc 99m methoxyisobutylisonitrile (MIBI) in the evaluation of primary carcinoma of the breast: Comparison of palpable and nonpalpable lesions with mammography. *J Nucl Med* 1994; **35**: 22P.
  14. Khalkhali I, Villanueva-Meyer J, Edell SL, et al. Diagnostic accuracy of Tc - 99m sestamibi breast imaging in breast cancer detection [Abstract]. *J Nucl Med* 1996; **37**: 74.
  15. Wahl RL, Cody R, Hutchins GD, et al. Primary and metastatic breast carcinoma. Initial clinical evaluation with PET with the radiolabeled glucose analog 2-(F-18)-fluorodeoxy-2-D-glucose (FDG). *Radiology* 1991; **179**: 765-70.
  16. Crowe JP, Adler LP, Shenk RR, et al. Positron emission tomography and breast masses. Comparison with clinical, mammography and pathological findings. *Ann Surg Oncol* 1994; **1**: 132-40.

## Analiza mamograma Analysis of the mammogram

Kristijana Hertl, Tomaž Vargazon, Maksimiljan Kadivec

Oddelek za radiologijo, Onkološki inštitut, Ljubljana

---

**Povzetek:** Mamografija je rentgensko slikanje dojke. Pomembno vlogo ima predvsem pri odkrivanju majhnih in klinično še netipičnih tumorjev. Videz malih karcinomov je večkrat neznačilen, navzoči so indirektni znaki malignosti, ki jih je mogoče pri površnem, nesistematskem pregledu in tehnično slabem mamogramu zlahka spregledati. Pri tem je pomembno poznavanje normalnega videza dojke, saj le tako opazimo sumljiva razlikovanja.

**Ključne besede:** dojka; novotvorbe-diagnostika; mamografija

**Abstract:** Mammography is radiography of the breast. It is an important tool in the detection of small tumors which cannot be clinically detected by palpitation. The mammogram appearance of such small carcinomas is often very atypical; indistinct symptoms of malignancy can easily be overlooked if the mammogram is carelessly and unsystematically analyzed and technically inappropriate. It is therefore very important to know how a healthy breast looks like, in order to be able to detect the differences that are suspicious.

**Key words:** breast; mammogram

---

### Uvod

Pri analizi mamograma je potrebno osredotočiti pozornost na več stvari:

#### 1. Tehnično dober mamogram<sup>1,3,6</sup>

- pravilen položaj dojke
- dobra kompresija
- visoka kontrastnost in resolucija
- pravilna ekspozicija

Tehnično in pozicijsko slabi mamogrami so pogosto vzrok za diagnostične napake.

Naslov avtorja: Kristijana Hertl, dr. med., Onkološki inštitut, Oddelek za radiologijo, Zaloška c. 2, 1105 Ljubljana, Slovenija.

Pri pravilnem položaju dojke je v MLO (medio lateral oblique) projekciji prikazana:<sup>6</sup>

- pektoralna mišica do višine mamile s konveksno sprednjo konturo
- inframamarni kot
- jasen prikaz celotnega žleznega tkiva
- retromamarna plast maščevja
- bradavica v profilu
- odsotnost kožnih gub
- simetrija med levo in desno dojko

Pri pravilnem položaju dojke v CC (cranio caudalni) projekciji je prikazana:

- pektoralna mišica ob bazi dojke
- retromamarna plast maščevja
- jasen, nezabrisan prikaz žleznega tkiva lateralno in medialno
- odsotnost kožnih gub



- simetrija
- bradavica v profilu

Pri pravilni ekspoziciji mamograma je mogoče prikazati:

- predel kože le z uporabo dodatne svetlobe
- obrise žilnih struktur tudi v gosti dojki
- ostre obrise vseh struktur v dojki (preiskovanka se ne sme premikati)
- mikrokalcinacije do 0,2 mm

## 2. Primerjava s starimi mamogrami

- zvezdaste ali okrogle spremembe ter kalcinacije, vidne na starih mamogramih, še ne izključujejo možnosti malignoma (različna hitrost rasti tumorjev);
- pri ženskah v menopavzi je vsaka na novo nastala zgostitev sumljiva (izjema je hormonska substitucija in diabetes).<sup>7</sup>

3. Če odkrijemo sumljivo spremembo, moramo natančno pregledati še *okolico in drugo dojko* (možnost več tumorjev hkrati).

## 4. Natančen, sistematski pregled obeh dojk

- obe dojki iste projekcije moramo pregledovati hkrati in primerjalno, predel za predelom;
- Tabar priporoča uporabo posebnih očal, ki:<sup>2</sup>
  - omejijo motečo svetlobo iz okolice,
  - omogočijo, da usmerimo pozornost le na določeno isto področje v obeh dojkah,
  - obenem omogočijo še povečavo;
- posebna pozornost velja določenim področjem, v katerih normalno ni žleznega tkiva ali pa so zaradi različnih vzrokov nepregledna. Vsako povečanje gostote tkiva v teh področjih je sumljivo.
  - *Retromamarno področje* (med zadnjim robom žleznega tkiva in prsno steno).
  - *Medialna stran dojke*, vidna na CC projekciji (mesto najzgodnejših involutiv-

nih sprememb – vsako povečanje zgostitve je sumljivo).

- *Retromamilarno področje*, ki je zaradi superpozicije mlečnih vodov, veziva in slabše stisljivosti, slabše pregledno).

## 5. Problem prepoznavanja (percepcije) sprememb v dojki

Pri tem obstajata dve možnosti:<sup>3</sup>

- radiolog opazi spremembo, a jo napačno opredeli,
- radiolog ne opazi spremembe (je ne prepozna, jo spregleda).

Napačno opredelitev je mogoče izboljšati z izpopolnjevanjem znanja in z izkušnjami.<sup>10</sup> Spregledanje sprememb pa je težje odpraviti, saj je percepcija zelo kompleksen pojem in je odvisna od številnih dejavnikov. Številni radiologi (predvsem v Evropi) prav zato priporočajo dvojno odčitavanje mamogramov.<sup>5</sup>

Na izboljšanje prepoznavanja (percepcije) vpliva:

- zmanjšanje svetlobe v okolici negatoskopa
- negatoskop z možnostjo menjave intenzitete svetlobe in zamejitvijo le na področje rentgenogramov
- harmoniranje barve svetlobe v negatoskopu in barve filma
- obvezna uporaba povečevalnega stekla (4x)
- stalni okulistični pregledi radiologa in korekcija vida z očali
- spočit, le na mamograme osredotočen radiolog!<sup>5</sup>

## Mamografski videz normalne dojke:

- koža
- podkožno (subkutano) maščevje
- retromamarno maščevje
- Cooperjevi ligamenti
- pektoralna mišica
- mlečni vodi

- g) areola, bradavica
- h) žile
- i) bezgavke
- j) žlezno tkivo
- k) akcesorno žlezno tkivo

#### Koža:

- normalna debelina kože variira od 0.8–3 mm;<sup>4</sup>
- inframamarno lahko debelina preseže 3 mm (posebno pri starejših ženskah);
- podane mere so zgolj orientacijske, bolj pomembna je enako, simetrično zadebeljena koža v obeh dojkah, brez vidnih ali tipljivih patoloških sprememb (prvi pogoj je seveda enaka in pravilna kompresija !);<sup>3</sup>
- pomembno je, da žarki padajo pravokotno na zadebeljeni del kože, sicer se zadebelitev mamografsko ne vidi;

#### Podkožno in retromamarno maščevje:

- maščoba obdaja žlezno tkivo na meji proti koži in prsnemu košu;
- pri mladi dojki so te plasti tanke, pri starejših pa z involucijo žleznega tkiva postajajo širše;
- vsaka gostitev v teh področjih je sumljiva;

#### Cooperjevi ligamenti:

- izhajajo iz veziva okrog žleznega tkiva in ga pripenjajo na kožo in prsni koš;
- najizrazitejši so v zgornjih kvadrantih (lepo vidno na MLO projekciji);
- dajejo vtis valovite sprednje konture žleznega tkiva;
- porušena enakomerna valovitost sprednje konture je sumljiva.

#### Pektoralna mišica:

- prikazana je kot trikotna senca ob bazi dojke z vrhom, obrnjenim navzdol;
- na pravilni MLO projekciji je vidna do

višine bradavice;

- v mišici in tudi v sami dojki so pogosto vidne normalne bezgavke.

#### Areola, bradavica:

- v predelu areole je koža normalno bolj zadebeljena (nad 3 mm);
- uvlečena ali sploščena bradavica na eni dojki ali na obeh je pogosto normalna (pomembna je časovna anamneza);
- vtis uvlečene bradavice je lahko posledica napačne kompresije, zato je zelo pomemben klinični pregled pred mamografijo;
- mamografsko uvlečena bradavica je videti kot okrogla, gladko omejena masa, v katero iz obeh strani prehaja koža.

#### Mlečni vodi:

- pri normalni, že involutivni dojki so vidni v distalnem delu, ko se usmerijo proti bradavici;
- vodi, ki so obdani s periduktalno fibrozo, so izraziteje prikazani;
- proksimalni del vodov ni viden.

#### Žile:

- vidne so kot trakaste zgostitve, ki potekajo v različnih smereh, njihova stena je pogosto kalcinirana;
- žile so lepše vidne v maščobno preformirani dojki;
- število žil in širina žilja sta v grobem enaka v obeh dojkah (pogoj je enaka kompresija);
- vsaka asimetrija v smislu občutno povečanega števila žil ali širine žilja (1,4 : 1) je sumljiva in zahteva pojasnilo.<sup>3</sup>

#### Bezgavke:

- pogosto so že normalno v pektoralni mišici in v sami dojki;
- merijo do 1,5 cm ali celo več;<sup>3</sup>
- mamografski videz normalne bezgavke je

- tipičen: limfno tkivo je ekscentrično, delno nadomeščeno z maščobnim tkivom, kar daje videz lucence v ovalni zgostitvi;
- v mamografsko normalno veliki bezgavki ni mogoče izključiti začetne maligne infiltracije (videz bezgavke je pomembnejši od velikosti).<sup>3</sup>

#### Žlezno tkivo:

- mamografski videz normalne dojke je izrazito individualen pri vsaki ženski (nekateri avtorji ga primerjajo s prstnimi odtisi);
- odvisen je od razmerja med vezivnim, žleznim in maščobnim tkivom ter hkratne navzočnosti difuznih ali fokalnih benignih sprememb (BBD);
- značilnosti:
  - razporeditev tkiva je v obeh dojkah simetrična,
  - involutivne spremembe so najprej navzoče v notranjih kvadrantih, najpoznejše pa v zgornjih, zunanjih kvadrantih (najpogostejše mesto karcinoma),
  - spreminjanje mlade, goste dojke v maščobno preformirano dojko poteka pri ženskah različno hitro,
  - pri 30 % žensk tudi z leti ne pride do involucije veziva in dojka ohrani gost, nepregleden izgled.

#### Aksesorno žlezno tkivo:

- najpogosteje leži v aksili, mamografsko pa je vidno v predelu pred pektoralno mišico ali v njej,<sup>8</sup>
- navzoče je v eni dojki ali v obeh,
- povezano je z ostalim žleznim tkivom ali pa je samostojno,
- aksesorno žlezno tkivo je lahko tudi mesto karcinoma !

#### Literatura

1. Tabar L, Dean PB. *Teaching atlas of mammography*. Stuttgart-New York: Thieme; 1983.
2. Tabar L. Diagnosis and in-depth differential diagnosis of breast cancer. (ESDIR -Breast imaging and interventional procedures, Turku, Finland: 1996)
3. Homer MJ. *Mammographic interpretation*. New York: McGraw-Hill; 1996.
4. Wilson SA, Tucker AK. Patterns of breast skin thickness in normal mammograms. *Clin Radiol* 1982; **33**: 691-3.
5. Anderson EDC, Muir BB, Walsh JS, Kirkpatrick AE. The efficacy of double reading mammograms in breast screening. *Clin Radiol* 1994; **49**: 248-51.
6. Carmichael JHE, Maccia C, Moores BM et al. (Study group on quality criteria development of the European commission): *European guidelines on quality criteria for diagnostic radiographic images*. Luxembourg: Office for official publications of the European communities, 1996. p. 22-5.
7. Viehweg P, Heywang-Kobrunner SH, Bayer U, Friedrich T, Spielmann RP. Vortauschung eines mammakarcinoms durch diabetische mastopathy. *Fortschr Rontgenstr* 1996; **164**: 519-21.
8. Heywang SH, Schreer I, Dershaw DD. *Diagnostic breast imaging*. Stuttgart, New York: Thieme; 1997.
9. Bird RE, Wallace TW, Yankaskas BC. Analysis of cancers missed at screening mammography. *Radiology* 1992; **184**: 613-7.
10. Linver ML, Paster SBP, Rosenberg RD, Key CR, Stidley CA, King WV. Improvement in mammography interpretation skills in a community radiology practice after dedicated teaching courses: 2-years medical audit of 38,633 cases. *Radiology* 1992; **184**: 39-43.
11. Barth V. *Mammographie*. Stuttgart: Ferdinand Enke Verlag; 1994.

## Kalcinacije in mikrokalcinacije Calcifications and microcalcifications

Miljeva Rener

Oddelek za radiologijo, Onkološki inštitut, Ljubljana

---

**Povzetek:** Dobra tretjina karcinomov dojke vsebuje mikrokalcinacije, zaradi katerih jih pogosto odkrijemo v zgodnjem, lahko celo v preinvazivnem stadiju, ko je prognoza še zelo ugodna. Najpomembnejša slikovna diagnostična metoda je še vedno mamografija, ki jo v naši ustanovi pogosto dopolnjujemo s tankoigelno biopsijo pod vodstvom Citoguide-a, včasih tudi z ultrazvokom. Radiolog, ki krmari med Scilo in Karibdo napačno pozitivnih in napačno negativnih izvidov, mora biti oborožen z dobršno mero znanja in izkušenj.

**Gljučne besede:** dojka, novotvorbe-patologija-diagnostika; mikrokalcinacije; mamografija

**Abstract:** Microcalcifications are typical for a good third of the breast carcinomas and, due to them, carcinomas may be detected in a very early, pre-invasive stage, when the prognosis is still promising. The most essential image diagnostic method is mammography; at our Institute, we sometimes combine it with x-ray guided fine-needle aspiration biopsy or US. Looking for the right decision between false positive and false negative examination results, is like navigating between Scylla and Charybda; therefore, a radiologist, has to be loaded with thorough knowledge and rich experience.

**Key words:** breast neoplasms-patology-diagnosis; microcalcifications; mammography

---

### Uvod

Od leta 1951, ko je Leborgne, uragvajski radiolog, prvi poročal o pomenu kalcinacij kot o mamografskem znaku za malignom dojke,<sup>1</sup> se številni avtorji še vedno ubadajo z iskanjem »čudežnega ključa«, ki bi omogočil zanesljivo diagnozo. Tako so nastali številni, vendar zelo različni opisi mamografskih značilnosti sumljivih mikrokalcinacij, z različnimi priporočili za nadaljnji postopek.<sup>2-13</sup> Tako je na primer Egan spremenil prvotno mnenje, da obstajajo za malignom tipične mikrokalcinacije,

in priporoča operativno odstranitev vseh grupiranih pikčastih mikrokalcinacij, saj razlikovanje benignih od malignih ni možno.<sup>14</sup> Podatkov o razmerju med operiranimi benignimi in malignimi spremembami ne smemo obravnavati ločeno od drugih kazalnikov kakovosti radiologovega dela; navajam jih le kot odsev različnih pogledov. Več avtorjev na primer meni, da zmanjšanje umrljivosti za rakom dojke opravičuje razmerje 10:1 in več med operiranimi zaradi benignih sprememb proti tistim, ki so bili operirani zaradi malignih sprememb.<sup>4,15,16</sup> Številni, zlasti ameriški avtorji, navajajo razmerje 4:1 do 3:1 za sprejemljivo.<sup>17,18</sup>

Med prvimi se je pričel z mikrokalcinacija-

mi sistematično ukvarjati M. Lanyi, ki je primerjal mamografske izvide s histološkimi. V 15 letih (od 1974) je izboljšal svojo diagnostično zanesljivost od prvotnih 13,8% do 69,2%, število na novo odkritih karcinomov se ob tem ni bistveno spremenilo. Lanyi pravi: »Priporočanje operativne odstranitve vseh mikrokalcinacij brez izjeme je znak popolne nekompetence.«<sup>19</sup> Radiolog mora razlikovati benigne mikrokalcinacije acinarnega izvora od duktalnih, kajti acinarne mikrokalcinacije so vzrok za najmanj 60% napačno pozitivnih izvidov in povod za številne nepotrebne operacije. Vseh invazivnih, zlasti pa preinvazivnih karcinomov, ni mogoče odkriti, ker ne vsebujejo mikrokalcinacij. Naključna najdba karcinomov v bližini mikrokalcinacij benignega tipa ne opravičuje nekritične operativne odstranitve vseh mikrokalcinacij.<sup>19-21</sup>

Ob tako velikih razhajanjih radiologov se postavlja vprašanje, kako enotna so stališča patologov in v kolikšni meri je presoja mejnih primerov subjektivna. Veliko pozornost je vzbudil članek, ki ga je objavil Rosai v letu 1991: 5 patologov, ekspertov v diagnostiki raka dojke, se ni popolnoma strinjalo niti v enem samem primeru od 17. V tretjini primerov so iste preparate diagnosticirali kot hiperplazijo brez atipije ali z atipijo ali pa za preinvazivni karcinom (DCIS).<sup>22</sup> Schnitt je leta 1992 poročal, da se je 6 ekspertov strinjalo z diagnozo noncomedo DCIS le v 20%, v 80% so iste preparate diagnosticirali kot hiperplazijo, atipično hiperplazijo ali DCIS. Popolnoma so se strinjali v 58% od vseh primerov.<sup>23</sup>

S podobnimi težavami se ubadajo citologi, ki za atipične in neopredeljene citološke spremembe priporočajo primerjavo citoloških izvidov s slikovno diagnostiko in kliničnim izvidom – »trojni test«.<sup>24</sup>

Očitno ne obstajajo zanesljivi mamografski znaki za razlikovanje vseh mikrokalcinacij benignega od malignega tipa. Za precejšen del mikrokalcinacij lahko napovemo le verjetnost obstoja malignoma. Vendar, če bi

operirali vse mikrokalcinacije po vrsti, bi našli malignom v vsakem 10. do 20. primeru. Zaradi prevelikega števila diagnostičnih eksizij benignih sprememb lahko pride do izgube zaupanja v mamografijo.<sup>21</sup>

Kakorkoli že, vseeno je odkrivanje mikrokalcinacij pomembno, saj dobra tretjina karcinomov vsebuje mikrokalcinacije, zaradi katerih so odkriti v zgodnjem, pogosto neinvazivnem stadiju. Domnevajo, da odkrivanje zadnjih, zlasti »high grade« ali »risk type«, največ prispeva k zmanjšanju umrljivosti.<sup>25, 26</sup>

## Diagnostične metode

### Mamografija

Mamografija je še vedno najpomembnejša diagnostična metoda za odkrivanje sumljivih mikrokalcinacij. Brez izvrstnih tehničnih dejavnikov ne gre. Najpomembnejša sta dva:

- pravilna ekpozicija (premajhna ekpozicija je ena najpogostejših tehničnih napak)<sup>27</sup> in
- zadostna kompresija, ki izboljša ostrino in kontrast ter onemogoči premikanje, ki je tudi pogosta napaka.<sup>21,27</sup>

Seveda pa je pomembna celotna veriga. Še tako dober radiolog ne more nadomestiti slabe tehnike in nasprotno.

Za boljši prikaz posameznih mikrokalcinacij in za najboljšo možno določitev obsežnosti karcinoma so pomembni naslednji posnetki:

- Posnetki v dveh projekcijah pokažejo, ali gre za gručo ali le superpozicijo povsem narazen ležečih mikrokalcinacij. Ne gre pozabiti, da je za dokaz kalcinacij v obliki »čajne skodelice« pomembna stranska in ne MLO projekcija.
- Povečava v obeh projekcijah. Velikost fokusa naj ne presega 0,3 mm, optimalna pa je 0,1 mm ali manj.<sup>27</sup> S povečavo bolje

prikažemo posamezne mikrokalcinacije, hkrati pa pri malignomih, za razliko od benignih procesov (fibroadenom, »plasma-cell mastitis«), postanejo vidne nove.

- Lupa za odčitavanje mamogramov naj ima najmanj 4x povečavo.
- Ustrezne razmere za delo – mir, zatemnitev prostora, ustrezen negatoskop itn.

### Ultrazvok

Čim manjše so mikrokalcinacije in čim bolj narazen ležijo, tem manj je verjetno, da bodo ultrazvočno vidne. Bolje jih vidimo, če sondo premikamo zelo počasi.<sup>28</sup>

Če ležijo v tumorskem jedru, postanejo vidne kot drobne hiperehogene točke, pogosto brez dorzalne akustične sence. Zlasti z radialno tehniko preiskave in s sondami z večjo resolucijo (10 in 13 MHz) pri DCIS, ki so bolj napredovali, prikažemo neenakomerno razširjene hipoehogene vode, morda s posameznimi drobnimi hiperehogenimi odboji v njih. Če je intraduktalna proliferacija obsežna, okolno hiperehogeno žlezno tkivo prekrije ultrazvočne odboje mikrokalcinacij. Kadar koli najdemo razširitev dela voda in drobne nepravilnosti stene, moramo upoštevati možnost intraduktalnega karcinoma.

Če prevladuje nekrotični drobir, je celo območje bolj hipoehogeno, zato primerjamo s sosednjimi kvadranti.<sup>29</sup>

Ultrazvok ne more nadomestiti mamografije za diagnostiko preinvazivnega in mikroinvazivnega karcinoma. Če pa so spremembe vidne, je koristen za ultrazvočno vodeno tankoigelno biopsijo.

### Magnetna resonanca

Tudi ta metoda ni primerna za diferencialno diagnostiko mikrokalcinacij. Proliferativne spremembe dajejo podobno sliko kot DCIS. Le 80-85% preinvazivnega karcinoma se obarva, vendar je obarvanje lahko neznačilno, zapazeno ali difuzno.<sup>21</sup>

### Tankoigelna biopsija in histološka biopsija

Tankoigelna biopsija je uspešna zlasti v diagnostiki slabo diferenciranih invazivnih karcinomov (IDC), včasih tudi DCIS. S histološko biopsijo pri nas nimamo dosti izkušenj. Kaže, da je diagnostika dobro diferenciranih DCIS tako za tankoigelno kot za širokoigelno oz. histološko biopsijo trd oreh.<sup>21, 30, 31</sup>

### Analiza mamograma

Dobra analiza je pomembna za odkrivanje in določanje obsežnosti malignomov in za razpoznavo benignih sprememb.

### Lega mikrokalcinacij

Najprej izločimo vse artefakte: prstne odtise na filmu, prah na folijah in kasetah, razne maže in pudre ter deodorante na koži.

V koži ležeče mikrokalcinacije so značilno okroglaste, poligonalne, z radiolucentnim središčem, razmerje med njimi je vedno enako.<sup>32</sup>

Po izločitvi kožnih kalcinacij se osredotočimo na najpomembnejše kriterije, na osnovi katerih lahko sklepamo, kje so mikrokalcinacije nastale.

### Razporeditev in oblika posameznih mikrokalcinacij

Zunaj parenhima ležijo benigne mikrokalcinacije

*Acinarne mikrokalcinacije.* Večina jih nastane zaradi benignih sprememb, kot so: mikrocistične (»blunt duct«) adenoze, mikrocistične mastopatije, sklerozantne adenoze in fibroadenomi.<sup>19,20,33</sup>

*Duktalna lega.* Mlečni vodi so izvor duktalnega karcinoma, sekretornih kalcifikacij (»plasma-cell mastitis«) in papilomov.<sup>19,20</sup>

Včasih so mikrokalcinacije pri benignih fibrocističnih spremembah acinarne in duktalne izvora.<sup>21</sup>

Manj pomembni so drugi, spodaj navedeni kriteriji:

#### *Število mikrokalcinacij*

Koliko mikrokalcinacij vsebuje gruča? Ali za diagnozo zadošča že ena sama sumljiva? Pomembno je število mikrokalcinacij v volumnu tkiva – pri karcinomih so bolj gosto posejane.<sup>11</sup>

*Naraščajoče število.* Opisani so primeri nespremenjenih mikrokalcinacij v daljšem časovnem obdobju, od 8 do 63 mesecev. Med njimi je bilo več DCIS, manj pa IDC.<sup>34,35</sup> Postavlja se vprašanje, ali in, koliko časa lahko varno sledimo mikrokalcinacije? Domneva se, da lahko DCIS ostane nespremenjen več let, vendar vedno obstaja možnost s slikovno diagnostiko neugotovljive mikroinvazije.<sup>36</sup>

*Izginjajoče kalcinacije in mikrokalcinacije* naj ne bi bile indikacija za biopsijo, saj bolj pogosto izginejo pri benignih procesih.<sup>37</sup> Po naših izkušnjah je ta znak redek, vendar je zaradi možnosti karcinoma zlasti pri gosti dojki indikacija za nadaljnjo obdelavo.

#### *Intenziteta mikrokalcinacij*

Nekateri obravnavajo različno intenziteto mikrokalcinacij kot preveč subjektiven in nepovnljiv znak,<sup>19</sup> drugi pa ga zelo upoštevajo.<sup>38</sup>

#### *Velikost mikrokalcinacij*

Velikost je še najmanj pomembna, saj se z rastjo tumorja tudi mikrokalcinacije večajo.<sup>37</sup>

#### *Povezava z zgostjem.*

Odsotnost jedra ne izključuje preinvazivnega in mikroinvazivnega karcinoma in nasprotno; vsako zgostje še ne pomeni, da gre za invazijo, ampak gre lahko za superpozicijo tkiv, reaktivne ali pa mastopatične spremembe.<sup>21,39</sup>

### **Benigne kalcinacije in mikrokalcinacije**

- V obliki tračnice kalcinirajo žile.
- Grobe kalcinacije, »popcorn« in bizarnih oblik, če ležijo v ostro omejeni leziji, so v fibroadenomih in papilomih.

Posebno pozorni moramo biti, če ležijo kalcinacije v neostro omejeni masi gostote mehkih tkiv!

- Lupinaste kalcinacije:
  - z radiolucentnim središčem kažejo na kalciniran hematoma ali cistično liponekrozo;
  - z radioopačnim središčem in grobo lupino srečamo pri fibroadenomih, medtem ko tanka lupina pomeni kalcinirano cisto.<sup>33</sup>
- Podolgovate, razporejene pretežno vzdolž večjih vodov, dokaj enakomerne velikosti, včasih z radiolucentnim središčem, včasih v obliki črke V ali Y – vse to je značilno za »plasma-cell mastitis«. Simetričnost in obojestranskost podpirata diagnozo benignega obolenja.

Posebno pozorni moramo biti na monosegmentalno razporejene mikrokalcinacije, kajti vzrok zapore voda je lahko duktalni karcinom.

Pozorni bodimo tudi, če gre za manjše gruče nekoliko bolj pleomorfne, morda tudi zelo drobnih mikrokalcinacij v obliki igle, ki jih včasih težko razlikujemo od duktalnega karcinoma.

- Acinarno razporejene mikrokalcinacije nastanejo pri mikrocistični adenozi. Gruče so v obliki rozete ali morule in posamezne dosegaajo velikost 5 mm. V vseh projekcijah vsebujejo ovalne ali okrogle, približno enako velike mikrokalcinacije, ki so včasih fasetirane, oblike diplokokov. Najpomembnejša znaka benignosti sta monomorfija in enaka velikost.<sup>19,20,38</sup> Okrogle gruče so za karcinom velika izjema.<sup>19</sup>

- Kalcinacije v obliki »čajne skodelice« so tipične za mikrocistično mastopatijo. Tipična oblika teh kalcinacij je vidna samo v stranski projekciji. V kraniokavdalni projekciji so videti amorfne, neostro omejene. Tudi te kalcinacije so pogosto obojestranske, čeprav običajno ne povsem simetrične, oblika gruč pa je navadno ovalna ali okrogla. V njihovi bližini skrbno iščemo sumljive mikrokalcinacije in tumorske formacije (kancerizacija lobulusov!). Če jih ne najdemo, obstaja velika verjetnost, da so opisane spremembe benigne.

### Neopredeljene mikrokalcinacije

Sem uvrščamo vse, ki niso tipično benigne niti tipično maligne, ker so:

- atipično razporejene ali
- atipične oblike, blago do zmerno pleomorfne, to je različnih velikosti in oblik.

Precejšnje število neopredeljenih mikrokalcinacij nastane zaradi benignih fibrocističnih obolenj in so lahko duktalnega kot tudi lobularnega izvora. Lahko gre za začetne kalcinacije fibroadenomov, za začetni »plasma-cell mastitis«, maščobno nekrozo, brazgotine.

Seveda pa lahko tudi karcinomi dajo podobne mikrokalcinacije – predvsem dobro diferencirani, v manjšem številu pa tudi comedo in situ in invazivni karcinomi.

Odločitev, kakšno diagnostično pot bomo ubrali, mora biti dobro pretehtana in individualna.

Pri odločanju se opiramo na starost, anamnestične podatke in klinični izvid.

Pri starejših ženah obstaja večja verjetnost, da gruča neopredeljenih mikrokalcinacij predstavlja benignen proces, kot pa pri premenopavzalni grupi, kjer so diferencialno diagnostične možnosti omejene.<sup>38, 40-42</sup>

Anamnestični podatki o obremenilnih dejavnikih so: družinska anamneza, podatki o morebitnih operacijah predvsem malignih,

pa tudi nekaterih benignih obolenj na dojkah, podatki o obsevanju prsnega koša z visokimi dozami<sup>43</sup> itn.

Klinični izvid: tipljive spremembe, izcedek (iz enega ali več vodov, barva izcedka), brazgotine, uvlečenje kože, čedalje večje uvlečenje prsne bradavice, Mb Paget prsne bradavice.

Če je le mogoče, primerjamo s starimi posnetki.

Detaljno analiziramo okolna tkiva. Iščemo asimetrijo, znake uvlečenja, zgostja.

Če ugotovimo, da so se mikrokalcinacije pojavile na novo ali, da so se pomnožile, pomeni to dodaten razlog za biopsijo, zlasti, če gre za pacientko z obremenilnimi dejavniki. Ne pozabimo, da tudi benigna obolenja kalcinirajo.

Čedalje večja radioopačnost zgostja ob mikrokalcinacijah je seveda tudi indikacija za biopsijo.

Ko tehtamo, ali se bomo odločili za pogostejše kontrole ali biopsijo, moramo upoštevati, da so mikrokalcinacije tudi pri malignomih lahko več let nespremenjene, zato naj bi bile kontrole dolgotrajne, več kot 4 leta.<sup>44</sup> Za kontrole naj bi se odločali le, če obstaja velika verjetnost, da gre za benigno spremembo. Lanyi, ki je sicer nasprotnik kontrol, dopušča kontrole klinično nemih, pod 1 cm velikih gruč neznačilnih (samo neznačilnih!) mikrokalcinacij pri ženah, starejših od 65 let.<sup>19</sup> Če so neznačilne mikrokalcinacije razporejene polkrožno, se pri starejših ženah tudi lahko odločimo za kontrolo, saj obstaja velika verjetnost, da gre za začetne kalcinacije v fibroadenom.<sup>38</sup>

### Mikrokalcinacije malignega tipa

Tipična razporeditev:

- duktalna, trikotasta, s konico usmerjeno proti prsni bradavici,
- segmentna,
- asimetrična,



- samo na enem mestu v samo eni dojki.  
Tipična oblika posameznih mikrokalcinacij:
- linearne, pleomorfne, to je neenakomerne velikosti in oblik, razvejane, oblike črke y, x, w in
- granularne, pleomorfne, kot odkrušeno kamenje ali konica puščice.  
Le približno 70% DCIS kalcinira.<sup>33</sup>

V približno polovici primerov gre za comedo karcinom, ki je slabo diferenciran in biološko najbolj agresiven. Velika večina (95%) comedo karcinomov kalcinira. Pogosto so mikrokalcinacije polimorfne, podolgovate, razvejane, grobo granularne. Razlika med velikostjo gruče mikrokalcinacij in dejansko velikostjo tumorja ponavadi ni večja kot 2 cm, medtem ko pri dobro diferenciranih tumorjih pogosto vidimo samo vrh ledene gore.<sup>33,45-48</sup>

Razlika v velikosti je manjša, če slikamo s pomočjo povečevalne tehnike. Posebno pozornost namenimo predelu med mamilo in mikrokalcinacijami.<sup>45</sup>

Bolj drobne granularne, manj polimorfne mikrokalcinacije so pogostejše pri bolj diferenciranih karcinomih (solidni, kribriformni, mikropapilarni in »clinging«), ki kalcinirajo le v polovici primerov.<sup>33,45-49</sup>

Mamografski izvid naj bi obsegal podatke o:

- legi mikrokalcinacij in oddaljenosti od prsne bradavice,
- velikosti gruče,
- tipu mikrokalcinacij (o obliki posameznih delcev in razporeditvi) in
- podatke o morebitni zgostitvi tkiva.<sup>45</sup>

Čim natančnejša določitev velikosti tumorja je pomembna, saj pomaga kirurgu pri odločitvi o obsežnosti operacije. Z večanjem tumorja (nad 1-2cm<sup>47</sup> oz. 2,5cm<sup>48</sup>) se povečuje verjetnost invazije, razsoja v območje bezgavke in lokalnih recidivov, ki so brez dodatnega zdravljenja v tretjini do polovici primerov invazivni.<sup>47-49</sup>

Pred operacijo lahko velikost večjih netipljivih gruč označimo tako, da vstavimo do

štiri lokalizacijske žičke, vsako ob skrajni rob. S slikanjem preparata preverimo, ali so bile vse vidne spremembe odstranjene.

Pred obsevanjem slikamo operirani predel s pomočjo povečevalne tehnike, ker tako lažje opazimo preostale mikrokalcinacije.

## Zaključek

Število odkritih DCIS je pokazatelj kakovosti radiologovega dela, to je kvalitete slikovne diagnostike, pravilnega razpoznavanja sprememb in pravilne nadaljnje diagnostične obdelave.

DCIS naj bi znašali vsaj 15% karcinomov, odkritih pri presejanju.<sup>25</sup>

Slikovne diagnostike mikrokalcinacij se ne moremo naučiti zgolj iz knjig in predavanj. Povratna informacija je najboljši učitelj.

## Literatura

1. Leborgne R. Diagnosis of tumors of the breast by simple roentgenography, calcifications in carcinomas. *Am J Roentgenol* 1951; **65**: 1-11.
2. Price JL, Gibbs NM. The relationship between microcalcification and in situ carcinoma of the breast. *Clin Radiol* 1978; **29**: 447-52.
3. Murphy WA, De Schryver-Kecskemeti K. Isolated clustered microcalcifications in the breast: Radiologic-pathologic correlation. *Radiology* 1978; **127**: 335-41.
4. Moskowitz M. The Predictive value of certain mammographic signs in screening for breast cancer. *Cancer* 1983; **51**: 1007-11.
5. Prorok JJ, Trostle DR, Scarlato M, Rachman R. Excisional breast biopsy and roentgenographic examination for mammographically detected microcalcification. *Amer J Surg* 1983; **145**(5): 684-6.
6. Hall FM. Mammography in the diagnosis of in situ breast carcinoma. *Radiology* 1988; **168**: 279-80.
7. Luini A, Sacchini V, Galimberti V, Ferranti C, Cosmacini P, Farante G, et al. Preoperative localization and surgical approach in 344 cases of non-palpable breast lesions. *Eu J Surg Oncol* 1991; **17**: 480-4.

8. Ciatto S, Catarzi S, Morrone D, Roselli del Turco. Criteri di diagnosi differenziale delle microcalcificazioni mammarie. *Radiol Med* 1992; **83**: 390-4.
9. Le Treut A, Barreau B, Kind M, Dilhuydy MH. Les microcalcifications mammaires. *J Radiol* 1992; **73**: 527-41.
10. Evans AJ, Pinder S, Ellis IO, Path MRC, Sibbering M, Elston C, et al. Screening – detected and symptomatic ductal carcinoma in situ: Mammographic features with pathologic correlation. *Radiology* 1994; **191**: 237-40.
11. De Lafontain B, Daures JP, Salicru B, Eynius F, Mihura J, Rouanet P, et al. Isolated clustered microcalcifications: diagnostic value of mammography-series of 400 cases with surgical verification. *Radiology* 1994; **190**: 479-83.
12. Griatsos J, Vassilopoulos PP, Kelessis N, Agelatou R, Apostolicas N. The prognostic significance of breast tumors microcalcifications. *Eu J Surg Oncol* 1995; **21**: 601-3.
13. Burell HC, Pinder SE, Wilson ARM, Evans AJ, Yeoman LJ, Elston CW, et al. The positive predictive value of mammographic signs: A review of 425 non-palpable breast lesions. *Clin Radiol* 1996; **51**: 277-81.
14. Egan RL, Mc Sweeney MB, Sewell CW. Intramammary calcifications without an associated mass in benign and malignant diseases. *Radiology* 1980; **137**: 1-7.
15. Moskowitz M. Costs of screening for breast cancer. *Radiol Clin N Am* 1987; **25**: 1031-7.
16. Potchen EA, Bisesi MA, Sierra AE, Potchen JE. Mammography and malpractice. *Am J Roentgenol* 1991; **156**: 475-80.
17. Thompson WR, Bowen JR, Dorman BA, Pricolo VE, Shahinian TK, Soderberg CH Jr. Mammographic localisation and biopsy of nonpalpable breast lesions. *Arch Surg* 1991; **126**: 733-4.
18. Dershaw DD, Abramson A, Kinne D. Ductal carcinoma in situ: Mammographic findings and clinical implications. *Radiology* 1989; **170**: 411-5.
19. Lanyi M. *Diagnostik und Differentialdiagnostik der Mammarykalkungen*. Berlin: Springer Verlag; 1986.
20. Lanyi M. Differential diagnosis of microcalcifications. In: *Radiological diagnosis of breast diseases*. Berlin: Springer Verlag; 1997. p. 89-136.
21. Heywang-Köbrunner SH, Schreer I, Dershaw DD. *Diagnostic breast imaging*. Stuttgart: Thieme Verlag; 1997.
22. Rosai J. Borderline epithelial lesions of the breast. *Am J Surg Pathol* 1991; **65**: 518-29.
23. Schnitt SJ, Conolly JL, Tavassoli FA, Fechner RE, Kempson RL, Gelman R, et al. Interobserver reproducibility in the diagnosis of ductal proliferative breast lesions using standardized criteria. *Am J Surg Pathol* 1992; **16**: 1133-43.
24. Vielh P. Working classification of breast cytology: The NCI recommendation. In: *Updates in fine needle aspiration of the breast*. 24<sup>th</sup> European Congress of Cytology; 1997 Sep 21-24; Ljubljana, Slovenia. Ljubljana: Institute of Oncology; 1997.
25. De Wolf CJM, Perry NM, editors. *The european guidelines for quality assurance in mammography screening*. 2<sup>nd</sup> ed. European Commission; 1996. (Europe Against Cancer).
26. Azavedo E, Fallenius A, Svane G, Auer G. Nuclear DNA content, histological grade, and clinical course in patients with nonpalpable mammographically detected breast adenocarcinomas. *Am J Clin Oncol (CCT)* 1990; **13**: 23-7.
27. Bassett L. Mammographic Analysis of Calcifications. *Radiol Clin N Am* 1992; **30**: 93-105.
28. Kenzel PP, Hadjijuana J, Schoenegg W, Minguillon C, Hosten N, Felix R. Kann die hochauflösende 13-MHz-Sonographie die präoperative Lokalisation und markierung von Mikroverkalkungsgruppen erleichtern? *RöFo-Fortschr Röntg* 1996; **165**: 551-6.
29. Teubner J. Echomammography: technique and results. In: *Radiological diagnosis of breast diseases*. Berlin: Springer Verlag; 1997. p. 181-220.
30. Brenner RJ, Fajardo L, Fisher PR, Dershaw DD, Evans WP, Bassett L, et al. Percutaneous core biopsy of the breast: Effect of operator experience and number of samples on diagnostic accuracy. *Am J Roentgenol* 1996; **166**: 341-6.
31. Parker SH, Burbank F, Jackman RJ, Aucreman CJ, Cardenosa G, Cink TM, et al. Percutaneous large core breast biopsy: A multi-institutional study. *Radiology* 1994; **193**: 359-64.
32. Homer MJ, D Orsi CJ, Sitzman SB. Dermal calcifications in fixed orientation: The tattoo sign. *Radiology* 1996; **192**: 161-3.
33. Tabar L. *Breast imaging and interventional procedures*. Turku: Esdir; 1996.
34. Lev-Toaff A, Feig SA, Saitas VL, Finkel GC, Schwartz GF. Stability of malignant breast microcalcifications. *Radiology* 1994; **192**: 153-6.
35. Reynolds H. Stability of malignant breast micro-

- calcificatio "Letter to the editor's". *Radiology* 1995; **194**: 914.
36. Price JL, Gibbs NM. The relationship between microcalcificatio and in situ carcinoma of the breast. *Clin Radiol* 1978; **29**: 447-52.
37. Homer M. *Mammographic interpretation, a practical approach*. New York: McGraw Hill; 1997.
38. Brenner RJ. Surveillance mammography versus biopsy for probably benign breast lesions. In: *Breast imaging today and tomorrow*. Santa Fe; 1997.
39. Kinkel K, Gilles R, Feger C, Guinebretiere JM, Tardivon AMasselot J, et al. Focal areas of increased opacity in ductal carcinoma in situ of the comedo type: Mammographic- pathologic correlation. *Radiology* 1994; **192**: 443-6.
40. Hermann G, Janus C, Schwartz IS, Papatestas A, Hermann DG, Rabinowitz JG. Occult malignant brast lesions in 114 patients: Relationship to age and the presence of microcalcifications. *Radiology* 1988; **169**: 321-4.
41. Shaw AD, Gazet JC, Ford HT. The importance of the non-palpable lesion in women under 50, detected by mammography on self-referral for screening, symptoms or follow-up. *Eu J Surg Oncol* 1995; **21**:284-6.
42. Wazer DE, Gage I, Homer M, Krosnick, Schmid C. Age-related differences in patients with non palpable breast carcinomas. *Cancer* 1996; **78**: 1432-7.
43. Dershaw DD, Yahalom J, Petrek JA. Breast carcinoma in women previously treated for Hodgkin disease: Mammographic evaluation. *Radiology* 1992; **184**: 421-3.
44. Hall F. Mammographic follow-up of clusted microcalcification, "Letter to the editor's". *Am J Roentgenol* 1995; **165**: 1550.
45. Holland R, Hendriks JHCL, Verbeek ALM, Mravunac M, Schuurmans Stekhoven JH. Extent, distribution, and mamographic - histological correlations of breast ductal carcinoma in situ. *Lancet* 1990; **335**: 519-22.
46. Holland R, Jan HC, Hendriks CL. Microcalcifications associated with ductal carcinoma in situ: Mammographic pathologic correlation. *Semin Diagn Pathol* 1994; **11**: 181-92.
47. Frykberg ER, Bland KI. Overview of the biology and management of ductal carcinoma in situ of the breast. *Cancer* 1994; **74(1 Suppl)**: 350-61.
48. Dershaw DD, Abramson A, Kinne DW. Ductal carcinoma in situ: Mammographic findings and clinical implicatios. *Radiology* 1989; **170**: 411-5.
49. Schnitt SJ, Silen W, Sadowsky NL, Conolly JL, Harris JR. Ductal carcinoma in situ (intraductal carcinoma ) of the breast. *N Engl J Med* 1988; **318(14)**: 898-903.

## Asimetrije dojk, strukturni nemir in zvezdaste lezije Asymmetric breast tissue, architectural distortion and stellate breast lesions

Igor Kocijančič<sup>1</sup>, Miljeva Rener<sup>2</sup>

<sup>1</sup>Klinika za pljučne bolezni in alergijo, Bolnišnica Golnik, <sup>2</sup>Oddelek za radiologijo,  
Onkološki inštitut, Ljubljana

---

**Povzetek:** Opisali smo mamografske značilnosti, diferencialno diagnozo in dodatne diagnostične postopke pri mamografskih najdbah strukturnega nemira, asimetrij in zvezdastih lezij. Nakazali smo na korelacijo med kliničnimi in mamografskimi najdbami. Možnost malignoma je najmanjša pri asimetrijah, večja pri strukturnih lezijah v kombinaciji z asimetrijo in največja pri zvezdastih lezijah.

**Ključne besede:** dojka, novotvorbe; mamografija; diagnostika diferencialna

**Abstract:** The mammographic characteristics, differential diagnosis and additional diagnostic procedures in mammographic finding of architectural distortion, asymmetries and stellate lesions have been described. The correlation between clinical and mammographic findings has been pointed out. The development of malignoma is least possible in asymmetries, more probable in architectural distortion in combination with asymmetry and most possible in stellate lesions.

**Key words:** breast neoplasms; mammography; diagnosis, differential

---

### Asimetrije dojk in strukturni nemir

Večina dojk ima na mamogramih precej simetrično razporeditev gostote tkiva, tako žleznega kot duktalnega, maščobnega ali fibroznega. Če razporeditev tkiva na mamogramih ni simetrična brez drugega jasno vidnega vzroka (tumor, zvezdasta lezija), govorimo o asimetriji.<sup>1</sup>

Razlikujemo med *asimetričnim tkivom dojke* in *fokalno asimetrijo*. *Asimetrično tkivo* je normalna različica, pri kateri gre za več fibro-

glandularnega ali duktalnega tkiva v eni dojki. Mamogramov z asimetričnim tkivom, brez drugih vidnih sprememb, je približno tri odstotke<sup>1</sup> in če je palpatorni izvid normalen, je verjetnost malignoma zelo majhna.<sup>1</sup> Struktura dojke je normalna. Etiološko je asimetrično tkivo lahko posledica.<sup>2</sup>

- neustrezne namestitve ali kompresije pri slikanju,
- superpozicije tkiva,
- asimetrično razvitih dojk,
- akcesorne dojke,
- kirurške redukcije tkiva dojke,
- neenakomerne involucije žleznega tkiva,
- mastopatije ali
- učinkov hormonske terapije.

Naslov avtorja: mag. Igor Kocijančič, dr. med., Radiološki oddelek, Bolnišnica Golnik, Klinični oddelek za pulmologijo in alergologijo, 4204 Golnik, Slovenija. Tel. + 386 64 461 122; Fax. + 386 64 461 630.

*Fokalna asimetrija* je dejanska, v dveh projekcijah vidna zgostitev, ki mamografsko ne kaže značilnosti tumorja. Mamografsko je slabo omejena od okolice, okroglaste oblike in je lahko v središču gostejša.<sup>1</sup> Etiološko gre lahko za:<sup>2</sup>

- tumor,
- maščobno nekrozo,
- fokalno fibrozo po poškodbi, kirurškem posegu ali vnetju.

O *strukturnem oz. arhitekturnem nemiru* pa govorimo takrat, ko najdemo na mamogramih samo nepravilno, neenakomerno, neurejeno ali porušeno zgradbo tkiva dojke, brez jasno vidnega jedra in jasno vidnih spikul. Lahko bi rekli tudi, da gre za motnjo v razporedu tkiva. Navzoče so lahko majhne spikule in šotorasta uvlečenja tkiva. Tkivo je po gototi v tem primeru normalno.<sup>3</sup>

### Zaključek

1. Pri oceni mamogramov z asimetrijo in strukturnim nemirom (brez drugih sprememb) je zelo pomembna *tehnična ocena mamograma* (ekspozicija, simetrična namestitve in kompresija) in primerjava s *prejšnjimi mamogrami*, če so dosegljivi. Če se je neka sprememba pojavila na novo, jo je bolje imenovati nova zgostitev in kot tako obravnavati.<sup>4</sup> Dodatna slikovna obravnava obsega *slikanje v dodatnih projekcijah, slikanje s kompresijo in s povečavo*.
2. V prid benignosti sprememb govorijo *multiple asimetrije, lokalizacija v zunanjih kvadrantih, planarnost (ploščatost) in izodenznost spremembe ter videz maščobe na mamogramih*.<sup>5</sup> Naštete značilnosti seveda niso zanesljiv mamografski kazalnik benignosti.
3. Pozitiven *palpatorni izvid* in diskretne spremembe na mamogramu (asimetrija, strukturni nemir) pomenijo bistveno večjo verjetnost, da gre resnično za skrit tumor, lezijo ali vnetje. Tipljiv tumor seveda zahteva punkcijo spremembe.

4. Če je *hormonsko zdravljenje* povzročilo proliferacijo parenhima, formacijo cist ali fibroadenomov, potem praviloma po ukinitvi terapije opazujemo mamografski regres vidnih sprememb.<sup>3</sup>
5. Sama *fokalna asimetrija* najverjetneje ne pomeni, da gre za tumor, vendar postane zelo sumljiva, če je pridružen še *strukturni nemir*. V tem primeru je verjetnost malignoma do 75%.<sup>5</sup> *Invazivni lobularni karcinom* se mamografsko kaže kot strukturni nemir v 30% in kot fokalna asimetrija v 27%.<sup>6</sup>

### Zvezdaste lezije

O zvezdasti leziji na mamogramih govorimo takrat, ko vidimo tanke, praviloma ravne črte, ki se širijo iz enega mesta (središča) v več smeri. Sinonima za zvezdasto lezijo sta tudi spikulirana lezija ali iregularna masa.<sup>7</sup> Črte, ki se širijo iz središča, imenujemo spikule.

Kadar na mamogramu opazimo zvezdasto strukturo, se moramo najprej odločiti, ali gre res za zvezdasto lezijo ali pa je mamografsko vidna sprememba posledica sumacijskega učinka, to je superpozicije normalnega tkiva dojke (psevdozvezdaste lezije).<sup>2</sup>

Prave zvezdaste lezije so tiste, ki jih vidimo v dveh projekcijah, če pa so posledica sumacije, so na dodatnih posnetkih (dodatne projekcije, posnetek s kompresijo in s povečavo) videti kot normalen parenhim.<sup>2</sup>

Ko smo se odločili, da gre za pravo zvezdasto lezijo, sledi nadaljnja mamografska analiza središčnega dela lezije in spikul.

### Etiologija zvezdastih lezij

- karcinom dojke
- brazgotina oz. fibroza po operaciji
- sklerozna duktalna hiperplazija
- maščobna nekroza
- hematoma
- absces

### Analiza središčnega dela lezije

Središčni del lezije ima lahko gosto jedro – govorimo o “belem jedru”,<sup>2</sup> ki v visokem odstotku predstavlja karcinom, najpogosteje gre histološko za invazivni duktalni karcinom.

Kadar so spikule brez jasnega središčnega jedra, govorimo o “črnem ali lucentnem jedru”.<sup>2</sup> V tem primeru preučimo naslednje možnosti:

- tubularni karcinom, ki nastane v skoraj 1/3 zvezdastih brazgotin (radial scar),
- invazivni lobularni karcinom dojke (redko),
- zvezdasta brazgotina kot posledica sklerozne duktalne hiperplazije,
- fibroza po operativnem posegu,
- posttravmatska maščobna nekroza,
- hematoma ali absces.

Pri tem naj opozorim, da gre zgolj za didaktično razdelitev na lezije z jedrom ali brez njega, da se je v praksi pogosto težko odločiti, za kakšno vrsto lezije gre, in da je samo na osnovi mamografskega videza zvezdaste lezije zelo težko opredeliti naravo sprememb. Tudi zvezdaste lezije z lucentnim jedrom lahko obravnavamo kot sumljive za malignom, še zlasti v kombinaciji z mikrokalcinacijami.<sup>8,9</sup>

### Analiza spikul

Pri gostem “belem jedru” so spikule goste, individualno različne ravne črte, ki se iz jedra širijo v vse smeri. Videti so kot bodice morskega ježka. Njihova dolžina se povečuje sorazmerno z velikostjo tumorskega jedra.<sup>2</sup>

Histološko predstavljajo spikule desmoplazijo kot reakcijo okoliškega tkiva ali kot posledico širjenja tumorja v okolico.

Pri hipodenznem “črnem jedru” so spikule ponavadi videti kot v sveženj povezani prameni (videz brezove metle). Iz črnega jedra izhaja več takih povezanih pramenov. Obstaja nesorazmerje med dolžino pramenov in

majhnim središčnim delom.<sup>2</sup>

Histološko predstavljajo fibrozo.

Za dobro mamografsko analizo zvezdastih lezij so pomembni *anamneza in klinični podatki* o palpatorni spremembi, ki ustreza na mamogramu vidni leziji.

Če imamo v anamnezi stanje po operaciji ali po poškodbi, mora mamografska slika ustrezati maščobni nekrozi. Maščobna nekroza se pojavi v nekaj mesecih po operaciji ali poškodbi, če pa se podobna lezija pojavi pozneje, jo moramo obravnavati kot malignom. Prava maščobna nekroza ima svojo mamografsko evolucijo – kalcinira v središču ali v okolici “jedra”; na začetku so lahko te mikrokalcinacije zelo podobne malignim.<sup>5</sup>

Če je ob kliničnih podatkih, da gre za stanje po operaciji ali po poškodbi palpatorni izvid negativen in če je centralna lezija na mamogramih “črna”, gre verjetno za brazgotino.

Če je tumor klinično tipljiv, je tudi ob mamografskem videzu maščobne nekroze zelo sumljiv za malignom.

Na površini ležeče maščobne nekroze so lahko včasih tudi tipljive in boleče. Pri maščobni nekrozi ni nesorazmerja med velikostjo klinično tipljivega in mamografsko vidnega tumorja.

*Mamografsko* lahko zvezdaste spremembe bolje analiziramo s *slikanjem v dodatnih projekcijah, s slikanjem s kompresijo in s povečavo*. Dodatne mamografske projekcije so mediolateralna (ML) in zavrtena (ROLLED – ON).<sup>4</sup>

*Dokončna diagnoza* je mogoča s citološko biopsijo klinično tipljive spremembe. Če lezija klinično ni tipljiva, je mogoča citološka (ultrazvočno “vodena” ali stereotaktična) ali histološka (stereotaktična) biopsija. Citološke punkcije so ponavadi kar uspešne; težje so citološko dokazljivi lobularni in včasih tubularni karcinomi. V veliki večini primerov zvezdastih brazgotin je potrebna kirurška biopsija za dokončno diagnozo.<sup>10</sup>

Pri jasno vidnem tumorskem jedru se nikoli ne smemo zadovoljiti z observacijo oz. kontrolno mamografijo. Opisane so namreč

tudi več let nespremenjene zvezdaste lezije, ki pa so bile po svoji naravi invazivni karcinom.<sup>5</sup>

### Zaključek

1. *Karcinomi dojč* imajo najpogosteje videz zvezdastih lezij (skoraj 40 % vseh duktalnih karcinomov so zvezdaste lezije). Zvezdaste lezije so praviloma zelo sumljive in jih moramo obravnavati kot malignom, razen če obstajajo klinični znaki, da gre za benigne spremembe. Tumorji zvezdaste oblike in s središčno nekrozo imajo zelo slabo prognozo.<sup>2</sup> Če v anamnezi ni operativnega posega ali poškodbe, je zvezdasta lezija skoraj sinonim za malignom.<sup>5</sup>
2. *Invazivni duktalni karcinom* ima jasno tumorsko jedro, goste spikule, ki se širijo v vse smeri in se daljšajo sorazmerno z velikostjo jedra. Ko spikule dosežejo kožo oz. mišičevje, povzročijo retrakcijo in zadebelitev kože.<sup>2</sup> *Diagnoza je mogoča le s tankoigelnjo ali kirurško biopsijo mamografsko oz. UZ vidne spremembe.*
3. *Invazivni lobularni karcinom dojke* je v zelo redkih primerih lahko videti tudi kot zvezdasta lezija brez jedra (oz. s črnim jedrom). Nanj posumimo še zlasti ob pozitivnem kliničnem palpatornem izvidu in mamografskem videzu zvezdaste lezije brez središčnega jedra.<sup>2</sup> *Če palpatorni izvid ustreza mamografski spremembi, je potrebna histološka, v večini primerov pa kirurška biopsija.*
4. *Fibrozne kirurške brazgotine* imajo različen videz v različnih projekcijah in se sčasoma zmanjšajo; tiste po obsevanju dojke pa praviloma ostanejo nespremenjene velikosti.<sup>3</sup> Pomembna je anamneza, enako velja tudi za *postravmatsko maščobno nekrozo.*
5. Zvezdasta brazgotina ("radial scar") kot posledica *fibrozne duktalne hiperplazije* je brez gostega središčnega jedra, katerega velikost bi naj ustrezala dolžini spikul. V središču so pogosto drobni lucentni pre-

deli. Spikule so drugačne kot pri karcinomu, najdaljše so tanke in dolge, tiste blizu središča pa številnejše in povezane. Ob spikulah so pogosto vzporedne lucentne črte, ki lahko celo prevladujejo. Nikoli ni videti retrakcije ali zadebelitve kože. Zaradi svoje ploščate oblike je fibrozna hiperplazija jasneje vidna v eni projekciji kot v dveh. V približno 30% primerov je zvezdasta brazgotina samo mamografski označevalec mesta, kjer je mogoča proliferacija celic v duktalni ali lobularni karcinom in situ, zato je vedno potrebna biopsija vidne spremembe, ponavadi je dokončna diagnoza mogoča le s kirurško biopsijo.<sup>8-10.</sup>

### Vloga ultrazvoka

Pri detekciji zvezdastih lezij, pri asimetriji in strukturnem nemiru:

UZ preiskava je v vsakem primeru ustrežna, vendar negativen ultrazvočni izvid preiskave dojč oz. benignen ultrazvočni videz necističnih (solidnih) sprememb *ne more izključiti mamografsko ali palpatorno sumljivega izvida.* Majhni karcinomi so namreč lahko izoehogeni z žleznim tkivom, če pa so hipoehogeni, se lahko skrijejo v hipoehogenem maščobnem tkivu.<sup>3</sup>

*Zato velja pravilo, da vsako UZ vidno spremembo tudi punktirano.*

UZ je smiseln pri zelo gostih dojkah, vendar je včasih spremembe težko zaznati. Pri strukturnem nemiru je lahko edini ultrazvočni znak za karcinom samo nepravilna razporeditev maščobnih lobulov.<sup>3</sup>

### Literatura

1. Kopans DB, Swann CA, White G, et al. Asymmetric breast tissue. *Radiology* 1989; **171**: 639-43.
2. Tabar L. Breast imaging and interventional procedures. ESDIR Seminar; 1996 May 29; Turku, Finland; 1996.

3. Heywang-Köbruner SH, Schreer I, Dreshaw D. *Diagnostic breast imaging*. Stuttgart: Thieme; 1997. In: Jackson VP, ed. *Breast imaging*. RCNA 1995; **33**: 1085-107.
4. Brenner RJ. Asymmetries of the breast tissue: work-up and evaluation. In: *Breast imaging today and tomorrow*; 1997 August 4-8; Santa-Fe, New Mexico; 1997.
5. Friderich M, Sickels EA. *Radiological diagnosis of breast diseases*. Berlin: Springer; 1997.
6. Newstead GM, Baute PB, Toth HK. Invasive lobular and ductal carcinoma: Mammographic findings and stage at diagnosis. *Radiology* 1992; **184**: 623-7.
7. Evans WP. Breast masses. Appropriate evaluation.
8. Greenstein Orel S, Evers K, Yeh IT, Troupin RH. Radial scar with microcalcifications: Radiologic-pathologic correlation. *Radiology* 1992; **183**: 479-82.
9. Mitnick JS, Vazquez MF, Harris MN, Roses DF. Differentiation of radial scar from scirrhous carcinoma of the breast: Mammographic-pathologic correlation. *Radiology* 1989; **173**: 697-700.
10. Ciatto S, Morrone D, Catarzi S, et al. Radial scars of the breast: Review of 38 consecutive mammographic diagnoses. *Radiology* 1993; **187**: 757-60.



## Okrogle lezije v dojki Round breast masses

Tomaž Vargazon, Maksimiljan Kadivec, Kristjana Hertl

Oddelek za radiologijo, Onkološki Inštitut, Ljubljana

---

**Povzetek:** Prispevek obravnava značilnosti okroglih, gladkorobih lezij v dojkah in diferencialno diagnostiko le-teh. Avtor preglednega članka skuša prikazati mesto radiologa in pomen radiološke diagnostike, ultrazvoka in intervencijskih posegov v dojki. Pri nekaterih okroglih lezijah mamografija zadošča za dokončno diagnozo. Večino okroglih lezij v dojkah, vidnih na standardnih mamogramih, pa je potrebno dodatno diagnostično obdelati, redkokdaj pa se odločimo za kirurško biopsijo ostrorobega okroglega tumorja. **Ključne besede:** dojka; bolezni – diagnostika; mamografija; ultrasonografija dojke; radiografija intervencijska

**Abstract:** The article describes the characteristics of well-defined breast lesions as well as their differential diagnostics. The author of this review article tries refreshens the role of radiologist and the significance of radiologic diagnostics, ultrasound and other interventions in the breast. Sometimes, only mammography is enough to establish final diagnosis. The majority of oval breast lesions, visible on standard mammograms have to be additionally diagnostically treated; however the surgical biopsy of well-defined oval tumors is seldom made.

**Key words:** breast diseases – diagnosis; mammography; ultrasonography, mammoradiography; interventions

---

### Uvod

Okrogle ali ovalne ostro omejene lezije, vidne na mamogramih, so najverjetneje benigne. To velja tudi za rahlo lobulirane tumorske mase, številnejše, bolj grobe lobulacije pa so že sumljive za malignom.<sup>1,2</sup> Radiolog mora v diagnostiki opredeliti na novo odkrite, nepalpalibilne tumorske mase v dojki in opredeliti tumor. Ultrazvok dojke je dopolnilna diagnostična metoda, ki jo mora obvladati radiolog, seveda s poznavanjem intervencijskih posegov-

citološka in histološka biopsija pod ultrazvočnim ali rentgenskim nadzorom.

Okrogle lezije v dojki lahko uvrstimo v štiri kategorije:

- nedvomno benigni tumor, viden na mamogramih v dveh projekcijah;
- ostro omejena, verjetno benigna lezija v dojki, potrjena z dodatno rentgenološko obdelavo;
- ostro omejena, verjetno benigna lezija, potrebna je dodatna diagnostična obdelava in sledenje tumorja v določenih časovnih razmakih;
- sumljiva ostro omejena okrogla lezija;

Naslov avtorja: Tomaž Vargazon dr. med. Onkološki Inštitut, Oddelek za radiologijo, Zaloška 2, 1105 Ljubljana, Slovenia.

## Benigne lezije

Benigne lezije, pri katerih za dokončno diagnozo zadoščajo standardni mamogrami v dveh projekcijah:

Intramamarno ležeča *bezgavka* je običajno ostro omejen tumor z maščobnim hilusom v središču. Nodus je običajno manjši od 1 cm in leži v zgornjem zunanjem kvadrantu, redkeje v preostalih kvadrantih.<sup>3</sup>

*Hamartomi* (ali adenofibroliipomi ali fibroadenolipomi ali lipofibroadenomi) imajo tudi lahko značilen "benigen" videz- ostro omejen tumor z zunanjo kapsulo. Vsebujejo celice tkiva normalne dojke (maščoba in fibroglandularno tkivo), vendar je njihova razporeditev nepravilna in drugačna kot v preostalem delu dojke, poteka v obliki vrtinca.<sup>2,4</sup>

*Lipomi* so benigni tumorji z ostro omejeno tenko, kapsulo, v njih pa je maščobno tkivo, brez fibroglandularnih zgostitev.

Kalcinirana "oljna cista" ima značilno kalcinirano ovojnico, oblikovano kot jajčna lupina.

Tipični *fibroadenom* dobro omejen od okolnega tkiva, z grobo, v obliki koruze pokovke (popcorn) oblikovano kalcinacijo v tumorju (običajno na obrobju), tudi sodi v skupino benignih lezij v dojki.

Mamografija je metoda izbora za diagnostiko naštetih tumorjev. Standardni mamogrami v dveh projekcijah zadoščajo za dokončno diagnozo, dodatna obdelava v teh primerih ni potrebna.

### Okrogle lezije v dojkah, pri katerih je nujna dodatna diagnostična obdelava

Najpogostejše okrogle lezije v dojkah so ciste ali pa fibroadenomi. Oboji so lahko okrogli, ovalni, samostojni ali številnejši, lahko so le v eni ali pa v obeh dojkah. Praviloma so dobro omejeni od okolice, ponekod pa je razmejitev težja zaradi superpozicije okoliškega žleznega tkiva. Tudi gostota cist in fibroadenomov je praviloma enaka gostoti žleznega tkiva.<sup>2</sup>

## Ciste

Ciste nastanejo kot posledica povečanja in dilatacije lobulusov ali laktifernega duktusa. Žlezno tkivo dojke je pod vplivom hormonov od pubertete do menopavze. Zaradi labilnosti tkiva ali hormonske stimulacije nastajajo v dojki patološki procesi, ki potekajo sočasno, zaporedno in se ponavljajo. Rezultat teh procesov je benigna displazija ali fibrocistična bolezen ali nastanek cist.<sup>5</sup> Te enostavne ciste so običajno številne, lahko nastajajo kadarkoli po puberteti, največ med 30. in 50. letom. V menopavzi so redke. Njihova velikost je različna, od mikrocist do velikih cist s premerom do 10 cm. Ciste se praviloma spontano zmanjšajo po menzesu, povečajo pa se pred menstruacijo. Lahko se razvijejo v postmenopavzalnem obdobju kot posledica nadomestne terapije z estrogeni.<sup>2,4,6</sup>

Komplicirane ciste so skupek ali konglomerat cist, kjer s slikovno diagnostiko ali kliničnim pregledom najdemo vnetje, krvavitev ali tumorsko spremenjeno tkivo v steni ali lumnu ciste. Tudi cistične votline s krvavkasto in nekrotično vsebino pri karcinomih imenujemo komplicirane ciste.<sup>1,2,4</sup>

Enostavne ciste vsebujejo bistro ali rumenkasto tekočino ali transudat, obdane so z enoslojnim epitelom. Kalcinacije pripomorejo k diferencialni diagnozi med cistami in fibroadenomi. Včasih vidimo tanek, kalciniran rob v obliki jajčne lupine v steni ciste. Redkeje je v cistični vsebini kalcijeva usedlina – kalcijevo mleko.

### Diagnoza

Pri kliničnem pregledu dojk ciste otipamo kot premične tumorske mase z gladkimi robovi. Včasih so trde, čvrste, lahko pa tudi stisljive.

Pri skupku več cist ali konglomeratu, obdanem z vnetnim tkivom je klinično palpatorno razlikovanje med cistami in maligno raščo nemogoče.<sup>2</sup>

Ultrazvok je metoda izbora pri diagnostiki cist pri ženskah, ki so stare manj kot 35 let. Potrdi nam, ali je klinično tipljiv tumor resnično cista. Ta je videti kot okrogla ali ovalna tumorska formacija z gladkimi robovi, napolnjena s tekočino, brez notranjih odbojev. Distalno od ciste je izrazita pospešitev ultrazvočnih valov.

Skupek cist s tenkimi septami, nepravilno, neostro robovno steno z ultrazvočno vidnimi polnitvenimi defekti ali intracistično tumorsko maso pa zahteva histološko ali citološko preverjanje.<sup>1,2</sup>

Pri ženskah, starih nad 35 let, še zlasti pa nad 40. letom starosti, sta za diagnostiko potrebna tako mamografija kot ultrazvok. Rentgenski pregled lahko odkrije malignen tumor ob cisti. Ultrazvočno lahko spregledamo majhen ali neinvaziven karcinom.<sup>2</sup>

Rentgensko – mamografsko je cista videti kot okrogla ali ovalna homogena tvorba, ki je od okolice ostro omejena. Cista je lahko tudi delno ali pa v celoti prekrita s parenhimom dojke, videti je kot nespecifičen tumor ali pa se v parenhimu "skriva" in je z rentgenskim posnetkom ni mogoče določiti. Večkrat okoli cist vidimo tudi tanek (do 1 mm) radiolucen rob – "halo-sign", ki je stisnjeno okoliško maščobno tkivo.

Tankoigelna aspiracija je dobra in poceni metoda za potrditev palpatorne diagnoze ciste. Lahko jo napravi klinik ali radiolog, aspiracija je diagnostična in terapevtska. Kadar tumor po aspiraciji v celoti izgine, aspirat pa ima "benigen" videz – bister, prozoren ali rumenkast, citološki pregled ni nujno potreben,<sup>1,2</sup> mnenja različnih strokovnjakov o tem pa so deljena. Na Onkološkem Inštitutu v Ljubljani opravimo citološko preiskavo tudi pri takih aspiratih. Praviloma vsebino pošljemo na citološko preiskavo, če je aspirat ciste rjavkaste ali črne barve ali pa je zgoščen in vsebuje beljakovine ali hemoglobinske razgradne produkte. Citološki pregled aspirata je nujen pri krvavkasti ali nekrotični vsebini.<sup>1,2,6</sup>

## Fibroadenomi

Fibroadenomi so najpogostejši trdni benigni tumorji dojk, nastajajo med 30. in 50. letom starosti. Sestavljeni so iz vezivnega in žleznega tkiva v različnih razmerjih, rastejo ob hormonalni stimulaciji, zmanjšajo se v menopavzi. Redkeje so večji od 3 cm. Večkrat so fibroadenomi lobulirani zaradi različne hitrosti rasti posameznih sestavin.<sup>4,6</sup> Fibroadenomi zrastejo iz žleznega, fibrocističnega tkiva dojke, iz sklerozantne adenoze. V fibroadenomih lahko najdemo tudi duktalno hiperplazijo, redko karcinom in situ ali pa invazivni karcinom.<sup>2,6</sup> Fibroadenom je benigni tumor, v redkih primerih (0,1 do 0,3 %) se lahko preobrazijo v malignega.<sup>7</sup>

Kalcinacije so pogostejše v postmenopavzalnem obdobju, ko fibroadenomi degenerirajo; na rentgenskih posnetkih lahko vidimo različne oblike kalcinacij:

- celotni fibroadenom lahko kalcinira, okoliškega tkiva ni videti;
- groba, kot pokovka oblikovana kalcinacija na robu fibroadenoma;
- točkaste kalcinacije;
- linearne kalcinacije;
- granularne, pleomorfne kalcinacije, manjše od 2 mm;

## Diagnoza

Na rentgenogramih je fibroadenom videti kot ovalna, lobulirana ali okrogla omejena tvorba, ki je ostro ločena od okoliškega tkiva. Tumor je lahko obdan tudi z lucentnim robom ("halo-sign").

Fibroadenom je lahko delno prekrit z gostim parenhimom dojke in je videti kot semikonveksna zgostitev, včasih pa je tudi v celoti prekrit in ga z mamogrami ni mogoče ločiti.

"Stari" fibroadenomi se skrčijo, postanejo nepravilni, nejasni in so diferencialno-diagnostični problem.

Pri mladih ženskah lahko fibroadenom močno zraste, imenujemo ga "giant fibroade-

noma". Histološka sestava je enaka kot pri majhnem fibroadenom, možnost maligne preobrazbe je pri obeh enaka.<sup>2</sup>

Pri mamografsko tipičnem, kalciniranem fibroadenom dodatna diagnostična obdelava ni potrebna.

Pri mamografsko ostro omejenem, okroglem, ovalnem ali rahlo lobuliranem tumorju je ta zelo pogosto benigni tumor – fibroadenom (v 98 % primerov). Potrebno je mamografsko sledenje tumorja po 6., 12., 24., in 36. mesecih.<sup>2</sup>

Za razlikovanje med tekočinsko formacijo in trdnim tumorjem je praviloma potrebna ultrazvočna preiskava. Fibroadenom ima ultrazvočno značilno podobo ovalnega tumorja, vzdolžna os je ponavadi vzporedna z ultrazvočno sondo. Robovi so gladki, z akustično senco ali brez nje, lahko tudi z dorzalno akustično pospešitvijo. Fibroadenomi so pod sondo dobro pomični in delno stisljivi.

Ultrazvok nam vedno ne pojasni etiologije tumorske mase, potrebna je tankoigelna biopsija, bodisi pod rentgenskim nadzorom (stereotaktična punkcija) ali s pomočjo ultrazvoka.<sup>8,9</sup>

Majhne in sklerozirane fibroadenome, ki so citološki punkciji težko dostopni, lahko dokažemo tudi z magnetno resonanco (T2 obtežena slika s paramagnetnim kontrastnim sredstvom).<sup>2</sup>

### **Redki dobro omejeni okrogli in ovalni tumorji v dojkah**

*Solitarni intraduktalni papilomi* povzročijo omejeno razširitev duktusa, ki ga na mamogramih vidimo kot okroglo, ostro omejeno lezijo. Papilom povzroča tudi izcedek (bister, serozen, krvavkast) iz mamile. Dokažemo ga z duktografijo.

*Filoidni tumor-* (cistosarkoma filoides) je maligni mezenhimijski tumor, podoben fibroadenom. Vsebuje celularne in epitelne elemente, lahko tudi cistične votline. Raste hi-

tro, lahko tudi do velikosti 10 cm v premeru. Približno 5 % filoidnih tumorjev ima maligni potencial – možnost metastaziranja maligne stromalne komponente.<sup>2,4</sup> Na rentgenskih posnetkih je filoidni tumor videti kot okrogla, ovalna, neznatno lobulirana tumorska formacija brez kalcinacij.<sup>2</sup>

*Primarni limfomi* v dojkah in tumorji mezenhimskega tkiva (osteosarkomi, fibrosarkomi, liposarkomi) so hitrorastoči tumorji, običajno ostro omejeni, brez kalcinacij. Včasih pri limfomih vidimo tudi posamezne spikulacije na robovih.<sup>1,4</sup>

*Metastaze* v dojkah so najbolj pogoste pri malignih melanomih, redkeje pri levkemiji, ovarialnem karcinomu, sarkomih mehkih tkiv ter pri gastrointestinalnih in genitourinarnih malignomih. Te dobro omejene lezije ali tumorji so lahko posamezni ali pa številni v eni ali obeh dojkah in so lahko videti kot številne ciste ali fibroadenomi. Spikulacij pri metastazah ne najdemo, izjema so kalcinacije pri metastazah ovarialnih tumorjev (psamomatozne kalcinacije).<sup>4</sup>

*Hematomi* v dojkah so posledica travme, na mamogramih so na začetku videti kot slabo omejene lezije, sčasoma pa se hematoma organizira in postane dobro omejen od okolice. V njem se tu in tam pojavijo kalcinacije. Ultrazvočno organiziran hematoma je videti kot hiperehoična tumorska formacija.

*Karcinomi* imajo izjemoma tudi obliko dobro omejene okrogle ali ovalne lezije v dojkah. Najpogostejši so mucinozni, sledijo medularni in papilarni karcinom. Redko so podobnega videza invazivni duktalni karcinom, duktalni karcinom in situ ter invazivni lobularni karcinom.<sup>4,8,10</sup>

Intracistični papilarni karcinom je praviloma ostro omejen, invazivni pa je videti kot skupek ostro omejenih tumorjev, ki ležijo v celotnem kvadrantu dojke.<sup>2,4</sup>

Ultrazvočna preiskava ostro omejenega karcinoma običajno pokaže hipoehoično solidno tumorsko maso z akustično senco ali brez nje in ponekod z neostrim robom. Taka lezija

je vedno sumljiva za malignom, ki pa jo lahko zamenjamo s klasičnim fibroadenomom, saj ima ultrazvočno podoben videz.<sup>2</sup> Zato je nujna citološka punkcija in verifikacija.

### Zaključek

Domala vse okrogle, ostro omejene lezije v dojkah, ki so vidne na mamogramih, lahko pojasnimo s standardimi rengenološkimi preiskavami, ultrazvokom, tankoigelno biopsijo pod ultrazvočnim ali rentgenskim nadzorom (stereotaksija).

Pri preiskovankah pa je kljub dokazani benigni leziji včasih potrebna še kirurška biopsija. Nekatere bolnice se nelagodno počutijo, vedoč da imajo tumor v dojki, teži jih strah pred rakom. Težko se sprijaznijo z opazovanjem v časovnih presledkih, čeprav jih natančno poučimo o naravi benignega tumorja. Te bolnice vedno želijo, da jim tumor odstranimo, in pri njih je kirurška biopsija nujna. Za kirurško odstranitev tumorja se odločimo tudi pri preiskovankah, ki sodijo v skupino z velikim tveganjem. Sem sodijo preiskovanke z obremenjujočo družinsko anamnezo, iz katere je razvidno, da je mati ali sestra obolela za rakom na dojki.

### Literatura

1. Homer MJ. Benign lesions in the breast. In: Homer MJ. *Mammographic Interpretation*. 2nd ed. New York: McGraw-Hill Comp; 1997. p. 83–110.
2. Heywang-Kobrunner SH., Schreer I., Dershaw DD. Benign breast disorders. In: Heywang-Kobrunner SH, Schreer I, Dershaw DD. *Diagnostic Breast Imaging*. Stuttgart-New York: Thieme; 1997. p.141–92.
3. Meyer JE, Ferraro FA, Frenna TH. Mamographic Appearance of Normal Intramammary Lymph Nodes in Atypical Location. *AJR* 1993; 779-80.
4. Evans PW. Breast Mases Appropriate Evaluation, The Radiological Clinics of North America, *Breast Imaging*, Number 6, Philadelphia: W. B. Saunders Company, November 1995
5. Us- Krašovec M. Citopatološka preiskava v diagnostiki patoloških procesov v dojki. *Zbornik: Diagnostika raka dojki*, Maribor 1996
6. Sickles EA.. Evaluation of Breast Mases, Breast Imaging Today and Tomorrow, *The American Association of Physician Specialists in Joint Sponsorship*, New Mexico 1997
7. Sickles EA, Management of Probably Benigen Breast Lesion, The Radiologic Clinic of North America, *Breast Imaging*, Number1, Philadelphia: W.B. Saunders Company, Januar 1992
8. Parker SH. Needle Biopsy Techniques, The Radiologic Clinics of North America. *Breast Imaging*, Number 1, Philadelphia: W. B. Saunders Company, January 1992
9. Taveras J M. Ferrucci J T. Radiology, Diagnosis Imaging Intervention, 1, *Introduction to Breast Imaging*. J.B. Lippincout Company 1995; p. 1-7
10. Tabar L. Breast Imaging and Interventional Procedures. *ESDIR*, Turku, Finland. May 29-31, 1996. D1-D57

## Diagnostika difuznih procesov v dojki: Problem goste dojke

### Diagnosis of the diffuse processes in the breast: A problem of dense breast

Maksimiljan Kadivec, Kristjana Hertl, Tomaž Vargazon

Oddelek za radiologijo, Onkološki inštitut, Ljubljana

**Povzetek:** S problemom goste dojke se pogosto srečujemo pri mamografski diagnostiki dojk. Čeprav sta se mamografska oprema in tehnika v zadnjem času izboljšali, je mamografsko gosta dojka še vedno diagnostični problem. Še vedno obstaja velik delež spregledanih karcinomov pri mamografsko gostih dojkah. Zato pri odkrivanju raka na dojki uporabljamo nove metode kot sta ultrazvok in magnetna resonanca ter radioizotopske metode.

**Ključne besede:** dojka, novotvorbe-diagnostika; mamografija; ultrasonografija dojk; magnetna resonanca slikovna; radioizotopi

**Abstract:** In mammographic diagnosing we often encounter a dense breast problem. Although the equipment and techniques in mammography have improved considerably in the recent years, the problem of establishing a diagnose in the dense breast with mammography has remained unsolved. There is a considerably great percentage of the carcinomas in the dense breast which mammography could not detect. Therefore, new methods in the detection of breast cancer, i.e. ultrasonography, magnetic resonance and radionuclide imaging, have been introduced.

**Key words:** breast neoplasms-diagnosis; mammography; ultrasonography, mammary; magnetic resonance imaging; radioisotopes

#### Uvod

Mamografsko so dojke goste, ne da bi bila koža zadebeljena v naslednjih primerih: v določenem življenjskem obdobju (npr. v mladosti), pri doječih ženskah, pri ženskah, ki dobivajo nadomestno hormonsko terapijo, pri ženskah z benignimi motnjami na dojkah.<sup>1</sup>

Bolezensko pa so dojke lahko goste difuzno ali omejeno, enostransko ali obojestransko

in imajo zadebeljeno kožo: pri vnetjih dojke, pri difuzno rastočem karcinomu in vnetnem karcinomu dojke in zelo redko, izjemoma v difuzni obliki pri obolenjih limfnega sistema (ne-Hodgkinovem limfomu, levkemiji, zelo redko pri Hodgkinovem limfomu), plazmocitomu ter pri difuznih metastazah v dojkah. Dojka je lahko difuzno gostejša pri limfnem zastoju (po operaciji – odstranitvi pazdušnih bezgavk), pri venoznem zastoju, po obsevanju dojke.<sup>2,3</sup>

V tem sestavku bomo obravnavali predvsem mamografsko goste dojke pri patoloških procesih.

### Vnetni procesi v dojkah (mastitis)

Mastitis je pogosto povezan z vnetnim psevdotumorjem (infiltratom, abscesom, granulomom). Ti lahko posnemajo maligne procese, predvsem vnetni karcinom. Patogenetsko in klinično razlikujemo *poporodni mastitis*, *nepoporodni mastitis*, *specifični granulomatozni mastitis*, *glivična in parazitska vnetja dojke*.<sup>2</sup>

*Akutni poporodni mastitis* nastane med nosečnostjo in laktacijo. Navadno je bakterijski, infekcija se širi po mlečnih vodih in limfnih poteh, običajno zaradi zastoja mleka. Ob nepravilni terapiji lahko preide v *subakutni ali kronični mastitis*.<sup>3</sup> Pri tem lahko nastanejo abscesi ali fistule. Je odporen na terapijo. Kronični nebakterijski mastitis se pogosto nepravilno imenuje »*plasma cell mastitis*«, čeprav navadno ne najdemo plazmatk v področju vnetja.<sup>1</sup> V bistvu gre za *kronični granulomatozni mastitis*. Navadno nastane pri starejših ženskah in je odporen na terapijo. Nastane zaradi zastoja izločkov v dilatiranem mlečnem vodju in pronicanja izločkov v periduktalno oporno tkivo. Nastanejo »galaktooforit« (podolgovate kalcinacije) in popolna obliteracija mlečnega voda. Lahko pride do fibroznih sprememb in uvlečenja prsne bradavice.

Nepoporodni mastitis in subakutni mastitis je potrebno bolj skrbno spremljati in diagnosticirati kot akutni poporodni mastitis. Predvsem je potrebno izključiti vnetni karcinom. Če je mamila uvlečena ali zatipamo zadebelitev žleznega tkiva, moramo ugotoviti, ali ne gre za difuzno rastoč malignom.

Pri akutnem mastitisu učinek terapije navadno spremljamo z *ultrazvokom* in ugotavljamo, ali so nastali abscesi v dojki. Če zdravljenje ni učinkovito, naredimo mamografijo in prosto punkcijo dojke oziroma vnovični ultrazvočni pregled ter punkcijo dojke, vodeno z ultrazvokom.<sup>2,5</sup> Pri *akutnem mastitisu* se pri mamografiji vidi zadebelitev kože (bolj v kavalnih delih dojke in okoli mamile). Gostota dojke je difuzno povečana, edem zabriše

strukture v dojki (najbolj ob mamili in za njo). Edem zajame vse podporno tkivo, tudi Cooperjev ligament. Absces se vidi kot slabo diferencirana zgostitev – formacija. Nobena sprememba pri *mamografiji* pa ni tako značilna, da bi lahko ločila akutno vnetje od vnetnega karcinoma dojke.<sup>1</sup> Mikrokalcinacije pri mamografiji stopnjujejo sum, da gre za malignom.

Pri *subakutnem ali kroničnem mastitisu* je lahko pri mamografiji koža dojke zadebeljena, zgostitve leže subkutano ali prepektorarno, vidni znaki pa so: difuzna ali lokalizirana povečana gostota dojke, retrakcija mamile, nastanek brazgotin in fistul, za katere pa ni nujno, da so vidne v gosti dojki. Lahko nastanejo mamografsko značilne kalcinacije. Kalcinacije leže intraduktalno, v stenah mlečnih vodov ali ob njih. Oblike so različne: tanke in podolgovate, dolge nekaj mm; podolgovate s središčnimi lucencami – razredčitvami; okrogle; lahko so dolge ter sledijo vodom in njihovim strukturam (lahko so podobne malignim kalcinacijam). Če so navzoče kalcinacije, ki so značilne za mastitis, imenovan plasma cell, ob njih pa je vidna sumljiva formacija, porušena arhitektura ali uvlečena mamile, moramo nujno nadaljevati diagnostični postopek.<sup>2</sup>

*Ultrazvočno* se pri akutnem mastitisu vidi, da je koža zadebeljena, povečana je ehogenost v podkožju, ločljivost med podkožjem in žleznim tkivom pa je slaba. Pri akutnem mastitisu z ultrazvokom spremljamo učinek terapije, ugotavljamo nastanek abscesov. Pri *subakutnem in kroničnem mastitisu* lahko vidimo dilatirane vode, abscese ali fistule kot hipoehogene strukture.<sup>3</sup> Pri magnetno resonančnem slikanju (MRS) se vnetne spremembe difuzno obarvajo s kontrastnim sredstvom. V *akutni fazi* je obarvanje srednjemočno do močno, včasih hitro ali pa počasno. V *subakutni ali kronični fazi* je obarvanje pozno in srednje intenzitete. Absces se ne opacificira s KS (kontrastnim sredstvom) v centru, stena pa se s KS dobro opacificira.<sup>2</sup> Obarvanje s KS pri MRS ni značilno, zato z metodo MRS ne moremo ločiti vnetja od malignoma.<sup>4,5</sup>

*Diagnostični algoritem:*

- *akutno vnetje:* klinični pregled – terapija – spremljanje terapije z UZ – terapija neuspešna – mamografija – prosta tankoigelna punkcija;
- *subakutno, kronično vnetje:* klinični pregled – mamografija – UZ – tankoigelna punkcija sumljivih formacij, sprememb.

**Difuzni karcinom in vnetni karcinom**

Najbolj pogosto od vseh karcinomov raste v difuzni obliki *lobularni karcinom in situ* (Lobular carcinoma in situ – LCIS), ki je druga najpogostejša vrsta raka.

To je oblika karcinoma, ki ne raste prek bazalne membrane, zato ne metastazira.

Verjetnost, da se bo razvil invazivni karcinom, je pri LCIS večja. Po sedANJI klasifikaciji LCIS ni pravi karcinom, ampak lobularna atipija. Pogostnost LCIS je 0,8–6 %. Pogosto je multicentričen (do 50 %) in obojestranski (30 %). Raste počasi, več let je lahko nespremenjen.<sup>2</sup>

*Mamografsko* so pri difuzno rastočem karcinomu lahko vidne difuzne mikrokalcinacije, difuzno povečana gostota dojke (le-ta je hiperdenzna v primerjavi z nasprotno dojko), asimetrično povečana gostota v primerjavi z nasprotno stranjo, sprememba oblike dojke, zadebeljen Cooperjev ligament, porušena struktura dojke, zadebeljena koža.<sup>2</sup>

*Vnetni karcinom* dojke ima zelo slabo prognozo. Lahko zraste katerekoli vrste raka na dojkah. Diagnozo pri nas postavimo s pomočjo tankoigelne proste punkcije dojke. Vidni so embolusi tumorskih celic v limfatičnih žilah. Zato se razvije edem, eritem, opazna pa je tudi povišana temperatura dojke. Vnetnega karcinoma ne zdravimo kirurško, dokler se ne skrči po kemoterapiji in obsevanju.

*Mamografsko* je pri vnetnem karcinomu koža zadebeljena, trabekule so zadebeljene v podkožju in tudi prepektorarno. Struktura je zbrisana zaradi edema. Ti znaki so podobni kot pri vnetju, zato je navzočnost značilnih

mikrokalcinacij pomemben znak malignosti.<sup>2</sup>

*Ultrazvok* je najpomembnejša diagnostična metoda, ki dopolnjuje mamografijo, je prvi v nadaljnem diagnostičnem postopku.<sup>6</sup> Uporabljamo ga za ugotavljanje malignosti pri sumljivem palpatornem izvidu v mamografsko gosti dojki. Koža je zadebeljena, zadebeljen je Cooperjev ligament, vidne so edematozne spremembe v podkožju. Tekočinske kolekcije so lahko vidne ob intersticijskih septah. V parenhimu so lahko vidna jedra, ki nam olajšajo izbiro mesta punkcije.<sup>2,3</sup>

Pri *magnetno resonančnem slikanju* (MRS) dobimo difuzno obarvanje s KS v 10 -15 % primerov. Pri polovici primerov gre za difuzno rastoč malignom, v preostalih primerih pa za fibrocistično tkivo, včasih pa obarvanje vnetno spremenjenega tkiva. MRS ima pomembno vlogo v diagnostiki malignomov, vendar zaenkrat le kot dopolnilna metoda. Difuzno obarvanje s KS lahko pomeni, da gre za difuzno rastoč karcinom, vendar ga ne dokazuje. Tako obarvanje lahko povzroči tudi lokalno rastoči tumor, obdan z benignim tkivom, ki se dobro obarva.

*Diagnostični algoritem:* klinični pregled – mamografija – ultrazvok – tankoigelna citološka punkcija ali histološka punkcija – kontrolna mamografija – MRS.

**Obolenja limfatičnega tkiva v dojki**

Malignomi v dojki, ki izvirajo iz limfatičnega tkiva so *ne-Hodgkinov limfom*, *levkemija*, redkeje *Hodgkinov limfom*; izredno redko pa so hematogene izvora – *plazmocitom*.

Navadno so ta obolenja v lokalni obliki, le redko pa so v difuzni obliki. *Mamografsko* je pri difuzni obliki koža zadebeljena, potek trabekul nepravilen, zbrisana, dojka ima večjo gostoto. Včasih so povečane pazdušne bezgavke. *Ultrazvočno* je koža zadebeljena, neznatno je difuzno zmanjšana ehogenost parenhima. *MRS:* Vidno je difuzno neznatno obarvanje s KS. Diagnozo limfoma ponavadi



postavimo šele po citološki ali histološki punkciji.<sup>2</sup>

*Diagnostični algoritem:* klinični pregled – mamografija – ultrazvok – citološka ali histološka punkcija.

### Metastaze

Metastaze so lahko fokalne, redko pa rastejo v difuzni obliki. Najbolj pogosto so v difuzni obliki pri *ovarijskem karcinomu*, ta oblika pa je možna tudi pri drugih malignomih. *Mamografsko* se kažejo kot zadebeljena koža, zadebelitev trabekul, difuzno asimetrično povečana gostota dojke. Metastaze karcinoma s kontralateralne strani so lahko razporejene v difuzni obliki. *Ultrazvočno* je vidna neznačilna zmanjšana ehogenost parenhima, koža je zadebeljena, Cooperjev ligament je hipoehogen in zadebeljen.<sup>2,3</sup>

*Diagnostični algoritem:* klinični pregled – mamografija – ultrazvok – citološka ali histološka punkcija.

### Stanje po operaciji in obsevanju dojke

Skoraj vse bolnice, ki so jim pri operaciji odstranili pazdušne bezgavke in ki so jih po operaciji obsevali, imajo po operaciji akuten limfedem dojke.<sup>7,8</sup> Odvisno od intenzivnosti edema po operaciji je dojka lokalno ali difuzno gosta in zatečena. Tudi serom po operaciji lahko povzroči limfedem.<sup>2</sup> *Radioterapija* povzroči dilatacijo žil, poškoduje kapilare, okvari mikrocirkulacijo. Poveča se transudacija, prav tako vnetje, nastane nekroza maščevja in fibroznega tkiva. To povzroči rdečino kože, njeno zadebelitev in edem cele dojke. V približno dveh letih se spremembe izginejo. Posledice obsevanja so brazgotine, kalcinacije, fibrozne spremembe.<sup>9</sup> *Mamografsko* je dojka gosta, trabekule so zadebeljene, koža je zadebeljena. Če se difuzne spremembe v dveh letih ne zmanjšajo, pridejo diferencialno dia-

gnostično v poštevek sekundarni mastitis, venska staza (odpoved srca, ekspanzivna formacija v mediastinumu ali v pazduhi), karcinomska limfangioza.<sup>2</sup> *Difuzno rastoč recidiv* je zelo težko diagnosticirati. Lahko je multicentričen kot karcinomska limfangioza ali kot difuzno rastoč drobno celični malignom. Gostota dojke se na mamografiji difuzno poveča. Več kot polovica difuzno rastočih recidivov nastane relativno zgodaj po operaciji, raste zelo hitro in nastane navadno pri mladih ženskah.<sup>2</sup>

V začetnem stadiju, je po radioterapiji na ultrazvoku vidna zadebelitev kože, povečana je ehogenost v podkožju, zmanjšana pa je ehogenost žleznega tkiva, normalna struktura parenhima je porušena. Po 1-2 letih se pojavijo fibrozne spremembe v obsevanem tkivu, kar se vidi kot difuzno povečana ehogenost tkiva dojke. Pri *MR slikanju* se 12 mesecev po obsevanju obsevano tkivo in brazgotina po operaciji ponavadi zmerno do dobro opacifitrata s KS. 12–18 mesecev po obsevanju je obsevano tkivo še vedno difuzno, vendar se pozno obarva s KS. Po 18 mesecih po terapiji se difuzno in zapozneno obarvanje s KS vidi le v redkih primerih.

*Diagnostični algoritem:* klinični pregled – mamografija – ultrazvok – MRS (po 18 mesecih) – citološka ali histološka punkcija (če je zdravljenje neuspešno).

### Kdaj slikamo mamografsko gosto dojko?

*Gosta dojka pri asimptomatski bolnici brez dejavnikov tveganja*

Pod 40. letom starosti ni potrebno presejanje, med 40.–50. letom in po 50. letu pa opravljamo mamografijo vsaki dve leti. Boljše je slikati vsako leto (npr. v ZDA), vendar zaradi finančnega položaja v državi in velikih stroškov pri presejanju priporočamo slikanje na dve leti. Pri teh bolnicah ultrazvok dojk in MR slikanje dojk nista indicirana.

*Gosta dojka pri asimptomatski bolnici s povečanimi dejavniki tveganja:*

Povečano tveganje obstaja pri že prebolelem karcinomu na dojki, ob histološko dokazani atipični hiperplaziji, ob karcinomu na dojki v družini – mati, sestra.

Pod 40. letom se za mamografijo odločamo v vsakem primeru posebej, odvisno od dejavnikov tveganja pri posamezni bolnici. Med 40.–50. letom pa priporočamo mamografijo vsako leto. Klinični pregled ima zelo pomembno vlogo, posebno če so dojke zelo goste. Kljub dejavnikom tveganja rutinsko ne opravljamo dodatnih diagnostičnih postopkov. Če je klinični izvid sumljiv, naredimo ultrazvočno preiskavo dojke in če je indicirano, še tankoigelnno punkcijo. MR slikanje ima največjo vrednost pri mamografsko gostih dojkah, kadar hočemo izključiti dodatna jedra v isti dojki ali v nasprotni.

*Gosta dojka s pozitivnim palpatornim izvidom*

Le za 20 % tipnih lezij se izkaže, da so maligne. Najprej napravimo mamografijo. Če so pri mamografiji vidne mikrokalcinacije, sumljiva zgostitev tkiva, sumljiva retrakcija, porušena struktura tkiva, sumljive spremembe v primerjavi s prejšnjimi mamografijami, napravimo ultrazvočno preiskavo dojke in tankoigelnno punkcijo sumljivih sprememb. Ob negativnem ultrazvočnem izvidu naredimo računalniško vodeno tankoigelnno punkcijo pod rentgenskim nadzorom (cytguide). MR slikanje ni prva metoda, ki dopolnjuje mamografijo pri gosti dojki. Primerno je pri brazgotinah in nejasnem palpatornem izvidu. Primerno je tudi takrat, kadar dobimo s preostalimi metodami nasprotujoče si rezultate. Mesto, ki se opacificira s KS, usmerjeno punktiramo pod nadzorom MR. Kadar je izvid pazdušnih bezgavk pozitiven, iščemo primarni tumor v dojki z dodatnimi metodami (UZ in MRS), če na mamogramih ne diferenciramo tumorske formacije v mamografsko gosti dojki.<sup>2,3</sup>

## Zaključek

Kljub modernim diagnostičnim metodam kot sta ultrazvok (UZ) in magnetno resonančno slikanje (MRS), sta klinični pregled in mamografija še vedno osnova pri diagnosticiranju patoloških procesov v mamografsko gostih dojkah.<sup>9</sup> Glede na starost bolnice in dejavnike tveganja ponavljamo klinični pregled in mamografijo in ob pozitivnem palpatornem izvidu oziroma sumljivih spremembah pri mamografiji dopolnimo diagnostični postopek z ultrazvokom, magnetno resonančnim slikanjem in punkcijo sumljivih sprememb v dojkah.

## Literatura

1. Jackson VP, Hendrick RE, Feig SA, Kopans DB. Imaging of the radiographically dense breast. *Radiology* 1993; **188**: 297-301.
2. Heywang SH, Schreer I, Dershaw DD. *Diagnostik breast imaging*. Stuttgart, New York: Thieme; 1997.
3. Friedrich M, Sickles EA. *Radiological diagnosis of breast diseases*. Berlin, Heidelberg, New York: Springer Verlag; 1997.
4. Heywang SH, Beck R. *Contrast enhanced MRI of the breast*. Berlin, Heidelberg, New York: Springer Verlag; 1996.
5. Heywang SH. Contrast – enhanced magnetic resonance imaging of the. *Invest Radiol* 1994; **29**: 94-104.
6. Jackson VP. The current role of ultrasonography in breast imaging. *Radiol Clin N Am* 1995; **33**: 1161-71.
7. Dershaw DD. Evaluation of the breast undergoing lumpectomy and radiation therapy. *Radiol Clin N Am* 1995; **33**: 1147-61.
8. Mendelson EB. Evaluation of the postoperative breast. *Radiol Clin N Am* 1992; **30**: 107-39.
9. Homer MJ. *Mammographic interpretation*. New York: McGraw-Hill; 1996.

## Nekaj napotkov za začetnike Some guidelines for the beginners

Miljeva Rener

Oddelek za radiologijo, Onkološki inštitut, Ljubljana

---

**Povzetek:** Medtem ko je odločitev o morebitnem operativnem posegu pri tipljivih spremembah odvisna predvsem od kliničnega vtisa in se klinik včasih odloča ne glede na izvide slikovne diagnostike, velja za netipljive spremembe, da se odločamo predvsem glede na mamografsko ugotovljeno stopnjo sumljivosti, včasih ne glede na citološki ali celo histološki izvid. Seveda mora biti radiolog seznanjen s šibkimi stranmi vsake posamezne preiskave.

**Ključne besede:** dojka, novotvorbe; kirurgija; mamografija

**Abstract:** While in case of palpable changes in the breast, the decision on surgical treatment primarily depends upon the clinical examination and a clinician can draw a conclusion without taking account of image diagnosis, in non-palpable changes in the breast, the decision is based on the suspicion confirmed by mammographic findings, sometimes even without considering cytologic or histologic findings. A radiologist should, of course, be well acquainted with the disadvantages of any examination technique.

**Key words:** breast neoplasms-surgery; mammography

---

### Tipljive spremembe

Praviloma so tipljive spremembe domena klinika, netipljive pa radiologa, vendar se obe področji prepletata.

Vsako tipljivo spremembo moramo skrbno primerjati s slikovno diagnostiko. Ko primerjamo lego, moramo upoštevati, da je položaj dojke pri slikanju drugačen od položaja pri kliničnem in tudi pri ultrazvočnem pregledu. Posebej moramo upoštevati spremembo lege pri slikanju v mediolatero-poševni (MLO) projekciji, tako da je najbolje, če določimo lego vidne spremembe s stransko projekcijo. Še posebno skrbno moramo preverjati, ali na po-

snethkih vidna sprememba res ustreza tipljivi spremembi in, ali se vse te spremembe ujemajo z ultrazvočnim izvidom.<sup>1</sup>

Velika razlika v velikosti tipljive in mamografsko vidne spremembe govori v prid malignomu in nasprotno, če večja mamografsko vidna sprememba, na primer asimetrija, ni tipljiva, je bolj verjetno benigne narave ali gre celo za normalno različico. Seveda so tudi izjeme: pri mucinoznih in medularnih karcinomih se tipljiva in vidna velikost ponavadi ujemata in jih tako zaradi mamografskega kot tudi ultrazvočnega videza kaj lahko zamenjamo za ciste ali benigne tumorje.

Pri tipljivih in citološko dokazanih malignomih je najpomembnejša radiologova naloga, da skuša čim bolje določiti obseg tumorja in s tem pomagati kliniku pri odločitvi o vrsti

zdravljenja in o obsežnosti operacije. Iščemo netipljiva jedra v istem kvadrantu (multifokalna) in v drugih kvadrantih (multicentrična) v isti in tudi v drugi dojki. Ekstenzivna intraduktalna komponenta (EIC) je lahko precej bolj obsežna kot tipljivi tumor. Z večanjem intraduktalne komponente se večja tudi verjetnost recidiva po ohranitvenem kirurškem posegu.<sup>2</sup>

Posebno poglavje so metastatsko povečane bezgavke v aksili, katerih izvor iščemo v dojkah. Razpoznavna teh sprememb v dojkah je praviloma zelo težavna. Na mamografskih posnetkih so tumorji te vrste komaj vidni in nenavadnih oblik. Mamografijo moramo pogosto dopolnjevati z ultrazvokom in s tankoigelno citološko punkcijo vsake, čeprav le nekoliko drugačne spremembe, kot je normalno tkivo. Na tem področju veliko obeta magnetna resonanca.

Tipljive spremembe obravnavamo drugače pri mlajših kot pri starejših ženskah. Pri ženskah, mlajših od 30 let so najpogostejše spremembe fibroadenomi. V naši ustanovi tipljive spremembe najprej punktira citolog. Če gre za cisto, se diagnostika ponavadi zaključí. Naslednji diagnostični korak pri nejasnem palpatornem izvidu je ultrazvok. Vsako ultrazvočno vidno lezijo razen tipične ciste tudi ultrazvočno vodeno punktiramo. Ob negativnem, morda tudi neopredeljenem ultrazvočnem izvidu, včasih in bolj izjemoma (upoštevaje izvid morebitne citološke punkcije), odvisno od resnosti kliničnega vtisa, prizadeto dojko tudi slikamo, vendar ne pred 20. letom starosti, ko je verjetnost karcinoma izredno majhna, blizu ničle. Dojka je pri mlajših ženah res gosta in nepregledna, vendar mikrokalcinacije v tem starostnem obdobju do približno 40. leta pomenijo predvsem malignom.<sup>3,4</sup>

Po 35. letu se odločamo najprej za mamografijo, ki jo po potrebi dopolnjujemo s preostalimi slikovnimi metodami. Za slikanje se odločamo na osnovi kliničnega vtisa in obremenilnih dejavnikov.

## Netipljive spremembe

Pri ženskah z večjimi obremenilnimi dejavniki naj bi pričeli slikati dojke približno 10 let pred starostjo, ko je bližnja sorodnica obolela, vendar, če ni tipljivih sprememb, ne pred 25. letom starosti.<sup>5</sup>

Bolnice, ki so bile zaradi Mb Hodgkin obsevane, naj bi pričeli mamografirati 8 let po končanem obsevanju.<sup>5</sup>

Po 50. letu slikamo na 2 leti. O slikanju od 40. do 50. leta so mnenja še vedno deljena. Najbolje, da se o pogostnosti slikanja odločamo individualno.

## Mamografija

Mamografija je zlasti po 50. letu starosti trenutno še vedno najboljša metoda za odkrivanje zgodnjih karcinomov. Žal pa nobena diagnostična metoda ni povsem zanesljiva. To velja tudi za mamografijo, ki je lahko v 15-25% napačno negativna. Še posebej to velja za goste, nepregledne dojke, v katerih tumorji lahko dosežejo več kot 2 cm, ne da bi bili vidni.<sup>6</sup>

Tako za tipljive kot za netipljive spremembe veljajo podobni vzroki napačno negativnega mamograma.<sup>7,8</sup>

- Sprememba ni zajeta na posnetek zaradi posebne lege ali slabe pozicije pri slikanju.
- Slaba kakovost posnetka.
- Gosto tkivo dojke prekriva karcinom.
- Napake zaznave.
- Karcinoma ne moremo ločiti od »normalnega« tkiva.

Prve tri probleme lahko popravimo z boljšo tehniko, z dodatnimi posnetki, drugimi projekcijami,<sup>8,9</sup> včasih z ultrazvokom.

Če ležijo lezije precej lateralno ali medialno, poskušamo s »pretiranimi« (»exaggerated«) kraniokavdalnimi (CC) projekcijami.

- Za precej kranialno ležeče spremembe je primerna »pretirano lateralna CC ali XCC« projekcija.

- Za v spodnjih kvadrantih in medialno ležeče lezije je ustrezna »cleavage« projekcija. Lezije globoko v spodnjem notranjem kvadrantu zajamemo z modificirano poševno projekcijo, ko gredo žarki od superolateralne v mediokavdalno smer (SIO).
- Zelo visoko, blizu torakalne stene ležeče spremembe: če aparat to dopušča, kavdokranialna (od spodaj) ali pa »lumpogram«, to je CC projekcija z usmerjeno kompresijo, ki zajame le tkivo zgornjih kvadrantov.
- Za bolj površinsko ležeče je primerna tangencialna projekcija. Za boljši prikaz podrobnosti: usmerjena kompresija in povečava.
- Če je lezija prekrita z gostim tkivom: »rolled-on« projekcija, s katero zgornja in spodnja kvadranta dojke zavrtimo v nasprotno smer.
- Glede na lego lezije naredimo še dodatne, nekonvencionalne projekcije.

Med napake zaznave štejemo očitno spregledane karcinome, ki v literaturi dosežejo do tretjino števila intervalnih karcinomov in karcinome, ki jih zaradi komaj vidnih znakov kaj lahko spregledamo ali pa napačno interpretiramo.<sup>10,11</sup> Napake zaznave lahko nekoliko izboljšamo z dobrimi delovnimi razmerami in z dodatnim izobraževanjem. Pomembno je tudi, da mamografij ne odčitavamo, kadar smo utrujeni ali se nam mudi, saj »urgentna« mamografija ne obstaja.

Najpogosteje spregledani karcinomi ležijo v medialnih predelih dojk, za prsno bradavico in za žleznim tkivom.<sup>10</sup>

Različni avtorji navajajo različne oblike spregledanih karcinomov. Med njimi je nekaj difuzno rastočih karcinomov, nekaj čedalje gostejših zgostitev in nekaj takih karcinomov, ki so benignega videza: naknadno tipljive asimetrije, solitarno razširjen mlečni vod ali več vodov v bližini prsne bradavice, pikčaste, enakomerno velike mikrokalcinacije in okrogle, ostro omejene okrogle lezije pri perin postmenopavzalnih ženskah.<sup>10,11</sup>

Kljub optimalno izpolnjenim zahtevam bo

vedno ostal določen del karcinomov, ki jih s sedanjimi metodami ni mogoče ugotoviti.<sup>7</sup> Še posebej to velja za lobularni karcinom, ki tako preprede tkivo dojke, da na posnetkih ni videti niti posrednih znakov za malignom. Povprečna velikost pri presejanju odkritih intervalnih lobularnih karcinomov je v nekaterih raziskavah znašala približno 4,5 cm.<sup>12</sup> Radiolog, ki se ukvarja z mamografsko diagnostiko, bi se moral zavedati te možnosti.<sup>7</sup>

### Ultrazvok

O dodatnih preiskavah, ki so potrebne za diagnostiko netipljivih sprememb, praviloma odloča radiolog. Za ultrazvok se odločamo predvsem, če skušamo razjasniti mamografsko vidne spremembe: asimetrije, okrogle lezije, strukturni nemir, če spremembe zaradi posebne lege ne moremo zajeti na posnetek; včasih se odločimo za ultrazvok tudi pri mikrokalcinacijah, če ležijo v gosti dojki. Če na mamografskih posnetkih goste dojke ni videti patoloških sprememb, je najdba malignoma pri klinično normalnih dojkah možna, vendar redka.<sup>13,14</sup>

Vloga ultrazvoka je včasih v diagnostiki netipljivih in tudi tipljivih sprememb ključna, zato se moramo zavedati, da je ta preiskava močno odvisna od kvalitete aparata in od znanja in izkušenj preiskovalca, ki ne sme pisati ultrazvočnih izvidov ločeno, ne da bi svoje izvide primerjal z mamografskimi.<sup>13,14</sup> Taka »dvtirna« diagnostika lahko po nepotrebnem zavaja in vodi do nepotrebnih biopsij ali celo do nepotrebnih zastojev v diagnostiki karcinoma.

### Tankoigelna in histološka biopsija

Specifičnost mamografije in ultrazvoka povečamo z rentgensko (Citoguide) in ultrazvočno vodeno tankoigelno biopsijo. Za ultrazvočno vodeno punkcijo se odločamo vedno, kadar

je sprememba ultrazvočno vidna. Za rentgensko vodeno punkcijo se ponavadi odločamo pri maščobno spremenjenih dojkah, kjer so spremembe ultrazvočno težje prepoznavne. V poštev pride tudi, če nismo prepričani, da mamografska sprememba ustreza ultrazvočno vidni leziji. Določene lege, na primer globoko ob torakalni steni in v bližini prsne bradavice, so za rentgensko vodeno punkcijo neugodne.

### Klasifikacija

Čim manjše so maligne spremembe, tem težje jih ločimo od benignih sprememb in včasih celo od normalnega tkiva. Uveljavlja se mnenje, da lahko govorimo le o verjetnosti, da sprememba določene oblike predstavlja malignom.<sup>1,7,16,17</sup> Tako so nastale številne razvrstitve, ki radiološke spremembe uvrščajo v stopnje od 1, to je jasno benignih sprememb, ki jih bomo samo kontrolirali, do 5, ali jasno malignih sprememb, ki jih moramo operativno zdraviti. Vmes so neopredeljene spremembe, ki jih moramo obravnavati individualno. Upošteva anamnezo, klinične izvide in obremenilne dejavnike ter izvide citoloških in/ali histoloških punkcij, jih uvrstimo za kontrole ali operacijo. Naloga in obenem odgovornost radiologa je, da vse izvide poveže med seboj.<sup>18</sup>

Da lahko spremembo uvrstimo glede na stopnjo sumljivosti v posamezne kategorije, moramo dobro poznati zmožnosti vsake posamezne preiskave. Z razvrstitvijo povemo kliniku mnenje o nadaljnjem postopku za sicer raznotere radiološke spremembe.

Radiološka klasifikacija ne odvezuje klinika od nadaljnje diagnostike tipljivih sprememb. O teh se klinik odloča po primerjavi s slikovno diagnostiko, vendar včasih ne glede na radiološke izvide.<sup>19</sup>

Diagnostika netipljivih sprememb v dojkah je izrazito skupinsko strokovno delo, ki zahteva izjemno dobro sodelovanje med radi-

ologom, ki nosi odgovornost za celoten radiološki del, klinikom, ki prvi pregleda žensko v ambulantni, citologom, kirurgom in patologom. Bolnica mora biti seznanjena z vsemi možnostmi. Vloga radiologa z odčitanjem mamograma še ni končana, temveč mora sodelovati v celotnem diagnostičnem postopku do histološke diagnoze in mora biti tudi seznanjen s svojimi rezultati.<sup>20, 21</sup>

### Literatura

- Hall F. Sonography of the breast: Controversies and opinions. *Am J Roentgenol* 1997; **169**: 1635-6.
- Mallek R, Mostbeck GH, Losch AA, Kainz Ch, Baldt M, Czervenska K et al. Die extensiv intraduktale Komponente von invasiven duktalen Mammarkarzinomen- Stellenwert der Mammographie. *RöFo-Fortschr Rontg* 1994; **160**:163-7.
- Hermann G, Janus C, Schwartz IS, Papatestas A, Hermann DG; Rabinowitz J. Occult malignant breast lesions in 114 patients: Relationship to age and the presence of microcalcifications. *Radiology* 1988; **169**: 321-4.
- Wazer DE, Gage I, Homer MJ, Krosnick SH, Schmid C. Age-related differences in patients with nonpalpable breast carcinomas. *Cancer* 1996; **78**: 1432-7.
- Heywang - Koebrunner SH, Schreer I, Dershaw DD. Diagnostic breast imaging. Stuttgart, New York: Thieme; 1997.
- Potchen EJ, Bisesi M, Sierra AE, Potchen JE. Mammography and malpractice. *Am J Roentgenol* 1991; **156**: 475-80.
- Homer MJ. *Mammographic interpretation*. New York, St. Louis, San Francisco: Mc Graw-Hill; 1997.
- Sickles EA. Problem-solving mammography. In: *Breast imaging today and tomorrow*: Santa Fe; 1997.
- Sickles EA. Practical solutions to common mammographic problems: Tailoring the examination. *Am J Roentgenol* 1988; **151**: 31-9.
- Bird ER, Wallace TW, Yankaskas BC. Analysis of cancers missed a screening mammography. *Radiology* 1992; **184**: 613-7.
- Martin JE, Moskowitz M, Milbrath JR. Breast cancer missed by mammography. *Am J Roentgenol* 1979; **132**: 737-9.

12. Holland R, Hendriks JHC, Mravunac M. Mammographically occult breast cancer. *Cancer* 1983; **52**: 1810-9.
13. Gordon PB, Goldenberg SL. Malignant breast masses detected only by ultrasound. *Cancer* 1995; **76**: 626-30.
14. Jokich PM, Monticciolo DL, Adler YT. Breast ultrasonography. *Radiol Clin N Am* 1992; **5**: 993-1009.
15. Adler D, Helvie M, Ikeda D. Nonpalpable, probably benign breast lesions: Follow-up strategies after initial detection mammography. *Am J Roentgenol* 1990; **155**: 1195-1201.
16. Monostori Z, Herman P, Carmody DP, Eacobacci TM, Capece N, Cruz VM et al. Limitations in distinguishing malignant from benign lesions of the breast by systematic review of mammograms. *Surg Gynecol Obstet* 1991; **173**: 438-442.
17. Hall FM, Storella JM, Silverstone DZ, Wyshak G. Nonpalpable breast lesions: Recommendation for biopsy based on suspicion of carcinoma at mammography. *Radiology* 1988; **167**: 353-358.
18. Berg WA. When is core breast biopsy or fine-needle aspiration not enough? *Radiology* 1996; **198**: 313-5.
19. Edeiken S. Mammography and palpable cancer of the breast. *Cancer* 1988; **61**: 263-5.
20. Azavedo E, Svane G, Ringhertz H. The role of the radiologist in screening for nonpalpable breast tumors in Sweden. *Invest Radiol* 1991; **26**: 174-8.
21. Fahardo L, Davis JR, Wiens JL, Trego DC. Mammography-guided stereotactic fine needle aspiration cytology of nonpalpable breast lesions. Prospective comparison with surgical biopsy results. *Am J Roentgenol* 1990; **155**: 977-81.

## Ultrazvočna diagnostika obolenj dojke

### Ultrasound diagnostics of diseases of the breast

Franc Guna

Oddelek za radiologijo, Onkološki inštitut, Ljubljana

---

**Povzetek:** Ultrazvočna preiskava dojke je komplementarna kliničnemu pregledu pri ženskah, ki so mlajše od petintrideset let in imajo znamenja obolenja dojke, pogosto pa je dopolnilna tudi pri nekonkluzivnem mamografskem izvidu. Metoda zmore razlikovati med tekočinskimi in čvrstimi tvorbanami v dojki, z določeno verjetnostjo pa tudi diferencirati čvrste tvorbe same. Posebej pomembno je ločevanje benignih sprememb od malignih, čemur pa se lahko z ultrazvočno preiskavo le bolj ali manj približamo. Predstavljeni so diagnostični algoritem, parametri in kriteriji opredeljevanja bolezenskih sprememb.

**Ključne besede:** dojka, bolezn; ultrasonografija dojk

**Abstract:** Ultrasound diagnostics of breast diseases is a complementary technique to clinical examination of women under 35 in whom symptoms of a breast disease have been observed, as well as to non-conclusive mammograms. With this technique it is possible to distinguish between fluid and solid formations in the breast and, to a certain degree of probability, differentiate the solid ones. While the distinction between benign and malignant changes is particularly important, the ultrasound examination allows more or less only an approximate evaluation of this distinction. Furthermore, the article deals with diagnostic algorithm, parameters and criteria for categorizing the sonographic changes.

**Key words:** breast diseases; ultrasonography, mammary

---

#### Uvod

Ob srečanju zdravnika z bolnikom in njegovo boleznijo je pred vsakim zdravljenjem nujno postaviti diagnozo in če tega ni mogoče napraviti zgolj s kliničnim pregledom, moramo izmed množice ponujenih preiskav izbrati prav tiste, ki so za obolelega ob domnevni bolezn najbolj primerne.

Katerim ženskam in katerim obolenjem dojk je torej namenjena ultrazvočna preiskava – sonomamografija? Kot prva slikovna metoda je namenjena vsem, ki so mlajše od pet-

Naslov avtorja: Franc Guna, dr. med., Onkološki inštitut, Zaloška 2, 1000 Ljubljana, Slovenija.

intrideset let ali pa so noseče in imajo klinično nepojasnjene "težave" z dojkami, bodisi da gre za tipljivo tvorbo ali bolečino v dojki, ki jo morda spremlja tudi rdečina kože. Starostna meja ni postavljena zaradi let samih, temveč zato, ker do tega življenjskega obdobja v dojki prevladuje žlezno tkivo, znotraj katerega so spremembe ali tvorbe bolj vidne z ultrazvočno preiskavo kot pa morda z rentgensko mamografijo. Podobno velja za nosečnost, pri čemer pa je še posebej pomembno, da ne uporabimo slikovne metode z ionizirajočim sevanjem. Sonomamografija pa je namenjena tudi ženskam, starejšim od petintrideset let, kadar ni mogoče dokončno pojasniti spre-



memb, vidnih na rentgenskih mamogramih, pričakujemo pa, da bi bilo to možno s pomočjo te metode. Iz navedenega tudi sledi, da je ultrazvočna preiskava dojke vedno dopolnilna, bodisi pri kliničnem pregledu bodisi pri nekonkluzivni rentgenski mamografiji.<sup>1</sup>

### Zmožnosti sonomamografije

V preteklosti je veljalo mnenje, da je ultrazvočna preiskava dojke namenjena predvsem razlikovanju med tekočinskimi in čvrstimi bolezenskimi tvorbami. Z razvojem sodobne instrumentacije, ki zmore večjo ločljivost, pa tudi z boljšim poznavanjem ultrazvočnih značilnosti obolenj dojke lahko dandanes delno opredelimo tudi čvrste tvorbe same.<sup>2</sup>

### Pristop k preiskavi

Normalna ultrazvočna anatomija dojke, instrumentacija in tehnika preiskave so opisane v drugem sestavku in jih zato na tem mestu ne bomo obravnavali. Nekaj pa je vendarle potrebno dodati: prav nič narobe ni, ampak je celo koristno, da sonolog obolelo dojko najprej orientacijsko klinično pregleda (pri čemer mu lahko pomaga tudi preiskovanca), saj bo včasih ugotovil, da so spremembe bolj zaznavne klinično kot pa ultrazvočno. Podoben pristop velja tudi, ko je sonomamografija dopolnilna pri mamografiji: pred preiskavo je potrebno natančno poznati mamografski izvid in si ogledati spremembe na predstavljenih mamogramih.

### Sonomamografski diagnostični algoritem in parametri

V diagnostiki obolenj dojke je pomembno najprej odkrivanje, nato pa opredeljevanje med benignimi in malignimi spremembami, čemur se seveda tudi ultrazvočna diagnostika

ni odrekla, čeprav je diferenciranje dostikrat bolj izraz želja kot pa možnosti. Sledeč tradicionalnemu pristopu in seveda želji po opredeljevanju, si bomo posebej ogledali sonografske pojave pri benignih, nato pa pri malignih spremembah dojke, pri čemer pa je treba takoj povedati, da meja med njimi velikokrat ni ostra in da dober sonolog ne išče tistega, kar si želi videti, ampak razmišlja in gleda diferencialno diagnostično.

Pri opisovanju in pozneje opredeljevanju bolezenskih tvorb v dojki moramo sistematično registrirati določene parametre, iz katerih je potem možno, z omejeno verjetnostjo, tvorbe tudi diferencirati. Ti parametri se nanašajo na obliko, smer vzdolžne osi, omejitve, površino, notranjo strukturo, gibljivost in stisljivost tvorbe, skladnost ultrazvočno ugotovljenih dimenzij s klinično ugotovljeno velikostjo tvorbe, pa tudi na spremljajoče pojave kot so pospešitev odbojev, dorzalna ter lateralna akustična senca in spremenjena struktura tkiva v okolici bolezenske tvorbe.<sup>3</sup>

Po obliki so bolezenske tvorbe okrogle, elipsoidne, lobulirane ali pa povsem nepravilne:

- Vzdolžna os tvorbe je lahko bolj ali manj vzporedna torakalni steni ali pa ima bolj ali manj anteroposteriorno smer.
- Omejitve od okolice je lahko ostra ali neostra.
- Površina (konture, obrisi) je lahko gladka ali pa nepravilna.
- Odboji so na gladki površini močni, na nepravilni površini pa šibkejši.
- Tvorbe so lahko ehogene kot žlezno tkivo, hipoehogene kot maščobno tkivo ali povsem anehogene.
- Notranja struktura ehogenih tvorb je nadalje lahko uniformna ali pa heterogena.

### Benigne spremembe

#### Ciste

Z ločevanjem tekočinskih od čvrstih tvorb se je pravzaprav začela ultrazvočna diagnostika

dojke. To je tudi danes še vedno prva naloga sonomamografije. Enostavne ciste so anehogene, z dorzalno pojačanimi odboji in lateralnimi refrakcijskimi sencami, ostro omejitvijo do okolice ter gladko površino, ki daje intenzivne anteriorne odboje (Slika 1). Po obliki so okrogle, elipsoidne, lobulirane, znotraj včasih tudi septirane, dostikrat stisljive in vedno pomične. Kadar iz stene ciste prominira v notranjost čvrsta tvorba, je treba pomisliti na papilom ali celo intracistični papilarni karcinom.

#### *Fibrocistične spremembe (mastopatija)*

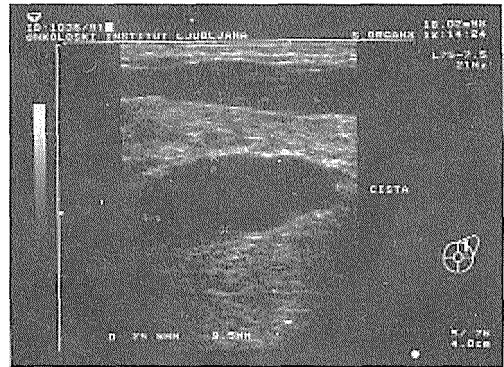
Mastopatija je tako zelo pogost pojav, da so deljena mnenja o tem, ali gre za pravo bolezen dojk ali za regresivne spremembe. Sonografsko jo prepoznamo po izoehogenih, dobro omejenih gomoljih žleznega tkiva, elipsoidnih in trakastih tvorbah hipoehogenega vezivnega tkiva, nekaj milimetrov velikih cistah z anehogeno vsebino pa tudi kot dobro omejene okrogle ehogene tvorbe, ki predstavljajo ciste z gosto vsebino (Slika 2). Posebna oblika so radialne brazgotine in kompleksne sklerozantne lezije, ki so mamografsko videti zvezdaste oblike, ultrazvočno pa so največkrat hipoehogene z nakazano dorzalno akustično senco.

#### *Fibroadenomi*

Večinoma so elipsoidne oblike, daljša os poteka vzporedno s torakalno steno. Od okolice so ostro omejeni, njihova površina je gladka in daje intenzivne odboje. Notranjost je hipoehoga in dokaj homogena (Slika 3). Dostikrat vidimo tudi lateralno refrakcijsko senco. So dobro pomični, včasih tudi kompresibilni. Fibroadenomi lahko tudi kalcinirajo in potem dajejo akustično senco.

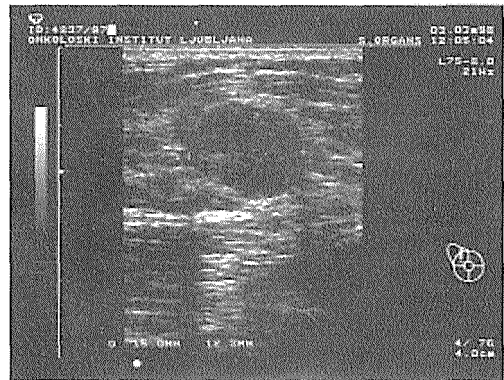#### *Lipomi*

Običajno ležijo pod površino v podkožnem maščevju, so elipsoidne oblike, inkapsuli-



Slika 1. Cista v dojki.

Figure 1. Cyst of the breast.



Slika 2. Cista z gosto vsebino – fibrocistična bolezen (mastopatija).

Figure 2. Breast cyst with inspissated content – fibrocystic disease (mastopathy).

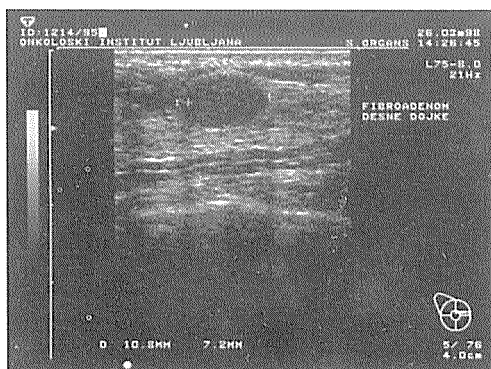
rani, gladke površine, strukturno pa hipoehogeni ali tudi hiperehogeni.

#### *Abscesi*

Abscesi se manifestirajo kot hipoehogene tvorbe (tekočinske kolekcije) okrogle oblike in jih je težko razlikovati od cist z gosto vsebino ali celo od malignomov.

#### *Kronični mastitis*

Običajno ni drugih sprememb kot povečana ehogenost obolelega področja, ki pa je od zdravega tkiva neostro omejena. Včasih je zaznati tudi zadebeljeno kožo.



Slika 3. Fibroadenom.  
Figure 3. Fibroadenoma.

### Brazgotine

Zaradi vse številnejših diagnostičnih in terapevtskih kirurških posegov na dojkah so pogoste tudi postoperativne brazgotine v preostalem tkivu. Ultrazvočno so zaznavne kot hipoehogene tvorbe z dorzalno akustično senco in so lahko podobne malignomu. Radialno potekajoče brazgotine so lahko tudi del mastopatije.

### Maščobna nekroza

Manifestira se kot hipoehogena tvorba, ki je v središču anehogena.

## Maligna obolenja

V začetnem obdobju sonomamografije je veljalo mnenje, da so malignomi dojke okrogle ali nepravilno oblikovane hipoehogene tvorbe, ki so neostro omejene, imajo neravne obrise in dorzalno akustično senco. To je le delno res. Danes vemo, da so malignomi lahko tudi ehogeni, obstajajo pa tudi taki, ki jih namesto akustične sence spremlja dorzalna pospešitev odbojev. Smer vzdolžne osi je pri malignomih običajno orientirana anteroposteriorno oziroma proti torakalni steni, malignomi praviloma niso stisljivi (sonopalpacija) in tudi ne pomični. Arhitektura okoliškega tkiva je dostikrat spremenjena.

Raziskave in opazovanja so pokazala, da je ultrazvočni videz malignoma dojke odvisen od patološke slike, tako makroskopske kot tudi mikroskopske. Ugotovljeno je tudi, da obstaja korelacija med mamografskim in sonografskim videzom malignoma.<sup>4,5</sup>

### Neinvazivni intraduktalni karcinom

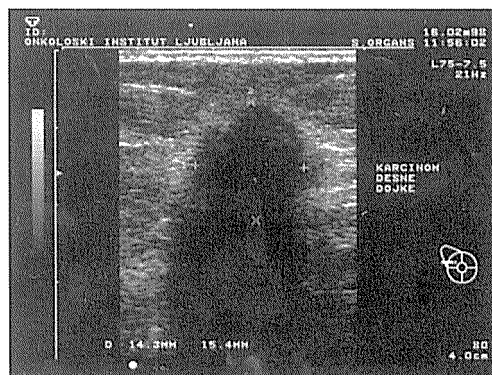
Neinvazivni intraduktalni karcinom, ki se mamografsko manifestira z mikrokalcinacijami, praviloma nima sonomamografskega "ekvivalenta", kar pomeni, da ultrazvočno ni viden. Posredno lahko pomislimo nanj tedaj, kadar vidimo razširjene mlečne vode, ki pozicijsko ustrezajo mamografsko vidnim mikrokalcinacijam.

### Invazivni duktalni karcinom

Tumor je sonomamografsko okrogle ali nepravilne oblike, vzdolžna os poteka proti torakalni steni (je "višji kot širši"), ima hipoehogeno središče in ehogeno, neostro omejeno periferijo.

### Mamografsko zvezdasti (bodičasti) malignomi

Ultrazvočno so vidni tedaj, kadar so veliki več kot pol centimetra. čeprav so histološko lahko različni, je njihov videz podoben: hiperreflektivna periferija z dorzalno akustično senco (Slika 4).



Slika 4. Karcinom dojke.  
Figure 4. Carcinoma of the breast.

*"Okrogli" karcinomi*

Takšno mamografsko sliko dajejo medularni, mucinozni in intracistični papilarni karcinomi. Tudi ultrazvočno so ti tumorji okrogli, hipoehogeni, včasih jih spremlja tudi dorzalna pospešitev odbojev.

*Difuzni infiltrativni karcinom*

Nanj pomislimo tedaj, kadar vidimo difuzno spremenjeno strukturo žleznega tkiva, drugih ultrazvočnih fenomenov pa skorajda ne daje.

*Vnetni karcinom*

Ultrazvočno vidimo zadebeljeno kožo in majhne tekočinske kolekcije znotraj žleznega tkiva.<sup>6</sup>

**Obolele regionalne bezgavke**

Normalnih regionalnih bezgavk ultrazvočno skorajda ni mogoče videti, kadar pa so obolele, jih najpogosteje odkrijemo v pazduhi, ob poteku podključničnega žilja, pa tudi na vratu. Prepoznavne so kot hipoehogene okrogle elipsoidne ali pa povsem nepravilno oblikovane tvorbe.

**Prihodnost sonomamografije**

Mesto sonomamografije v prihodnosti je odvisno od razvoja drugih slikovnih metod in pa seveda od nje same. Z razvojem instrumentacije, ki omogoča vedno večjo ločljivost, se njena vloga vsekakor krepi. Z občutljivo dopplersko metodo ugotavljanja krvnega toka v tumorjih dobimo vpogled v vaskularizacijo, kar pa zaenkrat še nima praktičnega diagnostičnega pomena.<sup>7,8</sup> Ne nazadnje pa bi lahko enako kot za druge ultrazvočne preiskave rekli, da je toliko boljša, kolikor bolj je usposobljen sonolog, ki jo opravlja.<sup>9</sup>

**Literatura**

1. Jokich PM, Monticciolo DL, Adler YT. Breast ultrasonography. *Radiol Clin N Am* 1992; **30**: 993-1009.
2. Stavros AT, Thickman D, Rapp CL, Dennis MA, Parker SH, Sisney GA. Solid breast nodules: use of sonography to distinguish between benign and malignant lesions. *Radiology* 1995; **196**: 123-34.
3. Teubner J. Echomammography: technique and results. In: Friedrich M, Sickles EA, eds. *Radiological diagnosis of breast diseases*. Berlin, Heidelberg, New York, Tokio: Springer; 1997. p.181-228.
4. Zonderland HM, Hermans J, Holscher HC, Schipper J, Obermann WR. Breast imaging. Additional value of US to mammography: profit and loss. *Eur Radiol* 1994; **4**: 511-6.
5. Fornage BD, Toubas O, Morel M. Clinical, mammographic, and sonographic determination of preoperative breast cancer size. *Cancer* 1987; **60**: 765-71.
6. Nishimura S, Matsusue S, Koizumi S, Kashihara S. Architectural distortion of subcutaneous fascial layer in breast tumors: ultrasonographic evaluation. *Ultrasound Med Biol* 1992; **18**: 815-20.
7. Cosgrove DO, Kedar RP, Bamber JC, Murrani BA, Davey JB, Fisher C et al. Breast disease: color doppler US in differential diagnosis. *Radiology* 1993; **189**: 99-104.
8. Madjar H, Prompeler H, Kommos F, Goppinger A. Ergantz der Farbdoppler die Mammadiagnostik? *Radiologe* 1992; **32**: 568-75.
9. Hall FM. Sonography of the breast: controversies and opinions. *Am J Roentgenol* 1997; **169**: 1635-6.

## Intervencijski posegi v dojki Interventional procedures in breast

Tomaz Vargazon, Kristjana Hertl, Maksimiljan Kadivec

Oddelek za radiologijo, Onkološki Inštitut, Ljubljana

---

**Povzetek:** Pregledni članek o intervencijskih posegih v dojkah opisuje potek, indikacije in kontraindikacije pri različnih posegih v dojkah, ki jih opravljamo na Onkološkem Inštitutu v Ljubljani. Praviloma tako pri nas kot tudi v drugih ustanovah v svetu opravlja intervencijske posege izključno radiolog. Tako je mamolog osrednja in ključna osebnost multidisciplinarne mamološke strokovne skupine, v kateri so še izkušen klinik, patolog, citolog in kirurg.

**Ključne besede:** dojka; bolezn; radiografija intervencijska

**Abstract:** This article is a revision about interventions in breast, it describes the procedure, indications and contraindications in different breasts interventions made on Oncological Institut in Ljubljana. According to the regulations the interventions are made only by radiologist in our country, and it is the same procedure on other institutes on the world. That is the reason that radiologist- mammologist is the central and key person of mammological team, composed by the experienced clinics, pathologist, cythologist and surgeon.

**Key words:** breast diseases; radiography interventional

---

### Uvod

Sodoben radiolog, ki se ukvarja s diagnosticiranjem tumorjev v dojkah mora poleg klasične radiologije – mamografije obvladati še celo vrsto dodatnih preiskav. Od neinvazivnih metod ima poleg rentgenskega slikanja najpomembnejše mesto ultrazvok, v zadnjem času pa tudi preiskava dojk z magnetno resonanco in računalniškim tomografom.

Intervencijska mamologija je danes samostojna veda, ki je temeljito spremenila doktrino; želja in cilj mamologa je priti do dokončne diagnoze lezije ali tumorja v dojki brez kirurškega posega. Rentgenolog – mamolog je

tako postal osrednja osebnost v skupini diagnosticiranj tumorjev v dojkah. Mamolog mora temljito poznati klinične probleme, seznanjen mora biti s patologijo in s terapijo tumorjev v dojki.

Na Onkološkem Inštitutu opravljamo celo vrsto intervencijskih posegov: duktografije, tankoigelne biopsije, biopsije s široko iglo pod ultrazvočnim in rentgenskim nadzorom, označitev netipljivih tumorjev z žico pred kirurško ekstirpacijo.

### Duktografija

Duktografija je preprosta in varna kontrastna preiskava laktifernih duktosov – mlečnih izvodil dojke. Napravimo jo pri preiskovan-

kah, ki imajo spontani izcedek iz bradavice. Z duktografijo lahko z veliko zanesljivostjo pojasnimo vzrok izcedka ter mesto in obseg intraduktalne lezije.<sup>1,2</sup> Prvič je bila opisana leta 1937, uporabljali pa so jo bolj poredko zaradi pogostih zapletov po uporabi oljnega kontrasta.<sup>2</sup> Preiskava je bila boleča, večkrat so nastajali abscesi in granulomi. Vodotopna kontrastna sredstva, ki jih danes uporabljamo, so varna, preiskovanka nima bolečin med posegom, tudi poznejših zapletov ni opaziti.<sup>1,2</sup>

Spontan mlečen izcedek iz dojke (galaktoreja), pri nosečih ali doječih ženskah je lahko fiziološki, takrat duktografija ni indicirana.<sup>1</sup> Duktografije ne napravimo pri preiskovankah, ki so preobčutljive na kontrastno sredstvo. Tudi pri vnetjih s spremljajočim izcedkom se tega posega izogibamo

Duktografijo napravimo pri bolnicah, ki imajo spontan serozen ali krvavkast izcedek iz dojke. Izcedek je lahko eno ali obojestranski, pičel ali obilen, občasen ali dolgotrajen.<sup>3</sup> Sekretijo iz dojke lahko izzovejo različni patološki procesi, najpogostejši so papilomi, duktalne ektazije z vnetjem, fibrocistične bolezni in karcinomi.<sup>1,2</sup>

Poseg je dokaj enostaven; bolnica leži na hrbtu, z močno halogensko lučjo osvetlimo bradavico. Z lečo si lahko dodatno prikažemo in povečamo ustje secernirajočega izvodila. Bradavico in okolico očistimo, v izvodilo vstavimo tenko iglo (25-30G) z zaobljeno konico in vbrizgamo približno 2ml vodotopnega kontrasta. Uporabne so igle iz limfografskega seta, igle za sialografijo ali pa igle za prebrizgavanje solznega voda. Pri zelo ozkih izvodilih uporabimo dilatatorje. Pred injiciranjem iz brizge pazljivo iztisnemo zrak, zračni mehurčki v mlečnih vodih namreč lahko zavajajo pri natančni oceni rentgenogramov. Mehurčke kaj lahko zamenjamo z gladkorobimi intraduktalnimi papilomi. Preiskovanko med vbrizgavanjem včasih zaboli, poseg takoj končamo. Prekinemo ga tudi, ko začne kontrast pretekati nazaj – refluks.

Lokalna anestezija pred vbrizgavanjem običajno ni potrebna, nekatere bolnice pa imajo zelo občutljivo in bolečo mamilo in se posega bojijo. Vbrizgamo jim lokalni anestetik za mamilo in po 10 minutah injiciramo kontrast.

Ko smo vbrizgali kontrast, mamilo tesno prelepimo in napravimo klasično mamografijo v dveh projekcijah, po potrebi pa še poševno projekcijo. Uporabno je tudi ciljano slikanje s povečavo določenega sumljivega predela.

Ocena rentgenogramov po aplikaciji kontrastnega sredstva:

- normalni duktalni sistem;
- duktalne ektazije – razširjeni mlečni vodi, pojav terminalnih cist, izcedek pri ektazijah ima 65 % bolnic;<sup>3</sup>
- fibrocistična bolezen – krvavkast izcedek se pojavi pri 4-7 % bolnic;<sup>3</sup>
- polnitveni defekti so lahko papilomi ali karcinomi, po videzu na rentgenogramu jih ni mogoče razlikovati, potrebna je kirurška biopsija;
- solitarni papilomi povzročajo spontano sekretijo v 50 %.<sup>1</sup> Na mamogramih vidimo prekinitve mlečnega voda ali intraduktalni polnitveni defekt. Mlečni vodi, v katerih so papilomi, so pogosto zaviti in razširjeni, redkeje opazujemo nepravilnost stene na kateri je papilom.
- Intraduktalni karcinomi imajo podoben videz kot papilomi, pogosto opazujemo še periduktalno zatekanje kontrasta (ekstravazat), včasih pa tudi odrinjen ali pa ovit mlečni vod okoli tumorja. Pri bolnicah z intraduktalnimi karcinomi se redko pojavi izcedek (11-13 %), lahko je serozen, krvavkast ali gnojen.<sup>3</sup>
- Psevdolezije ali lažni polnitveni defekti so diagnostični problem; krvni strdki, zračni mehurčki, delno stisnjen ali kontrahiran mlečni vod lahko simulirajo polnitveni defekt.<sup>1,2</sup>
- Preveč kontrasta, vbrizganega s pritiskom, zakrije manjše polnitvene defekte. Tudi povezave (komunikacije) z mezožnicami

ali pa venami, ekstravazati, so lahko posledica vbrizga prevelike količine kontrasta. Subareolarno zatekanje kontrasta vidimo pri travmatski kanulaciji ali perforaciji mlečnega voda.<sup>2</sup>

### *Predoperativna označitev lezije*

Pred operativnim posegom je pogosto nujna ponovitevna galaktografija z mešanico kontrasta in metilenskega modrila, ki pripelje kirurga do intraduktalne lezije.<sup>4,5</sup> Ekscizijo je potrebno napraviti takoj po galaktografiji ker metilensko modrilo hitro difuzno prenica iz mlečnega voda v intersticij.

Predoperativno označitev intraduktalne lezije lahko napravimo tudi s sterilno 4 % suspenzijo živalskega oglja v fiziološki raztopini ali pa z markacijsko žico, obe s stereotaktično metodo.

### **Pnevmocistografija**

Pnevmocistografija je rentgensko – mamografski pregled cist, ki jih pred slikanjem izpunktiramo in napolnimo z zrakom. Na rentgenogramu so vidne notranje stene ciste in mogoči intracistični tumorji. Razlikovanje med malignim tumorjem in papilomom v cistah z rentgenskim posnetkom ni mogoče. Po uvedbi ultrazvoka v diagnostični algoritem tumorjev v dojkah pnevmocistografija nima več praktične vrednosti. Na Onkološkem Inštitutu v Ljubljani smo to preiskavo opustili.

### **Igelne biopsije tumorjev v dojkah**

Želja in cilj sodobnega radiologa je, da bi postavil dokončno diagnozo tumorja oz. lezij v dojki brez kirurškega posega. Radiolog je danes pomemben in uveljavljen član skupine, ki se ukvarja z diagnosticiranjem tumorjev v dojkah.

Mamografija je zelo pomembna pri zgodnjem odkrivanju raka v dojkah; vse bolj razširjena preslikavanja dojk so vzrok naključnih na novo odkritih lezij, ki jih moramo diagnosticno obdelati. V radiologovih rokah je odločitev o vrsti biopsije – stereotaktična ali ultrazvočno vodena punkcija. Biopsija je majhen diagnostičen poseg pred kirurško ekscizijo ali namesto nje. Perkutana igelna biopsija je cenejša, hitra in manj tvegana preiskava kot kirurški poseg.

### **Tankoigelna biopsija**

Najzanesljivejša metoda, s katero pojasnimo in opredelimo naravo patološkega procesa, je odvzem tkiva in mikroskopska preiskava. Kirurški biopsiji se je pridružila tankoigelna biopsija brez aspiracije in aspiracijska biopsija s tenko iglo. Na Onkološkem Inštitutu uporabljamo igle z debelino 22G (0,7mm). Dolžina igel je različna, običajno uporabimo 10 ali 12 cm dolgo iglo. Pred punkcijo s tanko iglo lokalna anestezija ni potrebna. Prekrvljene tumorje praviloma najprej punktiramo brez aspiracije, samo s pomikom igle v tumorju.

Diagnostična zanesljivost pri tankoigelni biopsiji je odvisna od izkušenosti radiologa, ki preiskavo opravi, pomemben je tudi razmaz vsebine igle na objektnik. Najpomembnejši član diagnostične strokovne skupine je izkušen citopatolog. Podatki o specifičnosti tankoigelne biopsije so v literaturi različni, poročajo o 53 do 99 % občutljivosti metode, 96 do 100 % specifičnosti.<sup>1,6</sup>

Pri različnih vrstah tumorjev je odstotek neuspešnih biopsij različen, najnižji je pri karcinomih (do 4 %), veliko neuspešnih biopsij je pri fibroadenomih (do 24 %).<sup>1,7</sup>

### **Biopsija z debelo iglo**

V nasprotju s tankoigelno biopsijo nam biopsija z debelo iglo omogoča histološko dia-

gnozo tumorskega tkiva in določanje hormonskih receptorjev. Rezultati študij biopsij z debelo iglo poročajo o 85–97 % občutljivosti in 99 % specifičnosti.<sup>1</sup> To preiskavo smo na inštitutu uvedli leta 1998. Uporabljamo igle z debelino 14G (2,1mm), na drugih ustanovah pa uporabljajo tudi tanjše in debelejše igle, od 16 do 13G (1,5 do 2,5 mm).

Pred biopsijo na mestu vboda kožo in podkožje anesteziramo z lokalnim anestetikom. Pod ultrazvočnim nadzorom ali stereotaktično dolezije ali tumorja pripeljemo vodilno iglo, ki je debela 13G. Skozi vodilno iglo okoli tumorja infiltriramo z lokalnim anestetikom. Sledi punkcija z iglo za histološko biopsijo, ki je pritrjena na pištolo BARD MAGNUM. Iz vsakega tumorja ali lezije vzamemo štiri stebričke tkiva in jih položimo v fiksirno raztopino – formalin.

Zapleti med posegom so lahko bolečina pri nezadostni anesteziji, praviloma pa mora biti vsaka biopsija neboleča.

Vazovagalna reakcija s kolapsom je pogost zaplet, ker preiskovanka med preiskavo sedi. Krvavitev med posegom in po njem je običajno obilna, po končani preiskavi je potrebna dolgotrajna digitalna kompresija.

### *Indikacije*

Histološka biopsija je indicirana pri lezijah, ki so po mamografskem videzu najverjetneje benigne.<sup>1</sup> S tankoigelnno biopsijo pri takih tumorjih običajno ne dobimo dovolj ustreznega tkiva za diagnozo. Histološka biopsija je potrebna tudi pri nejasnih oz. nedefiniranih lezijah in pri difuznih, v skupine razporejenih mikrokalcinacijah.<sup>4,8</sup>

### *Kontraindikacije*

Absolutnih kontraindikacij ni, relativna kontraindikacija so lahko motnje strjevanja krvi. Tudi nezmožnost bolnice, da sodeluje pri posegu, ali pa strah pred posegom sta resni oviri za potek preiskave.

## **Stereotaktična biopsija**

Netipljive lezije v dojkah, ki so vidne na mamografskih posnetkih, so dostopne stereotaktični biopsiji.<sup>1</sup> Na Onkološkem Inštitutu v Ljubljani opravljamo stereotaktične punkcije v sedečem položaju bolnice, modernejši aparati pa omogočajo punkcije v ležečem položaju na trebuhu, kar je za preiskovanko in za zdravnika, ki preiskavo opravlja, bistveno ugodnejše.

Preiskovanki s kompresorijem pred slikanjem stisnemo dojko, v kompresoriju je na mestu, kjer leži lezija, okno. Slikamo v dveh poševnih projekcijah na isti film pod kotom 20 ali 15 stopinj. Računalnik nam izračuna točno lego s pomočjo paralakse premika lezije oz. tumorja in dveh znanih točk, ki sta že določeni na obeh posnetkih. V računalnik vnesemo lego lezij iz dveh projekcij, lego referenčnih točk in dolžino igle, ki jo uporabimo za punkcijo. Lega tumorja je tako določena s tremi osmi – vertikalno, horizontalno in globinsko. Po uvedbi igle skozi vodilo znova slikamo in preverimo, ali je konica na željenem mestu. Aparat nam dovoljuje ročno korekcijo v vseh smereh. Po naših izkušnjah je pred kontrolnim slikanjem vedno potreben še dodatni "ročni" popravek globine, ki je odvisen od velikosti dojke in globine lezije.

Stereotaktični način uvajanja igle uporabljamo za tankoigelne biopsije, punkcije s široko iglo za odvzem stebričkov tkiva in za predoperativne lokalizacije tumorjev z markacijsko žico ali pa s sterilno raztopino živalskega oglja.

## **Ultrazvočno vodena punkcija**

Ultrazvočno vodena biopsija je preiskava, ki omogoča natančno diagnozo fokalnih lezij. Tumor ali lezija, vidna na mamogramu, mora biti jasno viden tudi z ultrazvokom. Prednost ultrazvočno vodene biopsije pred stereotaktično punkcijo je v natančni poziciji igle, ki ji



sledimo med uvajanjem v lezijo.<sup>9</sup> Konico igle vidimo v leziji, po želji jo lahko premikamo in punktiramo na več mestih. Ultrazvočno vodena biopsija je cenejša, preprostejša in za preiskovanko manj škodljiva (ni sevanja) od stereotaksije.

Bolnica med posegom leži na hrbtu, roko položi za glavo. Kožo dojke očistimo z dezinfekcijskim sredstvom. Za citološko biopsijo ne anesteziramo z lokalnim anestetikom, pri histološki biopsiji pa je anestezija potrebna. Iglo uvajamo s pomočjo vodila, ki ga pred posegom pritrdimo na sondo.

Z nedominantno roko držimo sondo, z dominantno uvedemo iglo. Ta je na ekranu videti kot hiperehoična linija, kadar pa igla ni vidna, nam lego označi premikanje tkiva ob igli. Punktiramo s podtlakom iz različnih mest v tumorju. Močno prekrvljene tumorje punktiramo brez aspiracije, uvedemo iglo z mandrenom, ki ga izvlečemo, ko konica igle leži na zelenem mestu.

Za ultrazvočni pregled dojke in za intervencijski poseg uporabljamo linearno sondo s frekvenco 7,5 Mhz z vodikom za punkcijsko iglo. Prostoročnih "free hand" biopsij pod ultrazvočno kontrolo na našem oddelku ne delamo.

### **Z magnetno resonanco, z računalniškim tomografom vodena tankoigelna biopsija**

Kadar je tumor v dojki viden z računalniškim tomografom ali z magnetno resonanco, ga punktiramo tudi pod nadzorom enega ali drugega po aplikaciji kontrastnega sredstva. Ti posegi so zaenkrat še na stopnji raziskav in jih razvijajo, zato jih še ne uporabljajo rutinsko.

### **Zapleti**

Zapleti po tankoigelnih biopsijah so redki, včasih po punkciji nastane hematoma, ki se po

nekaj tednih v celoti resorbira.

Izredno redek, vendar neprijeten zaplet je pnevmotoraks. Kadar tumor ali lezija leži na bazi dojke, nam igla med punkcijo lahko zaida v pleuralni prostor. Pnevmtoraks se spontano resorbira v nekaj dneh. Po punkcijah redko opazujemo tudi infekcije, ki niso terapevtski problem.

### **Predoperativna lokalizacija lezije v dojki z markirno žico**

Netipljivo lezijo v dojki, najdeno s slikovno diagnostiko, je potrebno pred kirurškim posegom označiti z žico. Tumor, viden le z ultrazvokom, lokaliziramo pod kontrolo ultrazvoka, rentgensko vidne tumorje pa s stereotaksijo. Pred predoperativno lokalizacijo moramo natančno analizirati rentgenograme, lezija mora biti vidna v dveh projekcijah.<sup>5</sup>

Kirurg pove, kakšen pristop in rez bo izbral, da bo najlaže prišel do tumorja in da bo postoperativna brazgotina čim manj vidna. Pri mladih bolnicah je pomemben kozmetični učinek operacije. Praviloma pa izberemo tak pristop, da po najkrajši poti pripeljemo iglo z žico do tumorja. Lokalna anestezija pred posegom ni potrebna. Po odstranitvi igle ostane v tumorju ali ob njem lokacijska žica z zanko, ki preprečuje premikanje ali izpad žice. Pred operacijo je potrebna kontrolna mamografija, ki pokaže točno lego žične konice.

### *Mamografija preparata*

Izrezani del dojke skupaj z žico znova rentgensko slikamo. Preparat je pritrdjen na Petrijevo posodo in stisnjen z naluknjano ploščo, na kateri je označen koordinatni sistem iz števil in črk. Na rentgenskem posnetku v koordinatno mrežo vpetega preparata točno vidimo, kje v preparatu leži lezija, to z iglo skozi luknjo v plošči označimo in preparat obenem z rentgenskim posnetkom pošljemo k patologu.

### Predoperativna lokalizacija lezije v dojki s sterilno suspenzijo živalskega oglja

Sterilna suspenzija (4 %) živalskega oglja, ki jo pripravijo v lekarni, je dobro in poceni sredstvo za označevanje netipljivih tumorjev v dojkah.<sup>5,10</sup> Na mestu, kamor ga vbrizgamo, in v kanalu, kamor smo uvedli iglo, ostane še mesec dni po injiciranju; ne difundira v okoliško tkivo.

#### Zaključek

Vse klasične standardne preiskave dojke – mamografija, ultrazvočna preiskava in vsi intervencijski posegi so v rokah modernega radiologa – mamologa, ki ima tako osrednjo vlogo v mamološki diagnostiki. Pri benignih lezijah je danes kirurški poseg odveč. Dokončno diagnozo lahko postavimo že s pravilno izbranim intervencijskim posegom ter s sodelovanjem citologa ali patologa. Tudi pred načrtovano operacijo verjetnega malignoma je verifikacija potrebna ali zaželena. Najbrž se bo razvoj intervencijske mamologije nadaljeval v še bolj radikalne posege v dojkah – intervencijske perkutane lumpektomije, ki bodo diagnostične in hkrati terapevtske.

#### Literatura

- Heywang-Kobruner SH, Schreer I, Dershaw DD. Percutaneous biopsy methods. In: Heywang-Kobruner SH, Schreer I, Dershaw DD, eds. *Diagnostic breast imaging*, Thieme, Stuttgart, New York, 1997: p 101-20.
- Cardenosa G, Eklund GW. Interventional procedures in breast imaging part 2: ductography, cyst aspiration, and pneumocystography and fine-needle aspiration radiology 1, J.B. Lippincott Company Philadelphia: 1995.
- Takeda T, Matsui A, Sato Y. Nipple discharge cytology in mass screening for breast cancer. *Acta Cytol* 1990; **34**: 161-3.
- Tabar L. Diagnosis and- in depth differential diagnosis of breast cancer (ESDIR-Breast Imaging and Interventional Procedures, Turku, 1996.
- Tabar L, Dean PB, Pentek Z. Galactography: the diagnostic procedure of choice for nipple discharge. *Am J Radiol* 1983; **149**: 31-8.
- Parker SH, Stavros TA, Dennis MA, Needle Biopsy Techniques. In: Jackson V. *The radiologic clinics of North America*. Vol 3 No 6 Philadelphia: W.B. Saunders Comp, 1995: p 1171-86.
- Hogg JP, Harris KM, Skolnik ML. The role of ultrasound-guided needle aspiration of breast masses. *J Ultras Med* 1988; **14**: Suppl 1: 13-21.
- Dowlathashi K, Yaremko ML, Kluskens LF, Jokich PM. Nonpalpable breast lesions: findings of stereotaxic needle-core biopsy and fine-needle aspiration cytology. *Radiology* 1991; **185**: 639.
- Fornage DB, Faroux MJ, Simotos A. Breast masses: ultrasound guided fine needle aspiration biopsy. *Radiology* 1987; **162**: 409-14.
- Canavese G, Catturich C, Vecchio D. Pre-operative localization of non-palpable lesion in breast cancer by charcoal suspension. *Eur J Surg Oncol* 1995; **21**: 47-9.

## Potek in prognoza raka dojk Course and prognosis of breast cancer

Tanja Čufer

Onkološki inštitut, Ljubljana

---

**Povzetek:** Rak dojk je najpogostejša vrsta raka pri ženskah. Medtem ko je bila bolezen še v začetku tega stoletja neozdravljiva, danes s kombinacijo kirurškega, obsevalnega in sistemskega zdravljenja ozdravimo več kot polovico bolnic. Na prognozo in potek raka dojk značilno vpliva razširjenost oziroma stadij bolezni ob začetku zdravljenja. Bolnice z večjimi tumorji in še zlasti bolnice s prizadetimi pazdušnimi bezgavkami imajo slabši izid bolezni. Na potek bolezni in prognozo vplivajo še druge lastnosti tumorja, na primer patohistološka vrsta s stopnjo malignosti, navzočnost hormonskih receptorjev, proliferativna sposobnost celic in drugo. Na potek in izid bolezni značilno vpliva tudi zdravljenje. Sodobne kirurške tehnike, ki jih kombiniramo z obsevanjem, omogočajo boljšo lokalno kontrolo bolezni ob manj obsežnih kirurških posegih. Pri več kot polovici bolnic je danes mogoče ohraniti dojko. Dopolnilna sistemska terapija ob lokalnem zdravljenju pa omogoča boljšo sistemske kontrolo bolezni in značilno izboljša preživetje bolnic z operabilnim rakom dojk. Metastatski rak dojk je danes še vedno neozdravljiva bolezen, vendar pa je bolezen mogoče zazdraviti za daljše časovno obdobje. Pričakujemo, da bosta uvedba novih, učinkovitejših načinov zdravljenja in odkrivanje bolezni v zgodnejših stadijih še naprej izboljševala prognozo bolnic z rakom dojk.

**Ključne besede:** dojka; novotvorbe – zdravljenje; prognoza

**Abstract:** Breast cancer is the most frequent cancer of females. While at the beginning of the 20th century this disease was still considered incurable, presently more than 50 % of breast cancer patients can be cured by a combination of surgery, irradiation and chemotherapy. The prognosis and course of breast cancer are significantly influenced by the stage of the disease at the beginning of therapy. Patients with larger tumors, and particularly those with axillary lymph node involvement, have a worse prognosis. The course of disease and patient's prognosis are further influenced by other tumor characteristics, such as pathohistological type and grade of malignancy, presence of hormone receptors, proliferative potential of cells, and others. Last but not least, the course and outcome of the disease are also significantly influenced by therapy. Advanced surgical techniques in combination with radiotherapy enable a better local control of the disease to be achieved by less extensive surgery. Nowadays, breast preservation is feasible in more than a half of all patients. Adjuvant chemotherapy together with local treatment enables a better systemic control of the disease and significantly improves the survival of patients with operable breast cancer. So far, metastatic breast cancer is still considered incurable, however, the disease can be successfully held under control for a longer period of time. It is expected that the prognosis of breast cancer patients will be further improved by new, more effective treatment modalities, as well as by organized screening associated with the earlier breast cancer detection.

**Key words:** breast neoplasms; therapy; prognosis

## Uvod

Rak dojk je najpogostejša vrsta raka pri ženskah ne le pri nas, ampak tudi v razvitem svetu Evrope in Amerike. Incidenca bolezni že nekaj desetletij narašča in znaša v Sloveniji približno 70 primerov na 100.000 žensk. Incidenca bolezni strmo narašča po 40. letu starosti in doseže svoj vrh med 60. in 69. letom, ko začne počasi upadati. V Sloveniji zbolijo na leto povprečno 700 žensk. Bolezen je zelo redka pri moških. Vsako leto zbolijo v Sloveniji za rakom dojk le okoli 10 moških.<sup>1</sup>

Medtem ko je bila bolezen še v začetku tega stoletja povsem neozdravljiva, danes s kombinacijo kirurškega, obsevalnega in sistemskega zdravljenja ozdravimo več kot polovico bolnic z rakom dojk. Rezultati raziskave, narejene pri 800.000 bolnicah, ki so zbolele za rakom dojk v obdobju 1978–1985, so pokazali, da je 5 let preživel od 44 % do 76 % bolnic. Preživetje bolnic je bilo v različnih delih Evrope različno, odvisno je bilo predvsem od razširjenosti bolezni ob prvem zdravljenju ter od dostopnosti zdravljenja v posamezni državi.<sup>2</sup> Relativno 5-letno preživetje bolnic, ki so zbolele za rakom dojk v Sloveniji v primerljivem obdobju (1978–1982), znaša okoli 59 %, kar je zadovoljivo.<sup>3</sup> Do izboljšanja preživetja je v zadnjih desetletjih prišlo predsem zaradi izboljšanih načinov zdravljenja in manj zaradi nižjih stadijev bolezni ob pričetku zdravljenja. Upamo, da bodo presejalni programi v prihodnje tudi pri nas prispevali k večjemu deležu bolnic z nižjim stadijem bolezni ob začetku zdravljenja in da se bo zato preživetje bolnic z rakom dojk v Sloveniji še izboljšalo.

## Razširjenost bolezni

Na prognozo in potek raka dojk v veliki meri vpliva razširjenost bolezni ob začetku zdravljenja. Razširjenost bolezni opredelimo po TNM razvrstitvi, na podlagi katere nato določimo stadij bolezni po UICC-ju (Union Inter-

nationale Contre le Cancer).<sup>4</sup> Različne stopnje T-ja pomenijo velikost tumorja v dojki, N pomeni s kliničnim pregledom ugotovljena prizadetost pazdušnih bezgavk, M pa z diagnostičnimi preiskavami ugotovljene zasevke bolezni (Tabela 1). Na podlagi TNM razvrstitve nato določimo stadij bolezni (Tabela 2). Stadij bolezni značilno vpliva na prognozo bolezni pri posamezni bolnici; višji kot je stadij slabša je prognoza. Seveda pa obseg bolezni vpliva tudi na zdravljenje. Pri bolnicah s stadijem I–IIIa govorimo o operabilnem raku dojk, pri bolnicah s stadijem IIIb o raku, ki je lokalno napredoval in pri bolnicah s stadijem IV o razsejanem raku dojk. Prognoza in potek bolezni se pri teh skupinah bolnic zelo razlikujeta.

**Tabela 1.** TNM razvrstitev raka dojk  
*Table 1. TNM distribution of breast cancer*

---

T0 = netipljiv tumor
T1 = tumor, velik do 2cm
T2 = tumor, velik 2–5cm
T3 = tumor > 5cm
T4a = tumor vrašča v torakalno steno
T4b = tumor vrašča v kožo
T4c = T4a + T4b
T4d = vnetni rak dojk

---

N0 = brez povečanih bezgavk
N1 = tipljive premakljive bezgavke v istostranski aksili
N2 = tipljive, med seboj zrasle bezgavke v istostranski aksili
N3 = tipljive parasternalne bezgavke

---

M0 = brez zasevkov v oddaljenih organih
M1 = zasevki v oddaljenih organih

---

## Napovedni dejavniki

Na prognozo bolezni pa ne vpliva le klinično določen stadij bolezni, temveč v še večji meri ob patomorfološkem pregledu izmerjena velikost tumorja in ugotovljena prizadetost pazdušnih bezgavk. Število prizadetih pazdušnih bezgavk je še vedno najmočnejši napovedni dejavnik raka dojk. Bolnice s prizadetimi pazdušnimi bezgavkami imajo značilno slabšo

**Tabela 2.** Rak dojke – stadij po UICC  
**Table 2.** Breast cancer – stages by UICC classification

Stadij I:	T1 N0 M0
Stadij II:	T0, T1, T2 N1 M0 T2, T3 N0 M0
Stadij IIIa:	T3 N1 M0 T vsak N2 M0
Stadij IIIb:	T4 N vsak M0 T vsak N3 M0
Stadij IV:	T vsak N vsak M1

prognozo od bolnic z neprizadetimi. Še več, večje kot je število prizadetih bezgavk, slabša je prognoza bolnic, ne glede na preostale napovedne dejavnike, kot je npr. velikost tumorja v dojki. Po kirurškem zdravljenju se bolezen ponovi kar pri treh četrтинah bolnic s prizadetimi pazdušnimi bezgavkami in le pri slabi tretjini bolnic z neprizadetimi pazdušnimi bezgavkami.<sup>5</sup> Na prognozo bolnic z operabilnim rakom dojke vplivata tudi s patomorfološkim pregledom tkiva ugotovljena patohistološka vrsta tumorja in stopnja malignosti.<sup>6</sup> Najpogostejši invazivni rak dojke je invazivni duktalni rak, za katerim zboli dve tretjini bolnic, le tretjina zboli za redkejšimi, a prognozično ugodnejšimi vrstami, kot so: lobularni, mucinozni, tubularni, medularni rak in drugi. Tudi vse bolnice z invazivnim rakom dojke nimajo enake prognoze. Na podlagi patohistološke stopnje malignosti tudi med temi vrstami raka ločimo biološko agresivnejše od manj agresivnih tumorjev.

Na razvoj in potek raka dojke značilno vpliva tudi navzočnost hormonskih receptorjev v tkivu raka dojke.<sup>6</sup> Pri raku dojke je tumor pogosto hormonsko odvisen. Hormonska odvisnost celic raka dojke napoveduje boljše diferenciacijo celic in s tem boljše prognozo bolnic. Bolnice s hormonsko odvisnimi tumorji se tudi bolje in v večjem deležu odzivajo na hormonsko zdravljenje. Raki bolnic v pomnopavznem obdobju so v veliko večjem deležu hormonsko odvisni od rakov bolnic, ki

še niso v menopavzi.

Poleg zgoraj naštetih, nesporno ugotovljenih napovednih dejavnikov, pa kaže, da na prognozo in razvoj bolezni značilno vplivajo tudi druge biološke lastnosti prvotnega tumorja oz. rakastih celic. Najpomembnejši dejavniki so vsebnost različnih encimov razgradnje – proteaz, onkogenov, ki nadzorujejo delitev celic, rastnih dejavnikov, ki vplivajo na rast tumorskih celic in tvorbo ožilja v tumorju in zasevkih, ter še druge lastnosti (Tabela 3). Vsi ti dejavniki opredelijo razvoj in izid bolezni pri posamezni bolnici.

**Tabela 3.** Napovedni dejavniki pri raku dojke  
**Table 3.** Prognostic factors for breast cancer

<i>Dejavniki z dokazano napovedno vrednostjo:</i>	
Prizadetost pazdušnih bezgavk	
Velikost tumorja	
Histopatološki tip tumorja s stopnjo malignosti	
Hormonski receptorji	
<i>Dejavniki z verjetno napovedno vrednostjo:</i>	
DNA ploidija	
Proliferativna aktivnost tumorja (faza S, Ki67, ciklin D1)	
Onkogeni in supresorski geni (p53, nm 23, bcl 2)	
Rastni dejavniki in njihovi receptorji (EGF, erb-B2)	
Proteolitični encimi (katapsini, uPA/PAI1, stromelizin)	
Dejavniki angiogeneze	

## Zdravljenje

Na razvoj in izid bolezni značilno vpliva tudi zdravljenje. Večino bolnic z rakom dojke danes zdravimo s kombinacijo kirurškega, obsevalnega in sistemskega zdravljenja (Tabela 4). Medtem ko je bil rak dojke še konec prejšnjega stoletja neozdravljiva bolezen, je danes ozdravljiv pri več kot polovici bolnic. Razvoj kirurgije ter anestezije v začetku tega stoletja je omogočil obsežne kirurške posege (Halstedova radikalna mastektomija), s katerimi je bilo mogoče ozdraviti več kot tretjino

Tabela 4. Zdravljenje raka dojk  
 Table 4. Treatment for breast cancer

---

Kirurško zdravljenje
Radioterapija
Sistemsko zdravljenje:
Citostatska terapija
Hormonska terapija

---

bolnic. Poznejši razvoj je pokazal, da je enako uspešno zdravljenje z manj radikalnimi kirurškimi posegi (modificirana radikalna mastektomija), po katerih je invalidnost manjša. Z uvedbo radioterapije v sredini tega stoletja se je učinkovitost zdravljenja še povečala. Kombinacija kirurškega zdravljenja in obsevanja omogoča boljšo lokalno kontrolo bolezni ob manj obsežnih kirurških posegih. Pri več kot polovici bolnic z rakom dojk, zlasti pri bolnicah z manjšimi tumorji, danes za ozdravitev ni več potrebno odstraniti dojke. Zdravljenje je enako učinkovito, če odstranimo le tumor z ustreznim varnostnim robom zdravega tkiva (parcialna mastektomija, kvadrantektomija) in dojko obsevamo. Danes je mogoče pri večini bolnic z manjšimi tumorji ohraniti estetsko dojko, ne da bi ogrozili učinkovitost zdravljenja.<sup>7</sup>

Učinkovitost zdravljenja se je v 70-tih letih še izboljšala z uvedbo sistemskega zdravljenja. Rak dojk je bolezen, ki se dobro odziva na obe vrsti sistemskega zdravljenja, tako citostatsko kot hormonsko. Pri zdravljenju raka dojk so se izkazali za učinkovite številni citostatiki, za najučinkovitejše pa še vedno velja shema CMF (ciklofosamid, metotreksat, 5-fluorouracil) ter kemoterapevtske sheme, ki vsebujejo antraciklinska antibiotika doksorubicin ali epidoksorubicin.<sup>7</sup> V hormonski terapiji ima še najpomembnejše mesto antiestrogen tamoksifen. Pri bolnicah, ki še niso v menopavzi, se je izkazala za učinkovito tudi kastracija (kirurška, obsevalna ali medikamentozna z agonisti LHRH), pri pomenopavznih pa so učinkoviti progestini (medoksiprogesteron acetat, megestrol) ter inhibitorji sinteze

spolnih hormonov, aromatazni inhibitorji. Potem ko se je sistemska terapija izkazala za učinkovito pri zdravljenju metastatske bolezni, so jo v 80-ih letih začeli uporabljati kot dopolnilno zdravljenje operabilnega raka dojk. Ker se pri polovici bolnic z operabilnim rakom dojk po lokalnem zdravljenju (kirurški poseg, obsevanje) po več letih pojavijo oddaljeni zasevki, so domnevali, da bo dopolnilno sistemsko zdravljenje uničilo morebitne mikrozasevke in tako izboljšalo preživetje bolnic z operabilnim rakom dojk, kar se je res zgodilo. Kemoterapija značilno izboljša preživetje zlasti pri bolnicah pred menopavzo. Hormonska terapija pa je učinkovita zlasti pri bolnicah po menopavzi.<sup>7</sup> Zato danes večino bolnic z operabilnim rakom dojk ob operaciji zdravimo z dopolnilno sistemsko terapijo. Dopolnilne sistemske terapije morajo biti deležne predvsem bolnice s slabšo prognozo bolezni, torej bolnice s prizadetimi pazdušnimi bezgavkami, z večjimi tumorji, negativnimi hormonskimi receptorji, kajti verjetnost razsoja bolezni je pri teh bolnicah največja.<sup>8</sup>

Bolnice, pri katerih je rak dojk lokalno napredoval, danes zdravimo prav tako s kombinacijo sistemskega zdravljenja, kirurškega posega in obsevanja. V skupino, pri kateri je rak dojk lokalno napredoval, sodijo tumorji, ki vraščajo v kožo in/ali tkivo, ležeče pod dojko, in jih je zato nemogoče radikalno operirati. V isto skupino sodi tudi vnetni rak dojke. To vrsto raka dojke sicer še vedno uvrščamo med rake dojk, ki so lokalno napredovali, čeprav ima prav vnetni rak povsem drugačen potek in prognozo od preostalih lokalno napredovalih rakov dojk. Vnetni rak dojke se kaže v obliki rdečine ter pomarančaste kože, ki nastane kot posledica zamašitve limfnih žil dojke z biološko zelo agresivnimi tumorskimi celicami, ki v veliki meri prehajajo v limfne žile. Prognoza bolnic z vnetnim rakom dojk je zelo slaba. Ko smo te bolnice zdravili le s kirurškimi posegi, jih je 5 let preživel manj kot 10 %. Danes vse bolnice z vnetnim rakom dojk zdravimo najprej s sistemsko terapijo,

kajti te bolnice ogrožajo predvsem mikrometastaze. Šele nato začnemo lokalno zdraviti s kirurškimi posegi in/ali obsevanjem. S takim načinom zdravljenja se je 5-letno preživetje teh bolnic močno izboljšalo in znaša okoli 40 %. Prav tako s kombinacijo sistemske terapije, ki ji pozneje pridružimo še lokalno terapijo, zdravimo vse preostale bolnice, pri katerih je rak lokalno napredoval.

Metastatski rak dojk je danes še vedno neozdravljiva bolezen, vendar pa lahko bolezen pri veliki večini bolnic s sistemsko terapijo in paliativnim zdravljenjem zazdravimo tudi za daljša časovna obdobja. Nemalo je bolnic z metastatskim razsojem raka dojk, ki jim sodobno zdravljenje omogoča večletno kvaliteto življenje. Mnogo teh bolnic lahko danes, po zaslugi učinkovitih zdravil za zdravljenje same bolezni, še zlasti pa učinkovitih zdravil za podporno in simptomatsko zdravljenje, opravlja svoje delo ter se povsem normalno vključujejo v vsakodnevno življenje.

### Zaključek

Rak dojk danes ni več neozdravljiva bolezen. K uspešnemu zdravljenju so v zadnjih desetletjih največ pripomogli: razvoj kirurške in obsevalne tehnike, uvedba učinkovitega sistemskega zdravljenja in predvsem kombinacija vseh teh treh načinov zdravljenja. Z uvedbo novih, učinkovitejših načinov sistemskega zdravljenja kot so visokodozna kemoterapija, terapija z monoklonalnimi protitelesi in imunska terapija, se bo učinkovitost zdrav-

ljenja v naslednjih letih zagotovo še izboljšala, presejalni programi pa bodo pomagali odkrivati bolezen v nižjih stadijih. To pa pomeni, da se bomo lahko uspešno borili proti tej bolezni, ki bo v prihodnjem stoletju brez dvoma prizadela veliko število žensk pri nas in po vsem svetu.

### Literatura

1. Incidenca raka v Sloveniji 1994. Ljubljana: Onkološki inštitut – Register raka za Slovenijo; 1997.
2. Berrino F, Sant M, Verdecchia A, Capocaccia R, Hakulinen T, Esteve J, eds. *Survival of cancer patients in Europe*. The Eurocare study. Lyon: IARC Sci Publ 1995; 132.
3. Pompe Kirn V, Zakotnik B, Volk N, Benulič T, Škrk J. *Cancer patients in Slovenia 1963-1990*. Ljubljana: Onkološki Inštitut; 1995.
4. Sobin LH, Wittekind Ch, eds. *TNM classification of malignant tumours*. 4th ed. Geneva: UICC; 1997.
5. Donegan WL. Prognostic factors: stage and receptor status in breast cancer. *Cancer* 1992; **70**:175-64.
6. Čufer T. Prognostic factors in breast cancer. *Radiol Oncol* 1995; **29**:311-7.
7. Dickson RB, Lippman ME. Cancer of the breast. In: DeVita VT Jr, Helman S, Rosenberg SA, editors. *Cancer: principles and practice of oncology*. 5th ed. Philadelphia: JB Lippincott; 1997. p. 1541-616.
8. Goldhirsch A, Wood WC, Senn HJ, Glick JH, Gelber RD. Fifth international conference on adjuvant therapy of breast cancer, St. Gallen, March 1995. International consensus panel on the treatment of primary breast cancer. *Eur J Cancer* 1995; **31A**: 1754-9.

## Kirurški posegi pri raku na dojki Surgical procedures in breast cancer

Marko Snoj

Onkološki inštitut, Ljubljana

---

**Povzetek:** V članku so predstavljene sodobne kirurške in ostale metode v zvezi z zdravljenjem raka dojke. Omenjene so naslednje kirurške metode: totalna mastektomija, resekcija dojke in aksilarna disekcija. Uporabljamo jih v različnih stadijih bolezni. Posebno pozornost članek posveča operabilnim stadijem bolezni.

**Ključne besede:** dojka; novotvorbe-kirurgija; mastektomija

**Abstract:** Modern surgical procedures and concepts dealing with breast cancer are presented. Surgical procedures are total mastectomies, breast excisions and axillary dissection. They are used in different stages of disease. Especially operable stages are discussed.

**Key words:** breast neoplasms-surgery; mastectomy

---

### Uvod

Rak dojke je eden najbolj pogostih vrst raka. Raka dojke relativno lahko preiskujemo z razmeroma preprostimi preiskovalnimi metodami, saj se največkrat pojavlja kot tipljiva sprememba v dojki, ki jo pacientka sama opazi. Prav zato se je zdravljenje te vrste raka začelo že zelo zgodaj v zgodovini medicine. Sodobno zdravljenje raka dojke se je začelo 1890. leta, ko je W.S. Halsted opisal svojo prvo radikalno mastektomijo. V celoti je odstranil tkivo dojke s kožo, z veliko in malo prsno mišico in vsebino pazduhe. Pozneje je postavil tudi tezo, da se rak dojke širi centrifugalno in postopoma zajema okoliške strukture in nato metastazira po obstoječem limfatičnem sistemu. Menil je torej, da je rak dojke

predvsem lokalna bolezen, zato je priporočal obširne kirurške posege, s katerimi so odstranili celotno dojko in tudi fascije okolnih mišic in nekatere mišice v celoti.<sup>1</sup> Pozneje se je pod njegovim vplivom razvila razširjena radikalna mastektomija, ki je obsegala tudi odstranitev kostnih struktur prsnega koša, bezgavk supraklavikularne kotanje in bezgavk ob arteriji mamariji interni. Posledice vseh teh naporov, ki so bili usmerjeni k čimbolj korenitim kirurškim posegom, so bile velike kozmetične in funkcionalne invalidnosti. Zato so skladno z napredkom na področju radioterapije in kemoterapije začeli razmišljati, da bi lahko z dodajanjem enega ali obeh načinov zdravljenja lahko zmanjšali kirurški obseg operacije. Ta prizadevanja so rodila novo "biološko" hipotezo,<sup>2</sup> ki obravnava raka dojke kot primarno sistemsko bolezen. Obseg kirurških posegov se je zmanjšal, začela se je doba resekcij dojke in odstranitev pazdušnih bezgavk.



## Oblike kirurškega zdravljenja raka dojke

Danes kirurško zdravljenje raka dojke obsega:<sup>3</sup>

- totalne mastektomije (popolne odstranitve tkiva dojke s pripadajočo kožo, lahko z veliko in/ali malo prsno mišico)
- delne resekcije dojke (odstanitev dela dojke: lahko je kvadranta – kvadrantektomija ali pa odstranimo tumor z najmanj 1 cm širokim varnostnim robom – tumorektomija)
- aksilarno disekcijo – odstranitev pazdušnih bezgavk (če je le mogoče, odstranjujemo vse tri ravni bezgavk do vtočišča vene subklavije v prsni koš).

Kirurško zdravljenje raka dojke se razlikuje glede na začetni stadij bolezni. Raka dojke lahko torej delimo na:<sup>4</sup>

- neinvazivne vrste raka dojke (Stadij 0)
- invazivne vrste raka dojke stadija I, II ("operabilni" rak dojke)
- vrste raka dojke, ki so lokalno napredovale (Stadiji III A in III B)
- metastatski rak dojke (Stadij IV)

Pri neinvazivnih vrstah raka dojke ima kirurgija ključno vlogo pri preprečevanju širjenja bolezni ali njene ponovitve. V tem stadiju bolezni delamo delne resekcije dojke ali totalne mastektomije brez odstranitve pazdušnih bezgavk.

Pri invazivnih "operabilnih" vrstah raka dojke kirurgija na eni strani zagotavlja delen nadzor nad boleznijo, na drugi strani pa lahko z njo pridobimo pomembne podatke za nadaljne zdravljenje. Poleg mastektomije ali resekcije dojke vedno še odstranimo pazdušne bezgavke. Patohistološki podatki o velikosti tumorja, njegovi stopnji diferenciacije, hormonskih receptorjih ter o morebitnem številu zajetih bezgavk so tisti, ki pomagajo pri odločitvi o morebitnem vključevanju sistemskega zdravljenja po končanem kirurškem posegu.

Pri tistih vrstah raka dojke, ki so lokalno napredovale, je v ospredju sistemsko zdravljenje, kirurgija pa ima svojo vlogo pri lokalni

kontroli bolezni. Če se odločimo za operativni poseg na dojki, je le ta takšen, da zagotavlja največjo možno radikalnost.

Pri metastatskem raku dojke se za kirurški poseg na dojki praviloma ne odločamo, razen če so lokalni zapleti takšne narave, da jih lahko obvladamo samo s kirurškim posegom (krvavitve, razpad tumorja, vnetja v okolici tumorja).

V zadnjem času je kirurško zdravljenje zelo napredovalo, zlasti pri stadiju "operabilnega" raka dojke. Teh bolnic je tudi največ. Razvoj je potekal od klasične Halstedtove operacije, pri kateri smo odstranjevali dojko z veliko in malo prsno mišico ter pazdušne bezgavke, prek modificirane radikalne mastektomije po Pateyju. Tu je bil poseg podoben prejšnjemu, le da nismo odstranjevali velike prsne mišice. Pri zadnjih modifikacijah totalne mastektomije, pa odstranjujemo samo tkivo dojke s pripadajočo kožo in aksilarne bezgavke na vseh treh ravneh.

Vzporedno z razvojem na področju totalnih mastektomij so se začele razvijati tudi delne resekcije dojke, ob katerih smo odstranjevali tudi pazdušne bezgavke. Ker so dokazali, da resekcije dojke ne morejo zagotoviti take lokalne kontrole kot mastektomije, so k resekciji dojke vedno dodali tudi obsevanje dojke in s tem izenačili lokalni nadzor, ki ga je omogočala mastektomija.

Razvoj kirurških posegov k bolj omejenim, delnim, je bil nujen, saj kljub večjim posegom preživetja niso bila daljša, nastali pa so številni spremljajoči zapleti, obenem pa je poseg povzročil precejšnjo telesno iznakaženost.

Moderna kirurgija raka dojke zato poizkuša doseči popolnost pri lokalni odstranitvi bolezni, ob socialno sprejemljivi kozmetični in funkcionalni iznakaženosti. Prav kirurgija raka dojke ustvarja koncepte, po katerih se ravna in jih s pridom posnemajo tudi pri ostalih vejah onkološke kirurgije.

Poleg terapevtskih kirurških posegov pri raku dojke uporabljamo številne kirurške posege tudi pri diagnostiki raka dojke.

**Literatura**

1. Halstedt WS. The results of radical operative for the cure of cancer of the breast. *Tr Am SA* 1907; **25**: 61-79.
2. Fisher ER, Gregorio RM, Fisher B. The pathology of invasive breast cancer: A syllabus derived from findings of the national surgical adjuvant breast project (protocol no.4). *Cancer* 1975; **36**: 1-85.
3. Farrar WB, La Valle GJ, Kim JA. Breast cancer. In: McKenna RJ, Murphy GP, editor. *Cancer Surgery*. Philadelphia: JB Lippincott; 1994. p.209-60.
4. Carlson RW, Goldstein LJ, Gradishar WJ, Lichter AS, McCormick, Moe RE, Theriault RL. NCCN Breast cancer practice guidelines. *Oncology* 1996; **10**: 47-75.

## Mamografske spremembe v dojkah po operativnih posegih in radioterapiji

### Changes in mammogram after surgery and radiotherapy of the breast

Breda Jančar

Oddelek za radiologijo, Onkološki Inštitut, Ljubljana

---

**Povzetek:** Po končani terapiji primarnega karcinoma dojke s konzervirajočim kirurškim posegom in z radioterapijo, nastanejo v dojki spremembe, ki jih lahko zamenjamo z recidivnim ali nanovo nastalim karcinomom. S poznavanjem pooperativnih in poobsevalnih sprememb, vidnih na mamogramih in s poznavanjem njihove časovne dinamike, ter uporabo vseh razpoložljivih mamografskih tehnik pa lahko z mamografijo zelo zgodaj odkrijemo recidiv. Če ga pravočasno zdravimo, s tem omogočimo dolgotrajno preživetje bolnic ali celo njihovo popolno ozdravitev.

**Ključne besede:** dojka; novotvorbe – kirurgija – radioterapija; pooperativne komplikacije; mamografija

**Abstract:** The changes which develop in the breast after the completed therapy of primary breast carcinoma by surgery and radiotherapy may easily be confounded with residual or a second primary carcinoma. A radiologist who is skilled in identifying post-operative and post-irradiation changes on mammograms and knows well their time-related dynamics and is, at the same time, also a good expert in applying all techniques so far available in mammography, can detect a residual tumor in its most early stage. If it is treated in time, at least longer survival is secured to the patients with the personal history of breast cancer or their complete remission.

**Key words:** breast neoplasms; surgery – radiotherapy; postoperative complications; mammography

---

#### Uvod

Večje število preventivnih mamografskih pregledov dojk s sodobnimi in visoko kvalitetnimi mamografskimi aparaturnami in pripomočki, je v zadnjih letih tudi v Sloveniji omogočilo odkrivanje karcinomov v zgodnejših stadijih.

Zdravljenje teh karcinomov ne zahteva več radikalnih operativnih posegov, temveč naj-

Naslov avtorja: Breda Jančar, dr. med., Onkološki inštitut, Zaloška 2, 1105 Ljubljana, Slovenija.

večkrat zadostuje manjši, konzervirajoči poseg, kot je tumorrektomija ali kvadrantektomija, katerima sledi pooperativno obsevanje. Posledice takšnega načina zdravljenja so vidne na mamogramih, pooperativne spremembe pa seveda nastanejo tudi pri kirurških biopsijah zaradi benignih boleznih. Tumorjem podobne mase, strukturne motnje, fibroza, edem, zadebelitev kože in distrofične kalcinacije so navzoče po vsakem kirurškem posegu.<sup>1</sup> Te spremembe v prvem letu po operaciji deloma regresirajo in se spremenijo, ter

postanejo stabilne,<sup>2</sup> vendar, če pa operativnemu posegu sledi obsevanje, pa spremembe ostanejo veliko bolj izražene in trajajo dalj časa.<sup>3</sup>

Pomembno je, da radiolog dobro pozna nastale spremembe, ki so dokaj podobne znakom malignoma in njihovo časovno dinamiko, ker le tako lahko pravočasno odkrije morebitni recidivni karcinom.

Niž manj pomembna pa ni njegova vloga pri načrtovanju načina zdravljenja, saj je podrobna analiza predoperativnega mamograma največkrat odločilna pri izbiri terapije.

### **Vloga radiologa pri odločitvi za konzervirajoči operativni poseg**

S konzervirajočim operativnim posegom, ki mu sledi obsevanje, dosežemo boljši kozmetični učinek in s tem boljše psihofizično počutje pacientke. Ob upoštevanju indikacij in kontraindikacij za tak način zdravljenja, je preživetje enako, kot po radikalnih mastektomijah.<sup>4,5</sup>

S predoperativno mamografijo določamo natančno velikost tumorja, razširjenost malignoma in njegovo lokalizacijo znotraj dojke in tudi morebitno prizadetost sosednje dojke.

#### *Velikost tumorja*

Tumor ne sme biti večji od 5 cm, kar mamografsko lahko natančneje izmerimo, kot pri kliničnem pregledu. Palpatorno je tumor lahko večji zaradi fibrozne reakcije in edema v okolici ali manjši, zaradi netipljivih sprememb ob jedru, lahko je tudi v celoti netipljiv.

Če je netipljiv, preoperativno opravimo tudi njegovo lokalizacijo s tanko žico.

#### *Razširjenost malignoma*

Malignom je lahko multifokalen, kar pomeni, da se v enem kvadrantu nahaja več jeder, ali

multicentričen, če se več jeder nahaja v različnih kvadrantih. Multicentrični malignomi zahtevajo radikalno mastektomijo, pri multifokalnih pa v določenih primerih še vedno lahko izberemo kot začetno terapijo konzervirajoči poseg.

Posebno pazljivi moramo biti pri duktalnih karcinomih in situ, ki lahko zajemajo veliko večji del dojke, kot je videti na mamogramu, ker ni nujno, da se v vseh njegovih delih nahajajo mikrokalcinacije ali drugi znaki malignosti.

#### *Lokalizacija znotraj dojke*

Pri tumorju, ki je lokaliziran retroareolarno, moramo odstraniti mamilo in areolo, zato je kozmetični rezultat, posebno pri manjših dojkah, nezadovoljiv, na kar moramo opozoriti pacientko.

#### *Malignom v obeh dojkah*

Če je malignom tudi v sosednji dojki, konzervirajoči način zdravljenja ni primeren.<sup>6</sup>

### **Preparatna mamografija**

Po operativnam posegu običajno mamografiramo histološki preparat, posebno v primerih, če je bil tumor predoperativno lokaliziran z žico in če je vseboval mikrokalcinacije. S to mamografijo ugotavljamo, ali je bil tumor odstranjen v celoti, patolog pa lažje najde lezijo v preparatu.<sup>7</sup>

### **Pooperativni mamogram**

Kadar nismo prepričani, da so bile mikrokalcinacije ali tumor odstranjeni v celoti, mamografiramo prizadeto dojko kmalu po operaciji, vsekakor pa pred pričetkom obsevanja. Mamografijo opravimo približno dva tedna po operaciji, ko se bolečine in edem umirijo

in bolnica lažje prenese kompresijo. Če ugotovimo ostanke tumorja ali večjo grudico mikrokalcinacij, (več kot pet), je potrebna reekscizija. Pri dveh do treh mikrokalcinacijah, ki sicer lahko predstavljajo ostanek tumorja, reekscizije ne opravljamo, ker menimo, da bo obsevanje steriliziralo ostanke tumorja.<sup>8,9</sup> Te posnetke potrebujemo tudi kot primerjavo s poznejšimi mamogrami za ugotavljanje na novo nastalih kalcinacij.

### Pooperativne in poobsevalne mamografske spremembe

#### *Razdelitev sprememb*

Spremembe, ki nastanejo v dojki po končanem zdravljenju, v grobem razdelimo na lokalne, ki so vidne na mestu operativnega posega in so posledica operacije, in na difuzne, ki jih pripisujemo obsevanju.

Lahko jih tudi razdelimo na akutne, ki nastanejo neposredno po operaciji in obsevanju, tiste, ki sčasoma regresirajo, ter kronične, ki ostajajo do konca življenja, večina pa je podobnih recidivnemu karcinomu.<sup>9</sup>

Za njihov čim natančnejši prikaz uporabimo vse potrebne projekcije in dodatna slikanja, predvsem pa tangencialno slikanje in različne poševne projekcije, lokalno kompresijo in povečavo. Za razlikovanje med trdno in tekočinsko formacijo uporabimo ultrazvok. V veliko pomoč nam je tudi pravilno časovno sledenje nastajajočim spremembam, poznavanje načina operacije, anamnestični podatki in klinični izvid. Primerjava mamogramov iz različnih časovnih obdobjev povečuje zanesljivost pravočasnega prepoznavanja recidivnih ali novih karcinomov.

#### **Analiza mamografskih sprememb**

Pričakovane in najpogostejše so naslednje spremembe:

- tumorske mase
- asimetrična zgostitev tkiva
- strukturne motnje
- zvezdaste formacije
- zadebelitve kože
- difuzni ali fokalni edem
- kalcinacije

#### *Tumorske mase*

Tumorske mase opazamo v operiranemu predelu, največkrat gre za tekočinske formacije, kot so hematomi ali seromi, maščobno nekrozo ali fibrozo.

Običajno so ovalne, precej goste, dobro omejene, lahko pa kažejo nepravilne in spikulirane robove. Na stranskem posnetku pod kotom 90°, lahko v hematomih in seromih vidimo slojevitost. Če smo v dvomih, ali gre za tekočinsko ali trdno formacijo, opravimo še ultrazvočno preiskavo.

Na kontrolnih mamogramih po šestih, dvanajstih in osemnajstih mesecih, postane tumorska masa bolj diskretna, manj gosta, predvsem pa precej manjša. V tem času se tekočina resorbira, zato postane sprememba podolgovata, slabo omejena, spreminja se v zvezdasto spikularno formacijo, iz nje se razvija brazgotina. Med spikulami vidimo svetline oz. radiolucenčne predele, ki označujejo maščobno tkivo, kar je eden od znakov benignosti, čeprav nezanesljiv, ker se pojavlja tudi pri infiltrirajočem lobularnem karcinomu, kateri nima vedno središčnega jedra. Razvoj brazgotine je končan po 12. do 18. mesecih.

#### *Asimetrična zgostitev tkiva in strukturne motnje z zvezdastimi spikulacijami*

To so spremembe, ki označujejo tvorbo brazgotin v parenhimu, na mestu operacije. Izrazita in bolj jasna brazgotina v parenhimu je vidna ob koncu prvega leta.

Najprej moramo ločiti zgostitev zaradi zadebeljene kože kot posledico ekscizije, od zgostitve v parenhimu. Pomagamo si tako, da

brazgotino na koži označimo z nalepljeno žico in slikamo v dveh ortogonalnih projekcijah, kar jasno loči kožne spremembe od parenhimskih.<sup>11</sup>

Asimetrična zgostitev v parenhimu je slabo omejena, zvezdasta, kaže spikulirane robove. Palpatorno deluje kot induracija tkiva. Radiolucentni predeli med fibroznimi trakci oz. spikulami, so maščobno tkivo, ujeta v fibrozne spremembe in kažejo, da gre za parenhimsko brazgotino. Spikule segajo vse do kože in povzročajo njeno retrakcijo. Vsi znaki so zelo podobni karcinomu.

Razvijajoča se brazgotina se v enem do dveh letih skrči in zmanjša pri nekaterih pacientkah lahko ta proces traja dalj časa.

Na recidivni karcinom posumimo, če postaneta asimetrična zgostitev in strukturna motnja izrazitejši, večji in se v brazgotini ali ob njej pojavijo nodusi.

### *Edem*

Po benignih biopsijah in lumpektomijah zaradi karcinoma, je prva dva meseca navzoč edem dojke, ki nato počasi izgine. Pri bolnicah, ki so imele istočasno disekcijo aksilarnih bezgavk in pri tistih, ki so bile pooperativno obsevane, je edem veliko bolj izražen, obsežnejši in traja precej dalj časa. Nahaja se v parenhimu, subkutisu in v koži.

Edem parenhima se kaže kot difuzno povečana gostota in zadebelitve trabekul. Subkutani edem, ki ga povzročajo razširjene mezo-govnice in intersticialna tekočina, se kaže v obliki zadebeljenih črt, ki se širijo proti koži, edem kože pa se kaže kot zadebeljena koža. Spremembe so najizrazitejše v periareolarnem delu, v spodnjem in medialnem delu dojke.<sup>11</sup>

Pri zelo izraženemu edemu je dojka homogeno gosta in bela. Klinično je dojka povečana. Edem se v prvem letu zmanjšuje, ob koncu drugega leta običajno ni več viden, stanje se stabilizira. Obenem se dojka tudi klinično zmanjša in normalizira. V manjšem številu bolnic, lahko ostane manjši edem, ki se ka-

že, kot grobe linearne trabekule in zadebeljeni intersticialni elementi. Vzrok tega edema so poškodovane mezo-govnice in motena drenaža limfe proti aksili.

Če po stabilizaciji znova nastane edem, posumimo na novi karcinom ali limfatično diseminacijo karcinoma. Predhodno moramo izključiti edem, ki lahko nastane pri kongestivnih srčnih boleznih ali edem zaradi izrazitejše motnje drenaže limfe.

### *Zadebelitev kože*

Difuzna zadebelitev kože je posledica edema. Koža dojke je običajno debela manj kot 2 mm, nekoliko debelejša je v spodnjih delih, blizu inframamarne gube in okoli bradavice. Po obsevanju lahko doseže debelino enega centimetra, v periareolarni regiji pa celo več. Tako kot parenhimski edem, se tudi edem kože najdlje zadržuje v periareolarni regiji in v spodnjih delih dojke. Oba se pojavita hkrati in hkrati tudi regredirata. Po dveh do treh letih postane debelina kože normalna.

Lokalna zadebelitev kože je posledica operativnega posega in tvorbe brazgotine.

### *Kalcinacije*

Kalcinacije, ki se pojavljajo po eksciziji in obsevanju so najrazličnejših oblik, velikosti in so tudi različno razporejene.

Nastajajo v brazgotini, nekrotičnem tkivu, maščobni nekrozi, ki nastane skoraj po vsakem kirurškem posegu, tudi po biopsiji, na zaostalih kirurških šivih in v recidivnem karcinomu. Pojavljajo se od šestih mesecih, pa vse do petega leta po končani terapiji.<sup>12,13</sup>

Po obliki in velikosti so lahko tipično benigne, to so okroglaste, obročaste, večje linearne, debelejšje ploščate, oglate, različnih nepravilnih oblik in kot kalcinirane oljne ciste.

Po obliki maligne mikrokalcinacije, to so predvsem gručaste, manjše linearne, razvejane in polimorfne, lahko predstavljajo benigne pooperativne spremembe, vendar jih mamor-

gafsko ne ločimo od recidivnega karcinoma, zato v tem primeru opravimo biopsijo.

### Recidivni karcinom

Čim zgodnejše odkritje recidivnega ali novega karcinoma s pomočjo mamografije v zdravljeni dojki je pomembno zato, ker je prognoza preživetja bolnic z recidivnim intraduktalnim- invazivnim karcinomom, manjšim od 2 cm, zelo dobra.<sup>14,15</sup>

Dejavniki, ki povečujejo možnost nastanka recidivnega karcinoma so: navzočnost invazivnega karcinoma z ekstenzivno intraduktalno komponento, obsežen čist intraduktalni karcinom in neustrezno zdravljenje prvotnega karcinoma.<sup>16</sup>

Recidivi se lahko pojavi že po štirih mesecih, vendar so v prvem letu po zdravljenju redki. V povprečju se pojavljajo po osemnajstih do štiriindvajsetih mesecih po terapiji in pozneje.<sup>4</sup>

Praviloma se recidivi, ki se pojavljajo bolj zgodaj, to je v prvih 34 mesecih, pojavijo na mestu prvotnega karcinoma in imajo njegove značilnosti, poznejši recidivi pa so kjer koli v dojki, takrat lahko predstavljajo tudi novonastali karcinom.

Mamografske spremembe, pri katerih posumimo na recidiv, so:

1. gručaste mikrokalcinacije
2. nepravilna spikulirana masa
3. trden tumor z nejasnimi robovi
4. strukturne motnje
5. dobro omejena, vendar rastoča masa
6. asimetrična zgostitev tkiva

V teh primerih je najbolje opraviti citološko ali histološko preverjanje.

### Mamografsko sledenje po konzervirajoči terapiji:

Podatki o tem, kako pogosto naj si sledijo mamografske kontrole, so različni od ustanove

do ustanove. Nekateri avtorji priporočajo, naj bo bazični mamogram opravljen šest mesecev po končani terapiji, naslednje kontrole naj si slede v razmiku šestih mesecev vse do 36 meseca po zaključeni terapiji, nato pa sledijo vsakoletne kontrole.<sup>17,11</sup> Drugi avtorji opravljajo mamografske kontrole enkrat na leto, ker menijo, da so po šestih mesecih spremembe še tako neznačilne, da mamografska kontrola ni dovolj zanesljiva. Seveda pa so zato klinični pregledi pogostejši.<sup>5</sup>

### Literatura

1. Dershaw DD, McCormick B, Cox L, Osborne MP. Differentiation of benign and malignant local tumor recurrence after lumpectomy. *Am J Roentgenol* 1990; **155**: 35-8.
2. Brenner RJ, Pfaff JM. Mammographic changes after excisional breast biopsy for benign disease. *Am J Roentgenol* 1996; **167**: 1047-52.
3. Mendelson EB, Tobin CE. Imaging the breast after radiation and surgery. In: Friedrich M, Sickles EA, editors. *Radiological diagnosis of breast diseases*. Berlin: Springer; 1997. p. 299-318.
4. Greenstein Orel S, Troupin RH, Patterson EA, Fowble BL. Breast cancer recurrence after lumpectomy and irradiation: role of mammography in detection. *Radiology* 1992; **183**: 201-6.
5. Sadowsky NL, Semine A, Harris JR. Breast imaging: a critical aspect of breast conserving treatment. *Cancer* 1990; **65**: 2113-8.
6. Dershaw DD. Evaluation of the breast undergoing lumpectomy and radiation therapy. *Radiol Clin N Amer* 1995; **33**: 1147-60.
7. Stomper PC, Davis SP, Sonnenfeld MR, Meyer JE, Greenes RA, Eberlein TJ. Efficacy of specimen radiography of clinically occult noncalcified breast lesions. *Am J Roentgenol* 1988; **151**: 43-7.
8. Gluck BS, Dershaw DD, Liberman L, Deutch BM. Microcalcifications on postoperative mammograms as an indicator of adequacy of tumor excision. *Radiology* 1993; **188**: 469-72.
9. Di Piro PJ, Meyer JE, Shaffer K, Denison CM, Frenna TH, Rolfs AT. Usefulness of the routine magnification view after breast conservation therapy for carcinoma. *Radiology* 1996; **198**: 341-4.

10. Kessler M, Westhaus R, Bohmert H, Untch M, Wendt T. Mammography after conservative therapy for breast cancer. *Eur Radiol* 1993; **3**: 419-28.
11. Mendelson EB. Evaluation of the postoperative breast. *Radiol Clin N Amer* 1992; **30**: 107-38.
12. Rebner M, Pennes DR, Adler DD, Helvie MA, Lichter AS. Breast microcalcifications after lumpectomy and radiation therapy. *Radiology* 1989; **170**: 691-3.
13. Davis SP, Stomper PC, Weidner N, Meyer JE. Suture calcification mimicking recurrence in the irradiated breast: a potential pitfall in mammographic evaluation. *Radiology* 1989; **172**: 247-8.
14. Kurtz JM, Amalric R, Brandone H, Ayme Y, Spitalier J-M. Results of wide excision for mammary recurrence after breast-conserving therapy. *Cancer* 1988; **61**: 1969-72.
15. Kurtz JM, Amalric R, Brandone H, Ayme Y, Jacquemier J, Pietra J-C, et al. Local recurrence after breast-conserving surgery and radiotherapy: frequency, time course, and prognosis. *Cancer* 1989; **63**: 1912-7.
16. Dershaw DD. Mammography in patients with breast cancer treated by breast conservation (lumpectomy with or without radiation). *Am J Roentgenol* 1995; **164**: 309-16.
17. Hassell PR, Olivotto IA, Mueller HA, Kingston GW, Basco VE. Early breast cancer: detection of recurrence after conservative surgery and radiation therapy. *Radiology* 1990; **176**: 731-5.





SCHERING



Schering

**posluh za inovacije**

**Rtg-žarki**

**MRI**

**ultrazvok**

S širokim izborom naših inovativnih produktov lahko pri delu z modernimi tehnologijami dobite največ.

Schering ve kako, pa če gre za MRI, Rtg-žarke ali ultrazvok.

Za podrobne informacije vas prosimo, da se obrnete na:


Schering AG  
Podružnica za Slovenijo  
Dunajska 22, Ljubljana  
telefon: 061 133 80 14  
telefax: 061 133 83 26

**Schering  
Diagnostika**

**videti in razumeti**

# SIEMENS

## Rešitve po meri



Mammomat 3000 modular

## Mammomat 3000 modular

- univerzalni sistem za vse vrste mamografije
- optimizacija doze in kompresije z OPDOSE in OPCOMP sistema
- modularna zgradba zagotavlja posodabljanje sistema
- servis v Sloveniji z zagotovljenimi rezervnimi deli in garancijo
- izobraževanje za uporabnike

SIEMENS d.o.o.  
Dunajska 22  
1511 Ljubljana  
Telefon 061/1746 100  
Telefaks 061/1746 135

# Medčloveški...



## SEJEM MEDILAB

*6. mednarodni sejem medicinske in laboratorijske  
tehnike, materialov, farmacevtike, rehabilitacijskih  
izdelkov in storitev*

---


GOSPODARSKO RAZSTAVIŠČE V LJUBLJANI,  
OD 27. DO 30. 10. 1998



LJUBLJANSKI SEJEM

---

**Ljubljanski sejem d.d.**, Dunajska 10, p.p. 3558, 1001 Ljubljana, Slovenija  
tel. +386/61/173 53 31, 131 72 00



**ljubljana**

---

## Instructions for authors

**Editorial policy** of the journal *Radiology and Oncology* is to publish original scientific papers, professional papers, review articles, case reports and varia (editorials, reviews, short communications, professional information, book reviews, letters, etc.) pertinent to diagnostic and interventional radiology, computerized tomography, magnetic resonance, ultrasound, nuclear medicine, radiotherapy, clinical and experimental oncology, radiobiology, radiophysics and radiation protection. The Editorial Board requires that the paper has not been published or submitted for publication elsewhere: the authors are responsible for all statements in their papers. Accepted articles become the property of the journal and therefore cannot be published elsewhere without written permission from the editorial board. Papers concerning the work on humans, must comply with the principles of the declaration of Helsinki (1964). The approval of the ethical committee must then be stated on the manuscript. Papers with questionable justification will be rejected.

**Manuscript** written in English should be submitted to the Editorial Office in triplicate (the original and two copies), including the illustrations: *Radiology and Oncology*, Institute of Oncology, Vrazov trg 4, SI-1000 Ljubljana, Slovenia; (Phone: +386 61 132 00 68, Tel./Fax: +386 61 133 74 10, E-mail: gsera@onko-i.si). Authors are also asked to submit their manuscripts on a 3.5" 1.44 Mb formatted diskette. The type of computer and word-processing package should be specified (Word for Windows is preferred).

All articles are subjected to editorial review and review by independent referee selected by the editorial board. Manuscripts which do not comply with the technical requirements stated

herein will be returned to the authors for correction before peer-review. Rejected manuscripts are generally returned to authors, however, the journal cannot be held responsible for their loss. The editorial board reserves the right to ask authors to make appropriate changes in the contents as well as grammatical and stylistic corrections when necessary. The expenses of additional editorial work and requests for reprints will be charged to the authors.

**General instructions** • *Radiology and Oncology* will consider manuscripts prepared according to the Vancouver Agreement (*N Engl J Med* 1991; **324**: 424-8, *BMJ* 1991; **302**: 6772; *JAMA* 1997; **277**: 927-34.). Type the manuscript double spaced on one side with a 4 cm margin at the top and left hand side of the sheet. Write the paper in grammatically and stylistically correct language. Avoid abbreviations unless previously explained. The technical data should conform to the SI system. The manuscript, including the references may not exceed 15 typewritten pages, and the number of figures and tables is limited to 4. If appropriate, organize the text so that it includes: Introduction, Material and Methods, Results and Discussion. Exceptionally, the results and discussion can be combined in a single section. Start each section on a new page, and number each page consecutively with Arabic numerals.

*Title page* should include a concise and informative title, followed by the full name(s) of the author(s); the institutional affiliation of each author; the name and address of the corresponding author (including telephone, fax and e-mail), and an abbreviated title. This should be followed by the *abstract page*, summarising in less than 200 words the reasons

for the study, experimental approach, the major findings (with specific data if possible), and the principal conclusions, and providing 3-6 key words for indexing purposes. The text of the report should then proceed as follows:

*Introduction* should state the purpose of the article and summarize the rationale for the study or observation, citing only the essential references and stating the aim of the study.

*Material and methods* should provide enough information to enable experiments to be repeated. New methods should be described in detail. Reports on human and animal subjects should include a statement that ethical approval of the study was obtained.

*Results* should be presented clearly and concisely without repeating the data in the tables and figures. Emphasis should be on clear and precise presentation of results and their significance in relation to the aim of the investigation.

*Discussion* should explain the results rather than simply repeating them and interpret their significance and draw conclusions. It should review the results of the study in the light of previously published work.

**Illustrations and tables** must be numbered and referred to in the text, with appropriate location indicated in the text margin. Illustrations must be labelled on the back with the author's name, figure number and orientation, and should be accompanied by a descriptive legend on a separate page. Line drawings should be supplied in a form suitable for high-quality reproduction. Photographs should be glossy prints of high quality with as much contrast as the subject allows. They should be cropped as close as possible to the area of interest. In photographs mask the identities of the patients. Tables should be typed double spaced, with descriptive title and, if appropriate, units of numerical measurements included in column heading.

**References** must be numbered in the order in which they appear in the text and

their corresponding numbers quoted in the text. Authors are responsible for the accuracy of their references. References to the Abstracts and Letters to the Editor must be identified as such. Citation of papers in preparation, or submitted for publication, unpublished observations, and personal communications should not be included in the reference list. If essential, such material may be incorporated in the appropriate place in the text. References follow the style of Index Medicus. All authors should be listed when their number does not exceed six; when there are seven or more authors, the first six listed are followed by "et al.". The following are some examples of references from articles, books and book chapters:

Dent RAG, Cole P. *In vitro* maturation of monocytes in squamous carcinoma of the lung. *Br J Cancer* 1981; **43**: 486-95.

Chapman S, Nakielny R. *A guide to radiological procedures*. London: Bailliere Tindall; 1986.

Evans R, Alexander P. Mechanisms of extracellular killing of nucleated mammalian cells by macrophages. In: Nelson DS, editor. *Immunobiology of macrophage*. New York: Academic Press; 1976. p. 45-74.

**Page proofs** will be faxed to the corresponding author whenever possible. It is their responsibility to check the proofs carefully and fax a list of essential corrections to the editorial office within 48 hours of receipt. If corrections are not received by the stated deadline, proof-reading will be carried out by the editors.


---

For reprint information in North America Contact:  
International Reprint Corporation 968 Admiral Callaghan Lane, # 268 P.O. Box 12004, Vallejo; CA 94590, Tel: (707) 553 92 30, Fax: (707) 552 95 24.



# PHILIPS

## NAJLAŽJA POT DO NAJBOLJŠE KVALITETE SLIKE V MAMOGRAFIJI



IZBERITE **PHILIPS**

PHILIPS SLOVENIJA d.o.o.  
TRŽAŠKA 132  
1000 LJUBLJANA  
TELEFON: 061/177-88-50



