

Robert Šifrer¹, Ajda Mavrič²

Otočni reženj supraklavikularne arterije – rekonstrukcijska možnost za vrzeli na glavi in vratu

Supraclavicular Artery Island Flap – the Reconstructive Option for Head and Neck Defects

IZVLEČEK

KLJUČNE BESEDE: rak, režnji, rekonstrukcija, supraklavikularni reženj, supraklavikularna arterija

Pri kirurškem zdravljenju raka glave in vratu večkrat nastanejo vrzeli, ki zahtevajo kritje. Ena od možnosti kritja zapletenih mehkotkivih vrzeli je vezani fasciokutani supraklavikularni otočni reženj, ki se dvigne s supraklavikularnega področja in ramena. Supraklavikularni otočni reženj oskrbuje supraklavikularna arterija, ki se odcepi od arterije transverze koli v navideznem trikotniku na vratu, ki ga posteriorno omejuje sternokleidomastoidna mišica, ključnica inferiorno in vena jugularis eksterna lateralno. Dolžina režnja znaša 26 cm in širina 6–7 cm. Pomembna klinična značilnost tega režnja je, da se v loku obrne za 180°. To omogoča kritje vrzeli ustne votline, žrela in požiralnika, parotidne regije, vrzeli kože na lateralni strani vratu in obraza kot tudi vrzeli po odstranitvi temporalne kosti in lateralnega dela lobanjskega dna. Dvig režnja je preprost, učinkovit in nezamuden. Reženj je tanek, nima slabosti mikrovaskularnih prostih režnjev in omogoča zanesljivo kritje vrzeli. Dvig režnja opravimo hkrati z onkološko operacijo. Zaradi teh značilnosti je primeren za starejše in polimorbidne bolnike, ki niso kandidati za daljše in zapletenejše posege in bolnike po predhodnem obsevanju glave in vratu. Funkcijski in estetski rezultati po uporabi supraklavikularnega režnja so dobri.

ABSTRACT

KEY WORDS: cancer, flaps, reconstruction, supraclavicular flap, supraclavicular artery

The common consequences of the surgical treatment of head and neck cancer are defects that demand reconstruction. One of the reconstructive options for complex soft tissue defects is a pedicled fasciocutaneous supraclavicular artery island flap that is harvested from the supraclavicular and shoulder area. The flap is based on the supraclavicular artery branching off the transverse cervical artery and is located within the imaginary triangle bounded by the posterior border of the sternocleidomastoid muscle, the clavicle inferiorly, and the external jugular vein laterally. The flap measures 26 cm in length and

¹ Doc. dr. Robert Šifrer, dr. med., Klinika za otorinolaringologijo in cervikofacialno kirurgijo, Zaloška cesta 2, 1000 Ljubljana; Katedra za otorinolaringologijo, Medicinska fakulteta, Univerza v Ljubljani, Zaloška cesta 2, 1000 Ljubljana; robert.sifrer@kclj.si

² Ajda Mavrič, dr. med., Klinika za otorinolaringologijo in cervikofacialno kirurgijo, Zaloška cesta 2, 1000 Ljubljana

6–7 cm in width. An important clinical characteristic of the flap is its arc of rotation of 180°, which allows the reconstruction of the surgical defects of the oral cavity, pharynx, esophagus, parotid region, lateral side of the neck, and face, as well as defects that occur after the resection of the temporal bone and lateral skull base. The elevation of the flap is simple, effective, and quick. The flap is thin and lacks the disadvantages of microvascular-free flaps. It allows for reliable reconstruction of the defect. The harvesting of the flap is performed at the same time as oncological surgery. Because of these characteristics, it is suitable for elderly and polymorbid patients who are not candidates for longer or more complex procedures, and for patients after previous head and neck irradiation. The functional and aesthetic results of the supraclavicular flap are good.

UVOD

V Sloveniji rak glave in vratu (RGV) predstavlja približno 5 % vseh rakov, kar ga pri moških uvršča na peto mesto, pri obeh spolih skupaj pa na sedmo. V letu 2018 smo po podatkih Registra raka ugotovili 485 novih primerov bolnikov z RGV. Incidenca je do leta 1992 naraščala, nakar se je pri moških ustalila na okrog 40/100.000 moških letno. V letu 2018 je bil zabeležen celo upad, saj je bilo zmanjšanje incidenčne stopnje pri moških za povprečno 0,4 % letno (1).

Lokalno zamejene RGV zdravimo unimodalno, in sicer kirurško ali z obsevanjem, lokalno in regionalno razširjene pa praviloma multimodalno, če je bolnik sposoben takšnega zdravljenja. Tako zdravljenje je lahko, prvič, kirurško in vključuje adjuvantno pooperacijsko obsevanje ali radiokemoterapijo ter, drugič, konzervativno, torej nekirurško, in zajema združek obsevanja in kemoterapije. Slednja se z obsevanjem združuje po načelih konkomitantne ali indukcijske kemoterapije. Izjeme so rak ustne votline in žlez slinavk, kjer se praviloma odločamo za primarno kirurško možnost, in rak epifarinksa ter s HPV povezani rak orofarinksa, kjer se odločamo za konzervativno zdravljenje.

Kljub vedno pogostejšim odločitvam za konzervativno zdravljenje ima kirurgija pomembno terapevtsko vlogo, saj v primeru neuspešnega konzervativnega zdravljenja predstavlja edino možnost za ozdravitev

bolnika (2). Glavni cilj onkološke operacije je radikalna odstranitev primarnega tumorja. Da je temu zadoščeno, mora biti po večinskem prepričanju najbližja tumorska celica na odstranjenem preparatu od roba izreza oddaljena vsaj 5 mm (2, 3). Glede na smernice Nacionalnega celovitega mrežja s področja raka (National Comprehensive Cancer Network, NCCN), ki so v svetovnem merilu zaupanja vreden sklic, je treba okrog tumorja odstraniti 10–15 mm makroskopsko zdrave sluznice, da se tudi na mikroskopskem nivoju zagotovi zdrave robove (2).

REKONSTRUKCIJA VRZELI NA GLAVI IN VRATU PO ONKOLOŠKI KIRURGIJI

Posledica kirurške odstranitve lokalno in regionalno napredovalega RGV, še posebej po primarni konzervativni terapiji (obsevanje, radiokemoterapija), so vrzeli tkiv, ki pogosto zahtevajo rekonstrukcijo. Vrzeli delimo na kostne in mehkotkivne. Slednje so površinske zaradi izgube kože ali sluznic in globoke zaradi izgube mehkih tkiv pod površino (4). Pri odločanju o rekonstrukciji vrzeli sledimo rekonstrukcijski lestvici oziroma načelu od najpreprostejše rešitve k bolj zapletenim.

Med preproste rešitve štejemo sekundarno celjenje, primarno zaporo in zaporo z delnim presadkom kože. Navedene možnosti pridejo v poštev za zaporo majhnih

vrzeli na funkcionalno manj pomembnih mestih, kjer tak način zapore ne more povzročiti priraščenosti in s tem manjše gibljivosti pomembnih struktur, npr. jezika ali mehkega neba.

Zapletene rekonstrukcijske rešitve vključujejo zaporo vrzeli z lokalnimi, regionalnimi in distalnimi prostimi mikrovaskularnimi režnji. Prednosti vezanega mišično-kožnega režnja mišice pektoralis major (PM), kot so enostavno in hitro dviganje režnja, zadovoljiva dolžina žilnega peclja, visoka zanesljivost, dobri funkcionalni in estetski rezultati, so vzrok, da PM velja za dobro rešitev pri rekonstrukciji vrzeli glave in vratu (5).

Pred uvedbo PM je bila najpogostejša rekonstrukcijska možnost fasciokutani deltopektoralni (DP) reženj. Uporaben je za kritje velikih kožnih vrzeli vratu in obraza in združen z drugimi režnji, kjer zagotavlja kožo za rekonstrukcijo površinskega dela vrzeli (6). Druga možnost za kritje manjše do srednje velike vrzeli na sredini vratu je mali deltopektoralni reženj (7).

Poleg naštetih na Kliniki za otorinolaringologijo in cervikofacialno kirurgijo Ljubljana uporabljamo še otočni reženj jezika, nazolabialni, palatinalni, submentalni, infrahioidni in mišično-sluznični reženj arterije facialis (8–14). Kljub raznolikim indikacijam imajo našteti režnji svoje prednosti in pomanjkljivosti, kar opisujemo drugod (15, 16).

Praktično istočasna uvedba PM (leta 1979) in mikrovaskularne kirurgije (dve leti kasneje) je zmanjšala pogostost uporabe vezanih režnjev (5). Številni kirurgi kot prvo izbiro uporabljajo prosti fasciokutani radialni reženj (RR) in prosti perforatorski anterolateralni stegenski reženj (angl. *anterolateral thigh flap*, ALT) (17, 18). Za mikrovaskularne režnje so potrebni dodatno kirurško znanje, dodatna kirurška ekipa in več časa, poglobljeni nadzor vitalnosti režnja in višji stroški zdravljenja. Pri starejših in polimorbidnih bolnikih so ti režnji manj

primerni (15). Zaradi poobsevalnih sprememb žil so mikrovaskularni režnji v primerjavi z vezanimi nagnjeni k trombozi žil, zato so za t. i. rešilne operacije slabša izbira od vezanih (19–21).

Zaradi omejitev mikrovaskularnih režnjev in vedno večjega števila obsevanih bolnikov vezani režnji ponovno pridobivajo na veljavi. Eden izmed njih je otočni reženj supraklavikularne arterije (angl. *supraclavicular artery island flap*, SCAIF). Gre za fasciokutani reženj s supraklavikularnega področja in ramena. SCAIF je tanek in glede velikosti, debeline in prostornine ustreza prostemu RR, pri debelih bolnikih pa zaradi več podkožne maščobe pridobi na debelini in postane bolj podoben ALT (22).

ZGODOVINA OTOČNEGA REŽNJA SUPRAKLAVIKULARNE ARTERIJE

SCAIF je opisal Lamberty leta 1979, uveljavil pa ga je Pallua leta 1997 (23, 24). V primerjavi s PM, RR in ALT, ki se najpogosteje uporabljajo za rekonstrukcijo mehko tkivnih vrzeli glave in vratu, je SCAIF manj znan. Na portalu PubMed se nahaja do danes samo 58 člankov, ki v naslovu vsebujejo besede *supraclavicular artery island flap*. Za primerjavo: člankov, ki v naslovu vsebujejo besede *radial forearm flap*, je 443, tistih z besedami *anterolateral thigh flap* pa 682. Tudi v slovenskem prostoru se SCAIF redko uporablja, zato smo se odločili, da predstavimo svoje izkušnje z njim.

PREDNOSTI OTOČNEGA REŽNJA SUPRAKLAVIKULARNE ARTERIJE

SCAIF ima lastnosti, ki mu omogočajo premoščanje slabosti ostalih, pogosto uporabljenih tako vezanih kot prostih mikrovaskularnih režnjev. Za razliko od PM poteka rekonstrukcija s SCAIF brez morebitnih težav s čezmerno debelino peclja, kar pri rekonstrukciji s PM lahko vodi v težavno zapiranje rane in razprtje rane vzdolž robov. Onkološki in rekonstrukcijski del operacije

s SCAIF se izvede v isti seji, vrzel odvzemnega mesta pa se zapre primarno, kar ga postavlja pred DP. Enostaven in hiter kirurški dvig brez mikrovaskularnih anastomoz so samo nekatere značilnosti SCAIF, ki dovoljujejo njegovo uporabo pri polimorbidnih in obsevanih bolnikih, kjer mikrovaskularni režnji niso dobra rekonstrukcijska rešitev (16).

ANATOMIJA

SCAIF oskrbuje supraklavikularna arterija, ki je veja arterije transverze koli, s spremljajočima venama. Odcepišče supraklavikularne arterije predstavlja os obrata režnja in predstavlja točko, v kateri supraklavikularna arterija iz globine vratu vstopa v reženj. Odcepišče leži v navideznem trikotniku na vratu s stranicami, ki jih določajo posteriorni rob sternokleidomastoidne mišice, vena jugularis eksterna (VJE) in zgornji rob ključnice (slika 1).

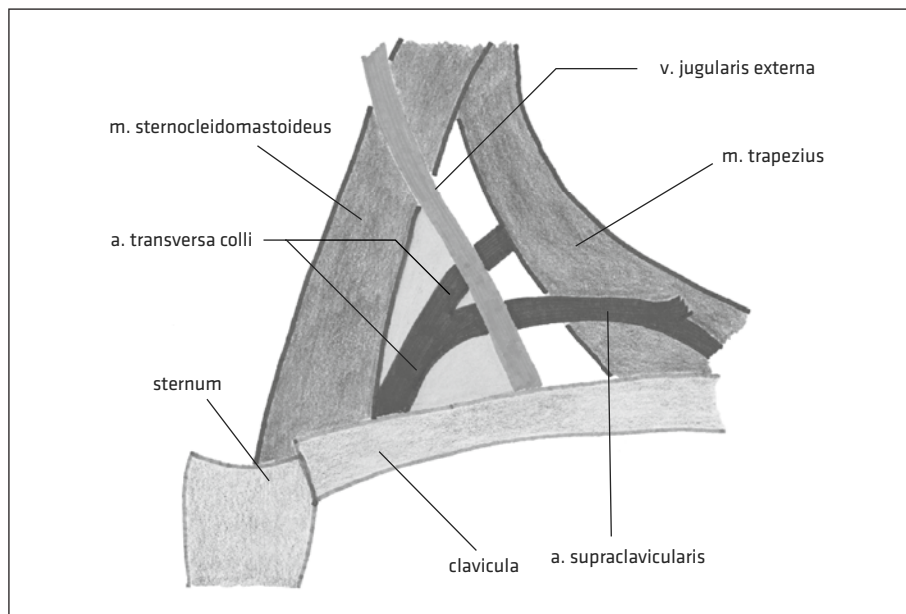
Reženj načrtujemo lateralno od odcepišča supraklavikularne arterije v smeri proti ramenu. Njegova dolžina znaša 26 cm, širi-

na pa največ 6–7 cm. Distalno poteka reženj nekaj cm preko deltoidne mišice. Vrzel odvzemnega mesta v okviru navedenih razsežnosti se lahko zapre primarno (25, 26).

INDIKACIJE ZA UPORABO OTOČNEGA REŽNJA SUPRAKLAVIKULARNE ARTERIJE

SCAIF se pri odcepišču supraklavikularne arterije obrne za 180°. Zaradi geometrije tega obrata je SCAIF prikladen za kritje kožnih vrzeli na lateralni strani vratu, na obrazu in parotidnem področju ter po amputaciji uhlja, odstranitvi temporalne kosti in operaciji lateralnega lobanjskega dna (26, 27).

Poleg rekonstrukcije površinskih vrzeli je uporaben za kritje vrzeli sluznice ustne votline, žrela, požiralnika, za kritje fistul po operaciji in po operaciji stomalnih ponovitev raka (22, 25, 28). Opisane so tudi rekonstrukcije zelo zapletenih vrzeli, kot sta transmuralna vrzel po operaciji bukalnega karcinoma, pri katerem se SCAIF prepogne in rekonstruira tako sluznično kot kožno stran vrzeli lica, in rekonstrukcija cirkum-



Slika 1. Odcepišče supraklavikularne arterije od arterije transverze koli v področju navideznega trikotnika (16).

ferentne vrzeli žrela po laringektomiji in faringektomiji (29, 30).

Omejitve mikrovaskularnih režnjev pri rekonstrukciji po predhodnem obsevanju pomenijo večjo uporabnost regionalnih vezanih režnjev, kamor spada tudi SCAIF. Poleg tega se opaža, da je med kandidati za rekonstrukcijo vedno več starejših bolnikov. Ti imajo več spremljajočih bolezni in so zato slabi kandidati za mikrovaskularno kirurgijo (31).

Površinske vrzeli z veliko prostornino, ki bi jih v okviru primarne kirurgije rekonstruirali z ALT, pri obsevanem bolniku rekonstruiramo s PM. Pri zgolj površinskih vrzelih kože ali sluznice, kjer ni treba nadomeščati prostornine tkiva v globini in bi bil PM predebel, namesto RR uporabimo SCAIF. Ta je tanek, glede debeline ustreza RR in nima njegovih pomanjkljivosti (16).

KIRURŠKA TEHNIKA

Reženj načrtujemo, tako da najprej preverimo položaj zgoraj omenjenega navideznega trikotnika. Njegove stranice določajo polje, v katerem se nahaja odcepišče supraklavikularne arterije. To je hranilna žila režnja, njeno odcepišče pa predstavlja točko obrata režnja za 180°. Na tem mestu je hranilna žila najbolj izpostavljena in dovzeta za poškodbo. Zaradi kasnejše prekinitve VJE med disekcijo na vratu je priporočljivo, da se oglišča trikotnika označi z majhnimi kožnimi šivi.

Poudariti je treba, da je hranilna žila med operacijo lahko vidna le na točki obrata. Proksimalno od točke obrata se nahaja pregloboko na vratu, distalno pa že leži v področju površinsko od fascije. Praviloma pa žile pri operaciji sploh ne vidimo, niti na točki obrata.

Rez kože, podkožja in fascije se začne lateralno od trikotnika, in sicer pri kotu med ključnico in VJE. Sledi obsegu načrtovanega režnja (v smeri proti ramenu) in se zaključi pri kotu med VJE in sternokleidomastoidno mišico. Reženj se dviga v smeri iz distalno

proti proksimalno v subfascialni ravnini (in se previdno približuje točki obrata), torej tik iznad deltoide mišice, mišice pektoralis major, mišice trapezius in ključnice.

Nujna je ohranitev žilnega peclja, ki se ga, kot že rečeno, ne prikaže. Fascijo in maščobo ob njem se namreč ohrani, da se prepreči čezmerno prepogibanje žile (angl. *kinking*), kar bi sicer ogrozilo vitalnost režnja. Potek supraklavikularne arterije lahko že pred operacijo določimo z doplersko preiskavo ali CT-angiografijo, vendar to ni neobhodno potrebno (25). Sledi obrat pripravljenega režnja in vstitev v vrzel. V primeru premika režnja izpod neprizadete kože na vrat (t. i. tunelizacija) je potrebna deepitelizacija kože proksimalnega dela režnja (22).

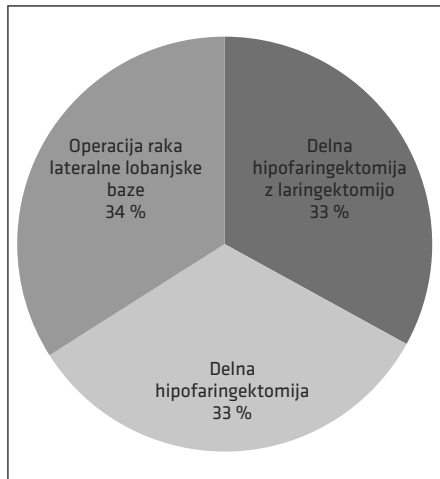
NAŠE IZKUŠNJE

V obdobju 2018–2019 smo na Kliniki za otorinolaringologijo in cervikofacialno kirurgijo Ljubljana vrzel po kirurškem zdravljenju raka rekonstruirali s SCAIF pri šestih bolnikih. Šlo je za pet moških in eno žensko. Povprečna starost bolnikov je znašala 67 let (razpon 63–76 let).

Pri vseh bolnikih smo rekonstruirali vrzel po odstranitvi RGV. Pri dveh bolnikih je šlo, upoštevajoč razdelitev po Homerju, za raka lateralnega lobanjskega dna, pri čemer je en bolnik imel razširjenega raka zunanega sluhovoda, drugi pa obsežne regionalne zasevke v parotidni regiji s prebojem kože (32). Pri štirih bolnikih smo rekonstruirali defekt po operaciji raka hipofarinksa, od tega pri dveh po delni hipofaringektomiji (brez laringektomije), pri dveh pa smo SCAIF uporabili za rekonstrukcijo vrzeli po delni hipofaringektomiji z laringektomijo.

Eden od bolnikov po delni faringektomiji in laringektomiji je v okviru zdravljenja RGV pred izvedbo SCAIF prejel radiokemoterapijo. Grafični prikaz teh podatkov se nahaja na sliki 2.

Pri nobenem bolniku ni prišlo do nekroze režnja, niti pri bolniku po predhodni



Slika 2. Indikacije za uporabo otočnega režnja supraklavikularne arterije (angl. *supraclavicular artery island flap*, SCAIF) pri naših bolnikih.

radio-kemoterapiji. Pri enem od štirih bolnikov, kjer smo SCAIF uporabili za rekonstrukcijo žrela, je prišlo do nastanka fistule (25 %). Isti bolnik je predhodno prejel tudi radiokemoterapijo. Ker konzervativni ukrepi niso delovali, smo se odločili za ponovno operacijo in fistulo uspešno zaprli s sternokleidomastoidnim režnjem. Celjenje ran po uporabi SCAIF je pri ostalih petih bolnikih, torej v večini primerov (83 %), potekalo brez težav.

ZAPLETI PO UPORABI OTOČNEGA REŽNJA SUPRAKLAVIKULARNE ARTERIJE

Zapleti SCAIF so po poročilih iz literature redki ali pa jih sploh ni (27). Nekroza režnja je v primeru SCAIF redka. Kokot in sodelavci so poročali o 9,1–18 % delnih in 4–4,5 % popolnih nekroz režnja. Te so zahtevale novo rekonstrukcijo s PM. Še manj nekroz, 1 % popolnih in 1 % delnih, so po pregledu literature ugotovili Nikolaidou in sodelavci, Fang in sodelavci pa v svoji raziskavi nekroz režnja niso opažali (29, 33). Tudi v naših primerih nekroze nismo zabeležili.

Redko se lahko pojavijo fistule, vnetja rane ali dehiscence rane (27). Poročilo Nikolaidouva in sodelavcev o fistulah izstopa, saj ugotavlja kar 28 % fistul po rekonstrukciji žrelnega kanala po laringektomiji in delni ali popolni faringektomiji. Visoko incidenco pojasnjuje s predhodnim obsevanjem ali radiokemoterapijo, ki ju je bilo deležnih 77 % bolnikov (33). Obsevanje in radiokemoterapija sta po mnenju nekaterih avtorjev pomembna napovedna dejavnika za razvoj faringokutane fistule, po mnenju drugih pa ne (34, 35).

Do težav, kot sta vnetje ali razprtje rane, lahko pride tudi na odvzemnem mestu. Opisovali so tudi napetost v rami na strani dviga režnja in težave pri obračanju glave, ki so prenehale po prekinitvi režnja (31). Pri našem bolniku z zasevki v parotidni regiji je prišlo prvi dan po operaciji do ohromelosti radialnega živca. Vzrok je bila čezmerna napetost pri zapori odvzemnega mesta, ki je povzročila utesnitveni sindrom. Po prekinitvi šivov in sprostitvi napetosti se je ohromelost postopoma popravljala in popolnoma izginila po dveh tednih. Odvzemno mesto smo kasneje prekrili s prostim presadkom kože.

KONTRAINDIKACIJE

Ker SCAIF prehranjuje supraklavikularna arterija, ki izvira iz arterije trasverze koli, je celovitost teh žil nujna za preživetje režnja. Predhodna prekinitvev teh arterij je torej kontraindikacija za uporabo SCAIF. Previdnost pri odločanju za rekonstrukcijo s SCAIF je potrebna pri predhodnih operacijah v tem področju, predvsem pri disekciji na vratu, ki zajema regiji IV ali V, in pri travmatoloških ali ortopedskih operacijah ključnice in ramena. V primeru dvomov se svetuje oceno pomembnih arterij s CT-angiografijo ali UZ-doplersko preiskavo (33).

ZAKLJUČEK

V zadnjem času ugotavljamo znaten napredek (predvsem mikrovaskularne) rekon-

strukcije tkivnih vrzeli po operacijah RGV. Poudarjamo, da mikrovaskularna rekonstrukcijska kirurgija ni primerna ne za vsakega bolnika ne za vsako vrzel.

SCAIF je vezani reženj, ki se lahko uporabi namesto bolj znanih PM, DP, RR in ALT. To mu omogočajo lastnosti, ki premoščajo pomanjkljivosti navedenih režnjev. Dvig režnja je hiter in kirurško ni zahteven, zato je primeren tudi za začetnike v rekonstrukcijski kirurgiji. Kljub začetnim izkušnjam

s SCAIF smo reženj uspešno uporabili v večini primerov. Glede na literaturo je SCAIF varen, zanesljiv, enostaven in široko uporaben fasciokutani reženj, s katerim je možno zapreti kožne in sluznične vrzeli tako po primarnem kot po rešilnem kirurškem zdravljenju.

SCAIF bi moral biti v presoji in del glavne izbire pri načrtovanju rekonstrukcije po kirurgiji RGV.

LITERATURA

1. Onkološki inštitut Ljubljana. Rak v Sloveniji 2018, epidemiologija in register raka. Ljubljana: Register raka Republike Slovenije; 2021.
2. National Comprehensive Cancer Network. NCCN Clinical Practice Guidelines in Oncology – Head and Neck Cancers [internet]. Plymouth: National Comprehensive Cancer Network; c2022 [citirano 2022 Jul 5]. Dosegljivo na: https://www.nccn.org/professionals/physician_gls/pdf/head-and-neck.pdf
3. Helliwell T, Woolgar J. Standards and datasets for reporting common cancers. Minimum dataset for head and neck histopathology reports. London: The Royal College of Pathologists; 1998.
4. Šifrer R, Aničin A. Uporaba vezanih mišičnokožnih režnjev pektoralis major. Med Razgl. 2012; 51 (Suppl 4): 387–91.
5. Aničin A, Šifrer R, Strojan P. Pectoralis major myocutaneous flap in primary and salvage head and neck cancer surgery. J Oral Maxillofac Surg. 2015; 73 (10): 2057–64.
6. Andrews BT, McCulloch TM, Funk GF, et al. Deltopektoral flap revisited in the microvascular era: A single-institution 10-year experience. Ann Otol Rhinol Laryngol. 2006; 115 (1): 35–40.
7. Aničin A, Šifrer R. Uporaba malega deltopektoralnega režnja za rekonstrukcijo kirurških vrzeli osrednjega vratu. Med Razgl 2012; 51 (Suppl 4): 211–4.
8. Fischinger J, Žargi M. Repair of anterior floor of mouth defects by a central or paramedian island tongue flap. J Laryngol Otol. 2003; 117 (5): 391–5.
9. Hagan WE, Walker LB. The nasolabial musculocutaneous flap: Clinical and anatomical correlations. Laryngoscope. 1988; 98 (3): 341–6.
10. Moore BA, Magdy E, Netteville JL, et al. Palatal reconstruction with the palatal island flap. Laryngoscope. 2003; 113 (6): 946–51.
11. Genden EM, Lee BB, Urken ML. The palatal island flap for reconstruction of palatal and retromolar trigone defects revisited. Arch Otolaryngol Head Neck Surg. 2001; 127 (7): 837–41.
12. Parmar PS, Goldstein DP. The submental island flap in head and neck reconstruction. Curr Opin Otolaryngol Head Neck Surg. 2009; 17 (4): 263–6.
13. Deganello A, Leemans CR. The infrahyoid flap: A comprehensive review of an often overlooked reconstructive method. Oral Oncol. 2014; 50 (8): 704–10.
14. van Weert S, Leemans CR. The facial artery musculomucosal flap revisited: Surgical technique and critical functional appraisal: Our experience in nine patients. Clin Otolaryngol. 2015; 40 (1): 48–52.
15. Paučič J, Aničin A, Trček C, et al. Vloga regionalnih režnjev v kirurgiji glave in vratu v 21. stoletju. Med Razgl. 2016; 55 (Suppl 2): 263–9.

16. Šifrer R, Fošnarčič I, Paučič J, et al. Supraclavicular artery island flap – An additional option for the reconstruction of head and neck defects. *Zdrav Vestn.* 2019; 88 (7–8): 360–9.
17. Piazza C, Taglietti V, Nicolai P. Reconstructive options after total laryngectomy with subtotal or circumferential hypopharyngectomy and cervical esophagectomy. *Curr Opin Otolaryngol Head Neck Surg.* 2012; 20 (2): 77–88.
18. Sukato DC, Timashpolsky A, Ferzli G, et al. Systematic review of supraclavicular artery island flap vs free flap in head and neck reconstruction. *Otolaryngol Head Neck Surg.* 2019; 160 (2): 215–22.
19. Preidl RHM, Möbius P, Weber M, et al. Long-term endothelial dysfunction in irradiated vessels: An immunohistochemical analysis. *Strahlenther Onkol.* 2019; 195 (1): 52–61.
20. RHM, Wehrhan F, Schlittenbauer T, et al. Perioperative factors that influence the outcome of microsurgical reconstructions in craniomaxillofacial surgery. *Br J Oral Maxillofac Surg.* 2015; 53 (6): 533–7.
21. Tall J, Björklund TC, Docherty Skogh AC, et al. Vascular complications after radiotherapy in head and neck free flap reconstruction: Clinical outcome related to vascular biology. *Ann Plast Surg.* 2015; 75 (3): 309–15.
22. Kokot N, Mazhar K, Reder LS, et al. The supraclavicular artery island flap in head and neck reconstruction: Applications and limitations. *JAMA Otolaryngol Head Neck Surg.* 2013; 139 (11): 1247–55.
23. Lamberty BG. The supra-clavicular axial patterned flap. *Br J Plast Surg.* 1979; 32 (3): 207–12.
24. Pallua N, Machens HG, Rennekampff O, et al. The fasciocutaneous supraclavicular artery island flap for releasing postburn mentosternal contractures. *Plast Reconstr Surg.* 1997; 99 (7): 1878–86.
25. van Weert S, Hendrickx JJ. De supraclaviculaire arterie eiland lap (SCAIF): Een waardevolle toevoeging aan het reconstructieve palet. *Nederlands Tijdschrift voor Keel-Neus-Oorheelkunde.* 2018; 24 (3): 87–91.
26. Kokot N, Mazhar K, Reder LS, et al. Use of the supraclavicular artery island flap for reconstruction of cervicofacial defects. *Otolaryngol Head Neck Surg.* 2014; 150 (2): 222–8.
27. Wong S, Brennan M, Nishikawa S, et al. Supraclavicular artery island flap in head and neck reconstruction: A case series and literature review. *Perm J.* 2019; 23: 19.006.
28. Lee S, Cho HM, Kim JK, et al. The supraclavicular artery island flap: A salvage option for head and neck reconstruction. *Maxillofac Plast Reconstr Surg.* 2018; 40 (1): 25.
29. Fang SL, Zhang DM, Chen WL, et al. Reconstruction of full-thickness cheek defects with a folded extended supraclavicular fasciocutaneous island flap following ablation of advanced oral cancer. *J Cancer Res Ther.* 2016; 12 (2): 888–91.
30. Chiu ES, Liu PH, Baratelli R, et al. Circumferential pharyngoesophageal reconstruction with a supraclavicular artery island flap. *Plast Reconstr Surg.* 2010; 125 (1): 161–6.
31. Giordano L, Di Santo D, Occhini A, et al. Supraclavicular artery island flap (SCAIF): A rising opportunity for head and neck reconstruction. *Eur Arch Otorhinolaryngol.* 2016; 273 (12): 4403–12.
32. Homer JJ, Lesser T, Moffat D, et al. Management of lateral skull base cancer: United Kingdom National Multidisciplinary Guidelines. *J Laryngol Otol.* 2016; 130 (Suppl 2): S119–24.
33. Nikolaidou E, Pantazi G, Sovatzidis A, et al. The supraclavicular artery island flap for pharynx reconstruction. *J Clin Med.* 2022; 11 (11): 3126.
34. Virtaniemi JA, Kumpulainen EJ, Hirvikoski PP, et al. The incidence and etiology of postlaryngectomy pharyngocutaneous fistulae. *Head Neck.* 2001; 23 (1): 29–33.
35. Šifrer R, Aničin A, Pohar MP, et al. Pharyngocutaneous fistula: The incidence and the risk factors. *Eur Arch Otorhinolaryngol.* 2016; 273 (10): 3393–9.