

Polona Vihtelič<sup>1</sup>, Peter Popovič<sup>2</sup>

# Znotrajžilno zdravljenje visceralnih arterijskih anevrizem

## *Endovascular Treatment of Visceral Artery Aneurysms*

### IZVLEČEK

KLJUČNE BESEDE: anevrizme visceralnih arterij, znotrajžilno zdravljenje, embolizacija, razpok anevrizme

Anevrizme visceralnih arterij so sorazmerno redke, vendar je njihov klinični pomen velik. Večinoma so brez izraženih simptomov in jih odkrijemo naključno, kljub temu njihova najdba zahteva skrbno obravnavo, saj lahko razpok anevrizme vodi v življenje ogrožajočo krvavitev. V poteku visceralnih arterij se anevrizme najpogosteje pojavijo v vranični in jetni arteriji. Najpomembnejša radiološka slikovno preiskovalna metoda, ki nam pomaga pri postavitvi diagnoze in načrtovanju zdravljenja, je računalniškotomografska angiografija. Zaradi manjše invazivnosti, večje učinkovitosti in varnosti ter hitrejšega pooperativnega okrevanja je postal znotrajžilni pristop metoda izbora zdravljenja simptomatskih in asimptomatskih anevrizem. Izbira znotrajžilne metode je odvisna od velikosti vratu anevrizme in pomembnosti arterije, ki prehranjuje anevrizmo in pripadajoči organ. Najpogostejša metoda je embolizacija s spiralami. V primeru, da embolizacija s spiralami ni možna, postavimo čez vrat anevrizme oplaščno žilno opornico, ki izključi anevrizmo iz systemskega obtoka. V preglednem prispevku avtorja prikazujeta pregled najpogostejših visceralnih anevrizem, njihov klinični potek in vlogo radioloških slikovno preiskovalnih metod in znotrajžilnih metod zdravljenja.

### ABSTRACT

KEY WORDS: visceral artery aneurysm, endovascular treatment, embolisation, aneurysm rupture

Visceral artery aneurysms are relatively rare, nevertheless, they represent an important clinical entity. They are mostly asymptomatic and found incidentally; however, they require thorough examination since they carry a risk of rupture that can result in a life-threatening hemorrhage. Visceral artery aneurysms most commonly affect splenic and hepatic arteries. Computed tomography angiography is the most important imaging technique used to diagnose and evaluate the treatment for visceral aneurysms. Endovascular approach has emerged as the first-line treatment of symptomatic and asymptomatic aneurysms due to its minimally invasive technique, efficiency, safety and early postoperative recovery. Selection of endovascular approach is based on the size of aneurysm's neck and the importance of the artery that feeds the aneurysm and associated organ. The most common

<sup>1</sup> Polona Vihtelič, štud. med., Medicinska fakulteta, Univerza v Ljubljani, Vrazov trg 2, 1000 Ljubljana; polona.vih@gmail.com

<sup>2</sup> Izr. prof. dr. Peter Popovič, dr. med., Klinični inštitut za radiologijo, Univerzitetni klinični center Ljubljana, Zaloška cesta 7, 1000 Ljubljana

technique is coil embolisation. If coil placement is not possible, a covered stent graft can be placed across the neck of an aneurysm to exclude it from systemic circulation. In this review article the authors present an overview of the most common visceral artery aneurysms, their clinical features, the role of radiological imaging and endovascular treatment.

## UVOD

Med visceralne arterije uvrščamo žile, ki izhajajo iz trebušne aorte in s krvjo preskrbujejo vranico, jetra in prebavila. To so trunkus celiakus in njegove veje ter zgornja in spodnja mezenterična arterija. Aneurizma je omejena razširitev svetline arterije, ki ima premer vsaj 1,5-krat večji od običajnega premera arterije. Prave aneurizme vključujejo vse tri plasti žilne stene. Lažne aneurizme (psevdoaneurizme) so posledica raztrganine v steni žile s tvorbo obžilnega hematoma. Aneurizme visceralnih arterij so sorazmerno redke (0,01–2 % v avtopsijskih serijah), največkrat ne povzročajo nikakršnih simptomov in znakov, zato jih najpogosteje odkrijemo povsem naključno (1). Najpogosteje najdemo visceralne aneurizme v poteku vranične in jetrne arterije. Najresnejši zaplet je raztrganina aneurizme, ki se pojavi pri 22 % bolnikov in lahko vodi v življenje ogrožajočo krvavitev. Zdravljenje aneurizem poteka klasično kirurško, laparoskopsko, znotrajilno ali s kombinacijo različnih načinov. Zaradi manjše invazivnosti, večje učinkovitosti in varnosti ter hitrejšega pooperativnega okre-

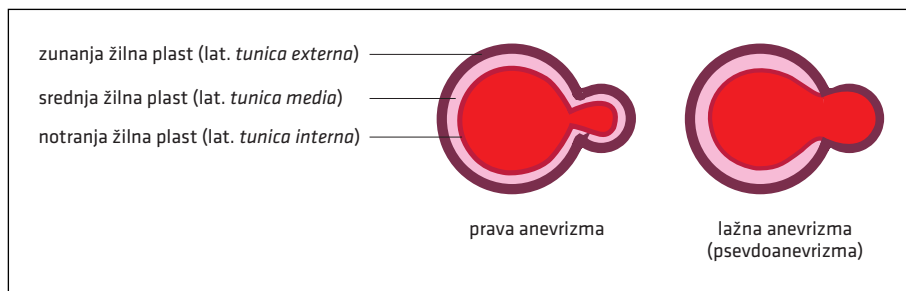
vanja je znotrajilni pristop metoda izbora zdravljenja simptomatskih aneurizem in aneurizem brez izraženih simptomov (2). V preglednem prispevku avtorja prikazuje pregled najpogostejših visceralnih aneurizem, njihov klinični potek ter vlogo radioloških slikovno preiskovalnih metod in znotrajilnih metod zdravljenja.

## RAZVRSTITEV IN IZVOR NASTANKA ANEURIZEM

Pri visceralnih arterijskih aneurizmah ločimo prave aneurizme, kjer patološki proces zajame vse tri plasti žilne stene, in psevdoaneurizme, ki nastanejo kot posledica pretrganja notranje vezivne (lat. *tunica intima*) in srednje mišičnoelastične plasti (lat. *tunica media*) žilne stene (slika 1) (3).

Patogeneza visceralnih arterijskih aneurizem je še nepopolno raziskana, znane pa so povezave z aterosklerozo, degeneracijo medije in s stanji s povečanim arterijskim pretokom (kot so npr. nosečnost, portalna hipertenzija, transplantirana jetra ...), pa tudi s prirojenimi sindromi (1–4).

Nastanek psevdoaneurizem je povezan predvsem s poškodbami (vbdne, tope in



**Slika 1.** Shematski prikaz žilne stene prave aneurizme in psevdoaneurizme.

iatrogene poškodbe), okužbami (abscesi), vnetjem (pankreatitis, holecistitis), vaskulitisi, razgradnjo srednje plasti odseka žilne stene in rakavimi obolenji (3). Številne raziskave dokazujejo, da pojavnost iatrogeno povzročenih psevdanevrizem v zadnjem času narašča zaradi vse večjega števila invazivnih posegov (4, 5).

Patološka klasifikacija razvrsti anevrizme na neraztrgane in raztrgane anevrizme, ki predstavljajo najbolj ogrožajoč zaplet z visoko obolevnostjo in smrtnostjo (6). Raziskave navajajo, da se 10–20 % visceralnih anevrizem zaplete z razpokom, pri tem pa je stopnja umrljivosti 20–70 %, v odvisnosti od anatomske lege anevrizme (6, 7). Razlikovanje med anevrizmami in psevdanevrizmami ni pomembno zgolj zaradi lažje razvrstitve glede na izvor in histopatološke razvrstitve, temveč je ključnega pomena tudi za pristop k zdravljenju. Pri odločanju med aktivnim opazovanjem ali zdravljenjem prave anevrizme se osredotočamo predvsem na podlagi anatomske lege in njene velikosti. Za razliko od pravih anevrizem, kjer začnemo z zdravljenjem, ko so za to izpolnjena merila, vsaka novoodkrita psevdanevrizma zahteva takojšnje zdravljenje ne glede na velikost in lego. Njihov razpok namreč ni odvisen od velikosti, stopnja umrljivosti v primeru razpoka, v odvisnosti od lege, pa lahko naraste do 100 % (6, 8).

## KLINIČNI ZNAKI IN DIAGNOSTIKA

Anevrizme in psevdanevrizme visceralnih arterij predstavljajo »trd oreh« v diagnostiki, saj največkrat ne povzročajo nobenih kliničnih simptomov in znakov, kljub temu pa jih ne smemo podcenjevati, saj se lahko v primeru zapletov končajo s smrtjo.

Raziskava Pittona in sodelavcev iz leta 2014, ki je zajela 233 bolnikov z visceralnimi arterijskimi anevrizmami, je pokazala, da je simptome navajalo 26,6 % obolelih. Najpogostejši klinični pokazatelj anevrizem visceralnih arterij je bila slabokrvnost. Ta

je bila posledica krvavitve po razpoku anevrizme, ki se je vedno odražala s kliničnimi znaki in simptomi (9). Krvavitev iz razpočene anevrizme se lahko kaže tudi s hematemezo, meleno, krvavitvijo v žolčna izvodila, s hematurijo, znižanim krvnim tlakom in šokom (3, 10). Drugi najpogostejši simptom preiskovancev je bila trebušna bolečina, ki je hkrati najpomembnejši pokazatelj nerazpočenih anevrizem (9, 10). Ostali simptomi, ki so jih preiskovanci navajali, so nespecifični in se razlikujejo glede na anatomsko lego anevrizme – zlatenica, holangitis, slabost, bruhanje, bolečina v prsih, dispneja, vročina in zastajanje seča (9).

Poleg raztrganine anevrizme, ki lahko vodi v življenje ogrožajočo krvavitev, spada med resne zaplete tudi okužba, ki močno poveča tveganje za razpok in nastanek septičnih embolusov. Pritisk na okolne živčnožilne strukture lahko povzroči okvaro živčevja in lokalno ishemijo, edem spodnjih okončin, globoko vensko trombozo in klavdikacije (4).

Prave anevrizme in psevdanevrizme največkrat odkrijemo naključno. Rutinska uporaba neinvasivnih radioloških slikovno preiskovalnih metod, kot sta CT in MRI, je pripeljala do izboljšanja diagnostike simptomatskih in asimptomatskih anevrizem visceralnih arterij. Angiografija z računalniško tomografijo (angl. *computed tomography angiography*, CTA) je metoda izbora za postavitev diagnoze in načrtovanje zdravljenja (slika 2A, slika 2B) (10, 11). CTA je neinvasivna preiskava z visoko občutljivostjo, ki omogoča prikaz žilne anatomije, anevrizem in njihovih zapletov, kot so razpok ali pritisk na okolna tkiva (slika 3A, slika 3B) (10). Visceralne anevrizme se prikažejo kot dobro omejene žilne razširitve, ki se obarvajo s kontrastnim sredstvom sočasno z arterijo, ki jih prehranjuje. Preiskavo moramo opraviti v arterijski in venski fazi, saj so nekatere anevrizme z ozkim vratom vidne zgolj v venski fazi (3, 10). Razpok anevrizme se na CTA kaže

kot izstop kontrastnega sredstva iz žilne svetline (10).

Angiografija je invazivna slikovna metoda z največjo diagnostično občutljivostjo, ki omogoča sočasno oceno žilne anatomije in izvedbo zdravstvenih posegov (slika 2, slika 3) (3, 10). V primerjavi s CTA ima kar nekaj prednosti (npr. odkrijete majhnih anevrizem in bolj natančna določitev kolateralnega obtoka), vendar se zaradi invazivnosti metode in tveganja za zaplete uporablja le kot uvod v znotrajznilno interventno zdravljenje (10).

## **ANEVRIZME GLEDE NA ANATOMSKO LEGO**

Med visceralne arterije uvrščamo žile, ki izhajajo iz trebušne aorte in s krvjo preskrbujejo visceralne organe – vranico, ledvice, jetra in prebavila. Anatomsko jih razdelimo na trunkus celiakus, ki se razcepi na želodčno, jetrno in vranično arterijo, ter zgornjo in spodnjo mezenterično arterijo. Kljub temu da se anevrizme najpogosteje pojavijo v vranični arteriji, je ob njihovi najdbi treba pozornost usmeriti tudi na preostalo visceralno ožilje.

### **Anevrizme vranične arterije**

V poteku visceralnih arterij se anevrizme najpogosteje pojavijo v vranični arteriji in predstavljajo 60–80 % primerov (1, 4). V primerjavi z ostalimi anatomskimi legami se anevrizme vranične arterije dosti pogosteje pojavljajo pri ženskah (razmerje 4 : 1 v primerjavi z moškim spolom), predvsem pri tistih, ki so večkrat rodile. Predvidevajo, da imajo na nastanek anevrizem in njihov razpok velik vpliv hormonske spremembe med nosečnostjo, ki prispevajo k propadanju zunajceličnega matriksa, ter povečan žilni pretok (2, 4).

Največ anevrizem je majhnih (2–4 cm), vrečastih in nahajajočih se na srednji ali distalni tretjini vranične arterije. Poglavitni vzrok za nastanek so starostne spremembe v žilni steni, raziskave pa potrjujejo tudi njihovo povezanost s portalno hipertenzijo.

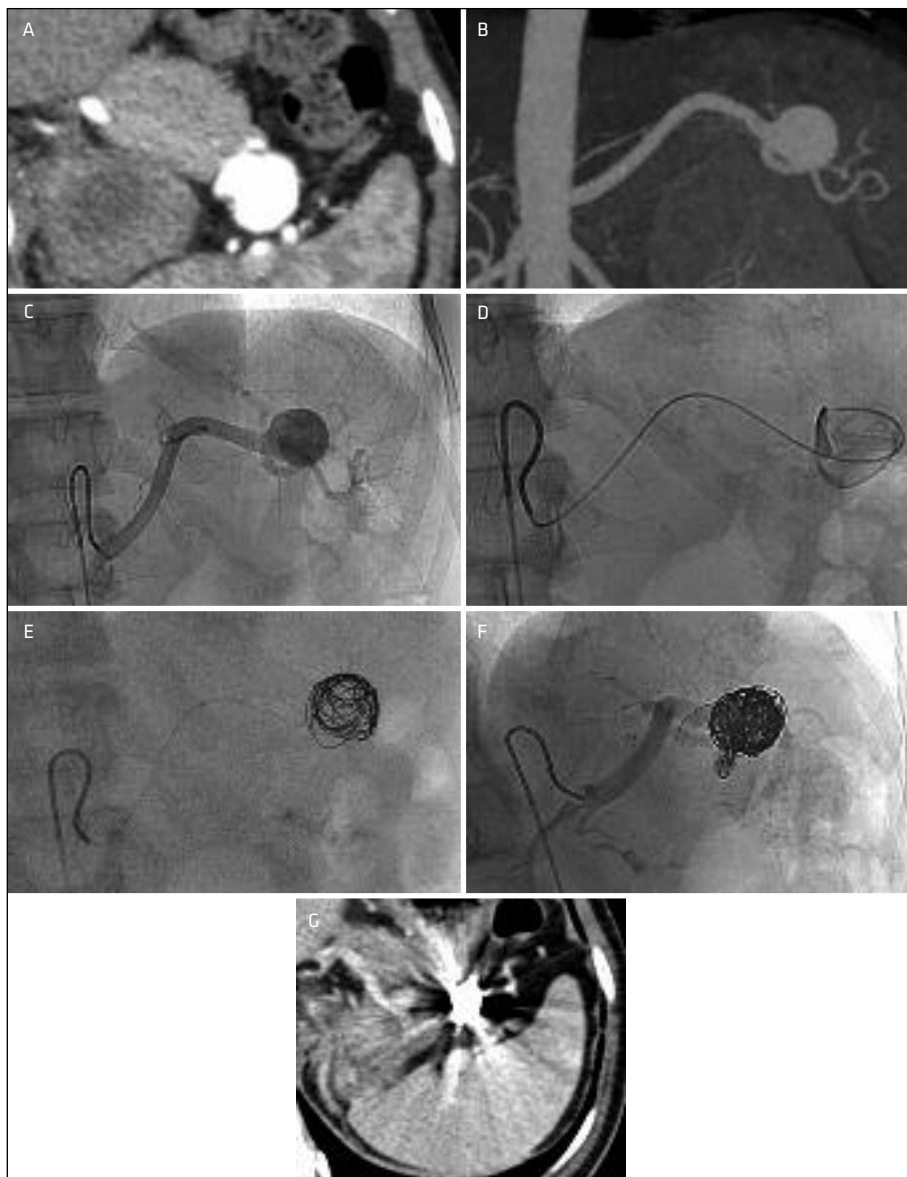
Večina anevrizem vranične arterije je brez izraženih simptomov in jih odkrijemo naključno, ko opravljamo slikovno diagnostiko v druge namene (slika 2) (2). Na razpok anevrizme vranične arterije moramo pomisliti pri bolečini v levem zgornjem kvadrantu, ki seva v subkapsularno področje, s pridruženim znižanim krvnim tlakom (4).

Tveganje za razpok je nizko (< 2 %) s približno 36 % stopnjo umrljivosti (4, 12). Posebno ogroženo skupino predstavljajo nosečnice, predvsem v zadnjem trimesečju, saj je umrljivost matere in ploda v primeru razpoka zelo visoka (umrljivost matere je približno 70 %, umrljivost ploda pa približno 95 %) (2, 4).

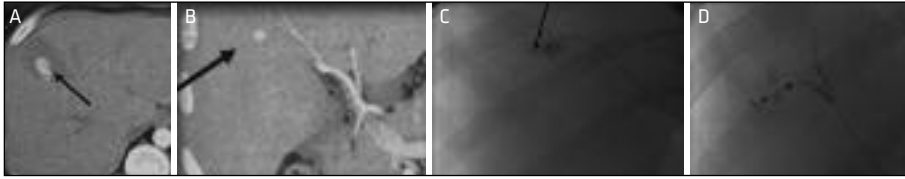
### **Anevrizme jetrne arterije**

Na drugem mestu po pojavnosti so anevrizme jetrne arterije. Predstavljajo približno 20 % zabeleženih primerov visceralnih anevrizem in so pogostejše pri moških (1, 4). Jetrne anevrizme so večinoma posamične in se pojavljajo v poteku žile zunaj jeter (v 80 % primerov) (1, 2). Lega anevrizem je velikokrat v pomoč pri iskanju vzroka in izbiri zdravljenja. Zunajjetrne anevrizme so najpogosteje posledica starostnih ali displastičnih sprememb, medtem ko so znotrajjetrne anevrizme posledice poškodb, zdravstvenih posegov (biopsija, kirurška intervencija), okužb ali vaskulitisov (slika 3) (4). Najnovejše raziskave opisujejo, da so anevrizme jetrne arterije na prvem mestu po pogostosti, vzrok pa pripisujejo vse pogostejšim perkutanim, endoskopskim, znotrajznilnim in kirurškim posegom ter presaditvam jeter (2).

Opisane anevrizme so najpogosteje brez izraženih simptomov, pri tretjini simptomatskih bolnikov pa opisujejo Quinckejevo triado simptomov – epigastrično bolečino, krvavitev v žolčna izvodila in zaporno zlatenico (4). Najhujši zaplet je razpok (20–30 %), umrljivost po zapletu pa je ocenjena približno na 35 % (2).



**Slika 2.** Aneurizma vranične arterije brez izraženih simptomov. Znotrajžilno zdravljenje z embolizacijo. 40 let stara ženska. Računalniška tomografija potrdi 25 mm veliko aneurizmo. Prečni rez v arterijski fazi preiskave (A) in prikaz v čelnem rezu (B). Angiografski prikaz aneurizme pred embolizacijo (C). Kateterizacija aneurizme z uporabo mikrokatedra (D). Polnjenje aneurizmske vreče skozi mikrokateder s spiralami (E). Kontrolna angiografija pokaže izključitev aneurizme iz sistemskega krvnega obtoka in prehodno vranično arterijo (F). Kontrolna računalniška tomografija dva tedna po embolizaciji potrdi izključitev aneurizme iz sistemskega krvnega obtoka. Vidni so artefakti zaradi spiral in ni znakov ishemije ali nekroz vranice (G).



**Slika 3.** Razpok psevdanevrizme jetrne arterije. 25 let star moški. Hemodinamsko pomembna krvavitev dva tedna po medoperativni odstranitvi zasevka karcinoma testisa v osmem odseku jeter. Računalniška tomografija pokaže anevrizmo z zamejenim hematonom v osmem odseku jeter (označeno s puščico) (A). Koronarna rekonstrukcija potrdi prehrano iz jetrne arterije za osmi odsek (B). Superselektivna kateterizacija z uporabo mikrokateetra arterije za osmi odsek jeter potrdi psevdanevrizmo (C). Kontrolna angiografija po embolizaciji s spiralami odvodne in dovodne arterije (sendvič metoda) potrdi izključitev psevdanevrizme iz sistemskega krvnega obtoka (D).

### **Anevrizme gastroduodenalne, pankreatikoduodenalne in pankreatične arterije**

Anevrizme teh arterij so redke (6%), vendar se jih približno 90% zaplete z razpokom (1, 4). Največkrat so posledica vnetja trebušne slinavke, želodčne razjede ali povečanega krvnega pretoka zaradi zapore ali zožitve trunkusa celiakusa (2, 4). Praviloma jih odkrijemo naključno, saj so večinoma brez izraženih simptomov. Pri kliničnih znakih moramo biti pozorni na epigastrično bolečino, ki seva v hrbet, razpok pa se kaže s krvavitvijo na prebavilih (4).

### **Anevrizme trunkusa celiakusa**

Predstavljajo 4% primerov (1, 4). Velikokrat jih najdemo skupaj z anevrizmami aorte (18%) ali anevrizmami ostalih visceralnih arterij (38%) (2). V preteklosti so njihov nastanek povezovali s sifilisom in tuberkulozo, dandanes pa so povezane z aterosklerozo, starostnim propadanjem žilne stene, poškodbo ali spontanim razcepljanjem plasti celiakalne arterije. Avtorji navajajo, da je verjetnost razpoka nizka (približno 10–20%), kljub temu pa je umrljivost visoka, do 50% (1, 2).

### **Anevrizme zgornje in spodnje mezenterične arterije**

Zgornji in spodnji mezenterični arteriji predstavljata približno 6% anevrizem vis-

ceralnih arterij (4). V preteklih letih so njihov nastanek povezovali z bakterijskim endokarditisom, novejša raziskava pa kažejo, da imajo pri razvoju anevrizem večjo vlogo starostne spremembe, vnetja okolnih struktur (npr. vnetje trebušne slinavke) in poškodbe (2).

Za razliko od ostalih anevrizem so anevrizme na tem področju največkrat simptomatske – kažejo se s količno bolečino v zgornjem delu trebuha, krvavitvijo na prebavilih, slabostjo in bruhanjem. Najpogostejši zapleti so razpok (38–50%), tromboza in posledično črevesna ishemija, kar se odraža v visoki stopnji umrljivosti (približno 30–90%) (2, 13).

## **ZDRAVLJENJE**

Trenutna obravnava pravih anevrizem in psevdanevrizem visceralnih arterij vključuje konzervativno zdravljenje s slikovnim spremljanjem in intervencijsko (bodisi kirurško ali znotrajžilno) zdravljenje pri bolnikih s povečanim tveganjem za razpok (14).

Pri intervencijski obravnavi anevrizem imamo na voljo različne možnosti zdravljenja – kirurško (odstranitev anevrizme, ligacija, obvod z vensko ali prostetično žilno opornico), znotrajžilno (embolizacija in oplaščena žilna opornica) ali kombinacijo različnih načinov. Za ustrežno metodo zdravljenja se odločimo na podlagi značilnosti anevrizme (anatomska lega, velikost, izvor

nastanka, možnost razpoka) in zdravstvenega stanja bolnika (klinična slika, pridružene bolezni, dejavniki tveganja) (6, 15).

Znotrajžilni način zdravljenja je metoda izbora pri vseh bolnikih, kjer žilna anatomija dopušča uspešno embolizacijo anevrizme ali učinkovito vstavitve oplaččene znotrajžilne opornice brez ishemičnih posledic na organih (slika 2, slika 3). Kirurške odprte metode se poslužujemo pri bolnikih, kjer je bilo znotrajžilno zdravljenje neuspešno, kjer je znotrajžilni pristop zaradi anatomskih razlogov nemogoč (anevrizme ob razcepiščih pomembnih žil, zvijugane ali kratke arterije) in pri mikotičnih anevrizmah (14).

Kljub temu da ne obstaja veliko kliničnih raziskav, ki bi primerjale uspešnost kirurškega in znotrajžilnega načina, velja, da je znotrajžilno zdravljenje zaradi manjše invazivnosti, večje učinkovitosti, varnosti in hitrejšega pooperativnega okrevanja metoda izbora pri obravnavi anevrizem (2, 14).

### Indikacije za znotrajžilno zdravljenje

Simptomatske anevrizme je treba zdraviti, ne glede na velikost (2, 3). Anevrizme brez izraženih simptomov zdravimo pri velikosti nad 2 cm, če se njihova velikost poveča

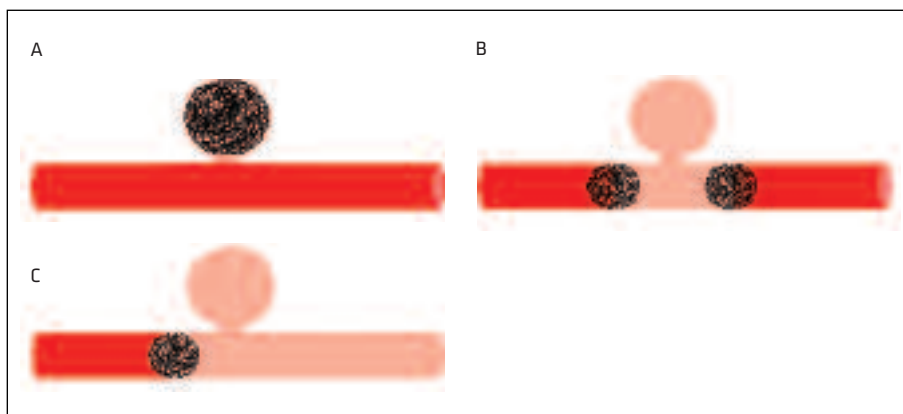
za več kot 0,5 cm na leto, in pri ženskah v rodnem obdobju pri velikosti nad 1 cm (6, 14). V primeru, da je znotrajžilno zdravljenje neuspešno, bolnika zdravimo kirurško. Izjema so asimptomatske anevrizme pankreatikoduodenalnih in gastroduodenalnih arterij, ki potrebujejo takojšnje zdravljenje, saj je možnost njihovega razpoka zelo velika ne glede na velikost (6).

V nasprotju s pravimi anevrizmami pa simptomatske ali asimptomatske psevdovanevrizme zdravimo ne glede na velikost in lego (6).

### Načini znotrajžilnega zdravljenja

Izbira znotrajžilne metode zdravljenja je odvisna od velikosti vratu anevrizme in pomembnosti arterije, ki prehranjuje anevrizmo (2, 15). Poznamo dva načina zdravljenja: embolizacijo s spiralami in postavitev oplaččene žilne opornice. Namen obeh načinov je izključitev anevrizem iz sistemskega krvnega obtoka (2).

Najpogosteje uporabljamo spirale in mikrospirale – zanke iz mehkejše platine, ki zmanjšajo pretok krvi s pomočjo mehanske zapore, povzročajo lokalno trombozo s trombogenimi vlakni in spodbujajo vnetni odziv (slika 2, slika 3). Na podlagi anatomske lege in morfoloških značilnosti



**Slika 4.** Shematski prikaz polnjenja anevrizmatske vreče (A), sendvič metode (B) in proksimalne embolizacije (C).

anevrizme se odločimo za najustreznejšo metodo uvajanja spiral – polnjenje anevrizmatske vreče (slika 4A), zapora proksimalno in distalno od vratu anevrizme (t. i. sendvič metoda) (slika 4B) ali embolizacija proksimalno od vratu anevrizme (slika 4C) (11, 15). Absolutnih kontraindikacij za embolizacijo s spiralami ne poznamo.

V primeru, da se dovodna arterija končuje v anevrizmi in ni odtoka iz anevrizme, lahko anevrizmo izključimo iz krvnega obtoka z embolizacijo dovodne arterije – proksimalna embolizacija (3). Če so prisotne odvodne arterije distalno od anevrizme, je za popolno izključitev anevrizme iz obtoka poleg dovodne arterije treba embolizirati tudi odvodne arterije, saj bi se sicer anevrizma še vedno polnila v retrogradni smeri – uporabimo sendvič metodo. Omejeno metodo, pri kateri uvedemo spirale distalno (angl. »back door«) in proksimalno (angl. »front door«) glede na vrat anevrizme, uporabljamo pri anevrizmah, kjer metoda vrečastega uvajanja ni izvedljiva, po navadi pri anevrizmah s širokim vratom in pri vseh razpočenih psevdanevrizmah (slika 3, slika 4B). Pri uporabi sendvič metode je možnost ishemije tarčnega organa višja, razen pri organih, kot je vranica, ki imajo močno kolateralno oskrbo (3, 14).

Če anevrizma izhaja iz arterije, ki prehranjuje pomemben organ, je treba anevrizmo izključiti iz krvnega obtoka, tako da ohranimo pretočnost v arteriji (slika 2). Način embolizacije je v tem primeru odvisen od razmerja med širino vratu anevrizme in premera arterije. Če je vrat ozek, embolizacijo izvedemo z vstavitvijo spiral v samo vrečo. Enakega postopka se poslužujemo tudi, če je vrat širok, le da je ob tem treba preprečiti odtok (in s tem netarčno embolizacijo) spiral v svetlino arterije. V takšnih primerih čez vrat anevrizme

postavimo žilno opornico in skozi opornico z uporabo mikrokatestrske metode varno opravimo embolizacijo. Druga možnost je, da začasno uvedemo balon čez vrat anevrizme, nato pa ob strani balona uvedemo katetrsko konico in emboliziramo s spiralami (3, 11).

Če embolizacija vreče ni možna, čez vrat anevrizme postavimo oplaščeno žilno opornico (endoprotezo), ki izključi anevrizmo iz sistemskega krvnega obtoka (2, 3).

Anevrizme lahko emboliziramo tudi s tekočim sklerozacijskim sredstvom. Zaradi večje možnosti zapletov, kot sta netarčna embolizacija in embolizacija znotraj katetra, se njegove uporabe poslužujemo v posebnih primerih – ko je tarčno mesto težko dosegljivo zaradi zvižugane arterije, ob ponovitvi anevrizme po predhodni embolizaciji s spiralami ali ob neustreznih koagulacijskih kazalcih (3).

## ZAKLJUČEK

Z anevrizmami in psevdanevrizmami visceralnih arterij se srečujemo redko, kljub temu njihovo odkritje zahteva skrbno slikovno diagnostično obravnavo in zdravljenje. Znotrajžilno zdravljenje se je zaradi uspešnosti, varnosti in manjše invazivnosti v primerjavi s klasičnim kirurškim zdravljenjem uveljavilo kot metoda izbora pri zdravljenju anevrizem visceralnih arterij. Med znotrajžilnimi metodami sta najbolj razširjeni embolizacija s spiralami in postavitve oplaščene znotrajžilne opornice. Kljub napredku v znotrajžilnih materialih in načinih zdravljenja pa je v literaturi na voljo le malo podatkov o spremljanju bolnikov po končanem zdravljenju, zato bi bilo v prihodnje smiselno raziskati, kakšni so dolgoročni učinki znotrajžilnega zdravljenja anevrizem visceralnih arterij.



## LITERATURA

1. Hosn MA, Xu J, Sharafuddin M, et al. Visceral artery aneurysms: decision making and treatment options in the new era of minimally invasive and endovascular surgery. *Int J Angiol.* 2019; 28 (1): 11–6.
2. Obara H, Kentaro M, Inoue M, et al. Current management strategies for visceral artery aneurysms: an overview. *Surg Today.* 2020; 50 (1): 38–49.
3. Madhusudhan KS, Venkatesh HA, Gamanagatti S, et al. Interventional radiology in the management of visceral artery pseudoaneurysms: a review of techniques and embolic materials. *Korean J Radiol.* 2016; 17 (3): 351–63.
4. Chadha M, Ahuja C. Visceral artery aneurysms: diagnosis and percutaneous management. *Semin Intervent Radiol.* 2009; 26 (3): 196–206.
5. Huang YK, Hsieh HC, Tsai FC, et al. Visceral artery aneurysm: risk factor and therapeutic opinion. *Eur J Vasc Endovasc Surg.* 2007; 33 (3): 293–301.
6. Loffroy R, Favelier S, Pottecher P, et al. Endovascular management of visceral artery aneurysms: when to watch, when to intervene? *World J Radiol.* 2015; 7 (7): 143–8.
7. Belli AM, Markose G, Morgan R. The role of interventional radiology in the management of abdominal visceral artery aneurysms. *Cardiovasc Intervent Radiol.* 2012; 35 (2): 234–43.
8. Lu M, Weiss C, Fishman EK, et al. Review of visceral aneurysms and pseudoaneurysms. *J Comput Assist Tomogr.* 2015; 39 (1): 1–6.
9. Pitton MB, Dappa E, Jungmann F, et al. Visceral artery aneurysms: incidence, management, and outcome analysis in a tertiary care center over one decade. *Eur Radiol.* 2015; 25 (7): 2004–14.
10. Sousa J, Costa D, Mansilha A. Visceral artery aneurysms: review on indications and current treatment strategies. *Int Angiol.* 2019; 38 (5): 381–94.
11. Jesinger RA, Thoreson AA, Lamba R. Abdominal and pelvic aneurysms and pseudoaneurysms: imaging review with clinical, radiologic, and treatment correlation. *Radiographics.* 2013; 33 (3): E71–96.
12. Carr SC, Mahvi DM, Hoch JR, et al. Visceral artery aneurysm rupture. *J Vasc Surg.* 2001; 33 (4): 806–11.
13. Stone WM, Abbas M, Cherry KJ, et al. Superior mesenteric artery aneurysms: is presence an indication for intervention? *J Vasc Surg.* 2002; 36 (2): 234–7.
14. Huang Y, Banga P, De Souza LR, et al. Endovascular treatment of visceral artery aneurysms. *J Cardiovasc Surg.* 2015; 56 (4): 567–77.
15. Hemp JH, Sabri SS. Endovascular management of visceral arterial aneurysms. *Tech Vasc Intervent Radiol.* 2015; 18 (1): 14–23.

Prispelo 25. 5. 2020