

HISTOLOŠKA IN CITOLOŠKA DIAGNOSTIKA MALIGNIH LIMFOMOV

Veronika Kloboves-Prevodnik

Povzetek. Citološka in histološka preiskava sta komplementarni diagnostični metodi, ki sta pri bolnikih z malignimi limfomi nujno potrebni za načrtovanje sodobnega onkološkega zdravljenja. Kadar sumimo na limfom, najprej naredimo citološko preiskavo, da sum na limfom potrdimo ali ovržemo. Če gre za bolnika, ki še nima histološko potrjenega limfoma, napravimo kirurško biopsijo in histološko preiskavo, da opredelimo vrsto limfoma. Histološke preiskave ne napravimo, le če kirurška biopsija zaradi lokacije limfoma ali pacientovega slabega fizičnega stanja ni izvedljiva. V teh primerih za opredelitev vrste limfoma zadostuje citološka preiskava, vendar je ocena manj zanesljiva. Pri bolnikih, ki imajo histološko potrjeni limfom, za načrtovanje zdravljenja zadostujejo rezultati citološke preiskave.

UVOD

Zdravljenje limfomov temelji na rezultatih histološke in citološke preiskave. Preiskavi se uporabljata za postavitve diagnoze pred začetkom zdravljenja, za zamejitev bolezni in določanje napovednih dejavnikov (primarna diagnostika limfomov) ter spremljanje odziva na zdravljenje, diagnosticiranje transformacije indolentnega v agresivni limfom, potrditev ponovitve limfoma in določanje napovednih dejavnikov med zdravljenjem in ob ponovitvi limfoma (sekundarna diagnostika limfomov). V primarni diagnostiki limfomov se za postavitve diagnoze limfoma uporablja histološka preiskava (1, 2). Cito-loška preiskava se v primarni diagnostiki uporablja predvsem kot presejalni test, s katerim izberemo bolnike, pri katerih je treba napraviti kirurško biopsijo in histološki pregled. V sekundarni diagnostiki limfomov se praviloma uporablja citološka preiskava (2), saj je v primerjavi s histološko preiskavo manj invazivna, bolniku prijazna in tudi cenejša. Poleg tega so rezultati preiskave znani v 24 urah, v nujnih primerih pa tudi v nekaj urah.

Histološka in citološka diagnostika limfomov morata biti usklajeni s smernicami, ki so zapisane v modri knjigi *WHO Classification of tumours of haematopoietic and lymphoid tissues*, ki jo je izdala Svetovna zdravstvena organizacija leta 2008, in v skladu s slovenskimi smernicami za zdravljenje limfomov. V skladu s smernicami mora diagnoza limfoma temeljiti na kliničnih značilnostih ter morfoloških, imunofenotipskih in molekularnih značilnostih limfomskih celic. Limfome zato ne delimo več na Hodgkinove in ne-Hodgkinove limfome, pač pa na nezrele neoplazme B in T, zrele neoplazme B, zrele neoplazme T/NK in Hodgkinov limfom (1).

Med nezrele neoplazme B in T uvrščamo limfoblastni limfom /levkemijo. Znotraj zrelih neoplazem B so definirane številne bolezenske entitete (vrste limfomov B), ki se razlikujejo po klinični sliki, poteku bolezni in značilnostih

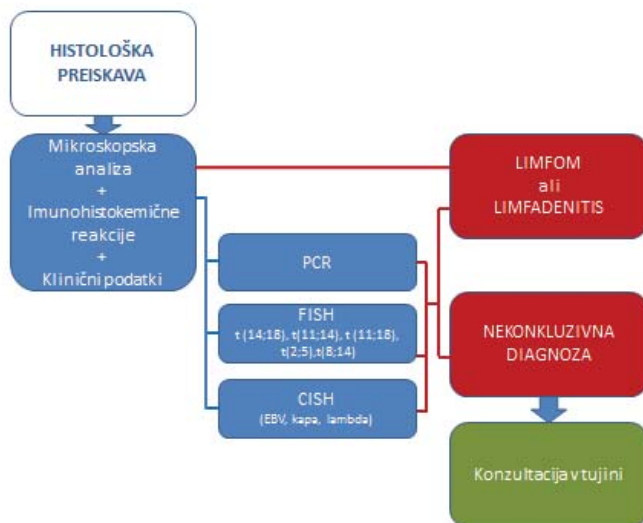
limfomskih celic. Na podlagi velikosti limfomskih celic zrele neoplazme B lahko razdelimo v dve veliki skupini, drobnocelične limfome B, ki imajo praviloma indolenten, neagresiven potek bolezni, in velikocelične limfome B, ki imajo agresiven potek bolezni. Med drobnoceličnimi limfomi B se v vsakodnevni klinični praksi najpogosteje srečujemo s folikularnim limfomom, kronično limfocitno levkemijo/drobnoceličnim limfocitnim limfomom, limfomom plaščnih limfocitov, marginalno celičnim limfomom in neoplazmami plazmatk, med agresivnimi limfomi pa z difuznim velikoceličnim limfomom B. Zrele neoplazme celic T/NK se pri nas precej redkeje pojavljajo kot zrele neoplazme celic B, vendar imajo praviloma agresiven potek bolezni. Naši bolniki najpogosteje zbolevajo zaradi perifernega limfoma T, brez drugih oznak, anaplastičnega velikoceličnega limfoma T in angioimunoblastnega limfoma T. Hodgkinov limfom razdelimo na nodolarno obliko limfocitne predominance in klasični Hodgkinov limfom. Znotraj klasičnega Hodgkinovega limfoma so definirani štirje podtipi bolezni, ki so prognozično pomembni (1).

HISTOLOŠKA PREISKAVA PRI SUMU NA LIMFOM

Histološka diagnoza limfoma temelji na mikroskopski analizi tkivnega vzorca, rezultatih imunofenotipskih in molekularnogenetskih preiskav ter na kliničnih podatkih (spol, starost, anamneza, podatki o poprejšnjem specifičnem onkološkem zdravljenju in stimulaciji hemopoeze z rastnimi dejavniki, lokacija bolezni, hemogram, diferencialna krvna slika, mielogram, rezultati drugih relevantnih laboratorijskih preiskav, npr. imunoelektroforeze, LDH ...).

Mikroskopska analiza in imunofenotipske analize tkivnega vzorca so sestavni del histološke preiskave pri sumu na limfom in običajno zadostujejo za opredelitev vrste limfoma. Za imunofenotipske analize uporabljamo imunohistokemične reakcije. Indiciramo jih na podlagi mikroskopske analize tkivnega vzorca.

Molekularnogenetske preiskave indiciramo, le če z mikroskopsko analizo in imunohistokemičnimi reakcijami ne moremo ugotoviti, za kakšno vrsto limfoma gre. Analizo klonalnosti limfocitnih populacij z metodo reakcije verižne polimerizacije (PCR) indiciramo, kadar želimo ugotoviti, kakšna je klonalnost limfocitov B in T. Fluorescenčno hibridizacijo *in situ* (FISH) uporabljamo za dokaz translokacij, ki so značilne za nekatere vrste limfoma: t(14;18/bcl-2) je značilna za folikularni limfom, t(11;14/CCND1) za limfom plaščnih limfocitov, t(2;5/ALK) za anaplastični velikocelični limfom T, t(8;14/MYC) za Burkittov limfom in t(11;18/MALT1) za limfom tipa MALT. Kromogeno hibridizacijo *in situ* (CISH) uporabljamo za dokaz Epstein-Barrovega virusa (EBV) v limfomskih celicah, lahko pa tudi za ugotavljanje izražanja lahkih verig kapa in lambda za določitev klonalnosti limfocitov B (1, 2) (Slika1).



Slika 1. Algoritem histološke diagnostike limfomov.

PCR – analiza klonalnosti limfocitnih populacij z metodo verižne polimerizacije,
 FISH – fluorescenčna hibridizacija in situ, CISH – kromogena hibridizacija in situ,
 EBV – Epstein-Barrov virus

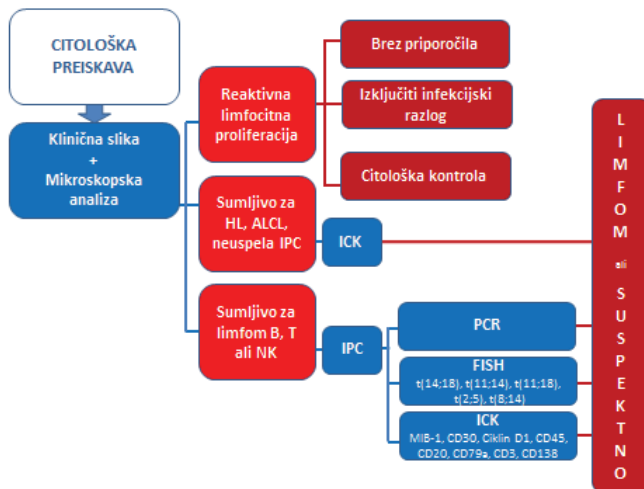
CITOLOŠKA PREISKAVA PRI SUMU NA LIMFOM

Številne raziskave so pokazale, da samo z mikroskopsko analizo citoloških vzorcev ne moremo postaviti zanesljive diagnoze limfoma, ker sta citološka mikroskopska slika reaktivnih in neoplastičnih limfocitnih proliferacij zelo podobni (3). Zato mikroskopski pregled citološkega vzorca danes praviloma ne zadošča več za zanesljivo razlikovanje med reaktivnimi limfocitnimi proliferacijami in limfomom, še manj pa za klasificiranje limfomov. Uporaba citologije v diagnostiki limfomov je zato smiselna le, če rutinsko uporabljamo dodatne imunofenotipske in molekularnogenetske preiskave. Med imunofenotipskimi analizami se največ uporabljata imunofenotipizacija s pretočnim citometrom (IPC) in imunocitokemične reakcije (ICK), med molekularnogenetskimi preiskavami pa analiza klonalnosti limfocitnih populacij z metodo PCR in FISH (2, 4–6).

Dodatne preiskave indiciramo na podlagi mikroskopske analize citološkega vzorca. Če sta klinična in mikroskopska slika značilni za reaktivno limfocitno proliferacijo, dodatnih preiskav ne indiciramo, in postavimo diagnozo le na podlagi mikroskopske analize vzorca. Če klinična slika ni povsem značilna, priporočimo, da se izključi infekcijski razlog za limfocitno proliferacijo ali

citološki kontrolni pregled. Pri zvečanih bezgavkah ga indiciramo čez 4–6 tednov, pri izlivih citološki pregled treh zaporednih izlivov, pri likvorjih in steklovini pa kontrolo, takoj ko je to mogoče.

Kadar sumimo na limfom celic B, T ali NK, najprej napravimo IPC, da ugotovimo, ali gre za reaktivno limfocitno proliferacijo ali limfom, in hkrati določimo antigenske lastnosti limfomskih celic, ki so pomembne za razvrstitev limfoma (3, 5). Ker klonalnosti limfocitov T z IPC ne moremo opredeliti, pri sumu na limfom T vedno napravimo tudi analizo klonalnosti limfocitnih populacij z metodo PCR (7). Za določitev specifičnih translokacij, ki so pomembne za opredelitev tipa limfoma (6), se odločimo, le če histološka preiskava ni izvedljiva. Reakcije ICK v citološki diagnostiki uporabljamo le izjemoma, in sicer kadar sumimo, da gre za Hodgkinov limfom ali anaplastični velikocelični limfom T, ali pa kadar IPC zaradi tehničnih razlogov ni uspela (2). Čeprav citološki vzorci vsebujejo malo celic, jih je običajno dovolj, da napravimo vse dodatne preiskave, ki jih potrebujemo za zanesljivo citološko diagnozo limfoma. Kadar vseh potrebnih preiskav ne moremo narediti, indiciramo ponovni odvzem vzorca (Slika 2).



Slika 2. Algoritem citološke diagnostike limfomov.

HL – Hodgkinov limfom, ALCL – anaplastični velikocelični limfom T,
 IPC – imunofenotipizacija s pretočnim citometrom, ICK – imunocitokemične reakcije,
 PCR – analiza klonalnosti limfocitnih populacij z metodo verižne polimerizacije,
 FISH – fluorescenčna hibridizacija in situ

VLOGA HISTOLOŠKE PREISKAVE V DIAGNOSTIKI LIMFOMOV

V svetu in pri nas zdravljenje malignih limfomov temelji na histološki preiskavi, s katero opredelimo, za kakšno vrsto limfoma gre. Pred začetkom zdravljenja zato vedno naredimo histološko preiskavo. Med zdravljenjem histološko preiskavo naredimo le izjemoma, kadar s citološko preiskavo ne moremo opredeliti, ali gre za ostanek limfoma po zaključku zdravljenja, ponovitev limfoma ali transformacijo indolentnega v agresivni limfom. Tkivo za histološko preiskavo pridobimo s kirurško biopsijo. Pri bolnikih, ki imajo zvečane bezgavke, odstranimo tisto, v kateri smo s citološko preiskavo dokazali limfom ali postavili sum na limfom. V skupini zvečanih bezgavk je treba odstraniti največjo, in ne tiste, ki je najlažje dostopna. Če sumimo, da gre za ekстранodalni limfom (ščitnica, žleze slinavle, tonzila, črevo ...), odstranimo del tkiva ali cel organ. Zaželeno je, da pred biopsijo limfom citološko verificiramo. Kadar sumimo, da je limfom le v vranici, jo celo odstranimo (2).

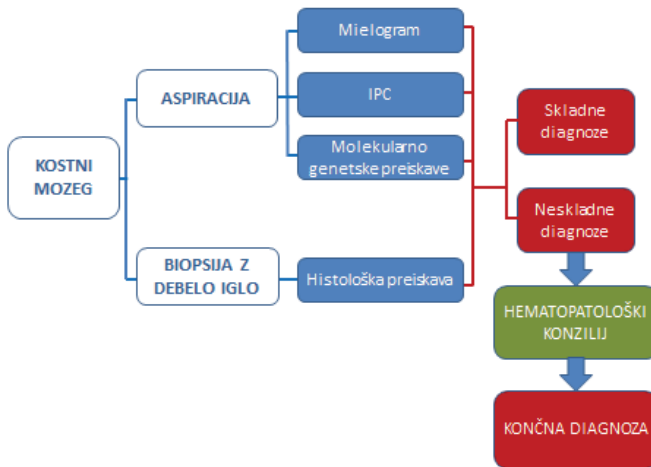
V onkologiji se v diagnostiki različnih benignih in malignih neoplazem vse bolj uveljavlja *biopsija z debelo iglo*. Z debelo iglo pridobimo stebriček tkiva za histološko preiskavo. Ker je histološka diagnostika limfomov kompleksna, je vzorec, ki ga dobimo z debelo iglo, pogosto premajhen in ne dovolj reprezentativen za zanesljivo opredelitev vrste limfoma. Posebej to velja za limfome, kjer opredelitev vrste limfoma temelji na arhitekturnih značilnostih tkiva. Izkazalo se je, da histološka diagnoza limfoma v takih primerih ni nič bolj natančna od citološke diagnoze, ki jo postavimo na podlagi pregleda vzorca, ki ga pridobimo z aspiracijsko biopsijo s tanko iglo (ABTI) (8). Zato je pri sumu na limfom treba napraviti *kirurško biopsijo* in pridobiti dovolj velik košček tkiva, da bo patolog lahko zanesljivo opredelil, za kakšno vrsto limfoma gre (2).

Histološko preiskavo uporabljamo tudi za zamejitev limfoma v kostnem mozgu. V skladu z mednarodnimi smernicami jo napravimo istočasno s citološko preiskavo (9). Na Onkološkem inštitutu Ljubljana (OI Lj) zato od leta 2009 pri vseh bolnikih, kjer sumimo na patološko dogajanje v kostnem mozgu, napravimo aspiracijo in biopsijo kostnega mozga. Iz aspirata pripravimo celične razmaze in odtisnjence za izdelavo mielograma, IPC in po potrebi molekularnogentske preiskave, iz tkivnega stebrička pa histološko preiskavo (2). Če se citološka in histološka diagnoza ne skladata, primer obravnavamo na hematopatološkem konziliju, kjer na podlagi rezultatov vseh preiskav postavimo končno diagnozo (5) (Slika 3).

VLOGA CITOLOŠKE PREISKAVE V DIAGNOSTIKI LIMFOMOV

Kadar pri bolniku sumimo na limfom, najprej naredimo citološko preiskavo, da sum na limfom potrdimo ali ovržemo. S citološko preiskavo izberemo

najprimernejšo bezgavko ali tkivo za kirurško biopsijo in histološko preiskavo. Če kirurška biopsija zaradi mesta limfoma ali bolnikovega splošnega slabega stanja ni izvedljiva, lahko bolnika izjemoma zdravimo tudi na podlagi rezultatov citološke preiskave, ki mora hematološkemu onkologu zagotoviti vse podatke, ki bi jih sicer dobil s histološko preiskavo. Le s citološko preiskavo diagnosticiramo primarne limfome iz vzorcev likvorja, steklovine, intraokularnih tumorjev in izlivov (2, 5).



Slika 3. Algoritem diagnostike limfomov v kostnem mozgu.
IPC – imunofenotipizacija s pretočnim citometrom

Citološka preiskava je uveljavljena za ugotavljanje razširjenosti limfoma, oceno uspeha zdravljenja, diagnosticiranje transformacije indolentnega v agresivni limfom in za potrditev ponovitve bolezni. V teh primerih histološka preiskava ni indicirana. Naredimo jo le izjemoma, če za citološko preiskavo ni možno dobiti dovolj ustreznega materiala za diagnozo ali pa če s citološko preiskavo patološkega procesa ni mogoče zanesljivo opredeliti (2–6) (Tabela 1).

Z IPC, ki jo naredimo v sklopu citološke preiskave pred prvim zdravljenjem limfoma, pridobimo pomembne podatke o antigenskih lastnostih limfomskih celic, ki so pomembne za nadaljnje diagnostične postopke in načrtovanje zdravljenja. Podatki o imunofenotipu limfomskih celic olajšajo citološko diagnostiko v vzorcih, kjer so limfomske celice pomešane z številnimi reaktivnimi limfatičnimi celicami (kostni mozeg, kri, izlivi, likvor, steklovina) in omogočajo diagnozo minimalnega ostanka limfoma po zaključku zdravljenja, ki

ga le z mikroskopsko analizo citološkega vzorca ne moremo odkriti (5). Zato moramo IPC napraviti pri vsakem bolniku z limfomom, in sicer v diagnostičnem postopku pred prvim zdravljenjem. IPC lahko napravimo tako iz citološkega kot histološkega vzorca.

Tabela 1. Vloga histološke in citološke preiskave v diagnostiki limfomov.

Diagnostika limfomov	Histološka preiskava	Citološka preiskava
Oprelitev vrste limfoma pred prvim zdravljenjem	DA, praviloma vedno	NE, le izjemoma (likvor, steklovina, intraokularni tumor, izliv)
Presejalni test	NE	DA
Zamejitev bolezni	DA (kostni mozeg)	DA
Ocena uspeha zdravljenje	DA (kostni mozeg)	DA
Transformacija limfoma	NE, le izjemoma	DA
Ponovitev bolezni	NE, le izjemoma	DA
Napovedni dejavniki	DA	DA

S citološko preiskavo lahko določimo tudi prognostične in napovedne dejavnike, ki so pomembni za načrtovanje zdravljenja. Zdravljenje bolnikov s sodobnimi biološkimi zdravili je učinkovito, le če so v limfomskih celicah izraženi antigeni, na katere se zdravilo veže. Najbolj uveljavljeno in tudi učinkovito biološko zdravilo, ki se uporablja za zdravljenje limfomov B, je rituksimab. Raziskave v tujini in tudi pri nas so pokazale, da ugotavljanje površinskega antigena CD20 z imunohistokemično metodo v tkivnih vzorcih, fiksiranih v formalinu, ni dovolj natančno. Izkazalo se je, da so v skupini bolnikov s CD20-pozitivnimi limfomi B, tisti, ki imajo slabše preživetje. Proučevanje izraženosti površinskega antigena CD20 s kvantitativno pretočno citometrično metodo, je pokazalo, da je njegova izraženost v skupini bolnikov s slabim preživetjem značilno manjša kot v skupini bolnikov, ki imajo boljše preživetje (10–12). Zato je stopnjo izraženosti površinskega antigena CD20 treba določiti s kvantitativno pretočno citometrično metodo pred začetkom vsakega zdravljenja, ki vsebuje rituksimab.

NAPOTKI ZA PRAKSO

- Aspiracijsko biopsijo s tanko iglo (ABTI) indiciramo, le če je sprememba, ki jo želimo punktirati, klinično sumljiva za limfom.
- Bolnike s tipnimi spremembami napotimo v ambulanto za citološko punkcijo, če je le mogoče na OI Lj.
- Bolnike z netipnimi spremembami napotimo na punkcijo pod ultrasonografskim nadzorom. Bolnika je treba na punkcijo naročiti.
- ABTI zvečanih bezgavk je indicirana, le če so bezgavke klinično ali ultrasonografsko sumljive za limfom. ABTI klinično nesumljivih bezgavk, ki so manjše od 1 cm in jih bolniki opažajo le nekaj dni, ni indicirana. Treba je izključiti infekcijski razlog za limfadenopatijo. Prav tako ni indicirana ABTI bezgavk, ki so klinično nesumljive in jih bolniki opažajo več mesecev ali celo nekaj let in so se v tem obdobju večale in manjšale.
- Kadar bolniku, ki se zaradi limfoma še ne zdravi, s citološko preiskavo diagnosticiramo limfom ali postavimo sum na limfom, sta indicirana kirurška biopsija in histološki pregled. Bolnike, ki jim diagnosticiramo limfom ali postavimo sum na limfom na Oddelku za citopatologijo OI Lj, praviloma naročimo v kirurško ambulanto za biopsijo in histološki pregled. Zato je zaželeno, da ima bolnik, ki ga pošljete na ABTI zaradi suma na limfom, napotnico z vsemi pooblastili, ki velja več mesecev.
- Kadar sumite na abscedentno, nekrozantno vnetje (bakterijski infekt, bolezen mačje praske, tuberkuloza ...), lahko pošljete bolnika na ABTI in odvzem materiala za dodatne mikrobiološke preiskave. Napotnici za ABTI je treba obvezno priložiti tudi napotnico za dodatne mikrobiološke preiskave.
- Kadar citopatolog indicira citološki kontrolni pregled čez 4–6 tednov, je treba bolnika opozoriti, naj nanj pride prej, če bo opazil hitro večanje bezgavk; zdravnik bo presodil, ali je punkcijo treba ponoviti takoj.

ZAKLJUČEK

Histološka in citološka preiskava sta diagnostični metodi, na katerih temelji zdravljenje limfomov. Zanesljivo histološko in citološko diagnozo limfoma lahko ob upoštevanju klinične slike postavimo le na podlagi morfoloških, imunofenotipskih in molekularnih značilnostih limfomskih celic. Zato je v sklopu histološke in citološke preiskave treba napraviti dodatne imunofenotipske in molekularnogenetske preiskave, kar precej podraži obe diagnostični metodi. Drago diagnostiko odtehta dejstvo, da je zdravljenje bolnika, ki temelji na zanesljivi diagnozi, uspešno in tudi cenejše, kot če je diagnoza napačna.

LITERATURA

1. WHO Classification of tumours of haematopoietic and lymphoid tissues. IARC Press, Lyon, France, 2008.
2. Jezeršek-Novaković B, editor. Smernice za obravnavo bolnikov z malignimi limfomi. Ljubljana: Onkološki inštitut, 2014. Doseženo 20. 8. 2014 na http://www.onko-i.si/uploads/media/Doktrina_2014.pdf
3. Kloboves-Prevodnik V. Citopatološka diagnostika limfomov iz vzorcev bezgavk. *Onkologija* 2010; 14: 139–43.
4. Jezeršek-Novaković B. Hematooncologist's expectations from the cytopathological evaluation in lymphoma patients. In: Strojjan-Fležar M, Luzar B, Gutnik H, Pižem J, Kocjan G, editors. *Advances in cythopathology: bridge between clinics and diagnostic pathology*. Ljubljana: Inštitut za patologijo, Medicinska fakulteta, 2012: 63–9.
5. Kloboves-Prevodnik V. Can cytopathological examination fulfil the expectations of the haematooncologists? In: Strojjan-Fležar M, Luzar B, Gutnik H, Pižem J, Kocjan G, editors. *Advances in cythopathology: bridge between clinics and diagnostic pathology*. Ljubljana: Inštitut za patologijo, Medicinska fakulteta, 2012: 69–76.
6. Gazić B, Drev P, Contreras JA, Kloboves Prevodnik V. Can we improve cytopathological diagnostics of lymphomas using FISH. In: Strojjan-Fležar M, Luzar B, Gutnik H, Pižem J, Kocjan G, editors. *Advances in cythopathology: bridge between clinics and diagnostic pathology*. Ljubljana: Inštitut za patologijo, Medicinska fakulteta, 2012: 83–7.
7. Cerkovnik P, Kokovič I, Kloboves-Prevodnik V, Novaković S. Določanje klonalnosti limfoidnih proliferacij: uvedba nove metode in primerjava z dosedanjo metodo. *Onkologija* 2009; 13: 133–6.
8. Ravinsky E, Morales C. Diagnosis of lymphoma by image-guided needle biopsies: fine needle aspiration biopsy, core biopsy or both? *Acta Cytol* 2005; 49: 51–7.
9. Lee SH, Erber WN, Porwit A, Tomonaga M, Peterson LC; International council for standardization in hematology. ICSH guidelines for the standardization of bone marrow specimens and reports. *Int J Lab Hematol* 2008; 30: 349–64.
10. Johnson NA, Boyle M, Bashashati A, Leach S, Brooks-Wilson A, et al. Diffuse large B-cell lymphoma: reduced CD20 expression is associated with an inferior survival. *Blood* 2009; 113: 3773–80.
11. Horvat M, Kloboves-Prevodnik V, Lavrenčak J, Jezeršek-Novaković B. Predictive significance of the cut-off value of CD20 expression in patients with B-cell lymphoma. *Oncol Rep* 2010; 24: 1101–7.
12. Kloboves-Prevodnik V, Lavrenčak J, Horvat M, Jezeršek-Novaković B. The predictive significance of CD20 expression in B-cell lymphomas. *Diagn Pathol* 2011; 6: 33.