

Strokovni prispevek/Professional article

# KIRURŠKO ZDRAVLJENJE ADNEKSNIH TUMORJEV V NOSEČNOSTI – POMEN LAPAROSKOPSKEGA OPERIRANJA

## SURGICAL TREATMENT OF ADNEXAL MASSES IN PREGNANCY – THE ROLE OF LAPAROSCOPY MANAGEMENT

Suzana Peternelj-Marinšek<sup>1</sup>, Martina Ribič-Pucelj<sup>2</sup>, Andrej Omahen<sup>2</sup>

<sup>1</sup> Zdravstveni dom Celje, Gregorčičeva ulica 5, 3000 Celje

<sup>2</sup> Ginekološka klinika Ljubljana, Šljajmerjeva 3, 1525 Ljubljana

Prispelo 2001-07-09, sprejeto 2002-02-06; ZDRAV VESTN 2002; 71: 219-25

**Gljučne besede:** adneksni tumor; nosečnost; kirurško zdravljenje; izid nosečnosti

**Izvleček** – Izhodišča. Namen retrospektivne raziskave je bil ugotoviti pogostnost in vrsto adneksnih tumorjev v nosečnosti, zanesljivost predoperativne ultrazvočne preiskave (UZ) ter vpliv izbire kirurškega pristopa, trajanja nosečnosti ob kirurškem posegu, vpliv nujnega in programiranega kirurškega posega na izid nosečnosti. Na podlagi rezultatov raziskave in podatkov iz tuje literature smo želeli postaviti smernice za obravnavo nosečnic z adneksnim tumorjem.

**Metode.** Vključili smo 42 nosečnic, ki so bile v obdobju od 1. 1. 1993 do 31. 8. 2000 v nosečnosti operirane na Ginekološki kliniki v Ljubljani zaradi tumorja v predelu adneksov. Potek nosečnosti smo spremljali do 28. 2. 2001. Podatke smo dobili iz dokumentacije Ginekološke klinike in ankete. Za statistično analizo smo uporabili test  $\chi^2$ . Vrednost  $p \leq 0,05$  smo vzeli kot statistično pomembno.

**Rezultati.** Incidenca adneksnih tumorjev v nosečnosti, zaradi katerih je bilo potrebno kirurško zdravljenje, je bila 1/1034 porodov. Mejno malignih in malignih tumorjev jajčnika je bilo 6 (14,3%), incidenca 1/7239 porodov. Izvid predoperativnega UZ pregleda ni dopuščal dovolj natančnega razlikovanja med benignimi in malignimi adneksnimi tumorji ter med adneksnim tumorjem in leiomiomom. Narejenih je bilo 42 kirurških posegov, 21 laparoskopskih in 21 z laparotomijo. Velikost odstranjenih tumorjev je bila od 4 do 30 cm (povprečje 9,4 cm). Najpogostejši tumor je bil zrel cistični teratom (odstranjen 12-krat oz. v 29%). Izid nosečnosti se ni razlikoval glede na vrsto pristopa, nujnost ali načrtovanost posega ter glede na trajanje nosečnosti ob laparotomiji (do 23. tedna nosečnosti in po 23. tednu nosečnosti). Ob hemoragičnem šoku zaradi heterotopne nosečnosti je 1-krat prišlo do spontanega splava. Dva novorojenčka sta se rodila prezgodaj, s 36 tedni nosečnosti, 2 sta imela premajhno težo za trajanje nosečnosti, 1 se je rodil s prirojeno napako (s hipospadijo in heksodaktilijo).

**Zaključki.** Incidenca adneksnih tumorjev je podobna opisani v literaturi. Laparoskopski način operiranja je vsaj tako varen kot laparotomija. Kirurški pristop v 1. trimesečju nosečnosti v naši raziskavi ni predstavljal povečanega tveganja za

**Key words:** adnexal mass; pregnancy; surgical treatment; pregnancy outcome

**Abstract** – Background. The aim of this retrospective study was to find the incidence and type of adnexal masses in pregnancy, reliability of preoperative ultrasound examination and the effect of the surgical approach used, duration of pregnancy at the time of surgery, and the effect of emergency or planned surgery on the outcome of pregnancy. The obtained results and the data from literature were to provide the basis of the guidelines for the management of pregnant women with adnexal masses.

**Methods.** In the study we enrolled 42 women, who underwent a surgery in pregnancy for adnexal masses. All surgeries were performed at the Department of Obstetrics and Gynecology in the period 1 January 1993–31 August 2000. The course of pregnancy was followed by 28 February 2001. The data were obtained from the records kept at the Department and from the questionnaire sent to the women. Statistical analysis was done using Chi-square test. Statistical significance was set at  $P \leq 0.05$ .

**Results.** We found the incidence of adnexal masses in pregnancy, requiring surgical treatment, to be 1/1034 deliveries. There were 6 (14.3%) borderline malignant and malignant ovarian tumours, the incidence being 1/7239 deliveries. Preoperative ultrasound examination was not reliable enough to differentiate neither between benign and malignant adnexal masses, nor between adnexal masses and leiomyomas. Forty-two surgeries were made, 21 by laparoscopy and 21 by laparotomy. The size of removed tumours ranged between 4 and 30 cm (mean 9.4 cm), the most frequent type was mature cystic teratoma ( $n = 12$ ). There were no differences in the outcome of pregnancy between the laparoscopy and laparotomy approach, between emergency and planned surgery, and between laparotomy performed by the 23<sup>rd</sup> and after the 23<sup>rd</sup> gestational week. Hemorrhagic shock due to heterotopic pregnancy lead to 1 spontaneous abortion. There were 2 preterm deliveries in the 37<sup>th</sup> week, 2 babies had intrauterine growth retardation, and 1 congenital malformations.

**Conclusions.** The incidence of adnexal masses found in this study resembles that found in literature. Laparoscopic surgery

neugoden izid nosečnosti. Razmeroma velik odstotek mejno malignih in malignih tumorjev ter ne dovolj velika zanesljivost UZ preiskave opravičujeta invazivno diagnostiko in kirurško zdravljenje adneksnih tumorjev v nosečnosti, zlasti odkar se je uveljavil laparoskopski pristop. Priporočamo laparoskopski poseg takoj po 12. tednu nosečnosti. V tem obdobju morebitna odstranitev jajčnika in nosečnostnega rumenega telesca ne predstavljata večje nevarnosti, izognemo se vplivu anestezije na plod v času organogeneze, hkrati pa velikost maternice še omogoča varen poseg. Ker je število bolnic sorazmerno majhno, priporočamo obravnavo izključno v centrih z dobro opremo ter dovolj znanja in izkušenj z endoskopskim operiranjem adneksnih tumorjev.

*is at least as safe as laparotomy. Surgery performed in the first trimester of pregnancy did not increase the risk of worse outcome of pregnancy. A relatively high percentage of borderline malignant and malignant tumours and not enough sensitive ultrasound examination justify the use of invasive diagnostic and surgical treatment of adnexal masses in pregnancy, especially after laparoscopy has become extensively used. Tumours are recommended to be removed laparoscopically after the 12<sup>th</sup> gestational week, because in this period the removal of the ovary and corpus luteum is not dangerous, the effect of anaesthetics on the fetus during organogenesis is avoided, and the uterine size is still appropriate for a safe procedure. For a relatively small number, the management of these cases is recommended to be carried out in centres with appropriate equipment and experience in laparoscopic management of adnexal masses.*

## Uvod

Incidenca adneksnih tumorjev v nosečnosti se giblje od 1/81 do 1/8000 nosečnosti (1-3). Velike razlike v incidenci so posledica različnih skupin preiskovank, definicije klinično pomembnega adneksnega tumorja in izbrane metode za odkrivanje. Maligne bolezni adneksov v nosečnosti predstavljajo od 3 do 6% vseh adneksnih tumorjev, njihova incidenca je 1/5000 do 1/18.000 živorojenih otrok (1, 2, 4). Ocenjujejo, da ob rutinski uporabi ultrazvočne preiskave (UZ) pri vodenju nosečnosti odkrijemo adneksni tumor pri 1% nosečnic (5).

Večina adneksnih tumorjev (90%) je povezanih s samo nosečnostjo (npr. rumeno telesce, theca luteinske ciste) in spontano izginejo do 16. tedna nosečnosti (5). Drugi adneksni tumorji, predvsem tisti, ki so večji od 6 cm ali so simptomatski, pa običajno zahtevajo ukrepanje (1). Kirurško zdravljenje predstavlja določeno tveganje tako za nenosečo kot tudi za nosečo bolnico, v nosečnosti pa je tveganju izpostavljen tudi plod. Poročajo o povečanem tveganju za zaplete ob kirurškem zdravljenju v 1. trimesečju nosečnosti in v nujnih stanjih (2). S posegom v 2. trimesečju nosečnosti ne pride do odstranitve funkcionalnega rumenega telesca, običajno do takrat izginejo funkcionalne ciste in ne pride do škodljivega učinka anestetikov na plod v času organogeneze (6). Nevarnosti konzervativnega zdravljenja oz. opazovanja pa so: akutni abdomen zaradi torzije (možnost torzije je od 2,3 do 15%), ruptura in krvavitev v cisto, zastoj poroda in razsoj malignoma (1, 6, 7).

Predoperativni UZ odkrije ascites in enostavne ciste ter omogoča razlikovanje med solidnim in kompleksnim tumorjem (8). UZ, tudi z dodatkom merjenja hitrosti pretokov, pa ne omogoča zanesljivega razlikovanja med malignimi in benignimi tumorji (7, 9). Najboljšo napovedno vrednost ima UZ pri odkrivanju dermoidne ciste in endometrioma (9). UZ ocenjena velikost ni zanesljiv kazalec morebitne malignosti tumorja (7, 9).

Moore in Smith (10) priporočata kot indikacije za kirurški poseg v nosečnosti naslednje: simptomatski adneksni tumor (z znaki akutnega abdomna), izrastki na površini ali v notranjosti tumorja, znaki karcinomatose in ascitesa, hitra rast, soliden tumor, kompleksna cista, večja kot 6 cm, ali enostavna cista, večja kot 8 cm, ki še traja po 1. trimesečju nosečnosti ter možen zastoj vaginalnega poroda zaradi adneksnega tumorja.

Do nedavna so pri večini nosečnic z vztrajajočim adneksnim tumorjem, večjim od 6 cm, uporabili le laparotomski kirurški pristop. Poseg so večinoma opravili v 2. trimesečju nosečnosti (11, 12). V zadnjem desetletju se laparoskopski način (lpsc) operiranja vse bolj uveljavlja v obravnavi benignih adneksnih tumorjev (13). Kljub temu da z laparoskopskim pristopom v nosečnosti še ni veliko izkušenj, se ta način operiranja vedno bolj potrjuje kot varen tudi med nosečnostjo (13, 14). Ima ena-

ke prednosti pred laparotomijo kot pri nenosečih ženskah: manjša pooperativna bolečina, manjša obolevnost, manjša možnost tromemboličnih zapletov, krajša hospitalizacija, hitrejšo okrevanje in lepši kozmetični učinek (13). Možni pa so tudi zapleti: direktna poškodba maternice, poškodba ploda zaradi absorpcije ogljikovega dioksida (CO<sub>2</sub>), ki se uporablja za vzpostavitev pnevmoperitoneja, zastrupitev ploda z ogljikovim monoksidom kot stranskim produktom elektrokoagulacije, zmanjšana prekrvavitev maternice zaradi zvišanega tlaka v trebuhu (13, 15, 16).

V literaturi ni prospektivnih randomiziranih raziskav o izidu nosečnosti po kirurškem zdravljenju adneksnih tumorjev v nosečnosti. Avtorji na podlagi retrospektivnih raziskav ali posameznih primerov navajajo slabši izid pri laparotomiji po 23. tednu nosečnosti (ob viabilnosti ploda) in pri nujnem kirurškem posegu (1, 2). Po kirurškem posegu v nosečnosti opisujejo povečano tveganje za porod pred 37. tednom nosečnosti, za intrauterini zastoj rasti ploda in za rojstvo novorojenčka s porodno težo pod 2500 g (17).

## Namen in cilji

Namen retrospektivne raziskave je bil ugotoviti pogostnost in vrsto adneksnih tumorjev v nosečnosti, zanesljivost predoperativne UZ preiskave ter vpliv izbire kirurškega pristopa, trajanja nosečnosti ob kirurškem posegu in vpliv nujnega kirurškega posega na izid nosečnosti. Dobljeni rezultati naj bi pripomogli k izdelavi predloga obravnave nosečnic z adneksnim tumorjem.

## Preiskovanke in metode dela

V raziskavo smo vključili 42 nosečnic, ki so bile od 1. 1. 1993 do 31. 8. 2000 operirane na Ginekološki kliniki v Ljubljani zaradi adneksnih tumorjev v nosečnosti. Zajeli smo tudi nosečnice s heterotopno nosečnostjo. Izid nosečnosti smo spremljali do 28. 2. 2001.

Iz raziskave smo izključili vse nosečnice, ki so bile operirane zaradi adneksnega tumorja v nosečnosti in so ob posegu želele prekiniti nosečnost, ter tiste, pri katerih je bil adneksni tumor odkrit ob carskem rezu ali skupaj z zunajmaternično nosečnostjo.

Podatke smo dobili iz popisov bolezni in zapisnikov ginekološko-onkološkega konzilija Ginekološke klinike Ljubljana, iz porodnega zapisnika in lista novorojenčka Porodnišnice Ljubljana, poslana ankete in osebnih stikov z bolnicami ter popisov bolezni Onkološkega inštituta.

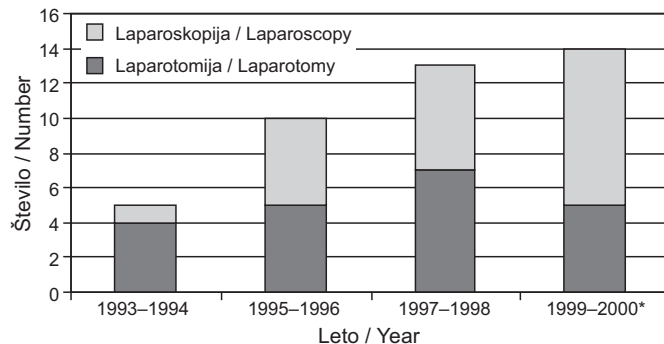
Statistično smo dobljene podatke ovrednotili s  $\chi^2$  testom. Vrednost  $p \leq 0,05$  smo vzeli kot statistično pomembno.

## Rezultati

V času od 1. 1. 1993 do 31. 8. 2000 je bilo na Ginekološki kliniki v Ljubljani zaradi adneksnega tumorja operiranih 42 nosečnic. V istem obdobju je bilo v Porodnišnici Ljubljana 43.438 porodov. Incidenca kirurško zdravljenih adneksnih tumorjev v nosečnosti je bila 1/1034 porodov. Trije tumorji jajčnika so bili mejno maligni in 3 maligni (14,3%), incidenca 1/7239 porodov.

Povprečna starost bolnic ob operaciji je bila 27,8 leta (od 19 do 40 let). Število dotedanjih nosečnosti pri bolnicah z adneksnim tumorjem je bilo od 0 do 5 in število porodov od 0 do 3. Povprečna starost bolnic ob odkritem mejno malignem tumorju je bila 26,3 leta (od 24 do 29 let), število dotedanjih nosečnosti pa od 0 do 1. Povprečna starost bolnic ob odkritem karcinomu jajčnika je bila 33 let (od 28 do 37 let), število dotedanjih nosečnosti pa od 0 do 1.

Vse nosečnice so bile operirane v splošni endotrahealni anesteziji. Slika 1 prikazuje število operativnih posegov in način kirurškega pristopa v dveletnih obdobjih. Narejenih je bilo 42 kirurških posegov, 21 laparoskopskih in 21 laparotomij (12-krat laparotomija po Pfannenstieltu, 7-krat spodnja mediana laparotomija, 1-krat spodnja paramediana laparotomija, za 1 primer ni podatka). Pri operativnem posegu je bila 22-krat narejena enukleacija ciste (cistektomija), od tega 2-krat obojestransko, 8-krat odstranitev adneksov (adneksotomija), 4-krat enukleacija subseroznega mioma (miomektomija), 2-krat odstranitev jajcevoda (salpingektomija) zaradi heterotopne nosečnosti, 2-krat odstranitev jajčnika (ovariotomija), 1-krat odvitje adneksov kot samostojen poseg in 4-krat kot pridružen poseg, 1-krat drenaža tuboovarijskega abscesa, 1-krat diagnostična laparoskopija (ob posegu viden dermoid, za nadaljnjo operacijo se operater ni odločil; dermoid je bil odstranjen med carskim rezom in tudi histološko potrjen) in 1-krat odstranitev maternice z obojimi adneksi zaradi karcinoma jajčnika (TELA). Podatke o načinu kirurškega pristopa pri posameznih vrstah posegov prikazuje razpredelnica 1.



\* Operativni posegi od 1. 1. 1999 do 31. 8. 2000

\* Surgical procedures performed between 1. 1. 1999 and 31. 8. 2000

Sl. 1. Število operativnih posegov in način kirurškega pristopa v dveletnih obdobjih.

Fig. 1. Number of surgical procedures and surgical approach used in 2-year periods.

Pri mejno malignem tumorju je bila 1-krat narejena cistektomija obojestransko (kirurški stadij po Federation Internationale de Gynecologie et d'Obstetricie [FIGO] 1b) in 2-krat adneksotomija (FIGO stadij 1a), kirurški pristop je bil 1-krat laparoskopski v 2. trimesečju nosečnosti in 2-krat laparotomski v 1. trimesečju nosečnosti. Pri obeh bolnicah, pri katerih je bila narejena adneksotomija, se po porodu preostali jajčnik spremlja z UZ in merjenjem tumorskega označevalca CA 125.

Razpr. 1. Način kirurškega pristopa pri posameznih vrstah posegov.

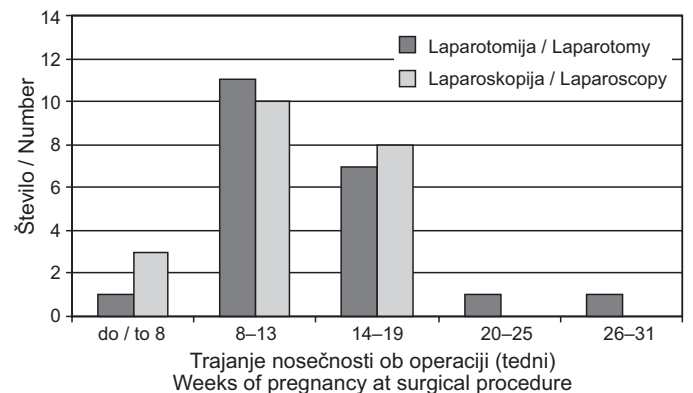
Tab. 1. Surgical approach by types of procedure.

| Vrsta posega<br>Types of procedure  | Št.<br>No. | Kirurški pristop / Surgical approach |     |                            |     |
|-------------------------------------|------------|--------------------------------------|-----|----------------------------|-----|
|                                     |            | Laparoskopija<br>Laparoscopy         |     | Laparotomija<br>Laparotomy |     |
|                                     |            | Štev. / No.                          | %   | Štev. / No.                | %   |
| Cistektomija / Cystectomy           | 22         | 14                                   | 64  | 8                          | 36  |
| Adneksotomija / Adnexectomy         | 8          | 3                                    | 37  | 5                          | 63  |
| Miomektomija / Myomectomy           | 4          | 0                                    |     | 4                          | 100 |
| Salpingektomija / Salpingectomy     | 2          | 1                                    | 50  | 1                          | 50  |
| Ovariectomija / Oophorectomy        | 2          | 0                                    |     | 2                          | 100 |
| Odvitje adneksov / Detorsion        | 1          | 1                                    | 100 | 0                          |     |
| Drenaža abscesa / Abscess drainage  | 1          | 1                                    | 100 | 0                          |     |
| Diagnostična lpsc / Diagnostic lpsc | 1          | 1                                    | 100 | 0                          |     |
| TELA / Hysterectomy                 | 1          |                                      |     | 1                          | 100 |
| Skupaj / Total                      | 42         | 21                                   |     | 21                         |     |

Pri bolnici po cistektomiji je bila po porodu narejena diagnostična laparoskopija in biopsija obeh jajčnikov.

Pri malignem tumorju je bila 1-krat narejena cistektomija (FIGO stadij 1aG1), 1-krat adneksotomija (FIGO stadij 1aG1) in 1-krat TELA (FIGO stadij 1cG1), kirurški pristop je bil 1-krat laparoskopski v 1. trimesečju nosečnosti in 2-krat laparotomski v 1. in 2. trimesečju nosečnosti. Po porodu je bila pri bolnici po cistektomiji narejena laparoskopna adneksotomija, biopsija preostalega jajčnika in aspiracija proste tekočine; histološka in citološka preiskava nista pokazali ostanka tumorja. Pri bolnici po adneksotomiji je bila po porodu odstranjena maternica s preostalimi adneksi, omentum in slepič ter narejena enostranska selektivna pelvična limfadenektomija in aspiracija proste tekočine. Ugotovljen je bil zrel teratom preostalega jajčnika brez ostanka karcinoma.

Slika 2 prikazuje število posegov in izbor kirurškega pristopa glede na trajanje nosečnosti ob posegu. V 1. trimesečju nosečnosti je bilo narejenih 25 posegov, v 2. trimesečju 16 in v 3. trimesečju 1 poseg.



Sl. 2. Število posegov in izbor kirurškega pristopa glede na trajanje nosečnosti.

Fig. 2. Number of surgical procedures and surgical approach with regard to weeks of pregnancy.

Pri 12 bolnicah je bilo med 6. in 19. tednom nosečnosti kirurško zdravljenje potrebno zaradi akutnih simptomov: bolečina, peritonealno draženje, bruhanje, hemoragični šok. Dve nosečnici sta bili med 6. in 8. tednom nosečnosti operirani zaradi heterotopne nosečnosti, obe sta zanosili v postopku zunajtelesne oploditve. Pri 5 nosečnicah je prišlo do zavijanja adneksov: 1-krat je bila ob zavijanju adneksov odstranjena dermoidna cista obojestransko, 1-krat je bil odstranjen serozni

cistadenom, 1-krat je bilo odstranjeno rumeno telesce, 1-krat je bila zaradi zavijta adneksov narejena adneksotomija, 1-krat je bilo potrebno odvitje hiperstimuliranega jajčnika. Pri petih nosečnicah so bolečino povzročili hemoragični infarkt jajčnika, na sigmo in omentum priraščen subserozni leiomiom, dermoidna cista, serozna cista in tuboovarijski absces.

V razpredelnici 2 so navedeni histopatološki izvidi in velikost tumoroznih mas, ki so bile odstranjene pri 39 bolnicah. Pri treh posegih tkivo za histopatološki pregled ni bilo odvzeto (1-krat narejeno odvitje adneksov, 1-krat diagnostična laparoskopija in 1-krat drenaža abscesa). Navajamo 41 izvidov, saj je bil pri dveh nosečnicah prisoten obojestranski tumor (dermoid in fibrocistadenom ter dermoid obojestransko). Odstranjeni tumorji so bili veliki od 4 do 30 cm (povprečje 9,4 cm).

### Razpr. 2. Histopatološki izvidi in velikost tumorskih mas.

Tab. 2. *Histopathological findings and tumour size.*

| Histološki izvid tumorja<br>Histopathological finding                           | Štev.<br>No. | %   | Velikost tumorja (cm)<br>Tumour size (cm) |                      |
|---|--------------|-----|---|----------------------|
|   |              |     | Povprečje<br>Average                      | od - do<br>from - to |
| Zrel cistični teratom<br>Mature cystic teratoma                                 | 12           | 29  | 8,6                                       | 4-20                 |
| Serozni cistadenom<br>Serous cystadenoma  | 5            | 12  | 7,5                                       | 6-9                  |
| Fibroleiomiom<br>Fibroleiomyoma   | 4            | 9,7 | 8,8                                       | 6,5-13               |
| Endometriom<br>Endometrioma   | 4            | 9,7 | 9   | 7-11                 |
| Nosečnostno rumeno telesce<br>Corpus luteum cyst                                | 4            | 9,7 | 7   | 6-8                  |
| Hemoragični infarkt jajčnika<br>Ovarial hemorrhagic infarction                  | 2            | 4,8 | 7   | 6-8                  |
| Tubarna nosečnost<br>Tubal pregnancy  | 2            | 4,8 | *   | *                    |
| Serozna paraovarijska cista<br>Serous paraovarial cyst                          | 1            | 2,4 | 10  |                      |
| Mucinozni cistadenom<br>Mucinous cystadenoma                                    | 1            | 2,4 | 20  |                      |
| Mucinozni adenokarcinom<br>Mucinous adenocarcinoma                              | 2            | 4,8 | 17,5                                      | 5-30                 |
| Serozni cistadenokarcinom<br>Serous cystadenocarcinoma                          | 1            | 2,4 | *   |                      |
| Mejno maligni serozni cistadenom<br>Serous tumor of low malignant potential     | 2            | 4,8 | 10,5                                      | 5-16                 |
| Mejno maligni mucinozni cistadenom<br>Mucinous tumor of low malignant potential | 1            | 2,4 | 11  |                      |

\* Ni podatka

\* Data not available

Nosečnostno rumeno telesce je bilo odstranjeno 4-krat, med 10. in 15. tednom nosečnosti (povprečje 12,7 tedna). UZ je 2-krat dajalo videz enostavne ciste, 1-krat videz kompleksnega tumorja (ob torziji adneksov), 1-krat pa podatka nimamo. UZ ocenjena velikost tumorja je bila od 6 do 8 cm (povprečno 7 cm). Enkrat je bila odstranitev potrebna zaradi torzije adneksov.

Fibroleiomiom je bil odstranjen 4-krat, med 11. in 16. tednom nosečnosti (povprečje 13,5 tedna), vedno z laparotomijo. Enkrat je bil kirurški poseg narejen zaradi akutne simptomatike (bolečina). Fibroleiomiom je 2-krat izgledal kot soliden tumor, 2-krat pa kot kompleksen tumor. UZ ocenjena velikost tumorja je bila od 6,5 do 13 cm (povprečno 8,8 cm). Vsi miomi so ležali subserozno.

Predoperativni UZ izvid je bil dokumentiran pri 38 nosečnicah. Pri štirih nosečnicah UZ ni bil na voljo, pri šestih nosečnicah pa UZ izvida nismo mogli razvrstiti zaradi nepopolnih

podatkov. V razpredelnici 3 smo primerjali 33 UZ in kasnejših histoloških izvidov, saj je bil pri eni bolnici obojestransko viden kompleksen tumor, histološki izvid pa je pokazal dva različna tumorja. Videz adneksnega tumorja smo razvrstili v tri skupine: soliden tumor, enostavna cista in kompleksni tumor (multilokularna cista, septa, izrastki, nehomogena vsebina).

Pri 1 mejno malignem tumorju jajčnika UZ izvid ni bil na voljo (na voljo je le podatek, da je bil tumor velik 5 cm), ostala dva pa sta kazala UZ videz kompleksnega tumorja, oba sta bila večja od 11 cm. Pri dveh karcinomih jajčnika UZ izvid ni bil dosegljiv (pri enem je na voljo le podatek, da je bil tumor velik 5 cm), pri tretjem pa je bil tumor kompleksnega videza velik 30 cm.

### Razpr. 3. Medsebojna primerjava UZ videza adneksnega tumorja in kasnejšega histološkega izvida tumorja.

Tab. 3. *Comparison between ultrasound appearance of adnexal mass and subsequent histological finding.*

|   | Predoperativni UZ izvid / Ultrasound appearance of adnexal mass |                      |   |                        |  |                      |
|---|---|----------------------|---|------------------------|--|----------------------|
|   | Soliden tumor<br>Solid tumor                                    | Štev. = 3<br>No. = 3 | Kompleksen tumor<br>Complex tumor                       | Štev. = 23<br>No. = 23 | Enostavna cista<br>Simple cystic tumor   | Štev. = 7<br>No. = 7 |
| Histološki izvid / Histological finding | Fibroleiomiom<br>Fibroleiomyoma                                 | 2                    | Zrel teratom<br>Mature teratoma                         | 9                      | Rumeno telesce<br>Corpus luteum          | 2                    |
|   | Zrel teratom*<br>Mature teratoma                                | 1                    | Serozni cistadenom<br>Serous cystadenoma                | 3                      | Serozni cistadenom<br>Serous cystadenoma | 3                    |
|   |   |                      | Endometriom<br>Endometrioma                             | 2                      | Zrel teratom<br>Mature teratoma          | 1                    |
|   |   |                      | Fibroleiomiom<br>Fibroleiomyoma                         | 2                      | Paraovarijska cista<br>Paraovarial cyst  | 1                    |
|   |   |                      | Infarkt jajčnika<br>Ovarial infarction                  | 2                      |  |                      |
|   |   |                      | Mejno maligni tumor<br>Tumor of low malignant potential | 2                      |  |                      |
|   |   |                      | Mucinozni adenokarcinom<br>Mucinous adenocarcinoma      | 1                      |  |                      |
|   |   |                      | Rumeno telesce**<br>Corpus luteum**                     | 1                      |  |                      |
|   |   |                      | Tuboovarijski absces<br>Tuboovarial abscess             | 1                      |  |                      |

\* Adneksni tumor, ki je dajal UZ sliko solidnega tumorja, je bil odstranjen pri carskem rezu  
Adnexal mass, visualized as solid tumor on ultrasound, removed on cesarean section

\*\* Rumeno telesce je bilo odstranjeno pri odvitju adneksov  
Corpus luteum, removed on adnexal torsion

Pri eni nosečnici je prišlo pred operacijo do hemoragičnega šoka zaradi heterotopne nosečnosti, potrebna je bila transfuzija med posegom. Pooperativno je ena nosečnica potrebovala transfuzijo koncentriranih eritrocitov (prav tako operirana zaradi heterotopne nosečnosti), ena nosečnica pa je potrebovala urinski kateter zaradi uroinfekta in zastoja urina. Petnajst nosečnic, ki so bile operirane v 1. in v začetku 2. trimesečja nosečnosti, je prejelo gestagene in sedem spazmolitik. Izmed dveh nosečnic, ki sta bili operirani v 2. in 3. trimesečju nosečnosti, je ena pred posegom dobila kortikosteroid in po posegu nesteroidni antirevmatik, druga pa po posegu kalcijev antagonist in beta-agonist (zaradi nevarnosti prezgodnjega poroda).

Pregledali smo tudi izide nosečnosti. Pri eni nosečnici podatka o izidu nosečnosti nismo dobili, ena nosečnost se je končala z odstranitvijo maternice v 8. tednu nosečnosti zaradi karcinoma jajčnika, pri eni je prišlo do intrauterine smrti ploda v

8. tednu nosečnosti zaradi hemoragičnega šoka zaradi ruptur heterotopne nosečnosti (izguba 4000 ml krvi). Za analizo smo imeli na voljo 39 podatkov o porodih. Zanimal nas je prežgodnji porod in mrtvorojenost.

Primerjali smo izid nosečnosti glede na trajanje nosečnosti v času laparotomije; za mejo smo uporabili 23 tednov (trajanje nosečnosti, ob kateri je možno preživetje novorojenčka). Pred 23. tednom nosečnosti je bilo operiranih 18 bolnic: ena nosečnost se je končala s spontanim splavom, en porod je bil prežgodnji v 36. tednu. Po 23. tednu nosečnosti sta bili operirani dve bolnici: obe sta rodili donošenega novorojenčka. V nobeni skupini ni bilo mrtvorojenih otrok.

Primerjava dveh načinov kirurškega pristopa (ne upoštevaje trajanja nosečnosti ob operaciji) ni pokazala statistično pomembne razlike v izidu nosečnosti (razpr. 4). V nobeni skupini ni bilo mrtvorojenih otrok, v vsaki skupini pa je 1-krat prišlo do prezgodnjega poroda v 36. tednu.

Razpr. 4. *Primerjava izida nosečnosti glede na kirurški pristop: laparotomski oz. laparoskopski.*

Tab. 4. *Outcome of pregnancy following laparotomy vs. laparoscopy.*

| Izid nosečnosti<br>Outcome of pregnancy                       | Laparotomija<br>Laparotomy | Laparoskopija<br>Laparoscopy | $\chi^2$ | P     |
|---|----------------------------|------------------------------|----------|-------|
| Spontani splav<br>Spontaneous abortion                        | 1                          | 0                            | 1,03     | 0,311 |
| Mrtvorojenost<br>Stillbirth                                   | 0                          | 0                            | /        | /     |
| Porod $\leq 36 \frac{6}{7}$<br>Delivery $\leq 36 \frac{6}{7}$ | 1                          | 1                            | 0,00     | 0,97  |
| Porod $\geq 37 \frac{0}{7}$<br>Delivery $\geq 37 \frac{0}{7}$ | 18                         | 19                           | 0,00     | 0,97  |
| Skupaj / Total  | 20                         | 20                           |          |       |

Izid nosečnosti po nujnem ali načrtovanem kirurškem posegu, prikazan v razpredelnici 5, se ni statistično razlikoval. V nobeni skupini ni bilo mrtvorojenih otrok, v vsaki skupini je 1-krat prišlo do prezgodnjega poroda v 36. tednu nosečnosti.

Razpr. 5. *Primerjava izida nosečnosti po nujnem ali načrtovanem posegu.*

Tab. 5. *Outcome of pregnancy following emergency vs planned surgical procedure.*

| Izid nosečnosti<br>Outcome of pregnancy                       | Nujni poseg<br>Emergency procedure | Načrtovan poseg<br>Planned procedure | $\chi^2$ | P     |
|---|------------------------------------|--------------------------------------|----------|-------|
| Spontani splav<br>Spontaneous abortion                        | 1                                  | 0                                    | 2,39     | 0,121 |
| Mrtvorojenost<br>Stillbirth                                   | 0                                  | 0                                    | /        | /     |
| Porod $\leq 36 \frac{6}{7}$<br>Delivery $\leq 36 \frac{6}{7}$ | 1                                  | 1                                    | 0,49     | 0,481 |
| Porod $\geq 37 \frac{0}{7}$<br>Delivery $\geq 37 \frac{0}{7}$ | 10                                 | 27                                   | 0,49     | 0,481 |
| Skupaj / Total  | 12                                 | 28                                   |          |       |

Analizirali smo izid nosečnosti po 26 operativnih posegih (13 laparoskopskih in 13 skozi laparotomijo), ki so bili narejeni v 1. tretjini nosečnosti. Enega podatka o izidu nosečnosti nimamo, ena nosečnica je spontano splavila, ena nosečnica ni rodila zaradi odstranitve maternice zaradi karcinoma, 23 nosečnic je rodilo donošenega novorojenčka.

Dve nosečnici sta po operaciji z laparotomijo v 13. in 25. tednu nosečnosti zaradi mejno malignega oz. malignega tumorja jajčnika rodili sicer donošenega, vendar za trajanje nosečnosti prelahkega otroka (2300 g in 2480 g), pri 1 od teh nosečnic je bila prisotna preeklampsija. Ena nosečnica je po operaciji v 13. tednu nosečnosti (laparotomija in adneksotomija zaradi zrelega teratoma) rodila donošenega in primerno težkega dečka s hipospadijo in heksodaktilijo.

nosti prelahkega otroka (2300 g in 2480 g), pri 1 od teh nosečnic je bila prisotna preeklampsija. Ena nosečnica je po operaciji v 13. tednu nosečnosti (laparotomija in adneksotomija zaradi zrelega teratoma) rodila donošenega in primerno težkega dečka s hipospadijo in heksodaktilijo.

## Razpravljanje

Po pregledu 22 objavljenih raziskav od leta 1954 do leta 1998, ki so vključile 1532 nosečnic, je incidenca adneksnih tumorjev v nosečnosti od 1/81 do 1/2334 živorojenih otrok, od tega je malignih tumorjev od 0,8% do 10% (povprečno 2,8%) (1). Incidenca adneksnih tumorjev v naši raziskavi je 1/1034 porodov in je podobna opisani v tuji literaturi. Odstotek mejno malignih in malignih tumorjev je v naši raziskavi večji (14,3%), kar pripisujemo rutinski uporabi UZ že v zgodnji nosečnosti. Tako verjetno odkrijemo tumorje, preden se pojavijo simptomi in pri manjši velikosti.

V Sloveniji je povprečna starost žensk ob porodu 27,4 leta (18). Povprečna starost bolnic ob operaciji je bila v naši raziskavi 27,8 leta in je primerljiva s podatki iz literature (1). Povprečna starost bolnic ob odkritem mejno malignem tumorju je bila 1 leto manjša, ob odkritem malignem tumorju pa 5 let večja. Večjo starost bolnic z malignimi tumorji bi lahko pojasnili z naraščanjem incidence epiteljskega karcinoma jajčnika s starostjo, vendar je bilo število teh bolnic v naši raziskavi za statistično obdelavo premajhno.

Ugotovili smo, da število kirurških posegov vsako leto narašča. To pojasnjujemo z vedno večjim uveljavljanjem laparoskopskega pristopa v diagnostiki in zdravljenju benignih adneksnih tumorjev v zadnjem desetletju in z naraščanjem podatkov o varnosti laparoskopskega pristopa v nosečnosti (10, 13, 14, 19, 20–23).

V nosečnosti je zavetje adneksov (zaradi funkcionalnih cist, hiperstimuliranih jajčnikov ali večje mobilnosti jajčnikov izven male medenice) pogostejše kot zunaj nosečnosti. Nosečnice predstavljajo 18 do 28% vseh bolnic z zavijem adneksov. Najpogostejše je v 1. trimesečju (povprečno v 10. tednu) (24). Pri naših bolnicah smo adneksa odvili 5-krat, in sicer med 9. in 17. tednom nosečnosti (povprečno v 13. tednu).

Dve bolnici sta imeli heterotopno nosečnost, obe sta zanosili v postopku zunajtelesne oploditve. Delež heterotopne nosečnosti pri spontani zanositvi je 0,03%, v postopku zunajtelesne oploditve pa od 0,75 do 1,3% (25).

Najpogostejši odstranjen adneksni tumor je zrel teratom (12-krat oz. v 29%). Whitecar s sod. (1) v svoji raziskavi poroča o najdenih 34% zrelih teratomov, 18% rumenih telev, 16% seroznih cistadenomov, 13% mucinoznih cistadenomov, 8% leiomiomov in 1% endometriomov. Podoben odstotek teratomov so ugotovili tudi pri 30-letnih nenosečih bolnicah z adneksnim tumorjem, ki so bile operirane z laparotomijo (26).

Pri nenosečih bolnicah pomaga pri razlikovanju benignih in malignih tumorjev v predelu adneksov kombinacija z UZ ugotovljenih morfoloških značilnosti tumorja (cistični tumorji so običajno benigni, solidni in kompleksni tumorji pa v večjem odstotku maligni), merjenje hitrosti pretokov ter določevanje označevalca CA 125, ki je značilen za rak jajčnika (27–29). Ker se v nosečnosti vrednost CA125 lahko poveča tudi do 30-krat nad normalno vrednost, ga zato običajno ne določamo (8). Thornton in Wells (30) priporočata za razlikovanje med benignimi in malignimi adneksnimi tumorji v nosečnosti uporabo UZ ter v primeru enostavne ciste samo opazovanje. Platek in sod. (31) priporočajo opazovanje pri UZ ugotovljeni enostavni cisti in cističnem teratomu brez ascitesa, kirurško zdravljenje pa od 16. tedna nosečnosti dalje v primeru kompleksnega tumorja, večjega od 6 cm. Bromley in Benacerraf (9) menita, da imajo maligni tumorji najpogosteje UZ videz solidnega ali kompleksnega tumorja, in da velikost tumorja ni zanesljiv znak malignosti (obravnavala sta tumorje > 4 cm). Wheeler in Flei-

sch (32) sta pri razlikovanju benignih in malignih adneksnih tumorjev uporabila UZ v kombinaciji z merjenjem hitrosti pretokov in ugotovila, da je pri malignih in mejno malignih tumorjih pulzatilni indeks (PI) < 1, vendar je bil PI < 1 tudi pri skoraj polovici benignih tumorjev. Kier in Curtis (33–34) priporočata kot dopolnilno metodo za natančnejšo razpoznavo solidnih tumorjev, oziroma za razlikovanje leiomiomov od adneksnih tumorjev, uporabo magnetne resonance (MR). Pri večini naših bolnic je bil pred posegom narejen UZ, pri nobeni pa niso bili v diagnostiki uporabljeni merjenje hitrosti pretokov, MR ali vrednost označevalca CA 125. Kirurški posegi pri nosečnicah z miomi so bili narejeni zato, ker pred posegom s kliničnim pregledom in UZ ni bilo mogoče razlikovati med tumorjem maternice in tumorjem adneksov. Z dodatno uporabo MR pri UZ ugotovljenem solidnem tumorju bi morda ugotovili leiomiom in dvema nosečnicama prihranili kirurški poseg, saj je miomektomija v nosečnosti indicirana izjemno redko. Žal je zaenkrat pri nas ta preiskava težko dostopna. Če bi tumorje, ki z UZ izgledajo kot enostavne ciste, le opazovali, ne bi po nepotrebnem odstranili 2 rumenih telesc in 1 paraovarijske ciste, spregledali pa bi 1 zrel teratom ter 3 serozne cistadenome. Poročajo, da je 2% zrelih teratomov malignih, da se jih 15% zavije, 3% jih počti, 14% povzroči obstrukcijo poroda. Serozni tumorji so v 5 do 10% mejno maligni in v 20 do 25% maligni (35, 36). V skupini z najbolj sumljivim UZ izvidom (kompleksen tumor) smo sicer našli pričakovane histološke izvide tumorjev, vendar nismo mogli natančno razlikovati med benignimi in malignimi tumorji. UZ izvid za en mejno maligni tumor in za dva maligna tumorja ni bil dosegljiv, na voljo je bil le podatek, da je bil v vsaki skupini 1 tumor velik 5 cm. Če bi upoštevali priporočila tujih raziskav, ob kateri velikosti operirati adneksni tumor, potem teh tumorjev ne bi operirali (31). Lahko zaključimo, da predoperativni UZ ni dopuščal dovolj natančnega razlikovanja med benignimi in malignimi adneksnimi tumorji ter med adneksnim tumorjem in subseroznim leiomiomom, ki je rasel proti adneksom. Menimo, da je potrebno UZ preiskavi dodati merjenje hitrosti pretokov ter nadaljevati z diagnostiko pri tumorjih, ki so večji od 4 cm in imajo videz solidnega ali kompleksnega tumorja, a tudi pri manjših s sumljivim videzom po UZ. Tako bi se v veliki meri lahko izognili nepotrebnim odstranitvi rumenega telesca, paraovarijskih cist, miomov in endometriomov v nosečnosti, razen v primeru, ko bi povzročili znake akutnega abdomna ali zastoj vaginalnega poroda.

Osnovno zdravljenje karcinomov jajčnika je kirurško. Čim bolj korenito je treba odstraniti tumorske mase. Standardni kirurški poseg obsega odstranitev maternice z obojimi adneksi in omentuma (37). Pri bolnicah v reproduktivnem obdobju, ki želijo ohraniti delovanje jajčnika in plodno sposobnost, je pri mejno malignih tumorjih jajčnika FIGO stadija 1 in pri malignih tumorjih jajčnika FIGO stadija 1aG1 možna samo enostranska odstranitev adneksov. Pri mejno malignih tumorjih je tako zdravljenje dokončno, pri malignih tumorjih pa sledi odstranitev maternice in preostalih adneksov po porodu. Pri mejno malignih tumorjih se bolezen po cistektomiji ponovi le pri nepopolno odstranjenem tumorju (38). Vse naše bolnice s karcinomom jajčnika so bile zdravljene v skladu z doktrino, zaradi mladosti je bila večina posegov konzervativnih.

Naša raziskava ne potrjuje rezultatov tujih raziskav, ki povezujejo kirurško odstranitev adneksnega tumorja v 1. tretjini nosečnosti z večjim tveganjem za spontani splav, zaradi česar priporočajo odstranitev tumorja med 16. in 18. tednom (1, 2). Opisujejo slabši izid nosečnosti po kirurškem pristopu pri laparotomiji po 23. tednu nosečnosti (1). V naši skupini sta bili po 23. tednu operirani le 2 nosečnici. Pri nobeni ni bilo zapletov in obe sta rodili donošenega novorojenčka.

Ugotovili smo, da med laparoskopiskim pristopom in klasično laparotomijo ni razlik v izidu nosečnosti. Do enakih ugotovitev so prišli tudi Soriano in sod. (13), enako kažejo švedski

podatki (17). Zato na osnovi lastnih rezultatov in podatkov iz literature menimo, da je upravičen laparoskopski pristop, ker je manj invaziven. Priporočamo poseg ob koncu 1. trimesečja, ko je poseg zaradi manjše maternice lažji, splava zaradi drugih vzrokov pa ne pripišemo posegu (15–20% kliničnih nosečnosti se konča s spontanim splavom, od tega 80% v 1. trimesečju). Poskusi na živalih ne potrjujejo teoretične možnosti, da bi prišlo do poškodbe ploda s CO<sub>2</sub> v času organogeneze (16). Kljub temu da rumeno telesce ohranja nosečnost do 9. tedna nosečnosti, po nekaterih podatkih pa le do 6. tedna (39), svetujemo previdnost pri morebitni odstranitvi.

Podobno kot Whitecar in sod. (1) tudi mi nismo potrdili iz prejšnjih raziskav opisanega slabšega izida nosečnosti po nujenem kirurškem posegu (2).

Raziskave kažejo, da kirurški poseg v nosečnosti poveča možnost za rojstvo novorojenčka z zastojem plodove rasti v maternici, za prezgodnji porod in za večjo zgodnjo neonatalno umrljivost, ne pa tudi za prirojene anomalije in mrtvorojenost (17, 40, 41). Majhno porodno težo pri dveh naših novorojenčkih si razlagamo s pridruženjo preeklampsijo pri enem in z odstranjenim 30 cm velikim tumorjem v 25. tednu nosečnosti pri drugem in ne s samim operativnim posegom. Prezgodaj, v 36. tednu nosečnosti, sta se rodila 2 dečka s porodno težo 3290 g oz. 2880 g. Po operaciji v 13. tednu nosečnosti se je rodil deček s heksodaktilijo desne roke in hipospadijo. Nadštevni prstek ni v povezavi z operativnim posegom, saj zasnova za prste nastane v 7. tednu nosečnosti. Spolovilo se dokončno oblikuje med 12. in 14. tednom nosečnosti tako, da, podobno kot poročča Soriano (13), ne moremo povsem izključiti škodljivega učinka operativnega posega oz. vpliva anestezika na plod.

## Zaključki

Incidenca adneksnih tumorjev je podobna opisani v literaturi. Laparoskopski način operiranja je vsaj tako varen kot laparotomija. Kirurški pristop v 1. trimesečju nosečnosti v naši raziskavi ni predstavljal povečanja tveganja za neugoden izid nosečnosti. Razmeroma velik odstotek mejno malignih in malignih tumorjev ter ne dovolj velika zanesljivost UZ preiskave opravičujeta invazivno diagnostiko in kirurško zdravljenje adneksnih tumorjev v nosečnosti, zlasti odkar se je uveljavil laparoskopski pristop. Priporočamo laparoskopski poseg takoj po 12. tednu nosečnosti. V tem obdobju morebitna odstranitev jajčnika in nosečnostnega rumenega telesca ne predstavljata večje nevarnosti, izognemo se vplivom anestezika na plod v času organogeneze, hkrati pa velikost maternice še omogoča varen poseg. Ker je število bolnic sorazmerno majhno, priporočamo obravnavo zgolj v centrih z dobro opremo ter dovolj znanja in izkušenj z endoskopskim operiranjem adneksnih tumorjev.

## Literatura

- Whitecar P, Turner S, Higby K. Adnexal masses in pregnancy: A review of 130 cases undergoing surgical management. *Am J Obstet Gynecol* 1999; 181: 19–24.
- Hess LW, Peaceman A, O'Brien WF, Winkel CA, Cruikshank DP, Morrison JC. Adnexal mass occurring with intrauterine pregnancy: Report of fifty-four patients requiring laparotomy for definitive management. *Am J Obstet Gynecol* 1988; 158: 1029–34.
- Ashkenazy M, Kessler I, Czernobilsky B, Nashoni A, Lancet M. Ovarian tumors in pregnancy. *Int J Gynecol Obstet* 1988; 27: 79–83.
- Usui R, Minakami H, Kosuge S, Iwasaki R, Ohwada M, Sato I. A retrospective survey of clinical, pathologic and prognostic features of adnexal masses operated on during pregnancy. *J Obstet Gynecol Res* 2000; 26: 89–93.
- Nelson MJ, Cavalieri R, Graham D. Cysts in pregnancy discovered by sonography. *J Clin Ultrasound* 1986; 14: 509–12.
- Struyk APHB, Treffers PE. Ovarian tumors in pregnancy. *Acta Obstet Gynecol Scand* 1984; 63: 421–4.
- Hogston P, Lilford RJ. Ultrasound study of ovarian cysts in pregnancy: prevalence and significance. *Br Obstet* 1986; 93: 625–8.

8. Boulay R, Podczaski E. Ovarian cancer complicating pregnancy. *Obstet Gynecol Clin North Am* 1998; 25: 385-99.
9. Bromley B, Benacerraf B. Adnexal masses during pregnancy: accuracy of sonographic diagnosis and outcome. *J Ultrasound Med* 1997; 16: 447-52.
10. Moore RD, Smith WG. Laparoscopic management of adnexal masses in pregnant women. *J Reprod Med* 1999; 44: 97-100.
11. Novak ER, Lambrou CD, Woodruff JD. Ovarian tumors in pregnancy: an ovarian tumor registry review. *Obstet Gynecol* 1975; 46: 401-6.
12. Roberts JA. Management of gynecologic tumors during pregnancy. *Clin Perinatol* 1983; 10: 369-82.
13. Soriano D, Yefet Y, Seidman DS, Goldenberg M, Mashiach S, Oelsner G. Laparoscopy versus laparotomy in the management of adnexal masses during pregnancy. *Fertil Steril* 1999; 71: 955-60.
14. Reedy MB, Galan HL, Richards WE, Preece CK, Wetter PA, Kuehl TJ. Laparoscopy during pregnancy. A survey of laparoendoscopic surgeons. *J Reprod Med* 1997; 42: 33-8.
15. Barnard JM, Chaffin D, Droste S, Tierney A, Phernetton T. Fetal response to carbon dioxide pneumoperitoneum in the pregnant ewe. *Obstet Gynecol* 1995; 85: 669-74.
16. Amos JD, Schorr SJ, Norman PF et al. Laparoscopic surgery during pregnancy. *Am J Surg* 1996; 171: 435-7.
17. Reedy MB, Kallen B, Kuehl TJ. Laparoscopy during pregnancy: A study of five fetal outcome parameters with use of the Swedish Health Registry. *Am J Obstet Gynecol* 1997; 177: 673-9.
18. Verdenik I, Pajntar M. *Perinatologia Slovenica 1987-1996*. Ljubljana: Združenje za perinatalno medicino SZD, 1998: 65-5.
19. Yuen PM, Chang AMZ. Laparoscopic management of adnexal mass during pregnancy. *Acta Obstet Gynecol Scand* 1997; 76: 173-6.
20. Howard FM, Vill M. Laparoscopic adnexal surgery during pregnancy. *J Am Assoc Gynecol Laparosc* 1994; 2: 91-3.
21. Della Badia CR, Asper R, Iddenden DA. Laparoscopic removal of a dermoid cyst in pregnancy. A case report. *J Reprod Med* 1995; 40: 797-9.
22. Ezeh UO, Lamb MP. Laparoscopic ovarian cystectomy and oophorectomy in pregnancy. *Gynecological Endoscopy* 1995; 4: 273-6.
23. Mattei A, Giannone E, Di Renzo GC, Gerli S. Laparoscopic removal of benign uterine and adnexal masses during pregnancy. *Gynecological Endoscopy* 1999; 8: 21-3.
24. Morice P, Louis-Sylvestre C, Chapron C, Dubuisson JB. Laparoscopy for adnexal torsion in pregnant women. *J Reprod Med* 1997; 42: 435-9.
25. Louis-Sylvestre C, Morice P, Chapron C, Dubuisson JB. The role of laparoscopy in the diagnosis and management of heterotopic pregnancies. *Hum Reprod* 1997; 12: 1100-2.
26. Hernandez E, Miyazawa K. The pelvic mass. Patients' ages and pathologic findings. *J Reprod Med* 1988; 33: 361-4.
27. Novaković S. Tumorski označevalci v klinični onkologiji. *Onkologija* 2000; 1: 8-14.
28. Ribič-Pucelj M, Tomažević T, Vogler A, Kobal B, Omahen A, Vrtačnik-Bokal E. Laparoscopic treatment of adnexal masses. In: Ribič-Pucelj M, Tomažević T, Keckstein J eds. 8<sup>th</sup> international basic and advanced course on gynecological endoscopic surgery - book of proceedings. Ljubljana: Slovene Society of Reproductive Medicine, 2001: 69-73.
29. Ribič-Pucelj M, Tomažević T, Vogler A, Kobal B, Omahen A. Laparoscopske operacije na jajčnikih pri ženskah v reproduktivnem obdobju. In: Pajntar M, Trenkič M. Prvi kongres ginekologov in perinatologov Slovenije z mednarodno udeležbo - zbornik prispevkov. Portorož: Slovensko zdravniško društvo, Ginekološka sekcija, 1996: 99-101.
30. Thornton JG, Wells M. Ovarian cyst in pregnancy: does ultrasound make traditional management inappropriate? *Obstet Gynecol* 1987; 69: 717-21.
31. Platek DN, Henderson CE, Goldberg GL. The management of a persistent adnexal mass in pregnancy. *Am J Obstet Gynecol* 1995; 173: 1236-40.
32. Wheeler CT, Fleischer AC. Complex adnexal mass in pregnancy: Predictive value of color Doppler sonography. *J Ultrasound Med* 1997; 16: 425-8.
33. Kier R, McCarthy SM, Scoutt LM, Viscarella RR, Schwartz PE. Pelvic masses in pregnancy: MR imaging. *Radiology* 1990; 176: 709-13.
34. Curtis M, Jenison EL. Magnetic resonance imaging to avoid laparotomy in pregnancy. *Obstet Gynecol* 1993; 82: 833-6.
35. Berek JS. *Novak's Gynecology*. 12<sup>th</sup> edition. Baltimore: Williams & Wilkins, 1996: 365-6.
36. Parker WP, Childers JM, Canis M, Phillips DR, Topel H. Laparoscopic management of benign cystic teratomas during pregnancy. *Am J Obstet Gynecol* 1996; 174: 1499-501.
37. Stržinar V, Fras AP, Baškovič M et al. Rak jajčnikov in jajcevodov. In: *Ginekološki malignomi*. Ljubljana: Onkološki inštitut, 1999.
38. Berek JS. *Novak's Gynecology*. 12<sup>th</sup> edition. Baltimore: Williams & Wilkins, 1996: 1171-92.
39. Scott R, Navot D, Hung-Ching L, Rosenwaks Z. A human in vivo model for the luteal placental shift. *Fertil Steril* 1991; 56: 481-4.
40. Mazze RI, Källen B. Reproductive outcome after anesthesia and operation during pregnancy: A registry study of 5405 cases. *Am J Obstet Gynecol* 1989; 161: 1178-85.
41. Duncan PG, Pope WDB, Cohen MM. Fetal risk of anesthesia and surgery during pregnancy. *Anesthesiology* 1986; 64: 790-4.