



# Umetna inteligenca v obravnavi bolnika z boleznijo mrežnice

## Artificial intelligence for retinal disease management

Maša Koce,<sup>1</sup> Polona Jaki Mekjavič,<sup>2,3</sup> Mojca Urbančič,<sup>2</sup> Manca Tekavčič Pompe,<sup>2,3</sup> Mojca Globočnik Petrovič<sup>2,3</sup>

### Izvleček

Umetna inteligenca predstavlja zaradi možnosti podpore pri odkrivanju in spremljanju bolezni ter napovedovanju izida novi mejnik v sodobni medicinski tehnologiji. Njena klinična uporabnost se je v zadnjih letih dramatično povečala predvsem na račun uvedbe konvolucijskih nevronskih mrež v modeliranje računalniško podprtih sistemov umetne inteligence. Celotna oftalmologija, zlasti pa področje bolezni mrežnice, pri kateri diagnosticiranje sloni na slikovnih preiskavah, se vodi izrazito tehnološko. Zato je edinstvena stroka pri vpeljavi novosti s področja umetne inteligence v klinično uporabo. Kljub temu pa je integracija umetne inteligence v presejanje, diagnosticiranje in zdravljenje oftalmoloških bolezni predvsem zaradi prevelikega posploševanja pri zaznavanju sprememb in slabih zmožnosti sočasnega prepoznavanja različnih kliničnih entitet zaenkrat še omejena. V članku se osredinjamo na nedavno predstavljene algoritme umetne inteligence, ki so prvenstveno namenjeni odkrivanju najpogostejših bolezni mrežnice in so, ali se še bodo, z morebitnimi izboljšavami, pridobljeno višjo občutljivostjo in specifičnostjo, vendarle uvedli v klinično prakso.

### Abstract

Image recognition artificial intelligence represents a new milestone in modern medical technology since it has become a helpful tool in identifying suspicious changes and diseases, patient monitoring, and predicting treatment outcomes. Especially through the implementation of convolutional neural networks in the modelling of computer-based artificial intelligence systems, its clinical applicability has recently increased dramatically. Ophthalmology, particularly retinology, where diagnosis almost entirely relies on imaging, is highly technology-driven and as such uniquely positioned to bring AI innovations into clinical use. However, the integration of AI in the screening, diagnosis and treatment of ophthalmic diseases is however still limited, mainly due to the over-generalisation of lesion detection and the poor ability to identify different clinical entities simultaneously. This article is focused on recent artificial intelligence algorithms and software, which are primarily aimed to support the detection of the most common retinal diseases and have been, or will be - with improved specificity and sensibility, introduced into clinical practice.

<sup>1</sup> Kirurška klinika, Univerzitetni klinični center Ljubljana, Ljubljana, Slovenija

<sup>2</sup> Očesna klinika, Univerzitetni klinični center Ljubljana, Ljubljana, Slovenija

<sup>3</sup> Katedra za oftalmologijo, Medicinska fakulteta, Univerza v Ljubljani, Ljubljana, Slovenija

**Korespondenca / Correspondence:** Maša Koce, e: [masa.koce@gmail.com](mailto:masa.koce@gmail.com)

**Ključne besede:** umetna inteligenca; strojno učenje; starostna degeneracija makule; diabetična retinopatija; optična koherentna tomografija

**Key words:** artificial intelligence; machine learning; age related macular degeneration; diabetic retinopathy; optical coherence tomography

**Prispelo / Received:** 18. 4. 2021 | **Sprejeto / Accepted:** 15. 9. 2021

**Citirajte kot/Cite as:** Koce M, Jaki Mekjavič P, Urbančič M, Tekavčič Pompe M, Globočnik Petrovič M. Umetna inteligenca v obravnavi bolnika z boleznijo mrežnice. Zdrav Vestn. 2022;91(11–12):516–24. DOI: <https://doi.org/10.6016/ZdravVestn.3259>



Avtorske pravice (c) 2022 Zdravniški Vestnik. To delo je licencirano pod Creative Commons Priznanje avtorstva-Nekomercialno 4.0 mednarodno licenco.

## 1 Uvod

S pojmom umetna inteligenca (UI) razumemo sposobnost računalniškega sistema, da posnema človeški um in pri tem deluje neodvisno od človeka. Ta tip inteligence obsega zmožnost povezovanja in obdelave podatkov, učenja ter zaključevanja na podlagi algoritmov (1,2).

Strojno učenje je področje umetne inteligence, ki temelji na načelih globokega učenja oz. konvolucijskih nevronske mreže (3,4). Gre za koncept, ki omogoča oblikovanje matematičnih modelov na osnovi vnešenih podatkov, ter uporabo teh algoritmov za prepoznavanje in iskanje kompleksnih vzorcev v množici podatkov (5-7). Da lahko sistem zanesljivo analizira konkretni problem, je potrebna dovolj velika podatkovna množica, na podlagi katere sistem vadi in se uči. V medicinski stroki se UI najpogosteje uporablja pri slikovnem diagnosticiranju, ki zaradi razširjenosti in standardizirane uporabe omogoča analizo in interpretiranje vzorcev slikovnih podatkov (8,9). Sodobne programske opreme, ki temeljijo na načelih UI, že lahko samostojno prepoznavajo odstopanja in nepravilnosti na posnetkih, jih med seboj primerjajo in ugotovljene spremembe celo klinično interpretirajo (3,5,7,10).

Oftalmologija je ena od vej v medicini, v kateri slikovne preiskave sodijo v temeljno zdravstveno obravnavo bolnika. Ker se v oftalmologiji vsak dan srečujemo z ogromno količino (več terabajtov) slikovnih podatkov, je to področje medicine dejansko edinstveno za uvajanje sistemov umetne inteligence v klinično prakso. Na podlagi fotografij očesnega ozadja in slikovnega prikaza posameznih slojev mrežnice ali papile vidnega živca z metodo optične koherentne tomografije (OCT) so algoritmi, ki temeljijo na globokem učenju, sposobni prepoznavati diabetično retinopatijo (DR), starostno degeneracijo makule (SDM), retinopatijo nedonošenosti (ROP) in glavkom (Tabela 1) (4,11-18).

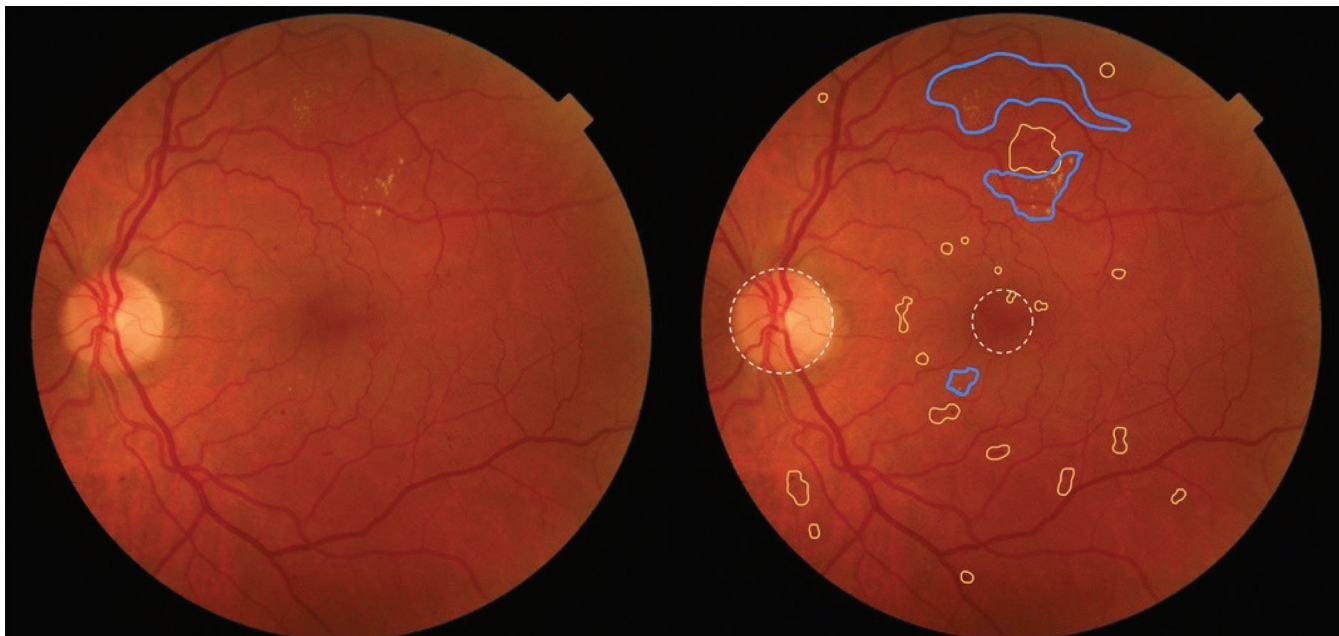
## 2 Zgodnje odkrivanje diabetične retinopatije

Diabetična retinopatija (DR) je najpogostejši kronični zaplet sladkorne bolezni in vzrok slepote med delovno sposobnim prebivalstvom (19). Približno tretjina bolnikov s sladkorno boleznijo ima DR, pri 10 % bolnikov pa napredujoča bolezen resno ogroža vid (20,21). Bolezen dolgo poteka brez simptomov, zato je za preprečevanje zapletov, vključno s trajno izgubo vida, bistveno

**Tabela 1:** Povzetek in pregled sistemov UI za prepoznavanje bolezni mrežnice.

Študija	Programska oprema	Slikovne preiskave	Uporabnost	PKK
Abramoff (11)	IDx-DR	foto fundi	ugotavljanje zmerne DR	0,98
Chakravarthy (12)	Notal OCT Analyser	OCT	spremljanje neovaskularne SDM od doma	0,87
Schmidt-Erfurth (13)	/	OCT	napoved verjetnosti napredovanja SDM	0,68
Russakoff (14)	AMDnet	OCT	napoved verjetnosti napredovanja SDM	0,78
Rogers (15)	Pegasus	OCT, foto fundi	prepoznavanje patognomoničnih sprememb za glavkom, SDM, DR	0,89–0,94
De Fauw (16)	DeepMind Health	OCT	prepoznavanje 50 različnih patologij mrežnice	0,99
Brown (4)	I-ROP DL	foto fundi	odkrivanje bolezni PLUS pri nedonošenčkih	0,98
Redd (17)	I-ROP DL	foto fundi	prepoznavanje posameznih stopenj ROP	0,96
Yildiz (18)	I-ROP Assist	foto fundi	odkrivanje bolezni PLUS pri nedonošenčkih	0,99

Legenda: DR – diabetična retinopatija; foto fundi – fotografija očesnega ozadja; OCT – optična koherentna tomografija; PKK – površina pod krivuljo (*angl.* area under the curve; AUC); ROP – retinopatija nedonošenosti; SDM – starostna degeneracija rumene pege; UI – umetna inteligenca; / – ni podatka.



**Slika 1:** Zmerna neproliferativna diabetična retinopatija (DR), slika očesnega ozadja.

Shematični prikaz možnega avtomatiziranega prepoznavanja papile vidnega živca in makule (črtkano), krvavitve in/ali anevrizem (rumeno), mehkih eksudatov (modro), kot to omogoča IDx-DR. Slika je lastni vir Očesne klinike Univerzitetnega kliničnega centra Ljubljana.

pravočasno oz. zgodnje odkrivanje sprememb. Uvedba presejalnega programa za zgodnje odkrivanje DR je pomembno zmanjšala pojavnost slepote med bolniki s sladkorno boleznijo. Sama izvedba programa pa v trenutni obliki dodatno obremenjuje zdravstveni sistem. Število bolnikov s sladkorno boleznijo v svetu, pa tudi pri nas, strmo narašča. Po statističnih podatkih Nacionalnega inštituta za javno zdravje (NIJZ) se obolevnost vsako leto poveča za 3 % (22). Zaradi naraščajočega trenda obolevnosti in omejene razpoložljivosti usposobljenih specialistov je zdravstveno osebje preobremenjeno, dostop do ustrezne oftalmološke obravnave pa zato ponekod že otežen (23).

Prizadetost mrežnice pri DR je zaradi uveljavljene standardne mednarodne klasifikacije posameznih stopenj bolezni zelo primerna za uporabo UI pri analizi slik. Sistemi UI lahko enostavno prepoznajo vzorce prizadetosti mrežnice in tako pomagajo pri presejanju in postavitvi diagnoze DR (11,16,29). Zlasti učinkoviti so algoritmi UI, ki odkrivajo klinično pomemben edem rumene pege in napredovale stopnje DR (11,23).

Aprila 2018 je ameriška zvezna Agencija za hrano in zdravila (*angl.* Food and Drug Administration, FDA) odobrila sistem umetne inteligence, ki je sposoben samostojno diagnosticirati DR, ne da bi moral rezultate interpretirati oftalmolog (24). Programska oprema IDx-DR (Idx Technologies, Coralville, Iowa, ZDA), ki so jo razvili Abramoff in sod., temelji na strojnem učenju

in računalniškem algoritmu, ki na podlagi standardiziranih posnetkov očesnega ozadja deluje kot presejalni program za ugotavljanje DR pri bolnikih z že znano sladkorno boleznijo (11). Program na fotografijah mrežnice, posnetih z nemidriatično kamero (Topcon TRC NW 400), prepoznava mikroanevrizme, trde eksudate, mrežnične krvavitve, venske nepravilnosti in mehke eksudate (mikroinfarkte v sloju živčnih vlaken, *angl.* cotton wool spots) (Slika 1). Shematični prikaz (Slika 1, 2 in 3) s simulacijo programske analize je pripravljen na slikovnem materialu Očesne klinike UKCL z uporabo programa MacOS Preview.

Če program na vsaj enem od štirih posnetkov mrežnice zazna zmerno neproliferativno DR (stopnja DR > 35 po ETDRS lestvici, *angl.* Early Treatment for Diabetic Retinopathy Study severity scale) ali edem debeline > 300  $\mu\text{m}$  v širšem področju rumene pege, se priporoča nadaljnja obravnava bolnika pri oftalmologu (23,25). Rezultat testa je podan v binarni obliki, tj. 0 ali 1, kjer je vrednost 0 odsotnost pomembne DR, vrednost 1 pa kaže na prisotnost DR, ki potrebuje nadaljnjo obravnavo (11). V klinični študiji na 900 prostovoljcih je IDx-DR dosegel občutljivost 87 % in specifičnost 91 % (23).

Program ni primeren za obravnavo bolnikov z že znano DR, z obstoječo žilno patologijo mrežnice, kot so radiacijska retinopatija ali zapora mrežnične vene, ter bolnikov, ki so že prejeli znotrajočesno zdravljenje z injekcijami ali pa so bili operirani na očesu. Program

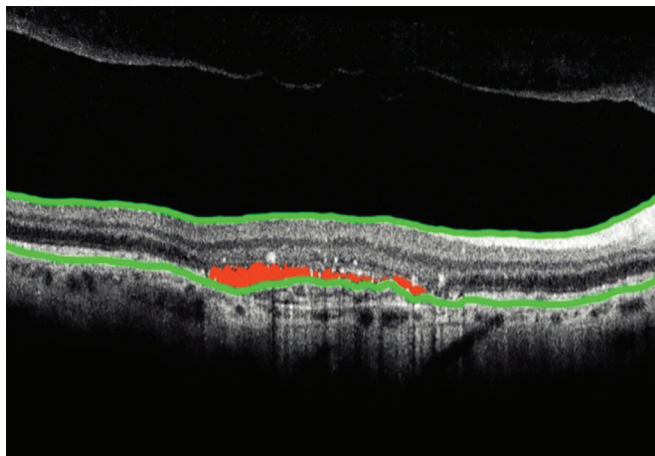
tudi ni namenjen slepim, bolnikom s sivo mreno (katarakto), otrokom in nosečnicam s hitro napredujočo DR (11,24).

Oprema je namenjena izključno uporabi na primarni zdravstveni ravni, saj prepozna zgolj bolnike, ki zaradi napredovale DR potrebujejo nadaljnjo obravnavo pri oftalmologu. Informacij o splošnem očesnem stanju posameznika ali odsotnosti DR pa sistem ne nudi (23,25). Glavna pomanjkljivost takšnega sistema je, da med bolniki z zgodnejšo stopnjo DR ne prepozna tistih z večjim tveganjem za napredovanje bolezni. Sladkorna bolezen zaradi hormonskega neravnovesja sodi med znane dejavnike tveganja za nastanek in napredovanje katarakte, starostne degeneracije rumene pege in glavkomske optične nevropatije (26-28). Ker sistem ne prepozna drugih patologij, ki zahtevajo obravnavo pri oftalmologu in lahko potrebujejo zdravljenje, utegne dati zaradi negativnega rezultata opravljenega testa bolnikom lažni občutek varnosti.

Program IDx-DR je v Združenih državah Amerike komercialno dostopen od leta 2018 (24). Čeprav je program že leta 2013 pridobil certifikat CE, pa za trženje v večini evropskih držav zaenkrat še ni na voljo, saj neodvisne raziskave za dokaz učinkovitosti in primerljivosti programske opreme s klinično oftalmološko obravnavo še potekajo (29).

### 3 Spremljanje starostne degeneracije rumene pege

Starostna degeneracija rumene pege oz. makule (SDM) je v razvitem svetu vodilni vzrok funkcionalne slepote po 55. letu starosti (30,25). To je napredujoča bolezen, ki prizadene centralni vid, potreben za vsakodnevna opravila, kot so branje, vožnja, prepoznavanje obrazov. Bolezen sprva poteka brez simptomov, šele z napredovanjem bolezni se kaže s poslabšanjem vida, metamorfopsijo in kasneje s centralnim skotomom. Pri približno 10–15 % bolnikov s SDM bolezen napreduje v t.i. neovaskularno obliko, za katero je značilno razraščanje novih žil v makuli (*angl.* macular neovascularisation; MNV) in hitro slabšanje centralne vidne ostrine (31). Danes lahko slabšanje vida in nastanek funkcionalne slepote zaradi neovaskularne SDM uspešno preperečujemo z biološkimi zdravili proti žilnemu endotelnemu rastnemu faktorju (*angl.* vascular endothelial growth factor, VEGF), t.i. zdravili anti-VEGF. To zdravljenje je učinkovito le v začetnih stopnjah, ko novonastalo patološko žilje še ni zabrazgotinjeno. Za uspešno zdravljenje je ključno prepoznavanje ogroženih skupin bolnikov, pri katerih lahko pričakujemo napredovanje bolezni in



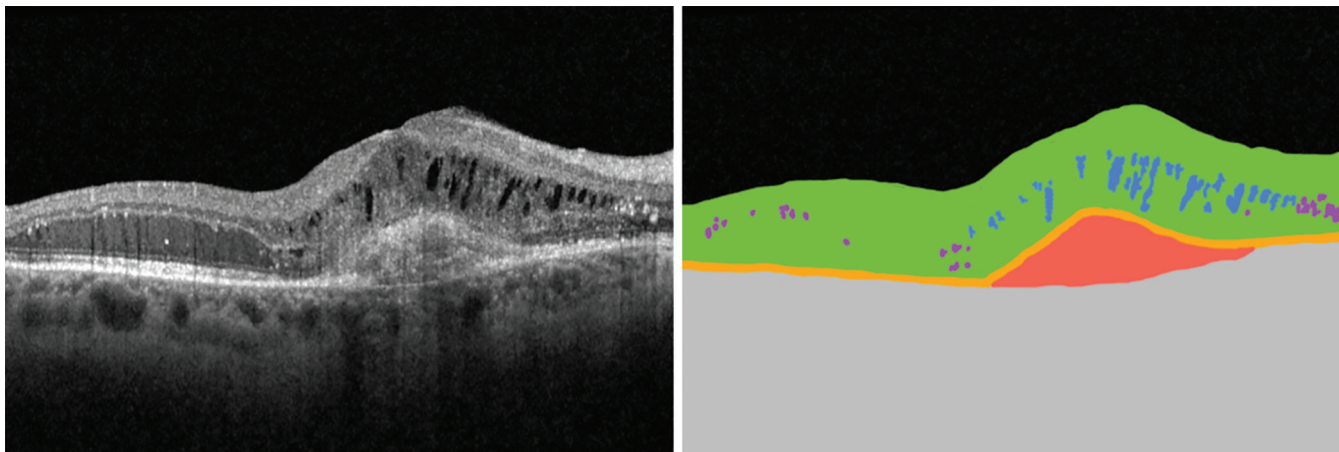
**Slika 2:** Shematični prikaz analize posnetka optične koherentne tomografije (OCT) makul.

Identifikacija notranje mejne membrane in sloja pigmentnega epitelija (zeleno), umeščenost podretnične tekočine (rdeče), kot to omogoča Natalov lastniški algoritem NOA. Slika je lastni vir Očesne klinike Univerzitetnega kliničnega centra Ljubljana.

zgodnje odkrivanje neovaskularne SDM.

Poleg rednih oftalmoloških pregledov se v obravnavi bolnika s SDM priporoča samospremljanje vida z Amslerjevo mrežo, s pomočjo katere bolniki sami zaznajo slabšanje vida. Kljub ustreznemu sodelovanju bolnikov je subjektivna zaznava sprememb v vidni ostrini pogosto prepozen kazalec napredovanja bolezni (32). Če zdravljenje začnemo pri slabši vidni ostrini, je tudi funkcionalni učinek zdravljenja oz. vidna ostrina po zdravljenju slabša in obratno: čim boljša je vidna ostrina na začetku zdravljenja, tem boljša bo tudi po zdravljenju (33,34). Z zgodnjim prepoznavanjem bolezni lahko napoved izida za vid pomembno izboljšamo.

Za zgodnje odkrivanje napredovanja suhe SDM v neovaskularno obliko so v podjetju *Notal Vision* (Notal Vision Ltd, Manassas, Virginija, ZDA) razvili OCT za domačo rabo. Tako imenovani Home OCT združuje preiskovalno tehnologijo optične koherentne tomografije ter principe strojnega učenja in nevronske mreže (12). Naprava posname tomografijo makule, ki jo Natalov lastniški algoritem NOA™ (*angl.* Notal OCT Analyser) avtomatizirano analizira. Če v centralnih 10 stopinjah mrežnice, tj. v makuli, zazna tekočino v mrežnici ali pod njo, o tem takoj opozori izbranega oftalmologa (Slika 2). Če tekočine ne zazna, mesečna poročila posreduje v obliki, do katerega lahko dostopa izbrani zdravnik (12). Naprava tako omogoča nenehno spremljanje bolezenskega stanja makule pri bolnikih z visokim tveganjem in tako prispeva k hitremu prepoznavanju napredovanja bolezni in s tem skrajšanju časa od poslabšanja bolezni do pričetka zdravljenja (12). Znano je, da rezultati



**Slika 3:** Neovaskularna starostna degeneracija makule (SDM), posnetek optične koherentne tomografije (OCT) (desno) in možni shematični prikaz avtomatizirane analize posnetka s programsko opremo podjetja DeepMind (levo).

Anatomska segmentacija mrežnice (zeleno), sloja pigmentnega epitela (oranžno) in žilnice (sivo). Identifikacija znotrajmrežnične tekočine (modro), hiperreflektivnih vključkov (vijolično) in neovaskularizacije (rdeče). Slika je lastni vir Očesne klinike Univerzitetnega kliničnega centra Ljubljana.

zdravljenja SDM z zdravili antiVEGF v klinični praksi niso tako dobri kot v kliničnih raziskavah (12,35). Razlog je veliko breme zdravljenja, ki zahteva redno spremljanje in zdravljenje v ustreznih časovnih presledkih. Zato spremljanje bolnikov s spremembami v makuli, ki predstavljajo visoko tveganje za napredovanje bolezni v neovaskularno obliko, ni redno. Naprava Home OCT zazna patološko dogajanje v makuli, še preden spremembe pomembno vplivajo na vid, tj., ko je izhodiščna vidna ostrina še dobra. Če je oskrba pravočasna, je ukrepanje učinkovitejše in izid zdravljenja boljši. Naprava Home OCT je namenjena samostojnemu testiranju doma med redno načrtovanimi kliničnimi pregledi in ni nadomestilo za redne preglede v ambulantni za bolezni mrežnice, saj je v primerjavi s profesionalnimi napravami OCT, ki se rutinsko uporabljajo v specialističnih ambulantah, premalo natančen (12). Prihod Home OCT na trg napovedujejo že letos. Naprava bi bila v osnovi na voljo bolnikom z visokim tveganjem za napredovanje bolezni (12).

Nedavno so na Univerzi na Dunaju oblikovali model UI, ki na podlagi demografske pripadnosti, genetskih polimorfizmov in analize slikovnih podatkov lahko ovrednoti verjetnost napredovanja v neovaskularno SMD (13). Sistem z uporabo avtomatizirane segmentacije v posameznih mrežničnih plasteh prepozna druze, psevdodruze, hiperreflektivne vključke in druge nepravilnosti v plasti pigmentnega epitela, ki posredno kažejo na visoko tveganje za razvoj neovaskularne SDM (13). Podoben algoritem predprocesiranja za analizo posnetkov OCT so kot osnovo lastnega modela UI (AMDnet) uporabili tudi Russakoff in sod. Osnovni razčlenitvi mrežnice po plasteh sledi avtomatizirano prepoznavanje

patognomoničnih mrežničnih nepravilnosti glede na strukturne parametre, kot so debelina in volumen (14).

#### 4 Programska oprema za sočasno odkrivanje različnih bolezni mrežnice

V britanskem podjetju *Visulytix* (London, Združeno kraljestvo) so razvili niz naprednih algoritmov, ki hkrati prepoznavajo različne patologije mrežnice. Njihova programska oprema Pegasus razčlenjeno interpretira in analizira posnetke OCT: fotografije očesnega ozadja in stereoskopske posnetke papile vidnega živca. Nudi takojšnjo podporo pri odločanju o nadaljnji obravnavi bolnikov z DR, SDM in glavkomom (15,36,37). Pegasus na posnetkih OCT prepoznava druze, atrofična področja mrežnice ter znotrajmrežnično tekočino (*angl.* intraretinal fluid, IRF) oz. kopičenje tekočine pod mrežnico ter tako ocenjuje pristonost makularnega edema, suhe, atrofične in neovaskularne SDM (36). Na fotografijah mrežnice prepoznava mikroanevrizme, mrežnične krvavitve in eksudate, prepoznava tudi anomalije papile vidnega živca in natančno izmeri vertikalno razmerje med premerom papile in ekskavacije (*angl.* cup to disc ratio, CDR) (15,37,38). Podjetje je leta 2019 zaključilo trgovsko prodajo.

Pegasus so zasnovali z namenom razbremeniti oftalmologe v terciarni zdravstveni dejavnosti, ki vsak dan interpretirajo ogromne količine slikovnih podatkov, posnetih v ambulantah, kjer se izvajajo osnovni presejalni testi za očesne bolezni. Program avtomatično analizira slikovne podatke, do katerih bodisi dostopa neposredno iz naprave, ki je povezana z OCT oz. s fundusno kamero,

ali pa informacije zajame iz oblaka (*angl.* cloud), kamor podatke lahko naložijo tudi zunanji izvajalci slikovnih preiskav (15,37). V specialističnih ambulantah se lahko program uporablja kot pomoč pri triažiranju in obravnavi bolnikov, zunaj kliničnih centrov pa Pegasus omogoča zgodnejše prepoznavanje bolezni in tako poskrbi, da se nujni primeri obravnavajo v ustreznem času (15,37). Programska oprema Pegasus je v kliničnih študijah dosegla specialistično natančnost v odkrivanju glavkomske nevropatije in mrežnične patologije (40).

Leta 2016 je Googlovo podjetje *DeepMind* (London, Združeno kraljestvo) v sodelovanju z očesno kliniko Moorfields v Londonu oblikovalo sistem UI, ki uspešno prepozna več kot 50 patoloških sprememb na posnetkih OCT (16). Sistem je eden najnaprednejših na tem področju, saj združuje funkcije dveh nevronske mreže, kar omogoča dvostopenjsko analizo posnetkov OCT. V prvi stopnji prepozna spremembe na mrežnici (druze, geografsko atrofijo, epiretinalno membrano, MNV, makularni edem, foramen makule, steklovinsko-makularni vlek in centralno serozno retinopatijo), ki jih nato v drugi stopnji interpretira in v končni fazi poda sklep o diagnozi (Slika 3) (16). Glede na resnost mrežnične patologije predlaga tudi priporočilo za nadaljnjo obravnavo bolnika, zato je tudi ta programska oprema prvenstveno namenjena tehnološki podpori v specializiranih oftalmoloških ambulantah.

## 5 Uporaba umetne inteligence za usmerjanje in ugotavljanje učinka zdravljenja

Danes velja zdravljenje z zdravili anti-VEGF (aflibercept, bevacizumab, brolucizumab, ranibizumab) za zlati standard v obravnavi bolnikov z neovaskularno SMD, s proliferativno DR in z diabetičnim makularnim edemom (DME), saj z vezavo na receptorje VEGF preprečujejo proliferiranje endotelne celice in neovaskularizacijo, zmanjšujejo povečano propustnost žil in tako preprečujejo kopičenje znotrajmrežnične tekočine (*angl.* intraretinal fluid, IRF) in tekočine pod mrežnico (*angl.* subretinal fluid, SRF). Za približno količinsko opredelitev tekočine v makuli nam je danes v pomoč meritev centralne debeline mrežnice (*angl.* central retinal thickness, CRT) na posnetku OCT.

Rasti in sod. so programske opreme CADNet (*angl.* Convolutional Attention-to-DME Network) zasnovale za pomoč pri napovedovanju odziva na zdravljenje z zdravili anti-VEGF pri bolnikih z DME (40). Algoritem ob predpostavki o učinkovitosti uporabljenega zdravila in na podlagi izmerjene CRT na posnetkih OCT, pridobljenih pred pričetkom intravitrealnega zdravljenja,

avtomatizirano oceni predvideno zmanjšanje debeline mrežnice, oz. učinek zdravljenja po treh mesecih (40). V primerjavi s podobnimi algoritmi (Extra Trees, Inception V3, ResNet50, Visual Geometry Group 16, Xception), ki za ocenjevanje učinka zdravljenja zahtevajo vnos longitudinalnih posnetkov OCT, se je algoritem CADNet izkazal za bolj natančno orodje za napoved izida bolezni (39,40).

V zadnjih letih je vse več dokazov, da debelina mrežnice nikakor ni idealna metoda za zajemanje morfoloških sprememb v mrežnici. CRT vsekakor ne bi smel biti edini parameter za odločanje o nadaljnji obravnavi bolnika (42-45). Vpliv na učinek zdravljenja z zdravili anti-VEGF imajo namreč poleg mrežnične tekočine tudi strukturne spremembe mrežnice, kot so atrofija pigmentnega epitela, spremembe v sloju fotoreceptorjev in steklovinsko-mrežničnem stiku, vzorec porazdelitve IRF, cistična degeneracija, hiperreflektivni vključki, neurejenost notranjih slojev mrežnice (*angl.* disorganisation of retinal inner layers, DRIL), in debelino žilnice (46). Prisotnost IRF je zaradi retinotoksičnosti najpomembnejši dejavnik tveganja za slabšanje vidne ostrine pri bolnikih z neovaskularno SDM (47,48). Ker sta volumen in površina IRF neposredno povezana z vidno funkcijo, lahko torej z merjenjem količine in porazdelitve IRF določimo predvideni izid zdravljenja (48). Na podlagi teh ugotovitev so na Univerzi na Dunaju razvili kompleksen algoritem, ki na tridimenzionalnem posnetku OCT avtomatizirano ugotavlja prisotnost IRF, SRF in odstop pigmentnega epitela (49). Algoritem zanesljivo zaznava in prostorninsko ovrednoti tudi difuzno porazdeljeno in multilokularno cistično IRF, ki jo je klinično sicer težko oceniti (49). V študiji se je algoritem izkazal kot obetavno orodje za odločanje o režimu intravitrealnega zdravljenja bolnikov z neovaskularno SDM (49).

## 6 Avtomatizirano presejanje za retinopatijo nedonošenosti

Preživetje zelo nezrelih nedonošenčkov se je zaradi napredka v perinatalni negi in oskrbi v zadnjem desetletju občutno povečalo, kar pomeni, da se v neonatologiji srečujemo s problemom večje obolevnosti preživelih nedonošenčkov. Zaradi nezrelosti mrežnice so nedonošenčki z zelo nizko gestacijsko starostjo posebej ogroženi, da razvijejo retinopatijo nedonošenosti (*angl.* retinopathy of prematurity, ROP). ROP je v našem geografskem prostoru razmeroma redka vazoproliferativna bolezen mrežnice, vendar pa je kljub temu eden najpogostejših vzrokov za nepovratno izgubo vida pri nedonošenih otrocih (50). V Ljubljani je v zadnjih 5 letih

povprečno 20 % nedonošenčkov, ki izpolnjujejo merila za presejanje na ROP, razvilo bolezen, pri 15–35 % nedonošenčkov z ROP pa je bilo potrebno zdravljenje (51). Ob pravočasni postavitvi diagnoze lahko večji del za vid ogrožujoče ROP uspešno zdravimo, zato so v Sloveniji vsi nedonošenčki, rojeni pred dopolnjenim 31. tednom gestacije in/ali s porodno težo, nižjo kot 1500 g, vključeni v presejalni program za odkrivanje ROP (51).

Presejanje nedonošenčkov na ROP obsega pregled očesnega ozadja s posrednim oftalmoskopom v 1- do 2-tedenskih presledkih, večinoma v starostnem obdobju 30–37 tednov gestacijske starosti. Število pregledov, starost ob začetku presejanja in zaključek presejanja so odvisni od stopnje ROP in pridruženih sistemskih stanj nedonošenčka. Stopnjo ROP določamo glede na velikost avaskularnega področja, glede na izgled meje (grebena) med vaskulariziranim in avaskularnim delom mrežnice ter glede na razširjenost in zvijuganost žilja že vaskulariziranega dela mrežnice (52). Za natančnejše sledenje stanja razvoja mrežničnega žilja v večini ustanov uporabljajo širokokotne kamere, s katerimi dokumentirajo očesno ozadje ob vsakem presejalnem pregledu. Primerjava velikosti števila fotografij normalnega očesnega ozadja pri različnih gestacijskih starostih nedonošenčkov s tistimi, ki imajo različne oblike ROP, je temelj vseh računalniških programov, ki vključujejo elemente UI. Večina dosedanjih računalniško podprtih sistemov za odkrivanje ROP, npr. Vessel finder (53), RISA (54), RIVERS (55), CAIAR (56), je polavtomatiziranih in še ne dosegajo sposobnosti klasičnega oftalmološkega pregleda.

Analizni postopki naprednejših avtomatiziranih algoritmov za določanje stopnje ROP večinoma temeljijo na ovrednotenju razširjenosti in zvijuganosti mrežničnega žilja, t.i. bolezni PLUS. Tovrstni sistemi UI zagotavljajo večjo objektivnost in ponovljivost, zaradi česar je natančnost odkrivanja bolezni PLUS primerljiva s klasičnim kliničnim pregledom. Brown in sod. so na osnovi globokega učenja in nevronske mreže zasnovali sistem popolnoma avtomatiziranega presejalnega programa za ROP. Bolezen PLUS na fotografijah očesnega ozadja prepozna s specifičnostjo 94 % in občutljivostjo 93 % (4). Avtomatiziran računalniški sistem je v prepoznavanju bolezni celo prekašal izkušene pediatrične oftalmologe, vključene v klinično raziskavo (4). Z nadgradnjo istega sistema UI so Redd in sod. (17) omogočili diferenciacijo in stopenjsko kvantifikacijo ROP ob ohranjeni učinkovitosti in natančnosti programa.

E. Ataer-Cansizoglu in V. M. Yildiz sta razvila podoben model umetne inteligence. Na fotografijah očesnega

ozadja nedonošenčkov, ki so ogroženi za razvoj ROP, avtomatično zaznava klinično značilne spremembe mrežničnega žilja in tako nudi specifično prepoznavo posameznih stopenj ROP (18,57).

Računalniški programi, podprti z UI, ki so v nekatere širokokotne kamere za dokumentiranje očesnega ozadja nedonošenčkov že vgrajeni, so že danes lahko v veliko pomoč pediatričnemu oftalmologu pri pregledu. Zaenkrat sicer omogočajo le ločevanje med prisotno in odsotno boleznijo PLUS, slabše pa se odrežejo pri ocenjevanju stopnje (pre-)PLUS bolezni in pri drugih parametrih za oceno ROP, kot so razširjenost vaskularizacije, prisotnost in višina grebena med avaskularno in vaskularno mrežnico, pri prepoznavanju posamezne žile, ki prehaja preko grebena (in predstavlja dober napovedni dejavnik za nadaljevanje vaskularizacije), itd. Razvoj tehnologije za obdelavo fotografij, vedno bogatejše baze podatkov, natančnejše fotografije in dodane informacije Dopplerjeve ultrazvočnega slikanja mrežničnega žilja bodo v prihodnosti nedvomno bistveno olajšali presejalno delo v številnih ustanovah po svetu.

## 7 Zaključek

Z napredovanjem informacijske in kognitivne znanosti je UI v medicinski stroki doživela vzpon. Programska oprema, ki temelji na načelih globokega učenja in konvolucijskih nevronske mreže, se je v oftalmologiji zaradi visoke zmogljivosti v obdelavi in analizi slikovnih podatkov izkazala kot učinkovito orodje predvsem pri obravnavi bolnikov z boleznimi mrežnice. Najpogostejši bolezni mrežnice, tj. diabetična retinopatija in starostna degeneracija makule, sta vodilni vzrok za trajno izgubo vida, hkrati pa njuna zgodnja zaznava omogoča učinkovito zdravljenje in s tem bistveno poveča možnosti za ohranitev funkcionalnega vida. Prevalenca DR in SDM v razvitem svetu strmo narašča, na račun trajne izgube vida pa se povečuje tudi ekonomsko breme teh bolezni. Z zgodnjim odkrivanjem in zdravljenjem bolezni mrežnice lahko slepoto v veliki meri preprečimo in dosežemo, da se funkcionalni vid pri bolnikih ohrani dalj časa. Prvi algoritmi UI v oftalmologiji so bili zato izdelani z namenom zgodnjega prepoznavanja predkliničnih znakov. Zaradi natančnosti pri prepoznavanju mrežnične patologije pa se lahko uporabljajo tudi kot podpora pri odločanju o nadaljnji obravnavi oftalmoloških bolnikov.

## Izjava o navzkrižju interesov

Avtorji nimamo navzkrižja interesov.

## Literatura

- Grewal PS, Oloumi F, Rubin U, Tennant MT. Deep learning in ophthalmology: a review. *Can J Ophthalmol*. 2018;53(4):309-13. DOI: [10.1016/j.jco.2018.04.019](https://doi.org/10.1016/j.jco.2018.04.019) PMID: 30119782
- Ahuja AS, Halperin LS. Understanding the advent of artificial intelligence in ophthalmology. *J Curr Ophthalmol*. 2019;31(2):115-7. DOI: [10.1016/j.joco.2019.05.001](https://doi.org/10.1016/j.joco.2019.05.001) PMID: 31317087
- Lu W, Tong Y, Yu Y, Xing Y, Chen C, Shen Y. Applications of artificial intelligence in ophthalmology: general overview. *J Ophthalmol*. 2018;2018:5278196. DOI: [10.1155/2018/5278196](https://doi.org/10.1155/2018/5278196) PMID: 30581604
- Brown JM, Campbell JP, Beers A, Chang K, Ostmo S, Chan RV, et al.; Imaging and Informatics in Retinopathy of Prematurity (i-ROP) Research Consortium. Imaging and Informatics in Retinopathy of Prematurity (i-ROP) Research Consortium. Automated diagnosis of plus disease in retinopathy of prematurity using deep convolutional neural networks. *JAMA Ophthalmol*. 2018;136(7):803-10. DOI: [10.1001/jamaophthalmol.2018.1934](https://doi.org/10.1001/jamaophthalmol.2018.1934) PMID: 29801159
- Kapoor R, Whigham BT, Al-Aswad LA. Artificial intelligence and optical coherence tomography imaging. *Asia Pac J Ophthalmol (Phila)*. 2019;8(2):187-94. PMID: 30997756
- Kapoor R, Walters SP, Al-Aswad LA. The current state of artificial intelligence in ophthalmology. *Surv Ophthalmol*. 2019;64(2):233-40. DOI: [10.1016/j.survophthal.2018.09.002](https://doi.org/10.1016/j.survophthal.2018.09.002) PMID: 30248307
- Keskinbora K, Güven F. Artificial intelligence and ophthalmology. *Turk J Ophthalmol*. 2020;50(1):37-43. DOI: [10.4274/tjo.galenos.2020.78989](https://doi.org/10.4274/tjo.galenos.2020.78989) PMID: 32167262
- Xu J, Xue K, Zhang K. Current status and future trends of clinical diagnoses via image-based deep learning. *Theranostics*. 2019;9(25):7556-65. DOI: [10.7150/thno.38065](https://doi.org/10.7150/thno.38065) PMID: 31695786
- Yu KH, Beam AL, Kohane IS. Artificial intelligence in healthcare. *Nat Biomed Eng*. 2018;2(10):719-31. DOI: [10.1038/s41551-018-0305-z](https://doi.org/10.1038/s41551-018-0305-z) PMID: 31015651
- Ting DS, Pasquale LR, Peng L, Campbell JP, Lee AY, Raman R, et al. Artificial intelligence and deep learning in ophthalmology. *Br J Ophthalmol*. 2019;103(2):167-75. DOI: [10.1136/bjophthalmol-2018-313173](https://doi.org/10.1136/bjophthalmol-2018-313173) PMID: 30361278
- Abramoff MD, Lavin PT, Birch M, Shah N, Folk JC. Pivotal trial of an autonomous AI-based diagnostic system for detection of diabetic retinopathy in primary care offices. *NPJ Digit Med*. 2018;1:39. DOI: [10.1038/s41746-018-0040-6](https://doi.org/10.1038/s41746-018-0040-6) PMID: 31304320
- Chakravarthy U, Goldenberg D, Young G, Havelio M, Rafaeeli O, Benyamini G, et al. Automated Identification of Lesion Activity in Neovascular Age-Related Macular Degeneration. *Ophthalmology*. 2016;123(8):1731-6. DOI: [10.1016/j.ophtha.2016.04.005](https://doi.org/10.1016/j.ophtha.2016.04.005) PMID: 27206840
- Schmidt-Erfurth U, Waldstein SM, Klimscha S, Sadeghipour A, Hu X, Gerendas BS, et al. Prediction of individual disease conversion in early AMD using artificial intelligence. *Invest Ophthalmol Vis Sci*. 2018;59(8):3199-208. DOI: [10.1167/iovs.18-24106](https://doi.org/10.1167/iovs.18-24106) PMID: 29971444
- Russakoff DB, Lamin A, Oakley JD, Dubis AM, Sivaprasad S. Deep learning for prediction of AMD progression: A pilot study. *Invest Ophthalmol Vis Sci*. 2019;60(2):712-22. DOI: [10.1167/iovs.18-25325](https://doi.org/10.1167/iovs.18-25325) PMID: 30786275
- Rogers TW, Jaccard N, Carbonaro F, Lemij HG, Vermeer KA, Reus NJ, et al. Evaluation of an AI system for the automated detection of glaucoma from stereoscopic disc photographs: the European Optic Disc Assessment Study. *Eye (Lond)*. 2019;33(11):1791-7. DOI: [10.1038/s41433-019-0510-3](https://doi.org/10.1038/s41433-019-0510-3) PMID: 31267086
- De Fauw J, Ledsam JR, Romera-Paredes B, Nikolov S, Tomasev N, Blackwell S, et al. Clinically applicable deep learning for diagnosis and referral in retinal disease. *Nat Med*. 2018;24(9):1342-50. DOI: [10.1038/s41591-018-0107-6](https://doi.org/10.1038/s41591-018-0107-6) PMID: 30104768
- Redd TK, Campbell JP, Brown JM, Kim SJ, Ostmo S, Chan RV, et al.; Imaging and Informatics in Retinopathy of Prematurity (i-ROP) Research Consortium. Evaluation of a deep learning image assessment system for detecting severe retinopathy of prematurity. *Br J Ophthalmol*. 2018;bjophthalmol:2018-313156. PMID: 30470715
- Yildiz VM, Tian P, Yildiz I, Brown JM, Kalpathy-Cramer J. Plus Disease in Retinopathy of Prematurity: Convolutional Neural Network Performance Using a Combined Neural Network and Feature Extraction Approach. *Transl Vis Sci Technol*. 2020;9(2):10. DOI: [10.1167/tvst.9.2.10](https://doi.org/10.1167/tvst.9.2.10) PMID: 32704416
- Bourne RR, Stevens GA, White RA, Smith JL, Flaxman SR, Price H, et al.; Vision Loss Expert Group. Causes of vision loss worldwide, 1990-2010: a systematic analysis. *Lancet Glob Health*. 2013;1(6):e339-49. DOI: [10.1016/S2214-109X\(13\)70113-X](https://doi.org/10.1016/S2214-109X(13)70113-X) PMID: 25104599
- Yau JW, Rogers SL, Kawasaki R, Lamoureux EL, Kowalski JW, Bek T, et al.; Meta-Analysis for Eye Disease (META-EYE) Study Group. Global prevalence and major risk factors of diabetic retinopathy. *Diabetes Care*. 2012;35(3):556-64. DOI: [10.2337/dc11-1909](https://doi.org/10.2337/dc11-1909) PMID: 22301125
- Lee R, Wong TY, Sabanayagam C. Epidemiology of diabetic retinopathy, diabetic macular edema and related vision loss. *Eye Vis (Lond)*. 2015;2(1):17. DOI: [10.1186/s40662-015-0026-2](https://doi.org/10.1186/s40662-015-0026-2) PMID: 26605370
- Nacionalni inštitut za javno zdravje. Sladkorna bolezen v Sloveniji: Kje smo in kam gremo? Ljubljana: NIJZ; 2018 [cited 2020 Apr 25]. Available from: <https://www.nijz.si/sl/sladkorna-bolezen-v-sloveniji-kje-smo-in-kam-gremo>.
- van der Heijden AA, Abramoff MD, Verbraak F, van Hecke MV, Liem A, Nijpels G. Validation of automated screening for referable diabetic retinopathy with the IDx-DR device in the Hoorn Diabetes Care System. *Acta Ophthalmol*. 2018;96(1):63-8. DOI: [10.1111/aos.13613](https://doi.org/10.1111/aos.13613) PMID: 29178249
- US Food and Drug Administration. FDA permits marketing of artificial intelligence-based device to detect certain diabetes-related eye problems. Maryland: Food and drug administration; 2018 [cited 2020 Apr 25]. Available from: <https://www.fda.gov/news-events/press-announcements/fda-permits-marketing-artificial-intelligence-based-device-detect-certain-diabetes-related-eye>.
- Li JQ, Welchowski T, Schmid M, Mauschitz MM, Holz FG, Finger RP. Prevalence and incidence of age-related macular degeneration in Europe: a systematic review and meta-analysis. *Br J Ophthalmol*. 2020;104(8):1077-84. DOI: [10.1136/bjophthalmol-2019-314422](https://doi.org/10.1136/bjophthalmol-2019-314422) PMID: 31712255
- Chen X, Rong SS, Xu Q, Tang FY, Liu Y, Gu H, et al. Diabetes mellitus and risk of age-related macular degeneration: a systematic review and meta-analysis. *PLoS One*. 2014;9(9):e108196. DOI: [10.1371/journal.pone.0108196](https://doi.org/10.1371/journal.pone.0108196) PMID: 25238063
- Khan A, Petropoulos IN, Ponirakis G, Malik RA. Visual complications in diabetes mellitus: beyond retinopathy. *Diabet Med*. 2017;34(4):478-84. DOI: [10.1111/dme.13296](https://doi.org/10.1111/dme.13296) PMID: 27917530
- Mitchell P, Smith W, Chey T, Healey PR. Open-angle glaucoma and diabetes: the Blue Mountains eye study, Australia. *Ophthalmology*. 1997;104(4):712-8. DOI: [10.1016/S0161-6420\(97\)30247-4](https://doi.org/10.1016/S0161-6420(97)30247-4) PMID: 9111268
- Nakhuda H. IDx-DR: Automated Screening for Diabetic Retinopathy/ Detection of Cognitive Impairment and Dementia With Artificial Intelligence. *Health Technology Update*. 2018(22):4.
- Jonas JB, Cheung CM, Panda-Jonas S. Updates on the epidemiology of age-related macular degeneration. *Asia Pac J Ophthalmol (Phila)*. 2017;6(6):493-7. PMID: 28906084
- Bowling B, Kanski JJ. Kanski's clinical ophthalmology: A systematic approach. 68th ed. Edinburgh: Elsevier; 2016.



32. Ying GS, Huang J, Maguire MG, Jaffe GJ, Grunwald JE, Toth C, et al.; Comparison of Age-related Macular Degeneration Treatments Trials Research Group. Baseline predictors for one-year visual outcomes with ranibizumab or bevacizumab for neovascular age-related macular degeneration. *Ophthalmology*. 2013;120(1):122-9. DOI: [10.1016/j.ophtha.2012.07.042](https://doi.org/10.1016/j.ophtha.2012.07.042) PMID: 23047002
33. Arias L, Armadá F, Donate J, García-Arumí J, Giralt J, Pazos B, et al. Delay in treating age-related macular degeneration in Spain is associated with progressive vision loss. *Eye (Lond)*. 2009;23(2):326-33. DOI: [10.1038/sj.eye.6703053](https://doi.org/10.1038/sj.eye.6703053) PMID: 18202712
34. Muether PS, Hermann MM, Koch K, Fauser S. Delay between medical indication to anti-VEGF treatment in age-related macular degeneration can result in a loss of visual acuity. *Graefes Arch Clin Exp Ophthalmol*. 2011;249(5):633-7. DOI: [10.1007/s00417-010-1520-9](https://doi.org/10.1007/s00417-010-1520-9) PMID: 20865421
35. Joachim N, Colijn JM, Kifley A, Lee KE, Buitendijk GH, Klein BE, et al. Five-year progression of unilateral age-related macular degeneration to bilateral involvement: the Three Continent AMD Consortium report. *Br J Ophthalmol*. 2017;101(9):1185-92. DOI: [10.1136/bjophthalmol-2016-309729](https://doi.org/10.1136/bjophthalmol-2016-309729) PMID: 28108569
36. Notal Vision. Notal Vision Announces FDA Grants Breakthrough Device Designation for Pioneering Patient-Operated Home Optical Coherence Tomography (OCT) System. Tel Aviv: Notal Vision; 2018 [cited 2020 Apr 25]. Available from: <https://nv.steadfa.st/assets/press-releases/Notal-Vision-Announces-FDA-Grants-Breakthrough-Device-Designation-for-Pioneering-Patient-Operated-Home-Optical-Coherence-Tomography-OCT-System.pdf>.
37. Cohen SY, Mimoun G, Oubraham H, Zourhani A, Malbrel C, Queré S, et al.; LUMIERE Study Group. Changes in visual acuity in patients with wet age-related macular degeneration treated with intravitreal ranibizumab in daily clinical practice: the LUMIERE study. *Retina*. 2013;33(3):474-81. DOI: [10.1097/IAE.0b013e31827b6324](https://doi.org/10.1097/IAE.0b013e31827b6324) PMID: 23266880
38. Bhatia KK, Graham MS, Terry L, Wood A, Tranos P, Triksa S, et al. Disease classification of macular optical coherence tomography scans using deep learning software: validation on independent, multicenter data. *Retina*. 2020;40(8):1549-57. DOI: [10.1097/IAE.0000000000002640](https://doi.org/10.1097/IAE.0000000000002640) PMID: 31584557
39. Rogers TW, Gonzalez-Bueno J, Garcia Franco R, Lopez Star E, Méndez Marín D, Vassallo J, et al. Evaluation of an AI system for the detection of diabetic retinopathy from images captured with a handheld portable fundus camera: the MAILOR AI study. *Eye (Lond)*. 2021;35(2):632-8. DOI: [10.1038/s41433-020-0927-8](https://doi.org/10.1038/s41433-020-0927-8) PMID: 32382145
40. Al-Aswad LA, Kapoor R, Chu CK, Walters S, Gong D, Garg A, et al. Evaluation of a deep learning system for identifying glaucomatous optic neuropathy based on color fundus photographs. *J Glaucoma*. 2019;28(12):1029-34. DOI: [10.1097/JG.0000000000001319](https://doi.org/10.1097/JG.0000000000001319) PMID: 31233461
41. Rasti R, Allingham MJ, Mettu PS, Kavusi S, Govind K, Cousins SW, et al. Deep learning-based single-shot prediction of differential effects of anti-VEGF treatment in patients with diabetic macular edema. *Biomed Opt Express*. 2020;11(2):1139-52. DOI: [10.1364/BOE.379150](https://doi.org/10.1364/BOE.379150) PMID: 32133239
42. Liu B, Zhang B, Hu Y, Cao D, Yang D, Wu Q, et al. Automatic prediction of treatment outcomes in patients with diabetic macular edema using ensemble machine learning. *Ann Transl Med*. 2021;9(1):43. DOI: [10.21037/atm-20-1431](https://doi.org/10.21037/atm-20-1431) PMID: 33553336
43. Keane PA, Liakopoulos S, Chang KT, Wang M, Dustin L, Walsh AC, et al. Relationship between optical coherence tomography retinal parameters and visual acuity in neovascular age-related macular degeneration. *Ophthalmology*. 2008;115(12):2206-14. DOI: [10.1016/j.ophtha.2008.08.016](https://doi.org/10.1016/j.ophtha.2008.08.016) PMID: 18930551
44. Moutray T, Alarbi M, Mahon G, Stevenson M, Chakravarthy U. Relationships between clinical measures of visual function, fluorescein angiographic and optical coherence tomography features in patients with subfoveal choroidal neovascularisation. *Br J Ophthalmol*. 2008;92(3):361-4. DOI: [10.1136/bjo.2007.123976](https://doi.org/10.1136/bjo.2007.123976) PMID: 18303157
45. Sadda SR, Wu Z, Walsh AC, Richine L, Dougall J, Cortez R, et al. Errors in retinal thickness measurements obtained by optical coherence tomography. *Ophthalmology*. 2006;113(2):285-93. DOI: [10.1016/j.ophtha.2005.10.005](https://doi.org/10.1016/j.ophtha.2005.10.005) PMID: 16406542
46. Simader C, Ritter M, Bolz M, Deák GG, Mayr-Sponer U, Golbaz I, et al. Morphologic parameters relevant for visual outcome during anti-angiogenic therapy of neovascular age-related macular degeneration. *Ophthalmology*. 2014;121(6):1237-45. DOI: [10.1016/j.ophtha.2013.12.029](https://doi.org/10.1016/j.ophtha.2013.12.029) PMID: 24684838
47. Schmidt-Erfurth U, Waldstein SM. A paradigm shift in imaging biomarkers in neovascular age-related macular degeneration. *Prog Retin Eye Res*. 2016;50:1-24. DOI: [10.1016/j.preteyeres.2015.07.007](https://doi.org/10.1016/j.preteyeres.2015.07.007) PMID: 26307399
48. Schmidt-Erfurth U, Vogl WD, Jampol LM, Bogunović H. Application of automated quantification of fluid volumes to anti-VEGF therapy of neovascular age-related macular degeneration. *Ophthalmology*. 2020;127(9):1211-9. DOI: [10.1016/j.ophtha.2020.03.010](https://doi.org/10.1016/j.ophtha.2020.03.010) PMID: 32327254
49. Kodjikian L, Decullier E, Souied EH, Roux A, Aulagner G, Huot L; GEFAL Study Group. Predictors of one-year visual outcomes after anti-vascular endothelial growth factor treatment for neovascular age-related macular degeneration. *Retina*. 2018;38(8):1492-9. DOI: [10.1097/IAE.0000000000001736](https://doi.org/10.1097/IAE.0000000000001736) PMID: 28654629
50. Waldstein SM, Philip AM, Leitner R, Simader C, Langs G, Gerendas BS, et al. Correlation of 3-dimensionally quantified intraretinal and subretinal fluid with visual acuity in neovascular age-related macular degeneration. *JAMA Ophthalmol*. 2016;134(2):182-90. DOI: [10.1001/jamaophthalmol.2015.4948](https://doi.org/10.1001/jamaophthalmol.2015.4948) PMID: 26661463
51. Bashinsky AL. Retinopathy of Prematurity. *N C Med J*. 2017;78(2):124-8. DOI: [10.18043/ncm.78.2.124](https://doi.org/10.18043/ncm.78.2.124) PMID: 28420777
52. Tekavčič Pompe M, Markelj Š, Kornhauser Cerar L. Retinopathy of prematurity in the period 2015-2019 in a tertiary referral centre in Slovenia. *Zdrav Vestn*. 2021;90(9-10):488-95. DOI: [10.6016/ZdravVestn.3085](https://doi.org/10.6016/ZdravVestn.3085)
53. International Committee for the Classification of Retinopathy of Prematurity. The international classification of retinopathy of prematurity revisited. *Arch Ophthalmol*. 2005;123(7):991-9. DOI: [10.1001/archophth.123.7.991](https://doi.org/10.1001/archophth.123.7.991) PMID: 16009843
54. Heneghan C, Flynn J, O'Keefe M, Cahill M. Characterization of changes in blood vessel width and tortuosity in retinopathy of prematurity using image analysis. *Med Image Anal*. 2002;6(4):407-29. DOI: [10.1016/S1361-8415\(02\)00058-0](https://doi.org/10.1016/S1361-8415(02)00058-0) PMID: 12426111
55. Gelman R, Martinez-Perez ME, Vanderveen DK, Moskowitz A, Fulton AB. Diagnosis of plus disease in retinopathy of prematurity using Retinal Image multiScale Analysis. *Invest Ophthalmol Vis Sci*. 2005;46(12):4734-8. DOI: [10.1167/iovs.05-0646](https://doi.org/10.1167/iovs.05-0646) PMID: 16303973
56. Tsai CL, Madore B, Leotta MJ, Sofka M, Yang G, Majerovics A, et al. Automated retinal image analysis over the internet. *IEEE Trans Inf Technol Biomed*. 2008;12(4):480-7. DOI: [10.1109/TITB.2007.908790](https://doi.org/10.1109/TITB.2007.908790) PMID: 18632328
57. Ataer-Cansizoglu E, Bolon-Canedo V, Campbell JP, Bozkurt A, Erdogmus D, Kalpathy-Cramer J, et al. i-ROP Research Consortium. Computer-based image analysis for plus disease diagnosis in retinopathy of prematurity: performance of the "i-ROP" system and image features associated with expert diagnosis. *Transl Vis Sci Technol*. 2015;4(6):5. DOI: [10.1167/tvst.4.6.5](https://doi.org/10.1167/tvst.4.6.5)