

Eva Gombač¹, Jasmina Primožič²

Ovrednotenje oblike in razsežnosti zgornje čeljustnice pri otrocih z enostransko heilognatopalatoshizo s tridimenzionalnim laserskim slikovnim sistemom

Upper Jaw Form and Size Assessment among Children with a Unilateral Cleft Lip and Palate Using a Three-dimensional Laser Scanning Device

IZVLEČEK

KLJUČNE BESEDE: enostranska heilognatopalatoshiza, tridimenzionalno slikanje, zgornja čeljustnica

IZHODIŠČA. Namen raziskave je bil na 36 raziskovalnih modelih čeljustnic ovrednotiti vpliv kirurške oskrbe enostranske heilognatopalatoshize na obliko in razsežnost zgornje čeljustnice pri otrocih s shizo v primerjavi z vrstniki brez te nepravilnosti. **METODE.** V retrospektivno presečno raziskavo smo vključili 36 otrok. Preiskovana skupina je vključevala osem deklic in deset v Neaplju zdravljenih dečkov (starih $9 \pm 1,5$ let), torej 18 raziskovalnih modelov z enostransko heilognatopalatoshizo. Kontrolna skupina je vključevala 18 študijskih modelov slovenskih otrok brez shize in brez zobnih in čeljustnih nepravilnosti, devet deklic in devet dečkov (starih $8,8 \pm 1,8$ let). Mavčne modele smo posneli s tridimenzionalnim laserskim slikovnim sistemom in jih analizirali z ustreznim računalniškim programom. Izmerili in izračunali smo določene linearne in ploskovne dimenzije v transverzalni ravnini ter prostornino pripadajočega dela neba. Oblikovali smo pare, ki so se ujemali v starosti in spolu, ter njihove vrednosti primerjali z ustreznim statističnim programom. **REZULTATI.** Otroci s kirurško oskrbljeno enostransko heilognatopalatoshizo so imeli statistično značilno manjšo zgornjo čeljustnico ($p < 0,05$) kot otroci v kontrolni skupini. **ZAKLJUČKI.** Otroci s kirurško oskrbljenim razcepom po neapeljskem protokolu zdravljenja (oskrba razcepa ustnice pri šestih mesecih, mehkega neba pri 12 mesecih, trdega neba pri 18 mesecih, brez čeljustnoortopedske priprave in ortodonskega zdravljenja po operaciji) imajo značilno manjšo zgornjo čeljustnico kot otroci brez te nepravilnosti. Čeprav bi bila za ugotavljanje vpliva kirurške oskrbe razcepa na rast in razvoj zgornje čeljustnice potrebna longitudinalna raziskava, lahko na podlagi ugotovljenih rezultatov posredno sklepamo, da je rast zgornje čeljustnice pri otrocih s kirurško oskrbljenim razcepom omejena.

¹ Eva Gombač, dr. dent. med., Katedra za čeljustno in zobno ortopedijo, Medicinska fakulteta, Univerza v Ljubljani, Vrazov trg 2, 1000 Ljubljana; eva.gombac@gmail.com

² Izr. prof. dr. Jasmina Primožič, dr. dent. med., Katedra za čeljustno in zobno ortopedijo, Medicinska fakulteta, Univerza v Ljubljani, Vrazov trg 2, 1000 Ljubljana

ABSTRACT

KEY WORDS: unilateral cleft lip and palate, three-dimensional, upper jaw

BACKGROUND. The aim of the study was to assess how surgical treatment of a cleft lip and palate affects the size and form of the upper jaw among children with cleft lip and palate in comparison to children without malocclusion. **METHODS.** A group of 36 children were included in the present retrospective cross-sectional study. The study group consisted of 18 children's study casts, 8 girls and 10 boys, (aged 9 ± 1.5 years) who underwent surgical treatment of the unilateral cleft lip and palate. A matched control pair with corresponding age and gender and without malocclusion was found to each cleft child. However, the control group included 18 healthy children without malocclusion, 9 girls and 9 boys, (aged 8.8 ± 1.8 years). The dental casts of the children's upper jaws from both groups were scanned using a three-dimensional laser scanning device. Transverse maxillary widths, the surface of the gingival plane, the surface of the palatal vault and the palatal volume were measured. **RESULTS.** Children who underwent early surgical treatment of cleft lip and palate had a statistically significantly smaller upper jaw ($p < 0.05$) than children without malocclusion. **CONCLUSIONS.** Children who underwent surgical treatment of the cleft lip and palate according to the Naples protocol of treatment (lip surgery at six months, soft palate surgery at 12 months and hard palate surgery at 18 months, no orthopaedics was carried out prior surgery and no orthodontic treatment was performed after it) have a significantly smaller upper jaw than children without malocclusion. Although a longitudinal study would be necessary to assess the effects of surgical treatment of the cleft lip and palate on the growth and development of the upper jaw, based on the results of the present study, it can be indirectly concluded that there is a restrain of upper jaw growth among children with surgically treated clefts.

IZHODIŠČA

Shize (gr. *schisis*, razcepiti) ustnice, zobišč-nega nastavka in neba so najpogostejše prirojene nepravilnosti maksilofacialnega področja (1). V Sloveniji se z njimi rodi eden od 609 živorojenih otrok (2).

Opredelitev heilognatopalatoshiz

Pri heilognatopalatoshizi (HGPS) sta razcepljena primarno in sekundarno nebo. Otroci imajo razcepljeno ustnico, zobiščni nastavek in nebo na eni strani pri enostranski heilognatopalatoshizi (lat. *cheilognathopalatoschisis unilateralis*, EHGPS) ali obeh straneh pri obojestranskih heilognatopalatoshizi (lat. *cheilognathopalatoschisis bilateralis*, OHGPS). Razcep se začne ob srednji liniji na ustnični rdečini in se nadaljuje preko vrha Kupidovega loka v nosni vhod. Na zo-

biščnem nastavku se začne v predelu stranskega sekalca in se po incizivnem šivu nadaljuje do incizivnega foramna. Nebo deli po nebem šivu, vendar pri EHGPS tako, da je na nerazcepljeni strani v večini primerov nosni pretin združen z nebni odrastkom. Pri OHGPS pa sta nebna odrastka na obeh straneh ločena od nosnega pretina (1).

Zdravljenje heilognatopalatoshiz

Potek zdravljenja je različen glede na vrsto razcepa. V osnovi se načrtuje kirurška premostitev defekta, vendar še vedno ni enotnega mnenja glede časa in vrste kirurške oskrbe neba, saj zgodnje in popolno zaprtje neba pripomore k boljšemu razvoju govora, hkrati pa odložena kirurška oskrba neba manj vpliva na kraniofacialno rast, predvsem zgornje čeljustnice (3). Cilj zdravlje-

nja je, da bo imel otrok po kirurški oskrbi čim bolj pravilno oblikovano ustnico in nos, vodotesno predeljeno ustno in nosno votlino ter dovolj dolgo mehko nebo, ki bo dovoljevalo polnovredno nebnožrelno zaporo. Zagotovljena mora biti tudi primerna prehodnost nosu, da bo lahko ohranil pravilno dihanje in s tem držo jezika, kar bo ugodno vplivalo tudi na razvoj čeljustnic (4).

V Sloveniji kirurško oskrbijo razcep ustnice pri starosti šest mesecev, mehko nebo pri starosti enega leta, trdo nebo in zobiščni nastavek pa med drugim in tretjim letom starosti. Pri razcepah primarnega in sekundarnega neba začnejo takoj po rojstvu s čeljustnoortopedsko pripravo. Z ortodontsko obravnavo se počaka do obdobja menjalnege zobovja, ortognatske posege za ureditev medčeljustnih odnosov pa načrtujejo v odrasli dobi (4). Naši preiskovanci so bili zdravljeni na Univerzi v Neaplju (Seconda Università di Napoli, Neapelj, Italija). Operativni poseg je izvajal vedno isti kirurg zmeraj po enakem protokolu. Razcep ustnice so kirurško oskrbeli pri starosti šest mesecev, razcep mehkega neba pri starosti enega leta in razcep trdega neba pri starosti 18 mesecev. Zobiščni nastavek ni bil oskrbljen s kostnimi presadki. V času od rojstva do operacije ni bilo nobene čeljustnoortopedske priprave in po operaciji bolniki niso bili ortodontsko obravnavani.

Vpliv kirurške oskrbe heilognatopalatoshize na rast in razvoj zgornje čeljustnice

V stroki še ni enotnega mnenja glede protokola obravnave shiz, saj je v literaturi opisanih veliko različnih pristopov, ki so bolj ali manj uspešni (4–6). Uspešnost zdravljenja je odvisna tako od kirurškega pristopa kot tudi od obdobja razvoja otroka, v katerem načrtujemo posamezen poseg (3). Nekateri avtorji ugotavljajo, da kirurška oskrba razcepa zgornje čeljustnice v zgodnjem razvojnem obdobju omejuje njeno normalno rast in razvoj (7–9). To se kaže v neskladnem

razvoju in rasti obraznega skeleta. Zastoj v rasti se ne pokaže takoj, ampak nastaja počasi. Pri redkih preiskovancih, ki kot otroci niso bili deležni kirurške oskrbe, ampak so jih zdravili šele v odrasli dobi, so ugotovili normalna razmerja obraznih delov. Iz tega lahko sklepamo, da operativni posegi, ki se opravijo v zgodnjem otroštvu privedejo do motene rasti obraznega skeleta (10). Sklep številnih avtorjev je, da je brazgotinjene po operaciji neba v zgodnjem otroštvu odgovorno za moteno rast zgornje čeljustnice (3, 11, 12). Ta se lahko konča z izrazitim neskladjem med zgornjo in spodnjo čeljustnico ali pa neskladja ni. Pri izrazitem neskladju imajo bolniki značilen profil s slabo razvitim srednjim delom in poudarjenim spodnjim delom obraza ter nepravilen griz (13). V raziskavi, pri kateri so primerjali razsežnost neba pri otrocih, zdravljenih po šestih različnih protokolih, so ugotovili, da vrsta kirurškega protokola vpliva na razlike v razsežnosti neba (14). Otroci, ki so bili obravnavani po kirurškem protokolu, pri katerem shizo premostijo v več korakih in trdo nebo zaprejo po starosti dveh let, dosežejo nebne razsežnosti, ki so pogosteje primerljive ali enakovredne z razsežnostjo neba zdravih otrok brez shize. Zgodnje zapiranje trdega neba ali zdravljenje shize v eni stopnji pa ima za posledico manjšo razsežnost neba kot pri otrocih brez shize (14). Nekateri avtorji ugotavljajo, da pri izoliranih palatoshizah opravljeno operativno zdravljenje oz. posledično brazgotinjenje ne povzroča zastoja rasti (15).

Rast zgornje čeljustnice je mogoče spremljati na mavčnih modelih, kar je posebno primerno v otroštvu, kasneje pa z analizo stranskega telerentgenograma glave in vratu, ki je zaradi sevanja invazivna metoda. Na mavčnih modelih lahko rast spremljamo z metodo merjenja linearnih razdalj med izbranimi referenčnimi točkami, vendar z uporabo linearnih meritev za ugotavljanje razsežnosti tridimenzionalnih (3D) struktur, kot je zgornja čeljustnica, ne

moremo povsem natančno opisati njene oblike. Huddart in sodelavci so poskušali opisati površino predela, prizadetega s shizo tako, da so 3D obliko razcepa prevedli v dvo-dimenzionalno (2D) površino, vendar je zaradi napak, ki pri tem nastanejo, metoda nezanesljiva (16, 17). Berkowitz in sodelavci so ugotovili, da lahko z metodo stereofotogrametrije natančno opišejo 3D lego na stotine točk, ki sestavljajo površino neba (17). Na podlagi tega so kasneje razvili 3D-skennerje in ustrezne analitske programe, ki omogočajo natančno analizo raziskovalnega modela v vseh treh razsežnostih.

Zaradi bolj učinkovitega načrtovanja kirurške oskrbe in čeljustnoortopedske obravnave pri otrocih z razcepom ustnice, zobiščnega nastavka in neba bi bilo smiselno ovrednotiti razsežnost zgornje čeljustnice v treh dimenzijah po kirurški oskrbi in jo primerjati z razsežnostjo zgornje čeljustnice otrok brez zobnih in čeljustnih nepravilnosti. Namen naše raziskave je bil ugotoviti, koliko razsežnosti zgornje čeljustnice po zdravljenju EHGPS odstopajo od zdravih vrstnikov, saj stopnja odstopanja odraža ustreznost oz. neustreznost uporabljenega protokola zdravljenja.

METODE

Soglasje za raziskavo (Št.: 134/05/14) je izdala Komisija Republike Slovenije za medicinsko etiko.

V retrospektivno presečno raziskavo smo vključili 36 raziskovalnih modelov zgornjih čeljustnic otrok. Preiskovana skupina je vključevala 18 raziskovalnih modelov italijanskih otrok, osem deklic in deset dečkov (starih $9 \pm 1,5$ let) z EHGPS. Otroci so bili zdravljeni na Univerzi v Neaplju. Kirurško oskrbo je izvajal operater z 20-letnimi izkušnjami. Od kirurške oskrbe do odtisa zgornje čeljustnice za pridobitev študijskih modelov za raziskavo otroci niso bili kirurško ali ortodontsko obravnavani. Vsakemu preiskovancu z razcepom smo izbrali ustrezno kontrolo glede na starost in spol, hkrati

pa je moral biti par primeren glede na dentalno starost. Kontrolna skupina je obsegala 18 raziskovalnih modelov slovenskih otrok, devet deklic in devet dečkov, (povprečna starost $8,8 \pm 1,8$ let) brez razcepa in brez zobnih ter čeljustnih nepravilnosti. Raziskovalni modeli otrok so bili del longitudinalne raziskave v Sloveniji, ki je potekala od leta 2006 do leta 2012.

3D-posnetke raziskovalnih modelov smo pridobili s 3D laserskim slikovnim sistemom 3Shape R700™ Orthodontic Scanner (3Shape, Kopenhagen, Danska). Naprava 3Shape R700™ Orthodontic Scanner omogoča pridobivanje 3D-posnetkov raziskovalnih modelov z natančnostjo 20 μ m (18). Vsak posnetek študijskega modela smo dodatno obdelali v programu ScanItOrthodontics™, da smo odstranili nezaželeno podatke in šume ter zgladili njegovo površino.

Prečno širino zgornje čeljustnice smo ovrednotili tako, da smo izmerili prečne (transverzalne) razdalje med vrški zob in med robovoma proste dlesni na nebni strani zob levega in desnega transkaninega podočja zgornje čeljustnice. Prečne razdalje smo merili na 3D-posnetkih raziskovalnih modelov z uporabo programa OrthoAnalyzer™ (3Shape, Kopenhagen, Danska), ki je namenjen analizi 3D-posnetkov raziskovalnih modelov in načrtovanju ortodontskega zdravljenja.

Prečne razdalje smo merili v ravnini vrškov zob tako, da smo izmerili linearne razdalje med najvišjimi točkami vrškov podočnikov, med najvišjimi točkami bukalnih (ličnih) vrškov ličnikov in najvišjimi točkami meziobukalnih vrškov kočnikov (slika 1). V primeru mlečnih zob smo merili linearne razdalje med najvišjimi točkami vrškov mlečnih podočnikov in med najvišjimi točkami meziobukalnih vrškov prvih in drugih mlečnih kočnikov. V primeru abradiranih vrškov smo referenčno točko postavili na sredino obrabljene gube vrška.

Izmerili smo tudi prečne razdalje v ravnini prostega roba dlesni (gingivalne točke)

na nebni strani zob levega in desnega stranskega področja zgornjega zobnega loka. Merili smo linearne razdalje med gingivalnimi točkami, ki smo jih določili kot najnižje točke dentogingivalnega stika na nebni strani podočnikov, ličnikov in kočnikov (slika 1).

Površino gingivalne ravnine, površino nebnega svoda in prostornino nebnega prostora smo ugotavljali z uporabo programa RapidForm™ 2006 (INUS Technology Inc, Seoul, Republika Koreja).

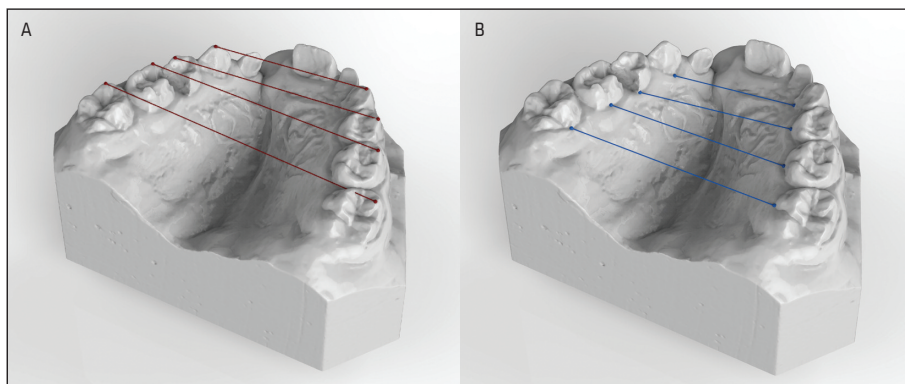
Gingivalno ravnino smo izdelali kot povprečno ravnino skozi vse najnižje točke prostega roba dlesni na nebni strani prvih petih zob v zobni vrsti na vsaki strani zobnega loka (slika 2). Zadaj smo jo omejili z na njo pravokotno distalno ravnino skozi dve točki, distalno za drugima mlečnima kočnikoma. Nato smo izračunali površino tako izdelane gingivalne ravnine. Nebni svod in nebni prostor smo omejili z gingivalno ravnino in distalno ravnino ter izmerili njegovo površino in prostornino (slika 2).

Za statistično obdelavo podatkov smo uporabili program SPSS 20.0 (SPSS Inc, Čikago, Illinois, ZDA). Uravnovešenost preiskovanih skupin po starosti smo testirali s Studentovim t-testom, uravnovešenost po

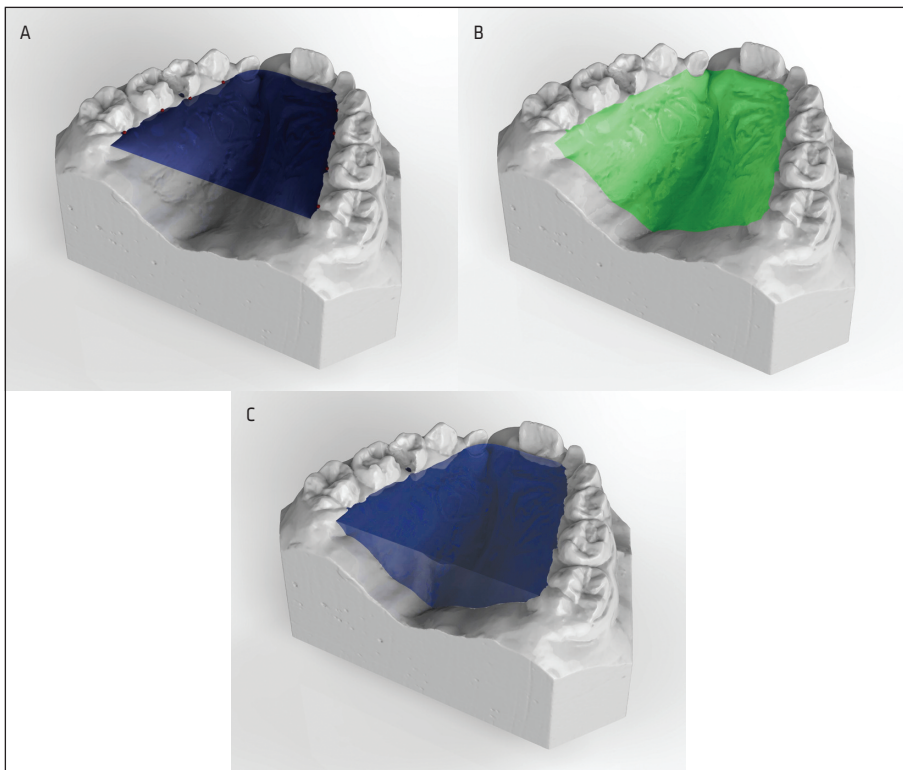
spolu pa s Fisherjevim testom. Po testiranju normalne porazdelitve spremenljivk s Shapiro-Wilkovim testom in grafi Q-Q normalne porazdelitve ter Levenovim testom enakosti varianc smo za analizo podatkov uporabili neparametrične metode, kljub temu pa so za opis vzorca podane povprečne vrednosti in standardni odkloni.

Za preverjanje razlik v spremenljivkah (prečne razdalje, površina gingivalne ravnine, površina nebnega svoda, prostornino nebnega prostora) med preiskovano in kontrolno skupino smo uporabili Mann-Whitneyjev U-test. Za ugotavljanje povezanosti med starostjo in posameznimi spremenljivkami znotraj vsake opazovane skupine smo uporabili Pearsonov korelacijski koeficient (r). Za raven statistične značilnosti smo izbrali standardno vrednost vsaj 95-odstotni interval zaupanja ($p < 0,05$).

Na desetih naključno izbranih raziskovalnih modelih (pet iz preiskovane in pet iz kontrolne skupine) smo po treh mesecih ponovili meritve in za vsako spremenljivko izračunali napako merjenja (v odstotkih) (19). Za ugotavljanje ponovljivosti uporabljene metode smo uporabili koeficient ICC (Intraclass Correlation Coefficient), za njegovo razlaganje pa interpretacijo po Landisu in Kochu (20).



Slika 1. Prikaz prečnih razdalj zgornje čeljustnice v ravnini vrškov zob (A, rdeče) in v ravnini prostega roba dlesni (B, modro) na tridimenzionalnem posnetku študijskega modela zgornje čeljustnice.



Slika 2. Prikaz površine gingivalne ravnine (A, temno modro), površine nebnega svoda (B, zeleno) in prostornine nebnega prostora (C, modro) na tridimenzionalnem posnetku študijskega modela zgornje čeljustnice.

REZULTATI

Pri otrocih s kirurško oskrbo EHGPS je bila zgornja čeljustnica značilno manjša. Vrednosti izmerjenih prečnih razdalj, površine gingivalne ravnine, površine nebnega svoda in prostornine nebnega prostora so bile statistično značilno manjše ($p < 0,05$) kot pri otrocih brez zobnih in čeljustnih nepravilnosti.

Povprečne vrednosti prečnih (transverzalnih) razdalj s pripadajočimi standardnimi odkloni so navedene v tabeli 1. Pri otrocih, ki so imeli zgodnjo kirurško oskrbo razcepa vsaj v področju neba, so bile statistično značilno manjše razdalje med vrški podočnikov ($p = 0,0001$), prvih ličnikov ali prvih mlečnih kočnikov ($p = 0,004$), drugih ličnikov ali drugih mlečnih kočnikov ($p = 0,002$) in prvih stalnih kočnikov ($p = 0,020$) v pri-

merjavi z otroki brez zobnih in čeljustnih nepravilnosti. Prav tako so bile pri otrocih, ki so imeli zgodnjo kirurško oskrbo razcepa vsaj v področju neba statistično značilno manjše razdalje med prostima robovoma dlesni na nebni strani podočnikov ($p = 0,010$), prvih ličnikov ali prvih mlečnih kočnikov ($p = 0,0001$), drugih ličnikov ali drugih mlečnih kočnikov ($p = 0,003$) v primerjavi z otroki brez zobnih in čeljustnih nepravilnosti. Pri razdaljah med prostima robovoma dlesni na nebni strani prvih stalnih kočnikov pa razlika ni bila statistično značilna ($p = 0,099$).

Povprečne vrednosti površine gingivalne ravnine, nebnega svoda in prostornine nebnega prostora s pripadajočimi standardnimi odkloni so za merjene spremenljivke navedene v tabeli 2. Pri otrocih, ki so imeli

zgodnjo kirurško oskrbo razcepa vsaj v področju neba, smo ugotovili statistično značilno manjšo površino gingivalne ravnine ($p = 0,004$), manjšo površino nebnega svoda ($p = 0,022$) in manjšo prostornino nebnega prostora ($p = 0,016$) v primerjavi z otroki brez zobnih in čeljustnih nepravilnosti.

RAZPRAVA

Za ugotavljanje razsežnosti zgornje čeljustnice na raziskovalnih modelih so v dosedanjih raziskavah pogosto uporabljali metodo merjenja linearnih razdalj med vrški podočnikov in kočnikov in metodo merjenja višine neba neposredno na raziskovalnih modelih (3, 7). Huddart in sodelavci so z upo-

rabo elektrostatskih fotokopirnih strojev razmnožili obliko modela in nato diagram z x- in y-koordinatami, dobljen s fotokopijami, pretvorili na papirni trak, ki je bil potem vstavljen v elektronski računalnik za analizo modela (16). S tehniko so merili površino in linearne razsežnosti zgornje čeljustnice. Nemogoče je natančno prevesti 3D predmet v 2D površino, ne da bi prišlo do napak zaradi projekcije in pomanjkanja podatkov, zato njegova metoda ni zanesljiva in samo z linearnimi meritvami lahko dobimo zavajajoče podatke.

Z uporabo linearnih meritev za ugotavljanje razsežnosti 3D struktur, kot je zgornja čeljustnica, ne moremo povsem natančno

Tabela 1. Povprečne vrednosti in standardni odkloni prečnih razdalj med vrški zob in prostimi robovi dlesni na nebni strani zob levega in desnega stranskega področja zgornje čeljustnice otrok preiskovane in kontrolne skupine.

| Spremenljivka | Preiskovana skupina (n = 18) | Kontrolna skupina (n = 18) |
|---|---------------------------------|-------------------------------|
| Prečne razdalje v ravnini vrškov | | |
| podočnikov (mm) ^a | 27,11 ± 3,52 | 32,31 ± 2,67 |
| prvih ličnikov/prvih mlečnih kočnikov (mm) ^a | 34,97 ± 3,53 | 38,60 ± 3,10 |
| drugih ličnikov/drugih mlečnih kočnikov (mm) ^a | 40,60 ± 4,14 | 44,27 ± 2,59 |
| prvih stalnih kočnikov (mm) ^a | 47,27 ± 4,87 | 50,09 ± 2,20 |
| Prečne razdalje v ravnini prostega roba dlesni | | |
| podočnikov (mm) ^a | 22,10 ± 4,34 | 25,18 ± 2,00 |
| prvih ličnikov/prvih mlečnih kočnikov (mm) ^a | 23,67 ± 3,91 | 27,50 ± 2,14 |
| drugih ličnikov/drugih mlečnih kočnikov (mm) ^a | 28,27 ± 3,65 | 31,03 ± 2,30 |
| prvih stalnih kočnikov (mm) ^a | 33,04 ± 4,45 | 34,40 ± 2,24 |

^a statistično značilna razlika med skupinama, $p < 0,05$

Tabela 2. Povprečne vrednosti in standardni odkloni površine gingivalne ravnine, površine nebnega svoda in prostornine nebnega prostora pri preiskovani in kontrolni skupini.

| Spremenljivka | Preiskovana skupina (n = 25) | Kontrolna skupina (n = 25) |
|--|---------------------------------|-------------------------------|
| Površina gingivalne ravnine (mm ²) ^a | 414,24 ± 113,39 | 525,61 ± 113,32 |
| Površina nebnega svoda (mm ²) ^a | 636,46 ± 193,95 | 750,06 ± 152,63 |
| Prostornina nebnega prostora (mm ³) ^a | 2.002,10 ± 968,23 | 2.686,47 ± 796,96 |

^a statističnoznačilna razlika med skupinama, $p < 0,05$

opisati njene oblike. Zato so Oblak in sodelavci razvili trigonometrično metodo, ki omogoča analizo raziskovalnega modela v vseh treh razsežnostih (21). Predpostavili so, da ima nebo kroglasto obliko in da se na podlagi tega lahko izračuna širino, globino in višino neba. Neposredno na raziskovalnem modelu so označili referenčne točke. Nato so vanj spustili kovinsko kroglico. Mesto, kjer je kroglica obmirovala, je predstavljalo najgloblji del neba.

Berkowitz in sodelavci so ugotovili, da se lahko z metodo stereofotogrametrije določijo koordinate x , y in z za stotine točk, ki sestavljajo površino neba (17). Pridobljeni podatki so uporabni za matematično analizo in omogočajo vpogled v geometrijske spremembe razcepljenega neba, ki nastanejo zaradi rasti in zdravljenja. V tistem času je bila ta metoda zelo draga in dolgotrajna, zato so Berkowitz in sodelavci razvili sistem, imenovan optični profilometer za 3D grafično analizo (22). Zaradi težav pri razvoju ustreznega analitičnega programa se metoda ni uporabljala v klinične namene.

V naši raziskavi smo za ugotavljanje razsežnosti zgornje čeljustnice uporabili 3D-posnetke raziskovalnih modelov zgornje čeljustnice, ki omogočajo natančno in zanesljivo merjenje različnih spremenljivk (23). Veljavnost in zanesljivost metode je bila že večkrat preverjena (23–26). Na posnetkih smo merili tudi linearne razdalje med vrški zob levega in desnega dela zobnega loka, tako da smo lahko rezultate primerjali s tistimi iz predhodnih raziskav. Poleg tega smo merili linearne razdalje med prostima robovoma dlesni na nebni strani zob levega in desnega stranskega področja zobnega loka, na katere manj vplivata velikost samih zob in njihov nagib (23). Poleg linearnih razdalj pa smo na 3D-posnetkih modelov merili še površino gingivalne ravnine, površino nebnega svoda in prostornino nebnega prostora, ki boljše opisujejo skeletno razsežnost zgornje čeljustnice v 3D kot linearne prečne razda-

lje in nanje ne vplivata niti nagib niti velikost zob.

Ugotovili smo, da je razsežnost zgornje čeljustnice v predpubertetnem obdobju po kirurški oskrbi EHGPS, ki ji ni sledila nikakršna čeljustnoortopedska obravnava, značilno manjša v primerjavi z razsežnostjo zgornje čeljustnice otrok brez zobnih in čeljustnih nepravilnosti.

Z merjenjem prečnih razdalj med vrški zob in prečnih razdalj med robom proste dlesni na nebni strani zob levega in desnega stranskega področja zobnega loka zgornje čeljustnice smo ovrednotili prečno širino zgornje čeljustnice pri otrocih z EHGPS in pri otrocih brez zobnih in čeljustnih nepravilnosti. Ugotovili smo, da so pri otrocih z EHGPS prečne razdalje značilno manjše ($p < 0,05$) kot pri otrocih brez zobnih in čeljustnih nepravilnosti.

Površina gingivalne ravnine hkrati opisuje razsežnost zgornje čeljustnice v transverzalni in sagitalni (anteroposteriorni) smeri. Ugotovili smo, da je površina gingivalne ravnine zgornje čeljustnice otrok z razcepom značilno manjša ($p < 0,004$) kot pri otrocih brez zobnih in čeljustnih nepravilnosti.

Površina nebnega svoda in njegova prostornina opisujeta razsežnost zgornje čeljustnice v anteroposteriorni in prečni smeri, vendar sta za razliko od površine gingivalne ravnine odvisni tudi od stanja kostnega dela trdega neba in debeline sluznice, ki ga prekriva. Meritve površine nebnega svoda nakazujejo, da je kostni del trdega neba pri otrocih z razcepom značilno manjši ($p < 0,022$) kot pri otrocih brez te nepravilnosti.

Z merjenjem prostornine nebnega prostora smo vrednotili razsežnost nebnega prostora hkrati v prečni, anteroposteriorni in navpični smeri in ugotovili, da imajo otroci z razcepom značilno manjšo ($p < 0,016$) prostornino nebnega prostora kot otroci brez zobnih in čeljustnih nepravilnosti, kar je zagotovo odvisno tudi od debeline mehko tkivnega pokrova, ki je po operaciji neba

bistveno debelejši. Rezultati kažejo, da je rast zgornje čeljustnice pri otrocih s kirurško oskrbljenim razcepom omejena tudi v navpični smeri.

Ugotovili smo, da je zgornja čeljustnica pri otrocih s kirurško oskrbo EHGPS po neapeljskem protokolu značilno manjša v vseh treh prostorskih razsežnostih. Otroci, ki so bili vključeni v raziskavo, niso bili ortodontsko ali čeljustnoortopedsko obravnavani, zato lahko posredno sklepamo, da je zastoj v rasti zgornje čeljustnice posledica kirurškega posega. Podobne zaključke zasledimo tudi v literaturi, vendar z nekaterimi odstopanji med rezultati naše in drugih raziskav (3, 6, 7). Narejena je bila raziskava, ki je primerjala razsežnost neba pri šestletnih otrocih z EHGPS z zdravimi (14). Obsegala je velik vzorec otrok z EHGPS (129 raziskovalnih modelov) iz šestih evropskih centrov (med njimi tudi Slovenija), kjer so bili otroci zdravljeni po šestih različnih kirurških protokolih in niso bili čeljustnoortopedsko obravnavani. Razsežnost neba so na raziskovalnih modelih analizirali s trigonometrično metodo. Ugotovili so, da na razlike v razsežnosti neba vpliva vrsta kirurškega protokola. Otroci, ki so bili obravnavani po kirurškem protokolu, pri katerem shizo premostijo v več korakih in trdo nebo zaprejo po starosti dveh let, dosežejo nebene razsežnosti, ki so pogostejše primerljive ali enakovredne z razsežnostjo neba zdravih otrok brez shize. Zgodnje zapiranje trdega neba ali zdravljenje shize v enem koraku pa ima za posledico manjšo razsežnost neba kot pri otrocih brez shize (14). V naši raziskavi, pri kateri smo za ugotavljanje razsežnosti zgornje čeljustnice uporabili 3D-posnetke študijskih modelov zgornje čeljustnice, smo ugotovili, da je zgornja čeljustnica pri otrocih s kirurško oskrbo EHGPS po neapeljskem protokolu, ki shizo premosti v več sejah, značilno manjša v vseh treh prostorskih razsežnostih. Do odstopanj je najverjetneje prišlo zaradi drugačne metode merjenja razsežnosti zgornje čeljustnice, ki

smo jo uporabili v raziskavi. Še vedno je potrebno upoštevati tudi to, da je do odstopanj lahko prišlo zaradi različnih smernic kirurške oskrbe, razlik v pooperativni oskrbi in zaradi različnih individualnih kirurških tehnik operaterjev.

Smernice za kirurško oskrbo razcepa, ki so veljavne v Evropi, in njihove rezultate proučujejo in med seboj primerjajo raziskave Eurocleft v sklopu European Cleft Organisation. Leta 2001 izvedena raziskava pod okriljem Eurocleft projekta je razkrila, da med 200 sodelujočimi centri v projektu obstaja 194 različnih kirurških protokolov (27). Neenotnost kirurških smernic vodi v neoptimalno oskrbo bolnikov in otežuje primerjavo med posameznimi raziskavami. Prav tako otežuje primerjavo uporaba različnih metod ugotavljanja sprememb v rasti zgornje čeljustnice, od bolj do manj zanesljivih. Od sodobnih meritvenih tehnik sta trenutno najbolj v uporabi analiza stranskega telerecentgenograma glave in vratu, ki je invazivna metoda, in analiza raziskovalnih modelov zgornje čeljustnice, ki pa ni dovolj natančna. Obe metodi omogočata le 2D meritve. Z metodo analize 3D-posnetkov študijskih modelov smo v naši raziskavi z uporabo neinvazivne metode in z večjo natančnostjo opisali velikost in obliko zgornje čeljustnice.

Za ugotavljanje neposrednega vpliva kirurškega posega na rast in razvoj zgornje čeljustnice bi bilo treba načrtovati longitudinalno prospektivno raziskavo, ki bi proučevala tudi različne protokole kirurškega zdravljenja razcepov. Poleg tega bi bilo smiselno vzpostaviti protokol ortodontske oz. čeljustnoortopedske obravnave po kirurški oskrbi, s katerim bi lahko izboljšali morfološke in funkcionalne razmere v ustni votlini ter tako omogočili normalno rast in razvoj čeljustnic ter celotnega orofacialnega področja.

ZAKLJUČKI

Zgornja čeljustnica je pri otrocih s kirurško oskrbljeno HGPS po neapeljskem protokolu

zdravljenja značilno manjša v primerjavi z otroki brez te nepravilnosti. Manjša je njena prečna širina, površina njene gingivalne ravnine, površina nebnega svoda ter prostornina nebnega prostora.

ZAHVALA

Zahvaljujemo se Univerzi v Neaplju (Seconda Università di Napoli, Neapelj, Italija), ker so prispevali študijske modele, ki smo jih uporabili v raziskavi.

LITERATURA

1. Koželj V. Prirojene anomalije maksilofacialnega področja. In: Smrkolj V, ed. Zbornik predavanj XXXVI. podiplomskega tečaja kirurgije za zdravnike družinske medicine; 2000 Feb 3-5; Ljubljana: Kirurška klinika, Klinični center: Katedra za kirurgijo, Medicinska fakulteta. p. 9-16.
2. Koželj V. Epidemiology of orofacial clefts in Slovenia, 1973-1993: comparison of the incidence in six European countries. *J Cranio Maxillofac Surg* 1996; 24 (6): 378-82.
3. Kramer GJ, Hoeksma JB, Prah-Andersen B. Early palatal changes after initial palatal surgery in children with cleft lip and palate. *Cleft Palate Craniofac J*. 1996; 33 (2): 104-11.
4. Koželj V. Prirojene nepravilnosti maksilofacialnega področja. In: Smrkolj V, ed. Kirurgija. Celje: Grafika Gracer; 2014. p. 550-9.
5. Friede H, Lilja J, Johanson B. Cleft lip and palate treatment with delayed closure of the hard palate. *Scand J Plast reconstr Surg*. 1980; 14 (1): 49-53.
6. Semb G. A study of facial growth in patients with bilateral cleft lip and palate treated by the Oslo CLP team. *Cleft Palate Craniofac J*. 1991; 28 (1): 22-39.
7. Bakri S, Rizell S, Saied S, et al. Height of the palatal vault after two different surgical procedures: Study of the difference in patients with complete unilateral cleft lip and palate. *J Plast Surg Hand Surg*. 2012; 46 (3-4): 155-8.
8. Ishikawa H, Nakamura S, Misaki K, et al. Scar tissue distribution on palates and its relation to maxillary dental arch form. *Cleft Palate Craniofac J*. 1998; 35 (4): 313-9.
9. Abuhijleh E, Aydemir H, Toygar-Memikoglu U. Three-dimensional craniofacial morphology in unilateral cleft lip and palate. *J Oral Sci*. 2014; 56 (2): 165-72.
10. Will LA. Growth and development in patients with untreated clefts. *Cleft Palate Craniofac J*. 2000; 37 (6): 523-26.
11. Hoff J, Maltha J, Kuijpers-Jagtman A. Palatal wound healing: the effects of scarring on growth. In: Berkowitz S, ed. *Cleft lip and palate: diagnosis and management*. Berlin: Springer; 2006. p. 301-13.
12. Kremenak W, Huffman W, Olin W. Maxillary growth inhibition by mucoperiosteal denudation of palatal shelf bone in non-cleft beagles. *Cleft Palate J*. 1970; 7: 817-25.
13. Oblak P. Teoretične osnove zdravljenja heilognatopalatoshiz v otroški dobi. In: Peče H, ed. 12. Derčevi pediatrični dnevi; 1991 Jun 6-8; Ljubljana: Univerzitetna pediatrična klinika. p. 531-44.
14. Koželj V, Vegnuti M, Drevenšek M, et al. Palate dimensions in six-year-old children with unilateral cleft lip and palate: a six-center study on dental casts. *Cleft Palate Craniofac J*. 2012; 49 (6): 672-82.
15. Juvan Š, Chuuya Kobolt S. Vpliv palatoplastike na rast zgornjega dela ustne votline pri desetletnih otrocih z izolirano palatoshizo [Prešernova naloga]. Ljubljana: Univerza v Ljubljani; 2006.
16. Huddart AG, Clarke J, Thacker T. The application of computers to the study of maxillary arch dimensions. *British Dental J*. 1971; 130 (9): 397-404.
17. Berkowitz S, Krischer J, Pruzansky S. Quantitative analysis of cleft palate casts. A geometric study. *Cleft Palate J*. 1974; 11: 134-161.
18. 3shape: orthodontic 3D scanner [internet]. Copenhagen: 3shape; c2014 [citirano 2014 Aug 17]. Dosegljivo na: <http://www.3shapedental.com/orthodontics/ortho-labs/3d-scanning/>

19. Springate SD. The effect of sample size and bias on the reliability of estimates of error: a comparative study of Dahlberg's formula. *Eur J Orthod.* 2012; 34 (2): 158–63.
20. Landis JR, Koch GG. The measurement of observer agreement for categorical data. *Biometrics.* 1977; 33 (1): 159–74.
21. Oblak P. Trigonometric method of analysis of the upper part of the mouth cavity. *J Maxillofac Surg.* 1975; 3 (2): 88–93.
22. Berkowitz S, Gonzalez G, Nghiem-Phu L. An optical profilometer – a new instrument for the three-dimensional measurement of cleft palate casts. *Cleft Palate J.* 1982; 19 (2): 129–138.
23. Primožič J. Ovrednotenje obravnave otrok z enostranskim funkcionalnim križnim grizom v obdobju mlečnega zobovja s tridimenzionalnim slikovnim sistemom [doktorsko delo]. Ljubljana: Univerza v Ljubljani; 2011.
24. Hoyte TA. Monitoring three dimensional changes in treated and untreated dentitions [doktorsko delo]. Cardiff (UK): Cardiff University; 2007.
25. Primožič J, Ovsenik M, Richmond S, et al. Early crossbite correction: a three-dimensional evaluation. *Eur J Orthod.* 2009; 31 (4): 352–6.
26. Primožič J, Baccetti T, Franchi L, et al. Three-dimensional assessment of palatal change in a controlled study of unilateral posterior crossbite correction in the primary dentition. *Eur J Orthod.* 2013; 35 (2): 199–204.
27. Shaw W, Semb G, Nelson P, et al. The eurocleft project 1996-2000: overview. *J Craniomaxillofac Surg.* 2001; 29 (3): 131–140.

Prispelo 20. 1. 2016