

Operacija sive mreže pri bolnikih s sladkorno boleznijo

Cataract Surgery in Patients with Diabetes mellitus

Igor Šivec Trampuž, Vladimir Pfeifer, Mojca Urbančič

Očesna klinika,
Univerzitetni klinični
center Ljubljana, Ljubljana

**Korespondenca/
Correspondence:**
Igor Šivec Trampuž, e:
sivec.igor@gmail.com

Ključne besede:
suho oko; retinopatija;
mioza; makularni edem;
fakoemulzifikacija

Key words:
dry eye; retinopathy;
miosis; macular edema;
phacoemulsification

Prispelo: 30. 3. 2017
Sprejeto: 12. 2. 2018

Izveček

Sladkorna bolezen (SB) je glavni povzročitelj slepote v delovni populaciji razvitega sveta. Po podatkih Svetovne zdravstvene organizacije (SZO) je na svetu leta 2014 živel 422 milijonov odraslih oseb s sladkorno boleznijo, število bolnikov pa še narašča. Po ocenah SZO naj bi do leta 2035 to število naraslo na 592 milijonov. Siva mreža je skalitev očesne leče. Kadar je skalitev leče tolikšna, da pomembno vpliva na vid, je na mestu operacija. Siva mreža nastane pri bolnikih s SB pogosteje in prej v življenju. Splošno gledano je izid operacij sive mreže odličen, vendar je pri bolnikih s SB zaradi pridruženih bolezenskih sprememb na očesu večja verjetnost zapletov in slabše vidne ostrine po operaciji. Bolniki imajo pogosteje okvaro očesne površine v smislu suhega očesa, zaplete med operacijo, v zgodnjem obdobju po operaciji pa je pogostejši edem roženice, predvsem pri tistih z diabetično retinopatijo pa celo cistoidni makularni edem. V poznem obdobju po operaciji je pogostejše skrčenje sprednje lečne ovojnice. Bolniki s SB zato za dober izid operacije potrebujejo skrbni metabolni nadzor, urejene pridružene sistemske bolezni, iz oftalmološkega vidika pa ustrezno pripravo pred operacijo, optimalen kirurški poseg in skrbno spremljanje po operaciji.

Abstract

Ophthalmic complications of diabetes are one of the leading causes of visual loss and blindness in the working population worldwide. Globally, an estimated 422 million adults were living with diabetes in 2014. According to the World Health Organisation, this number will rise to an estimated 592 million by 2035. Cataract is a clouding of the eye lens. Surgery is indicated when cataract causes significant visual impairment. Several clinical studies have shown that cataract development occurs more frequently and at an earlier age in diabetic compared to nondiabetic patients. Cataract surgery is the most frequent ophthalmic surgical procedure and has an excellent outcome. However, diabetic patients may have more complications and a poor visual outcome. They are prone to ocular surface disease, intraoperative complications, corneal oedema in the early postoperative period and an increased incidence of cystoid macular oedema in patients with retinopathy. Anterior capsular contraction is also more frequent. A good prognosis is expected in patients with good systemic and ophthalmological preoperative, operative and postoperative management.

Citirajte kot/Cite as: Šivec Trampuž I, Pfeifer V, Urbančič M. Operacija sive mreže pri bolnikih s sladkorno boleznijo. Zdrav Vestn. 2018;87(3-4):159-66.

DOI: 10.6016/ZdravVestn.2526

1. Uvod

Siva mrena ali katarakta pomeni skalitev leče. Kadar je skalitev leče tolikšna, da pomembno vpliva na vid, je na mestu operacija. Operacija sive mrene s fako-emulzifikacijo in vstavitvijo intraokularne leče je najpogostejši kirurški poseg na očesu. Vidna ostrina je takoj po operaciji odlična, če ni bilo zapletov in ni drugih sprememb, ki bi vplivale na vidno ostrino (1,2,3).

Veliko ljudi s sivo mreno ima pridružene sistemske in očesne bolezni, ki lahko pomembno vplivajo na izid operacije. Ena od pogostejših bolezni, ki jo imajo bolniki s sivo mreno, je sladkorna bolezen (1,2,3).

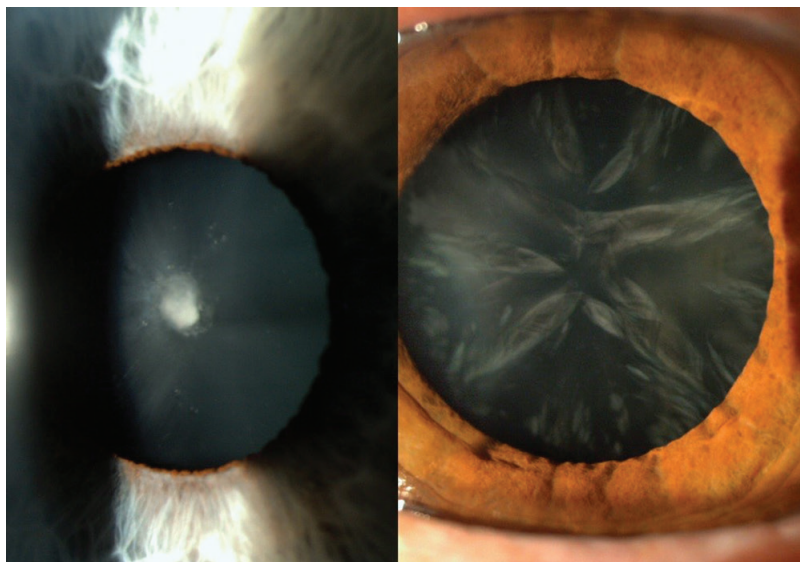
Sladkorna bolezen (SB) je glavni povzročitelj slepote v delovni populaciji razvitega sveta. Po podatkih Svetovne zdravstvene organizacije (SZO) je na svetu leta 2014 živelo 422 milijonov odraslih oseb s sladkorno boleznijo, število bolnikov pa še narašča. Po ocenah SZO naj bi do leta 2035 to število naraslo na 592 milijonov (4,5).

SB vpliva na vse očesne strukture. Najresnejši očesni zaplet SB je diabetična retinopatija, saj proliferativna diabetična retinopatija in diabetični makularni edem lahko povzročita poslabšanje vida in v skrajnih primerih slepoto (6-8).

Pri bolnikih s SB siva mrena nastane pogosteje in prej v življenju. Pri mlajših od 65 let je pogostejša za tri- do štirikrat, pri starejših od 65 let pa je dvakrat pogostejša kot pri ljudeh, ki nimajo SB. Tveganje za nastanek sive mrene narašča s trajanjem SB in slabim metabolnim nadzorom. Najpogostejši tip sive mrene je starostna oziroma senilna različica, večja pa je verjetnost nastanka kortikalne in posteriorne polarne sive mrene (Slika 1) (1-3,9).

Namen operacije sive mrene je izboljšanje vidne ostrine ter izboljšanje preglednosti očesnega ozadja. Dobra preglednost očesnega ozadja je pomembna za spremljanje in ustrezno ter pravočasno zdravljenje diabetične retinopatije pa tudi drugih bolezenskih sprememb, ki jih lahko vidimo na očesnem ozadju (1,2,9,10).

Izid operacij sive mrene je na splošno odličen, vendar je pri bolnikih s SB večja verjetnost zapletov in slabše vidne ostrine po operaciji. Vzroki za slabši izid operacije sive mrene so lahko številni, saj SB prizadene vse očesne strukture. Pri bolnikih s sladkorno boleznijo se pričakuje okvara očesne površine oziroma sindrom suhega očesa in s tem povezane težave. Med posegom lahko pride do nepričakovanega zoženja zenice, po posegu pa so pogostejši edem roženice in skrčenje sprednje lečne ovojnice, možno pa je tudi napredovanje diabetične retinopatije in z njo povezanega edema rumene pege (1-3,6,7,10-18).



Slika 1: Posteriorna polarna siva mrena (levo), kortikalna siva mrena (desno).

2. Ocena stanja očesa pred operacijo

Za optimalen izid operacije sive mre-
ne je zelo pomembna natančna ocena
stanja očesa pred posegom. Ocenjujemo
skladnost med vidno ostrino ter skalit-
vami leče. Operacija sive mre-
ne je potrebna le, kadar siva mre-
na pomembno vpliva na kakovost vida. Če je vidna
ostrina slabša, kot bi pričakovali glede
na stopnjo skalitve očesne leče, so vzrok
za slabši vid druge očesne spremembe.
Natančno moramo oceniti stanje solzne-
ga filma, roženico, šarenico, prisotnost
morebitne neovaskularizacije šarenice
ali zakotja, prisotnost diabetične retino-
patije (DR) in diabetičnega makularnega
edema (DME). Poleg kliničnega pregleda
morajo bolniki za izključitev DME
opraviti optično koherentno tomografi-
jo (OCT) (2,6,7,15-16,18-20,32).

3. Očesna površina in solzni film

SB je eden glavnih sistemskih dejav-
nikov tveganja za sindrom suhega očesa.
Prevalenca sindroma suhega očesa
pri bolnikih s SB je 15–33 % pri starejših
od 65 let, s starostjo narašča in korelira s
stopnjo glikiranega hemoglobina. Po ne-
katerih študijah ima tudi do 54 % bolni-
kov s SB simptomatski ali asimptomatski
sindrom suhega očesa (21).

Sindrom suhega očesa pri bolni-
kih s SB je posledica disfunkcije lak-
rimalne (solzne) funkcionalne eno-
te. Spremenjeni sta osmolarnost in
stabilnost solz, okvarjena je površina
roženice z zmanjšano občutljivostjo.
Hiperglikemija vpliva na zmanjšano
tvorbo solz preko nevronskih povezav in
strukturnih sprememb solzne žleze, vpliva
na zmanjšano frekvenco utripanja in
spremembo vsebine solznega filma (21).

Dogru s sodelavci je leta 2001 opisal
spremembe očesne površine pri bolnikih
s SB in periferno nevropatijo ter slabim
metabolnim nadzorom. Občutljivost ro-
ženice je bila pomembno znižana, sta-
bilnost solznega filma slabša, količina
solz manjša, prisotnih pa je bilo manj
častih celic z metaplazijo vezničnega
epitela (12).

Sladkorna bolezen povzroča spre-
membe tudi v sami roženici. Pojavijo
se spremembe v epitelih celicah,
Bowmanovi bazalni membrani, v stro-
mi in Descemetovi membrani. Pojavljajo
se okvare epitela in erozije. Zaradi spre-
memb očesne površine in solznega filma
se reepitelizacija upočasni. Bolniki s SB
so bolj dovzetni za okužbe, kar ob upo-
časnjeni reepitelizaciji pomeni večje tve-
ganje za nastanek roženičnega ulkusa.
Prav tako so pri teh bolnikih pogostejši
blefaritis in hordeoli (12,13,22).

Jiang je ugotovil, da se simptomi in
stabilnost solznega filma po operaciji
sive mre-
ne prehodno poslabšajo in se
počasneje popravijo kot pri osebah brez
SB (Tabela 1) (11,21).

Suho oko je lahko vzrok za napako v
biometričnih meritvah, na podlagi kate-
rih se odločimo za izbiro ustrezne intra-
okularne leče, zaradi česar lahko pride
do rezidualne refraktivne napake po po-
segu (23).

Tabela 1: Incidenca sindroma suhega očesa pri bolnikih s SB in kontrolni skupini brez SB (Jiang s sod.).

Čas po posegu	Kontrolna skupina	Skupina s SB
1 teden	8,1 %	17,1 %
1 mesec	0 %	4,8 %
3 meseci	0 %	0 %

4. Edem roženice v zgodnjem obdobju po operaciji

Prozornost roženice omogočajo aktivni in pasivni mehanizmi vzdrževanja relativne dehidracije močno hidrofilne strome preko brezhibnega epitela in endotela. Okvara endotela zaradi SB prispeva k pojavu edema roženice po operaciji sive mreže. Tsauris s sod. je ugotovil, da je v prvih tednih po operaciji sive mreže edem roženice pogostejši pri bolnikih s SB (14,3 %) v primerjavi z osebami, ki nimajo SB (4,5 %). Vztrajajoči edem roženice je bil prisoten pri 0,16 % populacije ne glede na prisotnost ali odsotnost SB (15,22,24,25).

5. Ozka zenica in kirurška indukcija zožanja zenice

Neovaskularizacija šarenice in/ali zakotja je znak napredovale diabetične okvare očesa z izrazito ishemijo, zato je možnost zapletov med ali po operaciji sive mreže večja. Zaradi neovaskularizacije šarenice, izrazite ishemije ter nevropatije je zenica pogosto ožja in se slabo širi. Ožja zenica je pogostejša tudi po panretinalni laserski fotokoagulaciji in vitrektomiji. Ozka zenica oteži izvedbo operacije sive mreže in poveča možnost za zaplete med posegom. Zaradi ozke zenice lahko med operacijo pride do poškodbe šarenice, lečne ovojnice, zonul in izgube steklovine (3,26,27).

Tabela 2: Velikost zenice pred rezom in po zaključeni fakoemulzifikaciji pri bolnikih s SB in kontrolni skupini brez SB (Mirza s sod.).

	Kontrolna skupina	Skupina s SB
Velikost zenice pred posegom	7,65 (± 0,89) mm	7,38 (± 0,95) mm
Velikost zenice po posegu	7,63 (± 1) mm	7,11 (± 1,2) mm

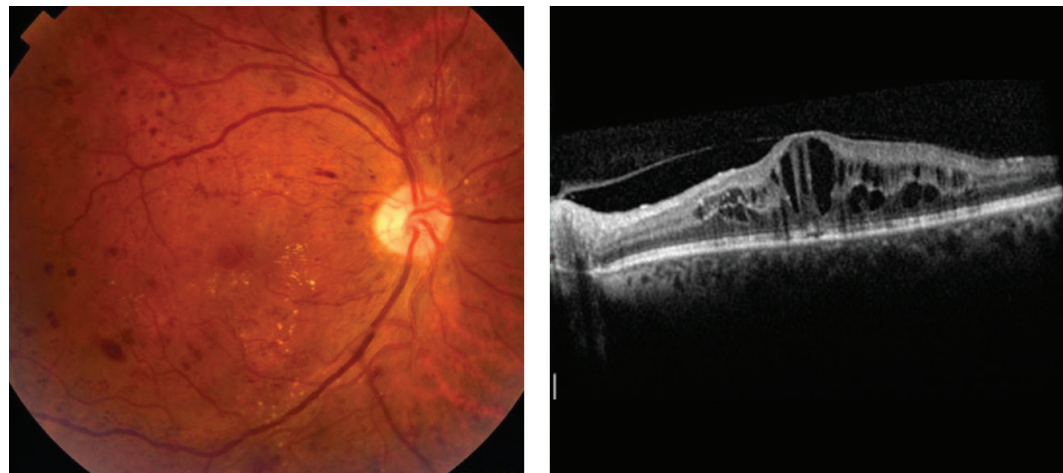
Mehanska očesna travma, kot je operacija sive mreže, lahko izzove zoženje zenice (miozo) med posegom. Številne študije navajajo pogostejši pojav mioze med operacijo pri bolnikih s SB. Mirza je 2003 objavil študijo o velikosti zenice pred rezom in po zaključeni fakoemulzifikaciji pri bolnikih s SB in kontrolni skupini brez SB (Tabela 2). S posegom sprožena mioza zviša tveganje za zaplete med operacijo in po njej (3,26,27).

6. Skrčenje sprednje lečne ovojnice

Skrčenje ali fimoza sprednje lečne ovojnice je posledica fibrozne proliferacije preostalih lečnih epitelnih celic, ki tvorijo kolagen. Do statistično pomembnega skrčenja ovojnice pri bolnikih s SB pride že po treh mesecih, beleži pa se skrčenje že v prvem mesecu po posegu. Skrčenje je bolj izraženo pri tistih bolnikih, ki imajo že prisotno retinopatijo, pogosteje pa je tudi pri tistih s povečano prepustnostjo krvno-prekatnega stika. Zaradi zožanja odprtine v sprednji lečni obojnici je lahko otežena preglednost očesnega ozadja in zdravljenje z lasersko fotokoagulacijo (6,7).

7. Diabetična retinopatija in diabetični makularni edem

Diabetična retinopatija (DR) je najpogostejši pozni zaplet sladkorne bolezni (Slika 2). Diabetično retinopatijo ima skoraj tretjina bolnikov s sladkorno boleznijo, po dvajsetih letih trajanja sladkorne bolezni pa skoraj vsak. Približno tretjina bolnikov z DR ima spremembe, ki resno ogrožajo vid. Včasih je prevladovalo mnenje, da operacija sive mreže pospeši napredovanje DR in DME. Nekateri avtorji novejših študij so mnenja, da je napredovanje DR posledica naravnega poteka bolezni, poslabšanje



Slika 2: Diabetična retinopatija (slika levo – barvna slika očesnega ozadja), CME (slika desno – OCT prečni prerez skozi makulo).

DME po operaciji sive mreže pa naj bi bilo posledica psevdofakega makularnega edema oziroma sindroma Irvine-Gass (8,10,17-19,33).

Squirrel s sod. meni, da operacija sive mreže, ki poteka brez zapletov, ne pospeši napredovanja DR po operaciji, pač pa je morebitno napredovanje DR posledica naravnega poteka bolezni in slabega glikemičnega nadzora. Edem v makuli je po operaciji pogostejši, vendar večinoma prehodni in v sklopu sindroma Irvine-Gass. Razvoj klinično pomembnega makularnega edema po operaciji je prav tako bolj verjetno odraz naravnega poteka bolezni. Do podobne ugotovitve je prišel Dowler s sod., ki navaja, da edem v makuli, ki je bil prisoten že pred operacijo, ni spontano splahnel, edem, ki je nastal šele po operaciji, pa je

v večini primerov spontano izzvenel, kar pritrjuje mnenju, da je edem po operaciji posledica psevdofakega makularnega edema v sklopu sindroma Irvine-Gass. Kim in Chu sta s sod. prav tako beležila povečano tveganje za nastanek psevdofakega makularnega edema pri bolnikih s prisotno DR (10,17-20).

Pred načrtovano operacijo sive mreže je pomembna natančna ocena stopnje DR in DME. Poleg kliničnega pregleda na biomikroskopu opravimo tudi optično koherentno tomografijo makule in morda fluoresceinsko angiografijo. DME, ki je prisoten pred operacijo, je pogosto vzrok za slabo vidno ostrino po operaciji, zato ga praviloma zdravimo pred operacijo sive mreže. Če je zaradi sive mreže preglednost očesnega ozadja slaba in zdravljenje z lasersko fotokoagulacijo neizvedljivo, moramo bolnika operirati čimprej, da lahko čimprej začnemo zdraviti DR (10,19,20).

Chew priporoča zgodnje zdravljenje bolnikov z DR z lasersko fotokoagulacijo, tj. pred ali zgodaj po operaciji sive mreže, saj je vidna ostrina pri teh bolnikih boljša v obdobju po posegu kot pri bolnikih, pri katerih je bilo zdravljenje odloženo (Tabela 3). Pri 64,3 % bolnikov z zgodnjim zdravljenjem se eno leto po

Tabela 3: Primerjava vidne ostrine pri bolnikih z zgodnjim in odloženim zdravljenjem DR 1 leto po posegu (Chew s sod.).

Vidna ostrina 1 leto po posegu	Zgodnje zdravljenje	Odloženo zdravljenje
nad 20/40	46 %	36 %
nad 20/100	73 %	55 %
pod 5/200	8 %	17 %

posegu vidna ostrina izboljša za dve ali več vrstic, le 8 % vidi slabše od 5/200. Bolniki z odloženim zdravljenjem pridobijo dve ali več vrstic po enem letu v 59,3 %, vendar jih kar 17 % vidi slabše od 5/200. Slaba napoved izida za vid je predvsem posledica zapletov proliferativne DR in kroničnega DME (32).

V primeru klinično pomembne sive mreže pri bolnikih s prisotnim DME in slabo preglednostjo ozadja je smiselna kombinirana operacija sive mreže z intravitrealno aplikacijo biološkega zdravila anti-VEGF. Cheema s sod. je beležil poslabšanje DME pri bolnikih s kombiniranim posegom le v 5,71 % ter kar za 45,45 % poslabšanje v kontrolni skupini, ki ni prejela intravitrealnega zdravila anti-VEGF bevacizumab (28).

8. Priprava bolnikov pred operacijo in operacija sive mreže

Pomembno očesno patologijo moramo zdraviti pred operacijo sive mreže. Če je prisotna težka neproliferativna DR, zelo težka neproliferativna DR, proliferativna DR ali DME, moramo bolniku zagotoviti zdravljenje pred operacijo sive mreže. Šele ko je DR stabilna ali zdravljena, lahko sivo mrežo operiramo. V primeru, da zaradi slabe preglednosti očesnega ozadja ob napredovali sivi mreži ne moremo oceniti stanja mrežnice, bolnika napotimo na operacijo v roku enega meseca. Bolnikom moramo tri dni pred posegom predpisati topični nesteroidni antirevmatik (NSAR) in kortikosteroid. Operativni poseg izvedemo ob stabilnem stanju sladkorne bolezni oz. ob kontrolirani glikemiji, arterijski hipertenziji in stabilni DR, če je le možno (2,6,7,15,16,18-20).

9. Kirurška tehnika

Priporočljiva je minimalno invazivna kirurška tehnika z minimalno uporabo ultrazvoka, z manj pretoka tekočine skozi oko. Izogibamo se stiku s šarenico. Zaradi možne krvavitve iz neovaskularizacij med posegom šarenice ne raztegujemo. Kapsuloreksa naj bo večja kot običajno, saj je pri bolnikih s SB pogostejša fimozna sprednje lečne ovojnice po operaciji. Skrčenje sprednje lečne ovojnice lahko poslabša preglednost očesnega ozadja do te mere, da otežkoča lasersko zdravljenje ali vitrektomijo. V nekaterih primerih je pri bolnikih s proliferativno DR in DME najboljši pristop kombinirana operacija – izvedba operacije sive mreže in vitrektomije hkrati (2,6,7,15,16,18,19,29,32).

Za bolnike s SB so primerne enožariščne ali torične intraokularne leče z večjim premerom optike, saj omogočajo dobro preglednost očesnega ozadja po posegu. Preglednost je pomembna v primeru, da je kasneje potrebno lasersko zdravljenje ali vitreoretinalni poseg. Zaradi verjetnosti vitreoretinalnega posega s silikonskim tamponiranjem pri bolnikih z napredovalo DR so najprimernejše hidrofilne akrilne intraokularne leče, saj je pri njih aderenca silikonskega olja najmanjša in s tem preglednost med vitreoretinalnim posegom najboljša. Silikonske leče niso primerne zaradi slabe preglednosti ozadja med vitreoretinalnim posegom (30,31).

10. Vodenje bolnikov po operaciji

Bolniki s sladkorno boleznijo potrebujejo skrbno spremljanje v zgodnjem obdobju po operaciji zaradi večje verjetnosti nastanka ali napredovanja DR in CME po operaciji sive mreže. Pri bolnikih, pri katerih očesno ozadje pred pose-

gom ni bilo pregledno, je potrebna ocena očesnega ozadja po dveh do treh dneh ter upoštevanje priporočil za zdravljenje. Dalj časa trajajoče vnetje po posegu je pri bolnikih s SB pogosto. Vsi bolniki s SB zato dva tedna prejemajo topične kortikosteroide. Topične NSAR prejemajo bolniki brez DR dva meseca, bolniki z DR pa tri mesece. Ob tem ne smemo pozabiti na ustrezne previdnostne ukrepe zaradi sprememb očesne površine (20,34).

11. Zaključek

Operacija sive mreže pri bolniku s SB je povezana z večjim tveganjem za zaplete in pogosto slabšo pričakovano vidno ostrino po operaciji zaradi diabetičnih sprememb očesa. Bolniki s SB zato za dober izid operacije potrebujejo skrbno pripravo pred operacijo, optimalen kirurški poseg in skrbno spremljanje po operaciji.

Literatura

- Pollreisz A, Schmidt-Erfurth U. Diabetic cataract-pathogenesis, epidemiology and treatment. *J Ophthalmol.* 2010;2010:608751.
- Fong CS, Mitchell P, Rochtchina E, de Lorn T, Hong T, Wang JJ. Visual outcomes 12 months after phacoemulsification cataract surgery in patients with diabetes. *Acta Ophthalmol.* 2012 Mar;90(2):173–8.
- Mirza SA, Alexandridou A, Marshall T, Stavrou P. Surgically induced miosis during phacoemulsification in patients with diabetes mellitus. *Eye (Lond).* 2003 Mar;17(2):194–9.
- International Diabetes Federation. *IDF Diabetes Atlas*. 8th ed. Brussels, Belgium: International Diabetes Federation; 2017.
- Chen E, Looman M, Laouri M, Gallagher M, Van Nuys K, Lakdawalla D, et al. Burden of illness of diabetic macular edema: literature review. *Curr Med Res Opin.* 2010 Jul;26(7):1587–97.
- Kato S, Oshika T, Numaga J, Hayashi Y, Oshiro M, Yuguchi T, et al. Anterior capsular contraction after cataract surgery in eyes of diabetic patients. *Br J Ophthalmol.* 2001 Jan;85(1):21–3.
- Hayashi H, Hayashi K, Nakao F, Hayashi F. Area reduction in the anterior capsule opening in eyes of diabetes mellitus patients. *J Cataract Refract Surg.* 1998 Aug;24(8):1105–10.
- Globočnik PM, Urbančič M, Sevšek D. Smernice za presejanje in zdravljenje diabetične retinopatije. *Zdrav Vestn.* 2010;79:1-7–1-18.
- Klein BE, Klein R, Moss SE. Prevalence of cataracts in a population-based study of persons with diabetes mellitus. *Ophthalmology.* 1985 Sep;92(9):1191–6.
- Squirrell D, Bhola R, Bush J, Winder S, Talbot JF. A prospective, case controlled study of the natural history of diabetic retinopathy and maculopathy after uncomplicated phacoemulsification cataract surgery in patients with type 2 diabetes. *Br J Ophthalmol.* 2002 May;86(5):565–71.
- Jiang D, Xiao X, Fu T, Mashaghi A, Liu Q, Hong J. Transient Tear Film Dysfunction after Cataract Surgery in Diabetic Patients. *PLoS One.* 2016 Jan;11(1):e0146752.
- Dogru M, Katakami C, Inoue M. Tear function and ocular surface changes in noninsulin-dependent diabetes mellitus. *Ophthalmology.* 2001 Mar;108(3):586–92.
- Cho YK, Kim MS. Dry eye after cataract surgery and associated intraoperative risk factors. *Korean J Ophthalmol.* 2009 Jun;23(2):65–73.
- Tsaousis KT, Panagiotou DZ, Kostopoulou E, Vlatios V, Stampouli D. Corneal oedema after phacoemulsification in the early postoperative period: A qualitative comparative case-control study between diabetics and non-diabetics. *Ann Med Surg (Lond).* 2015 Dec;5:67–71.
- Lundström M, Barry P, Henry Y, Rosen P, Stenevi U. Evidence-based guidelines for cataract surgery: guidelines based on data in the European Registry of Quality Outcomes for Cataract and Refractive Surgery database. *J Cataract Refract Surg.* 2012 Jun;38(6):1086–93.
- Lindstrom RL. Cataract surgery in patients with diabetes poses challenges. *Cataract S News;* 2014 [cited 2016 Jan 15]. Available from: <http://www.healio.com/ophthalmology/ataract-surgery/news/print/ocular-surgery-news/%7B190b7c4e-21a9-447b-a902-d86bdcf0ef94%7D/cataract-surgery-in-patients-with-diabetes-poses-challenges>.
- Kim S, Equi R, Bressler NM. Analysis of macular edema after cataract surgery in patients with diabetes using optical coherence tomography. 2007;114(5):881-9.
- Chu CJ, Johnston RL, Buscombe C, Sallam AB, Mohamed Q, Yang YC; United Kingdom Pseudophakic Macular Edema Study Group. Mohamed Q3, Yang YC. Risk factors and incidence of macular edema after cataract surgery: A database study of 81984 eyes. *Ophthalmology.* 2016 Feb;123(2):316–23.
- Dowler JG, Hykin PG, Hamilton AM. Phacoemulsification versus extracapsular cataract extraction in patients with diabetes. *Ophthalmology.* 2000 Mar;107(3):457–62.

20. Globočnik PM, Stirn KB, Vidović VN, Cvenkel B. Smernice za diagnostiko in zdravljenje diabetične retinopatije. Očesna kl; 2017 [cited 2017 Dec 15]. Available from: http://www.zos-szd.si/doc2/zborniki/smernice_za_diagnostiko_in_zdravljenje_diabeticne_retinopatije_zbornik.pdf.
21. Zhang X, Zhao L, Deng S, Sun X, Wang N. Dry Eye Syndrome in Patients with Diabetes Mellitus: Prevalence, Etiology, and Clinical Characteristics. *J Ophthalmol*. 2016;2016:8201053.
22. Calvo-Maroto AM, Perez-Cambrodí RJ, Albarán-Diego C, Pons A, Cerviño A. Optical quality of the diabetic eye: a review. *Eye (Lond)*. 2014 Nov;28(11):1271–80.
23. Moshirfar M, McCaughey MV, Santiago-Caban L. Corrective Techniques and Future Directions for Treatment of Residual Refractive Error Following Cataract Surgery. *Expert Rev Ophthalmol*. 2014 Dec;9(6):529–37.
24. Tsaousis KT, Panagiotou DZ, Kostopoulou E, Vlatsios V, Stampouli D. Corneal oedema after phacoemulsification in the early postoperative period: A qualitative comparative case-control study between diabetics and non-diabetics. *Ann Med Surg (Lond)*. 2015 Dec;5:67–71.
25. Clark A, Morlet N, Ng JQ, Preen DB, Semmens JB. Whole population trends in complications of cataract surgery over 22 years in Western Australia. *Ophthalmology*. 2011 Jun;118(6):1055–61.
26. Zaczek A, Zetterström C. Cataract surgery and pupil size in patients with diabetes mellitus. *Acta Ophthalmol Scand*. 1997 Aug;75(4):429–32.
27. Guzek JP, Holm M, Cotter JB, Cameron JA, Rademaker WJ, Wissinger DH, et al. Risk factors for intraoperative complications in 1000 extracapsular cataract cases. *Ophthalmology*. 1987 May;94(5):461–6.
28. Cheema RA, Al-Mubarak MM, Amin YM, Cheema MA. Role of combined cataract surgery and intravitreal bevacizumab injection in preventing progression of diabetic retinopathy: prospective randomized study. *J Cataract Refract Surg*. 2009 Jan;35(1):18–25.
29. Lahey JM, Francis RR, Kearney JJ. Combining phacoemulsification with pars plana vitrectomy in patients with proliferative diabetic retinopathy: a series of 223 cases. *Ophthalmology*. 2003 Jul;110(7):1335–9.
30. Arthur SN, Peng Q, Apple DJ, Escobar-Gomez M, Bianchi R, Pandey SK, et al. Effect of heparin surface modification in reducing silicone oil adherence to various intraocular lenses. *J Cataract Refract Surg*. 2001 Oct;27(10):1662–9.
31. Eaton AM, Jaffe GJ, McCuen BW 2nd, Mincey GJ. Condensation on the posterior surface of silicone intraocular lenses during fluid-air exchange. *Ophthalmology*. 1995 May;102(5):733–6.
32. Chew EY, Benson WE, Remaley NA, Lindley AA, Burton TC, Csaky K, et al. Results after lens extraction in patients with diabetic retinopathy: early treatment diabetic retinopathy study report number 25. *Arch Ophthalmol*. 1999 Dec;117(12):1600–6.
33. Liao SB, Ku WC. Progression of diabetic retinopathy after phacoemulsification in diabetic patients: a three-year analysis. *Chang Gung Med J*. 2003 Nov;26(11):829–34.
34. Farah SE. The Impact of Cataract Surgery on Preexisting Retinal Disease. *Eyenet Mag*; 2010 [cited 2016 Jan 15]. Available from: <http://www.aao.org/eyenet/article/impact-of-cataract-surgery-on-preexisting-retinal-7september-2010>.