

Strokovni prispevek/Professional article

# ZDRAVLJENJE MALIGNEDA MELANOMA ŽILNICE Z BRAHITERAPIJO (RU-106) – 14-LETNE IZKUŠNJE

## BRACHYTHERAPY (RU-106) FOR CHOROIDAL MELANOMA – OUR EXPERIENCE OF 14 YEARS

*Katrina Novak-Andrejčič<sup>1</sup>, Primož Logar<sup>2</sup>, Irena Brovet-Zupančič<sup>3</sup>, Boris Jančar<sup>4</sup>*

<sup>1</sup> Očesna klinika, Klinični center, Zaloška 29a, 1525 Ljubljana

<sup>2</sup> Očesni kirurški center, Cesta v Mestni log 55, 1000 Ljubljana

<sup>3</sup> Očesna ordinacija dr. Irena Brovet-Zupančič, Bohoričeva 22a, 1000 Ljubljana

<sup>4</sup> Onkološki inštitut, Zaloška 2, 1000 Ljubljana.

Prispelo 2001-04-18, sprejeto 2001-07-09; ZDRAV VESTN 2002; 71: Supl. II: 67-70

**Ključne besede:** maligni melanom žilnice; brahiterapija

**Izvleček** – Izhodišča. Do nedavno je bila enukleacija edini način zdravljenja malignega melanoma žilnice. Nove, t.i. konzervirajoče metode zdravljenja ohranijo oko in v različnem obsegu tudi njegovo funkcijo. Namen našega prispevka je predstaviti rezultate zdravljenja malignega melanoma žilnice z brahiterapijo (Ru-106).

Metode. Retrospektivno smo analizirali zdravstveno dokumentacijo 30 moških in 35 žensk z malignim melanomom žilnice, ki so bili zdravljeni z brahiterapijo med letoma 1986 in 1997. Diagnozo primarnega melanoma žilnice smo postavili s pomočjo kliničnega pregleda, ehografije in pri nekaterih bolnikih s fluoresceinsko angiografijo. Bolniki so bili stari od 22 do 78 let (povprečno 54,5 leta). Višina tumorjev se je gibala med 1,5 in 7,1 mm (povprečno 4,7 mm). Vsi bolniki so bili na začetku zdravljenja brez ugotovljenih metastaz. Pri prvem operativnem posegu smo na mesto nad tumorjem na sklero prišli radioaktivni aplikator. Čas obsevanja smo izračunali tako, da je vrh tumorja prejel odmerek povprečno 100 Gy. Pri drugi operaciji smo aplikator odstranili. Bolnike smo sledili povprečno 90,8 meseca (od 22 do 169 mesecev). Pri vsakem kontrolnem pregledu smo določili vidno ostrino, posneli fotografijo ozadja in ehografsko izmerili višino tumorja. Bolniki so enkrat letno opravili internistični pregled z laboratorijskimi preiskavami in ultrazvočni pregled trebuha.

Rezultati. 12 (18,4%) bolnikov je umrlo zaradi metastaz, 2 zaradi drugih bolezni. Tumorji so izginili pri 12 (18,4%) bolnikih, delni regres tumorjev pa je bil dosežen pri 31 (47,7%) bolnikih. Pri 11 (16,9%) bolnikih smo se zaradi rasti tumorja odločili za enukleacijo, pri enem bolniku pa je bila enukleacija potrebna zaradi sekundarnega glavkoma, pri še enem zaradi nejasnega stanja s slepoto. 19 (30%) bolnikov je ohranilo vidno ostrino zdravljenega očesa več kot 0,5, pri 49% bolnikov je bila vidna ostrina večja od 0,1.

Zaključki. Brahiterapija se je izkazala za uspešno konzervativno metodo pri manjših in srednje velikih melanomih žilnice. Predstavljeni rezultati se dobro ujema z rezultati, objavljenimi v literaturi. Vidna ostrina po zdravljenju je predvsem odvisna od lokalizacije tumorja.

**Key words:** choroidal melanoma; brachytherapy

**Abstract** – Background. For many years, malignant melanoma of the choroid was treated with prompt enucleation. Recently several eye preserving methods have been developed. The aim of our study was to report on the therapeutic results in patients with primary choroidal melanoma treated with ruthenium-106 brachytherapy.

Methods. A retrospective chart review of 65 patients treated with ruthenium-106 brachytherapy for choroidal melanoma from 1986 to 1997 was performed. The patients were 22 to 78 years old (mean 54.5 years). The height of the tumors was within the range of 1.5 to 7.1 mm (mean 4.7mm). The mean dose to the apex of the tumor was 100 Gy. Mean follow-up period was 90.6 months (range 22 to 169 months). Fundus photography, diagnostic ultrasound and best corrected visual acuity were performed during each examination before and after radiation.

Results. 12 (18.4%) patients died from metastatic spread and 2 from other causes. Complete tumor regression occurred in 12 (18.4%) patients. Tumor regression was partial in 31 (47.7%) patients. Enucleation because of tumor growth was performed in 11 (16.9%) patients and in 2 for other reasons. 19 (30%) eyes retained visual acuity better than 0.5 and 49% of patients had visual acuity better than 0.1.

Conclusions. Ruthenium brachytherapy has proved to be an effective conservative treatment for uveal melanomas thinner than 7mm. The present results correspond well with data in the literature. Visual outcome correlates with tumor location.

## Uvod

Maligni melanom horioidee (MMH) je najpogostejši primarni očesni maligni tumor pri odraslih. Incidenca v Zahodni Evropi in ZDA se giblje med 5 in 7 novimi primeri na milijon prebivalcev letno (1). Diagnoza MMH temelji predvsem na kliničnem pregledu, fluoresceinski angiografiji in ultrazvočni preiskavi. Z neinvazivno diagnostiko je zanesljivost diagnoze pri melanomih, pri katerih je bila narejena enukleacija, večja kot 98%, pri manjših tumorjih pa je občutljivost diagnostičnih testov manj zanesljiva (2, 3).

Zdravljenje MMH je še vedno nedorečeno (4–8). Nekoč je bila enukleacija edini način zdravljenja. V zadnjih desetletjih so se razvile t.i. konzervirajoče metode, ki ohranjajo oko in po možnosti tudi vid. K tem metodam prištevamo brahiterapijo z radioaktivnimi ploščicami (9–12), teleterapijo s protoni (13–15), helijevimi ioni (16–18) ali gama žarki, transskleralno resekcijo tumorja (19, 20), notranjo resekcijo (8) in fototerapijo (21–23). Možne so tudi kombinacije naštetih načinov zdravljenja. Za brahiterapijo se uporabljajo predvsem kobalt 60, jod 125 in iridij 192, ki emitirajo fotone in rutenij 106, ki je primarno sevalec beta žarkov. Nekateri avtorji iz različnih razlogov uporabljajo določen izotop. Retrospektivne študije preživetja bolnikov po obsevanju ali po enukleaciji niso pokazale bistvenih razlik (24–26). Večina avtorjev meni, da je zdravljenje uspešno, če tumor ne raste oziroma se začne manjšati (27–29). Na Očesni kliniki v Ljubljani smo leta 1986 s sodelovanjem Onkološkega inštituta začeli s konzervirajočim načinom zdravljenja MMH z radioaktivnim Ru-106 in jo izvajamo še danes. Metodo smo prevzeli po prof. Lommatzschu (27, 30, 31). Namen našega prispevka je prikaz rezultatov tega zdravljenja.

## Bolniki in metode

Retrospektivno smo pregledali zdravstveno dokumentacijo 65 bolnikov z malignim melanomom horioidee, ki so bili zdravljeni od julija 1986 do maja 1997 z rutenijevimi aplikatorji na Očesni kliniki Kliničnega centra v Ljubljani. Analiza je bila zaključena junija 2000. Bolniki so bili na začetku zdravljenja stari od 22 do 78 let. Diagnoza MMH je bila utemeljena z anamnezo, kliničnim pregledom, standardizirano ehografijo A- in B-scan ter pri večini bolnikov tudi s fluoresceinsko angiografijo. Pred operacijo smo slikali očesno ozadje s tumorjem in ehografsko izmerili velikost tumorja. Določili smo najboljšo vidno ostrino s korekcijo. Pri vseh bolnikih je bila pred operacijo narejena rgt slika pljuč, ultrazvočna preiskava trebuha in krvna slika z jetrnimi testi.

Uporabili smo rutenijeve aplikatorje nemškega proizvajalca Bebig. Aplikatorji različnih velikosti imajo obliko krogelnega odseka, ki se prilega zrklju. Konkavna notranja površina je prekrita s radioaktivnim izotopom Ru-106/Rh106. Ta seva beta žarke z največjo energijo 3,54 MeV. Pri večini bolnikov je operativni poseg potekal v splošni anesteziji. Ležišče tumorja smo lokalizirali s pomočjo presvetlitve in s pomočjo indirektno oftalmoskopije. Ploščico smo prišli na označeno mesto. Čas obsevanja smo izračunali tako, da je vrh tumorja prejel odmerek 100Gy. Ploščico smo odstranili pri ponovni operaciji v lokalni ali splošni anesteziji.

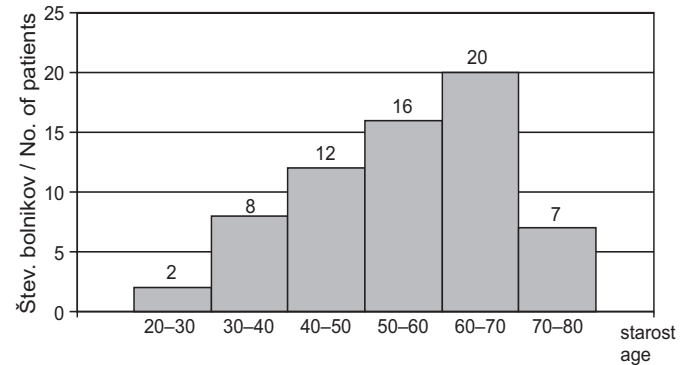
Bolnike smo kontrolirali po enem, treh, šestih mesecih po operaciji, nato enkrat letno, po potrebi tudi pogosteje. Vsakič smo poleg kliničnega pregleda določili vidno ostrino, posneli fotografijo očesnega ozadja in ehografsko izmerili tumor. Enkrat letno so bili bolniki pregledani glede metastaz. Bolnike smo sledili do njihove smrti oziroma smo vnesli datum zadnje kontrole. Podatke zadnje kontrole o stanju bolnikov, ki se niso vračali na kontrolne preglede, smo dobili po telefonu ali po pošti od njih samih, njihovih zdravnikov ali od njihovih svojcev.

Bolnike smo najprej pregledali z 10 MHz fokusirano sondo B-scan in izmerili debelino tumorja. Sledila je meritev debeline s standardizirano 8 MHz nefokusirano sondo A-scan. Do leta 1989 smo uporabljali napravo Ocuscan 400 firme Sonometrics in Echoophthalmograph 7200 MA firme Kretztechnik, kasneje pa Ophthascan »S« MiniA in Ophthascan Mini B. Vse naprave A-scan so bile standardizirane.

## Rezultati

Med našimi bolniki je bilo 30 moških (46,15%) in 35 žensk (53,84%).

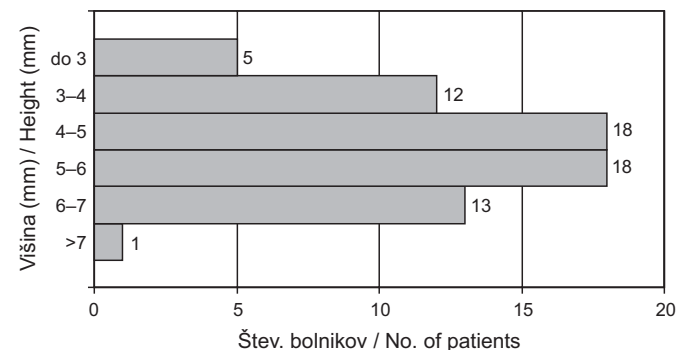
Povprečna starost bolnikov je bila 54,5 leta, SD 12,2, razpon od 22 do 78 let, mediana starost pa 57 let. Slika 1 prikazuje razporeditev bolnikov po starosti ob začetku zdravljenja.



Sl. 1. Starost bolnikov ob začetku zdravljenja.

Fig. 1. Age distribution at the beginning of treatment.

Višina tumorjev na začetku zdravljenja je bila od 1,5 do 7,1 mm, povprečna višina je bila 4,7 mm s SD 1,3 mm. Slika 2 prikazuje porazdelitev bolnikov glede na višino tumorjev.



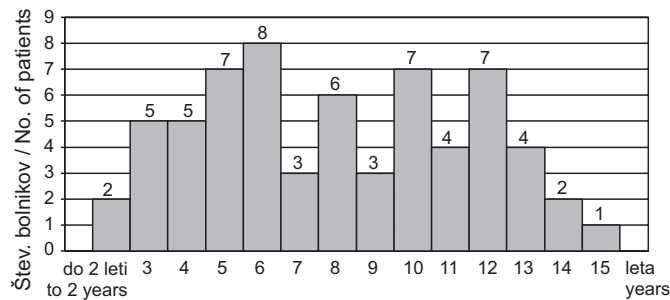
Sl. 2. Porazdelitev bolnikov po višini tumorja.

Fig. 2. Height distribution of tumors.

Pri 7 (10,76%) bolnikih je bil tumor ob papili vidnega živca. Središče tumorja je bilo pri 26 (40,0%) bolnikih posteriorno temporalno, pri 4 (6,1%) bolnikih posteriorno nazalno. V področju ekvatorja in/ali pred njim je tumor ležal pri 28 (43%) bolnikih.

Bolnike smo sledili od 22 do 169 mesecev, povprečno 90,83 meseca s SD 42,21 meseca. Slika 3 prikazuje porazdelitev bolnikov po času sledenja.

Pri šestih bolnikih (9,2%) je bila brahiterapija odrejena dvakrat, pri dveh zaradi ponovne rasti tumorjev, pri štirih pa zaradi slabega regresa. Zdravljenje smo ponovili povprečno po



Sl. 3. Porazdelitev bolnikov po času sledenja.

Fig. 3. Follow-up distribution.

11,6 meseca, najprej po 7 mesecih in najkasneje po 27 mesecih.

Tumor je povsem regresiral pri 12 (18,5%) bolnikih, pri enem od teh je bila radioaktivna ploščica vstavljena dvakrat.

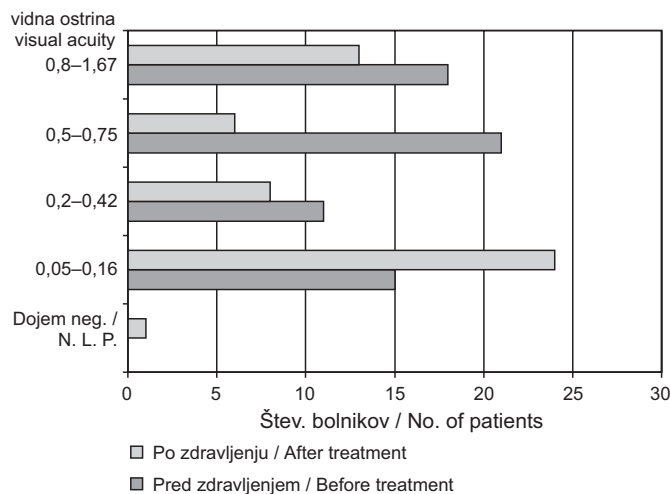
Tumor se je zmanjšal pri 31 (47,7%) bolnikih, pri štirih od teh je bilo zdravljenje ponovljeno.

Enukleacija zaradi ponovne rasti tumorja je bila narejena pri 11 (16,9%) bolnikih, pri enem zaradi sekundarnega glavkoma, pri še enem bolniku zaradi nejasnega stanja s slepoto. Do enukleacije je povprečno preteklo 36 mesecev (razpon od 12 do 87 mesecev, modus 12 mesecev). Trije bolniki so umrli povprečno 26 mesecev (12–33) po enukleaciji.

12 bolnikov (18,4%) je umrlo zaradi metastaz, trem je bila pred tem narejena enukleacija. Umrli so povprečno 56 mesecev po začetku zdravljenja (od 24 do 112 mesecev). Dva bolnika, pri katerih sta se tumorja zmanjšala, sta umrla zaradi drugih bolezni.

Retinopatija po obsevanju kot pozni zaplet se je razvila pri 9 bolnikih, katarakta pri treh, hematovitreus pri treh, glavkom pri dveh in stanjšanje sklere pri enem bolniku. Optično nevroropatijo smo zasledili pri 2 bolnikih.

Slika 4 prikazuje vidno ostrino zdravljenega očesa pred in po zdravljenju. Poslabšala se je pri 38 (58,4%) bolnikih, enaka je ostala pri 15 (23,0%) bolnikih, izboljšala pa se je pri 12 (18,5%) bolnikih.



Sl. 4. Vidna ostrina pred zdravljenjem in po njem.

Fig. 4. Visual acuity before and after treatment.

## Razpravljanje

Na Očesni kliniki v Ljubljani smo s sodelovanjem Onkološkega inštituta začeli brahiterapijo z rutenijem 106 leta 1986. Do

leta 1991 smo zdravili tudi bolnike iz prejšnje Jugoslavije, kasneje pa so od tam prihajali le redki.

Pri vseh naših bolnikih na začetku zdravljenja z rutinskimi preiskavami nismo našli zasevkov. MMH najpogosteje hematogeno metastazira v jetra. Presejalne metode za zgodnje odkrivanje zasevkov MMH niso dovolj specifične in občutljive (32), zato je možen obstoj metastaz že na začetku zdravljenja, zlasti pri večjih tumorjih (33).

Zaradi fizikalnih lastnosti radioaktivnega rutenija (na razdalji 6 mm je sprejeti odmerek le 10% odmerka na bazi) le-ta ni primeren za zdravljenje tumorjev, večjih od 6 mm (27). V kasnejših poročilih je navedena uporaba rutenijevih ploščic tudi pri večjih tumorjih (31, 34). 13 (20%) naših bolnikov je imelo tumor debelejši od 6,0 mm. Te smo zdravili na njihovo izrecno željo.

43% bolnikov je imelo tumor v področju ekvatorja in/ali pred njim. Ta del očesnega ozadja je pri pregledu brez midriaze praktično skrit. Podatek o večjem številu periferno ležečih tumorjev navaja k natančnemu pregledu očesnega ozadja v midriazi, ker le-ta omogoča zgodnje odkrivanje MMH.

Drugi namen konzervativnega zdravljenja MMH je ohranitev vidne funkcije. Ta je zaradi posledic obsevanja v veliki meri okrnjena. Odvisna je od številnih dejavnikov: lokacije in velikosti tumorja, starosti in splošnega zdravja bolnika, vidne ostrine na začetku zdravljenja, prisotnosti subretinalne tekočine in morebitne ponovne rasti tumorja (35). Pri 50% naših bolnikov se je vidna ostrina poslabšala na 0,1 in manj. K tem bolnikom smo šteli tudi bolnike po enukleaciji. Lommatzsch navaja 67,4% bolnikov s takšnim poslabšanjem (31).

Na začetku zdravljenja je bila vidna ostrina 0,8 in več ugotovljena pri 27% bolnikov. V anamnezi so navajali le nejasne, blage težave z vidom ali pa je bil njihov tumor naključno ugotovljen pri natančnem rutinskem pregledu. Zboljšanje vidne ostrine pri 12% bolnikov pripisujemo resorpciji subretinalne tekočine.

Lommatzsch (31) v svojem poročilu o 140 zdravljenih bolnikih, ki jih je sledil povprečno 17,3 leta, navaja 30% umrlih zaradi metastatskega in domnevno metastatskega melanoma. V enem od predhodnih poročil s povprečnim časom sledenja 6,7 leta navaja 12,9% bolnikov, ki so dokazano umrli zaradi metastaz. Finska študija (34) na stotih bolnikih z MMH, zdravljenih z rutenijevimi ploščicami, navaja metastaziranje v 18% primerov v povprečnem času sledenja 3,3 leta. Packer (9) je pri 64 bolnikih uporabljal jod 125. Spremljal jih je povprečno 64,9 meseca. 17,2% je umrlo zaradi metastaz. Velja pa poudariti, da so bili v tej skupini tudi bolniki z večjimi tumorji. Pri dveh naših bolnikih nismo vedeli natančnega vzroka smrti, smo pa jih šteli med umrle zaradi MMH. Interval od začetka zdravljenja (bodisi primarne enukleacije ali obsevanja) in do pojava metastaz je po navedbah literature sorazmerno kratek, povprečno 2,4 leta (36), bolniki pa lahko umrejo tudi po desetletjih (37). 7 od 12 naših bolnikov je zaradi metastaz umrlo v prvih 4 letih. Pri štirih bolnikih je do smrti preteklo od 65 do 96 mesecev. Ena bolnica je zaradi metastaz umrla po 112 mesecih. Pri njej je tumor sicer popolnoma regresiral.

Ponovna in/ali nadaljnja rast po brahiterapiji z rutenijem je opisana pri 2% do 37% bolnikov (34, 27, 31). Po različnih obsevanjih pa se v povprečju pojavi v 16,3% primerov (38). Pri naših bolnikih je prišlo do ponovne rasti tumorja pri 15 (23%) bolnikih. Pri dveh se je pojavila sorazmerno pozno, t.j. po 48 oziroma 87 mesecih.

Za enukleacijo smo se odločili v primerih, ko se tumor po enem letu ni začel zmanjševati, če je začel ponovno rasti in v primeru rezistentnega sekundarnega glavkoma. Lommatzsch (31) navaja enukleacijo zaradi istih razlogov pri 31,2% bolnikov. Pri povprečno 17,3 leta sledenja.

Enukleacija je bila narejena pri skupno 13 (20%) bolnikih. Enukleacijo zaradi slabega regresa tumorja so pri enem od naših bolnikov odredili v drugi ustanovi. Interval med enukleacijo

in smrtjo je bil pri dveh bolnikih 33 mesecev, pri enem pa 12 mesecev. Eganova (39) poroča o intervalu 25 mesecev. Podatek se nanaša na bolnike, ki so bili zdravljeni z obsevanjem s protoni.

Histoloških izvidov za bolnike, pri katerih smo enukleacijo odredili mi, narejena pa je bila v drugih ustanovah, žal nima mo, pri ostalih bolnikih je histološka preiskava melanom potrdila.

## Zaključki

Brahiterapija z rutenijem 106 je v svetu uveljavljena konzervativna metoda zdravljenja majhnih in srednje velikih MMH. Naši rezultati na razmeroma majhnem številu bolnikov ne odstopajo od objavljenih. V zadnjih letih smo s tem načinom zdravili malo bolnikov, ker je večina tumorjev bila ugotovljena (pre)pozno, saj je presejala priporočeno velikost. Za zgodnje odkrivanje MMH je nujen pregled očesnega ozadja pri široki zenici. To še zlasti velja za tumorje, ki ležijo bolj periferno in običajno povzročajo simptome kasneje. Prav pri teh pa je po zdravljenju pričakovati boljšo vidno funkcijo.

## Literatura

- Scotto J, Fraumeni JF Jr., Lee JA. Melanomas of the eye and other noncutaneous sites: epidemiologic aspects. *J Natl Cancer Inst* 1976; 56: 489-91.
- Char DH, Stone RD, Irvine AR et al. Diagnostic modalities in choroidal melanoma. *Am J Ophthalmol* 1980; 89: 223-30.
- Char DH, Miller T. Accuracy of presumed uveal melanoma diagnosis before alternative therapy. *Br J Ophthalmol* 1995; 79: 692-6.
- Shields JA, Shields CL. Current management of posterior uveal melanoma. *Mayo Clin Proc* 1993; 68: 1196-200.
- Shields JA, Shields CL, De Potter P, Singh AD. Diagnosis and treatment of uveal melanoma. *Semin Oncol* 1996; 23: 763-7.
- Hungerford JL. Management of ocular melanoma. *British Medical Bulletin* 1995; 51: 694-716.
- Albert DM. The ocular melanoma story, LII Edward Jackson memorial lecture: Part II. *Am J Ophthalmol* 1997; 123: 729-41.
- Kertes PJ, Johnson JC, Peyman GA. Internal resection of posterior uveal melanomas. *Br J Ophthalmol* 1998; 82: 1147-53.
- Packer S, Stoller S, Lesser ML, Mandel FS, Finger PT. Long-term results of iodine 125 irradiation of uveal melanoma. *Ophthalmology* 1992; 99: 767-73.
- Vrabec TR, Augsburger JJ, Gamel JW, Brady LW, Hernandez C, Woodleigh R. Impact of local tumor relapse on patient survival after cobalt 60 plaque radiotherapy. *Ophthalmology* 1991; 89: 984-8.
- Augsburger JJ, Mullen D, Kleinedam M. Planned combined I 125 plaque irradiation and indirect ophthalmoscope laser therapy for choroidal malignant melanoma. *Ophthalmic Surgery* 1993; 24: 76-81.
- Augsburger JJ, Kleinedam M, Mullen D. Combined iodine-125 and indirect ophthalmoscope laser therapy of choroidal malignant melanomas: comparison with iodine-125 and cobalt-60 plaque radiotherapy alone. *Graefes Arch Clin Exp Ophthalmol* 1993; 231: 500-7.
- Bercher L, Zografos L, Egger E, Chamot L, Uffer S, Gaillaud C et al. Le traitement des melanomes exteriorises de la choroïde par faisceau de protons accelères. *Klin Mbl Augenheilk* 1992; 200: 440-3.
- Zografos L, Bercher L, Egger E et al. Le traitement des tumeurs oculaires par faisceau de protons accelères. *Klin Mbl Augenheilk* 1992; 200: 431-5.
- Saornil MJ, Egan KM, Gragoudas ES, Seddon JM, Walsh SM, Albert DM. Histopathology of proton beam-irradiated vs. enucleated uveal melanomas. *Arch Ophthalmol* 1992; 110: 1112-8.
- Char DH, Castro JR, Kroll SM, Irvine AR, Quiverty JM, Stone RD. Five-year follow-up of helium ion therapy for uveal melanoma. *Arch Ophthalmol* 1990; 108: 209-14.
- Char DH, Quiverty JM, Castro JR, Kroll SK, Phillips T. Helium ions versus iodine 125 brachytherapy in the management of uveal melanoma. *Ophthalmology* 1993; 100: 1547-54.
- Char CH, Kroll SM, Castro J. Ten-year follow-up of helium ion therapy for uveal melanoma. *Am J Ophthalmol* 1998; 25: 81-9.
- Damato BE, Paul J, Foulds WS. Risk factors for residual and recurrent uveal melanoma after trans-scleral local resection. *Br J Ophthalmol* 1996; 80: 102-8.
- Damato BE, Paul J, Foulds WS. Risk factors for metastatic uveal melanoma after trans-scleral local resection. *Br J Ophthalmol* 1996; 80: 109-16.
- Oosterhuis JA, Journee-de Korver HG, Kakebeeke-Kemme HM, Bleeker JC. Transpupillary thermotherapy in choroidal melanomas. *Arch Ophthalmol* 1995; 113: 315-21.
- Shields CL, Shields JA, De Potter P, Kheterpal S. Transpupillary thermotherapy in the management of choroidal melanoma. *Ophthalmology* 1996; 103: 1642-50.
- Shields CL, Shields JA, Cater J, Lois N, Edelstein C, Gündüz K et al. Transpupillary thermotherapy for choroidal melanoma. Tumor control and visual results in 100 consecutive cases. *Ophthalmology* 1998; 105: 581-90.
- De Potter P, Shields CL, Shields JA, Cater JR, Tardio DJ. Impact of enucleation versus plaque radiotherapy in the management of juxtapapillary choroidal melanoma on patient survival. *Br J Ophthalmol* 1994; 78: 109-14.
- Augsburger JJ, Correa ZM, Freire J, Brady LW. Long-term survival in choroidal and ciliary body melanoma after enucleation versus plaque radiation therapy. *Ophthalmology* 1998; 105: 1670-8.
- Guthoff R, Frischmut J, Jensen OA, Bjerrum K, Prause JU. Das Aderhautmelanom. Eine retrospektive randomisierte Vergleichsstudie Ruthenium-Bestrahlung vs. Enucleation. *Klin Mbl Augenheilk* 1992; 200: 257-61.
- Lommatzsch PK. Results after beta-irradiation (106Ru/106Rh) of choroidal melanomas: 20 years experience. *Br J Ophthalmol* 1986; 70: 844-51.
- Char DH. *Clinical ocular oncology*. 2<sup>nd</sup> ed. Philadelphia: Lippincott-Raven Publishers 1997, 114-60.
- Shields JA, Shields CL. Management of posterior uveal melanoma. In: Shields JA, Shields CL. *Intraocular tumors: a text and atlas*. Philadelphia: W. B. Saunders Company, 1992: 171-99.
- Lommatzsch PK. Radiotherapie der intraokularen Tumoren, insbesondere bei Aderhautmelanom. *Klein Mbl Augenheilk* 1979; 174: 948-58.
- Lommatzsch PK, Werschnik C, Schuster E. Long-term follow-up of Ru-106/Rh-106 brachytherapy for posterior uveal melanoma. *Graefes Arch Clin Exp Ophthalmol* 2000; 238: 129-37.
- Hicks C, Foss AJ, Hungerford JL. Predictive power of screening tests for metastasis in uveal melanoma. *Eye* 1998; 12: 945-8.
- Manshot WA, Lee WR, Van Strik R. Uveal melanoma: updated considerations on current management modalities. *Int Ophthalmol* 1995-96; 19: 203-9.
- Summanen P, Immonen I, Heikkonen J, Tommila P, Laatikainen L, Tarkkanen A. Survival of patients and metastatic and local recurrent tumor growth in malignant melanoma of the uvea after ruthenium plaque radiotherapy. *Ophthalmic Surgery* 1993; 24: 82-90.
- Shields CL, Shields JA, Cater J, Gündüz K, Miyamoto C, Mically B et al. Plaque radiotherapy for uveal melanoma: Long-term visual outcome in 1106 consecutive patients. *Arch Ophthalmol* 2000; 118: 1219-28.
- Char DH. Discussion by Devron H. Char MD. *Ophthalmology* 1991; 98: 390-0.
- Gragoudas ES, Egan KM. Uveal melanoma: a rare malignancy. *Ophthalmology* 2000; 107: 1441-2.
- Finger PT. Radiation therapy for choroidal melanoma. *Surv Ophthalmol* 1997 42: 215-32.
- Egan KM, Ryan LM, Gragoudas ES. Survival implications of enucleation after definitive radiotherapy for choroidal melanoma. *Arch Ophthalmol* 1998; 116: 366-70.