

Strokovni prispevek/Professional article

MIOM OKROGLE MATERNIČNE VEZI, KI PONAREJA KLINIČNO SLIKO DIMELJSKE KILE – KLINIČNI PRIMER

MYOMA OF THE ROUND LIGAMENT MIMICKING THE CLINICAL APPEARANCE OF THE INGUINAL HERNIA – A CASE REPORT

Aleš Pišek, Hatije Ismaili

Ginekološko-porodniški oddelek, Splošna bolnišnica Novo mesto, Šmihelska 1, 8000 Novo mesto

Prispelo 2004-05-22, sprejeto 2004-07-22; ZDRAV VESTN 2004; 73: 911-4

Ključne besede: leiomyoma; ligamenti; inguinalna hernia; klinični primer

Key words: leiomyoma; ligaments; inguinal hernia; case report

Izvleček – Izhodišča. Miomi so najpogostejši ginekološki tumorji. Pojavljati se začnejo v puberteti, najpogostejši pa so pri ženskah med 35. in 50. letom, ko jih najdemo v 15–20%. V menopavzi so redki. Največkrat jih najdemo v maternici, lahko pa se pojavijo tudi v jajcevodih, jajčnikih, okrogli maternični vezi, širokih materničnih vezeh, križničnih vezeh maternice, nožnici in celo sečnici. Večina avtorjev meni, da so vzroki za nastanek miomov številni in raznoliki, a ne popolnoma jasno dokazani. Strinjajo pa se, da se najpogosteje pojavijo v rodnem obdobju, ko je raven hormonov jajčnika visoka, in se zmanjšajo v pomenopavznem obdobju. Prav tako se strinjajo, da se miomi pogosteje pojavijo pri nerodkah, debelih ženskah, ženskah, katerih sorodnice imajo miome, in črnkah.

Abstract – Background. Myomas are the most frequent gynecological tumors. They first occur during puberty; however, they are most frequent among aged between 35 and 50. In this age group their incidence is 15–20%. They are rare after menopause. The majority of myomas arise in the uterus, but they may arise from other extrauterine sites such as the fallopian tubes, ovaries, round ligament, ligamentum latum, sacrouterine ligament, vagina and even the urethra. Most authors agree that there are numerous causes for the occurrence of myomas; however, they have not yet been clearly proven. They however agree that the myomas appear most frequently in the reproductive age, when the ovarian hormone levels are high and they diminish after menopause. They equally agree that the risk factors for the clinically significant myomas are nulliparity, obesity, a positive family history of myomas and African racial origin.

Bolniki in metode. Opisujemo primer 43-letne bolnice, ki jo je izbrani ginekolog poslal na operativni poseg zaradi klinično in UZ ugotovljenega solidnega tumorja velikosti novorojenčkove glavičice, ki je ležal desno ob uterusu. Bolnica je sicer že štiri leta opazovala desnostransko dimeljsko kilo, ki je bila reponibilna in velika za žensko pest. Bolnico smo operirali in odstranili 22×6×7 cm velik tumor, ki je pripadal desni okrogli maternični vezi in je s polovico velikosti segal v dimeljski kanal. Ko smo tumor odstranili, se je notranja odprtina dimeljskega kanala spontano zaprla, zato kirurška oskrba ni bila potrebna. Histološka preiskava tumorja je pokazala, da gre za leiomiom.

Patients and methods. A 43-year-old patient was referred to our institution for operative treatment by her personal gynaecologist who clinically and sonographically verified a solid tumor situated to the right side of the uterus. The size of the tumor was that of a newborn's head. The patient, however, had been observing a reponible inguinal hernia the size of a female fist for a period of four years. A solid tumor (22×6×7 cm) arising from the right round ligament, was removed during surgery. Half of its size was situated in the inguinal canal thus mimicking the clinical appearance of the inguinal hernia. After the tumor was removed the inner door of the inguinal canal closed by itself, no surgical repair was necessary. On histological examination the tumor was classified as a leiomyoma.

Zaključki. Čeprav so miomi okrogle maternične vezi najpogostejši tumorji te vezi, so med tumorji rodil zelo redki. Opisani primer izstopa zaradi nenavadne lege tumorja, ki je ležal delno v trebušni votlini, delno pa v dimeljskem kanalu ter tako ustvaril klinično sliko dimeljske kile.

Conclusions. Although the leiomyoma of the round ligament is the most frequent tumor of that region it is a rare gynecological tumor. The described case is especially interesting due to the unusual position of the tumor. It was situated partly intraabdominally and partly inside the inguinal canal, thus mimicking the clinical appearance of the inguinal hernia.

Uvod

Tumorjev ženskih spolnih organov pogosto zaradi njihovega neznačilnega videza in lege kljub modernim preiskovalnim metodam in mnogim izkušnjam ne moremo natančno opredeliti glede na izvor in vrsto.

V prispevku opisujemo potek zdravljenja bolnice, pri kateri smo odstranili 22×6×7 cm velik miom, ki je bil del desne okrogle maternične vezi in je ponarejal videz indirektno dimeljske kile.

Miomi so najpogostejši ginekološki tumorji. Pojavljati se začnejo v puberteti, najpogostejši pa so pri ženskah med 35. in 50. letom, ko najdemo klinično ugotovljive miome pri 15–20% žensk. Pri študijah, v katerih so histološko pregledovali maternice žensk pri obdukcijah, pa so miome našli pri 50% žensk. V menopavzi so redki (1).

Največkrat jih najdemo v maternici, lahko pa se pojavijo tudi v jajcevodih (2), jajčnikih (3), okrogli maternični vezi (4), širokih materničnih vezeh, križničnih vezeh maternice, nožnici (5) in celo sečnici.

Večina avtorjev meni, da so vzroki za nastanek miomov številni in raznoliki, a ne popolnoma jasno dokazani. Strinjajo pa se, da se najpogosteje pojavijo v rodnem obdobju, ko je raven spolnih hormonov jajčnika visoka, in se zmanjšajo v pomenopavznem obdobju. Prav tako se strinjajo, da se miomi pogosteje pojavijo pri nerodkah, debelih ženskah, ženskah, katerih sorodnice imajo miome, in črnkah (6).

Literatura opisuje, da je možnost maligne transformacije leiomyoma v leiomyosarkom okoli 0,5%. Novejše raziskave pa dokazujejo, da je pojav leiomyosarkoma in miomov pri isti ženski verjetno naključno sovpadanje, maligna transformacija leiomyoma pa je malo verjetna. To podpirajo tudi rezultati citogenetskih preiskav (6).

Okrogla maternična vez poteka od maternice skozi dimeljski kanal in se konča v predelu mons pubisa in velikih sramnih ust. Embriološko sta ženski ekvivalent gubernaculum testisa. Sestavljen je pretežno iz gladkega mišičja in vezivnega tkiva (7).

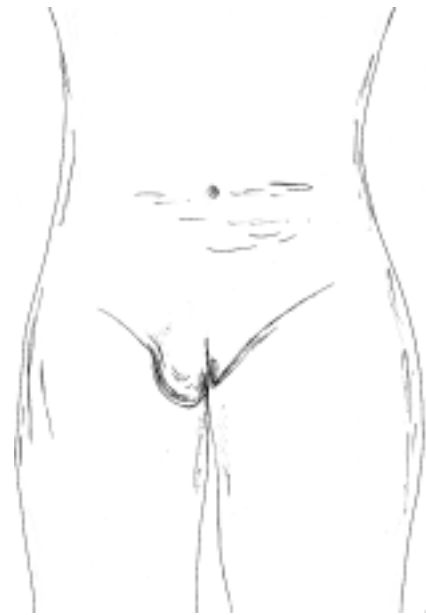Tumorji okrogle maternične vezi so redki, med njimi pa so najpogostejši miomi, ki jim sledijo endometriomi in mezotelijske ciste (4, 8, 9). V povprečju so sorazmerno majhni, okoli 3×5 cm, več kot dve tretjini pa se jih pojavi na ekstrapertonealnem delu okrogle maternične vezi pogosteje na desni strani (4). Običajno bolnice nimajo subjektivnih težav (4). Tudi naša bolnica subjektivno ni imela nobenih težav, razen blagega občutka tiščanja v spodnjem delu trebuha in minimalnega neugodja zaradi izbokline v desnih dimljah, zato je odlašala z odločitvijo za operativni poseg. Nanj je pristala šele takrat, ko ji je ginekolog to izrecno priporočil zaradi hitre rasti tumorja in možnosti, da bi tumor pripadal jajčniku.

Opis primera

Bolnica je na preglede hodila dokaj redno, osebne ginekologa je obiskala 1995, 1997, 1998 in 2000. 1995 ni našel nobenih posebnosti. 1997 je opazil za jajce veliko dimeljsko kilo in bolnici predlagal operativno zdravljenje. Sprememb v statusu notranjih rodil ni opisal. Za operacijo pa se bolnica ni odločila. Februarja 2000 je bolnico napotil v bolnišnico zaradi abscesa Bartolinijeve žleze desno. Ob sprejemu je ginekolog opisal za gosje jajce veliko premakljivo in občutljivo tvorbo v desni veliki sramni ustni, patoloških sprememb v predelu notranjih rodil pa ni našel. Prvikrat je tipen tumor premera šest cm desno ob maternici opisal osebni ginekolog pri kontrolnem pregledu oktobra 2000. Bolnica pa se je za operacijo zaradi rasti tumorja odločila šele jeseni 2001. Kliničnih težav ni imela, opazila je le, da je dimeljska kila čedalje večja.

Ob sprejemu na kirurško zdravljenje so pri bolnici potrdili tumor premera šest cm, ki je ležal desno ob maternici in je v letu dni zrasel do premera 10 cm. UZ (ultrazvočno) je bil tumor ostro omejen, solidnega, homogenega videza. Sklepal je, da bi lahko šlo za tumor jajčnika.

Pri predoperativnem pregledu smo pri bolnici našli na mestu, tipičnem za indirektno dimeljsko kilo desno, mehkejšo tvorbo, ki jo je bilo moč potisniti nazaj v trebušno votlino, velikosti ženske pesti. V ginekološkem statusu pa trši, gladek tumor premera vsaj 10 cm desno ob maternici, ki je ležal ločeno od maternice in nekoliko pred njo. Ocenili smo, da bi lahko ležal tudi ekstrapertonealno.



Sl. 1. Videz zunanega spolovila bolnice pred operacijo.

Figure 1. The appearance of the outer genital of the patient before operation.

Opravili smo tudi UZ pregled. Maternica je bila normalne velikosti in videza, maternična sluznica je bila tanka in homogena ob uporabi OHK (oralne hormonske kontracepcije). Levi ovarij je bil homogen, velikosti 28×15 mm, desno ob maternici pa smo našli ostro omejen tumor solidnega videza, velikost smo ocenili na 95×85 mm. Ob tumorju smo zasledili manjšo cistično formacijo 20×40 mm. UZ videz tumorja smo ocenili kot podoben miomu. Desnega jajčnika pa nismo mogli jasno opredeliti.

Glede na napotno diagnozo in hitro rast tumorja smo opravili poleg običajnih predoperativnih preiskav tudi kontrolo tumorskih označevalcev Ca 125, ki je bil 11,31. Vsi izvidi predoperativnih preiskav so bili v mejah normale.

Odločili smo se za operativni poseg skozi laparotomijo in se dogovorili za pomoč kirurgov pri morebitni operaciji dimeljske kile.

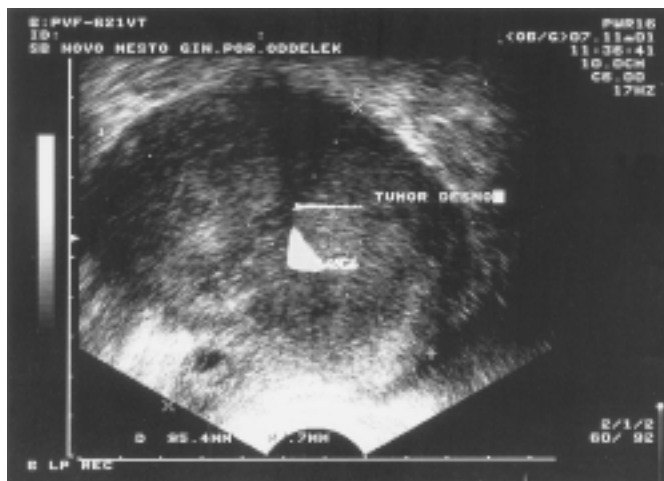
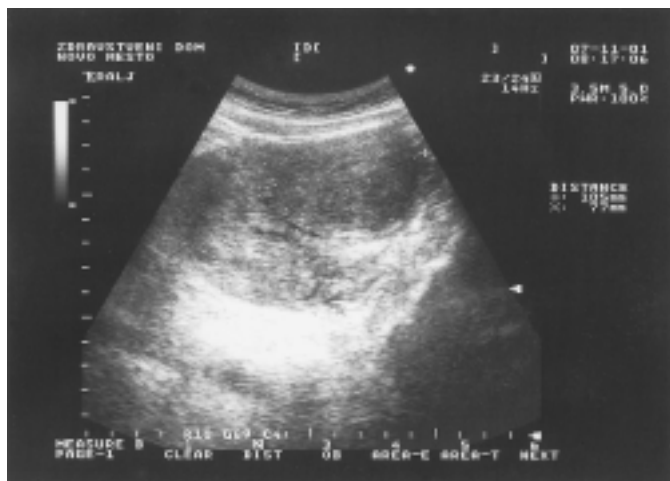29. novembra 2001 smo bolnico operirali. Našli smo tumor valjaste oblike velikosti 22×6×7 cm, ki je ležal ekstrapertonealno desno ob maternici in je pripadal okrogli maternični vezi. Del tumorja je skozi notranjo odprtino dimeljskega kanala segal do velike sramne ustne in tako ponarenil klinični videz indirektno dimeljske kile.

Tumor smo z lahkoto izluščili iz ležišča. V okolico ni vraščal, bil je ostro omejen, nekoliko mehkejši. Imel je obliko pečene ure in je meril 22×6×7 cm. Potem ko smo tumor odstranili, se je notranja odprtina dimeljskega kanala spontano zaprla. Kirurg je ocenil, da korekcija ni potrebna.

Krn okrogle maternične vezi smo podvezali, operacijsko polje pa peritonizirali. Natančno smo pregledali še preostale organe v trebušni votlini. Maternica je bila normalno velika v AVF (v anteverziji-fleksiji), oboji maternični priveski prosti, brez zarastlin, jajčnika razbrzdana. Trebušna votlina je bila prosta, brez zarastlin, jetra, želodec in črevesje brez vidnih in tipnih patoloških sprememb.

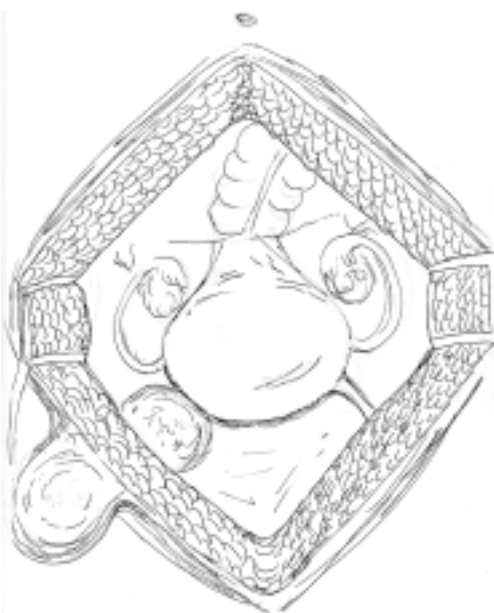Po operaciji je bolnica okrevala brez zapletov in smo jo osmi dan po operaciji odpustili v domačo oskrbo.

S patohistološkim pregledom so ugotovili, da gre za tumor, zgrajen iz gladkih mišičnih vlaken in vretenastih vezivnih celic normalnega videza – leiomyom.



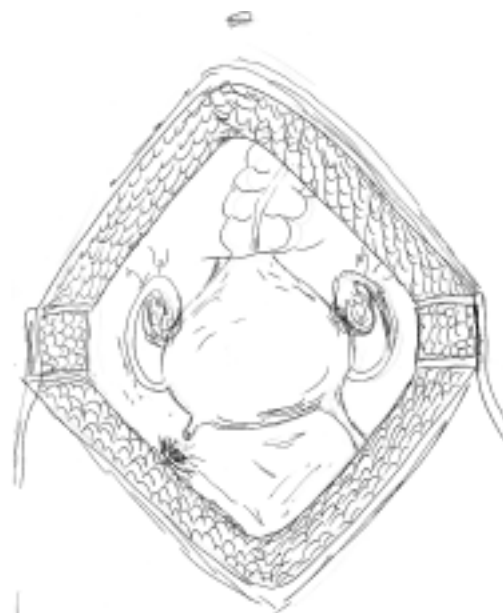Sl. 2. Ultrazvočni videz tumorja.

Figure 2. US appearance of the tumor.



Sl. 3. Videz operativnega polja med operacijo.

Figure 3. The appearance of the operative field during operation.



Sl. 4. Videz operativnega polja po odstranitvi tumorja.

Figure 4. The appearance of the operative field after removal of the tumor.

Razpravljanje

Glede na podatke iz medicinske dokumentacije lahko sklepamo, da je pri bolnici v dimeljskem delu desne okrogle maternične vezi vzniknil miom, ki je zaradi svoje lege ponaredil klinično sliko indirektno dimeljske kile. Zaradi rasti je miom skozi notranjo odprtino dimeljskega kanala prodrl v ekstraperitonealni prostor in tako ustvaril klinično sliko adneksnega tumorja. Podoben primer je opisal Chhabra 2001 (10).

Do zmotne ocene, da gre za večjo dimeljsko kilo in tumor materničnih priveskov, je prišlo zaradi neznačilne konsistence tumorja, ki je bil sorazmerno mehak in ni vraščal v okolico, zato je bil izjemno premakljiv. Tumor je bilo namreč iz dimeljskega predela moč v celoti potisniti nazaj v trebušno votlino. Prav tako je izjemna tudi njegova velikost, čeprav so tumorje okrogle maternične vezi podobne velikosti opisali celo pri pomenopavznih bolnicah, pri katerih so že poprej

odstranili maternico (11). Kljub temu smo na osnovi klinične slike in UZ preiskav pravilno ocenili, da bi lahko šlo za ekstraperitonealni tumor s strukturo mioma. Z UZ preiskavo nismo mogli zanesljivo izključiti možnosti, da gre za tumor jajcnika, saj desnega jajcnika nismo mogli jasno prikazati.

Sklepamo, da bi z UZ preiskavo dimeljskega predela verjetno ugotovili, da ne gre za pravo dimeljsko kilo, prav tako pa bi CT-preiskava najverjetneje pokazala nenavadno lego tumorja in nam omogočila natančnejšo diferencialno diagnostiko. Warshauer opisuje primer mioma okrogle maternične vezi pri bolnici, pri kateri je bila poprej odstranjena maternica, velikosti 3×2 cm, ki so ga opredelili s CT. Avtor pove, da so dokončno diagnozo kljub temu potrdili šele po operaciji, ker je bil CT izgled tumorja sicer tipičen za miome, vendar bi lahko šlo tudi za rakave zasevke. Prav tako niso mogli izključiti možnosti, da gre tudi za dimeljsko kilo (12). Avtor pove, da v literaturi dotlej še nihče ni opisal CT diagnostike mioma okrogle maternične vezi.

Glede na velikost tumorja in njegovo homogeno, solidno strukturo se za poizkus endoskopske operacije nismo odločili. Pričakovali pa smo tudi, da bo potrebna operacija dimeljske kile.

Patohistološki izvid, leiomyom brez kakršnih koli histoloških atipij, je glede na starost bolnice pričakovan. Sprememb na maternici nismo našli, čeprav v literaturi najdemo podatek, da ima polovica žensk, ki imajo miome okrogle maternične vezi, tudi miome na maternici (4).

Zaključki

Čeprav so miomi okrogle maternične vezi najpogostejši tumorji te vezi, so med tumorji rodil zelo redki. Vzniknejo lahko tako na dimeljskem kot na trebušnem delu te vezi ter dosežejo precejšnjo velikost. Glede na anatomske potek te vezi lahko ponaredijo klinično sliko indirektno dimeljske kile ali pa tumorja materničnih priveskov.

Literatura

1. Berek JS ed. *Novak's Gynecology*. Baltimore: Williams & Williams, 1995: 359–61.
2. Roberts CL, Marschall HK. Fibromyoma of the fallopian tube. *Am J Obstet Gynecol* 1961; 82: 364–4.
3. Fallahzadeh H, Dockerty MB, Lee RA. Leiomyoma of the ovary. *Am J Obstet Gynecol* 1972; 112: 394–4.
4. Breen JL, Neubecker RD. Tumors of the round ligament. A review of the literature and report of 25 cases. *Obstet Gynecol* 1962; 19: 771–80.
5. Tiwari OP, Gupta A, Gupta M. Leiomyoma of the vagina. *The Indian Journal of Radiology and Imaging*. 1999; 9(3). <http://www.ijri.org/archives/19990903/index.html>
6. Campbell S ed. *Gynecology by ten teachers*. 17th ed. London: Arnold, 2000: 116–7.
7. Williams PL, Warwick R, Dyson M, Bannister LH eds. *Grey's Anatomy*. 37th ed. New York: Churchill Livingstone, 1989.
8. Candiani GB, Vercellini P, Fedele L, Vendola N, Carinelli S, Scaglione V. Inguinal endometriosis: pathogenic and clinical implications. *Obstet Gynecol* 1991; 78: 191–4.
9. Harper GB Jr, Awbrey BJ, Thomas CG Jr, Askin FB. Mesothelial cysts of the round ligament simulating inguinal hernia. Report of four cases and a review of the literature. *Am J Surg* 1986; 151: 515–7.
10. Chhabra, Bala N. Huge leiomyoma of round ligament. *The Antiseptic* 2001; 98(4): 141–1.
11. Losch A, Haider-Angeler MG, Kainz C, Breitenacker G, Lahodny J. Leiomyoma of the round ligament in a postmenopausal woman. *Maturitas* 1999; 31(2): 133–5.
12. Warshauer DM, Mandel SR. Leiomyoma of the extraperitoneal round ligament: CT demonstration. *Clinical Imaging* 1999; 23: 375–6.