

# Pomen endoskopskega ultrazvoka v diagnostiki endometrioze črevesa

Rectal endoscopic ultrasound for the diagnostics of bowel endometriosis

David Drobne,<sup>1</sup> Martina Ribič-Pucelj,<sup>2</sup> Srečko Štepec,<sup>1</sup> Zdravko Tošović,<sup>3</sup> Andrej Gruden,<sup>1</sup> Manfred Mervic,<sup>1</sup> Franc Jelenc<sup>4</sup>

<sup>1</sup> Klinični oddelek za gastroenterologijo, Univerzitetni klinični center Ljubljana, Japljeva 2, Ljubljana

<sup>2</sup> Ginekološka klinika, Univerzitetni klinični center Ljubljana, Štajmerjeva ulica 3, 1000 Ljubljana

<sup>3</sup> Diagnostični center Bled, Pod skalco 4, 4260 Bled

<sup>4</sup> Klinični oddelek za abdominalno kirurgijo, Univerzitetni klinični center Ljubljana, Zaloška cesta 2, Ljubljana

## Korespondenca/ Correspondence:

David Drobne,  
e: david.drobne@kclj.si

## Ključne besede:

globoka endometrijoza; rektalni endoskopski ultrazvok; endometrijoza črevesa

## Key words:

deep endometriosis; rectal endoscopic ultrasound; bowel endometriosis

## Citirajte kot/Cite as:

Zdrav Vestn 2014;  
83: 857–64

Prispelo: 23. dec. 2013,  
Sprejeto: 11. avg. 2014

## Izvleček

**Izhodišča:** Globoka infiltrativna endometrijoza (GIE) prizadene rektosigmo pri tretjini bolnic. V teh primerih je potrebna kirurška odstranitev vseh globokih sprememb, največkrat resekcija prizadetega dela črevesa. Namen študije je bil določiti občutljivost, specifičnost, pozitivno in negativno napovedno vrednost ter točnost rektalnega endoskopskega ultrazvoka (REUZ) za oceno prizadetosti črevesa pri bolnicah z GIE pred operacijo.

**Metode:** V retrospektivno študijo smo vključili 72 bolnic, ki so bile med letoma 2004 in 2010 operirane na Ginekološki kliniki v Ljubljani zaradi GIE in so opravile REUZ pred operacijo. Rezultate REUZ smo primerjali z najdbami med operacijo in v primeru resekcije črevesa tudi s patohistološkim pregledom reseciranega tkiva.

**Rezultati:** Pri 29/72 (40 %) bolnic je bila ob operaciji ugotovljena prizadetost črevesa z GIE. Resekcija črevesa je bila napravljena pri 23 bolnicah; v vseh primerih je patohistološki pregled potrdil endometrijozo v resektatu. REUZ je pravilno potrdil oziroma izključil endometrijozo pri 60/72 (83 %) bolnic, pri eni bolnici (1,4 %) je bil lažno pozitiven, pri 11 bolnicah (15 %) pa je bil REUZ lažno negativen. Občutljivost REUZ je bila 62 %, specifičnost pa 98 %. Koeficient ujemanja Kapa med REUZ in operacijo je bil 0,63.

**Zaključki:** REUZ je smiselna preiskava za oceno prizadetosti črevesa pred operacijo, saj pravilno potrdi oziroma izključuje endometrijozo pri približno 80 % bolnic. Izjemno visoka je zanesljivost pozitivnega rezultata REUZ (specifičnost 98 %), pri negativnem rezultatu REUZ pa moramo upoštevati omejeno občutljivost preiskave (62 %), saj bo REUZ lažno negativen pri približno tretjini bolnic. Pri bolnicah s sumom na endometrijozo črevesa in z negativnim izvidom REUZ zato svetujemo dodatne diagnostične metode za oceno prizadetosti črevesa pred operacijo.

## Abstract

**Background:** Deep infiltrating endometriosis (DIE) affects rectosigmoid in up to one third of patients. In these cases bowel resection with end-to-end anastomosis is indicated. Our aim was to determine sensitivity, specificity, positive and negative predictive value and accuracy of rectal endoscopic ultrasound (REUS) for preoperative assessment of bowel in patients with DIE.

**Methods:** In this retrospective study we included 72 patients who underwent surgery for DIE between 2004 and 2010 in University Medical Centre Ljubljana, Slovenia and had REUS preoperatively. REUS findings were compared with intraoperative findings and in case of bowel resection also with pathohistological findings.

**Results:** Bowel infiltration was found in 29/72 (40 %) of patients during surgery. Bowel resection was performed in 23 patients—in all cases pathohistological examination confirmed endometriosis. REUS correctly confirmed or excluded endometriosis in 60/72 (83 %) of patients, in one patient (1,4 %) it was false positive and in 11 patients (15 %) it was false negative. Sensitivity and specificity of REUS were 62 % and 98 %, respectively. Coefficient Kappa between REUS and surgery was 0,63.

**Conclusions:** REUS should be used during preoperative workup of patients with DIE as it can accurately diagnose bowel lesions in approximately 80 % of patients. The positive result of REUS is very reliable (specificity 98 %), however, negative result should be interpreted with caution due to limited sensitivity (62 %) of the examination. Indeed, REUS is false negative in approximately one third of patients. Therefore, additional preoperative examinations should be performed in case of negative result of REUS when bowel endometriosis is suspected.

## Uvod

Leta 1921 je Sampson prvič uporabil izraz endometrioza, s čimer je opisal prisotnost endometrijskih žlez in strome zunaj maternične votline, torej ektopičnega endometrija. Endometrioza je ena najpogostejših boleznih žensk v reproduktivnem obdobju; ocenjujejo, da je bolezen prisotna pri 10–15 % žensk,<sup>1</sup> zlasti pogosta je pri neplodnih bolnicah (20–40 %) in pri bolnicah s kronično medenično bolečino (10–70 %).<sup>2</sup> Danes je sprejeta delitev endometrioze na peritonealno endometriozo, endometriozo jajčnika in globoko infiltrativno endometriozo (GIE). O globoki infiltrativni endometriji govorimo, kadar endometriotične spremembe vraščajo 5 milimetrov ali več v retroperitonealni prostor. Med GIE spada tudi endometrioza črevesa, ki prizadene črevo pri 3–37 % bolnic z globoko endometriozo. Endometrioza črevesa prizadene danko in sigmoidno črevo (65 %), samo sigmoidno črevo (20 %), cekum in slepič (10 %) ter ileum (5 %).<sup>3</sup> Simptomi endometrioze črevesa so odvisni od umeščenosti, razširjenosti in aktivnosti sprememb. Te so lahko zelo majhne, laparoskopsko komaj vidne, in ne povzročajo težav, ali pa se kažejo kot tumorska formacija, ki infiltrira vse plasti črevesne stene in povzroča stenozo črevesa. Endometrioza črevesa se lahko kaže še s proktoragijo v času menstruacije, z bolečimi defekacijami, s prisotnostjo krvi in sluzi v blatu, z izmenjavanjem zaprtja in driske, s flatulenco, s subileusom in v končni fazi še z ileusom.<sup>3</sup> Medikamentno zdravljenje globoke endometrioze praviloma ni učinkovito<sup>4</sup>, zato je zaenkrat izbirni način zdravljenja endometrioze črevesa kirurški.<sup>5,6</sup> Kadar je prizadeta le seroza črevesa, se endometriotične spremembe odstranijo, ne da bi pri tem odprli svetlino črevesa (postrganje, *angl.* shaving). Kadar endometrioza prizadene tudi ostale plasti črevesne stene, je potrebna bodisi diskoidna resekcija dela črevesa (manjši nodusi) bodisi resekcija črevesa z anastomozo konec s koncem. Danes se resekcije črevesa izvajajo skoraj izključno laparoskopsko, čeprav je v določenih primerih še vedno upravičen pristop z laparotomijo.<sup>7–9</sup>

Več kot polovico endometrioze črevesa predstavlja endometrioza danke in sigmoi-

dnega črevesa.<sup>3</sup> Za kirurško ekipo in bolnico je pomembno, da s pomočjo preiskav pred posegom, ugotovimo morebitno prizadetost danke in sigmoidnega črevesa, ki največkrat zahteva resekcijo črevesa. Bolnico moramo pred operacijo seznaniti o možnosti resekcije črevesa, možnostjo začasne stome in popustitve anastomoze, ki prav tako zahteva začasno razbremenilno stomo. Ker trenutno ne obstaja zanesljiva diagnostična metoda za oceno prizadetosti danke in sigmoidnega črevesa, se razširjenost bolezni na črevo pogosto izkaže šele pri laparoskopiji. Čeprav lahko pri vaginalnem in rektalnem pregledu posumimo na endometriozo črevesa, je občutljivost takega pregleda majhna in ne presega 34 %.<sup>10</sup> Infiltracija črevesa z endometriotičnimi lezijami se začne na serozi črevesa in se nato širi preko mišične plasti proti sluznici, ki pa jo le izjemoma prebije; zato je občutljivost kolonoskopije zelo majhna.<sup>11</sup> Majhna je tudi občutljivost dvojno kontrastne preiskave v zgodnejših stadijih bolezni,<sup>12</sup> računalniške tomografije (CT) in jedrske magnetne resonance (MRI);<sup>13–16</sup> poleg tega pa je učna krivulja pri slednjih dveh preiskavah dolga, dodaten zadržek pri CT preiskavi pa je sevanje. Transvaginalni ultrazvok (TVUZ), ki se vedno bolj uveljavlja, je dobra diagnostična metoda za oceno razširjenosti bolezni na danko, vendar pa ne pokaže oddaljenosti endometriotične infiltracije črevesa od roba analnega kanala, kar je za kirurga zelo pomemben podatek, in ne prikaže sprememb, ki so v črevesni steni nad ravnijo rektovaginalnega pretina.<sup>10</sup>

V zadnjih letih poročajo o visoki diagnostični vrednosti rektalnega endoskopskega ultrazvoka (REUZ) za oceno prizadetosti danke in sigmoidnega črevesa.<sup>17–22</sup> Namen naše retrospektivne študije je bil določiti občutljivost, specifičnost, pozitivno in negativno napovedno vrednost REUZ za diagnosticiranje endometrioze danke in sigmoidnega črevesa.

## Metode

Retrospektivno smo zbrali podatke o 72 bolnicah, ki so bile laparoskopsko operirane

**Tabela 1:** Značilnosti bolnic.

Število bolnic	72
Razpon starosti	21–55 let
Povprečna starost	31 let
Mediana starosti	31,8 let
Nulipare	45 (63 %)
Dismenoreja	67 (93 %)
Disparevnija	56 (78 %)
Kronična medenična bolečina	63 (88 %)
Črevesne težave	51 (71 %)

\* Črevesne težave: tenezmi, izmenjevanje zaprtosti in driske, kri na blatu.

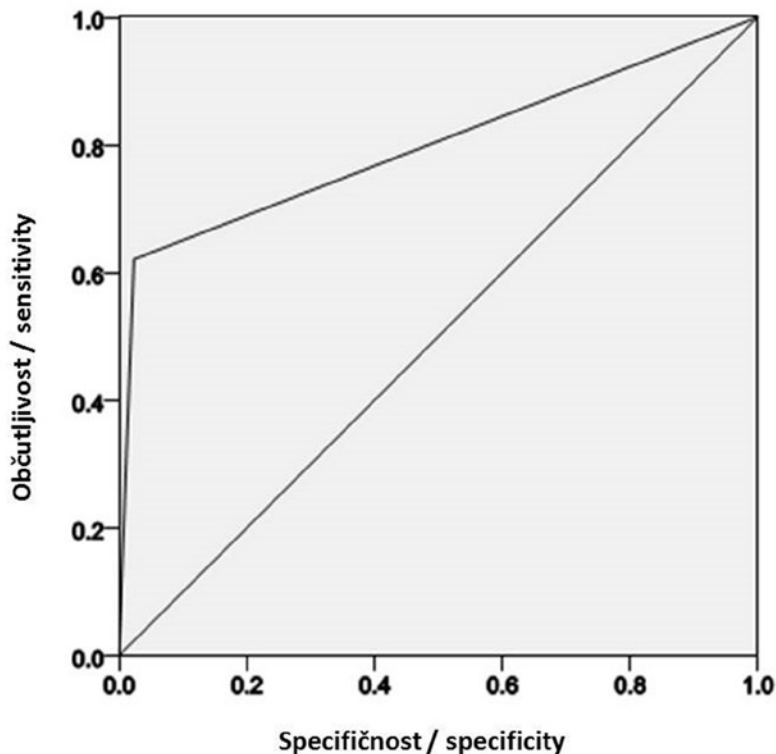
zaradi endometroze na Ginekološki kliniki v Ljubljani od leta 2004 do leta 2010, in so že imele kot del diagnosticiranja pred operacijo opravljen REUZ. REUZ je bil narejen pri bolnicah s simptomi GIE (dismenoreja, disparevnija, kronična medenična bolečina) ali pa, kadar smo ob kliničnem pregledu našli spremembe v rektovaginalnem septumu. Demografski podatki o bolnicah, vključenih v študijo, so zbrani v Tabeli 1. 28 bolnic je imelo opravljen REUZ na Kliničnem oddelku za gastroenterologijo Univerzitetnega kliničnega centra v Ljubljani (KOGÉ), 44 bolnic pa v Diagnostičnem centru Bled (DCB). Na KOGÉ so preiskavo opravljali trije različni zdravniki, v DCB pa samo en zdravnik. Po pripravi črevesa s svečkami (bisakodil) je zdravnik uvedel endoultrazvočni aparat v danko in začetni del sigme. Preiskava je trajala od 15–30 minut. Endoskopist je natančno pregledal in opisal črevesno steno in sosednje strukture (Douglasov prostor, rektovaginalni pretin). Na ta način je prikazal različne sloje črevesne stene. Opisal je morebitno prisotnost endometriotičnih sprememb v okolici črevesja in njihov odnos do črevesne stene. V izvidu REUZ pregleda je bilo podano mnenje glede prisotnosti en-

dometriotičnih sprememb v črevesni steni. V primeru, ko je REUZ pokazal spremembe v črevesni steni, smo to šteli kot pozitivni rezultat REUZ preiskave; kadar REUZ ni prikazal endometriotičnih sprememb v črevesni steni, pa smo to šteli kot negativni rezultat REUZ. V endoskopskem centru KOGÉ je bil endoskopski ultrazvočni pregled opravljen z endoultrazvočnim aparatom Olympus Exera EU-M60, ki ima ultrazvočno sondo 7,5 Mhz. V endoskopskem centru DCB je bil REUZ opravljen z endoultrazvočnim aparatom Olympus GIF-UM 160, ki ima ultrazvočno sondo 5 Mhz. V obeh centrih je lahko endoskopist po potrebi med preiskavo povišal frekvenco sonde do 12 Mhz. Laparoskopija je bila narejena v splošni endotrahealni anesteziji s 4 vbodi in endoskopsko opremo STORZ (Karl Storz GmbH, Tuttlingen, Nemčija). Pri laparoskopiji je bil najprej narejen natančen pregled zgornjega dela trebušne votline, tankega črevesa, slepiča in cekuma, sledil je pregled male medenice. V maternico je bil vstavljen manipulator za maternico, ki omogoča premikanje maternice ter prikaz in sproščanje rektovaginalnega pretina, kjer se običajno začne GIE. Po oceni oblike in obsežnosti endometrioze je bila opravljena kirurška odstranitev vseh sprememb. Po vzpostavitvi normalnih anatomskih odnosov s sprostitvijo danke in sigme je bila s pregledom in palpacijo ocenjena obsežnost prizadetosti danke in sigme (velikost nodusov). Resekcija je bila narejena pri simptomatskih bolnicah z nodusom, večjim od 1 cm, ki je zajemal tudi muskularis, ali pa je šlo za več nodusov. Pri laparoskopiji so bili nodusi vidni kot čvrste tvorbe, ki so bile vgreznjene v črevo, medtem ko pri površnih spremembah resekcije niso naredili.

Abdominalni kirurg je naredil laparoskopsko asistirano sprednjo nizko resekcijo danke z anastomozo konec s koncem s pomočjo linearnega in cirkularnega staplerja. Rezultate REUZ smo nato primerjali z ugotovitvami pri laparoskopiji. Pri 23 bolnicah so zaradi prizadetosti danke in/ali sigme med operacijo endometrioze naredili tudi laparoskopsko resekcijo prizadetega dela črevesa. Laparoskopija in patohistološki izvid reseciranega tkiva so predstavljali zlati standard za oceno prizadetosti danke in si-

**Tabela 2:** Primerjava rezultatov REUZ in operacije za vse bolnice (KOGÉ in DCB).

KOGÉ + DC BLED = 72 bolnic	Pozitiven izvid operacije	Negativen izvid operacije
Pozitiven izvid REUZ	18	1
Negativen izvid REUZ	11	42



**Slika 1:** ROC krivulja za potrditev/izključitev endometriozе črevesa s pomočjo REUZ  
\* Površina pod krivuljo 80 % (95 % interval zaupanja: 68 % do 92 %,  $p=0,001$ )

gmoidnega črevesa z endometriozo. Rezultate REUZ smo torej primerjali z izvidom laparoskopije in v primerih, ko je bila napravljena tudi resekcija črevesa, tudi s patohistološkim izvidom resecirane črevesa. Izračunali smo občutljivost, specifičnost, pozitivno in negativno napovedno vrednost ter natančnost REUZ za oceno prizadetosti črevesne stene z endometriozo. Natančnost REUZ med obema centroma smo primerjali s testom Hi-kvadrat. 95-odstotne intervale zaupanja za občutljivost, specifičnost, pozitivno in negativno napovedno vrednost ter natančnost REUZ smo izračunali po Waldovi metodi.<sup>23</sup> Ujemanje REUZ in najdb

pri operaciji smo ocenili s koeficientom ujemanja Kapa. Izračunali smo krivuljo karakteristike sprejemnika (krivulja ROC, *angl.* Receiver Operating Characteristics) in s tem grafično prikazali uporabnost REUZ za oceno prizadetosti črevesa z endometriozo. Statistično analizo smo opravili s pomočjo programskega paketa SPSS 17.0. V naši retrospektivni študiji smo analizirali kohorto bolnic, ki so jim opravili REUZ v sklopu diagnostičnih postopkov pred operacijo, zato dovoljenje etične komisije ni bilo potrebno.

## Rezultati

Kirurg je ob laparoskopiji pri 29/72 (40 %) bolnic ocenil, da endometriozа infiltrira tudi črevesno steno danke in sigmoidnega črevesa. Pri 23 od 29 bolnic s prizadetostjo danke in sigmoidnega črevesa je bila opravljena laparoskopsko asistirana resekcija prizadetega dela danke in sigmoidnega črevesa. Resecirano tkivo je bilo poslano na patohistološki pregled, ki je pri vseh 23 bolnicah potrdil prisotnost endometriotičnih sprememb v črevesni steni. Zajemale so najmanj eno tretjino muskularisa, pri 4 bolnicah pa tudi submukozo. Vse patohistološke preglede je opravila ena oseba. Pri ostalih šestih bolnicah resekcija prizadetega dela danke in sigmoidnega črevesa ni bila opravljena, saj bolnice na resekcijo ob takratni operaciji (še) niso pristale. Pri 43/72 (60 %) bolnic je laparoskopija izključila prizadetost danke in sigmoidnega črevesa; pri teh bolnicah je bilo opravljeno le zdravljenje peritonealnih sprememb in endometriozе jajčnika. Vse bolnice, ki so bile operirane, so imele pred

**Tabela 3:** Občutljivost, specifičnost, pozitivna in negativna napovedna vrednost ter točnost REUZ za ugotavljanje prizadetosti črevesne stene danke in sigmoidnega črevesa z endometriozo.

REUZ	KOGE (n = 28)	DCB (n = 44)	KOGE + DCB (n = 72)
Občutljivost (%)*	55 (25–82)	67 (41–86)	62 (42–79)
Specifičnost (%)*	100 (77–100)	96 (78–100)	98 (86–99)
Pozitivna napovedna vrednost (%)	100	92	95
Negativna napovedna vrednost (%)	77	81	79
Natančnost (%)	82	84	83

\* Primerjava pravilnosti EUZ med obema centroma ni pokazala statistično značilne razlike (test Hi-kvadrat  $p=0,8$ ). V oklepajih so prikazani 95-odstotni intervale zaupanja.

**Tabela 4:** Koefficienti ujemanja Kapa med REUZ in laparoskopijo.

Endoultrazvočni center	Koefficient Kapa
KOGE	0,59
DC Bled	0,66
Skupaj	0,63

\* KOGE:  $p < 0,001$ , DC Bled:  $p < 0,001$  (Kappa statistika).

\* Med obema centroma ni statistično značilne razlike (test Hi-kvadrat).

operacijo opravljen REUZ. 28 bolnic je imelo opravljen REUZ na KOGE, 44 bolnic pa v DCB. Skupni rezultati obeh centrov (KOGE in DCB) so podani v Tabeli 2. V Tabeli 3 so prikazani rezultati natančnosti REUZ za KOGE, DCB in oba centra skupaj. Med obema centroma ni bilo statistično značilne razlike. V Tabeli 4 so prikazani koefficienti ujemanja med REUZ in najdbami pri operaciji. Na Sliki 1 je prikazana krivulja ROC za oba centra skupaj.

## Razpravljanje

V retrospektivni študiji 72 bolnic, ki so bile med letoma 2004 in 2010 operirane zaradi GIE, smo ocenili diagnostično vrednost REUZ za oceno razširjenosti endometriozе na danko in sigmoidno črevo; izvid REUZ smo primerjali z najdbami pri laparoskopiji in na ta način določili občutljivost (62 %), specifičnost (98 %), pozitivno napovedno vrednost (95 %) in negativno napovedno vrednost (79 %) ter natančnost (83 %) REUZ.

Zaradi visoke stopnje obolenosti, pogosto prepozna in neustreznega zdravljenja,

zaradi obolenosti, ki jo bolezen povzroča, ter zaradi velikih stroškov zdravljenja, je Evropski parlament endometriozo proglasil za socialno bolezen.<sup>24,25</sup> Poseben izziv v diagnostiki endometriozе pred operacijo predstavlja pravilna ocena prizadetosti danke in sigmoidnega črevesa, saj je v teh primerih za radikalnost posega velikokrat potrebna resekcija prizadetega dela črevesa.

Ker danes ne razpolagamo z idealno diagnostično metodo za oceno prizadetosti danke in sigmoidnega črevesa z endometriozo, opravimo pri bolnicah pred operacijo za oceno prizadetosti črevesa eno od ustaljenih preiskav ali kombinacijo dveh preiskav. Dvojno kontrastna preiskava ima občutljivost od 54–85 %, CT okoli 45 %, MRI pa od 30–75 %; poleg tega je učna krivulja pri obeh preiskavah dolga. TVUZ, ki se vedno bolj uveljavlja, je v rokah izkušenega ginekologa dobra diagnostična metoda za oceno razširjenosti bolezn na danko (poročajo o občutljivosti 62 % za spremembe v submukozi in celo 98 % za spremembe v sloju muskularis propria),<sup>27</sup> vendar pa preiskava ne pokaže oddaljenosti infiltracije črevesa z endometrijem od roba analnega kanala, kar je za kirurga zelo pomemben podatek, saj je od tega odvisna višina resekcije danke. Poleg tega TVUZ ne prikaže sprememb, ki so v črevesni steni nad ravnijo rektovaginalnega pretina.<sup>10</sup> Zaradi omejene občutljivosti naštetih preiskav za oceno prizadetosti danke in sigmoidnega črevesa se velikokrat šele med operacijo razkrije dejanski obseg bolezn. Zaradi načrtovanja obsega operacije in seznanitve bolnice z obsegom operacije (morebitna resekcija črevesa poveča tvega-

**Tabela 5:** Občutljivost, specifičnost, pozitivna in negativna napovedna vrednost ter natančnost REUZ za ugotavljanje prizadetosti črevesne stene danke in sigmoidnega črevesa z endometriozo.

REUZ	KOGE (n = 28)	DCB (n = 44)	KOGE + DCB (n = 72)
Občutljivost (%)*	55 (25–82)	67 (41–86)	62 (42–79)
Specifičnost (%)*	100 (77–100)	96 (78–100)	98 (86–99)
Pozitivna napovedna vrednost (%)	100	92	95
Negativna napovedna vrednost (%)	77	81	79
Natančnost (%)	82	84	83

\* Primerjava pravilnosti EUZ med obema centroma ni pokazala statistično značilne razlike (test Hi-kvadrat  $p = 0,8$ ). V oklepajih so prikazani 95-odstotni intervali zaupanja.

nja operacije, možnost začasne stome) obstaja velika potreba po visoko občutljivi in visoko specifični preiskavi za oceno prizadetosti danke in sigmoidnega črevesa pred operacijo.

V naši študiji smo s pomočjo REUZ pravilno ugotovili oziroma izključili endometriozo črevesja pri 60 od 72 bolnic, natančnost REUZ v naši študiji je bila torej 83 %, kar je skladno z doslej objavljenimi serijami, ki poročajo o natančnosti preiskave za oceno prizadetosti črevesne stene med 80 % do skoraj 100 %.<sup>18-22,28</sup> Koeficient ujemanja Kapa med REUZ in operacijo je bil 0,63, kar kaže na dobro korelacijo med obema preiskavama.

Občutljivost za odkrivanje endometriotičnih sprememb v črevesni steni danke in sigmoidnega črevesa v naši študiji je bila 62 %, kar je manj kot v doslej objavljenih študijah, ki večinoma navajajo občutljivost nad 90 %.<sup>19-22,28</sup> Po drugi strani pa se je REUZ v naši študiji, podobno kot v doslej objavljenih študijah,<sup>19-22,28</sup> izkazala za visoko specifično preiskavo. Naša študija je bila opravljena v dveh endoultrazvočnih centrih. V obeh centrih so preiskavo opravljali izkušeni zdravniki, v prvem centru smo uporabljali endoultrazvočno sondo 7,5 Mhz, v drugem centru pa endoultrazvočno sondo 5 Mhz. Kljub različnim frekvencama endoultrazvočnih sond in kljub dejstvu, da so preiskavo opravljali različni zdravniki, pa med obema centroma ni bilo statistično značilne razlike v občutljivosti, specifičnosti, pozitivni in negativni napovedni vrednosti REUZ. Nižja občutljivost v naši študiji bi bila lahko posledica več različnih dejavnikov. V naši študiji je imelo 40 % bolnic prizadeto črevo, kar je občutno manj kot v dveh drugih študijah, ko je bilo

črevo prizadeto pri 54 % oz. 68 % bolnic.<sup>18,21</sup> To posredno govori, da so imele bolnice v naši študiji manj napredovalo bolezen in zato manjše endometriotične spremembe, ki jih REUZ verjetno težje zazna. Tudi drugačna priprava naših bolnic na REUZ preiskavo je lahko vzrok za manjšo občutljivost; Delpy in sodelavci<sup>20</sup> (občutljivost REUZ v njihovi kohorti je bila 92 %) so vse endoultrazvočne preiskave opravili v splošni anesteziji, saj so avtorji mnenja, da pritisk REUZ sonde v področju endometriotičnih lezij izzove hudo bolečino in s tem slabše sodelovanje bolnice, kar nato zmanjša občutljivost preiskave. Čeprav se naša študija po številu vključenih bolnic uvršča med največje doslej objavljene študije, gre vseeno za multicentrično študijo, kjer so REUZ opravljali štirje različni endoskopisti, in je zato število opravljenih REUZ preiskav na endoskopista nižje kot v drugih študijah; zato je verjetno vsaj deloma nižja občutljivost lahko tudi posledica učne krivulje zaradi omejenih izkušenj z endometriozo črevesa, ki ima specifične značilnosti. Morda pri razlagi nizke občutljivosti ni nepomembno tudi dejstvo, da so bile naše bolnice večinoma operirane šele nekaj mesecev po opravljeni endoultrazvočni preiskavi, zato obstaja možnost, da je v vmesnem času prišlo do napredovanja bolezni na črevo; še posebej se zdi to verjetno pri 6 bolnicah z lažno negativnim REUZ (od skupno 11 bolnic z lažno negativnim izvidom), pri katerih je endoskopist opisoval endometriotične spremembe neposredno ob črevesni steni. Na občutljivost in specifičnost preiskave vpliva tudi predtestna verjetnost pozitivne najdbe, zato je potrebno pri tolmačenju naših rezultatov upoštevati, da so imele vse bolnice poslano na REUZ endometriozo.

V celotni študiji je bil REUZ lažno pozitiven le pri eni bolnici, zato je bila specifičnost endoultrazvočne preiskave 98 % in PNV 95 %. To je izjemnega pomena za bolnice in za kirurško ekipo, saj to govori o veliki zanesljivosti pozitivnega rezultata. V primeru pozitivnega izvida REUZ lahko na osnovni rezultatov te študije s 95-odstotno verjetnostjo sklepamo (v naši kohorti je bilo to 18 od 19 bolnic), da je prizadeto črevo in da bo zato potrebna resekcija črevesa – to je izjemno pomembno tako za seznanitev bolnice

**Tabela 6:** Koeficienti ujemanja Kapa med REUZ in laparoskopijo.

Endoultrazvočni center	Koeficient Kapa
KOGE	0,59
DC Bled	0,66
Skupaj	0,63

\* KOGE:  $p < 0,001$ , DC Bled:  $p < 0,001$  (Kappa statistika).

\* Med obema centroma ni statistično značilne razlike (test Hi-kvadrat)

(možnost začasne kolostome, večja možnost zapletov operacije) kot za kirurško ekipo (vključitev abdominalnega kirurga). Pri eni bolnici je bil REUZ lažno pozitiven, saj je operater ob laparoskopiji ocenil, da črevo ni prizadeto z endometriozo; ker pri tej bolnici resekcija črevesa seveda ni bila opravljena, lahko o zanesljivosti tega izvida sklepamo zgolj posredno, tj. iz ugodnega kliničnega poteka po laparoskopiji. Za dejanski dokaz, da je res šlo za lažno pozitivni REUZ, bi bila potrebna resekcija črevesa in patohistološki pregled tkiva, kar pa je seveda popolnoma nesprejemljivo iz etičnih razlogov.

## Zaključki

Na osnovi naše retrospektivne študije 72 bolnic lahko zaključimo, da je uporaba REUZ pred operacijo pri bolnicah z GIÉ smiselna, saj REUZ poda pravilno oceno o prizadetosti črevesne stene pri približno 80 % bolnic. Izjemno visoka je zanesljivost pozitivnega rezultata REUZ (specifičnost 98 %), pri negativnem rezultatu REUZ pa moramo upoštevati omejeno občutljivost preiskave (62 %), saj bo REUZ lažno negativen pri približno tretjini bolnic, zato v tem primeru priporočamo še dodatne predoperativne preiskave za oceno prizadetosti črevesa.

## Literatura

- Eskenazi B, Warner ML. Epidemiology of endometriosis. *Obstet. Gynecol. Clin. North Am.* 1997 Jun; 24(2): 235–58.
- Endometriosis Treatment in Philadelphia | Dr. Michael Birnbaum [Internet]. [cited 2013 Nov 2]. Available from: <http://www.infertilityphysician.com/infertility-health-issues/endometriosis-treatment-philadelphia/>
- Keckstein J, Wiesinger H. The laparoscopic treatment of intestinal endometriosis. V: Sutton C, Adamson G, ur. *Modern management of endometriosis*. London, New York: Taylor & Francis, 2006: 177–187.
- Olive DL, Pritts EA. Treatment of endometriosis. *N. Engl. J. Med.* 2001 Jul 26; 345(4): 266–75.
- Jelenc F, Ribič-Pucelj M, Juvan R, Kobal B, Sinkovec J, Salamun V. Laparoscopic rectal resection of deep infiltrating endometriosis. *J. Laparoendosc. Adv. Surg. Tech. A.* 2012 Feb; 22(1): 66–9.
- Ribič-Pucelj M., Jelenc F. Endometrioza črevesa. *Endoskopska Revija* 2012; 17: 9–16.
- Bailey HR, Ott MT, Hartendorp P. Aggressive surgical management for advanced colorectal endometriosis. *Dis. Colon Rectum.* 1994 Aug; 37(8): 747–53.
- Maher P, Wood C, Hill D. Excision of endometriosis in the pouch of Douglas by combined laparovaginal surgery using the Maher abdominal elevator. *J. Am. Assoc. Gynecol. Laparosc.* 1995 Feb; 2(2): 199–202.
- Redwine DB, Sharpe DR. Laparoscopic segmental resection of the sigmoid colon for endometriosis. *J. Laparoendosc. Surg.* 1991 Aug; 1(4): 217–20.
- Skull AJ, Rockall TA. Severe endometriosis involving the bowel – a colorectal surgeon's approach. V: Sutton C, Adamson G, ur. *Modern management of endometriosis*. London, New York: Taylor & Francis, 2006: 189–196.
- Remorgida V, Ferrero S, Fulcheri E, Ragni N, Martin DC. Bowel endometriosis: presentation, diagnosis, and treatment. *Obstet. Gynecol. Surv.* 2007 Jul; 62(7): 461–70.
- Squifflet J, Feger C, Donnez J. Diagnosis and imaging of adenomyotic disease of the retroperitoneal space. *Gynecol. Obstet. Invest.* 2002; 54 Suppl 1: 43–51.
- Chamié LP, Blasbalg R, Gonçalves MOC, Carvalho FM, Abrão MS, de Oliveira IS. Accuracy of magnetic resonance imaging for diagnosis and preoperative assessment of deeply infiltrating endometriosis. *Int. J. Gynaecol. Obstet. Off. Organ Int. Fed. Gynaecol. Obstet.* 2009 Sep; 106(3): 198–201.
- Fedele L, Bianchi S, Portuese A, Borruto F, Dorta M. Transrectal ultrasonography in the assessment of rectovaginal endometriosis. *Obstet. Gynecol.* 1998 Mar; 91(3): 444–8.
- Jung SI, Kim YJ, Jeon HJ, Jeong K-A. Deep infiltrating endometriosis: CT imaging evaluation. *J. Comput. Assist. Tomogr.* 2010 Jun; 34(3): 338–42.
- Saba L, Guerriero S, Sulis R, Piloni M, Ajossa S, Melis G, et al. Learning curve in the detection of ovarian and deep endometriosis by using Magnetic Resonance: comparison with surgical results. *Eur. J. Radiol.* 2011 Aug; 79(2): 237–44.
- Abrão MS, Neme RM, Averbach M, Petta CA, Aldrighi JM. Rectal endoscopic ultrasound with a radial probe in the assessment of rectovaginal endometriosis. *J. Am. Assoc. Gynecol. Laparosc.* 2004 Feb; 11(1): 50–4.
- Bazot M, Bornier C, Dubernard G, Roseau G, Cortez A, Daraï E. Accuracy of magnetic resonance imaging and rectal endoscopic sonography for the prediction of location of deep pelvic endometriosis. *Hum. Reprod. Oxf. Engl.* 2007 May; 22(5): 1457–63.
- Chapron C, Dumontier I, Dousset B, Fritel X, Tardif D, Roseau G, et al. Results and role of rectal endoscopic ultrasonography for patients with deep pelvic endometriosis. *Hum. Reprod. Oxf. Engl.* 1998 Aug; 13(8): 2266–70.
- Delpy R, Barthet M, Gasmi M, Berdah S, Shojai R, Desjeux A, et al. Value of endorectal ultrasonography for diagnosing rectovaginal septal endometriosis infiltrating the rectum. *Endoscopy.* 2005 Apr; 37(4): 357–61.

21. Doniec JM, Kahlke V, Peetz F, Schniewind B, Mundhenke C, Löhnert MS, et al. Rectal endometriosis: high sensitivity and specificity of endorectal ultrasound with an impact for the operative management. *Dis. Colon Rectum*. 2003 Dec; 46(12): 1667–73.
22. Roseau G, Dumontier I, Palazzo L, Chapron C, Dousset B, Chaussade S, et al. Rectosigmoid endometriosis: endoscopic ultrasound features and clinical implications. *Endoscopy*. 2000 Jul; 32(7): 525–30.
23. Newcombe RG. Two-sided confidence intervals for the single proportion: comparison of seven methods. *Stat. Med.* 1998 Apr 30; 17(8): 857–72.
24. Bianconi L, Hummelshoj L, Coccia ME, Vigano P, Vittori G, Veit J, et al. Recognizing endometriosis as a social disease: the European Union-encouraged Italian Senate approach. *Fertil. Steril.* 2007 Nov; 88(5): 1285–7.
25. Ribič-Pucelj M. Globoka infiltrativna endometrijoza. *Zdrav Vestn* 2009; 78: I-5–9. 2009.
26. Faccioli N, Foti G, Manfredi R, Mainardi P, Spoto E, Ruffo G, et al. Evaluation of colonic involvement in endometriosis: double-contrast barium enema vs. magnetic resonance imaging. *Abdom. Imaging*. 2010 Aug; 35(4): 414–21.
27. Hudelist G, Tuttlies F, Rauter G, Pucher S, Keckstein J. Can transvaginal sonography predict infiltration depth in patients with deep infiltrating endometriosis of the rectum? *Hum. Reprod. Oxf. Engl.* 2009 May; 24(5): 1012–7.
28. Bazot M, Lafont C, Rouzier R, Roseau G, Thomasin-Naggara I, Daraï E. Diagnostic accuracy of physical examination, transvaginal sonography, rectal endoscopic sonography, and magnetic resonance imaging to diagnose deep infiltrating endometriosis. *Fertil. Steril.* 2009 Dec; 92(6): 1825–33.