

# FUNKCIJSKE SLIKOVNE PREISKAVE MOŽGANOV V REHABILITACIJSKI MEDICINI

## *FUNCTIONAL NEUROIMAGING METHODS IN REHABILITATION MEDICINE*

doc. dr. Blaž Koritnik, dr. med.

Klinični inštitut za klinično nevrofiziologijo, Nevrološka klinika, Univerzitetni klinični center  
Ljubljana

### Izveček

S funkcijskimi slikovnimi metodami preučujemo delovanje možganov. Glede na vrsto pojava, ki ga merimo, ločimo elektrofiziološke in presnovno-žilne metode. Med slednjimi ima osrednje mesto funkcijsko magnetnoresonančno slikanje (fMRI), s katerim na podlagi spremembe koncentracijeoksi- in deoksihemoglobina prikažemo, katera področja možganov so pri človeku aktivna med izvajanjem različnih nalog. V raziskovalne namene fMRI uporabljamo za preučevanje različnih miselnih procesov. V rehabilitacijski medicini je pomembno predvsem upravljanje gibanja in govora. S funkcijskim magnetnoresonančnim slikanjem možganov lahko merimo izboljšanje teh funkcij pri bolnikih po možganski kapi, ki je lahko spontano, ali pa do njega pride po rehabilitacijski obravnavi bolnikov z različnimi terapevtskimi pristopi. Funkcijsko slikanje možganov pa lahko uporabljamo tudi kot vmesnik med možgani in računalnikom. Na ta način lahko bolnikom s težkimi okvarami živčno-mišičnega sistema omogočimo nadomestno komunikacijo in nadzor nad okoljem.

### Ključne besede:

funkcijsko magnetnoresonančno slikanje, delovanje možganov, plastičnost, motorični sistem, govor

### Abstract

Functional imaging methods are used to study brain function. There are two groups of such methods with respect to the measured phenomenon: electrophysiological and metabolic-vascular. Functional magnetic resonance imaging (fMRI) belongs to the latter group. Based on the changes of oxy- and deoxy-haemoglobin concentration, areas of the brain that are active during performance of various tasks can be visualised. For research purposes we use fMRI to study different mental processes. In rehabilitation medicine, control of voluntary movement and language is particularly important. fMRI can be used to measure recovery of these functions after stroke, both spontaneously and following the use of various interventions. Functional brain imaging can also act as brain-computer interface. In this way we can provide alternative means of communication and environment control to patients with severe lesions of the neuromuscular system.

### Key words:

functional magnetic resonance imaging, brain function, plasticity, motor system, language

### Uvod

Slikanje možganov je nepogrešljivo diagnostično orodje v klinični medicini, s katerim lahko opredelimo vrsto in obseg okvare pri bolnikih z boleznimi in poškodbami živčevja. V zadnjih dveh desetletjih so se »klasičnemu« načinu slikanja, kot sta računalniška tomografija (CT) in magnetnoresonanč-

no slikanje (MRI), pridružile funkcijske slikovne metode, ki merijo in prikažejo delovanje možganov. Uporabljajo jih predvsem v raziskovalne namene, uporabne pa so tudi v rehabilitacijski medicini, saj z njimi lahko pri bolnikih z možganskimi okvarami spremljamo izboljšanje funkcioniranja možganov, ki je lahko spontano, ali pa do njega pride po rehabilitacijski obravnavi bolnikov z različnimi terapevtskimi pristopi.

## FUNKCIJSKO SLIKANJE MOŽGANOV

Leta 1991 so kanadski nevroznanstveniki objavili prvi članek o uporabi magnetnoresonančnega slikanja za prikaz delovanja možganov (1). Zdravemu človeku so intravenosko vbrizgali kontrastno sredstvo, ki se je razporedilo v krvnem obtoku in doseglo tudi možgane, nato pa so mu, medtem ko so ves čas slikali njegove možgane, izmenično prikazovali utripajočo šahovnico in prazen zaslon. Slike možganov, ki so jih naredili med prikazom šahovnice, so primerjali s tistimi ob praznem zaslonu in ugotovili, da se razlikujejo predvsem v zatilnih predelih možganov, v katerih poteka obdelava vidnih informacij. V teh predelih se je namreč med opazovanjem šahovnice povečal krvni pretok in z njim tudi izmerjeni magnetnoresonančni signal. To so bili začetki razvoja metode, ki se imenuje funkcijsko magnetnoresonančno slikanje možganov in ki je v zadnjih dvajsetih letih pripomoglo k številnim novim spoznanjem o človeških možganih.

Funkcijsko magnetnoresonančno slikanje (fMRI) je le ena od funkcijskih slikovnih metod, s katerimi lahko preučujemo delovanje možganov. Glede na vrsto pojava, ki ga merimo, jih delimo na elektrofiziološke in na presnovno-žilne metode. Z elektrofiziološkimi metodami merimo električno aktivnost možganov, s katero potekata obdelava in prenos informacij v živčevju. Takšne metode so elektroencefalografija (EEG), merjenje izvabljenih odzivov, magnetoencefalografija in neinvazivno magnetno draženje možganske skorje. Presnovno-žilne metode pa merijo spremembe, ki spremljajo električno aktivnost živčnih celic, in tako posredno merijo delovanje možganov. Takšne spremembe so na primer povečanje krvnega pretoka, porabe kisika in glukoze, koncentracije živčnih prenašalcev. Metode iz te skupine so pozitronska emisijska tomografija (PET), enofotonska emisijska tomografija (SPECT), funkcijsko magnetnoresonančno slikanje (fMRI), optično slikanje, funkcijska transkranijska dopplerska sonografija (fTCD) in magnetnoresonančna spektroskopija (MRS). Elektrofiziološke metode odlikuje časovna ločljivost, saj lahko merijo milisekundne spremembe v delovanju možganov. Nimajo pa dobre prostorske ločljivosti, zaznavajo le spremembe, ki so večje od nekaj kvadratnih centimetrov. Za presnovno-žilne metode velja ravno obratno, merijo že nekajmilimetrske spremembe v delovanju možganov, vendar jih zaznavajo le v območju sekund. Za večino zgoraj omenjenih metod velja, da so neinvazivne, brez posledic ali nevarnosti za preiskovance (2).

## FUNKCIJSKO MAGNETNORESONANČNO SLIKANJE

Približno v času objave prve študije o funkcijskem magnetnoresonančnem slikanju so ugotovili, da za slikanje delovanja možganov z magnetno resonanco ne potrebujejo zunanega kontrastnega sredstva. Hemoglobin, ki v krvi prenaša kisik,

se namreč v magnetnem polju obnaša drugače, če ima vezano molekulo kisika (oksihemoglobin), kot če je nima (deoksihemoglobin). Ker se v bolj aktivnih predelih možganov poveča dotok krvi s kisikom, se spremenita koncentraciji oksid- in deoksihemoglobina. Zato je izmerjeni magnetnoresonančni signal v teh predelih večji. Kako je takšno slikanje videti v praksi? Za funkcijsko magnetnoresonančno slikanje lahko uporabimo skoraj vsak novejši magnetnoresonančni aparat, ki ga sicer uporabljajo pri klinični diagnostiki za prikaz zgradbe različnih delov človeškega telesa, tudi možganov. Pri slikanju uporabljamo tudi zaslon ali posebna očala, s katerimi lahko preiskovancu med slikanjem prikazujemo navodila in nalogo, ki jo mora izvajati (na primer besede, ki jih mora prebrati, slike, ki si jih mora zapomniti). Med funkcijskim slikanjem, ki traja od 10 do 20 minut, vsake tri sekunde naredimo po eno sliko celotnih možganov. Ves čas slikanja preiskovanec opravlja določeno nalogo, obdobja izvajanja naloge se izmenjujejo z obdobji počitka. Na koncu dobimo časovni niz z več sto slikami možganov; ugotoviti moramo, v katerih delih možganov se signal razlikuje med obdobjema počitka in opravljanja posamezne naloge. Te spremembe so zelo majhne, le nekaj odstotne, zato jih s prostim očesom ne moremo dobro zaznati. Izračunamo in prikažemo jih s posebnim postopkom in računalniškim programom, ki ga imenujemo statistična parametrična kartografija. Funkcijske slike najprej med seboj poravnamo, da zmanjšamo motnje zaradi premikov glave med slikanjem. Nato slike možganov normaliziramo, to pomeni, da jih spremenimo tako, da velikost in oblika ustrezata standardni predlogi. To nam omogoča, da lahko možgane različnih ljudi med seboj primerjamo. S statističnim postopkom nato pregledamo vse dele možganov (voksle) in ugotovimo, v katerih se izmerjeni signal spreminja tako, kot smo predvideli z eksperimentom (se na primer poveča med opazovanjem utripajoče šahovnice in zmanjša med opazovanjem praznega zaslona). Vsa ta aktivna področja možganov nato z barvnimi odtenki prikažemo na črno-beli strukturni sliki možganov (3).

## UPORABNOST FUNKCIJSKEGA MAGNETNORESONANČNEGA SLIKANJA (fMRI) V REHABILITACIJSKI MEDICINI

Metodo fMRI uporabljajo predvsem v raziskovalne namene za merjenje in prikaz delovanja možganov med različnimi miselnimi aktivnostmi. Tako lahko na primer preučujemo kognitivne procese, vključno s spominom, pozornostjo, odločanjem, reševanjem problemov. Merimo lahko čustvene odzive na prikazane dražljaje (slike, fotografije, filmi). Slikamo lahko celo možgane med spanjem. Za rehabilitacijsko medicino pa je verjetno najbolj pomembno preučevanje upravljanja gibanja in govora.

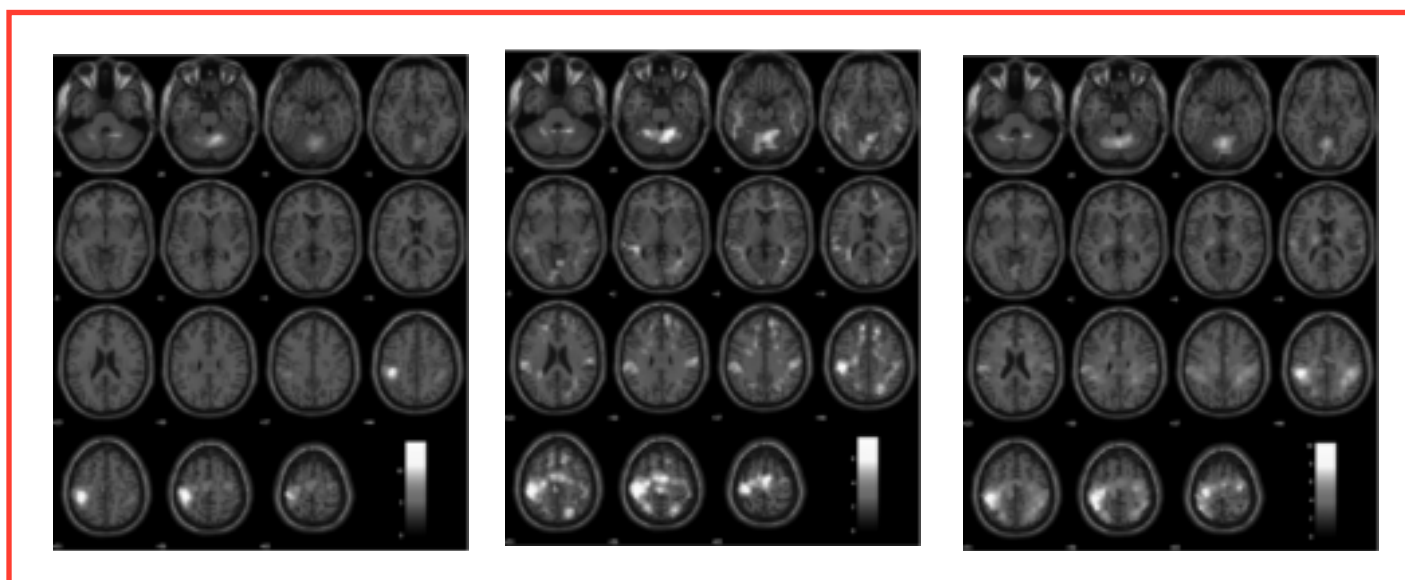
V možganih obstajajo mehanizmi, s pomočjo katerih lahko možgani dobro delujejo tudi pri večjih obremenitvah in težjih izzivih (npr. miselne naloge, zapleteni gibalni vzorci).

S funkcijskim slikanjem so ugotovili, da so takrat aktivni obsežnejši predeli možganske skorje, tako tisti v neposredni okolici predelov, ki usmerjajo osnovno aktivnost, kot tudi tisti v kontralateralni možganski polobli. Podobni mehanizmi sodelujejo tudi pri ljudeh z različnimi okvarami ali boleznimi možganov. Možgani pa so sposobni tudi spreminjati svojo funkcijsko organiziranost, da se prilagodijo na zunanje in notranje spremembe, kot so izkušnje, okvara in bolezen; ta proces se imenuje plastičnost. Tako je na primer aktivacija možganske skorje med izvajanjem motorične naloge pri bolnikih z okvaro zgornjih motoričnih nevronov večja kot pri zdravih ljudeh. Senzorično-motorična skorja se aktivira manj lateralizirano, vključijo pa se tudi senzorično-motorična področja višjega reda (slika 1). To verjetno odraža reorganizacijo kortikalnega motoričnega sistema pri bolezni. Ni pa še pojasnjeno, ali gre za koristno funkcijsko prilagoditev ali le za spremljajoči proces brez funkcijske prednosti (4).

Pri bolnikih po možganski kapi se delovanje možganov reorganizira. Ta proces lahko spremljamo tako klinično s funkcijskimi testi kot tudi s funkcijskim slikanjem možganov. Študije o funkcijskem magnetnoresonančnem slikanju kažejo, da je funkcijsko izboljšanje pri bolnikih po kapi povezano z vzorcem aktivacije možganov, ki je bolj podoben vzorcu pri zdravem človeku. Dodatne aktivacije v premotoričnih predelih možganov so najbrž odraz večje okvare primarnih motoričnih področij. Izboljšanje motoričnih funkcij pri bolnikih po kapi se kaže tudi z bolj osredotočeno aktivacijo možganov. Podoben proces poteka tudi pri motoričnem učenju (5). Funkcijsko slikanje možganov je mogoče uporabiti tudi za napovedovanje uspešnosti rehabilitacijske obravnave pri bolnikih po kapi (6).

Izboljšanje govornih sposobnosti bolnikov po kapi je povezano z aktivacijo možganskih predelov, ki ležijo ob prizadetih delih v levi polobli. Dodatna aktivacija predelov v nasprotni polobli je verjetno povezana z dezinhibicijo transkaloznih povezav in ne odraža izboljšanja (7). Za dinamiko izboljšanja so značilne tri faze: v akutni fazi se pri bolniku po kapi zmanjša aktivacija govornih predelov ob okvari, v subakutni fazi se aktivacija poveča in razširi tudi na nasprotno stran, v kronični fazi pa se pri uspešnem izboljšanju vzorec aktivacije ponovno približa tistemu, ki je značilen za zdrave ljudi (8).

Zanimivo je, da se tudi med namišljenim izvajanjem gibov ali tihim (notranjim) govorom aktivirajo podobna področja možganov kot med pravim gibanjem ali govorom. Raziskovalci iz Cambrida so ugotovili, da nastane v možganih specifičen vzorec aktivacij, če si preiskovanci predstavljajo, da igrajo tenis. Ta vzorec se razlikuje od tistega, ko si predstavljajo premikanje po lastni hiši. Pri prvem se aktivirajo predvsem premotorična področja v čelnem možganskem režnju, pri slednjem pa spominska področja ob hipokampusu in področja v temenskem režnju, pomembna za obvladovanje prostora. To so poskusili tudi pri bolnikih, ki so bili v vegetativnem stanju in s katerimi smiselno sporazumevanje ni bilo možno (9). Samo pri majhnem številu takšnih bolnikov so zaznali podobne vzorce možganske aktivnosti. Kasneje so skušali to uporabiti tudi za to, da bi bolniki odgovarjali na preprosta vprašanja (»tenis« bi pomenil »da«, »hiša« pa »ne«). To je uspelo pri enem od takšnih bolnikov (10). Takšna uporaba funkcijskega slikanja možganov torej presega raziskovalno in diagnostično ali prognostično orodje ter posega na področje vmesnikov med možgani in računalnikom, s katerimi lahko možgansko aktivnost kljub



**Slika 1:** Aktivacija možganov, izmerjena s funkcijskim magnetnoresonančnim slikanjem med stikanjem prstov desnice, pri zdravih preiskovancih (a), bolnikih z amiotrofično lateralno sklerozo (b) in bolnikih s hereditarno spastično paraparezo (c). Pri bolnikih je aktivacija možganov povečana, manj lateralizirana in sega tudi v senzorično-motorična področja višjega reda (4).

prizadetosti »efektorjev« (nezmožnosti aktiviranja mišic za premikanje in govor) uporabimo za sporazumevanje in nadzor nad okoljem (11).

## ZAKLJUČEK

Funkcijske slikovne preiskave so v rehabilitacijski medicini zelo uporabno raziskovalno orodje za preučevanje mehanizmov okvare, pa tudi funkcijskega izboljšanja in prilagajanja živčevja na okvaro. Zato jih lahko uporabimo za napovedovanje in ocenjevanje uspešnosti različnih terapevtskih pristopov. Uporabimo pa jih lahko tudi pri bolnikih s hudo okvaro živčno-mišičnega sistema kot sredstvo za nadomestno komunikacijo in nadzor nad okoljem.

## Literatura:

- Belliveau JW, Kennedy DN Jr, McKinstry RC, Buchbinder BR, Weisskoff RM, Cohen MS, et al. Functional mapping of the human visual cortex by magnetic resonance imaging. *Science* 1991; 254(5032): 716-9.
- Toga AW, Mazziotta JC. Introduction to cartography of the brain. In: Toga AW, Mazziotta JC, eds. *Brain mapping: the methods*. San Diego: Academic Press, 1996: 3-25.
- Matthews PM, Jezzard P. Functional magnetic resonance imaging. *J Neurol Neurosurg Psychiatry* 2004; 75(1): 6-12.
- Koritnik B. Kortikalni mehanizmi upravljanja dihanja in gibov rok pri zdravih ljudeh in pri bolnikih z okvaro zgornjega motoričnega nevrona: doktorska naloga = Cortical mechanisms of breathing and hand movement control in healthy humans and patients with upper motor neuron lesions : phd thesis. Ljubljana: Univerza v Ljubljani, Medicinska fakulteta, 2009.
- Ward N. Assessment of cortical reorganisation for hand function after stroke. *J Physiol* 2011; 589(Pt 23): 5625-32.
- Cramer SC, Parrish TB, Levy RM, Stebbins GT, Ruland SD, Lowry DW, et al. Predicting functional gains in a stroke trial. *Stroke* 2007; 38(7): 2108-14.
- Price CJ, Crinion J. The latest on functional imaging studies of aphasic stroke. *Curr Opin Neurol* 2005; 18(4): 429-34.
- Saur D, Lange R, Baumgaertner A, Schraknepper V, Willmes K, Rijntjes M, et al. Dynamics of language reorganization after stroke. *Brain* 2006; 129(Pt 6): 1371-84.
- Owen AM, Coleman MR, Boly M, Davis MH, Laureys S, Pickard JD. Detecting awareness in the vegetative state. *Science* 2006; 313(5792): 1402.
- Monti MM, Vanhauzenhuysse A, Coleman MR, Boly M, Pickard JD, Tshibanda L, et al. Willful modulation of brain activity in disorders of consciousness. *N Engl J Med* 2010; 362(7): 579-89.
- Daly JJ, Wolpaw JR. Brain-computer interfaces in neurological rehabilitation. *Lancet Neurol* 2008; 7(11): 1032-43.