

Strokovni prispevek/Professional article

RAZLIČICA ALZHEIMERJEVE BOLEZNI Z LEWYJEVIMI TELESCI

LEWY BODY VARIANT OF ALZHEIMER DISEASE

Jera Jeruc¹, Aleš Kogoj², Marko Pišljarič³, Mara Popovič¹¹Inštitut za patologijo, Medicinska fakulteta, Korytkova 2, 1000 Ljubljana²Psihiatrična klinika, Studenec 48, 1260 Ljubljana Polje³Psihiatrična bolnišnica Idrija, Pot sv. Antona 49, 5280 Idrija

Prispelo 2003-03-28, sprejeto 2003-10-08; ZDRAV VESTN 2003; 72: 583-7

Ključne besede: demenca; demenca z Lewyjevimimi telesci; Alzheimerjeva bolezen; različica Alzheimerjeve bolezni z Lewyjevimimi telesci

Izvleček – Izhodišča. Kliničnopatološke študije kažejo, da je najpogostejša neurodegenerativna bolezen, ki se kaže s klinično sliko demence, Alzheimerjeva bolezen (AB), med pogostejše pa sodita še sočasen pojav Alzheimerjeve bolezni in difuznih Lewyjevih telescev ter demenca z Lewyjevimimi telesci (DLT). Kadar v možganih najdemo tako spremembe, značilne za AB, kot tudi spremembe, značilne za DLT, govorimo o različici Alzheimerjeve bolezni z Lewyjevimimi telesci (ABLT). Bolniki imajo poleg globalnega kognitivnega upada znake subkortikalne demence in blage ekstrapiramidne znake.

Metode in rezultati. Predstavljamo dva bolnika, pri katerih smo diagnozo ABLT postavili po smrti. Opisane so klinične in histopatološke značilnosti te bolezni.

Zaključki. Avtopsijske študije kažejo, da je ABLT druga najpogostejša oblika demence za AB.

Uvod

S staranjem prebivalstva narašča število bolnikov z demenco. Alzheimerjeva bolezen (AB) in druge vrste demenc predstavljajo naraščajoči problem tako z znanstvenega kot s socialno-ekonomskega vidika. Kljub napredku genetike, klinične in bazične nevrologije je etiopatogeneza teh bolezni še nepojasnjena. Razen dednih demenc pa zanesljiva klinična diagnoza neurodegenerativnih bolezni, ki povzročajo demenco, ni možna. Dokažemo jo šele po smrti bolnika z mikroskopskim pregledom možganov. Najnovejše raziskave pa nakazujejo, da bo v prihodnje možno histološke spremembe, ki so značilne za AB, prikazati že za življenja bolnika s tehniko PET in uporabo posebnega označevalca amiloida (1). Kliničnopatološke študije so pokazale, da je AB najpogostejša neurodegenerativna bolezen, ki vodi v demenco, saj predstavlja več kot dve tretjini vseh demenc (2, 3). Približno 6–8%

Key words: dementia; diffuse Lewy body disease; Alzheimer's disease; Lewy body variant of Alzheimer's disease

Abstract – Background. Clinicopathological studies indicate that Alzheimer's disease (AD) is the most common neurodegenerative cause of dementia, the other frequent causes are AD combined with diffuse Lewy bodies and dementia with Lewy bodies (DLB) by itself. When histological features of AD and DLB are found together in one brain we speak about Lewy body variant of AD (LBVAD). Beside global cognitive impairment LBVAD patients show signs of subcortical dementia and mild extrapyramidal signs.

Methods and results. We present two patients with post-mortem diagnosis of LBVAD. Clinical and pathomorphological characteristics of the disease are discussed.

Conclusions. Post-mortem studies show that LBVAD is the second most common cause of dementia, following AB.

oseb, starejših od 65 let, zboli za AB, vsakih 5 let po petinšestdesetem letu pa se prevalenca podvoji, tako da ima skoraj 30% ljudi, starejših od 85 let, AB (2). Pri dobršnem deležu bolnikov pa so za kognitivni upad odgovorne druge degenerativne bolezni (3). Med pogostejše sodita poleg AB demenca z Lewyjevimimi telesci (DLT) in kombinacija AB in DLT, označena kot različica AB z Lewyjevimimi telesci (ABLT) (4). Manj pogoste pa so vaskularna demenca, Pickova bolezen, progresivna supranuklearna paraliza, kortikobazalna degeneracija, Creutzfeldt-Jakobova bolezen in demenca brez jasne histopatologije (5). Relativna pogostost posamezne od naštetih bolezni je v različnih študijah različna. V nekaterih kliničnih študijah je vaskularna demenca na drugem mestu, takoj za AB (6), čeprav avtopsijske študije kažejo, da je čista vaskularna demenca odgovorna le za 10–16% vseh demenc (7, 8). Pri večini bolnikov s klinično diagnozo vaskularne demence pregled možganov pokaže, da gre za AB ali pa za sočasni pojav obeh pa-

tologij. Pri tretjini bolnikov z AB se sočasno pojavijo cerebrovaskularne spremembe, ki seveda lahko prispevajo k pospešitvi kognitivnega upada pri teh bolnikih (9, 10). Vaskularna bolezen, ki se običajno kaže s sliko demence, je cerebralna avtosomno dominantna arteriopatija s subkortikalnimi infarkti in levkoencefalopatijo (CADASIL). Vendar je to redka dedna bolezen intracerebralnega žilja (11).

Prikaz primerov

Klinična slika

1. bolnik

Samski kmet s končanima dvema razredoma osnovne šole je znal brati in se podpisati. Znal je tudi rešiti enostavne računske naloge. Živel je sam. V starosti 66 let je sosed opazil, da krajši čas ni bil sposoben slediti pogovoru. Pol leta se mu je že tresla desna roka. V nevrološkem statusu so opisali nehabituirajoči glabelarni refleks, hipomimijo obraza, obojestransko pazzivni sesalni in palmomentalni refleks. Prisoten je bil tipičen parkinsonski tremor in rigidno zvišan tonus predvsem v desni roki.

Enajst mesecev kasneje je bil sprejet na Nevrološko kliniko zaradi akinetično-rigidnega sindroma. Po zdravljenju z L-dopo je postal vznemirljen, nasilen. Opisovali so tudi vidne halucinacije. CT in lumbalna punkcija sta bili v mejah normale.

Zaradi vznemirjenosti je bil premeščen na Psihiatrično kliniko. Ob sprejemu ni znal povedati svoje starosti, pravilno pa je povedal letnico rojstva. Prav tako tudi ni vedel datuma tistega dne, je pa vedel, da se nahaja v nekakšni zdravstveni ustanovi. Povedal je, da je star 70 let in živi s 65-letno materjo, ki je bolna in ne zmoro več kuhati, čeprav je mati že pred leti umrla. Verjetno je sestro, ki ga je redno obiskovala, zamenjal z materjo. Zadnji dve leti je bil zaradi scenskih prividov in preganjalnih blodnej večkrat vznemirljen.

Opazna so bila izrazita nihanja spoznavnih sposobnosti. Ob sprejemu je na Kratkem preizkusu spoznavnih sposobnosti (KPSS) dosegel 9 točk, dva meseca kasneje 6 točk, še tri mesece kasneje pa 11 točk.

Ob sprejemu so bili laboratorijski izvidi krvi in urina v mejah normale, rentgenska slika pljuč neznačilna, EKG posnetek pa je pokazal motnje repolarizacije ventriklov.

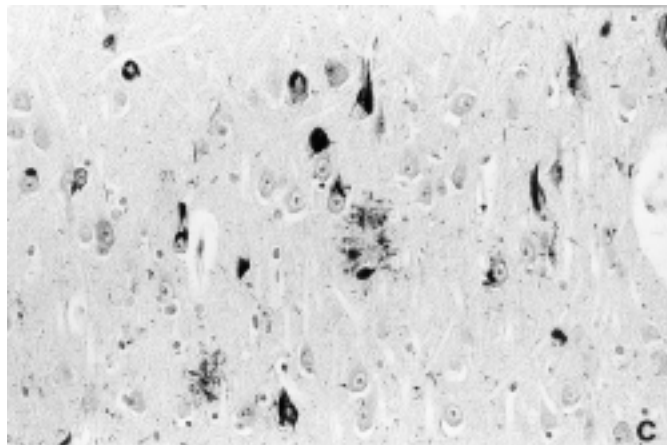
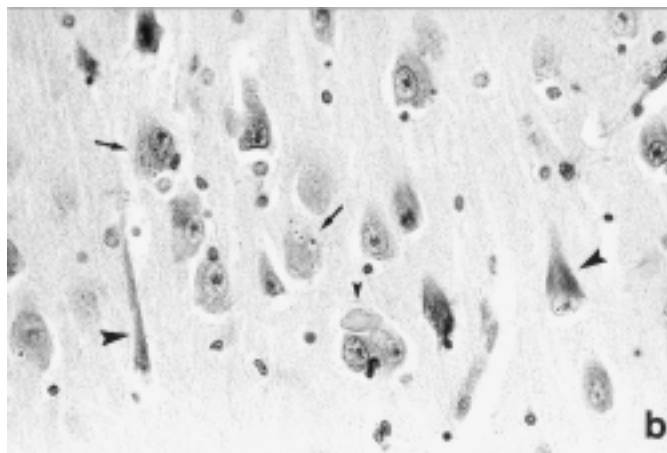
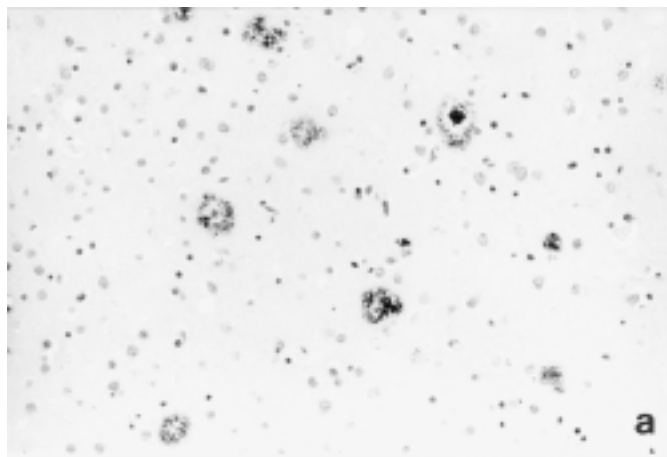
CT možganov ni pokazal patoloških sprememb. EEG posnetek je pokazal prevladujočo difuzno aktivnost theta s posameznimi valovi alfa v okcipitalnih predelih.

Dnevom, ko je bil miren in sproščen, so sledila obdobja z izrazito vznemirjenostjo, nemirom in tudi fizično nasilnim vedenjem, ki so ga pogosto spremljale vidne halucinacije tudi v obdobju, ko ni prejemal levodope. V obdobju naslednjih treh let je prejemal postopoma višje odmerke levodope (do 750 mg dnevno) in karbidope (do 75 mg dnevno). Ob povišanju odmerkov levodope je bil včasih bolj vznemirljen. Zaradi pogostih halucinacij je prejemal različne antipsihotike. Olanzapin v odmerku do 10 mg dnevno ni ublažil psihotičnih doživetij. Klozapin je v odmerku 12,5 mg dnevno povzročil moteče slinjenje in sedacijo. Podobni, vendar manj moteči stranski učinki so bili opazni pri uporabi sulpirida (do 300 mg dnevno), ki pa je v tem odmerku le delno ublažil vznemirjenost. Kasneje je bolnik prejemal donepezil (10 mg dnevno), ob katerem so bile halucinacije manj izrazite, motečih stranskih učinkov pa nismo opažali. Čeprav je bil ob tem očitno mirnejši, pa smo še vedno opažali krajša obdobja, ko je hotel na vsak način nakrmiti živino, iskal je vile za seno in podil tatove, ki so mu kradli les. Po dodatku benzodiazepinov (okszepam) so se vedenjske spremembe nekoliko ublažile.

Bolnik je umrl zaradi pljučne tromboembolije v starosti 69 let, 3 leta po pojavu prvih znakov demence.

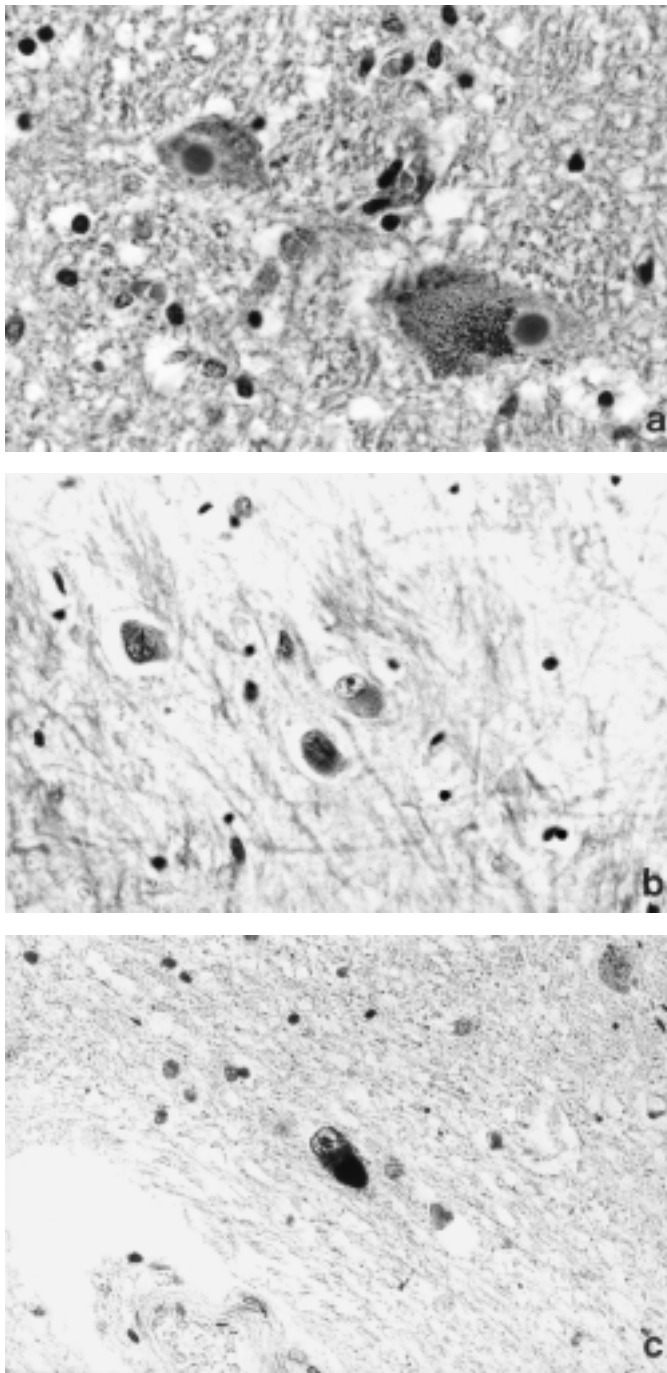
2. bolnica

Svoji so opisali psihične spremembe pri bolnici dve leti pred sprejemom v bolnišnico, ko je bila stara 60 let. Tedaj je prebolela virusno okužbo z visoko vročino, shujšala je za 30 kg. Opažali so, da je imela slab spomin, ni znala več kuhati oz. opravljati nekaterih običajnih gospodinjstkih opravil. Izražala je željo, da bi delala, vendar je bilo očitno, da ne ve, kaj in kako skuhati oz. spljati določene dejavnosti. Odzvala se je s potrtostjo, jokom in depresivnostjo. Eno leto se je zdravila pri ambulantnem psihiatru. Prejemala je nimodipin in antidepresiv tianeptin. V zadnjem mesecu pred spre-



Sl. 1. Histološke spremembe, značilne za AB: a) senilne lehe, označene s protitelesi proti amiloidu beta, imunohistokemija, originalna povečava $\times 190$, b) neurofibrilne pentlje (velika glava puščice), granulovakuolarna degeneracija (puščica) in Hiranovo telesce (majhna glava puščice), HE, povečava $\times 190$ in c) neurofibrilne pentlje, dendritične senilne lehe in distrofični končiči v nevropilu, označeni s protitelesi proti beljakovini tau, imunohistokemija, originalna povečava $\times 190$.

Figure 1. Histologic changes characteristic for AD: a) senile plaques labeled with anti- β A4 antibodies, immunohistochemistry, orig. magn. $\times 190$, b) neurofibrillary tangles (big arrowheads), granulovacuolar degeneration (arrows) and Hirano body (small arrowhead), HE, orig. magn. $\times 190$ and c) neurofibrillary tangles, dendritic senile plaques and neuropil threads labeled with anti-tau antibodies, immunohistochemistry, orig. magn. $\times 190$.



Sl. 2. Histološke spremembe, značilne za DLT: a) Lewyjeva telesca v citoplazmi pigmentiranih nevronov substancije nigre, HE, povečava $\times 570$, b) Lewyjeva telesca v citoplazmi nevronov v skorji velikih možganov, HE, povečava $\times 570$ in c) kortikalni nevron z Lewyjevim telescem, ki je označeno s protitelesi proti ubikvitinu, imunohistokemija, povečava $\times 570$.

Figure 2. Histologic changes characteristic for DLBD: a) Lewy bodies in cytoplasm of pigmented nigral neurons, H&E, orig. magn. $\times 570$, b) Lewy bodies in cytoplasm of cortical neurons, H&E, orig. magn. $\times 570$ and c) cortical neuron with Lewy body labeled with anti-ubiquitin antibodies, immunohistochemistry, orig. magn. $\times 570$.

jemom v bolnišnico je tožila nad bolečinami v prsni koži, postala je vznemirjena, pogosto je bila nesmiselno dejavna in kronično nemirna. Bila je depresivna, imela je tudi samomorilne misli. Ob sprejemu v bolnišnico je bila bolnica prostorsko in časovno neorientirana, psihomotorno upočasnjena. Govor je bil boren in ni bil tekoč, odgovarjala je le s posameznimi kratkimi stavki. Govor in mišljenje sta bila nepovezana, na vprašanja pa ni odgovarjala smiselno. Bolnica je bila obtoževalna. Tožila je, da ji kradejo. Bila je čustveno inkontinentna, večinoma pa depresivno naravnana in občasno jokava. Izražala je nemir, ki se je ob večerih povečeval do agitiranosti in begavosti. Pogosto je bila brez obstanka. Slačila se je in bila drugače nesmiselno dejavna. Povsem je bila odkrenljiva v pozornosti. V poteku bolezni je izstopala amimičnost, ni pa bilo sprememb v tonusu mišic ali tremorja.

CT možganov, opravljen dve leti pred smrtjo, ni pokazal patoloških sprememb, EEG pa je bil abnormen na račun difuzne počasne aktivnosti theta in delta.

Bolnica je zaradi klinično suspektne AB prejela inhibitor acetilholinesteraze donepezil ter antidepresiv sertralini. V zdravljenju vedenjskih in psihičnih motenj, ki jih je imela v okviru demence, predvsem blodnjavosti, agitiranosti in nočnega nemira, je prejela haloperidol v odmerku 6 mg dnevno. Po 10 dneh je bilo potrebno haloperidol zaradi neželenih ekstrapiramidnih stranskih učinkov, predvsem mišične okorelosti in upočasnjenosti v hoji, zamenjati z antipsihotikom risperidonom v nizkem odmerku.

Bolnica je bila pozneje ambulantno spremljana. Izražala je generalizirano motene spoznavne funkcije, predvsem motnje odloženega priklica z neorientiranostjo, psihomotorno upočasnjenostjo, izgubo tekočega govora in nesamostojnosti v običajnih dnevnih dejavnostih. Potrebovala je popolno pomoč in vodenje. Potek bolezni je bil dokaj hiter, bolnica je umrla v starosti 64 let zaradi obojestranske pljučnice in sepse.

Nevropatološka preiskava

Pri makroskopskem pregledu možganov ni bilo posebnosti razen blago razširjenega ventrikularnega sistema pri obeh ter zmerne atrofije možganov pri bolnici. Teža možganov bolnika je bila 1350 g, bolnice pa 1150 g.

Z mikroskopsko preiskavo smo pri obeh bolnikih v možganih našli spremembe, značilne za AB: senilne lehe (sl. 1a) v različnih fazah razvoja, neurofibrilne pentlje, granulovakuolarno degeneracijo in Hiranova telesca (sl. 1b). Mnogoštevilne senilne lehe in neurofibrilne pentlje so bile prisotne v hipokampusu, skorji velikih možganov kot tudi v bazalnih ganglijah, talamusu, hipotalamusu, amigdalah. V številnih nevronih jeter tretjega možganskega živca so bile prisotne neurofibrilne pentlje. Protitelesa proti amiloidu beta so označila številne senilne lehe (sl. 1a) pri obeh bolnikih. Pri prvem bolniku pa so pokazala prisotnost amiloida ne le v senilnih lehah, pač pa tudi v stenah leptomeningealnega in kortikalnega žilja. Protitelesa proti patološki fosforilirani beljakovini tau so označila številne neurofibrilne pentlje, granulovakuolarno degeneracijo, dendritične senilne lehe in distrofične dendritične končiče v nevro-pilu (sl. 1c).

Poleg sprememb, značilnih za AB, pa smo pri obeh bolnikih našli tudi spremembe, značilne za DLT. Pri obeh bolnikih je bil očiten propad pigmentiranih nevronov substancije nigre, na več mestih je bil prisoten prost pigment, v citoplazmi ohranjenih nevronov pa so bila Lewyjeva telesca (sl. 2a). Enaka Lewyjeva telesca smo našli tudi v nevronih lokusa ceruleusa, nukleusa dorzalnih nervi vagi in tudi v posameznih nevronih hipotalamičnih jeter. V neokorteksu in v drugih subkortikalnih jedrih pa so bila v citoplazmi teles nevronov prisotna slabše definirana Lewyjeva telesca (sl. 2b), ki pa so se lepo prikazala z imunohistokemično reakcijo ob uporabi protiteles proti ubikvitinu (sl. 2c).

Neokorteks je bil pri obeh bolnikih na več mestih spremenjen v smislu spongiformne degeneracije, pomnožena je bila astroglija in tudi mikroglija. Ker so te spremembe značilne, vendar ne patognomonične za Creutzfeldt-Jakobovo bolezen, smo histološke rezine testirali s protitelesi proti prionskemu pro-

teinu in pri bolniku dobili nežno pozitivno reakcijo v senilnih lelah. To najdbo smo ocenili kot povečano tvorbo celičnega prionskega proteina in njegovo ujetost v senilnih lelah, kar je že opisal Budka in sod. (12).

Razpravljanje

Poleg sprememb, značilnih za AB, ki so po številu zadostile merilom za histološko diagnozo AB po CERAD-u (13), smo pri obeh bolnikih s klinično sliko napredujoče demence našli še spremembe, značilne za DLT. Končna nevropatološka diagnoza je bila različica AB z difuznimi Lewyjevi telesci (AB-DLT). Ta izraz je vpeljal Hansen s sod. (4), v literaturi pa za iste nevropatološke spremembe najdemo različna imena: AB z DLT (14), DLT-običajna oblika (15), AB s spremembami, značilnimi za Parkinsonovo bolezen (16), senilna demenca z Lewyjevi telesci (17), AB z incidentnimi Lewyjevi telesci (18).

Poleg Lewyjevih telescev v nevronih dopaminergičnih jeder in neokorteksa morajo imeti bolniki z nevropatološko diagnozo ABDLT dovolj senilnih leh z ozirom na starost, da zadovoljijo merilom za AB po CERAD-u. Številni avtorji poročajo, da je neurofibrilnih pentelj pri ABDLT običajno manj kot pri klasični AB, nekje vmes med številom, ki je pri bolnikih z AB, in pri kontrolah primerljive starosti (14, 19–22). V nedavni raziskavi je Gearing s sod. (16) bolnike z ABDLT razdelila v dve skupini glede na število neurofibrilnih pentelj: tiste s številnimi in tiste brez ali z izjemno redkimi penteljami. Obe skupini sta bili približno enako številni. Kazee s sod. (23) pa ni našel razlik v številu neurofibrilnih pentelj in senilnih leh med primeri AB z Lewyjevi telesci ali brez. Pri obeh naših bolnikih so v večini pregledanih vzorcev senilne lehe spremljale številne neurofibrilne pentlje. Spongiformna degeneracija, ki je bila prisotna pri obeh naših bolnikih, je pogosta najdba pri ABDLT, saj je opisana pri 85% bolnikov z ABDLT in le pri 17% bolnikov s čisto AB (24).

Nekateri avtorji menijo, da gre pri ABDLT preprosto za hkraten pojav AB in DLT (25). Drugi (4) pa menijo, da gre za samostojno entiteto, ki se pojavlja pri 15–35% vseh bolnikov z AB. Katzman s sod. (26) je pokazal, da je glavni genetični dejavnik tveganja za razvoj ABDLT, tako kot pri AB, ne pa pri PB ali DLT, apolipoprotein E4 alel, kar govori v prid temu, da je ABDLT fenotipska varianta AB.

ABDLT sodi med pogostejše neurodegenerativne bolezni, ki se klinično kažejo z demenco (5, 9, 18). Število bolnikov z AB, pri katerih so prisotna tudi Lewyjeva telesa, se v različnih študijah giblje med 7% in 30% (27). Število bolnikov z ABDLT je tudi v patoloških študijah verjetno podcenjeno, saj je kortikalna Lewyjeva telesa mogoče zlahka spregledati. Tako patolog postavi diagnozo AB (28). Z uporabo imunohistokemičnih označevalcev za Lewyjeva telesa (protitelesa proti sinucleinu in ubiquitinu) pa je bil v posameznih študijah odstotek bolnikov z ABDLT precej višji, tj. 60–70% vseh bolnikov z AB (23, 27). Z imunohistokemičnimi preiskavami so Lewyjeva telesa našli tudi v amigdalah pri več kot 60% bolnikov z zgodnjo družinsko obliko AB in pri 50% bolnikov z Downovim sindromom z razvito AB (27).

ABDLT združuje poleg histomorfoloških tudi klinične značilnosti AB in DLT (29). Nevropsihološko testiranje kaže deficite, značilne tako za kortikalne demence, kakršna je AB (spominske motnje, motnje govora, izvršilnih funkcij, vizuospatialnih sposobnosti), kot tudi za subkortikalne demence (psihomotorna upočasnenost, motnje pozornosti, učenja, vizualnokonstruktivnih sposobnosti) (30). Bolniki z ABDLT imajo pogosto za AB atipične klinične znake (privide in druge oblike halucinacij), pogosto je opazno nihanje v kliničnem poteku bolezni (17, 31, 32) tako kot pri našem bolniku, medtem ko pri klasični AB bolezen običajno konstantno napreduje. Zaradi nihanja v kli-

ničnem poteku je bolezen v začetku pogosto opredeljena kot multiinfarktna demenca (17). Bolniki z ABDLT imajo običajno dovolj ekstrapiramidne simptomatike, da se ločijo od bolnikov s čisto AB, vendar se ti znaki običajno pojavijo kasneje v poteku bolezni (4) in so tako blagi, da ne zadostujejo za klinično diagnozo Parkinsonove bolezni ali DLT (29).

Lewyjeva telesa so pri ABDLT običajno najštevilnejša v amigdalah, v substanciji nigri pa v nekaterih primerih sploh niso prisotna (27). Tudi pri naših bolnikih substancija nigra ni bila huje prizadeta, tako da pri makroskopskem pregledu ni bilo videti bledila te strukture. Gostota Lewyjevih telescev je v neo-limbičnem korteksu običajno manjša, kot je opisano pri DLT (17). Vloga Lewyjevih telescev v procesu demence pri AB še ni pojasnjena. Simptomi, povezani s prisotnostjo Lewyjevih telescev, vključujejo halucinacije, depresijo, občutljivost na nevroleptike, nihanje v poteku bolezni, nepojasnjene padce in ekstrapiramidne znake (23, 31). Lennox (28) je ugotovil, da je stopnja demence močno povezana z gostoto Lewyjevih telescev v možganski skorji, Haroutunian (33) je v svoji raziskavi pokazal, da prisotnost Lewyjevih telescev znatno prispeva h kognitivnemu upadu neodvisno od drugih nevropatoloških sprememb (senilnih leh, neurofibrilnih pentelj). Katzman (26) je blage ekstrapiramidne znake našel pri približno dveh tretjinah bolnikov z ABDLT, Heyman (20) pa je pri 44% bolnikov našel dva ali več ekstrapiramidnih znakov. Nekateri avtorji pa pri bolnikih z AB z in brez Lewyjevih telescev niso našli razlik v klinični simptomatiki (34). Pri obeh naših primerih je bil v ospredju globalni upad kognitivnih funkcij, značilen za AB. Poleg tega pa so bili pri obeh bolnikih prisotni tudi znaki subkortikalne demence ter drugi znaki, ki bi jih lahko povezali s prisotnostjo kortikalnih Lewyjevih telescev. Pri prvem bolniku so bile prisotne vidne in slušne halucinacije ter nihanje v poteku bolezni, pri bolnici pa motnje pozornosti, agitiranost in depresivnost. Pri obeh je bila prisotna ekstrapiramidna simptomatika, pri bolnici blaga (amimičnost), pri bolniku pa izrazita (akinetično-rigidni sindrom). Bolnik je dobro prenašal zdravljenje z donepezilom, pri čemer so halucinacije postale manj izrazite. Aktivnost holin-acetiltransferaze v možganski skorji bolnikov z DLT je celo manjša kot pri bolnikih z AB (35). Manjšo aktivnost povezujejo z nastankom prividov, ker je aktivnost acetilholinergičnega sistema pri tistih bolnikih z DLT, ki imajo privide, manjša kot pri bolnikih brez prividov (36). Inhibitorji acetilholinesteraze so zato primerno zdravilo ne le za lajšanje upada spoznavnih sposobnosti, temveč tudi za ublažitev prividov bolnikov z DLT.

AB se običajno začne po 60. letu starosti. Bolezen počasi in nenehno napreduje, povprečno preživetje je 8–10 let od začetka simptomov (2). Nekateri avtorji ugotavljajo, da imajo bolniki z ABDLT hitrejši kognitivni upad in krajše preživetje kot bolniki z AB (17, 37, 38), drugi (4, 39) pa niso dokazali razlike v preživetju med bolniki z ABDLT in čisto AB. Tudi Stern s sod. (34) ni našel povezave med prisotnostjo Lewyjevih telescev ter umrljivostjo ali hitrejšim napredovanjem bolezni. Lopez s sod. (40) pa je ugotovil, da bolniki z ABDLT razvijajo ekstrapiramidno simptomatiko hitreje v poteku bolezni in tudi prej potrebujejo bolnišnično zdravljenje kot bolniki s čisto AB, preživetje obeh skupin bolnikov pa se ne razlikuje. Pri obeh naših bolnikih je bil klinični potek nekoliko hitrejši, kot bi pričakovali pri klasični AB: bolnik je umrl 3 leta po začetku bolezni, bolnica pa 4 leta. Možno pa je, da je bila pri bolniku bolezen odkrita pozno, saj je živel sam.

Zaključki

Oznaka ABDLT se uporablja za tisto podskupino bolnikov z degenerativnim obolenjem osrednjega živčevja, pri katerih je vodilni simptom progresivna demenca neobičajnega poteka, ki jo pogosto spremlja ekstrapiramidna simptomatika. V

možganih ob difuznih Lewyjevih teleskih je dovolj sprememb, značilnih za AB, da zadovoljijo merilom CERAD. Pri obravnavi dementnega bolnika je treba pomisliti na to možnost, saj je ABDLT pogosto degenerativna bolezen osrednjega živčevja, ki se kaže s klinično sliko demence. Zanesljiva diagnoza te bolezni temelji na histopatološkem pregledu možganov po smrti bolnika, vendar pa je klinični sum na ABDLT pomemben zaradi nekoliko drugačnega odziva teh bolnikov na nevroleptike (22), ki jih težje prenašajo v primerjavi z bolniki z AB, dobrega odziva na inhibitorje holinesteraze (35) in zaradi morebitnega hitrejšega poteka bolezni in potrebe po zgodnejši hospitalizaciji. Za opredelitev natančnejših meril, ki bi omogočili klinično razlikovanje med bolniki z AB in ABDLT, bi bile potrebne prospektivne študije, vključno s histopatološkim pregledom možganov po smrti bolnikov (22).

Literatura

- Shoghi-Jadid K, Small GW, Agdeppa ED et al. Localization of neurofibrillary tangles and beta-amyloid plaques in the brains of living patients with Alzheimer disease. *Am J Geriatr Psychiatry* 2002; 10: 24-35.
- Small GW, Rabins PV, Barry PP, Buckholtz NS, De Kosky ST, Ferris SH. Diagnosis and treatment of Alzheimer disease and related disorders. *JAMA* 1997; 278: 1363-71.
- Lowe J. Establishing a pathological diagnosis in degenerative dementias. *Brain Pathol* 1998; 8: 403-6.
- Hansen L, Salmon D, Galasko D et al. The Lewy body variant of Alzheimer's disease: a clinical and pathologic entity. *Neurology* 1990; 40: 1-8.
- Hansen LA, Craih BC. Making the diagnosis of mixed and non-Alzheimer's dementias. *Arch Pathol Lab Med* 1995; 119: 1023-31.
- Morris JC. Classification of dementia and Alzheimer's disease. *Acta Neurol Scand Suppl* 1996; 165: 41-50.
- Kase CS. Epidemiology of multi-infarct dementia. *Alzheimer Dis Assoc Disord* 1991; 5: 71-6.
- Jellinger K, Danielczyk W, Fisher P, Gabriel E. Clinico-pathological analysis of dementia disorders in elderly. *J Neurol Sci* 1990; 95: 239-58.
- Gearing M, Mira SS, Hedreen JC et al. The consortium to establish a registry for Alzheimer's disease (CERAD). Part X. Neuropathology confirmation of the clinical diagnosis of Alzheimer's disease. *Neurology* 1995; 45: 461-6.
- Snowdon DA, Greiner LH, Mortimer JA, Riley KP, Greiner PA, Markesbery WR. Brain infarction and the clinical expression of Alzheimer disease: the Nun Study. *JAMA* 1997; 277: 813-7.
- Thomas NJ, Morris CM, Scaravilli F et al. Hereditary vascular dementia linked to notch 3 mutations. *CADASIL in British families*. *Ann NY Acad Sci* 2000; 903: 293-8.
- Kovacs GG, Zerbi P, Voigtländer T et al. The prion protein in human neurodegenerative disorders. *Neuroscience Letters* 2002; 329: 269-72.
- Mirra SS, Heyman A, McKeel D et al. The consortium to establish a registry for Alzheimer's disease (CERAD). Part II. Standardization of the neuropathologic assessment of Alzheimer's disease. *Neurology* 1991; 41: 479-86.
- Lippa CF, Smith TW, Swearer JM. Alzheimer's disease and Lewy body disease: A comparative clinicopathological study. *Ann Neurol* 1994; 35: 81-8.
- Kosaka K. Diffuse Lewy body disease in Japan. *J Neurol* 1990; 237: 197-204.
- Gearing M, Lynn M, Mirra SS. Neurofibrillary pathology in Alzheimer's disease with Lewy bodies. *Arch Neurol* 1999; 56: 203-8.
- Perry RH, Irving D, Blessed G, Fairbairn A, Perry EK. Senile dementia of Lewy body type. A clinically and neuropathologically distinct form of Lewy body dementia in elderly. *J Neuro Science* 1990; 95: 119-39.
- Joachim CL, Morris JH, Selkoe DJ. Clinically diagnosed Alzheimer disease: autopsy results in 150 cases. *Ann Neurol* 1988; 24: 50-6.
- Hansen LA, Samuel W. Criteria for Alzheimer's disease and the nosology of dementia with Lewy bodies. *Neurology* 1997a; 48: 126-32.
- Heyman A, Fillenbaum GG, Gearing M et al. Comparison of Lewy body variant of Alzheimer's disease with pure Alzheimer's disease. *Neurology* 1999; 52: 1839-44.
- Hansen LA, Masliah E, Galasko D, Terry RD. Plaque-only Alzheimer disease is usually the Lewy body variant, and vice versa. *J Neuropathol Exp Neurol* 1993; 52: 648-54.
- Hulette C, Mirra SS, Wilkinson W, Heyman A, Fillenbaum G, Clark C. The consortium to establish a registry for Alzheimer's disease (CERAD). Part IX. A prospective cliniconeuropathologic study of Parkinson's features in Alzheimer's disease. *Neurology* 1995; 45: 1991-5.
- Kazee AM, Han LY. Cortical Lewy bodies in Alzheimer's disease. *Arch Pathol Lab Med* 1995; 119: 448-53.
- Hansen LA, Masliah E, Terry RD, Mirra SS. A neuropathological subset of Alzheimer's disease with concomitant Lewy body disease and spongiform change. *Acta Neuropathol* 1989; 78: 194-201.
- Brown DF, Dababo MA, Bigio EH et al. Neuropathologic evidence that the Lewy body variant of Alzheimer disease represents coexistence of Alzheimer disease and idiopathic Parkinson disease. *J Neuropathol Exp Neurol* 1998; 57: 39-46.
- Katzman R, Galasko D, Saitoh T, Thal LJ, Hansen L. Genetic evidence that the Lewy body variant is indeed a phenotypic variant of Alzheimer's disease. *Brain Cogn* 1995; 28: 259-65.
- Hamilton RL. Lewy bodies in Alzheimer's disease: A neuropathological review of 145 cases using α -synuclein immunohistochemistry. *Brain Pathology* 2000; 10: 378-84.
- Lennox G, Lowe J, Byrne EJ, Landon M, Mayer RJ, Godwin-Austen RB. Diffuse Lewy body disease. *Lancet* 1989; 1: 323-4.
- Hansen LA. The Lewy body variant of Alzheimer disease. *J Neural Transm Suppl* 1997b; 51: 83-93.
- Salmon DP, Galasko D, Hansen LA, Masliah E, Butters N, Thal LJ, Katzman R. Neuropsychological deficits associated with diffuse Lewy body disease. *Brain Cognition* 1996; 31: 148-65.
- McKeith IG, Galasko D, Kosaka K et al. Consensus guidelines for the clinical and pathologic diagnosis of dementia with Lewy bodies (DLB): report of the consortium on DLB international workshop. *Neurology* 1996; 47: 1113-24.
- Weiner MF, Risser RC, Cullum M et al. Alzheimer's disease and its Lewy body variant: a clinical analysis of postmortem verified cases. *Am J Psychiatry* 1996; 153: 1269-73.
- Haroutunian V, Serby M, Purohit DP et al. Contribution of Lewy body inclusions to dementia in patients with and without Alzheimer disease neuropathological conditions. *Arch Neurol* 2000; 57: 1145-50.
- Stern Y, Jacobs D, Golman JD et al. An investigation of clinical correlates of Lewy bodies in autopsy-proven Alzheimer disease. *Arch Neurol* 2001; 58: 460-5.
- Perry EK, Haroutunian V, Davis KL, Levy R, Lantos P, Eagger S, Mrinalini H, Dean A, Griffiths M, McKeith IG, Perry RH. Neocortical cholinergic activities differentiate Lewy body dementia from classical Alzheimer's disease. *Neuroreport* 1994; 5: 747-9.
- Perry EK, Marshall E, Kerwin J, Smith CJ, Jabeen S, Cheng AV, Perry RH. Evidence of a monoaminergic-cholinergic imbalance related to visual hallucinations in Lewy body dementia. *J Neurochem* 1990; 55: 1544-6.
- Olichney JM, Galasko D, Salmon DP et al. Cognitive decline is faster in Lewy body variant than in Alzheimer's disease. *Neurology* 1998; 51: 351-7.
- Armstrong TP, Hansen LA, Salmon DP et al. Rapidly progressive dementia in a patient with Lewy body variant of Alzheimer's disease. *Neurology* 1991; 41: 1178-80.
- Galasko D, Hansen L, Katzman R et al. Clinical-neuropathological correlations in Alzheimer's disease and related dementias. *Arch Neurol* 1994; 51: 888-95.
- Lopez OL, Wisniewski S, Hamilton RL, Becker JT, Kaufer DI, De Kosky ST. Predictors of progression in patients with AD and Lewy bodies. *Neurology* 2000; 54: 1774-9.