

VLOGA VEČPARAMETRIČNE MAGNETNORESONANČNE TOMOGRAFIJE PRI RAKU PROSTATE

MARIJA ŠANTL LETONJA

Splošna bolnišnica Murska Sobota, Murska Sobota, Slovenija.
E-pošta: marija.santl@gmail.com

Sprejeto

12. 07. 2021

Izdano

31. 3. 2022

DOPISNA AVTORICA

marija.santl@gmail.com

Povzetek Rak prostate je najpogostejši moški rak. Slikovna preiskava z magnetnoresonančnim tomografom (mpMRI) je metoda s katero diagnosticiramo in karakteriziramo rak prostate. Z večparametrično magnetnoresonančno tomografijo (mpMRI) prikažemo raka, njegovo agresivnost in zamejimo bolezen. S pravilno oceno razširjenosti bolezni se izognemo nepotrebnim stranskim učinkom. Spremembe v prostati umestimo v PI-RADS klasifikacijo. V primeru kliničnega suma raka in negativno biopsijo, s pomočjo analize mpMRI lahko ciljno odvzamemo sumljivo tkivo. Z mpMRI sledimo bolnike z znanim rakom in ugotavljamo učinke zdravljenja. MpMRI dobiva pomembno vlogo v smernicah za zdravljenje raka prostate. Preiskave ne moremo izvesti pri nemirnih in klavstrofobičnih bolnikih, pri bolnikih z alergijo na gadolinijevo kontrastno sredstvo ter pri bolnikih z vstavljenimi kovinskimi materiali za katere ni certifikata, da so kompatibilni z magnetnim poljem.

Ključne besede:

rak
prostate,
večparametrična
magnetnoresonančna
tomografija,
PI-RADS,
diagnoza,
slikanje



1 Uvod

Rak prostate (CaP) je eden izmed najpogostejših rakov moških (Miyahira, Sharp, Ellis in drugi, 2020). V publikacijah Registra raka Republike Slovenije poročajo, da je v obdobju 2013-2017 v Sloveniji povprečno zbolelo za rakom prostate 1.613 moških, umrlo pa 403 moških (Zadnik, Primic Zakelj, Lokar in drugi, 2017; Zadnik, Žagar, Lokar in drugi, 2020). V zadnjih letih je opazen porast pojavnosti raka prostate, kar je posledica oportunističnega presejanja s testom za prostato specifičnega antigena (PSA) pri zdravih moških. Poročajo, da je pomembna zgodnja diagnoza in pravilna izbira zdravljenja, kar vpliva na stopnjo preživetja in kakovost življenja moških z rakom prostate (Humphrey, 2004 in Schymura, Sun and Percy-Laurry, 2014).

Večparametrična magnetnoresonančna tomografija (mpMR) je nadgradnja tradicionalnega prikaza prostate in struktur male medenice s T1 in T2 obteženimi slikami (Barentsz, Richenberg, Clements in drugi, 2012). S T1 in T2 obteženimi slikami ocenjujemo morfološke značilnosti prostate in lokoregionalno razširjenost bolezni pri bolnikih z biopsijo dokazanim rakom. Razvoj tehnologije je omogočil nadgradnjo morfoloških sekvenc s fiziološkimi in funkcionalnimi sekvencami. Večparametrični pristop z vključitvijo fizioloških in funkcionalnih sekvenc detektira, lokalizira in karakterizira raka prostate.

Rak prostate je biološko heterogen, nekateri so agresivni z visoko stopnjo morbiditete in mortalitete, kar zahteva zdravljenje, pri neagresivnih oblikah zadostuje aktivno spremljanje. MpMRI pomaga pri odločitvi o načinu zdravljenja ali aktivnem spremljanju bolezni (Epsstein, Feng, Trock in drugi, 2012).

2 Večparametrično magnetnoresonančno slikanje prostate in male medenice

Večparametrično slikanje prostate z magnetnoresonančnim tomografom (mpMRI) združuje anatomske informacije T1 in T2 poudarjene slike s funkcionalnimi informacijami difuzijskega slikanja in dinamičnim izločanjem gadolinijevega kontrastnega sredstva.

MpMRI je pomembno diagnostično orodje v zgodnji diagnostiki CaP, s katerim prikažemo bolezenske spremembe, določimo razširjenost bolezni in sklepamo o agresivnosti bolezenske spremembe (Mottet, Bellmunt, Bolla in drugi, 2017).

Preiskava mora biti opravljena na magnetnoresonančnem tomografu z močjo najmanj 1,5 T. V klinično prakso prihaja slikanje na aparataturah z močjo 3 T, ki omogočajo boljšo časovno in prostorsko ločljivost. Karakteriziramo lahko manjše lezije, kot na aparataturah z močjo 1,5 T (Scialpi, Martorana, Aisa, in drugi, 2017).

Najbolje je, da opravimo mpMRI pred biopsijo prostate, če pa je biopsija opravljena, je smiselno, da mpMRI opravimo najmanj 6 tednov po biopsiji. Po biopsiji prostate je lahko v žlezi krvavitev, ki se na T1 obteženi sliki kaže kot hiperintenziven signal. Medenico prikažemo do razcepišča aorte. Analiziramo morebitne patološko povečane bezgavke, ocenimo njihovo število in velikost.

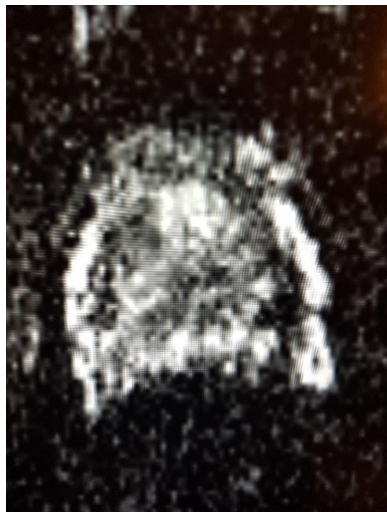
S T1 poudarjeno sliko definiramo lokalno povečane bezgavke in morebitne postbiopsijske krvavitve. T2 obtežena slika je osnovni slikovni prikaz prostate, s katerim analiziramo anatomske podrobnosti. Uporabimo jo v treh ravninah z visoko ločljivostjo.

Ocenimo prehodno cono, ki je v večini primerov pri starejših moških adenomatozno spremenjena. Analiziramo noduse, njihovo morfologijo in omejenost.

Velik delež CaP vznikne v periferni coni. Periferna cona je lahko fibrotično spremenjena po vnetju. Nemalokrat je periferna cona komprimirana zaradi benigne hiperplazije prehodne cone. Pregledamo fibromuskularno kapsulo in njene konture. Ocena nevrovaskularnih snopov in rektoprostatičnega kota je ključna za načrtovanje zdravljenja.

Na kvalitetnih T2 obteženih slikah so seminalne vezikule lepo prikazane. Z veliko zanesljivostjo lahko izključimo preraščanje karcinoma v seminalne vezikule.

Pri funkcionalnih pulznih zaporedjih je osnova za prikaz bolezenskih sprememb difuzija vodnih atomov in naključno gibanje molekul vode. Na ADC mapi prikažemo koeficient difuzije. CaP je temnejši in omejen od zdravega tkiva. Rak prostate je na ADC mapi hipotenziven (temen) zaradi ovirane difuzije. Karcinomsko tkivo ima restrikcijo difuzije (Slika 1).



Slika 1: ADC mapa-koeficient difuzije

Vir: lastni

Na slikah z visoko b vrednostjo je rakavo tkivo vidno kot visoka intenziteta signala. Na teh slikah je ločljivost slaba. Z novimi tehnologijami izračunamo visoke b vrednosti iz vsaj dveh nizkih b-vrednosti (Hassanzadeh, Glazer, Dunne in drugi, 2017).

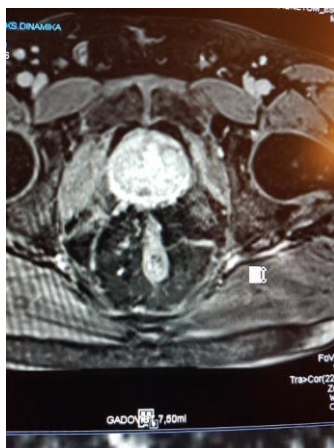Pod okriljem Evropskega združenja za urogenitalno radiologijo (ESUR) so definirane smernice za mpMR prostate: Prostate imaging-Reporting and Data System različica 1 (PI-RADS 1) (Hamoen, de Rooji, Witjes in drugi, 2015). Od leta 2019 uporabljamo posodobljeno različico PI-RADS v 2.1. S PI-RADS klasifikacijo označimo lezijo, jo lokaliziramo, izmerimo in karakteriziramo. Uporabljamo lestvico od 1 do 5.

V PI-RADS klasifikaciji bolezenskih sprememb v prostati analiziramo T2 obtežene slike, difuzijske sekvence in pokontrastne T2 obtežene slike (Scalpi, Rondoni, Aisa in drugi, 2017). Analiziramo vsako sekvenco posebej in nato umestimo lezijo v kategorijo od 1-5 po PI-RADS skali (Tabela 1).

Tabela 1: PI-RADS stadiji

PI-RADS stadij	1	2	3	4	5
Benigno	100%	100%	50%	0%	0%
Maligno	0%	0%	50%	100%	100%

T2 obtežene slike in difuzijske slike so osnova za oceno lezij v prehodni in v periferni coni. Lezije, ki imajo slikovne značilnosti nerakavih sprememb, označimo kot PI-RADS 1 in PI-RADS 2. Pri lezijah, ki jih definiramo kot PI-RADS 3, PI-RADS 4 in PI-RADS 5 je verjetnost CaP velika. Končno diagnozo CaP postavimo z biopsijo prostate. Lezije PI-RADS 3, predstavljajo manj zanesljivo območje v oceni, o nadaljnjih diagnostičnih postopkih se odločamo, ko ocenimo slikovne, klinične ter laboratorijske parametre (Scalpi, Rondoni, Aisa in drugi, 2017). Lezije periferne cone, ki jih predkontrastno ocenimo kot PI-RADS 3, v primeru zgodnjega fokalnega pokontrastnega obarvanja definiramo kot PI-RADS 4 lezije. Taghipour s sodelavci so v študiji potrdili, da imajo lezije periferne cone, ki se pokontrastno obarvajo, višjo stopnjo malignosti v primerjavi z lezijami, ki se ne obarvajo (Taghipour, Ziaei, Alessandrino in drugi, 2019; Zeng, Cheng, Zhang in drugi, 2021). Pokontrastno obarvana prostata je prikazana na Sliki 2.



Slika 2: T2 obtežena slika s pokontrastnim obarvanjem

Vir: lastni

Patološke spremembe, ki jih definiramo na mpMRI označimo na 39-sektorski mapi. Sektorska mapa je shema, ki je uniformna in jo uporabljajo specialisti, ki se ukvarjajo z bolezenskimi spremembami prostate. Radiolog označi patološko spremembo na sektorski mapi, kar omogoči lažje ciljano biopsijo lezijo, v pomoč je tudi pri biopsiji lezij pod MR kontrolo.

Pri CaP z zelo nizko stopnjo malignosti je možna izbira aktivnega spremljanja. Bolniku kontrolirajo raven za prostato specifičnega antigena (PSA) in primerjajo spremembe na kontrolnih mpMRI.

Pri visoko malignih CaP na mpMRI ocenjujejo širitev tumorja preko kapsule, vraščanje v nevrovaskularni snop ali rektum ter infiltracijo bezgavk male medenice in prikazanih kostnih struktur.

MpMRI je slikovna metoda, ki jo izberemo za bolnike, ki so zdravljeni za CaP, ocenjujemo lokalno ponovitev bolezni.

3 Priprava bolnika za mpMRI

Splošno sprejetih smernic za pripravo bolnika za mpMRI strokovna združenja še niso sprejela. Absolutne kontaindikacije za mpMRI so tujski v telesu preiskovanca, ki niso kompatibilni z magnetnim poljem. Med relativne kontraindikacije spada strah preiskovanca pred zaprtim prostorom. Pred aplikacijo gadolinijevega kontrastnega sredstva preverimo funkcijo ledvic. Z aplikacijo spazmolitičnih sredstev zmanjšamo artefakte zaradi gibanja črevesja. Ampula rektuma, ki je izpolnjena z blatom lahko predstavlja vzrok za manjšo ločljivost in posledično slabšo kvaliteto slike. Po nekaterih priporočilih naj bi se moški tri dni pred preiskavo vzdržal ejakulacije, da so seminalne vezikule razpete.

4 Zaključek

MpMRI je standardna slikovna metoda s katero prikažemo prostato in bolezenske spremembe v njej ter ima pomembno vlogo pri zaznavanju CaP, ciljani biopsiji, lokalni zamejitvi in oceni agresivnosti bolezni.

PI-RADS v2 je osnova za klasifikacijo bolezenskih sprememb v prostati, ki jih prikažemo z mpMRI.

Literatura

- American College of Radiology. (2021). MR Prostate Imaging Reporting and Data System version 2.1. Pridobljeno s <https://www.acr.org/-/media/ACR/Files/RADS/PI-RADS/PIRADS-V2-1.pdf>
- Barentsz, J.O., Richenberg, J., Clements, R. in drugi. (2012). ESUR prostate MR guidelines 2012. *Eur Radiol* 2012; 22(4): 746-757.
- Epsstein, J.I., Feng, Z., Trock, B.J. in drugi. (2012). Upgrading and downgrading of prostate cancer from biopsy to radical prostatectomy: incidence and predictive factors using the modified Gleason grading system and factoring in tertiary grades. *Eur Urol*. 2012; 61 (5):1019-1024.
- Hamoen, E.H., de Rooji, M., Witjes, J.A. in drugi. (2015). Use of the Prostate Imaging Reporting and Data System (PI-RADS) for Prostate Detection with Multiparametric Magnetic Resonance Imaging: A Diagnostic Meta-analysis. *Eur Urol*. 2015; 67(6):1112-1121.
- Hassanzadeh, E., Glazer, D., Dunne, R. in drugi. (2017). Prostate Imaging Reporting and Data System Version 2(PI-RADS v2): A pictorial review. *Abdom Radiol* 2017; 42(1): 278-289.
- Humphrey, P.A. (2004). Gleason grading and prognostic factors in carcinoma of prostate. *Mod Pathol* 2004; 17: 292-306.
- Miyahira, A.K., Sharp, A., Ellis, L. in drugi. (2020). Prostate cancer research: the next generation; report from the 2019 coffey-holden prostate cancer academy meeting. *Prostate* 2020; 80: 113-132.
- Mottet, N., Bellmunt, J., Bolla, M. in drugi. (2017). EAU-EANM-SIOG guidelines on prostate cancer. Part 1: screening, diagnosis, and local treatment with curative intent. *Eur Urol*. 2017; 71(4):618-29.
- Scalpi, M., Rondoni, V., Aisa, M.C. in drugi. (2017). Is contrast enhancement needed for diagnostic prostate MRI? *Transl Androl Urol* 2017;6(3):499-509.
- Schymura MJ, Sun, L. and Percy-Laurry, A. (2014). Prostate cancer collaborative stage data items-their definitions, quality, usage, and clinical implications; a review of SEER datafor 2004-2010. *Cancer* 2014; 120 Suppl 23: 3758-3770.
- Scialpi, M., Martorana, E., Aisa, M.C. in drugi. (2017). Score 3 prostate lesion: a gray zone for PI-RADS v2. *Turk J Urol* 2017; 43: 237-40.
- Taghipour, M., Ziacy, A., Alessandrino, F. in drugi. (2019). Investigating the role of DCE-MRI, over T2 and DWI, in accurate PI-RADS v2 assessment of clinically significant peripheral zone prostate lesions as defined at radical prostatectomy. *Abdom Radiol (NY)*. 2019 April; 44(4):1520-1527.
- Zadnik, V., Primic Zakelj, M., Lokar, K. in drugi. (2017). Cancer burden in Slovenia with the time trends analysis. *Radiol Oncol*. 2017; 51: 47-55.
- Zadnik, V., Žagar, T., Lokar, K. in drugi. (2020). Preživetje bolnikov z rakom, zbolelih v letih 1997-2016 v Sloveniji. Ljubljana: Register raka.
- Zeng, J., Cheng, Q., Zhang, D. in drugi. (2021). Diagnostic ability of dynamic contrast-enhanced magnetic resonance imaging for prostate cancer and clinically significant prostate cancer in equivocal lesions: A systematic review and meta-analysis. *Front Oncol*. 11: 620628. Pridobljeno s doi: 10.3389/fonc.2021.620628.