

Strokovni prispevek/Professional article

PARANEOPLASTIČNE RETINOPATIJE

PARANEOPLASTIC RETINOPATHIES

Marko Hawlina¹, Alenka Šket-Kontestabile¹, Jelka Brečelj¹, Graham Holder²

¹ Očesna klinika, Klinični center, Zaloška 29a, 1525 Ljubljana

² Moorfields Eye Hospital, 162 City Road, London EC1V 2PD

Prispelo 2005-10-30, sprejeto 2005-11-02; ZDRAV VESTN 2005; 74: 643-7

Ključne besede: paraneoplastični sindrom; retinopatija v povezavi z malignomom; retinopatija v povezavi s kožnim melanomom; elektroretinografija

Izvleček – Izhodišča. Predstavljamo dva tipa paraneoplastičnih retinopatij v povezavi z malignimi boleznimi: retinopatija v povezavi z malignomom, navadno karcinomom – CAR (cancer associated retinopathy) in retinopatija v povezavi s kožnim melanomom – MAR (cutaneous melanoma associated retinopathy). Pri CAR najpogosteje pride do tvorbe protiteles proti recoverinu oz. alfa-enolazi, pri MAR pa se tvorijo protitelesa proti transducinu v ON-bipolarnih celicah.

Prikaz primerov. Opisana je klinična slika in rezultati preiskav dveh bolnikov, ki sta bila zaradi hitre izgube vida sprejeta na očesno kliniko. V prvem primeru je šlo za 78-letnega bolnika z epidermoidnim karcinomom pljuč in metastazami v jetrih in ledvici, ki se mu je vid hitro slabšal do popolne slepote na obeh očeh. Prisotna je bila amavroza z Antonovim sindromom, pregled očesnega ozadja je pokazal ozke arterije, mestoma z ateromskimi plaki, v makuli grobo pregrupacijo pigmenta. Skotopična in fotopična elektroretinografija (SFERG) je bila neizživna. Drugi bolnik je bil 62-letni gospod, ki je leto dni po operativni odstranitvi kožnega melanoma opazil poslabšanje nočnega vida in fotopsije, pa tudi poslabšanje centralnega vida. Vidna ostrina na desnem očesu je bila 0,5 in na levem očesu 0,8. Vidno polje je bilo koncentrično zoženo znotraj 15 stopinj na obeh očeh. Na očesnem ozadju ni bilo večjih nepravilnosti. SFERG je pokazala maksimalni odgovor negativne oblike, z normalnim a valom in znižanim b valom. ON-OFF ERG je pokazal izgubo ON odziva – b vala in normalen OFF odziv – d vala, kar je značilno za MAR.

Zaključki. CAR in MAR sta redka paraneoplastična sindroma, za katera je značilna hitra obojestranska izguba vida in nočna slepota brez večjih sprememb na očesnem ozadju. Značilne elektroretinografske spremembe lahko opozorijo na možno maligno obolenje še pred razvojem popolne slepote, zato je pomembno, da se tega zapleta pri onkoloških bolnikih zavedamo.

Key words: paraneoplastic syndrome; cancer associated retinopathy; cutaneous melanoma associated retinopathy; electroretinography

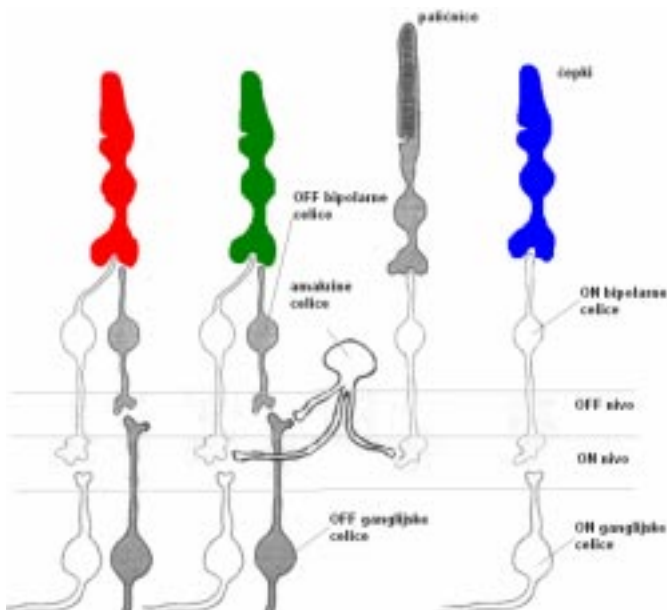
Abstract – Background. Two types of retinopathy are known to be associated with patients with malignancies: cancer associated retinopathy-CAR and cutaneous melanoma associated retinopathy-MAR. Autoantibodies against recoverin or against α -enolase have been described in CAR, and autoantibodies against ON-bipolar cells are formed in MAR. An outline of the pathogenetic mechanisms and an example of each cases disorder are presented.

Case reports. In both patients, the following were performed: complete clinical examination, visual acuity, visual fields, fluorescein angiography and electroretinography. The first patient was a 78 year-old man with epidermoid carcinoma of the lung and metastases of liver and kidney suffered rapidly progressive bilateral visual loss. He suffered complete loss of vision (amaurosis with Anton's syndrome). Retinal examination showed severe arterial narrowing with lipid plaques and age-related pigmentary changes. The ERG was non-detectable, and the diagnosis was CAR. The second patient was a 62 years old man who presented with acute onset of bilateral night blindness, photopsia and shimmering four years after excision of a cutaneous malignant melanoma. Visual acuity was 0.5 in the right eye and 0.8 in the left eye. The visual fields showed constriction to 15° in both eyes on Goldmann perimetry. The retinal examination was normal. ERG maximal response was electronegative, with normal a-wave amplitude and reduced b-wave. ON-OFF ERG showed loss of ON-response b-wave and normal OFF-response d-wave, typical for MAR.

Conclusions. CAR and MAR are rare paraneoplastic syndromes, that are characterised by rapid onset of acquired bilateral visual loss and night blindness. There are usually shimmering photopsias in MAR and fundus examination is normal. The fundus is initially normal in CAR, but becomes abnormal as the disorder progresses. Typical changes in ERG may precede the presentation of malignancy and therefore awareness of this complication is important.

Uvod

Prizadetost mrežnice v povezavi z malignomom (CAR - cancer associated retinopathy) in retinopatija v povezavi s kožnim melanomom (MAR - cutaneus melanoma associated retinopathy) je redka (1). Izguba vida se običajno pojavi nenadno in se hito razvija. Terapevtski poskusi so bili uspešni v zgodnjih fazah prizadetosti, ko so bile motnje pretežno funkcionalne. Zato je pomembna zgodnja diagnostika, ki temelji na elektrofizioloških metodah. Na očesni kliniki smo vpeljali ERG na dražljaj daljšega trajanja (ON-OFF ERG), ki omogoča ločevanje odziva ON-bipolarnih in OFF-bipolarnih celic v notranji nuklearni plasti, ki se povezujejo s čepnicami. ON-bipolarne celice se vzdražijo na svetlobni dražljaj z depolarizacijo, OFF-bipolarne celice pa s hiperpolarizacijo. Odziv ON-bipolarnih celic se kaže kot b val (ON odziv), medtem ko se odziv OFF-bipolarnih celic kaže kot d val (OFF odziv). Paličnice in modre čepnice (S-čepnice) so pretežno povezane le s ON-bipolarnimi celicami, rdeče (L-čepnice) in zelene čepnice (M-čepnice) pa so povezane z ON in OFF-bipolarnimi celicami (2) (sl. 1). ON-OFF ERG je značilen pri MAR, kjer gre za selektivno okvaro ON-bipolarnih celic. V nekaterih specializiranih laboratorijih v svetu so dostopni tudi testi na specifična protitelesa, ki se tvorijo ob paraneoplastičnih retinopatijah. Čeprav bi bila ta informacija pomembna za dokončno potrditev bolezni, pa so elektrofiziološki testi dovolj za postavitev diagnoze. V nadaljevanju predstavljamo patogenezo in prikaz primera pri vsaki od obravnavanih paraneoplastičnih retinopatij.

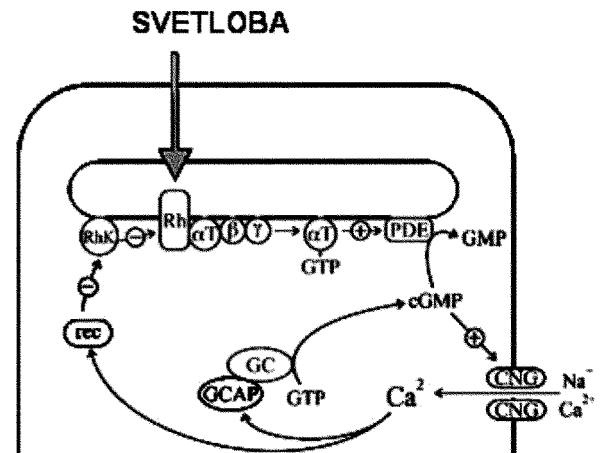


Sl. 1. ON-OFF povezave. Rdeče in zelene čepnice so povezane z bipolarnimi celicami, ki imajo tako ON kot tudi OFF povezave. Modre čepnice so povezane s tipom bipolarnih celic, ki imajo ON povezave. Tudi paličnice se povezujejo samo z ON bipolarnimi celicami, vendar se vzburljenje do ON ganglijskih celic prenaša preko amakrinih celic, ki pa, vzbunjene, istočasno sproščajo inhibični transmitter na OFF ganglijske celice.

Figure 1. ON-OFF pathway. Red-sensitive and green-sensitive cone cells are connected to ON and OFF type of bipolar cells. Blue-sensitive cone cells are connected to only one type of bipolar cells - ON type. Rods are connected to only ON type of bipolar cells as well. When depolarized, these cells excite rod amacrine cells and they excite the ON ganglion cells as well as release inhibitory transmitter onto the OFF ganglion cells.

Retinopatija v povezavi z malignomom (CAR)

CAR je paraneoplastični sindrom, kjer gre za progresivno avtoimunsko okvaro fotoreceptorjev mrežnice (3-7). Najpogosteje se pojavlja pri bolnikih z drobnoceličnim karcinomom pljuč, lahko pa tudi pri karcinomu endometrija, dojke, prostate, ali kolona (epitelni tumorji) (1). Znaki retinopatije se lahko pojavljajo pred drugimi manifestacijami tumorja (1, 8). Pri bolnikih s CAR so našli visok titer protiteles proti recoverinu, proti alfa-enolazi, lahko pa tudi proti HSC 70 in nekaterim drugim proteinom (1, 5, 6, 9-15). Najpogosteje je bil opisan vzročni mehanizem, pri katerem tumorske celice izločajo protein, podoben recoverinu, proti kateremu se tvorijo protitelesa. Ta pasivno prehajajo skozi krvno retinalno bariero, navzkrižno reagirajo z retinalnim recoverinom in po slabo poznanem citotoksičnem mehanizmu povzročajo apoptozo fotoreceptorjev (3, 4, 5). Recoverin je Ca^{2+} vezoč protein, ki inhibira rodopsin kinazo in s tem sprosti rodopsin za ponovno aktivacijo (sl. 2). Retinalna disfunkcija, ki jo povzročajo anti-recoverinska protitelesa je tako funkcionalno podobna fototoksični retinalni okvari (16). α -enolaza je ubikvitaren, glikolitični encim. Pogosto najdemo protitelesa proti α -enolazi tudi pri sistemskih avtoimunih boleznih, degenerativnih, nevroloških boleznih, pri bolnikih z glavkomom, pa tudi pri zdravih ljudeh (12, 17). Anti- α -enolaza protitelesa, ki so usmerjena proti retinalnim celicam notranje nuklearne plasti in ganglijskim celicam in povzročajo uničenje teh celic (9, 10).



Sl. 2. Recoverin (rec) je Ca^{2+} vezoč protein, ki kot del fototransdukcijske kaskade inhibira rodopsin kinazo (RhK) in s tem sprosti rodopsin (Rh) za ponovno aktivacijo.

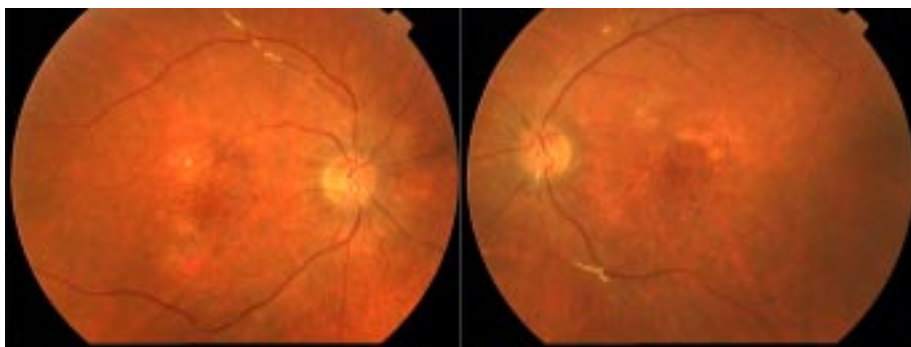
Figure 2. Recoverin (rec) is a Ca^{2+} binding protein, inhibiting rhodopsin kinase (RhK) and thus release rhodopsin (Rh) for new activation.

CAR se kaže z nenadnim začetkom progresivne, obojestranske izgube vida, tako perifernega kot centralnega, s fotopsijo, nočno slepoto in motnjami barvnega vida. Klinični pregled je lahko povsem v fizioloških mejah, lahko pa ob pregledu očesnega ozadja vidimo stanjšanje arteriol ali bledejšo papilo ter blage pigmentne spremembe. ERG pokaže progresivno prizadeto funkcije čepnic in paličnic in ima znižana ali odsotna a in b valova maksimalnega odziva, odziva paličnic in odziva čepnic (18). V zdravljenju so poskušali s sistemskimi steroidi, plazmaferezo, imunoglobulini, s katerimi so v posameznih primerih prehodno izboljšali vid, vendar je dolgoročno prognoza slaba.

Prikaz primera

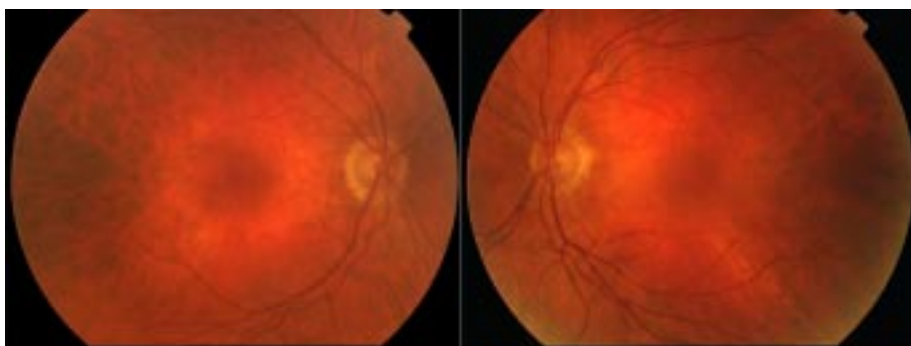
78-letni bolnik je bil sprejet zaradi 4 mesece trajajoče izgube vida na obeh očeh. Bolnik se je natančno spominjal dneva poslabšanja vida, izguba vida pa je bila popolna v nekaj dneh. Januarja in junija 2004 je bil zdravljen v bolnišnici Golnik in nato na Onkološkem inštitutu zaradi epidermoidnega karcinoma spodnjega dela glavne karine in obeh glavnih bronhijev z metastazami v jetrih in desni ledvici. Julija je bil zdravljen z enkratnim paliativnim obsevanjem na mestu primarnega tumorja in mediastinuma. Narejena je bila magnetno resonančna preiskava glave, ki ni pokazala patoloških sprememb. Sicer se zdravi zaradi arterijske hipertenzije ter ulkusa dvanajstnika. Je dolgoletni kadilec.

Ob sprejemu je bil sprednji segment v mejah normale, v lečah so bile posamezne skalitve jedra. Zenici sta zelo slabo in počasi reagirali na direktno osvetlitev. Papili sta bili ostro omejeni, rožnati, v nivoju, v makulah je bila prisotna groba pregrupacija pigmenta, posamične atrofične lise, arterije so bile ozke, poudarjenega refleksa, mestoma so bili vidni ateromski plaki (sl. 1). Ob sprejemu ni zaznaval niti svetlobe, čeprav je bolnik opisoval, da vidi svetlobo in obrise. Očesni pritisk bil v mejah normale. Pri preiskavi vidnega polja (Campus po Goldmannu) na nobeno oko ni videl niti izoptere V/4. Pri fluoresceinski angiografiji je bila ugotovljena le močna arterioskleroza retinalnih žil in zmerne atrofične spremembe v mrežnici. Skotopični in fotopični ERG (sl. 3), slikovni ERG in vidni evocirani potenciali (VEP) na bliskovni dražljaj so bili neizvzorni. Preiskava v specializiranem laboratoriju dr. Grazyne Adamus v Oregonu, ZDA je pokazala, da je bolnikov serum pozitiven na anti-recoverin antigen. Februarja 2005 smo uvedli sistemsko steroidno terapijo: 1g metilprednizolona intravensko dnevno skozi tri dni. Tri tedne po terapiji ni bilo izboljšanja vida, stranskih učinkov terapije ni bilo.



Sl. 3. Pregled očesnega ozadja desnega in levega očesa pri bolniku s CAR kaže močno zoženje retinalnih arterij z obsežnimi ateromskimi plakami in starostne spremembe pigmentnega epitela.

Figure 3. The retinal examination in both eyes in the patient with CAR showed severe arterial narrowing with lipid plaques and age-related pigmentary changes.



Sl. 4. Pregled očesnega ozadja desnega in levega očesa pri bolniku z MAR je bil normalen. Vidni sta rožnati, omejeni papili s peripapilarnim bledejšim obročem, žilje je nekoliko ožje, makula je brez foveolarnega odseva.

Figure 4. The retinal examination in both eyes in the patient with MAR was normal. Note normal optic disc with peripapillary crescent and mild arterial narrowing and inhomogeneity of the RPE.

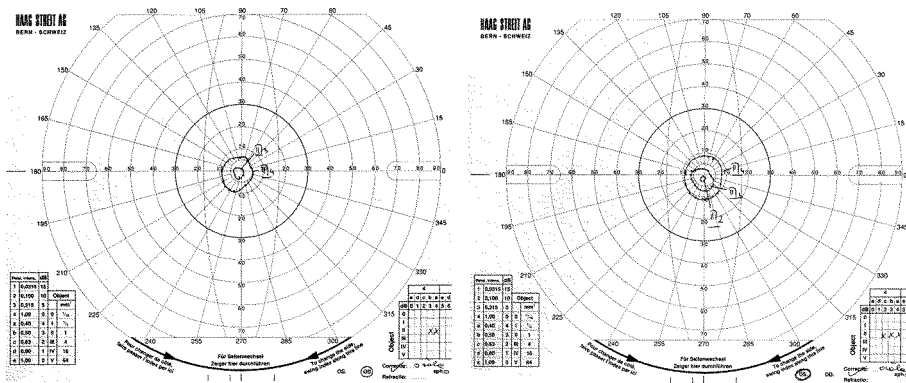
Retinopatija v povezavi s kožnim melanomom (MAR)

MAR je paraneoplastični sindrom, ki se pojavlja pri bolnikih z metastatskim kožnim melanomom. Medtem ko se CAR včasih pojavlja pred drugimi manifestacijami tumorja, se znaki MAR navadno pojavljajo kasneje (povprečno med odkritjem melanoma in prepoznavo MAR minejo 3,6 leta) (19). Pogostejši je pri moških (19). Tvorijo se protitelesa proti proteinu transducinu (20), ki sodeluje pri prevajanju signalov v bipolarnih celicah (1, 18). Za razliko od CAR, je pri MAR predvsem motena funkcija celic, ne pride pa do destrukcije celic (21).

V klinični sliki opazimo akutni začetek obojestranske nočne slepote, fotopsijo in motnje barvnega vida. Očesno ozadje je običajno v mejah normale. Redko se pojavi uveitis oz. vitritis (19). Značilne spremembe SFERG so: maksimalni odziv je negativne oblike (z normalnim valom a in znižanim valom b, ki ne presega izoelektrične linije), znižana sta tudi odziv paličnic in oscilatorni potenciali, medtem ko sta odziv čepnic in odziv 30 Hz normalna ali mejno znižana. Spremenjene oblike je odziv čepnic in ima razpotežen val in oster b val. Značilen je tudi ON-OFF ERG, kjer je b val odsoten, medtem ko je d val normalen. Elektrofiziološke spremembe kažejo, da je skotopično delovanje mrežnice bolj prizadeto, ker je motena funkcija ON-bipolarnih celic, ki so povezane s paličnicami, medtem ko je fotopično delovanje mrežnice relativno dobro ohranjeno preko OFF-bipolarnih celic, povezanih s L in M čepnicami (1, 8, 22). Preiskava seruma v laboratoriju dr. Grazyne Adamus je pokazala prisotnost 4 retinalnih proteinov: 28K, 30K, 35K, 40K še neznane identitete.

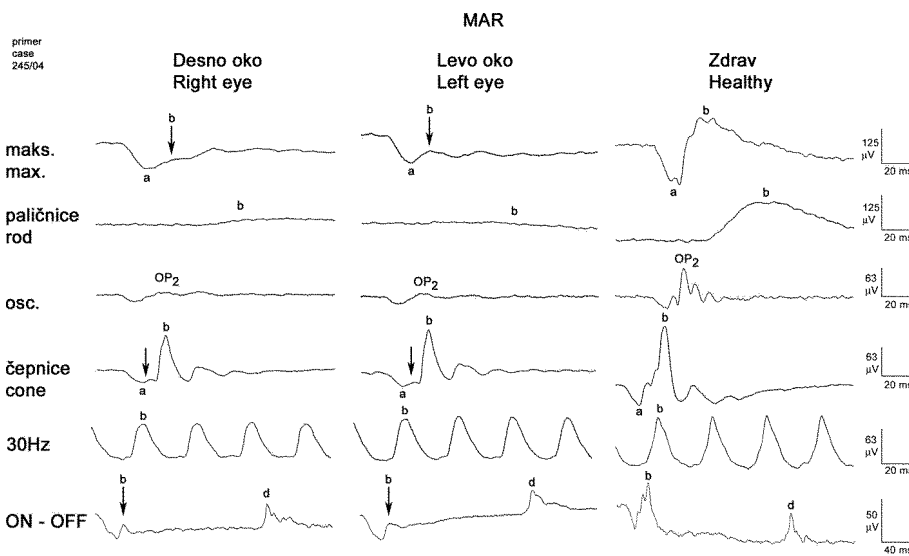
Prikaz primera

62-letni bolnik je bil leta 1996 prvič v nevrooftalmološki ambulanti očesne klinike zaradi nenadnega poslabšanja vida. Opažal je meglen vid, ki ga je opisoval kot sneženje ter kot slabši vid v mraku, težave je imel z ločevanjem odtenkov barv. Do takrat ni imel težav z očmi. Leta 1992 so mu odstranili nevus na hrbtu. Sicer je v anamnezi povedal, da se zdravi zaradi angine pectoris, zadnja leta je opažal slabšanje sluha in spomina. Alergičen je bil na antisera, ki ga je dobil po piku modrasa, je kadilec. Družinska anamneza je bila brez posebnosti. EEG, izvid testiranja kognitivnih evociranih potencialov in doppler ultrazvok vratnih žil so bili normalni. Ob prvem pregledu je bila vidna ostrina na desno oko 0,4–0,5 s.c., na levo oko 0,8 s.c., očesni tlak je bil normalen. Sprednji segment je bil v mejah normale, ob pregledu fundusa ni bilo večjih abnormnosti, papili nervi optici sta bili rožnati, omejeni, s peripapilarnim bledejšim obročem, žilje je bilo nekoliko ožje, makula je bila brez foveolarnega odseva (sl. 4). Pri fluoresceinski angiografiji so bile ugotovljene nekoliko ožje arterije, rarifikacija retinalnega pigmentnega epitela RPE, večjih patoloških sprememb ni bilo. Preiskava vidnega polja – Campus po Goldmannu je pokazala koncentrično zoženje izopter znotraj 15 stopinj na obeh očeh (sl. 5). Adaptometrija je pokazala znižano sekundarno adaptacijo. Opravljene so bile elektrofiziološke preiskave: z desnega in levega očesa je SFERG pokazal prizadetost funkcije paličnic in ohranjeno funkcijo čepnic in spremembe, ki so nakazovale motnjo v prevajanju vidnega signala na nivoju bipolarnih celic, PERG je bil znižan in VEP normalen.



Sl. 5. *Campus po Goldmannu pri bolniku z MAR: desno in levo oko: koncentrično zoženje izopter znotraj 15 stopinj.*

Figure 5. *The visual fields examination in the patient with MAR showed constriction inside 15° in both eyes on Goldmann perimetry.*



Sl. 6. *SF ERG maksimalni odziv (maks.) pri bolniku z MAR ima značilno negativno obliko, normalen je fotoreceptorski a val in znižan je b val (označen s puščico), ki se generira v notranji nuklearni plasti. Odziv paličnic-b val in oscilatorni potenciali (osc.) sta znižana, medtem ko sta odgovor čepnic in 30 Hz normalnih amplitud. Odgovor čepnic je spremenjene oblike, a val je razpotegnjen (označen s puščico) in b val je oster. Pričakovane spremembe pri MAR pokaže ON-OFF ERG, pri katerem je znižan ON odziv-b val (označen s puščico) in normalen je OFF odziv-d val.*

Figure 6. *ERG in the patient with MAR shows a negative maximal response (max.), such that the photoreceptor derived a wave is normal, but there is a selective reduction in the inner nuclear derived b wave (marked by arrows). Rod response b wave and oscillatory potentials (osc.) are attenuated, while cone response and 30 Hz flicker amplitudes are normal. However, cone response has a different waveshape, a wave is broadened (marked by arrows) and b wave is sharp. As expected for MAR, ON-OFF response shows loss of the ON-b wave (marked by arrows) and normal OFF-d wave.*

Leta 1998 je bolnik opazil povečane bezgavke v levi pazduhi, sledila je kirurška terapija in trije ciklusi kemoterapije. Možno je, da je bil nevus leta 1992 na hrbtu nepopolno odstranjen maligni melanom. Ob zadnjem pregledu v nevrooftalmološki ambulanti, januarja 2005 je bila vidna ostrina na desnem očesu 0,6 c.c., na levem očesu pa 1,0 c.c.. Barvni vid po Ishihari je bil na desno oko 6/15, na levo oko 4/15. V očesnem statusu je bila ugotovljena začetna nuklearna in kortikalna katarakta, ostalo je bilo kot ob prvem pregledu. Ponovljeno elektroфизиološko testiranje je pokazalo značilnosti za MAR: pri SFERG je bil maksimalni odziv negativne oblike (normalen a val in znižan b val), odziv paličnic in oscilatorni potenciali so bili znižani ter odziv

čepnic in odziv 30 Hz sta bila normalnih amplitud. Odziv čepnic je imel razpotegnjen a val in oster b val. Značilen je bil tudi ON-OFF ERG, kjer je bil odsoten ON odziv-b val in normalen OFF odziv-d val (sl. 6). EOG, ki kaže funkcijo retinalnega pigmentnega epitelija je bil normalen. MFERG in PERG, ki kažeta funkcijo makule sta bila znižana.

Razpravljanje

Paraneoplastičnih retinopatij k sreči ni veliko: predstavljena primera CAR in MAR sta prva, ki smo ju našli pri nas. Ob nejasni izgubi vida pri onkoloških bolnikih je potrebno pomisliti na paraneoplastično retinopatijo, če pride do nenadnega poslabšanja vidne ostrine, fotopsij ali nočne slepote. Klinični znaki se lahko pojavijo pred samim odkritjem malignoma (pri CAR v skoraj 50%, kar ima diagnostični pomen) ali pa nekaj let po odkritju in zdravljenju primarnega malignega melanoma (21). Očesno ozadje pri CAR in MAR je najpogostejše brez posebnosti, lahko pa opazimo stanjšanje arteriol (30%), bledejšo papilo (23%), vitritis (30%) in blage pigmentne spremembe (19). V diferencialni diagnozi moramo upoštevati avtoimunsko retinopatijo brez malignomov, popolno obliko kongenitalne stacionarne nočne slepote (22), pigmentno retinopatijo, pridobljene hipovitaminoze in toksična stanja.

Najpomembnejši način za postavitev diagnoze so elektroфизиološke preiskave. Pri CAR je prizadeta funkcija čepnic in paličnic in zato je SFERG neizziven. Pri MAR je prizadeta funkcija ON-bipolarnih celic in zato je pri SFERG maksimalni odziv negativne oblike in pri ON-OFF ERG je ON odziv-b val znižan. Torej negativni maksimalni odziv kaže, da je prizadeta skotopična funkcija mrežnice, ker so nefunkcionalne ON-bipolarne celice povezane s paličnicami. Obenem pa ohranjen odziv čepnic, daje vtis normalne fotopične funkcije mrežnice, zares pa ga generirajo le OFF-bipolarne celice povezane s L in M čepnicami. Vendar pa odsotnost funkcije ON-bipolarnih celic povezanih s S, L in M čepnicami spremeni obliko odziva čepnic (sl. 5). Znižan je tudi odziv multifokalnega ERG, ki tudi odraža prizadetost notranje nuklearne plasti v povezavi s čepnicami.

Kljub dovolj tipičnim spremembam v ERG pa je za potrditev diagnoze koristno testiranje seruma na omenjena avto-protitelesa v za to specializiranih laboratorijih (8). Pri našem bolniku s CAR so bila odkrita protitelesa proti recoverinu. Protitelesa proti recoverinu pa so našli tudi pri bolnikih z retinopatijo, ki ni bila v povezavi z malignim obolenjem in pa tudi pri bolnikih z drobnoceličnim karcinomom pljuč, vendar brez težav z vidom (6, 7, 23). Pri slednjih je bil titer protiteles precej manjši kot pri bolnikih z izraženo retinopatijo (6, 24, 25). Protitelesa so našli tudi pri bolnikih z drugimi tumorji, vendar je bil njihov nivo nižji. Višji titer anti-

recoverin protiteles naj bi bil povezan s poslabšanjem vida, ni pa v povezavi s poslabšanjem osnovne maligne bolezni. Mnenja glede zdravljenja CAR so različna. Poskušali so s sistemskimi steroidi – pri CAR so bili redko, prehodno uspešni. Odgovor na kortikosteroidno terapijo naj bi bil boljši pri bolnikih z anti-recoverin protitelesi in to pri tistih, ki so bili zdravljeni v zgodnjem poteku bolezni (12). V literaturi je najpogosteje opisana povezava CAR z drobnoceličnim karcinomom pljuč, medtem ko primer z epidermoidnim karcinomom pljuč, ki je bil odkrit pri našem bolniku in spada med velikocelične karcinome, še ni bil opisan. Sicer je bil sam potek bolezni primerljiv z dosedaj opisanimi primeri. Šlo je za hitro nastalo izgubo vida, z močno zoženimi žilami z ateromskimi plaki na očesnem ozadju in z odsotnim ERG. Zdravljenje paraneoplastične retinopatije je po dosedaj opisanih primerih izjemno redko uspešno, kar se ujema tudi z dosedanjim rezultatom zdravljenja našega bolnika

Potek bolezni našega bolnika z MAR je primerljiv z večino opisanih primerov v literaturi. Izguba vida, predvsem nočne vida je nastala hitro, pri našem bolniku razen nekoliko ožjega žilja ni bilo sprememb na očesnem ozadju ali v steklovinu, prisotne pa so bile značilne spremembe v ERG. Vidna ostrina se je pri bolniku po uspešnem zdravljenju metastaz kožnega melanoma nekoliko popravila, vendar izboljšanje ni sovpadalo s ciklusi kemoterapije. Glede na izsledke v literaturi, zdravljenje same maligne bolezni naj ne bi vplivalo na nivo protiteles (6), čeprav so opisani tudi primeri, ko naj bi učinkovito zdravljenje malignega melanoma znižalo titer protiteles proti bipolarnim celicam in tako izboljšalo retinalno funkcijo (26–28). Opisan pa je tudi primer MAR, ko se je poslabšal vid in znižala amplituda v ERG, kar je narekovalo dodatne preiskave v smislu metastaz, ki so jih nato dejansko odkrili (8). Sam avtoimunski odgovor naj bi imel pri MAR vlogo pri zaviranju rasti melanoma in podaljšal preživetje bolnikov z metastatskim melanomom, zatorej naj se imunosupresivne terapije pri MAR, za razliko od CAR, ne bi posluževali (8, 27, 29, 30).

Zahvala

Zahvaljujemo se Maji Šuštar za vso pomoč pri snemanju ON-OFF ERG odzivov in Barbari Klemenc za pomoč pri grafični obdelavi.

Literatura

- Ohguro H, Takaya T, Ogawa K, Suzuki J, Nakagawa T. Cancer-associated retinopathy. *Nippon Ganka Gakkai Zasshi* 1997; 101: 283–7.
- Sharma RK, Ehinger BEJ. Development and structure of the retina. Functional organization of the retina. In: Adler's Physiology of the eye: clinical application. 10th ed. Kaufman PL, Albert A eds. St. Louis; London: Mosby 2003: 323–31.
- Shiraga S, Adamus G. Mechanism of CAR syndrome: anti-recoverin antibodies are the inducers of retinal cell apoptotic death via the caspase 9- and caspase 3-dependent pathway. *J Neuroimmunol* 2002; 132: 72–82.
- Ohguro H, Nakazawa M. Pathological roles of recoverin in cancer-associated retinopathy. *Adv Exp Med Biol* 2002; 514: 109–24.
- Adamus G, Machnicki M, Elerding H, Sugden B, Blocker YS, Fox DA. Antibodies to recoverin induce apoptosis of photoreceptor and bipolar cells in vivo. *J Autoimmun* 1998; 11: 523–33.
- Adamus G, Ren G, Weleber RG. Autoantibodies against retinal proteins in paraneoplastic and autoimmune retinopathy. *BMC Ophthalmol* 2004; 4: 5.
- Heckenlively JR, Fawzi AA, Oversier J, Jordan BL, Aptsiauri N. Autoimmune retinopathy: patients with antirecoverin immunoreactivity and panretinal degeneration. *Arch Ophthalmol* 2000; 118: 1525–33.
- Potter MJ, Thirkill CE, Dam OM, Lee AS, Milam AH. Clinical and immunocytochemical findings in a case of melanoma-associated retinopathy. *Ophthalmology* 1999; 106: 2121–5.
- Ren G, Adamus G. Cellular targets of anti-alpha-enolase autoantibodies of patients with autoimmune retinopathy. *J Autoimmun* 2004; 23: 161–7.
- Adamus G, Amundson D, Seigel GM, Machnicki M. Anti-enolase-alpha autoantibodies in cancer-associated retinopathy: epitope mapping and cytotoxicity on retinal cells. *J Autoimmun* 1998; 11: 671–7.
- Dot C, Guigay J, Adamus G. Anti-alpha-enolase antibodies in cancer-associated retinopathy with small cell carcinoma of the lung. *Am J Ophthalmol* 2005; 139: 746–7.
- Weleber RG, Watzke RC, Shults WT, Trzupke KM, Heckenlively JR, Egan RA, Adamus G. Clinical and electrophysiologic characterization of paraneoplastic and autoimmune retinopathies associated with anti-enolase antibodies. *Am J Ophthalmol* 2005; 139: 780–94.
- Maeda T, Maeda A, Maruyama I, Ogawa KI, Kuroki Y, Sahara H, Sato N, Ohguro H. Mechanisms of photoreceptor cell death in cancer-associated retinopathy. *Invest Ophthalmol Vis Sci* 2001; 42: 705–12.
- Ohguro H, Ogawa K, Maeda T, Maeda A, Maruyama I. Cancer-associated retinopathy induced by both anti-recoverin and anti-HSC 70 antibodies in vivo. *Invest Ophthalmol Vis Sci* 1999; 40: 3160–7.
- Ohguro H, Ogawa K, Nakagawa T. Recoverin and HSC 70 are found as autoantigens in patients with cancer-associated retinopathy. *Invest Ophthalmol Vis Sci* 1999; 40: 82–9.
- Ohguro H, Ogawa K, Maeda T, Maruyama I, Maeda A, Takano Y, Nakazawa M. Retinal dysfunction in cancer-associated retinopathy is improved by Ca(2+) antagonist administration and dark adaptation. *Invest Ophthalmol Vis Sci* 2001; 42: 2589–95.
- Pratesi F, Moscato S, Sabbatini A, Chimenti D, Bombardieri S, Migliorini P. Autoantibodies specific for alpha-enolase in systemic autoimmune disorders. *J Rheumatol* 2000; 27: 109–15.
- Fishman GA. Congenital Stationary Night Blindness. In: Fishman GA, Birch DG, Holder GE, Brigell MG. Electrophysiologic testing in disorders of the retina, optic nerve, and visual pathway. 2nd ed. San Francisco: American Academy of Ophthalmology; 2001 p. 45–9.
- Keltner JL, Thirkill CE, Yip PT. Clinical and immunologic characteristics of melanoma-associated retinopathy syndrome: eleven new cases and a review of 51 previously published cases. *J Neuroophthalmol* 2001; 21: 173–87.
- Potter MJ, Adamus G, Szabo SM, Lee R, Mohaseb K, Behn D. Autoantibodies to transducin in a patient with melanoma-associated retinopathy. *Am J Ophthalmol* 2002; 134: 28–30.
- Milam AH, Saari JC, Jacobson SG, et al. Autoantibodies against retinal bipolar cells in cutaneous melanoma-associated retinopathy. *Invest Ophthalmol Vis Sci* 1993; 34: 91–100.
- Alexander KR, Fishman GA, Peachey NS, Marchese AL, Tso MOM. «On» response defect in paraneoplastic night blindness with cutaneous malignant melanoma. *Invest Ophthalmol Vis Sci* 1992; 33: 477–83.
- Mizener JB, Kimura AE, Adamus G, Thirkill CE, Goeken JA, Kardon RH. Autoimmune retinopathy in the absence of cancer. *Am J Ophthalmol* 1997; 123: 607–18.
- Bazhin AV, Shifrina ON, Savchenko MS, Tikhomirova NK, Goncharskaia MA, Gorbunova VA, Senin II, Chuchalin AG, Philippov PP. Low titre autoantibodies against recoverin in sera of patients with small cell lung cancer but without a loss of vision. *Lung Cancer* 2001; 34: 99–104.
- Savchenko MS, Bazhin AV, Shifrina ON, Demoura SA, Kogan EA, Chuchalin AG, Philippov PP. Antirecoverin autoantibodies in the patient with non-small cell lung cancer but without cancer-associated retinopathy. *Lung Cancer* 2003; 41: 63–7.
- Jacobson DM, Adamus G. Retinal anti-bipolar cell antibodies in a patient with paraneoplastic retinopathy and colon carcinoma. *Am J Ophthalmol* 2001; 131: 806–8.
- Chan C, O'Day J. Melanoma-associated retinopathy: does autoimmunity prolong survival? *Clin Experiment Ophthalmol* 2001; 29: 235–8.
- Singh AD, Milam AH, Shields CL, De Potter P, Shields JA. Melanoma-associated retinopathy. *Am J Ophthalmol* 1995; 119: 369–70.
- Chan C, O'Day J. Melanoma-associated retinopathy: does autoimmunity prolong survival? *Experiment Ophthalmol* 2001; 29: 235–8.
- Hartman TB, Bazhin AV, Schadendorf D, Eichmuller SB. Serex identification of new tumor antigens linked to melanoma-associated retinopathy. *Int J Cancer* 2005; 114: 88–93.