



## Pozne posledice zdravljenja možganskih tumorjev

### Late effects of brain tumor irradiation

asist. dr. Danijela Štrbac dr.med.<sup>1,2</sup>

1. Sektor radioterapije, Onkološki inštitut Ljubljana

2. Medicinska fakulteta, Univerza v Ljubljani

#### Izvleček

Posledice po obsevanju možganskih tumorjev v mladosti in otroštvu so lahko obsežne in daleč segajoče. Pojavljajo se nevrokognitivni deficiti, vaskularne spremembe, neuroendokrine spremembe ter sekundarni tumorji. Bistveno je redno spremljanje s strani endokrinologov, psihologov ter obdobje slikovne preiskave.

**Ključne besede:** obsevanje možganov, pozne posledice, sledenje

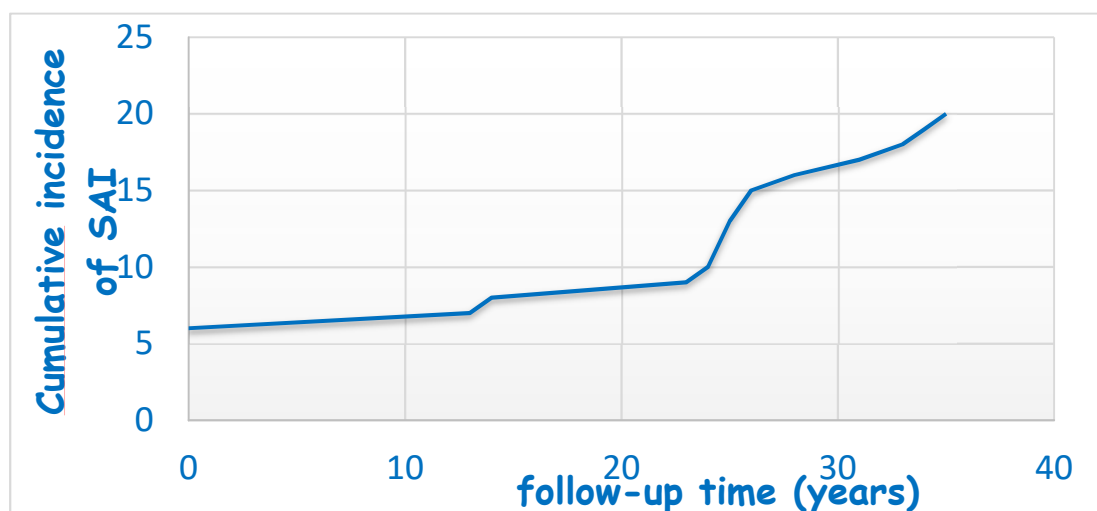
#### Abstract

Long term effects of brain tumor irradiation can be significant and well into the future after the child or adolescent has been irradiated. The most prevalent are neurocognitive late sequelae, vascular deformations, neuroendocrine deficiencies and secondary tumors. Late follow up by different specialities such as endocrinologists and psychologists is crucial.

**Key words:** brain irradiation, late effects, follow up

Posledice zdravljenja možganskih tumorjev v otroštvu in mladosti so lahko obsežne. Vključujejo nevrokognitivne, neuroendokrine, cerebrovaskularne posledice ter sekundarne tumorje.

Neuroendokrine posledice zdravljenja možganskih tumorjev se pojavijo pri obsevalnih dozah nad 40 Gy. Prizadeta je lahko celotna neuroendokrini os od hipotalamusa do perifernih žlez z notanjim izločanjem. Tako lahko opazimo zmanjšano izločanje ravnega hormona, kot kot hormonov sproščanja iz hipotalmusa. Posledično lahko pride do hipotiroidizma, hipohonadizma, insuficience nadledvične žleze in diabetesa insipidusa. Pri bolnikih, ki so bili obsevani, zaradi možganskih tumorjev, je bistveno redno in dosledno spremljanje pri endokrinologu ter testiranje vseh osi, vključno z reproduktivnimi zmožnostmi, saj kumulativna incidence neuroendokrinih zapletov z leti narašča (Slika1).



Slika 1: Komulativna incidenca neuroendokrinih zapletov z leti (Avtor: Lorna Zadravec-Zaletel)

Pri spremljanju nevrokognitivnih zapletov obsevanja je bistvena obsevalna tehnika, način obsevanja in doza. Raziskave kjer so primerjali obsevanje s fotonimi in protonskimi žarki, dodelijo bistveno več točk obsevanju s fotoni, 1,5 točke vs. 5,8 v prid fotonov. Tako kot izbira žarkov, je pomemben tudi obsevalni volumen in prepisana doza, ki morata biti čim nižja.

Ob neposrednih učinkih obsevanja na nevrokognitivno delovanje se pogosto pojavijo tudi cerebrovaskularni učinki, ki lahko preko okvare drobnega žilja vplivajo tudi na posledično slabšo nevrokognitivno delovanje.

Pojavljajo se vaskulopatije drobnih arterij in arteriol, ki so označene kot neaterosklerotične spremembe intrakranialnih arterij (Moya, Moya bolezen). Poleg Moya Moya sprememb, nastajajo še kavernomi, venske malformacije in punktiformne krvavitve. Pri bolnikih po obsevanju glave pa se poveča tudi verjetnost nastanka možganske kapi. Tisti bolniki, ki so prejeli več kot 50Gy na tumor in so preživeli več kot 30 let od zaključka obsevanja, imajo 15% večje tveganje za nastanek možganske kapi kot starostno primerljiva populacija.

Posledice obsevanja glave pa so lahko poleg že opisanih, manj obsežne in zajemajo izgubo sluha, plešavost (alopecijo) ter depresijo in druge motnje čustvovanja.

Obsevalne doze višje od 40 Gy lahko povzročijo naglušnost, predvsem pri višjih frekvencah. Tako kot pri zmanjševanju nevrokognitivnih zapletov, so se protoni izkazali za boljše izbiro tudi pri preprečevanju naglušnosti (16% protoni vs 24% fotoni). Pri ototoksičnosti je pomembna tudi kombinacija z ototoksično kemoterapijo (cisplatin).

Alopecija se nam v klinični praksi dostikrat zdi manj pomembna posledica zdravljenja v primerjavi z zgoraj predstavljenimi, vendar lahko pušča trajne psihološke posledice tako pri ženskah kot moških. Doza pri kateri se alopecija pojavi je ocenjena na 50-60 Gy, ob sočasni kemoterapiji pa 40Gy.

Po obsevanju glave so tudi pogosti sekundarni tumorji, najpogostejši je meningeom, sledijo gliomi visokega gradusa. Skoraj 8% bolnikov ima 30 let po obsevanju glave sekundarne tumorje. Kot pri vseh posledicah obsevanja je bistvena višina doze in obsevalnega volumna.

## Literatura:

- DeNunzio NJ, Yock TI. Modern Radiotherapy for Pediatric Brain Tumors. *Cancers (Basel)*. 2020;12(6):1533. Published 2020 Jun 11. doi:10.3390/cancers12061533.
- Vatner RE, Niemierko A, Misra M, Weyman EA, Goebel CP, Ebb DH, Jones RM, Huang MS, Mahajan A, Grosshans DR, Paulino AC, Stanley T, MacDonald SM, Tarbell NJ, Yock TI. Endocrine Deficiency As a Function of Radiation Dose to the Hypothalamus and Pituitary in Pediatric and Young Adult Patients With Brain Tumors. *J Clin Oncol*. 2018 Oct 1;36(28):2854-2862. doi: 10.1200/JCO.2018.78.1492. Epub 2018 Aug 17. PMID: 30118397; PMCID: PMC6161835.
- Moxon-Emre I, Bouffet E, Taylor MD, Laperriere N, Scantlebury N, Law N, Spiegler BJ, Malkin D, Janzen L, Mabbott D. Impact of craniospinal dose, boost volume, and neurologic complications on intellectual outcome in patients with medulloblastoma. *J Clin Oncol*. 2014 Jun 10;32(17):1760-8. doi: 10.1200/JCO.2013.52.3290. Epub 2014 Feb 10. PMID: 24516024.
- Scott RM, Smith ER. Moyamoya disease and moyamoya syndrome. *N Engl J Med*. 2009 Mar 19;360(12):1226-37. doi: 10.1056/NEJMra0804622. PMID: 19297575.
- Hua C, Bass JK, Khan R, Kun LE, Merchant TE. Hearing loss after radiotherapy for pediatric brain tumors: effect of cochlear dose. *Int J Radiat Oncol Biol Phys*. 2008 Nov 1;72(3):892-9. doi: 10.1016/j.ijrobp.2008.01.050. Epub 2008 Apr 18. PMID: 18395355. Lawenda BD, Gagne HM, Gierga DP, Niemierko A, Wong WM, Tarbell NJ, Chen GT, Hochberg FH, Loeffler JS. Permanent alopecia after cranial irradiation: dose-response relationship. *Int J Radiat Oncol Biol Phys*. 2004 Nov 1;60(3):879-87. doi: 10.1016/j.ijrobp.2004.04.031. PMID: 15465206.