



ONKOLOŠKI INŠTITUT  
INSTITUTE OF ONCOLOGY  
LJUBLJANA

- KATEDRA ZA ONKOLOGIJO
- SEKCIJA ZA INTERNISTIČNO ONKOLOGIJO



# MALIGNI MELANOM IN OSTALI KOŽNI RAKI

**Standardi in perspektive**

---

# MALIGNI MELANOM IN OSTALI KOŽNI RAKI – Standardi in perspektive

## 19. ŠOLA O MELANOMU

---

### Strokovni odbor:

prof. dr. Janja Ocvirk, dr.med.  
prof. dr. Primož Strojjan, dr.med.  
prof. dr. Marko Hočevar, dr.med.  
doc. dr. Martina Reberšek, dr.med.  
doc. dr. Tanja Mesti, dr.med.

### Organizacijski odbor:

prof. dr. Janja Ocvirk, dr.med.  
doc. dr. Martina Reberšek, dr.med.  
doc. dr. Tanja Mesti, dr.med.

### Urednik zbornika:

Marko Boc, dr.med.  
doc. dr. Tanja Mesti, dr.med.

### Recenzija:

Nežka Hribernik, dr.med.

### Organizator:

Onkološki inštitut Ljubljana  
Sekcija za internistično onkologijo  
Katedra za onkologijo

### Izdajatelj (založnik):

[Onkološki inštitut Ljubljana](#)  
[Sekcija za internistično onkologijo](#)  
[Katedra za onkologijo](#)

Kraj in leto izida: Ljubljana, 2023



Zborniki šol in ostale publikacije s strokovnih dogodkov so dosegljivi na spletnih straneh OI: [www.onko-i.si/publikacije-strokovnih-dogodkov-oi](http://www.onko-i.si/publikacije-strokovnih-dogodkov-oi)

Kataložni zapis o publikaciji (CIP) so pripravili v Narodni in univerzitetni knjižnici v Ljubljani  
COBISS.SI-ID 148697091  
ISBN 978-961-7029-61-1 (Onkološki inštitut, PDF)

## **Program 15. marec 2023 – KOŽNI MELANOM**

- 7.30.- 8.00** Prijave udeležencev
- 8.00 – 8.20** Satelitsko predavanje BMS  
Prof. Mario Mandala: The role of immunotherapy and optimal sequencing in BRAF+ melanoma treatment. An introduction to the EORTC melanoma working group  
  
**MODERATORJI:** doc. dr. Barbara Perić, dr. med., Aleksandra Dugonik, dr. med., doc. dr. Tanja Mesti, dr. med.
- 8.20 – 8.35** Epidemiologija - Klinični register – Podatki registra za leto 2021  
prof. dr. Vesna Zadnik, dr. med.
- 8.35 – 8.50** Genetika melanoma  
doc. dr. Barbara Perić, dr. med.
- 8.50 – 9.05** Vloga biomarkerjev v sistemskem zdravljenju melanoma  
doc. dr. Tanja Mesti, dr. med.,  
Prikaz primera: dr.Mičo Božič, dr.med., doc. dr. Tanja Mesti, dr. med.
- 9.05 – 9.50** Neoadjuvant systemic treatment in cutaneous melanoma  
prof.dr.Dirk Schadendorf, dr.med., Univerzitetna bolnišnica Essen, Nemčija
- 9.50 – 10.15** Obravnava bolnika s sumom na melanom  
Aleksandra Dugonik, dr. med.
- 10.15 – 10.35** Predstavitev kliničnih primerov bolnikov z vidika dermatologa  
Katarina Šmuc Berger, dr. med.
- 10.35 – 10.55** Slikovne preiskave pri bolnikih z melanomom  
Anja Meden Boltežar, dr.med., Nina Boc, dr. med.
- 10.55– 11.15** PET CT pri melanomu  
Katarina Zevnik, dr.med.
- 11.15.- 11.35** Kvantitativni slikovni biomarkerji za napovedovanje neželenih učinkov pri imunoterapiji metastatskega melanoma  
doc.dr.Andrej Studen, univ.dipl.inž.fizike, Katja Strašek, mag.fizike
- 11.35 – 11.45** Razprava  
  
**MODERATORJA:** prof. dr. Marko Hočevar, dr. med., doc. dr. Martina Reberšek, dr. med.
- 11.45 --12.10** Kirurško zdravljenje melanoma  
prof. dr. Marko Hočevar, dr. med.
- 12.10 – 12.35** Sistemsko dopolnilno zdravljenje kožnega melanoma – imunoterapija in tarčna terapija  
doc. dr. Martina Reberšek, dr. med.  
Prikaz primera: Mirjana Amon, dr.med., doc. dr. Martina Reberšek, dr. med.
- 12.35 – 13.00** Sistemsko zdravljenje napredovalega melanoma – tarčna terapija  
Marko Boc, dr. med.  
Prikaz primera: Rozala Arko, dr.med., Alja Drobnič, dr.med., Marko Boc, dr. med.
- 13.00 – 13.25** Sistemsko zdravljenje napredovalega melanoma - imunoterapija  
prof. dr. Janja Ocvirk, dr. med.  
Prikaz primera: Ana Erman, dr.med., prof. dr. Janja Ocvirk, dr. med.

- 13.25- 13.45** **Satelitsko predavanje MSD**  
Klinične dileme pri obravnavi bolnika z melanomom
- 13.45-14.20** **Odmor za KOSILO**
- MODERATORJA:** prof.dr.Janja Ocvirk, dr.med., prof.dr.Strojan, dr.med., doc.dr.Barbara Perić, dr.med.
- 14.20 – 14.40** **Sistemsko zdravljenje bolnikov z metastazami v CŽS**  
Nežka Hribernik, dr. med.  
Prikaz primera: Karla Berlec, dr.med., Nežka Hribernik, dr. med.
- 14.40 – 15.00** **Sluznični melanom- sistemsko zdravljenje**  
Marija Ignjatović, dr. med.  
Prikaz primera: Ela Markočič, dr.med., Marija Ignjatović, dr. med.
- 15.00 – 15.15** **Mesto radioterapije v zdravljenju melanoma**  
prof. dr. Primož Strojan, dr. med.
- 15.15 – 15.30** **Stereotaksija**  
dr. Uroš Smrdel, dr. med.
- 15.30– 15.40** **Razprava**
- 15.40- 15.50** **Odmor**
- 15.50- 16.10** **Nekiruško zdravljenje kožnih rakov**  
- **Elektrokemoterapija**  
- **Genska imunoterapija pri BCC: klinična študija faze I**  
prof.dr.Gregor Serša, prof.dr.Maja Čemažar
- 16.10 – 16.30** **Satelitsko predavanje Pfizer –**  
doc. dr. Logar Mateja: Invazivne pnevmokokne bolezni pri bolnikih z rakavimi boleznimi in možnosti preprečevanja

## **Program 16. marec 2023 – OKULARNI MELANOM IN NEMELANOMSKI KOŽNI RAKI**

- 8.30 – 9.00** Satelitsko predavanje Medison –  
dr. Luka Simetić, »Tebentafusp for the treatment of metastatic uveal melanoma«
- MODERATORJI:**  
doc. dr. Barbara Perić, dr. med.  
Marko Kokalj, dr.med.  
prof. dr. Janja Ocvirk, dr. med.
- OKULARNI MELANOM**
- 09.00 - 9.35** Kirurško zdravljenje:  
- Žilnice očesa  
- Veznice očesa  
asist.mag.Alenka Lavrič Groznik, dr.med.,  
doc.dr.Gregor Hawlina, dr.med.
- 9.35 – 9.55** Radioterapija  
Marko Kokalj, dr.med.
- 9.55 – 10.10** Sistemsko zdravljenje  
doc.dr.Martina Reberšek, dr.med.
- BCC in SCC**
- MODERATORJI:**  
doc. dr. Barbara Perić, dr. med.  
Aleksandra Dugonik, dr. med.  
prof. dr. Janja Ocvirk, dr. med.
- 10.10 – 10.30** Patohistološki izvid - kožni melanom, BCC, SCC, karcinom Merklvih celic  
Olga Blatnik, dr. med.
- 10.30 – 11.00** Obravnavna bolnika s sumom na BCC in SCC  
Aleksandra Dugonik, dr. med.
- 11.00 – 11.20** Kirurgija BCC in SCC  
doc. dr. Barbara Perić, dr. med.
- 11.20 – 11.40** Radioterapija BCC in SCC  
prof. dr. Primož Strojjan, dr. med.
- 11.40 – 12.00** Sistemsko onkološko zdravljenje BCC  
prof. dr. Janja Ocvirk, dr. med.  
Prikaz primera: Lucija Bogdan, dr.med., prof. dr. Janja Ocvirk, dr. med.
- 12.00 – 12.20** Sistemsko onkološko zdravljenje SCC  
prof. dr. Janja Ocvirk, dr. med.  
Prikaz primera: Katja Leskovšek, dr.med., prof. dr. Janja Ocvirk, dr. med.
- 12.20 – 12.45** Predstavitev rezultatov sistemskega zdravljenja bolnikov z nemelanomskimi kožnimi raki na Onkološkem inštitutu Ljubljana  
doc.dr.Tanja Mesti, dr. med., Blaž Tomič, dr.med.
- 12.45– 13.00** Razprava
- 13.00– 13.40** Odmor za KOSILO

**Neuroendokrini karcinom kože - karcinom Merkelovih celic**

**MODERATORJI:** prof. dr. Marko Hočevar, dr. med.,  
prof. dr. Primož Strojjan, dr. med.  
prof. dr. Janja Ocvirk, dr. med.

**13.40 – 14.10**

**Kirurgija karcinoma Merkelovih celic**

prof. dr. Marko Hočevar, dr. med.

**14.10 – 14.40**

**Radioterapija karcinoma Merkelovih celic**

prof. dr. Primož Strojjan, dr. med.

**14.40 – 15.10**

**Sistemska onkološko zdravljenje karcinoma Merkelovih celic**

prof. dr. Janja Ocvirk, dr. med.

Prikaz primera: Maša Sever, prof. dr. Janja Ocvirk, dr. med.

**15.10 – 15.30**

**Razprava**

**Zaključki srečanja**

prof. dr. Janja Ocvirk, dr. med.

prof. dr. Marko Hočevar, dr. med.

---

**AVTORJI:**

(po abecednem vrstnem redu)

---

**Aleksandra Dugonik, dr.med., specialistka dermatovenerologije**  
**asist. mag. Alenka Lavrič Groznik, dr.med., specialistka oftalmologije**  
**Alja Drobnič, dr.med., specializantka internistične onkologije**  
**Ana Erman, dr.med., specializantka internistične onkologije**  
**doc. dr. Andrej Studen, univerzitetni diplomirani inženir fizike**  
**Anja Meden Boltežar, dr.med., zdravnica sekundarijka**  
**Anja Trajber Horvat, dr.med., specialistka dermatovenerologije**  
**doc. dr. Barbara Perić, dr.med., specialistka splošne kirurgije**  
**Blaž Tomič, dr.med., specializant internistične onkologije**  
**doc. dr. Cvetka Grašič Kuhar, dr.med., specialistka internistične onkologije**  
**doc. dr. Gregor Hawlina, dr.med., specialist oftalmolog**  
**prof. dr. Gregor Serša, univerzitetni diplomirani biolog**  
**prof. dr. Janja Ocvirk, dr.med., specialistka interne medicine in internistične onkologije**  
**Karla Berlec, dr.med., specializantka internistične onkologije**  
**Katarina Šmuc Berger, dr.med., specialistka dermatovenerologije**  
**Katja Leskovšek, dr.med., specializantka internistične onkologije**  
**Katja Strašek, magistra fizike**  
**Lucija Bogdan, dr.med., specializantka internistične onkologije**  
**prof. dr. Maja Čemažar, univerzitetna diplomirana biologinja**  
**Marija Ignjatović, dr.med., specialistka internistične onkologije**  
**Marko Boc, dr.med., specialist internistične onkologije**  
**prof. dr. Marko Hočvar, dr.med., specialist splošne kirurgije**  
**Marko Kokalj, dr.med., specialist radioterapije**  
**Maša Sever, študentka medicine**  
**dr. Mičo Božić, dr.med., specializant internistične onkologije**  
**Mirjana Amon, dr.med., specializantka internistične onkologije**  
**doc. dr. Martina Reberšek, dr.med., specialistka interne medicine in internistične onkologije**  
**Nežka Hribernik, dr.med., specialistka internistične onkologije**  
**Nina Boc, dr.med., specialistka radiologije**  
**Olga Blatnik, dr.med., specialistka patologije**  
**prof. dr. Primož Strojan, dr.med., specialist radioterapije**  
**Rozala Arko, dr.med., specializantka internistične onkologije**  
**doc. dr. Tanja Mesti, dr.med., specialistka internistične onkologije**  
**dr. Uroš Smrdel, dr.med., specialist radioterapije**  
**prof. dr. Vesna Zadnik, dr.med., specialistka javnega zdravja**

---

## KAZALO

---

### I. KOŽNI MELANOM:

---

**Zadnik V.:**

Breme kožnega melanoma v Sloveniji in kazalniki kakovosti obravnave: poročilo nacionalnega kliničnega registra kožnega melanoma za obdobje 2017-2021 \_\_\_\_\_ 11

**Perić B.:**

Zarodne in somatske mutacije kožnega melanoma \_\_\_\_\_ 17

**Božić M., Grašič Kuhar C., Ocvirk J., Mesti T.:**

Vloga biomarkerjev v sistemskem zdravljenju melanoma – Zgodnji prediktivni markerji za zdravljenje z zaviralci imunskih kontrolnih točk, izsledki retrospektivne analize \_\_\_\_\_ 20

**Dugonik A.:**

Obravnava bolnika z sumom na melanom \_\_\_\_\_ 24

**Šmuc-Berger K.:**

Predstavitev kliničnih primerov bolnikov z vidika dermatologa \_\_\_\_\_ 30

**Boc N., Meden Boltežar A.:**

Slikovne preiskave pri bolnikih z melanomom \_\_\_\_\_ 40

**Zevnik K.:**

PET CT pri melanomu \_\_\_\_\_ 42

**Studen A., Strašek K.:**

Kvantitativni slikovni biomarkerji za napovedovanje neželenih učinkov pri imunoterapiji mMM \_\_\_\_\_ 52

**Hočevar M.:**

Kirurško zdravljenje kožnega melanoma \_\_\_\_\_ 57

**Reberšek M.:**

Novosti v dopolnilnem sistemskem zdravljenju kožnega melanoma \_\_\_\_\_ 62

**Amon M., Reberšek M.:**

Klinični primer: sistemsko dop. zdravljenje kožnega melanoma – imunoterapija in tarčna terapija \_\_\_\_\_ 67

**Boc M.:**

Sistemsko zdravljenje napredovalega in metastatskega melanoma - tarčna terapija \_\_\_\_\_ 72

**Arko R., Boc M.:**

Napredovali maligni melanom s prisotno BRAF mutacijo – klinični primer zdravljenja z BRAF in MEK zaviralci \_\_\_\_\_ 75

**Drobnič A., Boc M.:**

Neželeni učinki pri zdravljenju z BRAF in MEK zaviralci – prikaz primera \_\_\_\_\_ 79

**Ocvirk J.:**

Sistemsko zdravljenje napredovalega melanoma – imunoterapija \_\_\_\_\_ 82



<b>Erman A., Ocvirk J.:</b> Sistemsko zdravljenje napredovalega melanoma – imunoterapija: prikaz primera	87
<b>Hribernik N.:</b> Sistemsko zdravljenje bolnikov z zasevki v CŽS	89
<b>Berlec K., Hribernik N.:</b> Klinični primer bolnice z BRAF V600E mutiranim kožnim melanomom z zasevki v malih možganih in pljučih	92
<b>Ignjatović M.:</b> Sluznični melanom	95
<b>Markočič E., Ignjatović M.:</b> Sluznični melanom – prikaz primera	99
<b>Strojan P.:</b> Mesto radioterapije v zdravljenju melanoma	101
<b>Smrdel U.:</b> Radiokirurgija možganskih zasevkov pri melanomu	104
<b>Serša G., Čemažar M.:</b> Elektrokemoterapija, Genska imunoterapija pri BCC: klinična študija faze I	107
<b>II. OKULARNI MELANOM</b>	
<b>Lavrič Groznik A., Hawlina G.:</b> Kirurško zdravljenje melanoma veznice	113
<b>Lavrič Groznik A., Hawlina G.:</b> Zdravljenje melanoma žilnice	117
<b>Kokalj M.:</b> Vloga radioterapije pri zdravljenju očesnega melanoma	122
<b>Reberšek M.:</b> Sistemsko zdravljenje metastatskega uvealnega melanoma	125
<b>III. BCC in SCC</b>	
<b>Blatnik O.:</b> Patohistološki izvid - kožni melanom, BCC, SCC, karcinom Merkllovih celic	130
<b>Dugonik A.:</b> Obravnavanje bolnika s sumom na BCC in SCC	133
<b>Perić B.:</b> Kirurško zdravljenje nemelanomskega kožnega raka – BCC in SCC	136
<b>Strojan P.:</b> Radioterapija BCC in SCC	140

<b>Ocvirk J.:</b> Sistemsko onkološko zdravljenje BCC	142
<b>Bogdan L., Ocvirk J.:</b> Klinični primer: agresivnost ploščatocelične komponente BCC vulve	146
<b>Ocvirk J.:</b> Sistemsko onkološko zdravljenje SCC	150
<b>Leskovšek K., Ocvirk J.:</b> Zdravljenje z zaviralci imunskih kont. točk pri bolniku s SCC kože in mielofibrozo – prikaz primera	155
<b>Tomič B., Sever M., Ocvirk J., Mesti T.:</b> Rezultati sistemskega zdravljenja bolnikov s SCC kože na Onkološkem inštitutu Ljubljana	159
<b>IV. KARCINOM MERKLOVIH CELIC</b>	
<b>Hočevar M.:</b> Kirurgija karcinoma Merklovih celic	163
<b>Strojan P.:</b> Radioterapija karcinoma Merklovih celic	166
<b>Ocvirk J.:</b> Sistemsko onkološko zdravljenje karcinoma Merklovih celic	169
<b>Sever M., Ocvirk J.:</b> Sistemsko zdravljenje karcinoma Merklovih celic – klinični primer bolnika	173

---

# Breme kožnega melanoma v Sloveniji in kazalniki kakovosti obravnave: poročilo nacionalnega kliničnega registra kožnega melanoma za obdobje 2017-2021

## Melanoma burden in Slovenia with the quality of care indicators: the report of the national clinical melanoma registry for the period 2017-2021.

Vesna Zadnik<sup>1,2</sup>, Katarina Lokar<sup>1</sup>

<sup>1</sup>Epidemiologija in register raka, Onkološki inštitut Ljubljana, Zaloška cesta 2, Ljubljana

<sup>2</sup>Medicinska fakulteta, Univerza v Ljubljani, Vrazov trg 2, Ljubljana.

---

### Povzetek

Na Onkološkem inštitutu Ljubljana smo leta 2018 v okviru Registra raka Republike Slovenije vzpostavili prvi nacionalni onkološki klinični register – klinični register kožnega melanoma. Poleg kazalnikov bremena raka (incidence, prevalence in preživetja), ki jih že 70 let spremljamo v okviru nacionalnega Registra raka, lahko sedaj na populacijski ravni merimo tudi kazalnike kakovosti obravnave bolnikov z melanomom.

Kožni melanom sodi med rake, pri katerih incidenca v zadnjih desetletjih najbolj strmo narašča. Število novo zbolelih že presega mejo 600 oseb letno s čimer zavzema kožni melanom 6. mesto med vsemi novo odkritimi raki. Tako po incidenci, kot po umrljivosti je Slovenija zelo visoko na lestvici evropskih držav; po preživetju pa se uvrščamo nad evropsko povprečje. Kazalniki kakovosti obravnave in skladnosti obravnave s smernicami so na voljo za zbolele od leta 2017 naprej. Stroka si je že postavila ciljne vrednosti za vsakega od definiranih kazalnikov - kar nekaj postavljenih ciljev ostaja še pred nami.

**Ključne besede:** kožni melanom, register raka, incidenca, klinični register, kazalniki kakovosti

### Abstract

In 2018, at the Oncology Institute of Ljubljana, we established the first national oncology clinical registry within the framework of the Cancer Registry of the Republic of Slovenia - the clinical registry of skin melanoma. In addition to the cancer burden indicators (incidence, prevalence and survival), which have been monitored for 70 years within the framework of the National Cancer Registry, we can now also measure the quality indicators of the treatment of melanoma patients at the population level.

Cutaneous melanoma is one of the cancers whose incidence has risen steepest in recent decades. The number of new cases already exceeds the limit of 600 people a year, which makes skin melanoma the 6th place among all newly discovered cancers. Both in terms of incidence and mortality, Slovenia is very high in the ranking of European countries; in terms of survival, we rank above the European average. Indicators of treatment quality and treatment compliance with guidelines are available for patients from 2017 onwards. The profession has already set target values for each of the defined indicators - quite a few set targets are still ahead of us.

**Key words:** cutaneous melanoma, cancer registry, incidence, clinical registry, quality indicators

---

## 1. Uvod

Zbiranje podatkov o bolnikih z rakom ima v Sloveniji dolgoletno tradicijo, saj imamo na Onkološkem inštitutu Ljubljana enega najstarejših populacijskih registrov raka v Evropi. Register raka Republike Slovenije (RRRS, Register) zagotavlja podatke o incidenci, prevalenci in preživetju slovenskih onkoloških bolnikov neprekinjeno že od 1950. Prav kazalniki bremena raka predstavljajo izhodišče za ocenjevanje uspešnosti onkološke primarne in sekundarne preventive, diagnostike, zdravljenja, rehabilitacije in paliativne oskrbe ter za načrtovanje zmogljivosti in sredstev. Samo podatki o količini sredstev, namenjenih raznim programom, namreč še ne potrjujejo, da so ta sredstva učinkovito porabljena in da doprinesejo k boljšemu zdravju prebivalstva.

Podatki, ki se nanašajo na diagnostiko in zdravljenje onkoloških bolnikov, so v populacijskih registrih raka skopi. RRRS tako beleži le osnovni nabor podatkov v povezavi z zdravljenjem; začetek zdravljenja in

grobno opredelitev vrste terapije. Te informacije se praviloma nanašajo le na prvo zdravljenje, ki ga je bolnik deležen - progresi z datumi in terapijami se v populacijskih registrih raka tipično ne spremljajo sistematično. Dodatna težava je tudi časovni zamik pri prikazu kazalnikov, saj trenutno, zaradi nerednega prijavljanja in posledičnega časovno potratnega poizvedovanja pri izvajalcih, RRRS prikazuje podatke z eno do dve letnim zamikom glede na zastavljen časovni plan (kar pomeni dve do tri letni zamik glede na incidenčno leto). Kratkoročno in dolgoročno spremljanje kazalnikov za vrednotenje kakovosti obravnave onkoloških bolnikov omogočajo natančni podatki o vrsti bolezni in načinu diagnostike ter o postopkih zdravljenja in odzivu na zdravljenje, ki se zbirajo v t.i. kliničnih registrih.

Državni program obvladovanja raka predvideva vzpostavitev kliničnih registrov v okviru RRRS za rake dojke, prostate, debelega črevesa in danke, pljučnega raka ter za kožni melanom. Gre za pet najpogostejših rakov, ki v slovenski populaciji zavzemajo več kot polovico vseh rakov. Klinični registri naj bi sproti spremljali kazalnike kakovosti v diagnostiki in zdravljenju pogostih rakov kot so celotni čas obravnave bolnika od diagnoze do zdravljenja, skladnost obravnave z veljavnimi smernicami, število letnih obravnav pri posameznih izvajalcih, zaplete pri zdravljenju, preživetje, itd. Ti podatki bi omogočali ugotavljanje ter odpravljanje sistemskih odklonov ali pa tudi preverjanje izpolnjevanja meril za predvidene mreže onkoloških centrov.

## **2. Nacionalni klinični register kožnega melanoma pri Registru raka Republike Slovenije**

Na Onkološkem inštitutu Ljubljana smo leta 2018 v okviru Registra raka Republike Slovenije vzpostavili prvi nacionalni onkološki klinični register – klinični register kožnega melanoma (KrMel). Prav pri kožnem melanomu se je namreč stroka prva poenotila glede nabora podatkov, ki jih je za spremljanje kakovosti obravnave potrebno beležiti; organizacijsko pa je vzpostavitev KrMel olajšala tudi v Sloveniji centralizirana obravnava bolnikov z napredovano obliko melanoma. Pravila in postopki registracije v KrMel ostajajo skladni s trenutno veljavnimi načeli populacijskega RRRS kar omogoča direkten prenos podatkov med obema registroma ter hkratno poročanje tako kazalnikov populacijskega bremena raka kot kazalnikov kakovosti obravnave bolnikov.

Osnovni vir podatkov KrMel so patohistološki izvidi z diagnozo kožnega melanoma, ki jih Registru, trenutno še v obliki papirnih kopij, pošilja 11 slovenskih laboratorijev za patologijo. Iz njih izluščimo osebne podatke zbolelega, podatke o izvajalcu kirurškega zdravljenja ter patohistološke prognostične dejavnike. Ker sta prognoza in morebitno dodatno zdravljenje odvisna predvsem od prognostičnih dejavnikov primarnega tumorja, beležimo v KrMel vse podatke o primarnem tumorju opredeljene na standardiziranem patohistološkem izvidu; pri patohistoloških izvidih, ki niso strukturirani skladno z veljavnimi slovenskimi Priporočili za obravnavo bolnikov s kožnim melanomom izluščimo in kodiramo ustrezne podatke v procesu registracije v KrMel sami.

Skoraj vsi slovenski bolniki z melanomom, katerim je zaradi napredovane bolezni predlagano kirurško zdravljenje bezgavk, sistemsko zdravljenje ali obsevanje, so obravnavani na Onkološkem inštitutu Ljubljana. Tudi določanje genetskih značilnosti tumorja je v Sloveniji za melanomske bolnike centralizirano: BRAF, NRAS in c-KIT mutacije za vse bolnike, ki potrebujejo sistemsko zdravljenje, določajo v laboratoriju za molekularno diagnostiko OIL. Osnovni vir podatkov o kakovosti obravnave melanomskih bolnikov je tako bolnikova zdravstvena dokumentacija na OIL: operacijski zapisniki, naročila sistemskih terapij, odpustna pisma, zapisi ambulantnih obravnav ter zapisi konzilijev, izvidi molekularnega laboratorija, ipd. Za izračun prevalence in preživetja bolnikov potrebujemo podatek, ki se imenuje vitalno stanje (ali je oseba na določenem datum živa, mrtva ali njenega vitalnega stanja ne poznamo). Register dobi ta podatek za vse osebe zapisane v Registru dnevno iz Centralnega registra prebivalstva.

### 3. Breme kožnega melanoma v Sloveniji in svetu

Ocenjujejo, da v svetu letno za kožnim melanomom zbolijo skoraj 325.000 oseb. Bolezen je pogostejša med belci, ki živijo v bližini ekvatorja, kjer je sevanje UV močnejše. Incidenca je največja v Avstraliji in na Novi Zelandiji, sledita Severna Amerika in Severna Evropa, najmanjša pa je v Aziji. Ocenjena povprečna starostno standardizirana incidenčna stopnja (evropski, stari standard) za leto 2020 je bila v Evropi 17,8 zbolelih na 100.000 prebivalcev. Slovenija je z vrednostjo 26,1/100.000 precej nad evropskim povprečjem; najvišja je bila incidenca na Danskem in Nizozemskem (39,3/100.000 in 36,5/100.000). Relativno nizka umrljivost kaže na povprečno dokaj dobro prognozo bolezni. Letno zaradi kožnega melanoma na svetu umre 57.000 oseb. V Evropi ima najvišjo starostno standardizirano umrljivostno stopnjo Slovaška, Slovenija pa je z 3,8 umrlimi na 100.000 prebivalcev takoj za njo, kar na drugem mestu na lestvici 27. držav Evropske unije.

Kožni melanom sodi med rake, pri katerih incidenca v zadnjih desetletjih najbolj strmo narašča. V Sloveniji se je v zadnjih desetih letih groba incidenčna stopnja letno povečala za 2,0 %, starostno standardizirana pa za 0,4 %. Število novo zbolelih že presega mejo 600 oseb letno s čimer zavzema kožni melanom 6. mesto med vsemi novo odkritimi raki. Leta 2021 je za invazivnim kožnim melanomom zbolelo 640 prebivalcev Slovenije. Umrljivost se s časom ne spreminja. Povprečno letno za kožnim melanomom umre okrog 125 ljudi. Osnovni epidemiološki kazalniki so prikazani v Tabeli 1.

Melanom največkrat vznikne na trupu – pri moških v več kot polovici vseh novih primerov, pri ženskah pa pri več kot tretjini. Mediana starosti ob diagnozi se je v zadnjih tridesetih letih dvignila za več kot deset let in je v zadnjih letih 64 let. Ključna za prognozo bolezni je debelina tumorja ob diagnozi. V zadnjih tridesetih letih se je delež bolnikov, ki so imeli ob diagnozi tumor tanjši od 0,8 mm enkrat povečal – bolniki z melanomom tanjšim od 0,8 mm predstavljajo zdaj že skoraj polovico vseh odkritih melanomov. Čisto petletno preživetje bolnikov z melanomom se povečuje; od 57 % pri zbolelih v letih 1984 do 1986 se je preživetje povečalo na 90 % pri zbolelih v letih 2015-2019. Podatki raziskav EUROCARE in CONCORD kažejo, da je Slovenija ena izmed tistih držav, kjer se je preživetje skozi leta izboljševalo najhitreje. Rezultati zadnje raziskave Concord-3, kjer so primerjali preživetja 1.553.109 bolnikov s kožnim melanomom iz 59 držav, postavljajo Slovenijo med države z nadpovprečnim preživetjem, v skupino 17 evropskih držav s pet-letnim čistim preživetjem nad 85 %.

Tabela 1: Osnovni epidemiološki podatki kožnega melanoma, Slovenija 2017–2021. (vir. Zadnik V in sodelavci. Poročilo kliničnega registra kožnega melanoma pri Registru raka Republike Slovenije za obdobje 2017-2021)

<b>INCIDENCA (povprečje v obdobju 2017-2021)</b>	<b>Moški</b>	<b>Ženske</b>	<b>Oba spola</b>
Število novih primerov v enem letu	317	299	616
Odstotek med vsemi raki (%)	4,8	5,0	4,9
Mesto po pogostosti med vsemi raki	5	5	6
Odstotek med vsemi raki razen kožnega (%)	6,0	6,5	6,2
Tveganje raka do 75. leta starosti (KT) (%)	1,7	1,6	1,7
Groba incidenčna stopnja na 100.000	30,4	28,6	29,5
Starostno standardizirana incidenčna stopnja (SSS) na 100.000 (W)	16,1	15,9	15,7
Ocenjeni delež letne spremembe grobe inc. stopnje zadnjih 10 let (%)	1,5*	2,6*	2,0*
Ocenjeni delež letne spremembe SSS zadnjih 10 let (%)	-0,4	1,2	0,4
<b>UMRLJIVOST (povprečje v obdobju 2017-2021)</b>			
Število smrti v enem letu	69	56	125
Odstotek med vsemi smrtmi zaradi raka (%)	1,9	2,0	2,0
Tveganje smrti za rakom do 75. leta starosti (KT) (%)	0,3	0,2	0,3
Groba umrljivostna stopnja na 100.000	6,6	5,4	6,0
Starostno standardizirana umrljivostna stopnja (SSS) na 100.000 (W)	3,0	1,8	2,4
Ocenjeni delež letne spremembe grobe umr. stopnje zadnjih 10 let (%)	0,4	0,1	0,2
Ocenjeni delež letne spremembe SSS zadnjih 10 let (%)	-1,9	-3,8	-2,6*

<b>PREVALENCA (na dan 31. 12. 2021)</b>			
Število živih oseb z diagnozo raka ob koncu leta 2021 (prevalenca)	3676	4403	8079
Število živih oseb z diagnozo raka na 100.000 (prevalenčna stopnja)	347,4	419,8	383,4
1-letna prevalenca	308	296	604
5-letna prevalenca	1339	1340	2679

#### 4. Kazalniki kakovosti obravnave

KrMel sledi bolnika in beleži ključne mejnike v njegovi obravnavi od pojava prvih simptomov bolezni pa do smrti. Ti podatki so osnova za pripravo poročila o skladnosti obravnave s smernicami. Skladnost s smernicami se poroča ločeno za izvedene diagnostične posege, za kirurško zdravljenje, radioterapevsko zdravljenje ter sistemsko zdravljenje in sicer glede na stadij bolezni ter leto diagnoze.

Dodatno so iz zbranih podatkov oblikovani tudi pregledni kompozitni kazalniki kakovosti. Ob sodelovanju kolegov klinikov patologov, onkoloških kirurgov, radioterapevtov in internistov onkologov smo oblikovali 24 kazalnikov kakovosti, ki so razvrščeni v 15 kategorij – Tabela 2. Za razliko od kazalnikov bremena raka (incidenca, prevalenca, preživetje, umrljivost), ki imajo v onkološki epidemiologiji jasne, mednarodno dogovorjene definicije, pa konkretnih zgledov za kazalnike kakovosti obravnave bolnikov z melanomom v mednarodnem prostoru ni veliko. Nekaj smo jih vseeno poiskali, končne definicije pa so prilagojene slovenskemu sistemu. Za vsak kazalnik je postavljena tudi ciljna vrednost. Kazalnik se računa letno in za celotno predstavljeno obdobje. V Tabeli 2 so pokazane vrednosti za leta 2017, 2018, 2019, 2020 in 2021. Kjer smo ciljno vrednost že dosegli, so celice obarvane zeleno. Kazalniki za katere podatki še niso na voljo so označeni z belo. Kar nekaj postavljenih ciljev ostaja še pred nami.

Tabela 2: Kazalniki kakovosti obravnave slovenskih bolnikov s kožnim melanomom zbolelih med leti 2017–2021. (vir.Zadnik V in sodelavci. Poročilo kliničnega registra kožnega melanoma pri Registru raka Republike Slovenije za obdobje 2017-2021)

Kazalniki kakovosti			Ciljna vrednost	Leto					
				2017	2018	2019	2020*	2021	2017 - 2021
1. Ekscizija	1a	Diagnoza s pomočjo ekscizijske biopsije (EB)	95%	97,0	95,9	96,4	95,9	96,2	96,3
	1b	EB je izvedel kirurg ali dermatolog	95%	98,9	99,2	96,6	98,1	99,1	98,4
2. Standardiziran patohistološki izvid	2a	Patohistološki izvid je bil izdan v treh tednih po odvzemu vzorca	95%					97,4	/
	2b	Patohistološki izvid vsebuje vse podatke	95%	24,3	43,2	52,1	76,4	80,8	55,4
3. Reekscizija	3a	Reekscizija primarne brazgotine pri stadiju T1a in višje	95%						
	3b	Kirurg je bil isti kot pri eksciziji	95%						
	3c	Časovni interval v treh mesecih po datumu ugotovitve	95%						
4. Biopsija varovalne bezgavke (SNB)	4a	SNB pri stadiju T1b in višje	80%	80,2	76,9	79,1	78,6	79,1	78,8
	4b	SNB je izvedel kirurg onkolog	95%	99,0	100,0	99,1	98,6	98,5	99,0

	4c	Časovni interval v treh mesecih po datumu ugotovitve	95%					96,1	/
	4d	Standardiziran patohistološki izvid SNB vsebuje vse podatke	95%	92,1	94,2	94,4	94,9	93,2	93,8
5. Multidisciplinarni konzilij	5	Multidisciplinarni konzilij za vse bolnike stadija III ali IV	95%				68,5	72,2	/
6. Limfadenektomija	6a	Limfadenektomija pri stadiju III	85%	72,3	69,9	63,8			/
			45%*				47,4	46,2	/
	6b	Limfadenektomijo je izvedel kirurg onkolog	95%	98,3	100,0	100,0	96,7	95,0	98,0
	6c	Časovni interval v štirih tednih po datumu ugotovitve	95%					30,6	/
7. Zamejitvena slikovna diagnostika	7	Zamejitvena slikovna diagnostika pri stadiju III in IV (PET CT ali CT)	95%	42,5	66,1	70,2	81,2	93,9	70,8
8. BRAF status	8	Določen BRAF status pri stadiju III in IV	75%	35,8	48,6	60,5	68,3	72,0	57,1
9. Adjuvantna radioterapija (RT)	9	Delež bolnikov z visokim tveganjem, ki je prejel adjuvantno RT	80%	75,8	60,0	87,1			/
			60%*				72,2	80,8	/
10. Radioterapija	10	Delež zaključenih obsevanj	80%	97,2	92,6	97,2	96,4	94,3	95,5
11. Adjuvantna sistemska terapija**	11	Delež bolnikov z adjuvantnim sistemskim zdravljenjem	60%*	15,3	23,9	42,0	38,1	45,7	33,0
12. Sistemska terapija	12	Delež bolnikov na sistemskem zdravljenju pri stadiju IV (1.red)	60%	33,3	69,2	55,0	34,8	53,6	49,2
13. Zapleti sistemskega zdravljenja	13	Sledenje zapletom sistemskega zdravljenja	85%	96,2	100,0	97,8	96,4	100,0	98,1
14. Zaključeno sistemsko zdravljenje	14	Delež predčasno zaključenih sistemskih zdravljenj***	< 15%	20,0	20,4	21,6	11,9	11,4	17,0
15. Klinične raziskave	15	Vključenost bolnikov v klinično raziskavo	15%	2,3	4,2	3,7	4,1	11,2	5,1


\* Izdane nove smernice obravnave

\*\*V obdobju 2017-2021 je prišlo do večjih sprememb pri sistemskem zdravljenju (nove oblike zdravljenja, nova zdravila,


opuščanje nekaterih zdravljenj)

\*\*\*V deležu predčasno zaključenih sistemskih zdravljenj niso zajeta predčasno zaključena zdravljenja zaradi neželenih

učinkov. V obdobju 2017-2021 je delež le-teh v povprečju znašal 19%.

 Ciljna vrednost je dosežena ali presežena

 Ciljna vrednost ni dosežena

 Vzpostavljajo se oz. spremenili so se pogoji za spremljanje kazalnika

## Viri

- Zadnik V, Lokar K, Tomšič S, Žagar T, eds. Poročilo kliničnega registra kožnega melanoma pri Registru raka Republike Slovenije za obdobje 2017-2021. Ljubljana: Register raka, 2023 – v tisku.
- Zadnik V, Primic Žakelj M, Lokar K, Jarm K, Ivanus U, Zagar T (2017). Cancer burden in Slovenia with the time trends analysis. *Radiol Oncol* 51:47-55.
- ECIS - European Cancer Information System: <https://ecis.jrc.ec.europa.eu>.
- Sung H, Ferlay J, Siegel RL, Laversanne M, Soerjomataram I, Jemal A, Bray F (2021). Global cancer statistics 2020: GLOBOCAN estimates of incidence and mortality worldwide for 36 cancers in 185 countries. *CA Cancer J Clin* 71: 209-49.



---

# Zarodne in somatske mutacije kožnega melanoma

## Genes implemented in cutaneous melanoma development

Barbara Perić<sup>1,2</sup>

<sup>1</sup>Oddelek za onkološko kirurgijo, Onkološki inštitut Ljubljana, Zaloška cesta 2, Ljubljana

<sup>2</sup>Medicinska fakulteta, Univerza v Ljubljani, Vrazov trg 2, Ljubljana

---

### Povzetek

Vsaka celica telesa ima svoj lasten genski zapis. Kakšen je ta zapis in kako se prevede v beljakovine je odvisno od zarodnih sprememb genov in od vplivov okolja. Genski zapis je osnova za nastanek, razumevanje in dandanes tudi zdravljenje raka. V zadnjih dveh desetletjih so bili melanociti in kožni melanom, ki nastane iz njih predmet številnih molekularnogenetskih raziskav. Tako vemo, da med osebami z družinsko obremenitvijo za kožni melanom najpogosteje odkrijemo patogeno različico *CDKN2A* gena ob kateri je zvišano tako tveganje za kožni melanom kot za rak trebušne slinavke. Ko govorimo o somatskih mutacijah, je gotovo najbolj znana *BRAF*<sup>V600E</sup> mutacija, ki predstavlja enega prvih dogodkov v patogenezi kožnih melanomov nastalih na intermitentno soncu izpostavljeni koži. Leta raziskav tovrstnih gonilnih mutacij so pripeljala tudi do razvoja tarčne terapije.

**Ključne besede:** melanom, *CDKN2A*, *BRAF*

### Abstract

Genome-wide association studies discovered the genetic background of the hereditary melanomas and the susceptibility genes. These genetic studies helped to fine-tune the differential diagnostics of malignant melanocytic lesions and cutaneous melanoma. Most common reason for familial form of cutaneous melanoma is *CDKN2A* mutation associated also with familial form of pancreatic cancer. The genetic knowledge base of skin melanoma led to development of target therapies, BRAF inhibitors. Treatment was discovered based on research of one of the cutaneous melanoma promotor mutations, *BRAF*<sup>V600E</sup>.

**Key words:** melanoma, *CDKN2A*, *BRAF*

---

## 1. Uvod

Genska predispozicija, dejavniki iz okolja in staranje vodijo v nastanek raka. Izraz genska predispozicija običajno pomeni prisotnost zarodne patogene različice gena, ki je dokazano povezana z nastankom določene vrste raka. Takih genov poznamo več kot 100. Mehanizem nastanka, kjer zarodna patogena različica gena skupaj s somatskimi mutacijami, ki nastajajo zaradi vplivov okolja, vodi v nastanek rakavih celic je raziskan tudi pri kožnem melanomu (KM). Predstavili bomo najpomembnejše zarodne patogene različice in klinično pomembne somatske mutacije ter program genskega svetovanja in testiranja, ki poteka v Ambulanti za onkološko genetsko svetovanje Onkološkega inštituta Ljubljana.

## 2. Zarodne mutacije

Knudsonova »second hit« hipoteza predvideva, da zarodna patogena različica gena s kopičenjem mutacij pod vplivom okolja vodi v nastanek raka. Zarodne patogene različice gena so v splošni populaciji redke, pogosteje pa jih odkrijemo pri posameznikih z rakom in obremenilno družinsko anamnezo.

Znane zarodne patogene različice genov, ki zvečajo tveganje za (KM) in nekatere druge rake so naveden v Tabeli 1.

Gen	Drugi raki
<i>ACD</i>	/
<i>BAP1</i>	Melanom uvee, mezoteljom, ledvični rak, holangiokarcinom, BAP inaktiviran melanom
<i>CDK4</i>	/
<i>CDKN2A</i>	Trebušna slinavka, tumorji CŽS
<i>MITF</i>	Ledvični rak
<i>POT1</i>	Gliom
<i>TERF2IP</i>	/
<i>TERT</i>	/

Tabela 1: Geni ter drugi raki, ki se pojavljajo v družinah z visokim tveganje za kožni melanoma (povzeto po Lauren G. et al. Genetics of familial melanoma: 20 years after CDKN2A)

V družinah s KM najpogosteje odkrijemo mutacijo *CDKN2A*. Ta je prisotna pri 10% družin z dvema obolelima članoma ter pri 30-40% družin s 3 ali več člani s KM. Prisotnost patogenih različic tega gena je v splošni populaciji bolnikov s KM je nizka, giba se med 0.2 in 2% primerov. Ne zbolijo pa vsi nosilci patogene različice, penetranca le teh je odvisna od geografske lege populacije in je v Evropi višja kot v Avstraliji. Poleg visokopenetrantnega gena *CDKN2A* pa večje tveganje za pojav KM pripisujemo tudi nizkopenetrantnim genom kot je *MC1R* z zapisom za melanokortinski receptor.

Ob sumu na genetsko predispozicijo bolnika z novoodkritim KM napotimo na genetsko svetovanje in testiranje v Ambulanto za onkološko genetsko svetovanje Onkološkega inštituta Ljubljana. Posvet opravimo, če so izpolnjeni naslednji kriteriji:

- KM 2 sorodnika v prvem kolenu
- 2 s KM v družini, če je eden od bolnikov zbolel z več primarnimi KM ali ima sindrom atipičnih nevusov
- družina s  $\geq 3$  sorodniki z KM

Ob informiranem pristanku bolnika krvni vzorec za določitev patogenih različic genov odvezamemo ob nekoliko strožjih pogojih:

- posameznik z  $\geq 3$  KM
- 3 s KM v I. ali II. kolenu sorodstva
- 2 s KM in bolnik z rakom trebušne slinavke v I. ali II. kolenu sorodstva
- s KM in 2 bolnika z rakom trebušne slinavke v I. ali II. kolenu sorodstva
- melanom žilnice (uvea)
- BAP 1-inaktiviran nevus

Če je prisotnost patogene različice *CDKN2A* potrjena, posamezniku predlagamo program zgodnjega odkrivanja raka trebušne slinavke in zgodnjega odkrivanja KM v skladu z mednarodnimi priporočili.

### 3. Somatske mutacije

Somatske mutacije odražajo raznolikost malignih tumorjev. Če ima večina tumorjev v povprečju 4 nonsilent somatske mutacije na Mb genoma, je pogostost teh pri KM in ploščatoceličnem raku kože znatno višja  $> 100$  mutacij/MB. Somatske mutacije KM potrjujejo vzročno povezavo z izpostavljenostjo UV žarkom. Pod vplivom žarkov nastajajo namreč karakteristične poškodbe genoma, t.i. C→T podpis. V preteklosti se je na podlagi epidemioloških raziskav, ki so pri bolnikih s KM beležile tudi vzorec izpostavljenosti UV, izoblikovala teorija o različnih tipih KM. Teorijo so potrjevala tudi patohistološka opazovanja. Govorili smo o povrhnje rastočem KM kot posledica kronične izpostavljenosti UV, na drugem koncu spektra pa je bil nodularni KM na UV žarkom redko izpostavljenih mestih z visoko intermitentno

količino UV. V zadnjem desetletju je na podlagi teh opazovanj nastala teorija o KM kot skupku bolezni, tako po patohistoloških in kot po bioloških lastnostih.

Znanje je dozorelo v obliki 4. izdaje WHO klasifikacije tumorjev kože, ki je melanocitne tumorje razdelila v 9 skupin glede na izpostavljenost UV žarkom, vodilne somatske mutacije in zaporedje nadaljnjih dogodkov, ki vodijo v nastanek KM.

WHO v grobem razdeli melanocitne tumorje na tiste z visoko kronično izpostavljenostjo (cumulative sun damage, CSD) in tiste z nizko CSD. Za patogenezo tumorjev z nizko CSD, ki pogosto vzniknejo iz nevusov, je pomembna *BRAF*<sup>V600E</sup> mutacija kot eden prvih dogodkov v kaskadi, ki vodi v nastanek KM. Kot kontrast temu tumorji z visoko CSD pogosteje nastanejo *de novo* in imajo pester spekter z MAPK signalno potjo povezanih mutacij. Novejše raziskave somatskih mutacij melanocitov kažejo tudi, da se melanociti določeno področje kože naselijo po modelu klonske ekspanzije – melanociti določenega območja imajo identične somatske mutacije. Spekter somatskih mutacij melanocitov nastalih zaradi izpostavljenosti UV je pester, če naštejemo samo patogene so to *BRAF*, *CBL*, *MAP2K1*, *NFI*, *RASA2*, *NRAS*, *CDKN2A*, *PPP6C*, *ARID2*, *PTEN*.

Prepoznavanje somatskih mutacij KM pa ima tudi širši kliničen pomen. Mutacije genov MAPK signalne poti eden prvih dogodkov onkogeneze KM, se pa posamezne vrste tumorjev molekularno genetsko razlikujejo, to pa vpliva tudi na zdravljenje in prognozo bolezni. V grobem tako ločimo med *BRAF* mutiranimi (60% KM), *NRAS* mutiranimi (20%), *NFI* mutiranimi (10%), trojno divjim tipom (*angl.* triple wild type, 10%) in *KIT* mutiranimi (10%). Prisotnost *BRAF* mutacije omogoča bolnikom zdravljenje z *BRAF*/MEK zaviralci ali t.i. tarčno zdravljenje, specifično zdravljenje je lahko uspešno tudi ob prisotnosti *KIT* mutacije. Število somatskih mutacij je prav tako pomemben dejavnik uspešnosti zdravljenja. Tumorji z visokim bremenom mutacij (> 17mut/MB) tvorijo namreč številne antigene, to pa omogoča učinkovito zdravljenje z imunoterapijo.

#### 4. Zaključek

Sodobno onkološko zdravljenje narekuje individualen pristop s poudarkom na bolnikovih lastnostih, zmogljivosti, pričakovanjih in željah. Začetek načrtovanja tovrstnega zdravljenja omogoča ustrezna patohistološka opredelitev KM skupaj z določitvijo molekularno genetskih lastnosti celic. Le zdravljenje, ki upošteva vse te dejavnike omogoča uspešno izboljšanje preživetja ob visoki kvaliteti življenja.

#### Viri

- Artomov M, Joseph V, Tiao G, et al. Case-control analysis identifies shared properties of rare germline variation in cancer predisposing genes. *Eur J Hum Genet.* 2019;27(5):824-828.
- Genetics of familial melanoma: 20 years after CDKN2A Lauren G. Aoude, Karin A. W. Wadt, Antonia L. Pritchard and Nicholas K. Hayward
- Elder DE, Massi D, Scolyer RA, Willemze R. WHO Classification of Skin Tumours. 4th edn. Lyon, France: International Agency for Research on Cancer; 2018
- Tang J, Fewings E, Chang D, et al. The genomic landscapes of individual melanocytes from human skin [published correction appears in Nature. 2021
- Tímár J, Ladányi A. Molecular Pathology of Skin Melanoma: Epidemiology, Differential Diagnostics, Prognosis and Therapy Prediction. *Int J Mol Sci.* 2022 May

---

# Vloga biomarkerjev v sistemske zdravljenju melanoma – Zgodnji prediktivni biomarkerji za zdravljenje z zaviralci imunskih kontrolnih točk, izsledki retrospektivne analize

## The role of biomarkers in the systemic treatment of melanoma – Early predictive biomarkers for immune checkpoint inhibitor therapy, results of a retrospective analysis

Mičo Božič<sup>1,2</sup>, Cvetka Grašič Kuhar<sup>1,2</sup>, Janja Ocvirk<sup>1,2,3</sup>, Tanja Mesti<sup>1,2</sup>

<sup>1</sup>Sektor za internistično onkologijo, Onkološki inštitut Ljubljana, Zaloška cesta 2, Ljubljana.

<sup>2</sup>Medicinska fakulteta, Univerza v Ljubljani, Vrazov trg 2, Ljubljana.

<sup>3</sup>Fakulteta za vede o zdravju, Univerza na Primorskem, Polje 42, Izola.

---

### Povzetek

Melanom je maligni tumor, ki ga lahko relativno učinkovito zdravimo z zaviralci imunskih kontrolnih točk (ZIKT). Kljub temu pri večini bolnikov z melanom opazimo pojav odpornosti na zdravljenje z ZIKT. Biomarker, s katerim bi lahko uspeh zdravljenja z ZIKT zanesljivo napovedali, še vedno ni bil odkrit. Pojav imunsko pogojenih neželenih učinkov (irAE) je povezan z dobrim odgovorom na zdravljenje. Slednjega določa tudi vnetje v tumorju, ki se lahko odraža s sistemskimi vnetnimi procesi. Retrospektivna analiza bolnikov z razsejanim melanomom, zdravljenih z ZIKT v 1. redu, je raziskala povezanost odgovora na zdravljenje z irAE in nekaterimi modeli, temelječimi na razmerji med količinami krvnih celic, ki sodelujejo pri vnetnih procesih. Rezultati so pokazali, da sta velika izhodiščna vrednost sistemskega imunsko-vnetnega indeksa (SII) in velika vrednost razmerja med trombociti in limfociti (PLR) pred 2. ciklom zdravljenja potencialna zgodnja negativna prediktivna biomarkerja za zdravljenje z ZIKT. Ponovno je bila tudi potrjena pozitivna korelacija med irAE in dobrim odgovorom na zdravljenje z ZIKT.

**Ključne besede:** melanom, biomarkerji, vnetje, zaviralci imunski kontrolnih točk, imunoterapija

### Abstract

Melanoma is a malignant tumour that is relatively effectively treated with immune checkpoint inhibitor (ICI) therapy. Nonetheless, most patients with melanoma that receive ICI therapy have or develop resistance to treatment. Moreover, a reliable biomarker for ICI treatment response has not yet been identified. Occurrence of immune-related adverse events (irAE) is positively associated with treatment response. The latter is also determined by cancer-associated inflammation, which can manifest with systemic inflammatory processes. A retrospective analysis of patients with metastatic melanoma that received first line treatment with ICI explored the association between treatment response with irAE occurrence and several predictive models that are based on proportions of blood cells involved in inflammatory responses. The results revealed that a high baseline value of the systemic immune-inflammation index (SII) and a high value of the platelet-to-lymphocyte ratio (PLR) before the 2nd treatment cycle are potential early negative predictive biomarkers of response to ICI therapy. The correlation between irAE occurrence and positive treatment response was once again confirmed.

**Key words:** melanoma, biomarkers, inflammation, immune checkpoint inhibitors, immunotherapy

---

### 1. Uvod

Melanom je maligni tumor z relativno velikim deležem odgovora na zdravljenje z zaviralci imunskih kontrolnih točk (ZIKT). Kljub temu pri ~30 % bolnikov z melanomom, ki so zdravljeni s kombinacijo dveh ZIKT, tj. s protitelesi usmerjenimi proti s citotoksičnimi limfociti T povezanim antigenom 4 (angl. *cytotoxic T-lymphocyte-associated protein 4*, anti-CTLA-4) in protitelesi usmerjenimi proti receptorju oz. proteinu programirane celične smrti 1 (angl. *programmed cell death protein 1*, anti-PD-1), bolezen že po treh mesecih zdravljenja napreduje. Tudi pri bolnikih, pri katerih sprva ugotovimo dober odgovor na zdravljenje z ZIKT, tekom zdravljenja učinkovitost slednjega pogosto izzveni, čemur sledi napredovanje bolezni. V prvem primeru je neučinkovitost zdravljenja izraz primarnih (angl. *primary*), v slednjem pa pridobljenih (angl. *acquired*) mehanizmov odpornosti na zdravljenje. Ker je aktivacija imunskega odziva, usmerjenega proti tumorskim celicam, kompleksna oz. so za uspeh te potrebne različne vrste celic in celičnih procesov, udeleženih v protitumorski imunski cikel (angl. *cancer-immunity cycle*), lahko tumorske celice na različne

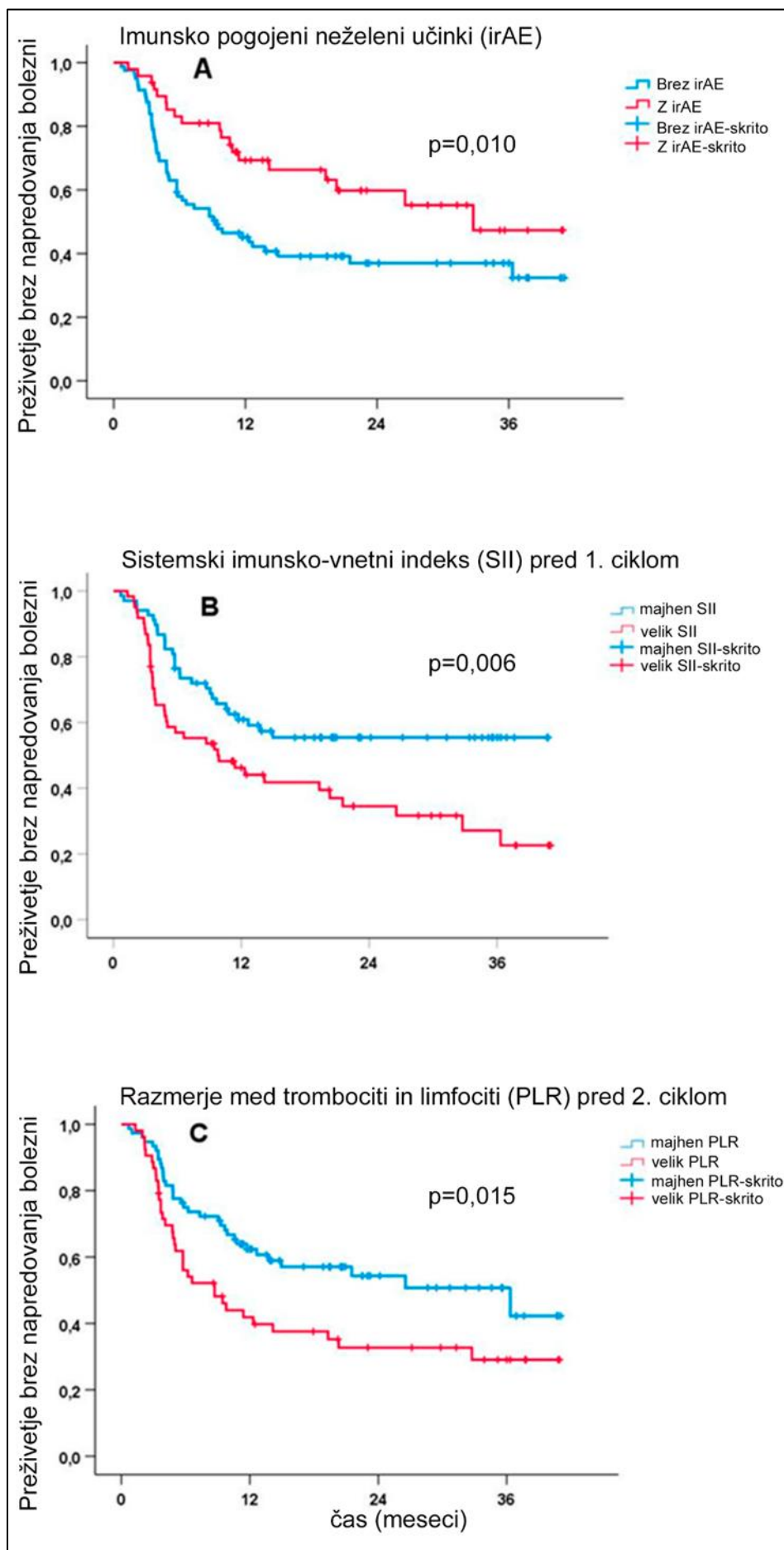
načine razvijejo odpornost na zdravljenje. Analogne pojave primarne oz. pridobljene odpornosti opazamo tudi pri zdravljenju bolnikov z melanom, s prisotno mutacijo v genu BRAF (angl. *v-Raf murine sarcoma viral oncogene homolog B*), z zaviralci proteinov BRAF in MEK (angl. *Mitogen-activated protein kinase kinase*). Kljub temu še vedno ni poznan označevalec, s katerim bi lahko zanesljivo napovedali, pri katerih bolnikih je že prisotna ali pa se bo razvila odpornost na zdravljenje oz. bi zdravljenje prineslo dobrobit, tj. prediktivni biomarker za zdravljenje z ZIKT (ali zaviralci proteinov BRAF in MEK). Odkritje slednjega/-ih bi omogočilo izbiro zdravljenja, ki bi ga lahko optimalno prilagodili vsakemu bolniku. So pa nekateri dosedanja rezultati že odkrili pozitivno korelacijo med pojavom imunsko pogojenih neželenih učinkov (angl. *immune-related adverse events*, irAE), ki se razvijejo tekom zdravljenja z ZIKT, in deležem odgovora na zdravljenje.

Vedno večja količina podatkov kaže, da vnetje v tumorju vpliva na razvoj in napredovanje tumorja, pomembno pa sooblikujejo tudi odgovor na zdravljenje. Omenjeni vnetni procesi se lahko pri bolniku odražajo tudi s sistemskimi vnetnimi procesi. Temelječ na teh spoznanjih, so se pojavili številni poskusi napovedovanja poteka bolezni oz. odgovora na zdravljenje z ZIKT iz analiz števila krvnih celic, ki sodelujejo pri vnetnih procesih. Pri tem so bili uporabljeni različni parametri hemograma in diferencialne krvne slike kot so število nevtrofilcev, število limfocitov, razmerje med nevtrofilci in limfociti (angl. *neutrophil-to-lymphocyte ratio*, NLR) ali med trombociti in limfociti (angl. *platelet-to-lymphocyte ratio*, PLR). Iz slednjih so izšli tudi novejši napovedni modeli kot sta t. i. sistemski imunsko-vnetni indeks (angl. *systemic immune-inflammation index*, SII) in pan-immunsko-vnetna vrednost (angl. *pan-immune-inflammation value*, PIV). Oba označevalca se določata iz števila nevtrofilcev (N), trombocitov (P), monocitov (M) in limfocitov (L), pri čemer so ti izraženi v tisočih celic na mm<sup>3</sup>, po formulama:  $SII = (N \times P)/L$  in  $PIV = (N \times P \times M)/L$ .

## 2. Rezultati

Retrospektivna analiza bolnikov z razsejanim melanom, zdravljenih med januarjem 2018 in decembrom 2020 na Onkološkem inštitutu Ljubljana, ki so v 1. redu sistemskega zdravljenja prejeli ZIKT, je ovrednotila pojavnost irAE in omenjenih napovednih modelov (NLR, PLR, SII in PIV) kot potencialnih biomarkerjev za odgovor na zdravljenje z ZIKT in preživetje bolnikov. Vsi navedeni modeli so bili določeni pred pričetkom 1. (izhodiščna vrednost) in 2. cikla zdravljenja. Glede na mediano vrednost ali obstoječe podatke iz literature so bile vrednosti slednjih opredeljene kot majhne ali velike. Izdelane so bile krivulje preživetja po metodi Kaplan-Meier, primerjava preživetja med skupinami je bila izvedena z log-rank testom. Prognostični pomen irAE in napovednih modelov je bil analiziran z uporabo Coxovega modela sorazmernih tveganj, rezultati so bili izraženi kot razmerje ogroženosti in 95 % interval zaupanja; opravljene so bile univariantne in multivariantne analize preživetja brez napredovanja bolezni (angl. *progression-free survival*, PFS) in celokupnega preživetja (angl. *overall survival*, OS).

Rezultati analize so ponovno potrdili, da imajo bolniki, pri katerih so se razvili irAE, za manj kot polovico, tj. 0,41-krat, manjše tveganje za napredovanje bolezni kot bolniki, pri katerih ni prišlo do irAE. Rezultati so tudi razkrili, da imajo bolniki z veliko izhodiščno vrednostjo SII za 1,94-krat večje tveganje za napredovanje bolezni in 2,60-krat večje tveganje za smrt kot bolniki z majhno izhodiščno vrednostjo SII. Nadaljnja analiza podskupine bolnikov z veliko izhodiščno vrednostjo SII glede na pojavnost irAE je pokazala, da so (tudi) znotraj te podskupine imeli bolniki, pri katerih je prišlo do irAE, daljši čas PFS v primerjavi z bolniki, pri katerih do irAE ni prišlo. Tudi bolniki z veliko vrednostjo PLR pred 2. ciklom zdravljenja so imeli za 1,71-krat večje tveganje za napredovanje bolezni kot bolniki, pri katerih je bila ta vrednost majhna. Pojavnost irAE oz. velika vrednost NLR pred 2. ciklom zdravljenja sta korelirala z večjima deležema popolnih in delnih odgovorov na zdravljenje v primerjavi z odsotnostjo irAE oz. majhno vrednostjo NLR pred 2. ciklom zdravljenja.



Slika 1: Kaplan-Meierjeve krivulje preživetja brez napredovanja bolezni bolnikov z razsejanim melanomom, ki so v 1. redu sistemskega zdravljenja prejeli zaviralce imunskih kontrolnih točk (ZIKT), glede na: (A) pojavnost imunsko pogojenih neželenih učinkov (irAE

### 3. Zaključek

Velika izhodiščna vrednost SII in velika vrednost PLR pred 2. ciklom zdravljenja sta tako potencialna zgodnja negativna prediktivna biomarkerja za zdravljenje z ZIKT. Velika vrednost NLR pred 2. ciklom zdravljenja nakazuje večji delež odgovora na zdravljenje z ZIKT. Analiza je ponovno potrdila korelacijo pojavnosti irAE z dobrim odgovorom na zdravljenje z ZIKT.

Boljše razumevanje mehanizmov vpliva sistemskih vnetnih procesov na razvoj in napredovanje tumorjev, bo v prihodnosti verjetno vodilo v nastanek boljših modelov in biomarkerjev za odgovor na zdravljenje z ZIKT in preživetja bolnikov z melanomom. Pričakujemo lahko, da bodo tudi nova spoznanja o učinkih tumorskega mikrookolja in mikrobioma še dodatno izboljšala naše razumevanje kancerogeneze in napredovanja rakavih bolezni.

### Viri

- Hanahan D, Weinberg RA. Hallmarks of cancer: the next generation. *Cell* 2011;144(5):646-74. doi: 10.1016/j.cell.2011.02.013.
- Roxburgh CSD, McMillan DC. Cancer and systemic inflammation: treat the tumour and treat the host. *Br J Cancer* 2014;110(6):1409-12. doi: 10.1038/bjc.2014.90.
- Dolan RD, Lim J, McSorley ST, Horgan PG, McMillan DC. The role of the systemic inflammatory response in predicting outcomes in patients with operable cancer: Systematic review and meta-analysis. *Sci Rep* 2017;7(1):16717. doi: 10.1038/s41598-017-16955-5.
- Sharma P, Hu-Lieskovan S, Wargo JA, Ribas A. Primary, Adaptive, and Acquired Resistance to Cancer Immunotherapy. *Cell* 2017;168(4):707-723. doi: 10.1016/j.cell.2017.01.017.
- Mesti T, Grašič Kuhar C, Ocvirk J. Biomarkers for outcome in metastatic melanoma in first line treatment with immune checkpoint inhibitors. *Biomedicines* 2023;11(3):749. <https://doi.org/10.3390/biomedicines11030749>

---

## Obrnava bolnika s sumom na melanom

### Identification and diagnosis of melanoma suspected lesions

Aleksandra Dugonik<sup>1</sup>

<sup>1</sup>Dermatološki oddelek, UKC Maribor, Ljubljanska ulica 5, Maribor

---

#### Povzetek

Melanom, natančneje kožna oblika malignega melanoma, predstavlja pomemben zdravstveni problem v svetovnem merilu, predvsem zaradi hitro naraščajoče incidence, s povprečnim letnim prirastkom 3 do 7 %.

Naraščanje incidence je statistično značilno za vse histološke podtipe in debelino tumorske mase melanoma.

Preživetje bolnikov po diagnosticiranem melanomu je ugodno (več kot 90 %) samo v neinvazivnem stadiju bolezni, ki ga pri melanomu opredeljujemo z debelino tumorske mase do 0,80 mm po Breslowu. Prepoznavanje KM v zgodnjem stadiju bolezni, še vedno predstavlja najpomembnejši način vzdrževanja in izboljšanja trenda preživetja pri melanomu.

Glavni razlogi zakasnelega prepoznavanja melanoma oziroma invazivnih oblik so :

- neprepoznavanje suspektne vzbrsti na koži, melanom je v zgodnjem stadiju bolezni pogostokrat podoben melanocitnemu nevu ali drugi benigni kožni vzbrsti
- zanikanje sicer opažene suspektne vzbrsti s strani bolnika;
- genetska heterogenost melanomov, narekuje tudi pojav redkejše, a hitro rastoče (do 0,5 mm na mesec), nodularne oblike melanoma;
- nezadostna in nepravilna zdravstvena oskrba.

Odkrivanje melanoma v zgodnjem stadiju bolezni je tako pogojeno s/z:

- poznavanjem najnovejših epidemioloških in patogenetskih značilnosti melanoma (opredelitev posameznikov s povečanim tveganjem za pojav melanoma) in prepoznavanje netipičnih oblik melanoma
- poznavanjem novih tehnologij, ki omogočajo lažje prepoznavanje melanoma in integracijo le-teh v klinično prakso
- strokovnim in načrtnim oblikovanjem ukrepov primarne in sekundarne preventive

**Ključne besede:** kožni rak, tveganje za pojav melanoma, prepoznavanje melanoma, dermoskopija, preventiva

#### Abstract

Melanoma, more precisely the cutaneous form of malignant melanoma, represents an important health problem on a global scale, mainly due to its rapidly increasing incidence, with an average annual increase of 3 to 7%.

The increase in incidence is statistically significant for all histological subtypes and the thickness of the melanoma tumor mass.

The survival of patients after diagnosis of melanoma is favorable (more than 90%) only in the non-invasive stage of the disease, which in melanoma is defined by the thickness of the tumor mass up to 0.80 mm according to Breslow.

Identifying melanoma in the early stage of the disease is still the most important way to maintain and improve the survival trend in melanoma.

The main reasons for delayed recognition or invasive forms of melanoma are:

- failure to recognize a suspicious growth on the skin (melanoma in the early stages of the disease often resembles a melanocytic nevus or another benign skin lesion)
- denial by the patient of an otherwise observed suspicious lesion;



- the genetic heterogeneity of melanomas dictates the appearance of the rarer, but rapidly growing (up to 0.5 mm per month), nodular form of melanoma;
- insufficient and improper medical care.

Detection of melanoma in the early stage of the disease is conditioned by:

- current knowledge of epidemiological and pathogenetic characteristics of melanoma (identification of individuals with an increased risk of melanoma occurrence) and recognition of atypical forms of melanoma
- integration of new technologies, that make recognition of melanoma easier, into clinical practice
- professional designed primary and secondary prevention measures

**Key words:** skin cancer, melanoma risk, melanoma recognition, dermoscopy, prevention

## 1. Sodobna epidemiološka spoznanja – opredelitev posameznikov s povečanim tveganjem za pojav KM

Številne epidemiološke raziskave kažejo, da so določene fenotipske lastnosti kože in las povezane z večjo pojavnostjo KM, zato jih uvrščamo med dejavnike tveganja za razvoj KM.

Dejavniki tveganja za razvoj KM so posledica:

- intrinzičnih lastnosti ( fototip kože po Fritzpatricku, barva las, spol in starost, število ter izgled melanocitnih nevusov, pojav KM in drugih rakavih obolenj v rodu )
- ekstrinzičnih vplivov, kamor prištevamo dejavnike iz okolja (ultravioletna svetloba) in vzorec vedenja posameznika v okolju (izpostavljanje sončnim žarkom, uporaba solarijev kot tudi jatrogeni vpliv (imunosupresivna zdravila).

Medtem, ko so intrinzični faktorji dejavniki definirani, je potrebno ekstrinzične dejavnike tveganja zmanjšati, zlasti v primerih, ko je povečano intrinzično tveganje za razvoj KM .

V strokovni literaturi najdemo različne klasifikacije dejavnikov tveganja za pojav KM.

Pri oceni relativnega tveganja (RR) je potrebno treba ločiti dejavnike, ki samostojno zmerno zvišujejo tveganje (5- do 10 - kratno povečanje relativnega tveganja) v nasprotju s številnimi dejavniki, ki pa stopnjo tveganja blago povečajo (do 2- do 3- kratno povečanje relativnega tveganja).

Visoka (RR > 10) in zelo visoka stopnja tveganja (RR > 100) sta najpogosteje posledica večjih združenih intrinzičnih in ter ekstrinzičnih dejavnikov .

*Tabela 1: Okvirna razvrstitev pogostejših ekstrinzičnih in intrinzičnih dejavnikov po stopnji tveganja za razvoj KM (z dovoljenjem avtorja, Benedičič A. Pristop k bolniku s številnimi melanocitnimi nevusi. Prepoznavanje melanoma in drugih kožnih tumorjev)*

Stopnja tveganja	Intrinzični , ekstrinzični dejavniki
Zelo visoko (RR <sup>1</sup> > 100)	50 MN <sup>2</sup> ≥ 2 mm in ≥ 5 <sup>3</sup> atipičnih MN ter solarni lentigo, Xeroderma pigmentosum <sup>4</sup> , FA(M) MM <sup>5</sup> .
Visoko (RR = 10 - 20 ali > 10)	> 50 MN ≥ 2 mm in posamični atipični MN, > 50 MN ≥ 2 mm in solarni lentigo, veliki kongenitalni MN (premer ≥ 20cm ali ≥ 5 % površine telesa), ≥ trije družinski člani z melanomom ali rakom

	pankreasna, ≥ pet atipičnih MN v družini z melanomom pri ≥ dveh sorodnikih.
Zmerno visoko (RR = 3 - 6 oz. 3 - 8)	Posamični atipični MN, 11 - 50 MN in solarni lentigo <sup>6</sup> , > 50 MN velikosti ≥ 2 mm, en družinski član v prvem kolenu z melanomom, osebna anamneza melanoma, bolniki po transplantaciji organov, rdeča/svetla barva las.
Blago zvečano (RR = 2 - 3)	Povečana občutljivost kože za sonce (fototip 1 - 2), svetla barva kože, intenzivno izpostavljanje soncu, intermitentno izpostavljanje soncu, solarni lentigo, težje sončne opekline, imunosupresija.
Manjše od povprečnega	Otroci < 10 let, osebe temnejše polti (afriško, azijsko, indijansko poreklo).

1 RR: relativno tveganje (ang. "relative risk"), tveganje za razvoj bolezni ob izpostavljenosti oziroma razmerje verjetnosti razvoja bolezni pri izpostavljenih osebah v primerjavi z neizpostavljenimi; povprečni RR = 1).

2 MN: melanocitni nevus – običajni, brez atipičnih znakov klinično.

3 Atipični nevus: melanocitni nevus, ki je klinično ne izraža simetričnosti, je večbarven in ima premer > 6 mm .

4 Xeroderma pigmentosum: genodermatoza z neučinkovitim reparacijskim mehanizmom DNK, ki se izkazuje s fotosenzitivnostjo kože in pojavom multiplih, različnih oblik kožnega raka.

5 FAMM: angl. Familiar Atypical (multiple) Mole Melanoma syndrom ali Sindrom sindrom displastičnih (atipičnih) nevusov.

6 Solarni lentigo: pridobljena kožna lezija, makula navadno svetlih rjavkastih odtenkov, povečano število lentigo lezij na koži govori za kronično okvare kože z UV žarki.

Na osnovi trenutnih podatkov relativnega tveganja za posamezne dejavnike, povzetih po različnih študijah, priporočajo, da se pri klinični oceni tveganja za razvoj melanoma pri posamezniku upošteva:

- starost bolnika;
- anamneza predhodnega melanoma ali nemelanomskega raka kože
- število, izgled videz in velikost melanocitnih nevusov ("navadnih" in atipičnih)
- podatki o melanomu, raku pankreasna v družini
- pigmentacija kože in las
- reakcija kože na sončne žarke (sončna opekline)
- prisotnost znakov kronične aktinične poškodbe kože (solarni lentigo, aktinične keratoze)
- imunosupresija

## 2. Tehnologije za prepoznavanje KM v zgodnjem stadiju

Z naraščajočo incidenco vseh oblik kožnega raka, zlasti melanoma, raste naraščajoča potreba po instrumentih/ tehnologijah, ki bi omogočale hitro in pravilno prepoznavanje maligne rašče na koži .

**Dermoskopija (dermatoskopija ali epiluminiscentna mikroskopija)** je sodobna neinvazivna diagnostična metoda, kjer s pomočjo dermatoskopa, instrumenta, sestavljenega iz optičnih leč in vira svetlobe, omogočimo prehod svetlobe skozi roženi sloj kože (stratum corneum). Vidne postanejo strukture v spodnjih plasteh kože (do papilarnega dermisa ali do 300 um globine). Učenje in izvajanje dermoskopije je nemogoče brez osnovnega znanja dermatologije, zaželeno je poznavanje osnov histopatologije kože. Dermoskopija postane klinično uporabna ob poznavanju vsaj enega od algoritmov

za analizo dermoskopske slike, ki temelji na ocenjevanju struktur in njihove razporeditve v koži (melanociti, žile, vezivna vlakna).

Dermoskopija ni nadomestek za histološko verifikacijo melanoma, nedvomno pa gre za nepogrešljivo dermatološko diagnostično metodo, ki izkušenemu dermatoskopistu omogoča prepoznavanje KM v zgodnjem stadiju bolezni.

**Digitalna dermoskopija** je nadgradnja t. i. ročne dermoskopije, pri kateri »lečo na ročaju« zamenja videokamera z dodatno osvetlitvijo, s katero posnamemo 10- do -40-krat povečano sliko in jo shranimo v digitalni datoteki.

Identifikacija maligne lezije poteka po enakih algoritmih kot pri uporabi ročnega dermoskopa. Shranjevanje slik in njihova periodična primerjava olajšata diagnostiko kožnih vzbrsti, ki jih težje opredelimo ob prvem pregledu. Zlasti pri melanomu se dermoskopske strukture in barve v sled hitre rasti in invazije v globino

spreminjajo. Zaznavanje razlik v dermoskopski sliki omogoča izkušenemu dermatoskopistu prepoznavanje maligne transformacije že v časovnem razmaku 3.- do 6. mesecev .

Diagnostika melanoma je bila eden od glavnih razlogov za razvoj **teledermatologije**, računalniškega postopka prenosa slik vzbrsti na koži, na daljavo. Postopek omogoča prenos slike, tudi dermoskopske, na relaciji bolnik — zdravnik kot tudi zdravnik - zdravnik. Desetletje izkušenj pa je ob dobronamernih ciljih pokazalo tudi veliko pasti, ki so predvsem pravno- etične narave, zlasti v primerih, ko suspektne vzbrsti /melanoma, s slike ne prepoznamo.

Razvoj različnih **računaliških in mobilnih aplikacij za prepoznavanje kožnega raka** je strokovno sporen postopek, v kolikor se ne izvaja po standardiziranih, kakovostno opredeljenih smernicah, ki pa so jih do danes uspele oblikovati samo posamezne države (Avstrija, Velika Britanija, ZDA).

### 3. Preventivni ukrepi za zgodnje odkrivanje KM

**Primarna preventiva** združuje ukrepe laične skupnosti, ki dolgoročno pripomorejo k zmanjšanju pojavnosti rakavega obolenja medtem, ko **sekundarno preventivo** predstavljajo priporočila in ukrepi, ki omogočijo prepoznavanje rakavega obolenja v najzgodnejšem stadiju bolezni.

#### 3.1. Primarna preventiva (preprečevanje pojavnosti melanoma)

Oblikovanje in vodenje programov **primarne preventive kožnega raka** je usmerjeno zlasti v ozaveščanje populacije **o škodljivih posledicah nezaščitenega izpostavljanja sončnemu UV- sevanju, škodljivemu vplivu solarijev na kožo, o možnostih učinkovite zaščite pred UV-sevanjem in vzgojo za pravilno izvajanje priporočene zaščite** .

V Sloveniji že več kot desetletje poteka več javno-zdravstvenih preventivnih projektov, organiziranih s strani dermatologov (Dan boja proti melanomu, Varno s soncem...)

#### 3.2. Sekundarna preventiva (odkrivanje melanoma v najzgodnejšem stadiju bolezni)

temelji na poznavanju lastne »topografije« kože, ki jo lahko dosežemo **rednim mesečnim samopregledovanjem kože, lasišča in prehodnih sluznic**.

Po mednarodnih priporočilih sum na melanom kože (KM) predstavlja:

- pigmentirana ali nepigmentirana hitro rastoča vzbrst na koži (npr. novo nastale papula, nodus ali razjeda, ki se ne zaceli v nekaj tednih)

- prepoznavanje suspektne kožne vzbrsti na podlagi atipičnih kliničnih znakov po pravilo ABCD. Melanom je navadno nesimetričen (A), neostro omejen (B), večih, nehomogenih barv (C) in v premeru večji od 6 mm (D).
- pri osebah, z večjim številom melanocitnih nevusov priporočajo uporabo pravila »**znak grdega račka**«, kjer za melanom sumljivo vzbrst, opredelimo najbolj izstopajočo vzbrst, ki se razlikuje od drugih vidnih vzbrsti na koži.

Omenjena pravila, so namenjena laični populaciji, so zelo poenostavljena in imajo zato tudi omejeno senzitivnost.

Sekundarna preventivna dejavnost na področju KM temelji tudi na **dobro izobraženem zdravniku različnih specialnosti, ki ob pregledu pacienta del pozornosti nameni tudi koži in je sposoben tudi osnovnega kliničnega prepoznavanja kožnih vzbrsti.**

Delo dermatologa v smislu sekundarne preventive se nedvomno nanaša na **vodenje in zagotavljanje zgodnjega odkrivanja KM pri posameznikih z največjim tveganjem za pojav KM** (tabela 1).

#### **4. Laboratorijske preiskave pri sumu na melanom:**

niso potrebne

#### **5. Začetna oskrba bolnika s sumom na melanom**

predvideva strokovno prepoznavanje/opredelitev vzbrsti, ki jo bolnik oceni kot suspektno za melanom.

Za potrditev suma na melanom so naslednji koristni anamnestični podatki:

- starost bolnika
- ali gre za solitarno /multiplo lezijo/e
- časovne opredelitve nastanka ali spreminjanja klinične slike lezije
- ali je bolnik že poprej imel rak kože
- družinska obremenjenost z melanomom /rakom trebušne slinavke

Sledi klinični/ dermoskopski pregled lezije, ki jo na podlagi znanja in izkušenj dermatolog opredeli kot melanocitno / ne-melanocitno in nadalje kot lezijo suspektno za melanom.

#### **6. Opozorilni znaki za melanom**

- novo nastala, solitarna vzbrst na koži, ki ni podobna drugim
- vsaka novo nastala vzbrst pri bolniku, ki je že imel katerokoli od oblik kožnega raka
- spreminjanje izgleda solitarne vzbrsti, najpogosteje melanocitnega nevusa

#### **7. Stopnja nujnosti obravnave ob sumu na melanom**

Po priporočilu Razširjenega konzilija za dermatovenerologijo je pri sumu na melanom potrebno zagotoviti nadaljnjo diagnostiko (s strani dermatologa) v 14 dneh (stopnja nujnosti 1 ali 4 se določi glede na dolžino čakalne dobe v regiji), pri klinično ali dermoskopsko potrjenem melanomu se izvede celoten izrez suspektne vzbrsti najkasneje v 4. tednih.

## Viri

- Russak JE, Rigel DS. Risk factors for the development of primary cutaneous melanoma. *Dermatol Clin* 2012; 30: 363-368.
- Rak v Sloveniji 2018. Ljubljana: Onkološki inštitut Ljubljana, Epidemiologija in register raka, Register raka Republike Slovenije, 2021.
- Hočevar M., Strojani P, Ocvirk J, Reberšek M, Boc M et al. Priporočila za obravnavo bolnikov z melanomom. *Onkologija*, 2018; 2:32-50.
- Psaty EL, Scope A, Halpren AC, Marghoob AA. Defining the patient at high risk for melanoma. *Int J Dermatol* 2010; 49: 362-376.
- Garbe C, Buettner, Weiss J, Soyer HP, Stocker U, Kruger S et al. Risk factors for developing cutaneous melanoma and criteria for identifying persons at risk: multicenter case-control study of the central malignant melanoma Registry of German Dermatological Society. *J Invest Dermatol* 1994; 102 (5): 695-9.
- Benedičič A. Pristop k bolniku s številnimi melanocitnimi nevusi. Prepoznavanje melanoma in drugih kožnih tumorjev. Zbornik predavanj. Ljubljana, Dermatovenerološka klinika, Univerzitetni klinični center Ljubljana, 2013: 27-34.
- Dugonik A. Dermatoskopija. Prepoznavanje melanoma in drugih kožnih tumorjev. Zbornik predavanj. Ljubljana, Dermatovenerološka klinika, Univerzitetni klinični center Ljubljana, 2013: 35-36.

---

## **Maligni melanom – prikaz primerov**

### **Malignant melanoma- case reports**

Katarina Šmuc Berger<sup>1</sup>

<sup>1</sup>Dermatovenerološka ambulanta , Splošna bolnišnica Izola , Polje 40, Izola

---

#### **Povzetek**

Obravnavanje bolnikov s pigmentnimi in sumljivimi pigmentnimi lezijami na koži predstavlja obsežen delež obravnav v dermatoveneroloških ambulantah. Ob poudarku nekaterih praktičnih vidikov obravnave tovrstnih bolnikov predstavljamo nekaj izbranih slikovitih in poučnejših primerov iz naše ambulante.

**Ključne besede:** kožni rak, melanom, nevus, dermoskopija

#### **Abstract**

Treatment of patients with pigmented and suspicious pigmented lesions on the skin represents a large proportion of treatments in dermatovenerology clinics. Emphasizing some practical aspects of the treatment of such patients, I present some selected picturesque and instructive examples from our clinic.

**Key words:** skin cancer, melanoma, nevus, dermoscopy

---

#### **1. Uvod**

V dermatoveneroloških ambulantah obravnavamo bolnike s številnimi različnimi diagnozami. Bolniki s pigmentnimi oziroma suspektnimi pigmentnimi spremembami na koži predstavljajo velik delež obravnav. Večina te skupine bolnikov je k nam napotenih za »preventivni« posvet glede melanocitnih nevusov oziroma njim podobnih sprememb na koži. Manjši del te skupine bolnikov pa predstavljajo osebe, ki so k nam usmerjene zaradi točno določene sumljive spremembe na koži.

Med razlogi za obisk bolniki največkrat navajajo, da so zaskrbljeni, ker so zasledili nekatere informacije o sumljivih kožnih spremembah v medijih ali je za kožnim rakom zbolel kak sorodnik ali znanec. Pogosto spremenjene lezije na koži ne opazijo sami, ampak jih je na le-to opozoril kdo od sorodnikov, nekoliko redkeje izbrani osebni zdravnik.

Žal še vedno velik del bolnikov navaja, da svoje kože in pigmentnih lezij na njej sami ne opazuje in bi kakšno koli spremembo težko zaznali. Največkrat kot razlog za neopazovanje navajajo nezaupanje v lastno sposobnost opazovanja in nepoznavanje znakov kožnega raka.

Ob zavedanju, da je zgodnje prepoznavanje ključno za dobro prognozo se zato ob obravnavi v ambulanti trudimo bolnikom ob pregledu kože pojasniti najpogostejše lastnosti sumljivih lezij na koži in jih spodbujamo, da kožo pričnejo redno opazovati tudi sami. Pri tem jih največkrat učimo znaka »grde račke«, ki je jasno razumljiv in uporaben tudi laikom.

#### **2. Dermoskopija**

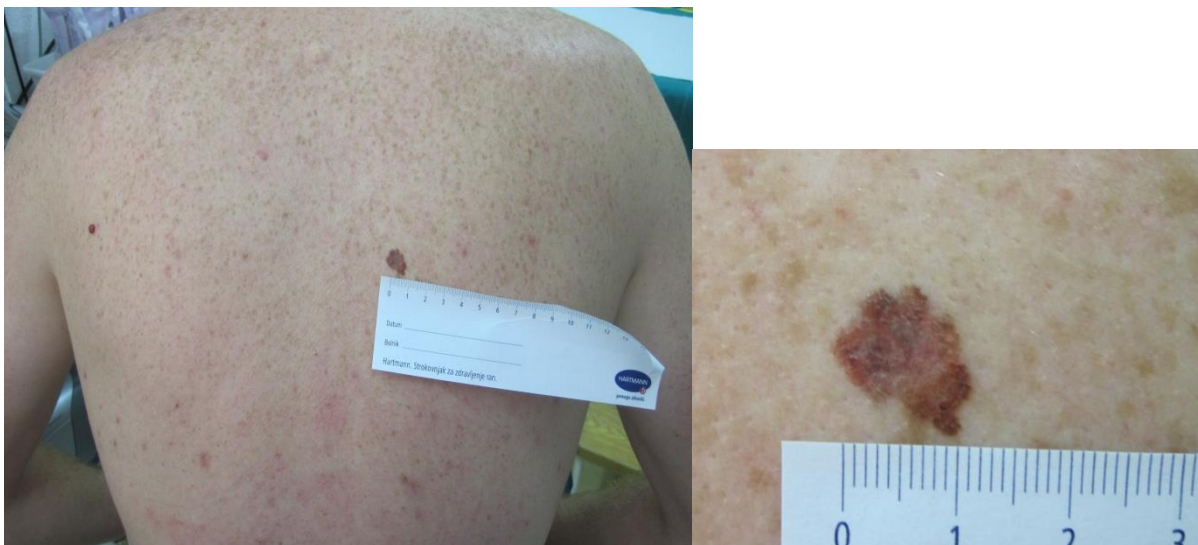Dermoskopija je tehnično dokaj preprosta preiskava, ki je obvezni sestavni del ocene katerekoli pigmentirane ali nepigmentirane tumorske oziroma sumljive lezije na koži.

Pri dermatoskopskem pregledu si pomagamo z različnimi algoritmi za analizo suspektnih kožnih sprememb.

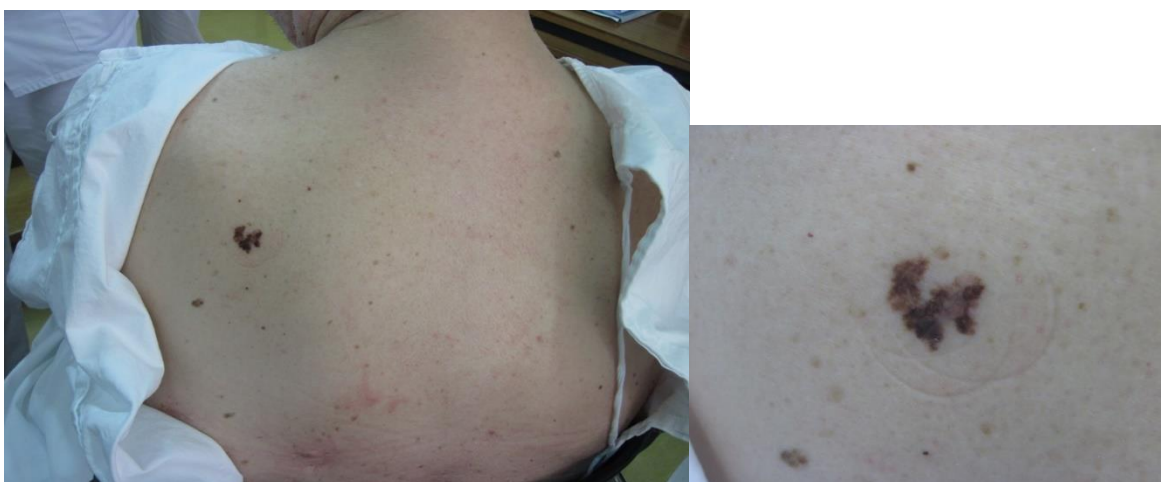
#### **3. Znak »GRDE RAČKE«**

Izraz uporabljamo za tvorbo na koži, ki se po lastnostih ( barva, oblika, robovi, velikost) pomembno razlikuje od ostalih sprememb na koži. V osnovi izraz povzema že znane kriterije ABCDE, a je za laika še nekoliko preprostejši. Kriterij grde račke lahko uporabimo tudi pri klinični in dermatoskopski obravnavi.

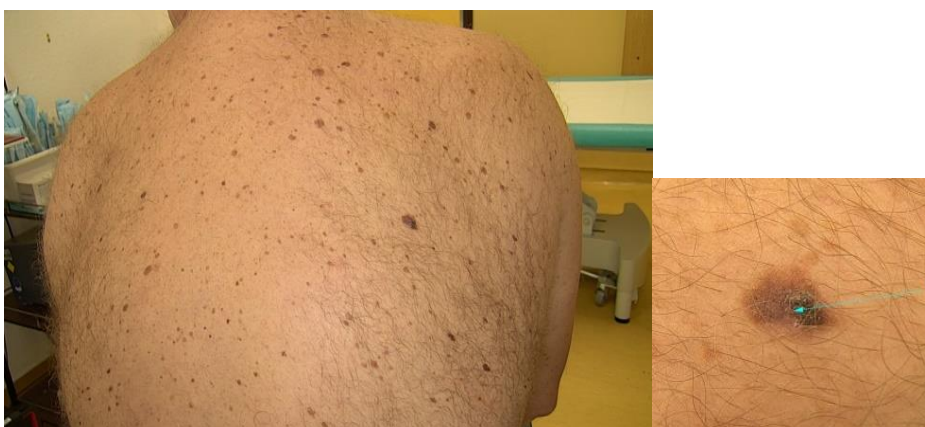**Klinični primeri » grde račke« (iz arhiva slik Dermatovenerološke ambulante , Splošna bolnišnica Izola)**



Slika 1: Melanom, Breslow 1.2 mm



Slika 2: Melanom, Breslow 0.7 mm

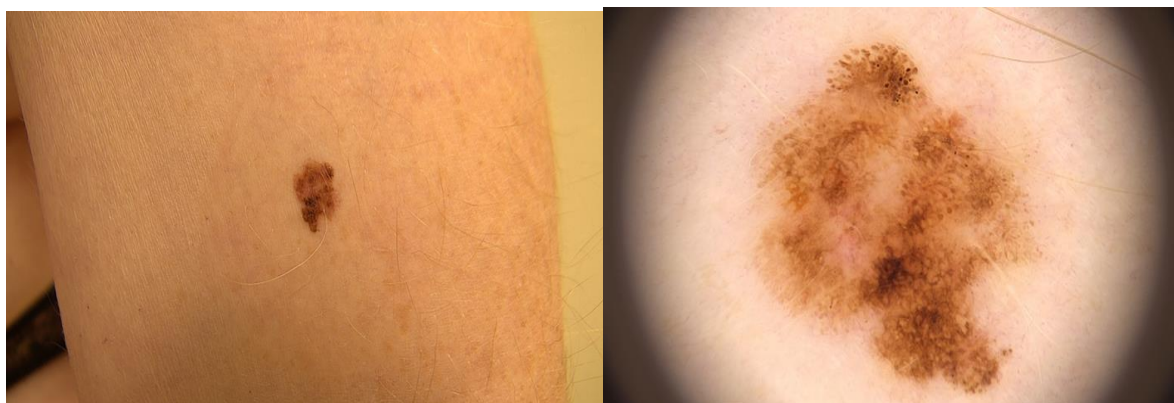

Slika 3: Melanom, Breslow 0.7 mm

**4. Klinični primer 1: redna kontrola**

49 let stara gospa s pozitivno družinsko anamnezo (babica). Leta 2010 je imela odstranjen melanom na hrbtu; Breslow 3, Clark IV. BVB neg. Dermatološko so jo spremljali v drugi ustanovi. Imela je odstranjena

tudi dva benigna nevusa. Pri nas je bila prvič leta 2020 zaradi aktiničnih okvar kože ter številnih melanocitnih nevusov. Odstranili smo ji atipičen melanocitni nevus na spodnji okončini. Po obravnavi so svetovane kontrole enkrat letno.

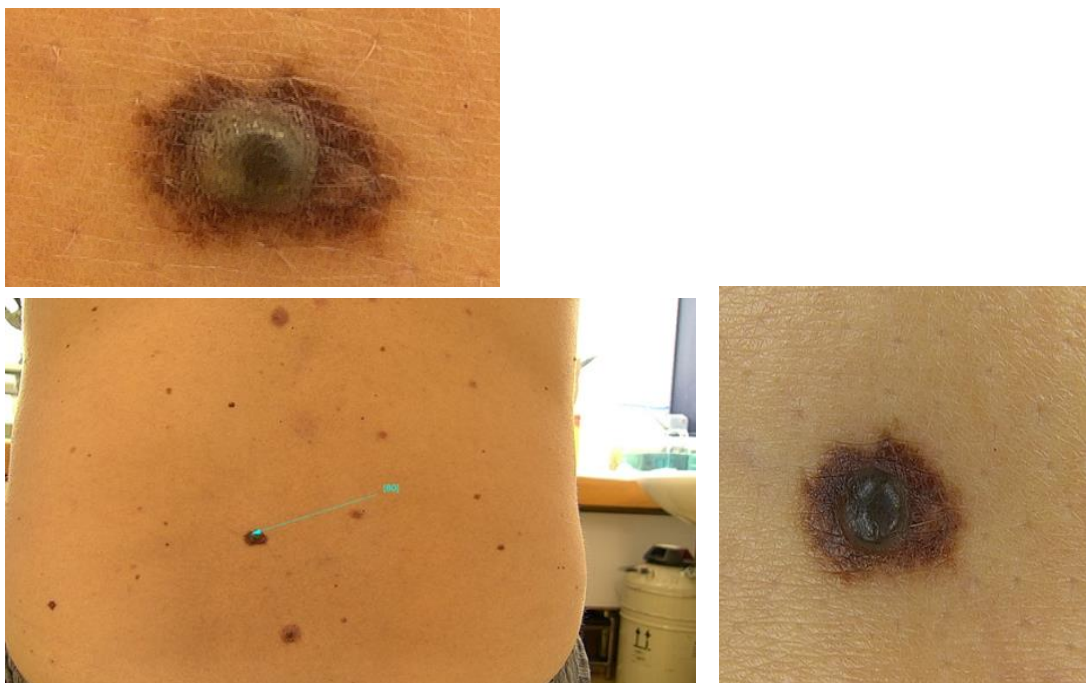


Slika 4: januar 2023 (iz arhiva slik Dermatovenerološke ambulante , Splošna bolnišnica Izola)

Januarja 2023 sem pri pregledu opazila nepravilno oblikovano makulo na levi podlahti. Svetovana je bila ekscizija. Histopatološki izvid je pokazal, da je šlo za In situ maligni melanom. Sledila je reekscizija. Pacientko bomo spremljali na 6 mesecev.

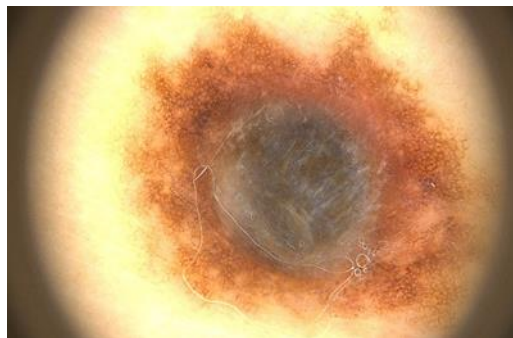
## 2. Klinični primer : spremenjeno znamenje

53 letni moški se je dolgo let zavedal znamenja ledveno. Ob osebni negi je zatipal izboklino v znamenju (avgust 2019). Zaveda se , da imajo v družini številna znamenja, malignih obolenj kože niso imeli. Zdi se mu, da je bil v otroštvu močno opečen od sonca.



Slika 5: klinična lika 53 letni moški (iz arhiva slik Dermatovenerološke ambulante , Splošna bolnišnica Izola)



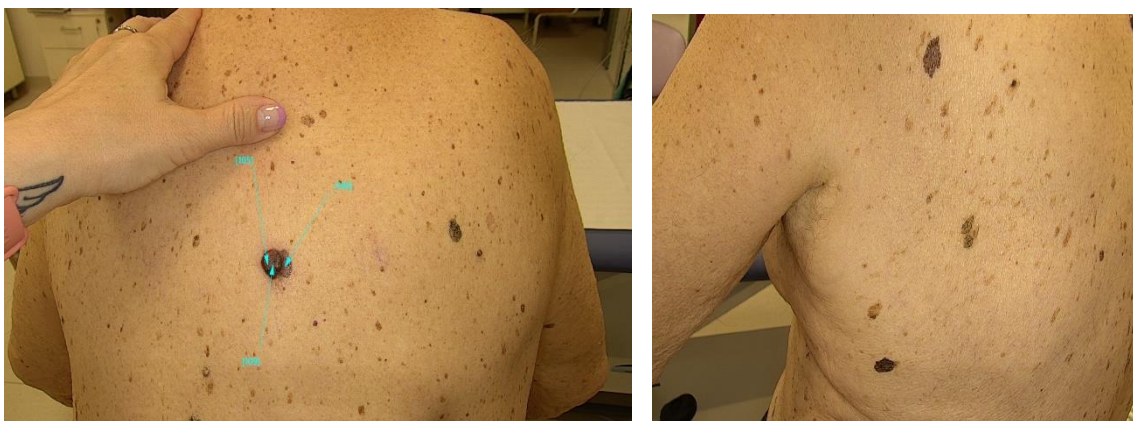


slika 6: dermatoskopska slika 53 letni moški  
(iz arhiva slik Dermatovenerološke ambulante,  
Splošna bolnišnica Izola)

Ob pregledu ugotovljena sumljiva lezija, ki je bila ekscidirana. Histopatološki pregled je pokazal melanom Clark IV, Breslow 3.5mm, 1 mitoza na mm<sup>2</sup>, brez ulceracije, prisoten displastičen melanocitni nevus. Bolnika smo usmerili za obravnavo na Onkološki inštitut. Ugotovljena je bila pozitivna bezgavka ingvinalno levo in BRAF mutacija. Eno leto je prejemal terapijo z dabrafenibom in intrametinibom. Bolnik se še vedno redno kontrolira in je stabilen.

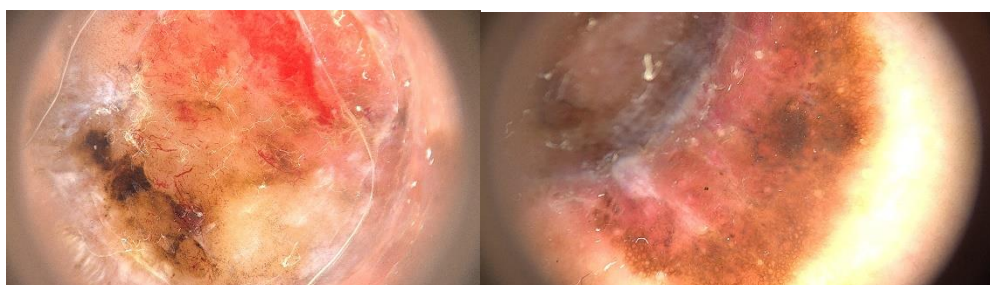
### 3. Klinični primer: starejši moški

89 letni moški napoten zaradi številnih lezij po koži. Navaja, da iz ene na hrbtu že dlje časa izceja. Gospod je sicer slabše pokreten in ima številne spremljajoče internistične diagnoze.

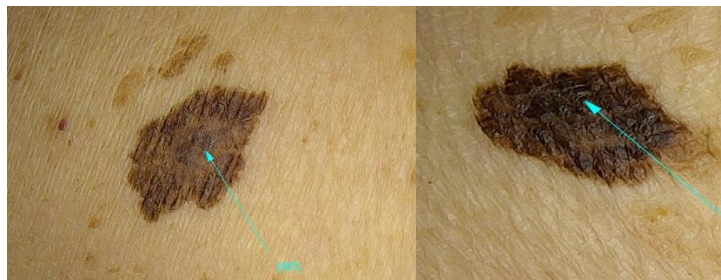

Slika 7: klinična slika : 89 letni moški (iz arhiva slik Dermatovenerološke ambulante , Splošna bolnišnica Izola)

Ob obravnavi opažen pigmentiran nodus sredi hrbta. Lezija je bila nekoliko ulcerirana. Ob tem opaženi še dve večji neinfiltrirani pigmentirani atipični leziji na koži trupa levo lateralno.



Slika 8: Dermatoskopska posnetka ulcerirane lezije (iz arhiva slik Dermatovenerološke ambulante , Splošna bolnišnica Izola)



Slika 9: Klinična posnetka ostalih dveh sumljivih sprememb (iz arhiva slik Dermatovenerološke ambulante , Splošna bolnišnica Izola)

Prednostno je bila opravljena ekscizija večje spremembe. Histopatološka preiskava je pokazala: melanom, Clark IV, Breslow 3.9mm, ulceracija 6mm, 6mitoz na mm<sup>2</sup>.

Bolnik obravnavan na Onkološkem inštitutu. Predlagana je le reekscizija ležišča melanoma in spremljanje. Kasneje smo opravili še ekscizije ostalih dveh lezij.

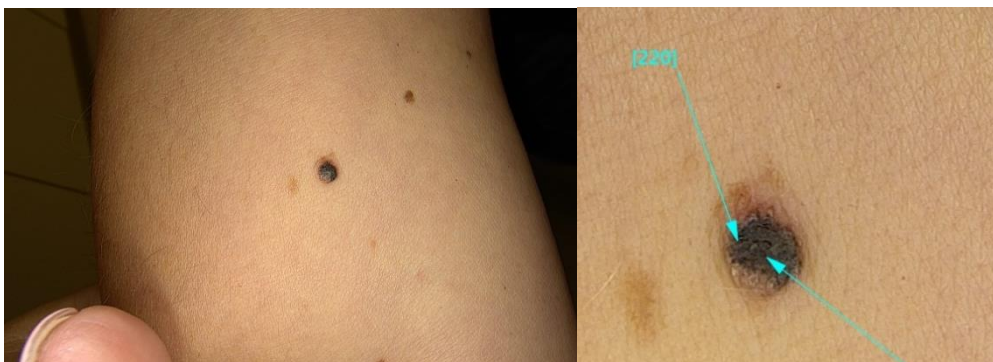Na trupu levo lateralno zgoraj izrezan melanom, Clark II, Breslow 0.3mm, prisoten junkcijski displastični nevus z zmernimi atipijami.

Na trupu levo lateralno spodaj izrezan melanom in situ, ki je vzniknil iz mešanega displastičnega melanocitnega nevusa s hudimi atipijami.

Bolnik se spremlja v dermatološki ambulanti. Decembra 2022 opažen in izrezan bazalnocelični karcinom kože trupa.

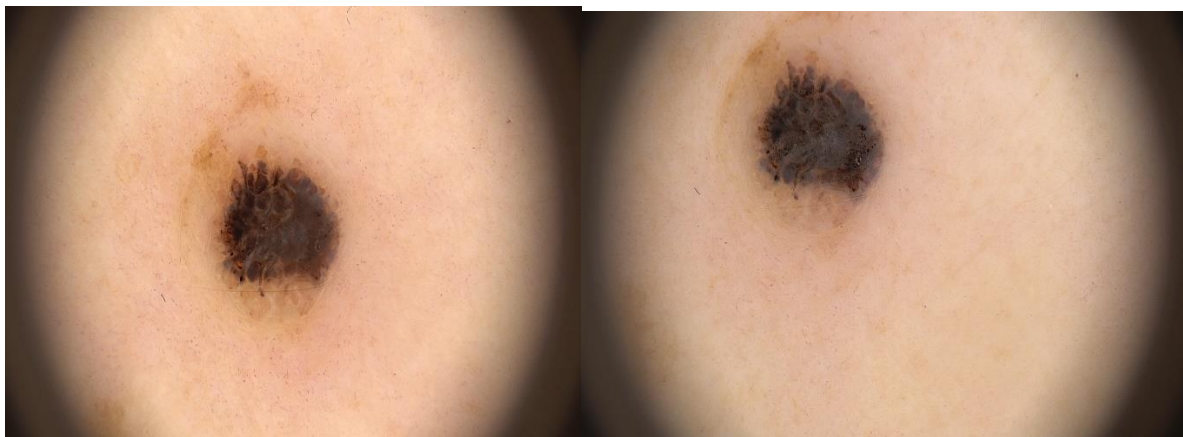
#### 4. Klinični primer : znamenje raste

59 letna gospa v dermatološko ambulanto spremlja očeta, ki je imel melanom in več bazalnoceličnih karcinomov. Mimogrede pokaže lezijo na L podlahti in pove, da ima doma že več mesecev napotnico za obravnavo. Zaradi podatka o čakalnih dobah je ni oddala. Predlagali smo ji , da jo čimprej odda in ji določili ustrezen termin obravnave.



Slika 10: Na levi podlahti manjša, večbarvna , infiltrirana sumljiva sprememba.

59 letna bolnica : klinična slika (iz arhiva slik Dermatovenerološke ambulante , Splošna bolnišnica Izola)



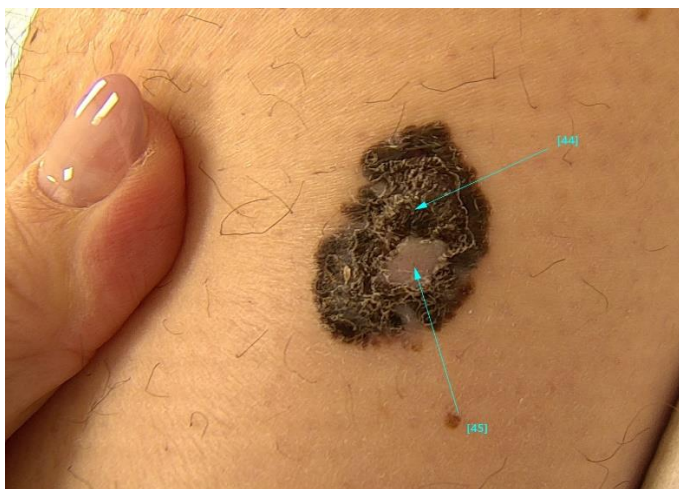
Slika 11: Dermatoskopska posnetka : polarizirana in nepolarizirana svetloba (iz arhiva slik Dermatovenerološke ambulante , Splošna bolnišnica Izola)

Opravljena je bila ekscizija sumljive lezije. Histopatološki pregled potrди, da gre za melanom, Clark III, Breslow 0.9 mm, 1 mitozna na mm<sup>2</sup>, spremljajoč dermalni melanocitni nevus.

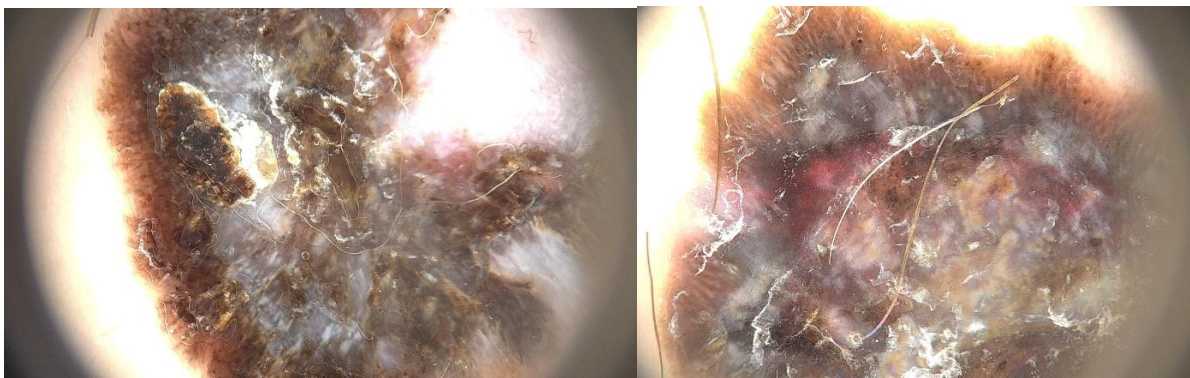
Gospo smo usmerili na Onkološki inštitut, kjer se je dogovorila, da bo v regionalni ustanovi opravila reekcizijo in nadaljnje spremljanje.

## 5. Klinični primer – črna bradavica

45 letni moški ,s pozitivno družinsko anamnezo za melanom, poslan zaradi dlje trajajoče spremembe na levi goleni, ki naj bi v nekaj mesecih močno zrasla in postala temnejša. Ne spominja se točnega trajanja lezije. Nanjo so ga opozorili drugi.



Slika 12: Klinična slika 45 letni moški (iz arhiva slik Dermatovenerološke ambulante , Splošna bolnišnica Izola)



Slika 13: Dermatoskopski sliki (iz arhiva slik Dermatovenerološke ambulante , Splošna bolnišnica Izola)

Lezija ocenjena kot sumljiva in prednostno ekscidirana. Histopatološka preiskava pokaže Melanom , Clark IV, Breslow 1.5mm, Brez ulceracije, 5 mitoz na mm<sup>2</sup>, ni spremljajočega nevusa.

Bolnika usmerimo na Onkološki inštitut. Opravi reekscizijo in biopsijo varovalne bezgavke. Spremljanje pri dermatologu.

#### OBRAVNAVA JESEN 2021

Bolnik je opazil vozliček na L goleni. Citopatološka punkcija potrди zasevek melanoma. PET/CT: 3 in-transit zasevki po levi spodnji okončini in suspektna sprememba v pljučih. Melanomski konzilij je predvidel sistemsko zdravljenje. Ob obravnavi v onkološki ambulanti se razjasnijo dodatne okoliščine in tveganje zapletov – odločitev za kirurško odstranitev zasevkov in spremljanje.

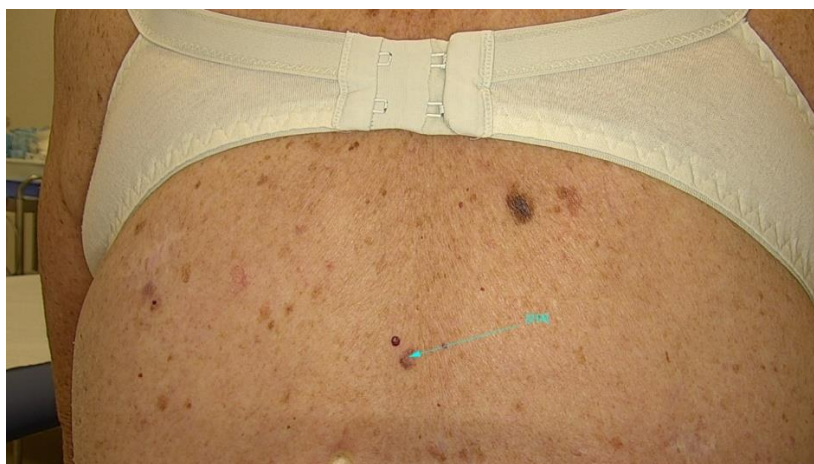### 6. Klinični primer – fotookvarjena koža

75 letna gospa z luskavico in nizkim fototipom kože je bila v preteklosti vodena v drugi ambulanti. V mladosti se je zelo veliko sončila z namenom izboljšanja luskavice. Ob tem imela tudi občasno UV terapije. V preteklosti že več malignih obolenj kože:

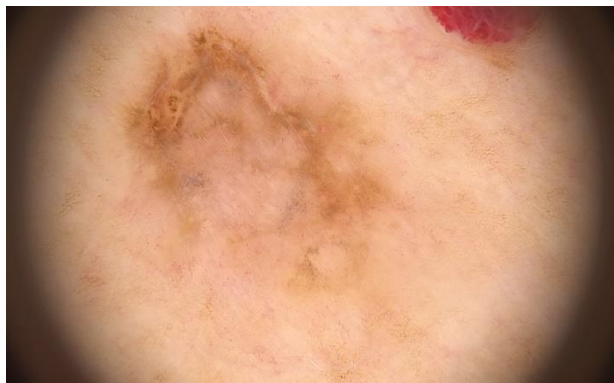- 2003 melanom Breslow 0.4 sredi hrbta
- 2006 melanom Breslow 1.2mm na hrbtu in Breslow 0.2 mm med lopaticama
- 2008 melanom Breslow 2mm
- Izrezani številni atipični nevusi in več bazalnoceličnih karcinomov

V našo ambulanto je usmerjena zaradi trdovratnega plaka luskavice na hrbtu. Ob pregledu ugotovim hudo aktinično okvaro kože in 20x15 mm velik plak , ki je sumljiv za bazalnocelični karcinom.

Ob pregledu na hrbtu opazim še sivkasto , nepravilno oblikovano makulo.



Slika 14: Klinični posnetek 75 letna gospa (iz arhiva slik Dermatovenerološke ambulante , Splošna bolnišnica Izola)



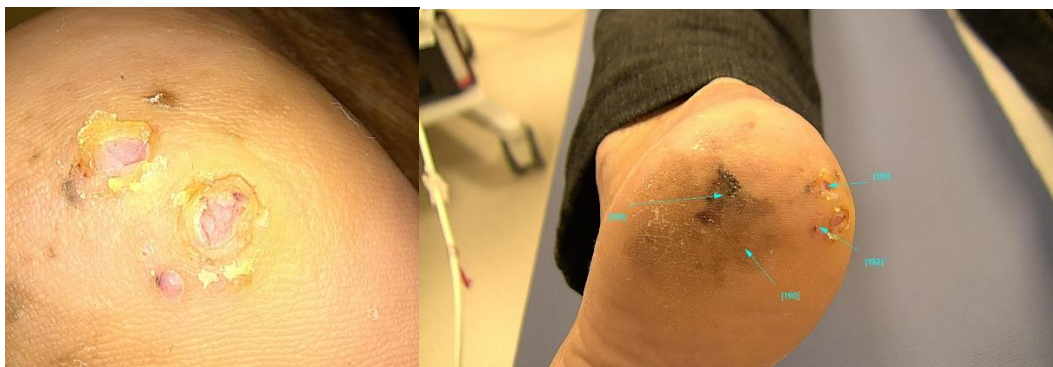Slika 15: Dermatoskopski posnetek 75 letna gospa (iz arhiva slik Dermatovenerološke ambulante , Splošna bolnišnica Izola)

Suspektno sivo makulo smo ekscidirali. Preiskava je potrdila, da je šlo za melanom Clark II, Breslow 0.3mm, brez mitoz.

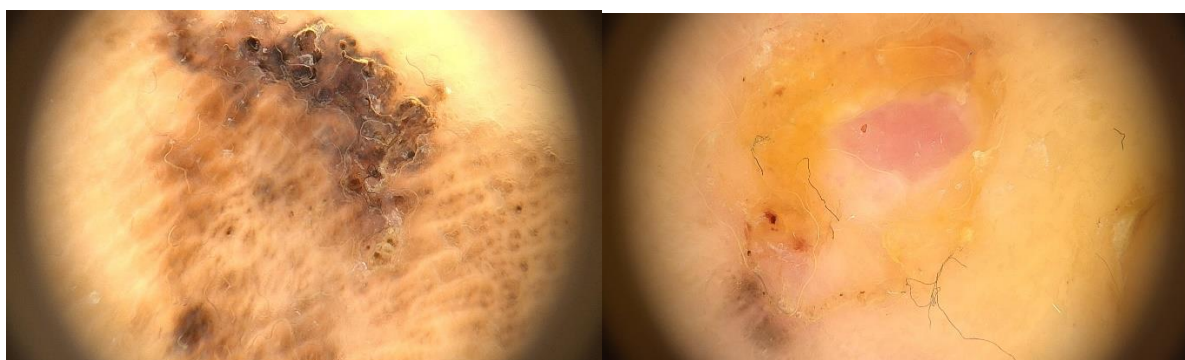
Opravili smo še reekscizijo in bolnico spremljali. V letu 2022 oostanjen še en in situ melanom.

### 7. Klinični primer – izrastki na stopalu

74-letni gospod je dlje časa opazil izrastke , ki so ga motili in rosili. Uporabil je nekaj mazil in obliže. Ob usmerjeni anamnezi je navajal, da ima že dolgo madež na stopalu.



Slika 16: klinični sliki stopala (iz arhiva slik Dermatovenerološke ambulante, Splošna bolnišnica Izola)



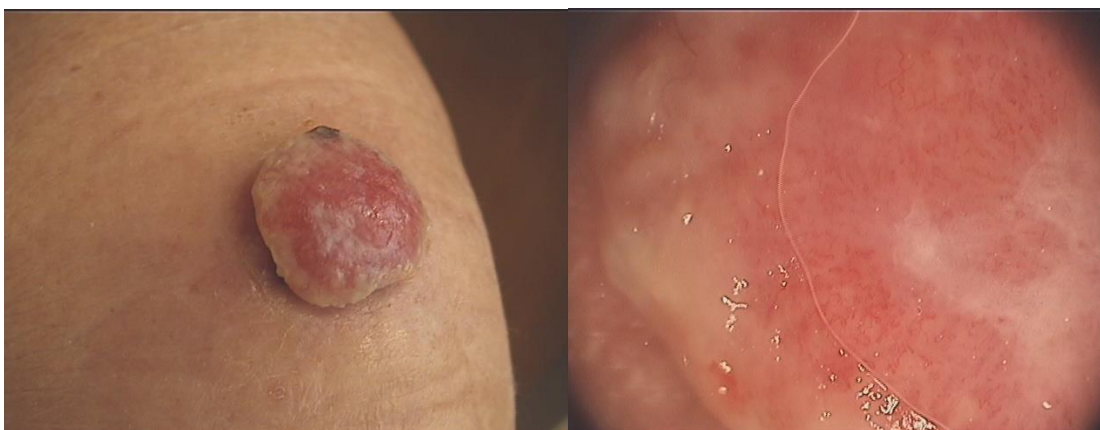Slika 17: dermatoskopski posnetki stopala (iz arhiva slik Dermatovenerološke ambulante, Splošna bolnišnica Izola)

V ambulanti opravljena probatorna biopsija za potrditev diagnoze. Bolnika smo napotili na OI. Svetovana je bila kirurška odstranitev lezije v celoti , ki jo je bolnik opravil na Kliničnem oddelku za plastično, rekonstrukcijsko ,estetsko kirurgijo in opeklino . Histopatološki izvid je pokazal, da je šlo za akralni

melanom, Breslow 4.5mm, Clark IV, ulceracija, 21 mitoz (pT4b), BRAF nemutiran. Melanomski konzilij je decembra 2022 svetoval obsevanje pete in kasnejšo morebitno odločitev o sistemskem zdravljenju. Akralni melanomi predstavljajo manj kot 5% vseh melanomov. Pogostejši so pri temneje pigmentiranih rasah. Pogosto so odkriti pozno, ker so podobni drugim spremembam na stopalu kot so bradavice, poškodbe, otiščanci ipd.

## 8. Klinični primer : rožnat tumor

63 letna gospa je bila k nam usmerjena zaradi roseče spremembe na L kolenu. Opazovala jo je več mesecev. Sumila na poškodbo, ki se ne zaceli.



Slika 18: Klinična in dermoskopska slika : 63 letna gospa (iz arhiva slik Dermatovenerološke ambulante, Splošna bolnišnica Izola)

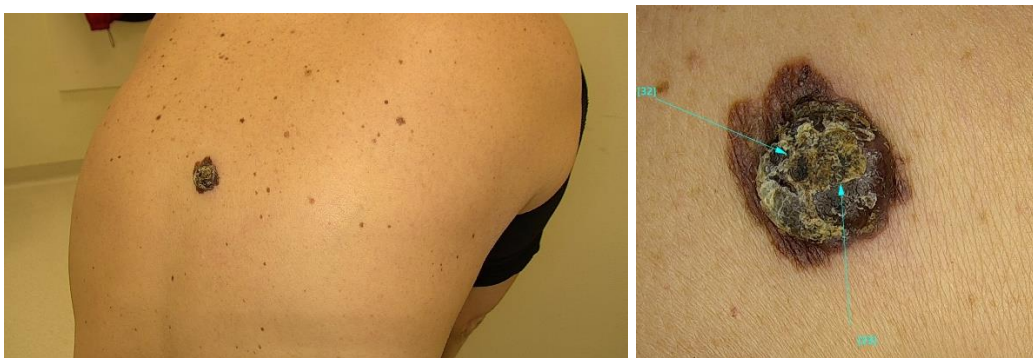
Lezijo ocenimo kot zelo sumljivo in na dan pregleda organiziramo ekscizijo. Histopatološka preiskava je potrdila, da je šlo za melanom, površinsko rastoči tip, ClarkV, Breslow 6mm, ulceracija, 9 mitoz/mm<sup>2</sup>, brez pigmentacije, satelitski mikroinfiltrati, BRAF nemutirana.

Na Onkološkem inštitutu opravljena biopsija varovalne bezgavke, ki je pozitivna. Sledilo je pooperativno obsevanje, imunoterapija nivolumab 5 mesecev, prejela je tudi dakarbazin 3 cikle.

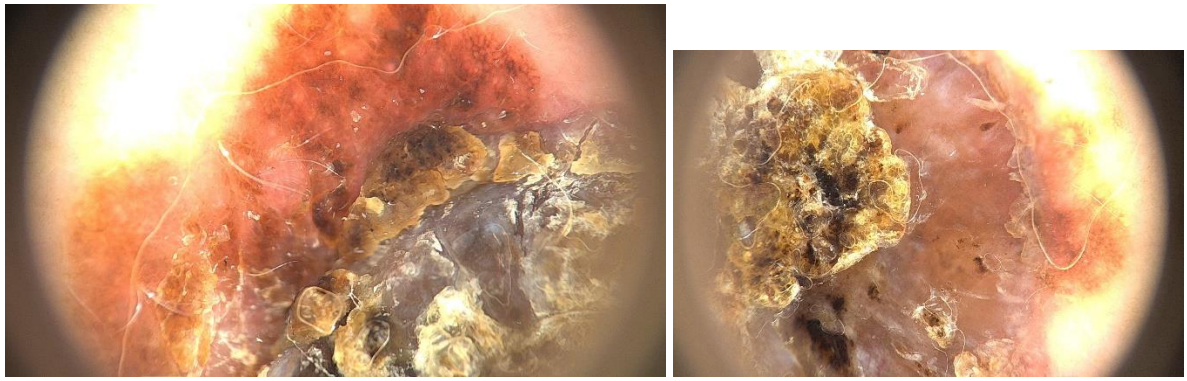
1 leto po prvem obisku v naši ustanovi je bila gospa hospitalizirana zaradi razsoja vzdolž L stegna, abdominalne bezgavke, skelet in v pljuča ter je v nekaj dneh umrla.

## 9. Klinični primer »a prima vista«

56 letna gospa z napotno diagnozo melanom je bila obravnavana zaradi spremembe na hrbtu, ki ji sama ni posvečala pozornosti. Prednostno je opravljena ekscizija. Histopatološki izvid je potrdil diagnozo melanoma, Clark III, Breslow 5 mm, ulceracija 12 mm, 6 mitoz/mm<sup>2</sup>, ni spremljajočega nevusa, satelitski mikroinfiltrat pod tumorjem. Na OI opravljena BVB, ki je bila negativna. Bolnico spremljamo.



Slika 19: klinična slika (iz arhiva slik Dermatovenerološke ambulante, Splošna bolnišnica Izola)



Slika 20: dermoskopska slika (iz arhiva slik Dermatovenerološke ambulante , Splošna bolnišnica Izola)

## 10. Zaključek

Maligni melanom je tumor, ki se lahko na koži pokaže z zelo različnimi obrazy. Pri obravnavah je pomembno, da skušamo pregledati čim več površine kože in da bolnike usmerjeno sprašujemo po spreminjajočih se lezijah. Pomemben del obravnave pa je tudi informiranje bolnikov glede samoopazovanja kože in spodbujanje k rednemu opazovanju kože.

## Viri

- The "ugly duckling" sign: agreement between observers. Scope A et al. Arch Dermatol. 2008 Jan;144(1):58-64.
- The role of the ugly duckling sign in patient education. Ilyas M et al. J Am Acad Dermatol. 2017;77(6):1088-1095.
- Ugly Duckling Sign as a Major Factor of Efficiency in Melanoma Detection. Gaudy-Marqueste C et al. JAMA Dermatol. 2017;153(4):279-284.
- Watts CG et al. Association Between Melanoma Detected During Routine Skin Checks and Mortality. JAMA Dermatol. 2021 ;157(12):1425-1436.
- Lallas A et al. . Dermoscopy in general dermatology. Dermatol Clin. 2013 ;31(4):679-94.
- Goydos JS, Shoen SL. Acral Lentiginous Melanoma. Cancer Treat Res. 2016;167:321-9.

---

## Slikovne preiskave pri bolnikih z melanomom

### Imaging studies in patients with melanoma

Anja Meden Boltežar<sup>1</sup>, Nina Boc<sup>1,2</sup>

<sup>1</sup>Inštitut za radiologijo, Onkološki inštitut Ljubljana, Zaloška cesta 2, Ljubljana.

<sup>2</sup>Medicinska fakulteta, Univerza v Ljubljani, Vrazov trg 2, Ljubljana.

---

#### Povzetek

Vloga radiologije pri vseh bolnikih je najprej odkrivanje sprememb - detekcija, nato karakterizacija odkritih patoloških sprememb. Po karakterizaciji pride na vrsto ocena razširjenosti bolezni, ocena učinka terapije in po končanem zdravljenju v okviru sledenja bolnikov.

**Ključne besede:** radiološke preiskave, maligni melanom, zamejitev bolezni, ocena učinka zdravljenja

#### Abstract

The role of radiology in all patients is firstly detection of changes - detection, then characterization of detected pathological changes. After the characterization comes the evaluation of the spread of the disease, the evaluation of the effect of the therapy and after the end of the treatment in the framework of the follow-up of the patients.

**Keywords:** radiological examinations, malignant melanoma, disease containment, evaluation of treatment effect

---

## 1. Uvod

V radiologiji je videti napredek le tehnološko, še vedno pa uporabljamo rentgenske žarke (8.11.1895 Wilhelm Conrad Röntgen), ultrazvočne valove (Glasgow team zdravnikov ginekologov in inženirjev 1956) in magnetno polje ([Paul C. Lauterbur](#) 1971).

V pomoč so nam kontrastna sredstva, ki se sicer izboljšujejo, še vedno pa so vsa kontrastna sredstva za CT preiskave jodna kontrastna sredstva (1920), za MR preiskave gadolinijeva kontrastna sredstva (1988) in za UZ mikromehurčki. Osnovni namen uporabe kontrastnih sredstev – ne glede na vrsto slikovne metode – je okrepitev signala za natančnejšo oceno pretoka, prekrvljenosti organa in določitev načina obarvanja opazovane spremembe, s čimer lahko natančneje opredelimo bolezenski proces.

Ob tehnološkem napredku so nam na voljo različni diagnostični postopki, ki nam pomagajo v diagnostiki npr. CT perfuzija, MR perfuzija, difuzijsko slikanje ipd. še vedno pa je nujno upoštevati princip ALARA (as low as reasonably achievable). Zavedati se moramo, da ima vsaka modaliteta in vsako kontrastno sredstvo stranske učinke. V ZDA je zaradi prejetih radiacijskih doz približno 1.5 and 2% novo odkritih malignomov.

## 2. Radiološka zamejitev bolezni

Za lokoregionalno oceno bolezni je najbolj uporabna UZ preiskava bezgavčne lože, ki je bolj senzitivna kot CT preiskava z dodatno možnostjo aspiracijske tankoigelnje biopsije. Za izključevanje/potrjevanje oddaljenega razsoja so na voljo 18F-FDG PET-CT preiskava ali CT preiskava prsnega koša in trebuha s kontrastnim sredstvom. Še vedno ostaja vloga radiologije pri ocenjevanju makroskopske bolezni.

Zamejitive preiskave pri različnih stadijih bolezni so natančneje napisane v priporočilih za obravnavo bolnikov s kožnim melanomom.



### 3. Kriteriji za oceno zdravljenja

Za standardizirano oceno učinka terapije pri solidnih tumorjih v radiologiji najpogosteje uporabljamo RECIST 1.1 kriterije iz leta 2009 (**R**esponse **E**valuation **C**riteria **I**n **S**olid **T**umors). Kriteriji predstavljajo kvalitativno in kvantitativno oceno učinka na citostatike ter temeljijo na konceptu tarčnih in netarčnih lezij. Radiološko oceno učinka terapije glede na kriterije uvrstimo v eno izmed 4 kategorij: popoln odgovor, delni odgovor, stabilna bolezen ali progres bolezni.

### 4. Imunoterapija

Imunoterapija se je v zadnjih letih izkazala za pomemben način sistemskega zdravljenja onkoloških bolnikov. Pri zdravljenju solidnih tumorjev z imunoterapijo se v primerjavi z drugimi oblikami sistemskega zdravljenja v klinični praksi pojavljajo novi in specifični vzorci odgovora na terapijo, med katere uvrščamo kasnejše zmanjšanje velikosti tumorja, mešani odziv, psevdoprogres in hiperprogres. Psevdoprogres je radiološko definiran kot začetno povečanje bremena bolezni zaradi povečanja velikosti lezije in/ali novonastalih patoloških lezij s kasnejšim zmanjšanjem tumorskega bremena. Pojavi se pri približno 5-10% bolnikov, glede na posamezne študije tudi do 15%. Psevdoprogres je pogostejši pri mlajših bolnikih ter je povezan z aktivacijo imunskega sistema. Hiperprogres je opredeljen kot  $\geq 2$ -kratno povečanje tumorske rasti, ob tem je pogosto pridruženo klinično poslabšanje. Pojavi se pri 4-29% bolnikov ter je povezan s slabo prognozo.

### 2. Zaključek

Glede na tehnološki napredek radiologije je za optimalno načrtovano preiskavo nujna odlična komunikacija med kliniki in radiologi. Nova zdravila prinašajo nove vzorce odgovora na zdravljenje in tudi nove spektre stranskih učinkov.

### Viri

1. Shuryak I, Sachs RK, Brenner DJ. Cancer risks after radiation exposure in middle age. *JNCI J Natl Cancer Inst.* 2010;102:1628–36.
2. Frelaut M, du Rusquec P, de Moura A, Le Tourneau C, Borcoman E. Pseudoprogession and Hyperprogression as New Forms of Response to Immunotherapy. *BioDrugs.* 2020
3. Seymour L, Bogaerts J, Perrone A, Ford R, Schwartz LH, Mandrekar S, Lin NU, Litière S, Dancey J, Chen A, Hodi FS, Therasse P, Hoekstra OS, Shankar LK, Wolchok JD, Ballinger M, Caramella C, de Vries EGE; RECIST working group. iRECIST: guidelines for response criteria for use in trials testing immunotherapeutics. *Lancet Oncol.* 2017
4. Park HJ, Kim KW, Pyo J, Suh CH, Yoon S, Hatabu H, Nishino M. Incidence of Pseudoprogession during Immune Checkpoint Inhibitor Therapy for Solid Tumors: A Systematic Review and Meta-Analysis. *Radiology.* 2020

---

# Uporaba 18F - FDG PET/CT pri bolnikih z malignim melanomom

## The Use of 18F - FDG PET/CT in Patients with Malignant Melanoma

Katarina Zevnik<sup>1,2</sup>

<sup>1</sup>Oddelek za nuklearno medicino, Onkološki inštitut Ljubljana, Zaloška 2, Ljubljana

<sup>2</sup>Medicinska fakulteta, Univerza v Ljubljani, Vrazov trg 2, Ljubljana

---

### Povzetek

Z odkritjem zaviralcev imunskih kontrolnih točk in z razvojem tarčno specifičnega zdravljenja so bili postavljeni novi mejniki v zdravljenju bolnikov z melanomom, ki predstavlja najbolj agresivno različico kožnega raka. Pomembno je zgodnje prepoznavanje metastatske bolezni zaradi hitre uvedbe ustreznega sistemskega zdravljenja. 18F - FDG PET/CT preiskava predstavlja uporabno slikovno metodo v diagnostiki melanoma, predvsem pri višjih izhodiščnih stadijih bolezni. Z uporabo določenih PET - parametrov (SUV max, MTV, TLG) lahko uspešno spremljamo odgovor na zdravljenje pri bolnikih na tarčni terapiji in imunoterapiji, v več študijah je je potrjena tudi prognostična napovedna vrednost določenih metaboličnih slikovnih biomarkerjev. PET/CT preiskava omogoča zgodnje prepoznavanje imunsko pogojenih neželenih učinkov pri bolnikih na zdravljenju z imunoterapijo, kar je pomembno za hitro ukinitvev terapije in morebitno uvedbo ustrezne imunosupresivne terapije. Z razvojem molekularnih raziskav se odpirajo možnosti tudi v iskanju novih tarčno specifičnih PET - radiofarmakov za diagnostiko in terapijo malignega melanoma.

**Ključne besede:** 18F – FDG, fluorodeoksiglukoza, PET/CT, imunoterapija, zaviralci imunskih kontrolnih točk, imunsko pogojeni neželeni učinki.

### Abstract

The discovery of immune checkpoint inhibitors and the development of targeted therapy have set new milestones in the treatment of patients with melanoma, which represents the most aggressive form of skin cancer. Early detection of metastatic disease is important for the prompt introduction of appropriate systemic treatment. 18F-FDG PET/CT is a useful imaging method in the diagnosis of melanoma, especially in advanced stages of the disease. Using certain PET parameters (SUV max, MTV, TLG), we can successfully monitor treatment response in patients receiving targeted and immunotherapy. In several studies, the prognostic predictive value of certain metabolic imaging biomarkers has also been confirmed. PET/CT imaging enables early detection of immune-related adverse effects in patients receiving immunotherapy, which is important for the prompt discontinuation of therapy and potential introduction of appropriate immunosuppressive therapy. The development of molecular research also opens up new possibilities for the search for new targeted PET radiopharmaceuticals for the diagnosis and therapy of malignant melanoma.

**Keywords:** 18F – FDG, fluorodeoxyglucose, PET/CT, immunotherapy, immune checkpoint inhibitors, immunotherapy-related adverse effects.

---

### 1. Uvod

Maligni melanom predstavlja cca. 5% vseh kožnih rakov, pri čemer se incidenca povečuje. Smrtnost je še vedno relativno visoka in predstavlja 90% vseh smrti zaradi kožnih rakov. V zadnjih letih prišlo do izrazitega razvoja pri zdravljenju bolnikov z melanomom. Z uporabo tarčne terapije in imunoterapije smo priča dobrim odgovorom na zdravljenje, včasih tudi dolgotrajnim remisijam. Pomembno je ustrezno določanje začetnega stadija bolezni in uporaba ustreznih slikovnih diagnostičnih preiskav za ugotavljanje razvoja bolezni ter za spremljanje učinkov zdravljenja. V zadnjih dvajsetih letih se je preiskava 18 - FDG PET/CT izkazala za zelo uporabno neinvazivno metodo v diagnostiki rakavih bolezni, vedno več študij dokazuje uporabnost PET/CT tudi pri diagnostiki melanoma.

Pri 18F-FDG PET/CT preiskavi pacientu intravensko vbrizgamo s pozitronskim sevalcem F-18 označeno molekulo FDG (fluorodeoksiglukoza), ki ima specifično biodistribucijo. Izsevani pozitroni izotopa F-18 se

v tkivih anihilirajo, pri čemer nastaneta dva koincidenčna gama fotona, ki se izsevata v nasprotni smeri (180°). Koincidenčna fotona cirkularno razporejeni detektorji PET – kamere zaznajo kot en dogodek, ki se locira v točno določen predel telesa. Pred zajemanjem podatkov s PET kamero, na isti napravi opravimo še nizkodozni CT za korekcijo atenuacije gama žarkov in zaradi ustrezne anatomske korelacije. Računalniška programska obdelava podatkov omogoča fuzijo PET/CT slik, z dokaj natančno lokalizacijo radioaktivnih lezij v telesu.

<sup>18</sup>F - FDG je analog glukoze. V celico vstopa preko glukoznih membranskih transporterjev (GLUT1, GLUT3) s facilitirano difuzijo, čemur sledi proces fosforilacije s heksokinazo. Za razliko od glukoze, FDG nima hidroksilne skupine na 2-C poziciji in ne more vstopati v procese glikolize. Posledično se fosforilirana radioizotopsko označena molekula FDG kopiči v celici, oz. v določenih tkivih, kar lahko na PET - slikah vidimo kot področje povišane radioaktivnosti.

Povišano kopičenje FDG odraža povišan metabolizem glukoze, kar je fiziološko prisotno v možganih, rjavih adipocitih in v srčni mišici ter v nekaterih drugih tkivih. Večina tumorskih celic ima povišan metabolizem in zato povišan privzem FDG. Tumorske celice imajo tudi povišano ekspresijo GLUT transporterjev, heksokinaz, ter povišano stopnjo glikolize, kar se odraža v visokem intracelularnem privzemu in kopičenju FDG. Za izplavljanje FDG iz celice potrebna predhodna defosforilacija s pomočjo encima glukoza-6-fosfataze, ki pa je v rakavih celicah prisotna le v manjših količinah. FDG za razliko od glukoze ne vstopa v procese glikolize. Posledično ostaja 'ujeta' v rakavi celici, tako da so na PET - slikah rakave lezije običajno močno radioaktivne.

## **2. Uporaba <sup>18</sup>F - FDG PET/CT preiskave pri bolnikih z malignim melanomom v fazi določanja stadija**

Z namenom ustreznih priporočil glede diagnostike in zdravljenja malignega melanoma ter poenotenja različnih evropskih zdravstvenih centrov, so bile pod okriljem evropskih zdravniških združenj (EDF, EADO, EORTC) izdane združene evropske interdisciplinarne smernice (2022), ki podajajo naslednja priporočila o uporabnosti diagnostičnih preiskav, vključno s PET/CT, glede na začetne stadije bolezni.

### 2.1. Stadij IA

Uporaba PET/CT preiskave pri bolnikih s stadijem IA ni priporočljiva in ne prinaša posebnih koristi ter nima dodatne napovedne vrednosti. Poveča se možnost lažno pozitivnih najdb. Po primarnem kirurškem posegu oz. široki reeksciziji ležišča tumorja, se bolnike spremlja.

### 2.2. Stadij IB

Pri bolnikih s stadijem IB, se svetuje uporaba ultrazvoka lokoregionalnih bezgavčnih lož s citološko punkcijo v primeru sumljivih bezgavk. V primeru klinično in ultrazvočno negativnih patoloških bezgavk se opravi biopsija varovalne bezgavke (SNB). Druga slikovna diagnostika v tej fazi ni potrebna.

### 2.3. Stadij II (pT2b - pT4)

Pri bolnikih stadija II je število pozitivnih izvidov (prisotni oddaljeni zasevki), ugotovljenih s pomočjo slikovne diagnostike (PET/CT, CT s KS + MR glave s KS), dokaj nizko. Poročajo o nizki in variabilni senzitivnosti PET/CT preiskave v razponu od 0 - 67%, z nekoliko boljšo specifičnostjo od 77% - 100%, tako da se na tem mestu PET/CT odsvetuje.

Več študij je potrdilo, da PET/CT pri bolnikih stadija II ne prinaša dodane vrednosti. S. Ravichandran in sod. so v monocentrični retrospektivni študiji, opravljeni na 258 pacientih stadija II (113 pacientov) in stadija III (145 pacientov), ugotavljali prisotnost oddaljenih metastaz pri 3 bolnikih stadija II (2,7%) in pri 7 bolnikih stadija III (4,8%).

Dodatna slikovna diagnostika prihaja v poštev pri bolnikih stadija IIC (pT4b), pri katerih je prognoza nekoliko slabša. Zaradi prisotnosti ulceracij v primarnem tumorju je večja možnost oddaljenih metastaz. Priporočeno je opraviti CT s KS prsnega koša in trebuha. Pri bolnikih s primarnim MM na glavi ali na vratu, se opravi tudi CT - vratu pred SNB operacijo. V poštev prihaja tudi PET/CT preiskava celega telesa, kot izhodišče za ev. prihodnja slikanja.

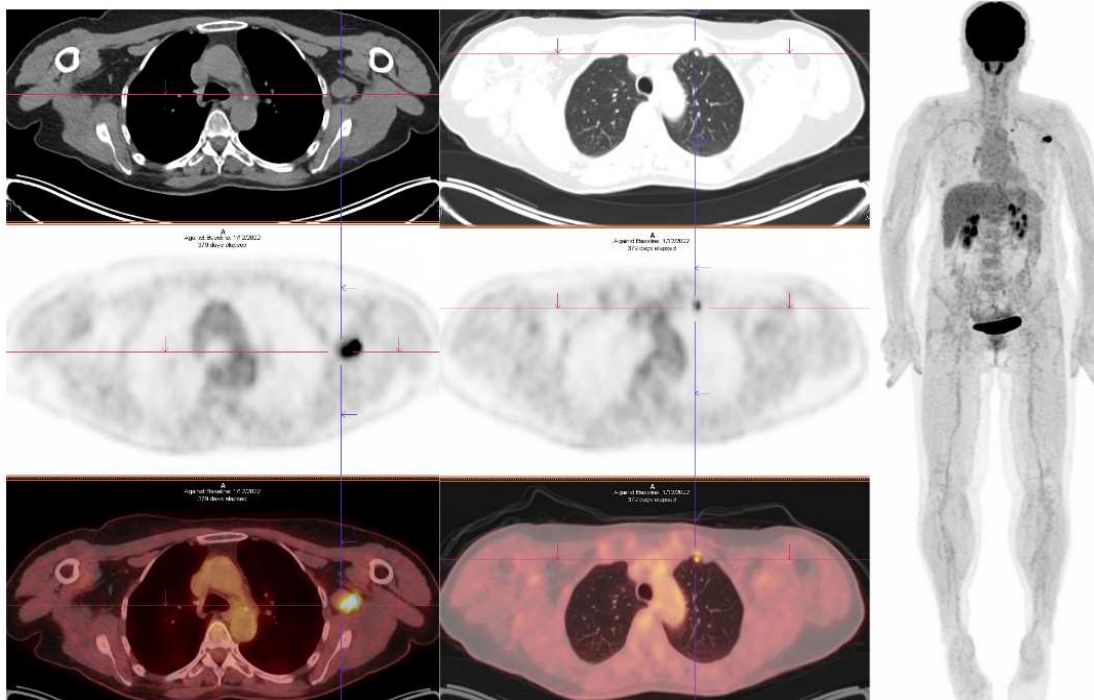
## 2.4. Stadij III

Pri bolnikih s klinično sumljivimi bezgavkami ali ob nedoločenih bezgavkah je potrebno opraviti UZ z ev. UZ vodeno punkcijo, pred SNB operacijo. V primeru pozitivnega izvida - bolniki stadija III ( $\geq N1$ ) - se svetuje dodatna slikovna diagnostika bodisi s CT vratu, toraksa in abdomna s KS ali s PET/CT preiskavo ter MR glave za ugotavljanje možganskih zasevkov. V to skupino spadajo tudi bolniki z metastazami v lokoregionalnih bezgavkah ali z 'in-transit', satelitskimi in/ali mikosatelitskimi zasevki.

Izjemo predstavljajo bolniki s stadijem III z mikrometastazami v bezgavkah (N1a in N2a), pri katerih naj bi bila pojavnost oddaljenih zasevkov nizka ( $< 2\%$ ), tako da ostaja potreba po dodatni diagnostiki pri slednjih vprašljiva.

Pri bolnikih s klinično evidentnimi patološkimi bezgavkami ali z in-transit/satelitskimi zasevki je priporočljivo opraviti PET/CT celega telesa pred nadaljnjo evalvacijo regionalnih bezgavk. Posebno pri bolnikih z MM v področju okončin so lahko na PET/CT preiskavi vidni nodularni metastatski mehkotkivni depoziti, ki bi jih s CT preiskavo ali s kliničnim pregledom lahko spregledali. Pri ostalih bolnikih z malignim melanomom glave, trupa, hrbta se lahko opravi tudi CT vratu, prsnega koša in trebuha. V primeru nevroloških simptomov, je potrebno v fazi določanja stadija opraviti še MR glave.

Podatki iz različnih observacijskih študij in meta-analiz potrjujejo točnost PET/CT preiskave pri ugotavljanju prisotnosti metastaz v fazi določanja stadija pri bolnikih z obsežno prizadetostjo regionalnih bezgavk. V večji meta-analizi (Rodriguez Rivera in sod., 2014) so analizirali uporabnost FDG PET/CT preiskave pri bolnikih z melanomom stadija III. Celokupna senzitivnost za ugotavljanje sistemskih metastaz je bila 89,42%, specifičnost 88,78%. Pri 22% pacientov (126/573) so po opravljeni PET/CT preiskavi ugotavljali spremembo stadija in/ali spremembo načrta zdravljenja.



Slika 1: Prikaz PET/CT preiskave pri melanomskem bolniku z metastatsko bezgavko levo aksilarno. Ugotovljen hipermetaboličen nodul v pljučih, sumljiv za zasevek. (iz arhiva OI)

## 2.5. Stadij IV in simptomatska bolezen

Pri bolnikih z ugotovljenimi metastazami ali s sumom na sistemske zasevke že v fazi primarne diagnostike, je potrebno natančno zamejiti bolezen ter opredeliti obseg bolezni in velikost tumorskega bremena. Svetovana je dodatna slikovna diagnostika s CT s KS ali s PET/CT celega telesa ter ev. MR glave. Pri teh bolnikih priporočajo analizo vrednosti serumske LDH zaradi prognostične napovedne vrednosti slednjega parametra.

Nekateri avtoriji priporočajo izhodiščno CT preiskavo zaradi lažjega spremljanja učinka zdravljenja v prihodnje, posebno pri uporabi imunoterapije.

Preiskava PET/CT je uporabna predvsem za izključevanje drugih oddaljenih zasevkov, v primeru potencialno resektabilne bolezni. S pomočjo PET/CT preiskave je možna opredelitev za zasevke najbolj sumljivih hipermetaboličnih žarišč za ev. ciljno biopsijo.

PET/CT preiskava se je izkazala za visoko senzitivno predvsem pri napredovali bolezni in za manj senzitivno pri nižjih stadijih bolezni, 100% vs. 84% (Dinnes in sod., 2019).

### **3. Uporaba 18F - FDG PET/CT preiskave pri bolnikih z napredovalim metastatskim malignim melanomom za oceno učinkov zdravljenja in prognostifikacijo**

Uporaba FDG PET/CT preiskave pri bolnikih z metastatskim melanomom je v porastu. Veča se potreba po zgodnejših napovednih dejavnikih. V slikovni diagnostiki so v študijah v fazi testiranja uporabnosti ter napovedne vrednosti t. i. slikovni biomarkerji, pri katerih se ugotavlja možna prognostična vrednost posameznih parametrov. Pri PET/CT preiskavi opravljamo semikvantitativne meritve radioaktivnosti v tumorskem tkivu (SUV - Standardized Uptake Value), s pomočjo specializirane programske opreme se lahko izračuna metaboličen volumen tumorja in analizira nekatere druge slikovne biomarkerje, ki lahko bolj celovito prikažejo obseg bolezni (MTV - metabolic tumor value, TLG - total lesion glycolysis).

Pri oceni odgovora na zdravljenje s PET/CT preiskavo se za neštudijske namene pogosto poslužujemo vizualne ocene. V pomoč so nam validirane vizualne skale (Deuille score lestvica), kjer ocenjujemo metabolično aktivnost patoloških lezij glede na fiziološko aktivnost v krvnem prostoru. Za študijske namene je bilo predlaganih več metaboličnih PET – kriterijev, ki pa niso še ustrezno validirani (EORTC, PERCIST).

Raziskav o uporabnosti PET/CT preiskave pri starejši konvencionalni kemoterapiji je malo, zaradi slabše učinkovitosti tedanjega zdravljenja, ki je bila omejeno na kemoterapijo (npr. dakarbazin) in interleukin (IL-2).

Več je študij o uporabnosti PET/CT preiskave za oceno odgovora na zdravljenje s tarčnimi zdravili (BRAF/MEK zaviralci) pri melanomskih bolnikih z BRAF mutacijo. Pri zdravljenju z zaviralci malih molekul onkogenih poti ugotavljajo podaljšanje preživetja tudi pri bolnikih, ki se jim tumorske lezije znatno ne zmanjšajo in je odgovor na zdravljenje po RECIST kriterijih ocenjen kot stagnacija bolezni. Pri uporabi RECIST kriterijev se ocenjuje le pet tarčnih lezij, kar pogosto ne zagotavlja vpogleda v celotno breme bolezni, prav tako ni možno upoštevati heterogenosti odgovora na zdravljenje posameznih lezij. Funkcionalna slikovna diagnostika te omejitve presega, možno je ugotavljanje zgodnjega biološkega odgovora posameznih lezij, ki so po velikosti nespremenjene, hkrati je možna tudi kvantifikacija celotnega tumorskega bremena.

FDG PET/CT preiskava izkorišča lastnost rakavih celic, da presnavljajo glukozo preferenčno preko glikolize, ne glede na stanje oksigenacije v tumorskem tkivu (Warburgov efekt). Pri zdravljenju z BRAF zaviralci se pri dobrem odzivu na terapijo metastatske lezije sčasoma zmanjšajo, kar je vidno na klasičnih morfoloških slikanjih (CT, MR). Na PET/CT preiskavi pri bolnikih, ki so odzivni na zdravljenje, pogosto vidimo znižan privzem FDG že mnogo pred morfološkimi spremembami, kar je posledica zavrte glikolize preko MAPK signalnih poti. Preiskava ima pomembno vlogo pri stratifikaciji bolnikov na odzivne in neodzivne na zdravljenje oz. pri prognostifikaciji. Visoka metabolična aktivnost v metastatskih lezijah na zgodnjih kontrolnih PET/CT preiskavah govori v prid bolezni refraktrani na zdravljenje.

McArthur in sod. (2012) so v svoji študiji opravili kvantifikacijo tumorskega bremena pri melanomskih bolnikih na zdravljenju z BRAF/MEK zaviralci ter ugotavljali statistično pomembno korelacijo znižanja metaboličnega tumorskega bremena na PET/CT preiskavi z daljšim celokupnim preživetjem.

Pri cca. 26% bolnikov na tarčni terapiji ugotavljajo heterogen odgovor posameznih lezij. Pri slednjih je čas do progressa krajši, ne ugotavljajo pa vpliva na celokupno preživetje. S PET/CT preiskavo je možna analiza posameznih lezij na konsekvencnih preiskavah ter ugotavljanje prisotnosti posameznih lezij refraktarnih na zdravljenje. Analize progresivnih lezij bodo v prihodnje v pomoč pri raziskovanju rezistence rakavih celic in pri iskanju alternativnih metaboličnih poti, ki omogočajo rezistentnim klonom melanomskih celic, da zaobidejo BRAF zavoro. Ob tem se odpirajo možnosti za ugotavljanje novih terapevtskih tarč v metabolizmu rakavih celic.

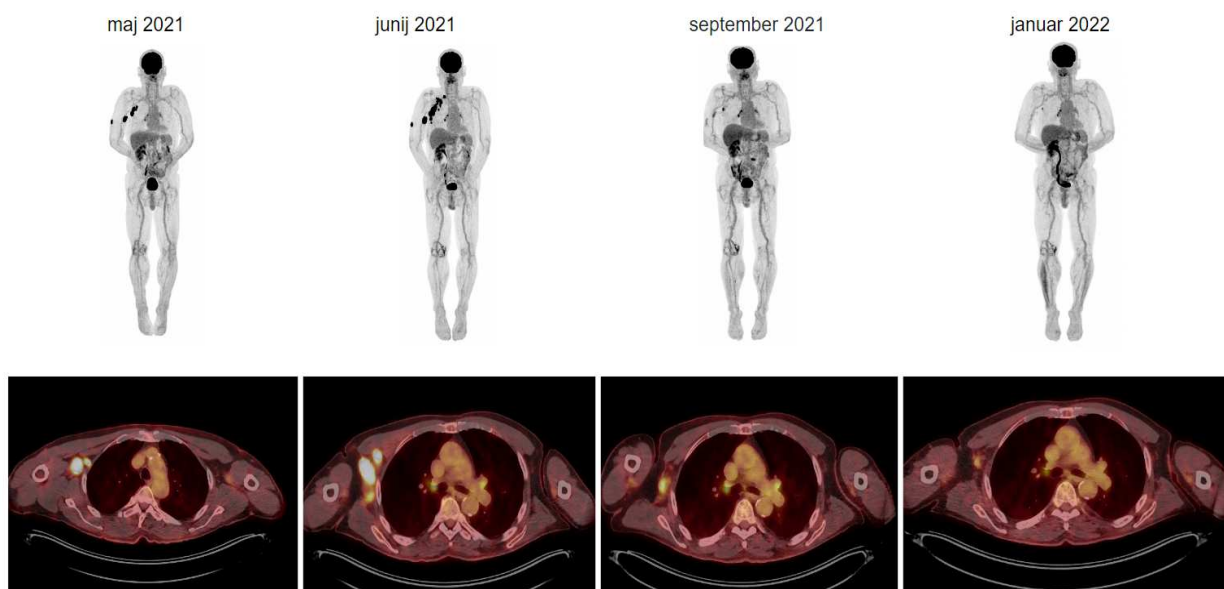
#### 4. Uporaba 18F - FDG PET/CT preiskave pri melanomskih bolnikih na zdravljenju z imunoterapijo

Z odkritjem inhibitorjev imunskih kontrolnih točk (ICI) je v zadnjem desetletju prišlo do pomembnih premikov v zdravljenju raka. Z inhibicijo signalnih poti preko imunskih nadzornih točk (vezava specifičnih protiteles na membranske proteine PD-1, PDL-1, CTLA4 na določenih imunskih celicah), je omogočena aktivacija T - limfocitov, ključnih za prepoznavanje in uničenje rakavih celic.

Pri zdravljenju z imunoterapijo se srečujemo z novimi izzivi v slikovni diagnostiki pri oceni odgovora na zdravljenje. Opažamo pojav novih entitet, različnih vzorcev odgovora na zdravljenje, ki niso bili značilni pri zdravljenju z drugimi klasičnimi kemoterapevtiki. Posledično se je pojavila potreba po novih evalvacijskih radioloških in nuklearno-medicinskih kriterijih za ocenjevanje uspešnosti zdravljenja z imunoterapijo.

##### 4.1. Pseudoprogres

Pri bolnikih zdravljenih z imunoterapijo lahko pride do lažnega progressa bolezni, ti. pseudoprogresa. Pojav ugotavljamo pri do cca. 10% melanomskih bolnikov. Tumorske lezije se prehodno povečajo zaradi intenzivne limfocitne infiltracije. Vnetne celice imajo povišan metabolizem in posledično povišan privzem 18F - FDG, kar na PET/CT slikah lahko zaznamo kot povečanje lezije in povišano metabolično aktivnost v tumorskih lezijah. Ob nadaljevanju zdravljenja se pri pseudoprogresu rakave lezije sčasoma zmanjšajo, zniža se metabolična aktivnost. Nadaljevanje zdravljenja z IT v teh primerih pogosto korelira s podaljšanim preživetjem, tako da je ob sumu na pseudoprogres slikovno preiskavo potrebno ponoviti čez cca. 2 meseca, da ne bi po nepotrebnem prezgodaj ukinjali učinkovite terapije. Vse več je priporočil, glede nadaljevanja zdravljenja pri ti. klinični koristi ('clinical benefit'), če pri bolniku ni prisotnih večjih stranskih učinkov zdravljenja. Zaradi pojava pseudoprogresa je prišlo pri zdravljenju z imunoterapijo prišlo redefinicije standardnih evalvacijskih kriterijev za oceno učinka zdravljenja. Za spremljanje bolnikov na IT s PET/CT preiskavo so predlagani različni kriteriji, ki upoštevajo možnost pseudoprogresa (imPERCIMT, imPERCIST, iPERCIST, PECRIT). Vsi omenjeni kriteriji so bili predlagani na podlagi manjših študij, potrebne so dodatne večje kohortne raziskave in ustrezna validacija.



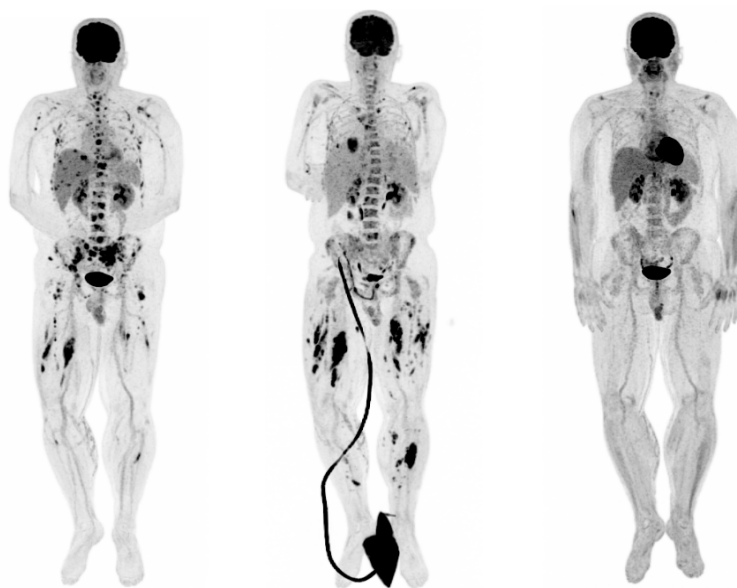Slika 2: Pseudoprogres pri bolniku z metastatskim melanomom (iz arhiva OI)

##### 4.2. Hiperprogres

Pri 4% - 29% bolnikov s solidnimi tumorji na zdravljenju z ICI ugotavljamo izrazit progres bolezni, kjer se tumorsko breme v kratkem času podvoji. Bolniki imajo zelo slabo prognozo, tako da je potrebna hitra menjava terapije.

#### 4.3. Dolgotrajen odgovor na zdravljenje

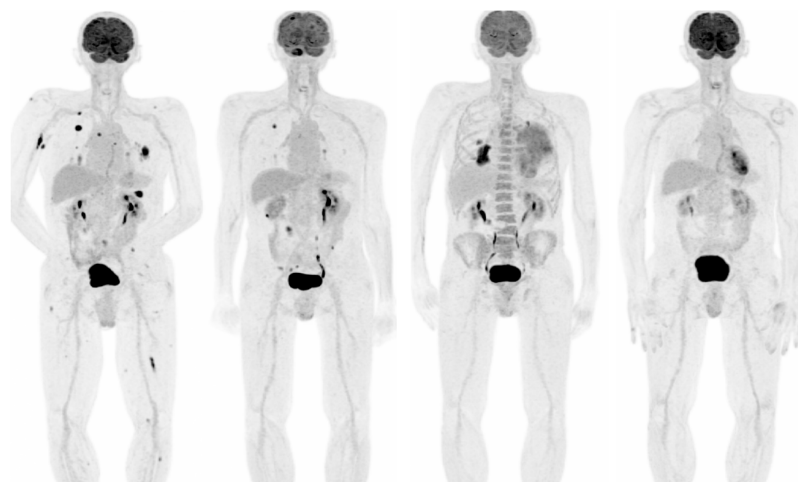
Po nekaterih študijah (KEYNOTE - 006), so ugotavljali daljša obdobja brez bolezni pri večjem številu bolnikov na imunoterapiji, s celokupnim štiriletnim preživetjem do 44%.



*Slika 3: MIP prikazi melanomskega bolnika (3D prikaz razporeditve radioaktivnosti v telesu) z dolgotrajnim odgovorom na zdravljenje z imunoterapijo. Na levi sliki pred zdravljenjem, na srednji sliki 1 mesec po pričetku zdravljenja in na desni sliki 6 mesecev po pričetku zdravljenja (iz arhiva OI)*

#### 4.4. Disociiran (mešan) odgovor na zdravljenje

Pri do 10% bolnikov na zdravljenju z ICI ugotavljamo disociiran, tj. mešan odgovor na zdravljenje. Določene tumorske lezije se povečajo in imajo povišan metabolizem, nekatere se zmanjšajo in so metabolično manj aktivne, določene lahko tudi povsem izginejo, kar je lahko posledica tumorske heterogenosti in heterogenosti tumorskega mikrookolja. V določenih retrospektivnih kohortnih študijah so ugotavljali korist nadaljevanja zdravljenja z imunoterapijo pri bolnikih z mešanim odgovorom na zdravljenje, četudi so bili bolniki po standardnih kriterijih klasificirani v kategorijo progresivne bolezni (PD, PMD). Prednost PET/CT preiskave na tem mestu je njena visoka senzitivnost in možnost ocene odgovora na zdravljenje pri posameznih lezijah. Možno je tudi kombinirano zdravljenje z imunoterapijo in obsevanjem ali lokalnim kirurškim zdravljenjem posameznih oligoprogresivnih lezij.

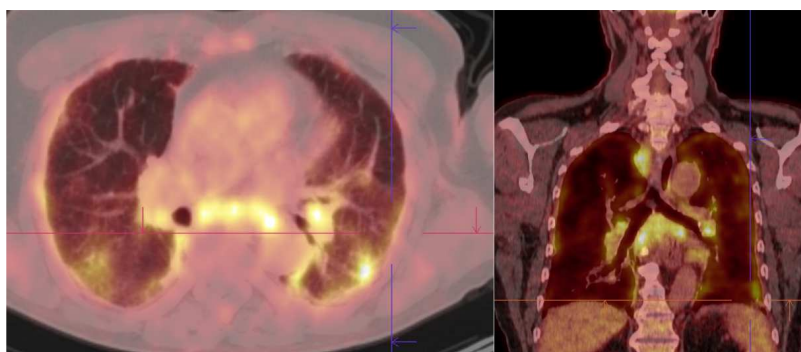


*Slika 4: MIP prikazi bolnika z melanomom z disociiranim odgovorom na zdravljenje. Na skrajni levi sliki pred pričetkom zdravljenja z imunoterapijo, na skrajni desni sliki MIP bolnika 1,5 leta po pričetku zdravljenja. (iz arhiva OI)*

## 5. Ugotavljanje imunske aktivacije in neželenih imunsko pogojenih stranskih učinkov (IRAE) s PET/CT preiskavo pri melanomskih bolnikih na ICI

Pri zdravljenju z imunoterapijo pride do aktivacije imunskega sistema. Nekatere posredne znake imunske aktivacije lahko spremljamo s PET/CT preiskavo. Aktivirane imunske celice imajo povišan metabolizem in posledično povišan privzem FDG. Opravljenih je bilo več študij z namenom ugotavljanja vpliva povišane metabolične aktivnosti v limfatičnih organih, ki je posredni pokazatelj aktivacije imunskega sistema, na uspešnost zdravljenja in preživetje. Ugotavljali so korelacijo povišane metabolične aktivnosti v vranici, kostnem mozgu, v ščitnici s preživetjem. Ugotovljena je bila predvsem pozitivna korelacija pojava avtoimunskega tiroiditisa z ugodnim potekom bolezni.

Pri določenih bolnikih na imunoterapiji ugotavljamo pojav ti. sarkoidne reakcije ali 'sarkoid-like' limfadenopatije. Na PET/CT preiskavi je videti izrazito povišano metabolično aktivnost v mediastinalnih bezgavkah in v bezgavkah pljučnih hilusov, lahko tudi na vratu in v abdomnu. Bezgavke niso nujno povečane, histološko gre za tvorbo sarkoid-like epitelooidnih granulomov. V študiji 41 melanomskih bolnikov na zdravljenju z ipilimumabom (Sachpekidis. C in sod, 2019) je imelo 10% bolnikov vidno sarkoidno reakcijo. Pri vseh bolnikih s sarkoidno mediastinalno limfadenopatijo so ugotavljali ugoden potek zdravljenja oz. je bila bolezen pod kontrolo.



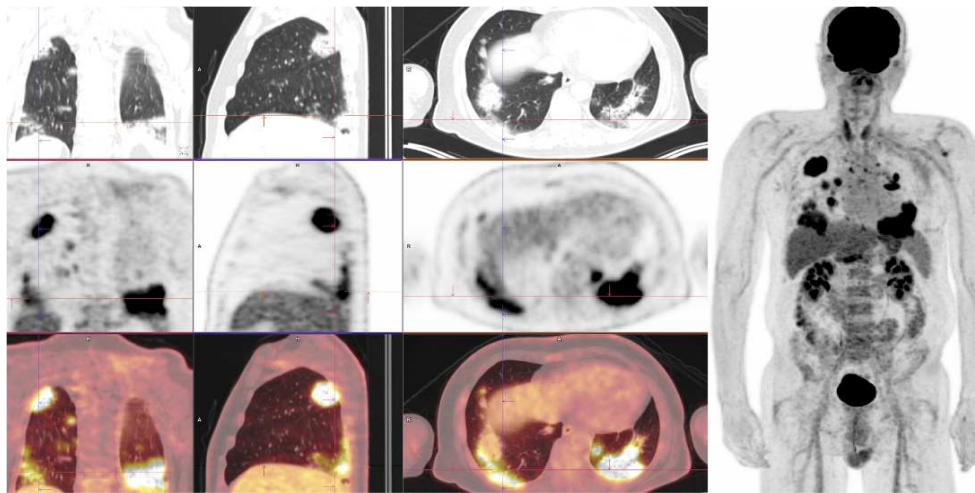
Slika 5: Sarkoidna mediastinalna limfadenopatija. Histološko verificirana sarkoidna reakcija v pljučih. (iz arhiva OI)

Pri zdravljenju z inhibitorji imunskih kontrolnih točk lahko pride do resnih neželenih učinkov (IRAE) zaradi imunomodulatornih učinkov in splošne imunske aktivacije. Ugotavljamo pojav intenzivnih vnetnih reakcij v sicer zdravih organih in tkivih z vidno povišano metabolično aktivnostjo na PET/CT preiskavi na mestih vnetja, pogosto pred pojavom kliničnih znakov, kar je pomembno za ustrezno hitro ukrepanje. Pri resnejših zapletih kot so kolitis in pneumonitis je potrebna hitra prekinitve zdravljenja z imunoterapijo in uvedba imunosupresijskega zdravljenja.

Kolitis predstavlja pogost neželeni učinek imunoterapije, z incidenco do 15% pri kombinirani terapiji. Možne so hude posledice, včasih s kirurško odstranitvijo prizadetega črevesnega segmenta. PET/CT je za odkrivanje kolitisa relativno dobro senzitivna preiskava z nekoliko nižjo specifičnostjo. Problem predstavlja velika variabilnost fiziološke distribucije radiofarmaka v črevesju. Pri sladkornih bolnikih na terapiji z metforminom je privzem radiofarmaka v črevesju difuzno povišan.

Pojav pneumonitisa ugotavljamo pri do 10% bolnikov zdravljenjih z PD1/PDL1 zaviralci. Možni so različni vzorci pljučnih zgostitev, vidnih na CT. Najpogosteje so vidne zgostitve po vzorcu organizirajoče pljučnice in zgostitve gostote mlečnega stekla. Pljučni infiltrati imajo običajno povišano metabolično aktivnost na PET/CT preiskavi.





Slika 6: Pneumonitis (iz arhiva OI)

Pojav tiroiditisa je en izmed pogostejših stranskih učinkov imunoterapije, kar uspešno prepoznavamo s PET/CT preiskavo. Od pogostejših neželenih učinkov v študijah navajajo še pojav dermatitisa, avtoimunskega hepatitisa, miozitisa in revmatične polimialgije, polisinovitisa/artritisa, pankreatisa in hipofizitisa. S PET/CT preiskavo pri melanomskih bolnikih napravimo slikanje celega telesa (od temena do prstov na stopalih), tako da opišemo vsa področja patološko povišane metabolične aktivnosti, ki bi lahko predstavljala imunsko pogojene neželene učinke.

Omejitev predstavljajo manjše lezije, ki so pod resolucijo PET - kamere in spremembe v parenhimskih organih, ki imajo že v osnovi višjo fiziološko metabolično aktivnost (npr. težje prepoznavanje hepatitisa). Težje je tudi prepoznavanje intrakranialnih patoloških imunsko pogojenih sprememb (hipofizitis, encefalitis) zaradi fiziološko visoke metabolične možganske aktivnosti.

## 6. Prednosti in slabosti uporabe $^{18}\text{F}$ - FDG PET/CT preiskave pri diagnostiki metastaz pri bolnikih z napredujočim metastatskim melanomom

PET/CT preiskava se je izkazala zelo učinkovito pri odkrivanju oddaljenih zasevkov pri bolnikih z melanomom. V študiji 50 bolnikov z metastatskim melanomom (Pfluger in sod, 2011) je imela preiskava PET/CT v primerjavi s CT s kontrastom senzitivnost 97% vs. 85% in specifičnost 93% vs. 63%.

V večji monocentrični študiji na 80 bolnikih z melanomom stadija IV na imunoterapiji (Jean-Baptiste Le Goubey in sod., 2021) so primerjali preiskavi  $^{18}\text{F}$  - FDG PET/CT in CT s kontrastom. V 33% primerov so ugotavljali neujemanja med preiskavama. V 80% neujemanj so bili zaradi izvida PET/CT preiskave pacienti uvrščeni v višji stadij. Pri 17% vseh neujemanj je sledila sprememba načrta zdravljenja, najpogosteje je sledilo dodatno ciljano obsevanje progresivne lezije. Ugotavljali so boljše prepoznavanje metastatskih malignih lezij s PET/CT preiskavo predvsem v koži, podkožju in mehkih tkivih ter slabšo zaznavnost patoloških nodulov v pljučih, ki so bili bolj vidni na diagnostičnem CT pljuč.

V sistematični pregledni študiji (Bisschop in sod, 2020) so ugotavljali boljše senzitivnost CT preiskave napram PET/CT preiskavi pri diagnostiki metastatskih pljučnih nodulov.

Slabša je tudi senzitivnost PET/CT preiskave pri ugotavljanju metastaz v jetrih zaradi fiziološko višje jetrne metabolične aktivnosti. Z novejšimi digitalnimi PET - kamerami pričakujemo delno odpravo teh omejitev. PET/CT preiskava ima dobro senzitivnost pri ugotavljanju metastatskih depozitov v črevesju in mezenteriju, specifičnost pa je slabša zaradi izrazite variabilnosti fiziološke aktivnosti v črevesju.

Možganske zasevke ugotavljamo pri do 50% bolnikov z metastatskim malignim melanomom. Za doseg lokalnega nadzora nad boleznijo, je običajno potrebno lokalno zdravljenje (kirurgija, radiokirurgija). Zaznavanje možganskih zasevkov s PET/CT preiskavo je oteženo zaradi fiziološko visoke metabolične aktivnosti v možganih. Posledično je senzitivnost PET/CT preiskave za ugotavljanje intrakranialnega razsoja nizka. Ob kliničnem sumu na možganske zasevke je potrebno opraviti MR slikanje glave, ki ima visoko senzitivnost in specifičnost pri zaznavanju tudi drobnih možganskih zasevkov.

Pri ugotavljanju zasevkov v kosteh in mišicah PET/CT preiskavo odlikuje visoka senzitivnost. Pri izoliranih lezijah s povišano metabolično aktivnostjo v mišičnoskeletnem sistemu, pa je več lažno pozitivnih rezultatov.

Za ugotavljanje metastaz v lokoregionalnih bezgavkah v fazi primarne diagnostike ima PET/CT preiskava nizko senzitivnost in se svetuje uporaba ultrazvoka, z višjo senzitivnostjo in specifičnostjo. V nadaljevanju spremljanja bolezni in v primeru višjih stadijev je senzitivnost PET/CT preiskave za ugotavljanje metastatskih bezgavk višja, tudi do 100% (Jouvet in sod., 2014).

## 7. Zaključek

Številne študije dokazujejo uporabnost <sup>18</sup>F - FDG PET/CT preiskave pri diagnostiki malignega melanoma. Preiskavo je priporočljivo opraviti v fazi primarne diagnostike pri bolnikih z višjim izhodiščnim stadijem bolezni, zelo uporabna je tudi v primeru suma na oddaljen razsoj in pri spremljanju učinkov zdravljenja pri bolnikih z napredovalim metastatskim melanomom. Prednost preiskave je predstavlja tudi protokol slikanja, ki zajema celo telo, tako da je predvsem pri bolnikih s primarnim melanomom okončin, manjša možnost, da zgrešimo morebitne mehko tkivne zasevke v perifernih delih telesa. Pri slikanju celega telesa, lahko poleg ugotavljanja prisotnosti razsoja, zaznamo spremembe v sklopu neželenih učinkov zdravljenja v področju okončin (predvsem pri zdravljenju z imunoterapijo), kot so sinovitis, artritis, miozitis, kožni panikulitis in drugi.

Več študij dokazuje uporabnost PET/CT pri prognostifikaciji. V prihodnosti se odpirajo številne možnosti analize določenih relativno novih metaboličnih slikovnih biomarkerjev, ki bi ustrezno napovedali potek bolezni in omogočili zgodnjo stratifikacijo bolnikov na odzivne in neodzivne na zdravljenje.

Omejitve <sup>18</sup>F - FDG PET/CT preiskave lahko predstavlja različna, fiziološko višja metabolična aktivnost v določenih organih. Z razvojem novih tehnologij digitalnih PET - sistemov pričakujemo izboljšave v slikovni resoluciji in vsaj delno odpravo omenjenih omejitev. Funkcionalna diagnostika, omejitvam navkljub, zavzema vedno bolj pomembno vlogo v onkologiji. Ob hitrem razvoju molekularne diagnostike rakavih bolezni, natančneje spoznavamo različne metabolične poti rakavih celic, kar odpira številne možnosti odkrivanja novih tarčno specifičnih radiofarmakov za funkcionalno diagnostiko in potencialno radioizotopsko terapijo rakavih bolezni.

## Viri

- Garbe, C., Amaral, T., Peris, K., Hauschild, A., Arenberger, P., Basset-Seguín, N., ... & European Association of Dermato-Oncology (EADO). (2022). European consensus-based interdisciplinary guideline for melanoma. Part 1: Diagnostics: Update 2022. *European Journal of Cancer*.
- Ravichandran, S., Nath, N., Jones, D. C., Li, G., Suresh, V., Brys, A. K., ... & Mosca, P. J. (2020). The utility of initial staging PET-CT as a baseline scan for surveillance imaging in stage II and III melanoma. *Surgical Oncology*, 35, 533-539.
- Buzaid, A. C., Gershenwald, J. E., & Tsao, H. Staging work-up and surveillance of cutaneous melanoma.
- Rivera, A. M. R., Alabbas, H., Ramjaun, A., & Meguerditchian, A. N. (2014). Value of positron emission tomography scan in stage III cutaneous melanoma: a systematic review and meta-analysis. *Surgical Oncology*, 23(1), 11-16.
- Groen, L. C., Lazarenko, S. V., Schreurs, H. W., & Richir, M. C. (2019). Evaluation of PET/CT in patients with stage III malignant cutaneous melanoma. *American journal of nuclear medicine and molecular imaging*, 9(2), 168.
- Holtkamp, L. H., Chakera, A. H., Fung, S., Stretch, J. R., Saw, R. P., Lee, K., ... & Nieweg, O. E. (2020). Staging <sup>18</sup>F-FDG PET/CT influences the treatment plan in melanoma patients with satellite or in-transit metastases. *Melanoma Research*, 30(4), 358.
- Dinnes, J., di Ruffano, L. F., Takwoingi, Y., Cheung, S. T., Nathan, P., Matin, R. N., ... & Williams, H. C. (2019). Ultrasound, CT, MRI, or PET-CT for staging and re-staging of adults with cutaneous melanoma. *Cochrane Database of Systematic Reviews*, (7).
- Pinker, K., Riedl, C., & Weber, W. A. (2017). Evaluating tumor response with FDG PET: updates on PERCIST, comparison with EORTC criteria and clues to future developments. *European journal of nuclear medicine and molecular imaging*, 44, 55-66.

- Lopci, E., Hicks, R. J., Dimitrakopoulou-Strauss, A., Dercle, L., Iravani, A., Seban, R. D., ... & Aide, N. (2022). Joint EANM/SNMMI/ANZSNM practice guidelines/procedure standards on recommended use of [18F] FDG PET/CT imaging during immunomodulatory treatments in patients with solid tumors version 1.0. *European journal of nuclear medicine and molecular imaging*, 49(7), 2323-2341.
- Nobashi, T., Baratto, L., Reddy, S. A., Srinivas, S., Toriihara, A., Hatami, N., ... & Mittra, E. (2019). Predicting response to immunotherapy by evaluating tumors, lymphoid cell-rich organs, and immune-related adverse events using FDG-PET/CT. *Clinical Nuclear Medicine*, 44(4), e272-e279.
- Cherk, M. H., Nadebaum, D. P., Barber, T. W., Beech, P., Haydon, A., & Yap, K. S. (2022). 18F-FDG PET/CT features of immune-related adverse events and pitfalls following immunotherapy. *Journal of Medical Imaging and Radiation Oncology*, 66(4), 483-494.
- Wong, A. N., McArthur, G. A., Hofman, M. S., & Hicks, R. J. (2017). The advantages and challenges of using FDG PET/CT for response assessment in melanoma in the era of targeted agents and immunotherapy. *European journal of nuclear medicine and molecular imaging*, 44(Suppl 1), 67-77.
- Bisschop, C., de Heer, E. C., Brouwers, A. H., Hospers, G. A. P., & Jalving, M. (2020). Rational use of 18F-FDG PET/CT in patients with advanced cutaneous melanoma: A systematic review. *Critical Reviews in Oncology/Hematology*, 153, 103044.

---

# Kvantitativni slikovni biomarkerji za napovedovanje neželenih učinkov pri imunoterapiji metastatskega melanoma

## Quantitative imaging biomarkers for predicting adverse events in metastatic melanoma immunotherapy

Andrej Studen<sup>1,2</sup>, Katja Strašek<sup>1</sup>

<sup>1</sup>Fakulteta za matematiko in fiziko, Jadranska ulica 19, Ljubljana

<sup>2</sup>Institut "Jožef Stefan", Jamova cesta 39, Ljubljana

---

### Povzetek

Slikanje s 18F-FDG PET/CT igra pomembno vlogo pri diagnozi bolezni in oceni poteka zdravljenja. S kvantitativno analizo slik 18F-FDG PET/CT in povezanimi kvantitativnimi slikovnimi biomarkerji (QIB) lahko temeljiteje izkoristimo informacije, ki jih nudijo slikovne metode in oblikujemo objektivno oceno odziva posameznika na zdravljenje in razvoj neželenih učinkov.

Kvantitativno analizo slik smo vključili v retrospektivno raziskavo na 58 bolnikih z malignim melanomom. Z metodami umetne inteligence smo na slikah opredelili regije, ki ustrezajo organom pljuča, črevo in ščitnica, ter določili tkivno porazdelitev kopičenja FDG v enotah SUV. Ovrednotili smo uspešnost percentilov porazdelitev SUV v organih kot QIB za zgodnjo napoved kolitisa, pnevmonitisa in tiroiditisa. Kvantitativna analiza slik poleg napovedovanja nastanka neželenih učinkov omogoča tudi razvoj QIB odziva tumorja na zdravljenje, z združitvijo ocene tveganja za nastanek neželenih učinkov in uspešnosti zdravljenja pa bi vzpostavili kvantitativno oceno razmerja med tveganjem in koristjo kot orodje za personalizirano optimizacijo zdravljenja.

**Ključne besede:** Zaviralci imunskih nadzornih točk, imunsko pogojeni neželeni učinki, odziv na zdravljenje, kvantitativna evalvacija, kvantitativni slikovni biomarkerji, procesiranje medicinskih slik, AI, ocena tveganja in koristi

### Abstract

18F-FDG PET/CT imaging plays an important role in disease diagnosis and treatment response assessment. With quantitative analysis of 18F-FDG PET/CT images and associated Quantitative Imaging Biomarkers (QIB), we can more thoroughly utilize the information provided by imaging methods and form an objective assessment of an individual's response to treatment and the development of adverse events.

Quantitative image analysis was included in a retrospective study of 58 patients with malignant melanoma. Using artificial intelligence methods, we defined regions corresponding to the lungs, colon and thyroid, and determined the distribution of FDG in tissue in units of SUV. We evaluated the performance of percentiles of SUV distribution in organs as QIB for early prediction of colitis, pneumonitis and thyroiditis.

Quantitative image analysis, in addition to predicting the occurrence of adverse events, also enables the development of QIB of tumor response to treatment. By combining the assessment of risk of adverse events and the success of treatment, a quantitative assessment of the relationship between risk and benefit would be established as a tool for personalized treatment optimization.

**Keywords:** Immune Checkpoint Inhibitors, immune-related adverse events, treatment response, biomarker, quantitative evaluation, Quantitative Imaging Biomarkers, medical image processing, AI, Risk-Benefit Assessment

---

### 1.Uvod

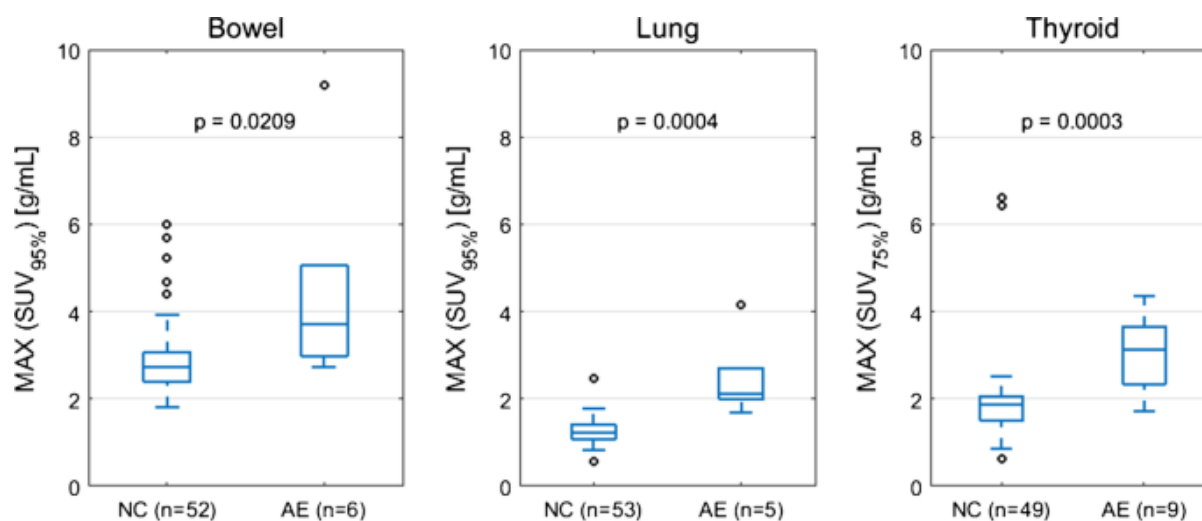
Imunoterapija je spremenila način zdravljenja bolnikov z rakom in izboljšala preživetje pacientov z melanomom in številnimi drugimi raki. Zaradi načina delovanja povzroča imunsko pogojene neželene učinke (ipNU), ki se lahko pojavijo v katerem koli organu. Medicinska slikovna tehnika 18F-FDG PET/CT igra glavno vlogo pri diagnozi in določanju stadija bolezni ter omogoča oceno odziva bolezni na zdravljenje. V kliničnem delu je uporabljena kot orodje za določanje učinkovitosti zdravljenja ter identifikacijo pojava neželenih učinkov, pri čemer pa se ne izkoristi njenega celotnega potenciala. Za

objektivno, reproducibilno in zanesljivo oceno odziva posameznika na zdravljenje je potrebno izkoristiti vse kvantitativne informacije, ki jih metoda ponuja. To omogočajo kvantitativne informacije, ki jih pridobimo iz 18F-FDG PET/CT, imenovane kvantitativni slikovni biomarkerji (QIB), ki zaradi svoje povezave z izidi bolnika lahko napovejo posameznikov odziv na zdravljenje.

## 2. Kvantitativni slikovni biomarkerji za napovedovanje neželenih učinkov

Kvantitativne slikovne biomarkerje, ki bi lahko napovedali tveganje za razvoj neželenih učinkov, smo raziskovali v retrospektivni raziskavi. V analizo smo vključili 58 bolnikov z malignim melanomom, ki so bili zdravljeni z imunoterapijo z zaviralci imunskih nadzornih točk tipa PD-1 na Onkološkem inštitutu v Ljubljani (N = 29) ali na Univerzi v Wisconsinu - Madison, Carbonov center raka, ZDA (N=29). Vsi bolniki so bili zdravljeni po standardih oskrbe, informacije o neželenih učinkih smo dobili z pregledom kartonov. Opaženi so bili naslednji nezaželeni učinki: kolitis (N=6), pnevmonitis (N=5), tiroiditis (N=9) (pacienti z nezaželenimi učinki -AE); ostali pacienti niso imeli neželenih učinkov (normalne kontrole – NC). Sledila je analiza njihovih 18F-FDG PET/CT. Prvi korak analize je bil avtomatska segmentacija organov z nevronske mreže nnUNet, zaradi česar ni bila potrebna ročna segmentacija organov.

Za določitev sposobnosti 18F-FDG PET/CT za odkrivanje neželenih učinkov, smo iz treh tarčnih organov izvlekli metrike, ki jim rečemo percentili SUV porazdelitve, ki so se izkazali kot robustni. S statistično analizo smo za vsak organ našli optimalni SUV percentil: za črevesje in pljuča je bil SUV95%, za ščitnico pa SUV75%. Te percentili so najboljše ločevali posameznike, ki so bili diagnosticirani z posameznim neželenim učinkom od tistih, ki neželenega učinka niso razvili.



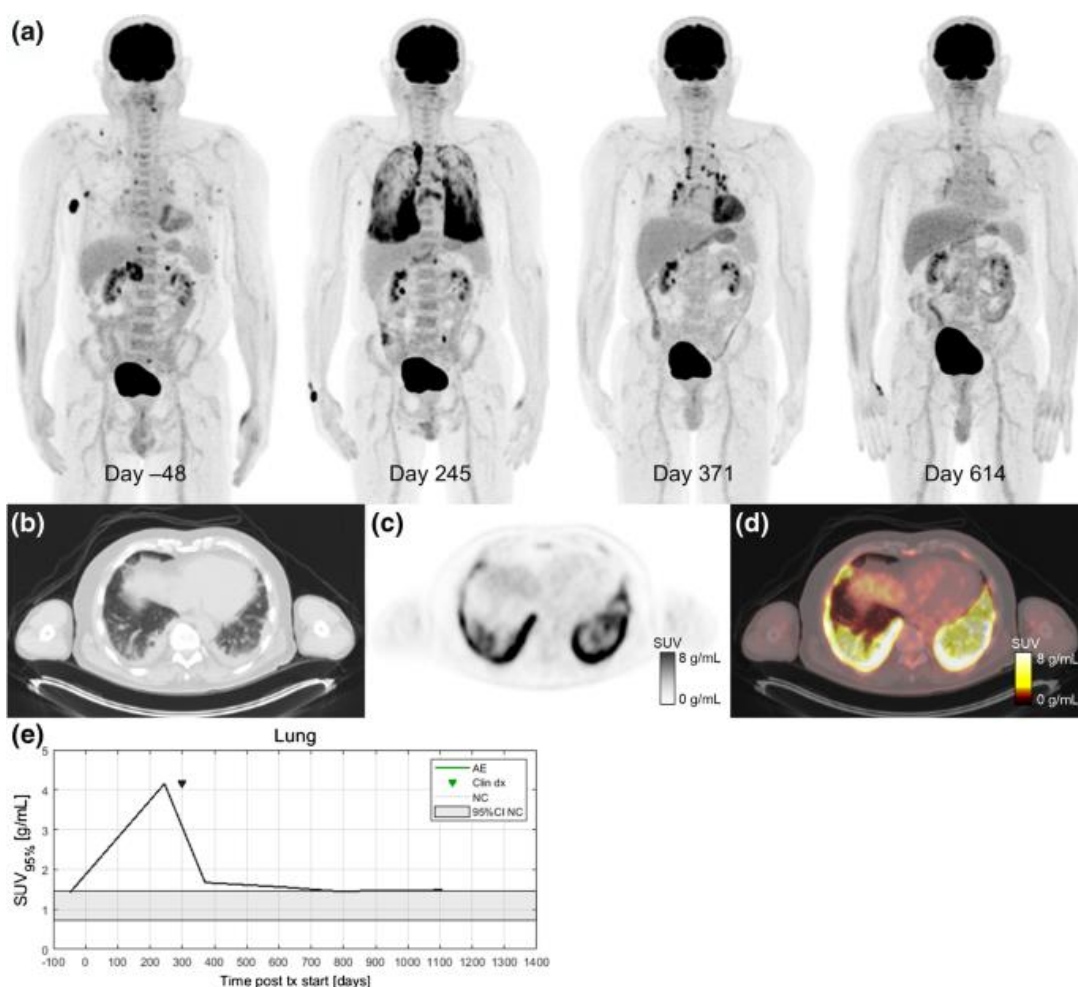
Slika 1: Maksimalne vrednosti SUV<sub>OPT%</sub> za vsakega posameznika, razdeljene v dve skupini glede na status ipNU (NC - normalne kontrole, AE - bolniki z ipNU) pri treh analiziranih organih.

Te kvantitativni slikovni biološki markerji so imeli veliko napovedno moč za napovedovanje ipNU v posameznih organih. Prag, ki je najboljše ločeval med NC in AE in pri katerem smo med omenjenima skupinama opazili statistično opazno razliko v vrednosti tega biomarkerja ( $p < 0.05$ ), je bil: SUV<sub>95%</sub> = 2.7 g/mL za črevesje, SUV<sub>95%</sub> = 1.7 g/mL za pljuča ter SUV<sub>75%</sub> = 2.1 g/mL za ščitnico (slika 1).

V organih, v katerih se razvijejo ipNU, potekajo vnetni procesi, zaradi česar je privzem glukoze, viden na 18F-FDG PET/CT, večji. Posledično je vrednost SUV percentilov, pridobljenih iz organov z ipNU večja kot v tistih, ki ipNU ne razvijejo.

Za določitev tako imenovanega normalnega območja vrednosti razvitih slikovnih biomarkerjev, smo uporabili SUV percentile, pridobljene iz organov posameznikov, ki nikoli niso razvili nobenega od tarčnih ipNU. Normalno območje in razviti prag SUV percentilov omogočata longitudinalno spremljanje vrednosti SUV percentilov (slika 2). Ko pri posamezniku vrednost SUV<sub>95%</sub> naraste izven normalnega območja, na sliki označen z sivim pasom, lahko sumimo na začetek razvoja neželenega učinka. Opazili smo, da v velikem številu primerov SUV percentili narastejo nad mejo normalnega pred klinično diagnozo neželenega

učinka, iz česar sklepamo, da lahko z uporabo teh kvantitativnih slikovnih biomarkerjev napovemo razvoj neželenih učinkov pred njihovo klinično diagnozo.



Slika 2: 67-letni posameznik z metastatskim melanomom in lezijami v mehkem tkivu, nadledvični žlezi in kostni. (a) Zaporedne 18F-FDG PET/CT slike posameznika; na sliki dne 245 opazimo difuzno povečan privzem radiofarmaka v pljučih. Aksialna rezina spodnjega dela pljuč na CT (b) ni PET (c) ter PET/CT (d). Privzdignjen privzem 18F-FDG v pljučih s pomočjo SUV<sub>95%</sub> detektira pred klinično diagnozo pneumonitisa (e).

Zaključki retrospektivne raziskave so, da razvita metodologija omogoča avtomatsko in kvantitativno analizo 18F-FDG PET/CT, s pomočjo katere lahko prepoznamo razvoj in pojav neželenih učinkov pred klinično diagnozo in tako pomembno vplivamo na klinično delo. Razvito metodologijo lahko enostavno razširimo še na druge organe, ki jih lahko prizadenejo ipNU, saj je sama metodologija neodvisna od organov, ki jih poskušamo s kvantitativno analizo analizirati.

Izsledki te raziskave bodo testirani v potekajoči prospektivni klinični raziskavi, ki vključuje 71 bolnikov z malignim melanomom, zdravljenih na Onkološkem inštitutu v Ljubljani. Pacienti so v rednih intervalih slikani z 18F-FDG PET/CT (4 tedne pred začetkom terapije, 4 tedne po začetku terapije, 16 tednov po začetku terapije in nato vsakih 16 tednov). Cilj je potrditi napovedno vrednost 18F-FDG PET/CT za beleženje imunsko pogojenih neželenih učinkov ter ugotoviti napovedno vrednost zgodnjega 18F-FDG PET/CT v povezavi z odgovorom na zdravljenje z imunoterapijo ter razvojem neželenih učinkov. Prvi izsledki raziskave nakazujejo, da ima zgodnji 18F-FDG PET/CT 4 tedne po začetku terapije moč napovedati razvoj neželenih učinkov.

### 3. Kvantitativni slikovni biomarkerji za napovedovanje odziva na zdravljenje

Poleg tveganja za razvoj neželenih učinkov, lahko z razvojem kvantitativnih slikovnih biomarkerjev napovemo tudi odziv bolezni na zdravljenje. Z segmentacijo vseh lezij na bolnikovih 18F-FDG PET/CT

slikah lahko iz celotnega tumorja pridobimo kvantitativne podatke, ki jih nato z statistično analizo povežemo z preživetjem posameznikov. Tako lahko z kvantitativno analizo celotne bolezni dobimo vpogled v dejansko biološko heterogenost tumorja ter opazujemo razvoj posameznih lezij skozi čas. Takšna kvantitativna analiza posameznih lezij omogoča tudi identifikacijo lezij, ki so neodzivne na zdravljenje; takšne lezije bi se nato lahko zdravilo z drugačnim pristopom, na primer z lokalno terapijo.

#### 4. Kvantitativna analiza tveganja in koristi

Z kvantitativno analizo 18F-FDG PET/CT slik, kot jo omogočajo kvantitativni slikovni biomarkerji, lahko pridobimo informacije, ki so navadno očem specialista nuklearne medicine oziroma radiologije nevidne. Z združitvijo opisane kvantitativne analize neželenih učinkov ter odziva bolezni na zdravljenje tako dobimo boljše sliko posameznikovega odziva na zdravljenje. To bi omogočilo bolj natančne odločitve glede zdravljenja posameznika z tehtanjem med tveganjem in koristjo na podlagi kvantitativnih informacij. Prav tako bi takšen kvantitativni opis omogočil primerjavo različnih možnosti zdravljenja, prilagojenih za vsakega posameznika. Podobna metodologija na podlagi kvantitativne ocene tveganja in koristi se uporablja le pri ocenjevanju varnosti in učinkovitosti zdravil.

#### 5. Ravnanje s podatki

Kvantitativni pristopi k analizi slike zahtevajo robustne in harmonizirane podatke kot podlago za statistično evalvacijo uspešnosti QIB. Podatkovne baze, ki povezujejo klinične in slikovne podatke so še vedno velika redkost, zato smo zasnovali in vzpostavili novo platformo zbiranja podatkov, ki vključuje tako podatkovno bazo, računalniške algoritme za obdelavo podatkov ter shrambo primerov dobrih kliničnih praks na področju QIB. Platforma je ud mednarodne zveze odličnosti v slikanju, angleško Network of Imaging Excellence (NIX), ki zagotavlja enakovredno infrastrukturo pri številnih mednarodnih raziskavah.

#### 6. Zaključek

Opisani kvantitativni slikovni biomarkerji imajo velik potencial za napovedovanje pojava in opazovanje razvoja neželenih učinkov. Takšni biomarkerji omogočajo zgodnjo detekcijo neželenih učinkov, kar bi omogočilo proaktivno zdravljenje vnetja pred razvojem hujših kliničnih simptomov. Pred njihovo uporabo v vsakodnevnem kliničnem delu morajo preiti še validacijo ter obsežno testiranje na večjih podatkovnih setih, z večjim številom neželenih učinkov, potreben pa je tudi razvoj algoritmov za implementacijo takšne kvantitativne analize 18F-FDG PET/CT slik. Prav tako bi bilo nujno razširiti kvantitativno analizo še na analizo drugih organov ter odgovora vseh tumorskih lezij na zdravljenje, kar bi omogočilo bolj celostno predstavo o učinku zdravljenja na posameznika.

#### Viri

- N. Hribernik et al., "Retrospective analysis of treatment-naive Slovenian patients with metastatic melanoma treated with pembrolizumab – real-world experience," *Radiology and Oncology*, vol. 54, no. 1, pp. 119-127, 2020.
- N. Hribernik et al., "Quantitative imaging biomarkers of immune-related adverse events in immune-checkpoint blockade-treated metastatic melanoma patients: a pilot study," (in En), *European Journal of Nuclear Medicine and Molecular Imaging, OriginalPaper* vol. 49, no. 6, pp. 1857-1869, 2021.
- D. T. Huff, P. Ferjancic, M. Namías, H. Enamekhoo, S. B. Perlman, and R. Jeraj, "Image intensity histograms as imaging biomarkers: application to immune-related colitis," *Biomedical Physics & Engineering Express*, vol. 7, no. 6, pp. 065019-065019, 2021.
- M. A. Postow, R. Sidlow, and M. D. Hellmann, "Immune-Related Adverse Events Associated with Immune Checkpoint Blockade," *New England Journal of Medicine*, vol. 378, no. 2, pp. 158-168, 2018.

- F. Isensee, P. F. Jaeger, S. A. A. Kohl, J. Petersen, and K. H. Maier-Hein, "nnU-Net: a self-configuring method for deep learning-based biomedical image segmentation," (in En), *Nature Methods, OriginalPaper* vol. 18, no. 2, pp. 203-211, 2020.
- S. Y. Cho, D. T. Huff, R. Jeraj, and M. R. Albertini, "FDG PET/CT for Assessment of Immune Therapy: Opportunities and Understanding Pitfalls," *Seminars in Nuclear Medicine*, vol. 50, no. 6, pp. 518-531, 2020.
- B. G. Topp, K. Thiagarajan, D. P. De Alwis, A. Snyder, and M. D. Hellmann, "Lesion-level heterogeneity of radiologic progression in patients treated with pembrolizumab," *Annals of Oncology*, vol. 32, no. 12, pp. 1618-1625, 2021.
- J. Guo, S. Pandey, J. Doyle, B. Bian, Y. Lis, and D. Raisch, "A Review of Quantitative Risk–Benefit Methodologies for Assessing Drug Safety and Efficacy—Report of the ISPOR Risk–Benefit Management Working Group," *Value in health : the journal of the International Society for Pharmacoeconomics and Outcomes Research*, vol. 13, pp. 657-66, 04/01 2010.



---

## Kirurško zdravljenje melanoma

### Surgical treatment of melanoma

Marko Hočevar<sup>1,2</sup>

<sup>1</sup>Oddelek za onkološko kirurgijo, Onkološki inštitut Ljubljana, Zaloška 2, Ljubljana

<sup>2</sup>Medicinska fakulteta, Univerza v Ljubljani, Vrazov trg 2, Ljubljana.

---

#### Povzetek

Kirurško zdravljenje je najstarejši in še danes osnovni način zdravljenja kožnega melanoma. Pri bolnikih z melanomom tanjšim od 0,8 mm je ekscizija v lokalni anesteziji edino potrebno zdravljenje z več kot 95% ozdravitvijo. Pri bolnikih z melanomo debelejšim od 1 mm napravimo poleg ekscizije primarnega melanoma še biopsijo varovalne bezgavke, ki je najpomembnejši prognostični dejavnik. Bolniki z klinično ugotovljenimi zasevki v regionalnih bezgavkah potrebujejo disekcijo regionalne bezgavčne lože. V bližnji prihodnosti bomo ta poseg najverjetneje opravljali po neoadjuvantnem sistemskem zdravljenju. In transit zasevke omejene na ekstremitete lahko zdravimo glede na breme bolezni z elektrokemoterapijo ali hipertermično izolirano ekstremitetno perfuzijo. Pri oligometastaski bolezni ali pri bolnikih z rezistenco na sistemsko zdravljenje omejeno na posamične zasevke je smiselno opraviti metastazektomijo.

**Ključne besede:** ekscizija, biopsija varovalne bezgavke, disekcija bezgavčne lože, elektrokemoterapija, hipertermična izolirana ekstremitetna perfuzija, metastazektomija

#### Abstract

Surgery is the oldest and still the main treatment for cutaneous melanoma. For patients with melanoma thinner than 0.8 mm, excision under local anaesthesia is the only treatment necessary, with a cure rate of more than 95%. In patients with melanoma thicker than 1 mm, in addition to excision of the primary melanoma, a biopsy of the sentinel lymph node is the most important prognostic factor. Patients with clinically diagnosed regional lymph node involvement require dissection of the regional lymph node bed. In the near future, this procedure is likely to be performed after neoadjuvant systemic treatment. In transit, tumours confined to the extremities can be treated with electrochemotherapy or hyperthermic isolated limb perfusion, depending on the burden of disease. In oligometastatic disease or in patients with resistance to systemic therapy limited to single lesions, it is reasonable to perform metastasectomy.

**Keywords:** excision, sentinel lymph node biopsy, lymph node dissection, electrochemotherapy, hyperthermic isolated limb perfusion, metastasectomy

---

#### 1. Uvod

Kirurgija predstavlja pri melanomu podobno kot pri ostalih solidnih rakih temelj zdravljenja. Pri bolnikih z zgodnjim melanomom je preprosta ekscizija v lokalni anesteziji edino potrebno zdravljenje in takšnih bolnikov je skoraj 50% vseh bolnikov z melanomom. Pri bolnikih z napredovalo boleznijo pa predstavlja kirurgija pomemben komplementaren del multimodalnega zdravljenja, ki vključuje še obsevanje in sistemsko zdravljenje.

Shematično lahko delimo kirurgijo melanoma v štiri področja:

1. Kirurgija primarne lezije
2. Kirurgija regionalnih bezgavk
3. Kirurgija in transit zasevkov
4. Kirurgija oddaljenih zasevkov
1. Kirurgija primarne lezije

Pri kirurgiji primarne lezije ločimo biopsijo sumljive pigmentne lezije in definitivno kirurško zdravljenje, ki je odvisno od histopatološke diagnoze. V veliki večini primerov zato najprej napravimo samo biopsijo in histopatološko verifikacijo sumljive pigmentne lezije.

Biopsijo napravimo samo pri sumljivih pigmentnih lezijah. Profilaktične ekscizije klinično benignih pigmentnih lezij ne delamo. Pri dvomljivih pigmentnih lezijah lahko lezijo nekaj časa tudi opazujemo, vendar samo v primeru ko lezija ni zelo sumljiva za melanom, sicer je varnejša takojšna biopsija in histološka verifikacija.

Biopsija pigmentne lezije naj bo vretenasta ekscizija (diagnostična ekscizija) celotne lezije z lateralnim varnostnim robom 2-5 mm in v globino do podkožnega maščevja. Večji varnostni rob ni potreben, saj je 2-5 mm dovolj za benigne lezije (in 5 mm tudi za melanoma in situ), hkrati pa ne moti morebitne kasnejše biopsije varovalne bezgavke, ki je indicirana pri melanomu. Vretenasto ekscizijo orientiramo tako, da bo brazgotina omogočala morebitno kasnejšo reekscizijo z razširjenim varnostnim robom in ne bo motila limfne drenaže. Na okončinah jo zato orientiramo vzporedno z limfno drenažo (vzdolžno na okončino).

Samo izjemoma lahko napravimo incizijsko ali "punch" biopsijo pri velikih suspektih pigmentnih lezijah, kjer bi ekscizija povzročila nepotrebno mutilacijo (npr. na obrazu, stopalo, dlan). Pri tem moramo biti pozorni, da napravimo biopsijo najbolj sumljivega predela in da zajema biopsija celotno debelino kože in pigmentne lezije.

Po pridobljenem histopatološkem izvidu načrtujemo definitivno kirurško zdravljenje, ki je v največji meri odvisno od debeline primarnega melanoma po Breslowu. Minimalni varnostni rob je pri vseh invazivnih melanomih vsaj 1 cm. Maksimalni varnostni rob ni določen tako natančno, saj o tem nimamo zanesljivih podatkov randomiziranih raziskav, vendar naj ne bi bil večji kot 2 cm. Na ta način pri veliki večini bolnikov zagotovimo primarno zašitje rane. Tabela 1 prikazuje priporočene lateralne varnostne robove v odvisnosti od debeline primarnega melanoma.

<b>T</b>	<b>Debelina</b>	<b>Varnostni rob</b>
pTis	melanoma in situ	5 mm ( <i>Kategorija 2A</i> )
pT1	0 - 1 mm	1 cm ( <i>Kategorija 1</i> )
pT2	1 - 2 mm	1-2 cm ( <i>Kategorija 1</i> )
pT3-4	> 2 mm	2 cm ( <i>Kategorija 2A</i> )

Tabela 1: Varnostni rob pri eksciziji melanoma

Varnostni rob v globino mora biti enak minimalnemu lateralnemu varnostnemu robu, ekscizija pod globoko fascijo pa ni potrebna. Pri vseh melanomih, pri katerih ni dosežen vsaj minimalni priporočen varnostni rob, je indicirana reekscizija. Primarno ekscizijo in eventualno reekscizijo napravimo običajno v lokalni infiltrativni anesteziji.

## 2. Kirurgija regionalnih bezgavk

Pri vseh bolnikih z invazivnim melanomom obstaja možnost zasevkov v področnih bezgavkah. Debelejši ko je primarni melanom, večja je verjetnost zasevkov. Zasevke delimo v klinično odkrite in klinično okultne.

Klinično odkrijemo zasevke v bezgavkah s pomočjo palpacije ali ultrazvoka (UZ) regionalne bezgavčne lože in potrdimo s pomočjo aspiracijske biopsije s tanko iglo, katero lahko opravimo prosto ali UZ vodeno. Klinično okultne zasevke odkrijemo s pomočjo biopsije varovalne bezgavke.

Pri bolnikih z melanomom, ki nimajo klinično očitnih zasevkov v bezgavkah, je nadaljevanje obravnave odvisno od verjetnosti zasevkov v bezgavkah. Pri bolnikih stadija 0 in IA (T1a tumorji) je ta verjetnost nižja od 5% zato biopsija varovalne bezgavke ni potrebna. Bolnikom stadija IB (T1b tumorji), pri katerih

je verjetnost za zasevek v varovalni bezgavki 5- 10%, predstavimo možnost biopsije varovalne bezgavke ter pretehtamo prednosti in slabosti posega ob sicer zelo dobri prognozi bolezni.

Bolnikom, ki imajo melanom debelejši kot 1 mm predlagamo biopsijo varovalne bezgavke. Bolnik mora pri tem dobiti jasno informacijo o prednostih (najpomembnejša prognostična informacija in s tem najnatančnejša zamejitev bolezni) in neželenih posledicah (5-10% možnost infekta, seroma, limfedema, krvavitve, tromboze, zapleti splošne anestezije) takšnega posega.

Pri biopsiji varovalne bezgavke sodelujejo kirurg onkolog, specialist nuklearne medicine in patolog, usmerjen v patologijo melanoma.

Najprej napravimo limfoscintigrafijo, da določimo bezgavčne lože v katere se drenira limfa iz področja primarnega melanoma ter število drenažnih (varovalnih) bezgavk v posamezni loži . V ta namen uporabljamo s Tc99m markiran nanokoloid, ki ga injiciramo ob primarni melanom ali ob brazgotino po diagnostični eksciziji. Mesta bezgavk na limfoscintigrafiji označimo na kožo. Tik pred samo operacijo lahko nato na ista mesta, kamor smo pred tem injicirali Tc99m nanokoloid, injiciramo še Patent Blue modrilo. Varovalna bezgavka je tako radioaktivna in modro obarvana. Od preostalih bezgavk in maščevja jo ločimo zaradi obarvanosti ter s pomočjo posebne sonde, ki zaznava radioaktivnost. Modrila praviloma ne uporabljamo v področju glave in vratu, ker lahko pušča dolgotrajno/stalno modro obarvanost kože.

Vsako varovalno bezgavko po posebnem protokolu natančno preišče patolog. Intraoperativna histološka preiskava varovalne bezgavke po metodi zaledenelega reza je premalo natančna in jo zato ne izvajamo. Biopsija varovane bezgavke je zanesljiva metoda, ki z več kot 95% natančnostjo napove status celotne bezgavčne lože. Manj kot 5% je lažno negativnih rezultatov (negativna varovalna bezgavka in klinično okultni zasevek v drugih bezgavkah iste lože) .

Zaradi dobre prognoze in nizkega tveganja za ponovitev bolezni bolniki z negativno varovalno bezgavko s tem posegom zdravljenje zaključijo in nadaljujejo samo z rednim sledenjem.

Pri bolnikih z zasevkom v varovalni bezgavki se o nadaljevanju zdravljenja odločimo na podlagi ocene tveganja za ponovitev oz. progres bolezni.

Bolniki z zasevkom < 0.3 mm imajo enako prognozo kot bolniki brez zasevkov v varovalni bezgavki zato je tudi pri njih zdravljenje končano in nadaljujejo z rednim sledenjem. Pri ostalih bolnikih z zasevki v varovalni bezgavki/bezgavkah najprej s slikovno diagnostiko izključimo oddaljene zasevke. Nato dokumentacijo predstavimo na multidisciplinarnem konziliju. Na odločitev o nadaljevanju zdravljenja vplivajo velikost in število zasevka/ov, lastnosti primarnega tumorja, v kateri loži se nahaja obolela bezgavka, starost bolnika in morebitne kontraindikacije za sistemsko adjuvantno zdravljenje, možnost sledenja z UZ.

Pri bolnikih z zasevkom 0.3 – 1.0 mm je možnost sistemskega progressa bolezni za 10-25% višja kot pri tistih brez zasevkov ali z zasevki < 0.3 mm. Ti bolniki imajo dobrobit tako od dokončanja disekcije bezgavčne lože ali od adjuvantnega sistemskega zdravljenja. Bolnik mora biti natančno informiran o prednostih in slabostih obeh metod. Če bolnik zaradi spremljajočih bolezni nima kontraindikacij za adjuvantno sistemsko zdravljenje ima le-ta prednost pred dokončanjem disekcije bezgavčne lože. Pri bolnikih z kontraindikacijami za adjuvantno sistemsko zdravljenje pa predstavimo možnost dokončanja disekcije bezgavčne lože (zlasti na vratu) ali aktivnega sledenja z UZ (zlasti ingvinalno).

Pri bolnikih z zasevkom velikosti > 1.0 mm svetujemo v prvi vrsti adjuvantno sistemsko zdravljenje, predstavimo pa tudi možnost dokončanja disekcije bezgavčne lože ali aktivnega sledenja. To predstavlja UZ regionalne bezgavčne lože na 3-12 mesecev.

Bolniki, pri katerih obstaja tveganje za dodatne zasevke v ne-varovalnih bezgavkah, so tisti z ekstrakapsularno invazijo, ulceracijo in/ali mikrosateliti primarnega tumorja, >3 prizadete bezgavke, >2 bezgavčne lože.

Pri bolnikih z klinično ugotovljenimi in citološko potrjenimi regionalnimi zasevki je indicirana disekcija področnih bezgavčnih lož. Pred tem moramo s pomočjo slikovnih preiskav vedno najprej izključiti sistemski razsoj bolezni. Z disekcijo odstranimo celotno bezgavčno ložo, ki vsebuje bezgavke z zasevki melanoma (vratna, pazdušna, dimeljska loža). Pri tem moramo upoštevati anatomske meje lože in načela onkološke kirurgije.

Vedno odstranimo tkivo celotne bezgavčne lože v bloku. Ekstirpacija posameznih povečanih bezgavk ni dopustna. Ustreznost posega lahko približno ocenimo iz števila odstranjenih bezgavk v končnem histopatološkem izvidu. Tako število odstranjenih bezgavk ne sme biti manjše od 15 pri vratnih disekcijah, 10 pri disekciji pazduhe in 5 pri ingvinalni disekciji.

Če se kožni melanom nahaja v predelu skalpa, je potrebno disekcijo vratnih bezgavk v odvisnosti od lege melanoma kombinirati s superficialno parotidektomijo ali disekcijo okcipitalnih bezgavk. Ingvinalno disekcijo kombiniramo z disekcijo iliakalnih in obturatornih bezgavk v primeru, ko PET CT ali CT medenice pokažeta razsoj v iliakalne/obturatorne bezgavke. Ustrezno opravljena disekcija bezgavčne lože ne izključuje povsem možnosti ponovitve bolezni v regionalni loži. Te so pogostejše v predelu vratu. Možnost ponovitve zmanjša adjuvantno obsevanje ter adjuvantno sistemsko zdravljenje.

V bližnji prihodnosti lahko pričakujemo pri klinično odkritih regionalnih zasevkih brez systemskega razsoja bolezni najprej neoadjuvantno sistemsko zdravljenje in šele nato disekcijo področnih bezgavk. Takšno zdravljenje trenutno poteka samo v sklopu kliničnih raziskav katerih preliminarni rezultati se zelo optimistični.

Pri približno 4-12% melanomov odkrijemo zasevke v bezgavkah (ali zelo redko sistemsko) ne da bi predhodno ali sočasno našli primarni melanom, prav tako pa tudi ni anamnestičnih podatkov o predhodnem primarnem melanomu. Zdravljenje je enako kot v primeru področnih zasevkov ob znanem primarnem melanomu - to je terapevtska disekcija celotne bezgavčne lože. Preživetje teh bolnikov se ne razlikuje od preživetja bolnikov z znanim primarnim melanomom (in enakim številom prizadetih bezgavk).

### **3. Kirurgija in transit zasevkov**

In transit zasevki melanoma so multifokalni kožni ali podkožni zasevki, ki se širijo po limfatičnem sistemu med mestom primarnega tumorja in regionalno bezgavčno ložo. Diagnozo vedno potrdimo z aspiracijsko biopsijo s tanko iglo. Z zamejitvenimi preiskavami (PET CT, CT prsnega koša/abdomna) izključimo sistemski razsoj. Dokumentacijo bolnika predstavimo na multidisciplinarnem konziliju. Če obseg bolezni to dopušča, zdravljenje lokoregionalne ponovitve pričnemo s kirurškim posegom. Napredovalo, neresektabilno lokoregionalno bolezen zdravimo sprva s sistemsko terapijo, po oceni uspeha zdravljenja pa ponovno razmislimo o kirurški odstranitvi.

Kirurško zdravljenje in transit zasevkov je odvisno od obsega bolezni. Pri majhnem tumorskem bremenu (manj kot 3-5 zasevkov, ki so manjši od 1-2 cm) in transit zasevek izrežemo v zdravo z minimalnim varnostnim robom, tako da je rano možno primarno zašiti. V primeru solitarnega in- transit zasevka lahko predlagamo tudi biopsijo varovalne bezgavke. Če je večje tumorsko breme je najbolj učinkovit način kirurškega zdravljenja hipertermična izolirana ekstremitetna perfuzija (HILP) uda s TNF $\alpha$  in Melfalanom, ki pa je velik operativni poseg in zato zahteva primerno splošno stanje. Učinkovit kirurški način zdravljenja omejenega obsega in transit zasevkov je tudi elektrokemoterapija.

### **4. Kirurgija oddaljenih zasevkov**

Pri oddaljenih zasevkih je zdravljenje izbora sistemsko zdravljenje s tarčnimi zdravili ali imunoterapijo. Vloga kirurgije je omejena na oligometastatsko bolezn, kjer je možno zasevk/e v celoti izrezati ali v primerih, ko samo določeni zasevki ne odgovorijo na sistemsko zdravljenje, ki je sicer uspešno.

### **5. Zaključek**

Kirurgija je osnovno in najpomembnejše zdravljenje melanoma, ki tudi edino omogoča ozdravitev. V izbranih primerih (HILP) omogoči uporabo specifičnih zdravil, ki so sistemsko preveč toksična za klinično uporabo.

## Viri

- Priporočila za obravnavo bolnikov z melanomom. [https://www.onko-i.si/fileadmin/onko/datoteke/Strokovna\\_knjiznica/smernice/Priporocila\\_za\\_obravnavo\\_bolnikov\\_z\\_melanomom\\_2020.pdf](https://www.onko-i.si/fileadmin/onko/datoteke/Strokovna_knjiznica/smernice/Priporocila_za_obravnavo_bolnikov_z_melanomom_2020.pdf)
- Smernice za določanje stadija kožnega melanoma. <https://www.cancer.org/cancer/melanoma-skin-cancer/detection-diagnosis-staging/survival-rates-for-melanoma-skin-cancer-by-stage.html>
- NCCN smernice za obrvnavo bolnikov s kožnim melanomom. [https://www.nccn.org/professionals/physician\\_gls/pdf/cutaneous\\_melanoma.pdf](https://www.nccn.org/professionals/physician_gls/pdf/cutaneous_melanoma.pdf)
- ESMO smernice za zdravljenje bolnikov s kožnim melanomom. <https://www.esmo.org/guidelines/melanoma>

---

## Novosti v dopolnilnem sistemskega zdravljenju kožnega melanoma

### New developments in adjuvant systemic treatment of cutaneous melanoma

Martina Reberšek<sup>1,2</sup>

<sup>1</sup>Sektor internistične onkologije, Onkološki inštitut Ljubljana, Zaloška 2, Ljubljana

<sup>2</sup>Medicinska fakulteta, Univerza v Ljubljani, Vrazov trg 2, Ljubljana

---

#### Povzetek

Bolniki z operiranim stadijem III in stadijem IV, brez ostanka bolezni, kot tudi z visoko rizičnim stadijem II, imajo visoko tveganje za ponovitev bolezni. V zadnjem desetletju se je prognoza bolnikov z metastatskim kožnim melanomom v zadnjem desetletju zaradi sistemskega zdravljenja močno izboljšala z daljšimi preživetji, so se tako po zaključenih kliničnih raziskavah faze III v zadnjih letih izboljšali tudi rezultati zdravljenja in prognoza z manjšo verjetnostjo ponovitve bolezni tudi pri bolnikih z operiranim kožnim melanomom v stadijih III in IV brez ostanka bolezni z uvedbo imunoterapije z zaviralci imunskih kontrolnih točk in tarčne terapije v primeru prisotne BRAF mutacije v adjuvantnem zdravljenju, kot tudi pri bolnikih z visoko rizičnim stadijem II z imunoterapijo z zaviralcem imunskih kontrolnih točk.

**Ključne besede:** dopolnilno zdravljenje, kožni melanom, stadij II in III, imunoterapija, tarčno zdravljenje, BRAF in MEK

#### Abstract

Patients with operable stage III and stage IV, without residual disease, as well as high-risk stage II, have a high risk of recurrence. In the last decade, the prognosis of patients with metastatic cutaneous melanoma has improved significantly with longer survival thanks to systemic therapy. Thus, following the completion of phase III clinical trials in recent years, treatment outcomes and prognosis have also improved with a lower likelihood of recurrence in patients with stage III and IV operated cutaneous melanoma without residual disease, with the introduction of immunotherapy with immune checkpoint inhibitors and target therapy in the presence of a BRAF mutation in the adjuvant setting, as well as in high-risk stage II patients with immune checkpoint inhibitor immunotherapy.

**Keywords:** adjuvant therapy, cutaneous melanoma, stage II and III, immunotherapy, targeted therapy, BRAF and MEK

---

### 1. Uvod

Maligni melanom kože je eden najpogostejših vzrokov smrti zaradi raka in najpogostejši med kožnimi raki. Večina primerov kožnega melanoma je nizkega stadija, stadija I, do 80% in bolniki ne potrebujejo dodatnega zdravljenja po radikalni operaciji. V primeru debelejšega primarnega melanoma, prisotne ulceracije, regionalno napredovale bolezni, pa je večja verjetnost ponovitve bolezni po operaciji s sistemskim razsojem. Do nekaj let nazaj smo imeli na voljo dopolnilno zdravljenje z visokimi odmerki interferona  $\alpha 2b$ , ki je po rezultatih kliničnih randomiziranih raziskav značilno podaljšalo preživetje brez ponovitve bolezni, ne pa tudi celokupnega preživetja. Tarčno sistemsko zdravljenje in imunoterapija z zaviralci imunskih kontrolnih točk, ki je spremenila prognozo bolnikov z metastatskim melanomom, sta sedaj glede na rezultate randomiziranih kliničnih raziskav faze III odobreni tudi v adjuvantnem zdravljenju. Sedaj pa imamo glede na randomizirano klinično raziskavo faze III na voljo tudi zdravljenje visoko rizičnega stadija II z imunoterapijo z zaviralcem imunskih kontrolnih točk.

### 2. Dopolnilno sistemsko zdravljenje kožnega melanoma stadija IIB in IIC z zaviralci imunskih kontrolnih točk

Pri bolnikih z operiranim kožnim melanomom v stadiju IIB ali IIC obstaja veliko tveganje ponovitve bolezni. Petletno tveganje za ponovitev bolezni je 35% v stadiju IIB in 43% v stadiju IIC.

### 2.1. Pembrolizumab v dopolnilnem zdravljenju melanoma stadija IIB in IIC

Pri bolnikih z operiranim kožnim melanomom stadija IIB in IIC je enoletno dopolnilno zdravljenje s pembrolizumabom izboljšalo preživetje brez ponovitve bolezni (RFS) v primerjavi s placebom v klinični raziskavi faze III KEYNOTE-716, ki je bila mednarodna dvojno slepo, s placebom nadzorovana klinična raziskava. Vključenih je bilo 976 bolnikov s z operiranim kožnim melanomom stadija IIB ali IIC, vključno z odraslimi in pediatričnimi bolniki, starejšimi od 12 let. Bolnikom so bili naključno randomizirani ali v skupino, v kateri so prejeli adjuvantni pembrolizumab v odmerku 200 mg intravensko vsake tri tedne (ali 2 mg/kg vsake tri tedne za pediatrične bolnike) ali v skupino s placebom, za obdobje do enega leta.

Pri vseh bolnikih je pembrolizumab po srednjem času sledenja 27 mesecev izboljšal RFS v primerjavi s placebom (dvoletni RFS 81 proti 73 odstotkom, HR 0,64, 95 % CI 0,50-0,84). V analizi podskupin je adjuvantni pembrolizumab izboljšal tudi RFS pri bolnikih z boleznijo v stadiju IIB (T3b, razmerje tveganj [HR] 0,57, 95 % CI 0,36-0,89; T4a, HR 0,48, 95 % CI 0,26-0,90) in imel tendenco k izboljšanju RFS pri bolezni v stadiju IIC (T4b, HR 0,76, 95 % CI 0,51-1,13). Adjuvantni pembrolizumab je izboljšal tudi preživetje brez oddaljenih metastaz (DMFS) v primerjavi s placebom (dvoletni DMFS 88 odstotkov proti 82 odstotkom, HR 0,64, 95 % CI 0,47-0,88), pri čemer je bila korist v vseh stadijih. Stopnja toksičnosti stopnje  $\geq 3$  je bila višja pri pembrolizumabu v primerjavi s placebom (17 proti 5 odstotkom). Najpogostejši imunsko pogojeni endokrini neželeni učinki so bili hipotiroidizem (17 proti 4 odstotkom), hipofizitis (2 proti 0 odstotkom), adrenalna insuficienca (3 proti 0 odstotkom), hipertiroidizem (2 proti  $< 1$  odstotku) in sladkorna bolezen tipa I ( $< 1$  proti 0 odstotkom).

### 2.2. Nivolumab v dopolnilnem zdravljenju melanoma stadija IIB in IIC

Pri bolnikih z operiranim kožnim melanomom stadija IIB in IIC) je enoletno dopolnilno zdravljenje z nivolumabom izboljšalo RFS v primerjavi s placebom v okviru klinične raziskave faze III (CheckMate-76K), v katero je bilo vključenih 760 bolnikov z operiranim melanomom stadija IIB in IIC. Po preliminarnih rezultatih je po srednjem času sledenja približno 16 mesecev enoletno dopolnilno zdravljenje z nivolumabom izboljšalo RFS (enoletni RFS 89 proti 79 odstotkom; HR 0,42, 95 % CI 0,30-0,59) in DMFS (enoletni DMFS 92 proti 87 odstotkom; HR 0,47, 95 % CI 0,30-0,72) v primerjavi s placebom. Daljši RFS pri adjuvantnem nivolumabu je bil viden tudi v vseh analiziranih podskupinah z boleznijo v stadijih IIB in IIC. Toksičnost stopnje  $\geq 3$ , povezana z zdravljenjem, je bila večja pri nivolumabu v primerjavi s placebom (10 proti 2 odstotkoma).

## **3. Dopolnilno zdravljenje kožnega melanoma stadija III**

### 3.1. Dopolnilno sistemsko zdravljenje *BRAF* mutiranega kožnega melanoma z *BRAF* in *MEK* zaviralcema

V randomizirani klinični raziskavi faze III (COMBI-AD) so bolniki z operiranim kožnim melanomom stadija III (TNM klasifikacija, AJCC verzija 7) z *BRAF* mutacijo V600E ali V600K, prejeli ali *BRAF* zaviralec dabrafenib v kombinaciji z *MEK* zaviralcem trametinibom ali placebo 12 mesecev. Kombinirano tarčno zdravljenje je bilo učinkovitejše napram placebo, z daljšim preživetjem brez ponovitve bolezni. Tudi iz te raziskave so bili izključeni bolniki s stadijem IIIA mikrometastazami  $< 1$  mm v varovalni bezgavki. V začetni analizi po srednjem času sledenja 2.8 let, je kombinirano tarčno zdravljenje v primerjavi s placebom značilno izboljšal 3-letno preživetje brez ponovitve bolezni v 58 % proti 39 % (HR 0.47,  $P < 0.001$ ). Profil toksičnosti je bil podoben kot pri tarčnem zdravljenju metastatske bolezni, z višjim deležem prekinitve zdravljenja zaradi neželenih učinkov (26%) kot v zdravljenju metastatske bolezni. Glede na rezultate podaljšanega 5-letnega sledenja se še vedno kaže dobrobit daljšega preživetja brez ponovitve bolezni pri bolnikih po 1-letnem tarčnem zdravljenju napram placebo, saj je 52 % bolnikov po tarčnem zdravljenju po 5 letih brez ponovitve bolezni napram 36% bolnikov po placebo (HR 0.51, 95 % CI 0.42-0.61) in 65% bolnikov po tarčnem zdravljenju brez oddaljenih metastaz napram 54% bolnikov po placebo (HR 0.55, 95 % CI 0.44-0.70). Post hoc analiza v skladu s TNM klasifikacijo, AJCC verzija 8, je pokazala podobno korist pri vseh stadijih z najnižjo dobrobitjo za stadij IIIA (4-letno preživetje brez ponovitve bolezni v populaciji z namenom zdravljenja 78 % v primerjavi z 71 % na placebo (HR 0.83, 95 % CI 0.38-1.91). Bolniki s stadijem IIID (4-letno preživetje brez ponovitve bolezni v populaciji z namenom zdravljenja v 43% primerjavi z 18 % na placebo, HR 0.34, 95 % CI 0.14-0.79) so imeli še vedno slabšo

prognozo, zaradi česar je smiselno razmisliti o novejših terapijah in neoadjuvantnem zdravljenju pri teh bolnikih.

### 3.2. Dopolnilno zdravljenje kožnega melanoma z zaviralci imunskih kontrolnih točk

#### *3.2.1. Protitelo proti citotoksični T limfocitni antigen- proteinu (anti-CTLA-4): Ipilimumab*

Leta 2015 so bili objavljeni rezultati prve randomizirane klinične raziskave faze III (EORTC 18071), v adjuvantnem zdravljenju bolnikov z operiranim kožnim melanomom v stadiju III (TNM klasifikacija, AJCC verzija 7). Bolniki z metastazami v bezgavkah <1 mm ali in-tranzit metastazami so bili izključeni iz raziskave. Bolniki so bili randomizirani 1 : 1 v skupino, ki je prejela ipilimumab v odmerku 10 mg/kg vsak dan po 3 tedne za štiri odmerke, ki jim je sledil odmerek vsake 3 mesece za obdobje do 3 let, ali v skupino, ki je prejela placebo. Klinična raziskava je dosegla primarni končni cilj, z izboljšanjem preživetja brez ponovitve bolezni v korist ipilimumaba (HR 0.75, P =0.0013). Profil toksičnosti je bil podoben kot pri kot pri bolnikih z metastatsko boleznijo.

*3.2.2. Protitelesa proti beljakovini 1 programirane celične smrti (anti-PD1): nivolumab in pembrolizumab*  
Nivolumab in pembrolizumab sta glede na rezultate randomiziranih kliničnih raziskav v primerjavi z ipilimumabom učinkovitejša z ugodnejšim profilom toksičnosti. Pri bolnikih z operiranim kožnim melanomom stadija III sta nivolumab in pembrolizumab statistično značilno izboljšala preživetje bolnikov brez ponovitve bolezni v primerjavi z ipilimumabom.

#### *Nivolumab*

V randomizirani klinični raziskavi CheckMate-238 so bolniki z operiranim melanomom stadija IIIB, IIIC ali IV brez ostanka bolezni melanoma (TNM klasifikacija, AJCC verzija 7) prejeli bodisi nivolumab 3 mg/kg na 2 tedna ali ipilimumab 10 mg/kg na 3 tedne v štirih odmerkih, ki jim je sledilo zdravljenje vsakih 12 tednov, do skupnega števila odmerkov v trajanju 1 leto. Posodobljena analiza 4-letnega sledenja je pokazala superiorno učinkovitost nivolumaba nad ipilimumabom glede preživetja brez ponovitve bolezni (HR 0.71 (95 % CI 0,60-0,86, P < 0,0003) in preživetja brez oddaljenih metastaz (HR 0.79, 95 % CI 0.63-0,99, P =0.045). Najnovejša analiza je poročala o podobnem OS v obeh skupinah (78 % oziroma 77 %, HR 0.87, 95 % CI 0.66-1.14, P=0.31), manj bolnikov z nivolumabom je potrebovalo nadaljnje sistemsko zdravljenje, vključno z imunoterapijo (49 % z nivolumabom v primerjavi s 57 % z ipilimumabom). Bolniki v skupini z nivolumabom so imeli daljše preživetje brez ponovitve bolezni in sistemskega razsoja, ne glede na mutacijski status v BRAF genu, izraženosti PD-L1 in stadija bolezni.

#### *Pembrolizumab*

V randomizirani klinični raziskavi faze III (EORTC 1325/KEYNOTE-054) so bolniki z operiranim kožnim melanomom stadija III (TNM klasifikacija, AJCC verzija 7; stadij IIIA mikrometastazami > 1 mm v varovalni bezgavki in brez in-tranzit metastaz) prejeli bodisi pembrolizumab 200 mg v fiksnem odmerku na 3 tedne bodisi placebo 1 leto. Bolniki, ki so prejeli pembrolizumab, so imeli značilno daljše preživetje brez ponovitve bolezni v primerjavi z bolniki na placebo (1-letno preživetje brez ponovitve bolezni 75.4 % napram 60.2 %, HR 0,57, P < 0,001) s podobnimi rezultati pri PD-L1-pozitivnih in PD-L1-negativnih tumorjih in profilom toksičnosti, kot pri napredovali bolezni (14.7 % bolnikov s stopnjo 3 do 5 z zdravljenjem povezanih neželenih učinkov). Posodobljeni rezultati so pokazali trajno (HR 0,56 in 0,59 za 3 in 3,5 leta, ) z značilnim izboljšanjem v vseh podskupinah, zlasti glede na izraženost PD-L1, TNM klasifikacijo AJCC v7 in AJCC v8 ter status mutacij v BRAF genu. Prav tako je bilo tudi preživetje brez oddaljenih metastaz značilno daljše v korist pembrolizumaba (HR 0.55 in 0.60 za 3- in 3.5 letno sledenje). Podatki o celokupnem preživetju v tem času še niso bili objavljeni.

Na ESMO kongresu leta 2022 so bili predstavljeni rezultati 5- letnega sledenja klinične raziskave EORTC 1325/KEYNOTE-054.

Adjuvantni pembrolizumab je po skoraj 5-letnem srednjem obdobju sledenja pomembno izboljšal preživetje brez progressa bolezni in preživetje brez oddaljenih metastaz pri bolnikih z operiranim melanomom stadija III z visokim tveganjem.



### 3.2.3. Kombinacija anti-CTLA-4 in anti-PD-1 imunoterapije

V randomizirani klinični raziskavi kombinirane imunoterapije faze II (IMMUNED) se je ocenjevalo varnost in učinkovitost standardnega odmerka adjuvantnega nivolumaba 1 mg/kg in ipilimumaba 3 mg/kg ali samo nivolumaba v primerjavi s placebom pri bolnikih z operiranim stadijem IV brez ostanka bolezni. V populaciji z namenom zdravljenja je bilo 2-letno preživetje brez ponovitve bolezni 70 % (95 % CI 55.1-81.0) za nivolumab+ ipilimumab, 42 % (28.6-54.5) za nivolumab in 14 % (5.9- 25.7) za placebo, čeprav je bil v skupini s kombinirano imunoterapijo večji delež bolnikov z dobrim ECOG splošnim stanjem. Kot je bilo pričakovano, se je povečalo število z zdravljenjem povezanih toksičnosti stopnje 3-4 v skupini s kombinirano imunoterapijo v primerjavi z nivolumabom v monoterapiji (71 % v primerjavi s 27 %), s prekinitvijo zdravljenja pri 62 % bolnikov in srednjim časom zdravljenja le 6,5 tedna s kombiniranim zdravljenjem (tj. dva cikla). Bolniki z BRAF mutacijo so imeli večjo korist od zdravljenja z ipilimumabom in nivolumabom, kar je v skladu s podatki pri zdravljenju metastatske bolezni, ki kažejo na daljše celokupno preživetje pri kombinirani imunoterapiji. v tej podskupini 60 % v primerjavi z 48 % pri nivolumabu.

V letu 2022 so bili objavljeni rezultati randomizirane klinične raziskave faze III, v kateri so preučevali, ali adjuvantni pembrolizumab za eno leto (vključenih 648 bolnikov) izboljša preživetje brez ponovitve bolezni (RFS) ali celokupno preživetje (OS) v primerjavi z visokim odmerkom interferona alfa-2b za eno leto ali ipilimumabom za do tri leta (vključenih 655 bolnikov), ki sta bila v času vključitve v klinično raziskavo odobrena standardna adjuvantna imunoterapevtika za bolnike z operiranim kožnim melanomom stadija III. Primarna cilja sta bila RFS in OS. Pri srednjem času spremljanja 47.5 meseca je pembrolizumab pomembno podaljšal RFS v primerjavi s predhodnima standardnima adjuvantnima imunoterapijama ([HR] 0.77; 99.62 % interval zaupanja [CI] 0.59-0.99; P=0.002). Med bolniki glede na vrsto adjuvantne terapije ni bilo statistično pomembne povezave z OS (HR, 0.82; 96.3 % CI 0.61-1.09; P=0.15). Delež z zdravljenjem povezanih neželenih dogodkov stopnje 3 do 5 je bil 19.5 % pri pembrolizumabu, 71.2 % pri interferonu alfa-2b in 49.2 % pri ipilimumabu. Adjuvantni pembrolizumab je tako pri bolnikih z operiranim melanomom z visokim tveganjem pomembno izboljšal RFS, ne pa tudi OS v primerjavi s predhodnimi standardnimi imunoterapijami.

V Journal Clinical Oncology so bili v januarju 2023 objavljeni rezultati randomizirane dvojno slepe klinične raziskave III CheckMate 915 zdravljenja bolnikov z operiranim melanomom stadija IIIB-D in operiranim stadijem IV brez ostanka bolezni. z adjuvantnim nivolumabom in ipilimumabom v primerjavi z nivolumabom v monoterapiji. Vključenih je bilo 1.833 bolnikov, ki so prejeli ali nivolumab 240 mg enkrat na dva tedna in ipilimumab 1 mg/kg enkrat na 6 tednov (916 bolnikov) ali nivolumab 480 mg enkrat na 4 tedne (917 bolnikov) 1 leto. Po naključni razporeditvi so bili bolniki stratificirani glede na tumor programirane smrti 1 (PD-L1) in stadija bolezni. Primarna cilja raziskave sta bila RFS v obeh skupinah in pri naključno dodeljenih bolnikih in v podskupini s stopnjo izražanja PD-L1 v tumorju <1 %. Po sledenju najmanj 23.7 mesecih spremljanja ni bilo bistvenih razlik med skupinami glede RFS v celotni populaciji bolnikov (HR:0.92; 95 % CI 0.77- 1,09; P=0.269) ali pri bolnikih z izražanjem PD-L1 ,< 1 % (HR: 0.91; 95 %CI, 0.73- 1.14). Pri vseh bolnikih je bil 24- mesečni RFS 64.6 % (kombinacija) in 63.2 % (nivolumab). O z zdravljenjem povezani neželeni učinki stopnje 3 ali 4 so poročali pri 32.6 % bolnikov v skupini s kombinacijo in 12.8 % v skupini z nivolumabom. Z zdravljenjem povezani smrti so poročali za 0.4 % bolnikov v skupini s kombinacijo, noben bolnik,, ki je bil zdravljen z nivolumabom, ni umrl zaradi neželenih učinkov. Kombinacija nivolumaba 240 mg enkrat na dva tedna in ipilimumaba 1 mg/kg enkrat na 6 tednov ni izboljšala RFS v primerjavi z nivolumabom 480 mg enkrat na 4 tedne pri bolnikih z operiranim melanomom stadija IIIB-D ali stadija IV. Nivolumab je pokazal primerljivo učinkovitost, ki je bila skladna s prejšnjimi adjuvantnimi kliničnimi raziskavami v populaciji, ki je podobna sedanji glede na osmo izdajo TNM klasifikacije American Joint Committee on Cancer, kar ponovno potrjuje, da je nivolumab v monoterapiji standardno dopolnilno zdravljenje melanoma.

## 4. Zaključek

Bolniki z visoko rizičnim stadijem IIB in IIC ter operiranim stadijem III in IV brez ostanka bolezni imajo sedaj na voljo učinkovito dopolnilno sistemsko zdravljenje za zmanjšanje verjetnosti ponovitve

bolezni in s tem daljšega preživetja. Pomembna je multidisciplinarna obravnava teh bolnikov in translacijo rezultatov kliničnih raziskav v vsakodnevno klinično prakso pri teh bolnikih. Poleg splošnega stanja bolnika in sočasnih bolezni je potrebno tudi opredeliti absolutno tveganje za ponovitev bolezni pri vsakem bolniku in pretehtati dobrobiti zdravljenja napram zapletom in neželenim učinkom sistemskega zdravljenja. V prihodnosti si obetamo več od poznavanja prognostičnih in prediktivnih biomarkerjev za sistemsko zdravljenje in vzrokov za rezistenco na zdravila ter tudi uspešnejšega obvladovanje neželenih učinkov sistemskega zdravljenja.

## Viri

- Rak v Sloveniji 2019. Ljubljana: Onkološki inštitut Ljubljana, Epidemiologija in register raka, Register raka Republike Slovenije, 2022.
- Dimitriou F, Long GV, Menzies AM. Novel adjuvant options for cutaneous melanoma. *Ann Oncol.* 2021 Jul; 32(7):854-865.
- Long GV, Luke JJ, Khattak MA, de la Cruz Merino L, Del Vecchio M, Rutkowski P, et al; KEYNOTE-716 Investigators. Pembrolizumab versus placebo as adjuvant therapy in resected stage IIB or IIC melanoma (KEYNOTE-716): distant metastasis-free survival results of a multicentre, double-blind, randomised, phase 3 trial. *Lancet Oncol.* 2022 Nov;23(11):1378-1388.
- Long et al. Adjuvant therapy with nivolumab versus placebo in patients with Stage IIB/C melanoma (CheckMate-76K). Society of Melanoma Research. Presented as a late-breaking plenary abstract on October 19, 2022. <https://clin.larvol.com/abstract-detail/SMR%202022/60490438> (Accessed on December 06, 2022).
- Dummer R, Hauschild A, Santinami M, et al. Five-Year Analysis of Adjuvant Dabrafenib plus Trametinib in Stage III Melanoma. *N Engl J Med.* 2020 Sep 17; 383(12):1139-1148.
- Ascierto PA, Del Vecchio M, Mandalá M, et al. Adjuvant nivolumab versus ipilimumab in resected stage IIIB-C and stage IV melanoma (CheckMate 238): 4-year results from a multicentre, double-blind, randomised, controlled, phase 3 trial. *Lancet Oncol.* 2020 Nov; 21(11):1465-1477.
- Eggermont AMM, Blank CU, Mandala M, and et al. Longer Follow-Up Confirms Recurrence-Free Survival Benefit of Adjuvant Pembrolizumab in High-Risk Stage III Melanoma: Updated Results From the EORTC 1325-MG/KEYNOTE-054 Trial. *J Clin Oncol.* 2020 Nov 20; 38(33):3925-3936.
- Eggermont AMM, M. Kicinski M, Blank CU, M. Mandala M, G.V. Long GV, V.G. Atkinson VG, et al., 804P - Pembrolizumab versus placebo after complete resection of high-risk stage III melanoma: 5-year results of the EORTC 1325-MG/Keynote-054 double-blinded phase III trial. *Annals of Oncology* (2022) 33 (suppl\_7): S356-S409.
- Zimmer L, Livingstone E, Hassel JC, et al. Adjuvant nivolumab plus ipilimumab or nivolumab monotherapy versus placebo in patients with resected stage IV melanoma with no evidence of disease (IMMUNED): a randomised, double-blind, placebo-controlled, phase 2 trial. *Lancet.* 2020 May 16;395(10236):1558-1568.
- Grossmann KF, Othus M, Patel SP, Tarhini AA, Sondak VK, Knopp MV, et al. Adjuvant Pembrolizumab versus IFN $\alpha$ 2b or Ipilimumab in Resected High-Risk Melanoma. *Cancer Discov.* 2022 Mar 1;12(3):644-653.
- Weber JS, Schadendorf D, Del Vecchio M, Larkin J, Atkinson V, Schenker M, et al. Adjuvant Therapy of Nivolumab Combined With Ipilimumab Versus Nivolumab Alone in Patients With Resected Stage IIIB-D or Stage IV Melanoma (CheckMate 915). *J Clin Oncol.* 2023 Jan 20;41(3):517-527.

---

# Sistemsko dopolnilno zdravljenje kožnega melanoma-immunoterapija in tarčna terapija

## Systemic adjuvant therapy for cutaneous melanoma-immunotherapy and targeted therapy

---

Mirjana Amon<sup>1,2</sup>, Martina Reberšek<sup>1,2</sup>

<sup>1</sup>Sektor internistične onkologije, Onkološki inštitut Ljubljana, Zaloška cesta 2, Ljubljana

<sup>2</sup>Medicinska fakulteta, Univerza v Ljubljani, Vrazov trg 2, Ljubljana

---

### Povzetek

Melanom je maligni tumor melanocitov. Melanociti so celice, ki proizvajajo pigment melanin in izhajajo iz celic nevralnega grebena. Večina melanomov nastane v koži, sicer lahko nastanejo na vseh lokalizacijah, kjer migrirajo celice nevralnega grebena, kot so na primer sluznice, okularni uvealni trakt ali CŽS.

Manj kot 5% kožnih rakov so maligni melanomi, ki sodijo v skupino kožnih rakov z najslabšo prognozo. Zaradi svoje agresivne narave ima najvišjo stopnjo smrtnosti med vsemi kožnimi raki (80%). Zgodnje odkritje melanoma in njegovo pravočasno zdravljenje pomembno vplivata na prognozo same bolezni.

**Ključne besede:** maligni melanom, adjuvantno sistemsko zdravljenje, imunoterapija, tarčna terapija

### Abstract

Melanoma is a malignant tumour of melanocytes, which are the cells that make the pigment melanin. These cells are derived from the neural crest. Although most melanomas arise in the skin, but they may also arise at other sites to which neural crest cells migrate, including the uveal tract, mucosal surfaces or CNS. Although melanoma account for less than 5% skin cancer cases, it is deadliest form of skin cancer due to its aggressive nature and high mortality rate. It is responsible for 80% of all skin cancer deaths. Early diagnosis and effective treatment are the most important success factors.

**Keywords:** malignant melanoma, adjuvant systemic treatment, immunotherapy, targeted therapy

---

## 1. Uvod

Incidenca kožnega malignega melanoma še naprej dramatično narašča, pri moških se povečuje hitreje kot pri kateri koli drugi malignosti, prav tako pri ženskah, kjer razen porasta incidence melanoma, beležimo tudi večjo pojavnost raka pljuč.

V svetu je največja incidenca v Avstraliji, najnižja v Aziji. V Evropi največjo incidenco beležimo v severno-zahodnih državah kot so: Anglija, Irska in Nizozemska.

Kožni melanom pri ženskah je pogosteje lokaliziran na okončinah, pri moških na prsnem košu, glavi in vratu.

Povprečna starost ob diagnozi je 59 let. V povprečju posameznik, ki zboli z malignim melanomom izgubi 20,4 let potencialnega življenja zaradi umrljivosti ob tovrstni maligni bolezni v primerjavi s 16,6 leta življenja za vse druge maligne bolezni. Petletno preživetje pri stadiju I. in II. je 65-100%, pri stadiju III. 41-71% in pri bolnikih s stadijem IV. 9-28%.

Dejavniki tveganja za razvoj kožnega melanoma so: tip kože (predvsem svetli tip kože, ki ga zlahka opeče sonce – Fitzpatrick tip I), prekomerno izpostavljanje UV - žarkom (izpostavljanje soncu ali v solarijih), osebna anamneza predhodne kirurške odstranitve kožnega melanoma, več atipičnih madežev ali displastičnih nevusov na koži, pozitivna družinska anamneza melanoma, in redko podedovane genetske mutacije. Genetsko svetovanje bi lahko prišlo v poštev za posameznike z družinsko anamnezo invazivnega melanoma z ali brez raka trebušne slinavke.

Obstajajo različni tipi kožnega melanoma, najpogostejša sta površinsko rastoči in nodularni tip.

Maligni melanom ima štiri klinična stadija, ki so določeni glede na velikost primarnega tumorja (T), prizadetost bezgavk (N) ter pojav oddaljenih zasevkov (M). Prognostični faktorji so: debelina primarnega tumorja, mitotski indeks in prisotnost ulceracije. Večja debelina tumorja poveča tveganje za razvoj metastatske bolezni. V primeru pozitivne varovalne bezgavke se pomembno zmanjša 5-letno preživetje iz 80-95% na 35-75%. Bolniki v IV. stadiju bolezni z metastazami v mehkih tkivih imajo boljše preživetje v primerjavi z bolniki, ki imajo metastaze v pljučih ali v visceralnih organih.

Zdravljenje kožnega malignega melanoma je multidisciplinarno. Potek samega zdravljenja je odvisen od stadija bolezni. Lokalizirana ali lokalno napredovala bolezen s prizadetostjo področnih bezgavk se zdravi kirurško s široko ekscizijo primarnega tumorja ter disekcijo področnih bezgavk.

Bolniki z nizko rizičnim melanomom (pT1a), po široki eksciziji ne potrebujejo dodatne diagnostike, priporočajo se redne kontrole pri kirurgu operaterju in dermatologu. Večji stadiji kožnega melanoma pT1b-pT4b zahtevajo dodatno diagnostiko (UZ, CT, MRI ali PET-CT) pred biopsijo varovalne bezgavke.

Po zaključenem kirurškem zdravljenju ter odvisno od stadija bolezni se priporoča dopolnilno zdravljenje z obsevanjem ter sistemsko terapijo. Številne študije so pokazale dobro učinkovitost adjuvantne sistemske terapije s tarčnimi zdravili ali z imunoterapijo, ki podaljšajo preživetje bolnikov s kožnim malignim melanomom, oz. zmanjšajo možnost ponovitve bolezni po zaključenem lokalnem zdravljenju.

STADIJ BOLEZNI	ADJUVANTNA SISTEMSKA TERAPIJA
Stadij 0 in situ	/
Stadij I. A in I. B	/
Stadij II	- PEMBROLIZUMAB za patološki stadij IIB in IIC
Stadij III	- NIVOLUMAB / PEMBROLIZUMAB pri bolnikih z BRAF WT ali z BRAF V600 mutacijo  - DABRAFENIB/TRAMETINIB pri bolnikih z BRAF V600 mutacijo
Stadij IV	- NIVOLUMAB pri operiranem stadiju IV brez ostanka bolezni (»NED«)

Tabela 1: Adjuvantno sistemsko zdravljenje kožnega melanoma glede na stadij bolezni, povzeto po NCCN smernic za kožni melanom (National Comprehensive Cancer Network), leto 2023

V preteklosti smo imeli na voljo sistemsko terapijo z interferonom (IFN), ki ni v uporabi že vrsto let. Zmanjšala je možnost relapsa bolezni, vendar ni pomembno vplivala na preživetje bolnikov z malignim melanomom.

Glede na NCCN (National Comprehensive Cancer Network) smernice iz leta 2023, pri stadiju II (T2b), po zaključenem kirurškem zdravljenju se priporoča uvedba dopolnilne sistemske terapije s pembrolizumabom ali dopolnilno zdravljenje z obsevanjem. V primeru patološkega stadija III., pri bolnikih z nemutiranim BRAF genom je indicirana uvedba dopolnilnega sistemskega zdravljenja z imunoterapijo (anti-PD-1) z nivolumabom ali pembrolizumabom, oz. v primeru potrjene BRAF V600-mutacije pa uvedba imunoterapije ali tarčne terapije z B-RAF in MEK inhibitorjem, dabrafenibom in trametinibom.

Nivolumab v monoterapiji kot dopolnilno sistemsko zdravljenje se je izkazal za boljšega v primerjanju z ipilimumabom zaradi manj stranskih učinkov, vendar oba imata enako učinkovitost v smislu podaljšanja časa brez ponovitve bolezni.

Adjuvantna terapija s pembrolizumabom v fiksnih dozah 200mg/ 3 tedne je podaljšala čas do relapsa bolezni v primerjanju s placebom (HR 0,57).

Prav tako, pri bolnikih z BRAF V600 mutacijo, adjuvantna tarčna terapija z BRAF inhibitorjem dabrafenibom (150 mg dvakrat na dan) v kombinaciji z MEK inhibitorjem trametinibom (2 mg enkrat na dan) podaljša čas do ponovitve bolezni v primerjanju s placebom. Kot je razvidno iz tabele, dopolnilno zdravljenje z dabrafenibom in trametinibom je opcija samo v primeru malignega melanoma s potrjeno BRAF mutacijo, stadija III.

Pred uvedbo dopolnilnega zdravljenja je treba pretehtati absolutno in relativno korist za bolnika ter možne potencialne toksičnosti sistemske terapije.

Huda toksičnost sistemskega zdravljenja (gradus 3 In 4) je višja pri zdravljenju s tarčno terapijo z BRAF in MEK inhibitorjem (31%) v primerjanju sistemske terapijo z anti-PD-1 (15%).

V nadaljevanju je prikazan primer 35-letnega bolnika z malignim melanomom kože na nosu, pri katerem je po kirurškem zdravljenju sledilo dopolnilno zdravljenje s tarčnimi zdravili, oz. ob lokalni ponovitvi bolezni ponovna ekscizija ter dopolnilno zdravljenje z obsevanjem in imunoterapijo.

## 2. Prikaz primera

35-letni bolnik, z znano arterijsko hipertenzijo v odličnem splošnem stanju (PS po WHO 0) je bil obravnavan v kirurški ambulanti na Onkološkem inštitutu Ljubljana avgusta 2019 zaradi malignega melanoma kože na nosu (desnega nosnega krila), Breslow 1,6 mm. Pred obravnavo je opravil limfoscintigrafijo, ki je pokazala dve suspektni bezgavki submandibularno levo in tri bezgavke submandibularno desno. Druge slikovne preiskave niso pokazale razsoja bolezni.

Avgusta 2019 je sledila ekscizija ter na podlagi patohistološkega izvida tudi re- ekscizija malignega melanoma na nosu, z varnostnim robom 1cm, s kritjem kožnega defekta z Wolfvim presadkom. Sočasno je bila opravljena ekscizija radioaktivnih bezgavk levo in desno submandibularno. Patohistološki izvid je pokazal, da pri bolniku gre za maligni melanom -T2a, brez ulceracije, z dve pozitivni varovalni bezgavki desno submandibularno, brez zasevkov v bezgavkah levo submandibularno. V bezgavkah submandibularno desno sta bila dva zasevka, v eni bezgavki velikosti 2 x 1,5mm, v drugi 1,8 x 0,7 mm, ki ne preraščata kapsule bezgavke. Septembra 2019 je bila narejena vratna disekcija desno, od I. do V. vratnega nivoja. Odstranjeno je bilo 57 bezgavk, ki so bile patohistološko negativne. Patohistološki preparati so bili pregledani tudi s strani patologa v tujini, ocenjen je bil stadij bolezni: pT2aN1aM0, oz. stadij III. A.

Oktobra 2019 je bila bolnikova dokumentacija predstavljena konziliju za maligne melanome, ki je predlagal dopolnilno sistemske zdravljenje z imunoterapijo, oz. v primeru BRAF mutacije pa tarčno zdravljenje z BRAF inhibitorjem dabrafenibom v kombinaciji z MEK inhibitorjem trametinibom.

Novembra 2019 je bil bolnik obravnavan v ambulanti za internistično onkologijo. Ob prvem pregledu smo v laboratorijskih izvidih beležili normalne vrednosti LDH in tumorskega markerja S-100. Zaradi potrjene BRAF mutacije je bila uvedena tarčna terapija z BRAF inhibitorjem dabrafenibom v kombinaciji z MEK inhibitorjem trametinibom. Januarja 2020, po dveh ciklikih tovrstne terapije, smo beležili patološki hepatogram, predvsem porast vrednosti aminotransferaz (AST 4 x povišan, ALT pa 10 x). Zaradi stranskih učinkov gradusa 3., smo začasno prekinili zdravljenje z dabrafenibom in trametinibom. Kljub temu, da je bilo prekinjeno sistemske zdravljenje, smo beležili nadaljnji porast aminotransferaz ob kontrolnih pregledih. UZ trebuha ni pokazal posebnosti, prav tako ni bilo videti progressa bolezni v jetra. Februarja 2020, ob nadaljnjem slabšanju hepatograma je bil bolnik obravnavan pri gastroenterologu. Izključena je bila hemokromatoza tip I (analize treh mutacij v genu HFE so bile negativne), vsa odvzeta virusna serologija je bila negativna. S strani gastroenterologa je bilo podano mnenje, da gre pri bolniku za hepatotoksičnost ob tarčni terapiji, zaradi česar smo zaključili tovrstno zdravljenje. Takrat se nismo odločili za nadaljevanje zdravljenja z imunoterapijo. Sledile so redne kontrole pri kirurgu operaterju in dermatologu.

Januarja 2021 je prišlo do ponovitve bolezni in sicer lokalno, na nosu, tik ob kožnem transplantatu. Opravljena je bila ekscizija tumorske spremembe velikosti 1-2mm. Patohistološki izvid je pokazal zasevek melanoma v povrhnjem dermisu z ekscizijo v zdravo, stranski in globoki rob sta bila oddaljena 1 mm.

Marca 2021 je bila bolnikova dokumentacija predstavljena melanomskem konziliju, ki je glede na R1 operirane »in tranzit« metastaz svetoval dopolnilno zdravljenje z obsevanjem ter sistemsko terapijo z imunoterapijo s pembrolizumabom.

Bolnik je bil lokalno obsevan, s TD 40 Gy v desetih frakcijah na ortovoltne aparat. Takoj po zaključenem obsevanju je bil obravnavan v ambulanti za internistično onkologijo za uvedbo dopolnilnega sistema zdravljenja z imunoterapijo. Vrednosti LDH in tumorskega markerja S-100 sta bila v mejah normale. Po aplikaciji 1. ciklusa pembrolizumaba je bil obravnavan pri dermatologu, ki je opravil ekscizijo melanoma in situ na koži hrbta.

V času od marca 2021 do januarja 2022 je prejel celokupno 15 aplikacij pembrolizumaba, stranskih učinkov nismo beležili. Po zaključenem dopolnilnem sistemskem zdravljenju je bolnik na rednih kontrolah pri kirurgu operaterju, je brez ponovitve bolezni.

### 3. Zaključek

Incidenca malignega melanoma narašča. Zgodnje odkritje melanoma in njegovo pravočasno zdravljenje pomembno vplivata na prognozo bolezni.

Temelj zdravljenja lokalizirane ali lokalno napredovale bolezni je kirurško zdravljenje. Priporoča se kirurška ekscizija primarnega tumorja, in biopsija varovalnih bezgavk oziroma z disekcijo področnih bezgavk, nato pa odvisno od stadija bolezni dopolnilno zdravljenje z obsevanjem in sistemsko terapijo.

Po novih smernicah se priporoča uvedba dopolnilne sistema terapije z imunoterapijo pri bolnikih s patološkim stadijem bolezni II. B in II. C.. V primeru patološkega stadija III., pri bolnikih z nemutiranim BRAF genom je indicirana uvedba dopolnilnega sistema zdravljenja z imunoterapijo, oz. v primeru potrjene BRAF V600- mutacije pa uvedba imunoterapije ali tarčne terapije z B-RAF in MEK inhibitorjem dabrafenibom in trametinibom.

Neželeni učinki višjega gradusa sistema zdravljenja (gradus 3 in 4) je višja pri zdravljenju s tarčno terapijo z BRAF in MEK inhibitorjem v primerjanju z imunoterapijo. Mehanizem nastanka neželenih učinkov je drugačen pri tarčni terapiji v primerjavi z imunoterapijo, tako da v primeru neželenih učinkov lahko varno zamenjamo vrsto sistema zdravljenja, kar je tudi pokazal naš primer bolnika na adjuvantnem zdravljenju.

### Viri

- Gerami P, Cook RW, Wilkinson J, et al. Development of a prognostic genetic signature to predict the metastatic risk associated with cutaneous melanoma. *Clin Cancer Res* 2015; 21:175-183.
- Cirenajwis H, Ekedahl H, Lauss M, et al. Molecular stratification of metastatic melanoma using gene expression profiling: Prediction of survival outcome and benefit from molecular targeted therapy. *Oncotarget* 2015; 6:12297-12309.
- Gimotty PA, Elder DE, Fraker DL, et al. Identification of high-risk patients among those diagnosed with thin cutaneous melanomas. *J Clin Oncol* 2007; 25:1129-1134.
- Gordon D, Gillgren P, Eloranta S, et al. Time trends in incidence of cutaneous melanoma by detailed anatomical location and patterns of ultraviolet radiation exposure: a retrospective population-based study. *Melanoma Res* 2015; 25:348-356
- Ji AL, Bichakjian CK, Swetter SM. Molecular Profiling in Cutaneous Melanoma. *J Natl Compr Canc Netw* 2016; 14:475-480.
- REFERENCES 1. Michielin O, van Akkooi ACJ, Ascierto PA, et al. Cutaneous melanoma: ESMO Clinical Practice Guidelines for diagnosis, treatment and follow up. *Ann Oncol*. 2019;30(12):1884-1901.
- Larkin J, Ascierto PA, Dréno B, et al. Combined dabrafenib and trametinib in BRAF-mutated melanoma. *N Engl J Med*. 2017;371(20): 1867-1876. 5. Long GV, Stroyakovskiy D, Gogas H, et al. Combined BRAF and MEK
- Ribas A, Lawrence D, Atkinson V, et al. Combined BRAF and MEK inhibition with PD-1 blockade immunotherapy in BRAF-mutant melanoma. *Nat Med*. 2019;25(6):936-940.

- Ascierto PA, Ferrucci PF, Fisher R, et al. Dabrafenib, trametinib and pembrolizumab or placebo in BRAF-mutant melanoma. *Nat Med.* 2019;25(6):941-946.

---

# Sistemsko zdravljenje napredovalega in metastatskega malignega melanoma – tarčno zdravljenje

## Systemic treatment of advanced and metastatic malignant melanoma - targeted therapy

Marko Boc<sup>1,2</sup>

<sup>1</sup>Sektor internistične onkologije, Onkološki inštitut Ljubljana, Zaloška 2, Ljubljana

<sup>2</sup>Medicinska fakulteta, Univerza v Ljubljani, Vrazov trg 2, Ljubljana

---

### Povzetek

Dabrafenib, vemurafenib in encorafenib spadajo med močno potentne in učinkovite tirozin kinazne (TKI) zaviralce pri malignem melanomu z prisotno BRAFV600E mutacijo. So selektivni inhibitorji RAF kinaze tipa 1, ki predstavlja ključni del mitogen aktivirajoče protein.kinazne poti (MAPK). BRAFV600E mutacija je prisotna pri cca. 7% vseh rakov, pri malignem melanomu je prisotna v cca. 50% bolnikov. Kot smo navajeni tudi pri drugih tarčnih zdravilih je tudi pri BRAF zaviralcih velika težava pridobljena rezistenca na zdravljenje. Z kombiniranjem BRAF in MEK zaviralcev (trametinib, cobimetinib in binimetinib) lahko to rezistenco do določene mere presežemo in s tem bolnikom z metastatskim malignim melanomom omogočamo še daljša celokupna preživetja (OS) in preživetja brez napredovanja bolezni (PFS).

**Ključne besede:** BRAF inhibitorji, MEK inhibitorji, BRAF mutacija, MAPK celična pot, sistemsko zdravljenje

### Abstract

Dabrafenib, vemurafenib and encorafenib are highly potent and effective tyrosine kinase inhibitors (TKIs) in malignant melanoma with BRAFV600E mutation. They are selective inhibitors of RAF kinase type 1, which is a key part of the mitogen-activated protein kinase (MAPK) pathway. The BRAFV600E mutation is present in approx. 7% of all cancers, in malignant melanoma it is present in approx. 50% of patients. As we are used to with other targeted drugs, acquired resistance to treatment is also a big problem with BRAF inhibitors. By combining BRAF and MEK inhibitors (trametinib, cobimetinib, and binimetinib), we can overcome this resistance to a certain extent, thereby enabling even better objective response rate (ORR), better disease control (DCR) resulting in longer overall survival (OS) and progression-free survival (PFS) for patients with metastatic malignant melanoma.

**Key words:** BRAF inhibitors, MEK inhibitors, BRAF mutation, MAPK cell pathway, systemic treatment

---

## 1. Uvod

V zadnjih desetih letih je zdravljenje bolnikov z metastatskim malignim melanomom močno napredovalo. Srednja preživetja bolnikov pred dobo tarčnih zdravil in imunoterapije so bila kratka, odvisno od metastatskih lokalizacij in njihovega števila so dosegala manj kot 1 leto. Z pojavom tarčnih zdravil se je prognoza bolnikov z metastatskim malignim melanomom močno izboljšala.

BRAF je serin-treonin specifična proteinska kinaza, ki spada v družino RAF kinaz, ki so del signalne poti MAPK (mitogen-aktivirana proteinska kinaza).

V normalni celici je RTK (receptor tirozin kinase) aktiviran preko zunajceličnih rastnih dejavnikov, aktivacija MAPK celične poti pa v normalnih pogojih skrbi za normalno celično proliferacijo in preživetje celic. Pri celici, ki nosi v sebi BRAF mutacijo, pa pride do neodzivnosti maligne celice na normalne regulatorne signale, kar nato vodi v kontinuirano aktivacijo MAPK celične poti, ki je neodvisna od zunajceličnih dejavnikov. V takih pogojih pride do prekomerne celične proliferacije in podaljšanja celičnega preživetja. Z BRAF inhibitorji prekinemo kontinuirano aktivacijo, kar vodi v prekinitve celične proliferacije in v celično smrt.



BRAF mutacija je prisotna pri cca. 50% bolnikov z malignim melanomom. Najpogostejša BRAF mutacija je BRAFV600E mutacija, predstavlja več kot 90% BRAF mutacij pri bolnikih z BRAF mutiranim malignim melanomom. Poznamo še druge vrste BRAF mutacij (V600K, V600D, V600R), ki so manj pogoste a je pri njih zdravljenje z BRAF in MEK inhibitorji ravno tako učinkovito.

## **2. Monoterapija z BRAF zaviralci**

Standardno zdravljenje danes predstavlja kombinacija BRAF in MEK zaviralca. BRAF zaviralci so učinkoviti tudi v monoterapiji, njihova značilnost je hiter odgovor z hitrim zmanjšanjem tumorskega bremena (objektivni odgovor na zdravljenje (ORR) dosežemo v 50-60%), vendar pa je ta učinek večinoma kratkotrajen z srednjim trajanjem odgovora (mDoR) 5-10 mesecev. Pri monoterapiji je srednji čas do napredovanja bolezni (mPFS) je cca. 9 mesecev, srednje celokupno preživetje (mOS) pa cca. 13 mesecev. Zaradi svojega načina delovanja so pri bolnikih z velikim bremenom bolezni z prisotnimi simptomi bolezni bolj primerna izbira zdravljenja kot imunoterapija, kjer je praviloma potreben daljši čas do nastanka učinka zdravljenja (povprečno 2 meseca).

## **3. Kombinirana terapija z BRAF in MEK zaviralci**

Z dvojnimi BRAF in MEK zaviralnim učinkom lahko do neke mere zaobidemo pridobljeno rezistenco na BRAF zaviralce. Na voljo so naslednje kombinacije: dabrafenib/trametinib, vemurafenib/cobimetinib, encorafenib/binimetinib. Z kombiniranim zdravljenjem še dodatno izboljšamo objektivne odgovore na zdravljenje (ORR), celokupno preživetje (OS) in preživetje brez napredovanja bolezni (PFS). Poleg tega pa lahko s tem zmanjšamo pojavnost nekaterih neželenih učinkov, ki so značilni za zdravljenje z BRAF zaviralci in so posledica paradoksalne aktivacije MAPK celične poti (nastanek SCC, keratoakantomov).

### 3.1. Učinkovitost kombinirane terapije z BRAF in MEK zaviralci

Vse kombinacije BRAF in MEK zaviralcev so potentne in učinkovite. Večjih razlik med njimi ni. Raziskav, ki bi direktno primerjale različne kombinacije med sabo žal nimamo. Lahko sicer med sabo primerjamo podatke ključnih kliničnih raziskav, katerih omejitve pa so razlike v vključeni populaciji bolnikov. Objektivni odgovor na zdravljenje (ORR) pri kombinaciji dabrafeniba in trametiniba znaša 68%, pri kombinaciji vemurafeniba in cobimetiniba 70%, medtem ko pri kombinaciji encorafeniba in binimetiniba ORR znaša 76%. Pri vseh treh kombinacijah je kontrola bolezni visoka (DCR) in znaša preko 91%.

### 3.2. Neželjeni učinki BRAF in MEK zaviralcev

Večina neželenih učinkov (NU) zdravljenja je skupna vsem kombinacijam BRAF in MEK zaviralcev. So pa določeni NU, ki se bogosteje pojavljajo pri določeni kombinaciji, kot na primer povišana telesna temperatura, ki je značilna za kombinacijo dabrafeniba in trametiniba ali pa fotosenzitivnost in kožni izpuščaj, ki je bolj značilen za kombinacijo vemurafeniba in cobimetiniba. NU, ki so značilni za MEK zaviralce so vpliv na srčno funkcijo (iztisni delež srca) in odstop očesne mrežnice.

### 3.3. Podatki o 5-letnem preživetju kombiniranega zdravljenja

Po petih letih spremljanja bolnikov, zdravljenih z dabrafenibom in trametinibom, ki so bili vključeni v raziskavi COMBI-d in COMBI-v se še vedno vidi učinek zdravljenja. Bolnikov ki so še vedno živi po 5 letih zdravljenja z omenjeno kombinacijo je 55%, 31% jih je brez dokazanega napredovanja bolezni. To velja za bolnike z boljšimi prognostičnimi kazalci (normalna vrednost laktatne dehidrogenaze (LDH) in <3 metastatske lokalizacije). Ob tem je 5-letno celokupno preživetje najboljše pri bolnikih z doseženim kompletnim odgovorom (CR) na zdravljenje, in sicer 71%, pri the bolnikih 5-letno preživetje brez dokazanega napredovanja bolezni znaša 49%. Pri bolnikih z manj ugodnimi prognostičnimi značilnostmi 5-letno celokupno preživetje znaša 34% in 5-letno preživetje brez napredovanja bolezni 19%.

Tudi pri kombinaciji vemurafeniba in cobimetiniba (raziskava coBRIM) imamo na voljo rezultate petletnega spremljanja. 5-letno celokupno preživetje vseh bolnikov ne glede na prognostične dejavnike pri tej

kombinaciji znaša 31%, 5-letno preživetje brez napredovanja bolezni pa 14%. V kolikor pogledamo bolnike z boljšimi prognostičnimi značilnostmi pa 5-letno celokupno preživetje znaša 43%, od tega pri bolnikih z doseženim popolnim odgovorom na zdravljenje 5-letno celokupno preživetje znaša 55%.

#### 4. Bolniki z zasevki v CŽS

Možganski zasevki so pri metastatskem malignem melanomu pogosti, historično, ugotovljeno z obdukcijo, naj bi bili prisotni pri 55-75% bolnikov z malignim melanomom. Zasevki v CŽS ne predstavljajo kontraindikacijo za zdravljenje z kombinacijo BRAF in MEK zaviralcev. Zdravila prehajajo preko možgansko-krvne bariere in delujejo tudi znotraj CŽS. Odgovor na zdravljenje znotraj CŽS ponavadi sledi odgovoru na zdravljenje v drugih organskih sistemih. Preživetja so daljša, v kolikor sistemsko zdravljenje kombiniramo z lokalnim zdravljenjem možganskih zasevkov. Z kombinacijo stereotaktične radiokirurgije in tarčnega zdravljenja z BRAF in MEK inhibitorji lahko dosežemo srednja celokupna preživetja cca. 18 mesecev, ob tem srednje trajanje controle bolezni znotraj CŽS znaša cca 13 mesecev. Negativni prognostični dejavniki v tem primeru predstavljajo starost, prisotnost bolezni izven CŽS, slabše splošno stanje, število in volumen zasevkov ter prisotnost simptomov možganskih zasevkov.

#### 5. Zaključek

Kombinirana terapija z BRAF in MEK inhibitorji predstavlja standardno zdravljenje za bolnike z BRAF mutiranim metastatskim malignim melanomom. Učinkovita je z vseh vidikov učinkovitosti, podaljšuje celokupno preživetje, preživetje brez napredovanja bolezni, z visokim odstotkom odgovora na zdravljenje (>70%) in kontrolo bolezni (>90%) pa omogoča bolnikom hitro zmanjšanje simptomov bolezni in dobro kvaliteto življenja. Neželjeni učinki zdravljenja včasih predstavljajo izziv, ampak so večinoma obvladljivi.

#### Viri

- Flaherty KT, et al. New Strategies in Metastatic Melanoma: Oncogene-Defined Taxonomy Leads to Therapeutic Advances. *Clin Cancer Res* 2011;17:4922–4928.
- Lovly et al. Routine Multiplex Mutational Profiling of Melanomas Enables Enrollment in Genotype-Driven Therapeutic Trials. *PLoS One*. 2012; 7(4): e35309.
- McArthur GA, et al. Safety and efficacy of vemurafenib in BRAFV600E and BRAFV600K mutation-positive melanoma (BRIM-3): extended follow-up of a phase 3, randomised, open-label study. *Lancet Oncol* 2014; 15: 323-32.
- Robert C, et al. Five-Year Outcomes with Dabrafenib plus Trametinib in Metastatic Melanoma. *N Engl J Med*. 2019;381(7):626-636.
- Ascierto PA, et al. 5-Year Outcomes with Cobimetinib plus Vemurafenib in BRAFV600 Mutation-Positive Advanced Melanoma: Extended Follow-up of the coBRIM Study. *Clin Cancer Res* 2021;27:5225–35
- Choong ES, et al. Survival of patients with melanoma brain metastasis treated with stereotactic radiosurgery and active systemic drug therapies. *EJC* 75 (2017): 169-178.
- Larkin J, et al. Combined vemurafenib and cobimetinib in BRAF-mutated melanoma. *N Engl J Med*. 2014;371(20):1867-1876.
- Ascierto PA, et al. Update on tolerability and overall survival in COLUMBUS: landmark analysis of a randomised phase 3 trial of encorafenib plus binimetinib vs vemurafenib or encorafenib in patients with BRAF V600-mutant melanoma. *EJC*. 2020;126:33

---

# Napredovali maligni melanom s prisotno BRAF mutacijo: Klinični primer zdravljenja z BRAF in MEK zaviralci

## Treatment of metastatic malignant melanoma with BRAF and MEK inhibitors: Case report

Rozala Arko<sup>1,2</sup>, Marko Boc<sup>1,2</sup>

<sup>1</sup>Sektor internistične onkologije, Onkološki inštitut Ljubljana, Zaloška cesta 2, Ljubljana

<sup>2</sup>Medicinska fakulteta, Univerza v Ljubljani, Vrazov trg 2, Ljubljana

---

### Povzetek

Bolniki z napredovalim malignim melanomom s prisotno BRAF mutacijo tumorskih celic so kandidati za tarčno zdravljenje z BRAF in MEK zaviralci. Pričujoči klinični primer nam predstavi bolnico z napredovalim malignim melanomom s prisotno BRAF mutacijo, ki se je leta 2015 pričela zdraviti z BRAF zaviralcem (vemurafenibom), s katerim je bila dosežena nekajletna remisija bolezni. Ob napredovanju bolezni je bilo uvedeno zdravljenje z zaviralcem imunskih nadzornih točk (ZINT) s pembrolizumabom. Po dveh letih je bilo zdravljenje zaključeno, saj je bila dosežena popolna metabolična in klinična remisija bolezni. V fazi sledenja je bil na novo-ugotovljen solitaren zasevek v možganih, ki je bil odstranjen, ležišče zasevka je bilo obsevano. Uvedeno je bilo zdravljenje s kombinacijo nivolumaba ter ipilimumaba, ki je bilo predčasno ukinjeno zaradi imunske pogojenih nezaželenih stranskih učinkov. Do sedaj ni dokazanega napredovanja bolezni, vendar je v prihodnosti pričakovati napredovanje v osnovi že napredovale bolezni. Pojavlja se vprašanje nadaljnega zdravljenja.

**Ključne besede:** metastatski maligni melanom, BRAF mutacija, tarčno zdravljenje, BRAF in MEK zaviralci, vemurafenib, dabrafenib in trametinib, ZINT.

### Abstract

Patients with advanced BRAF mutant malignant melanoma are candidates for targeted therapy with BRAF and MEK inhibitors. The present case report presents a patient with advanced malignant melanoma with a BRAF mutation who started treatment with a BRAF inhibitor (vemurafenib) in 2015 and achieved remission of the disease for several years. As the disease progressed, treatment with the immune checkpoint inhibitor (CPIs) pembrolizumab was initiated. After 2 years, treatment was stopped as complete metabolic and clinical remission of the disease was achieved. During the follow-up phase, a newly diagnosed solitary brain metastasis was removed and the site of the tumour was irradiated. Treatment with a combination of nivolumab plus ipilimumab was initiated and discontinued prematurely due to immune-mediated adverse side effects. There is no evidence of disease progression to date, but progression of the primary already metastatic disease is expected in the future. The question of further treatment arises.

**Keywords:** metastatic malignant melanoma, BRAF mutation, targeted therapy, BRAF and MEK inhibitors, vemurafenib, dabrafenib and trametinib, immunecheckpoint inhibitor

---

### 1. Uvod

Približno 40 do 60 odstotkov bolnikov z malignim melanom ima prisotno BRAF mutacijo tumorskih celic. BRAF mutacija vodi v aktivacijo MAPK (z mitogenom aktivirana proteinkinaza) signalne poti, kar vodi v konstantno proliferacijo in rast tumorskih celic. Testiranje tumorskih celic malignega melanoma na prisotnost BRAF mutacije sodi med rutinske preiskave ob postavitvi diagnoze, saj so bolniki s prisotno BRAF mutacijo kandidati za zdravljenje z BRAF in MEK zaviralci. Kombinirano zdravljenje z BRAF in MEK zaviralci je pomembno prispevalo k podaljšanju srednjega preživetja brez napredovanja bolezni, k podaljšanju srednjega celokupnega preživetja ter k zmanjšanju tveganja za napredovanje bolezni ali smrt pri bolnikih z razširjenim malignim melanomom.

## 2. Ponovitev (angleško Re-challenge) zdravljenja z BRAF in MEK zaviralci

BRAF in MEK zaviralci so učinkovita zdravila pri bolnikih s prisotno BRAF V600 mutacijo tumorskih celic, vendar učinek zdravljenja izzveni zaradi zmožnosti tumorskih celic za ustvarjanje številnih mehanizmov rezistence. Z razvojem in uporabo novih zdravil, predvsem zaviralcev imunskih nadzornih točk (ZIKT) ter lokalnih tehnik zdravljenja se preživetja bolnikov z napredovalim malignim melanomom podaljšujejo. Kljub napredku je nabor zdravljenj napredovalega malignega melanoma omejen. Upravičeno se pojavlja vprašanje glede ponovitve zdravljenja z BRAF in MEK zaviralci, kjer je bilo le-to učinkovito v predhodnih linijah zdravljenja, sploh po progresu bolezni na zaviralcih imunskih nadzornih točk (ZIKT). Do sedaj je bilo zastavljenih le nekaj manjših študij, ki so proučevale ponovitev zdravljenja z BRAF in MEK zaviralcem. Sklep multicentrične študije s 60 bolniki z metastatskim malignim melanom s prisotno BRAF mutacijo je bil, da je ponovno zdravljenje z BRAF zaviralcem smiselna terapevtska opcija. Edini prediktivni dejavnik za uspešno ponovno zdravljenje z BRAF zaviralcem je bil predhodni odgovor na zdravljenje z BRAF zaviralcem. Vsi bolniki, ki so ob prvem zdravljenju z BRAF-1 zaviralcem imeli popolni odgovor (CR), so s ponovnim zdravljenjem z BRAF-2 zaviralcem dosegli nadzor bolezni (SD). Le 60 % bolnikov, ki so v prvem zdravljenju z BRAF-1 zaviralcem dosegli delni odgovor na zdravljenje (PR) je s ponovitvijo zdravljenja z BRAF-2 zaviralcem doseglo nadzor bolezni (SD). Dodatek MEK zaviralca k ponovnemu zdravljenju z BRAF-2 zaviralcem po predhodnem zdravljenju z BRAF-1 zaviralcem v monoterapiji ni bistveno povečal nadzora bolezni (DCR) ali časa do napredovanja bolezni (PFS) v primerjavi z bolniki, ki so bili zdravljeni samo z monoterapijo ali kombinirano terapijo.

## 3. Prikaz primera

Leta 2007 je 33-letna ženska brez pridruženih bolezni šest mesecev opazovala na levem stegnu kožno znamenje iz otroštva, ki se je pričelo spreminjati. V družini je oče v starosti 60. let zbolel za rakom prostate, bolničin brat pa je v podobni starosti imel odstranjen maligni melanom, kar je bolnico spodbudilo k odstranitvi kožnega znamenja. Histološki izvid je pokazal, da gre za maligni melanom, odstranjen v zdravo (R0), Clark III., Breslow 0,9 mm, brez prisotne ulceracije. Bolnica se je nadalje 5 let sledila na Onkološkem inštitutu, kjer ponovitve bolezni niso ugotavljali, tako da so leta 2012 s sledenjem zaključili. Maja 2015 je bolnica imela hude krče v trebuhu, zaradi česar je opravila CT-trebuha, kjer so opisovali številne hipervaskularne bezgavčne mase v trebuhu ter za zasevek sumljivo spremembo v uterusu. Opravljena je bila tanko-igelna punkcija sumljive mase levo ingvinalno, ki je potrdila, da gre za metastaze malignega melanoma. Izhodiščni PET-CT je pokazal zasevke v podkožju pektoralno, levo subdiafragmalno, levo iliakalno, levo lumbosakralno ter paravertebralno, ostelitične zasevke v ledveni hrbtenici (L4) ter v sternumu. Ob prvem pregledu pri onkologu internistu je bila bolnica v odlični fizični kondiciji (PS po WHO 0), v laboratorijskih izvidih je izstopala le mikrocitna anemija s hemoglobinom 103 g/L ter najverjetneje reaktivna trombocitoza s trombociti  $380 \times 10^9/L$ . Ionogram, hepatogram, LDH ter vključno S-100 so bili v referenčnem območju. Iz primarno odstranjenega malignega melanoma je bil določen molekularni status, kjer je šlo za BRAF mutiran tumor (p.Val600Glu). Junija 2015 smo uvedli zdravljenje z vemurafenibom sprva v odmerku 960 mg na 12h. Pri bolnici so se pojavili izpuščaji po nogah in obrazu gradusa (G3), pekoč občutek na koži G3 ter utrujenost G3, zaradi česar smo odmerek vemurafeniba zmanjšali na 480 mg na 12h. Nadalje bolnica s prenašanjem zdravila ni imela težav. Bolnici smo predlagali k BRAF zaviralcu še uvedbo MEK zaviralca kobimetiniba, česar pa bolnica zaradi strahu pred nezaželenimi stranskimi učinki ni želela. Prve evaluacijske preiskave v novembru 2015 so pokazale dobro remisijo bolezni, tako v mehkih tkivih kot tudi v skeletu. V laboratorijskih izvidih vključno z LDH in S-100 ni bilo pomembnih odstopanj od referenčnih vrednosti, bolnica pa je zdravljenje dobro prenašala. Zdravljenje z vemurafenibom je bilo tekom zdravljenja začasno prekinjeno zaradi atipične pljučnice ter bolničinega ne-jemanja zdravila. Bolnica je bila redno sledena s PET-CT preiskavami v 3-4 mesečnih intervalih, ki so v vmesnem času pokazale le nekaj več metabolne aktivnosti v področju posameznih že predhodno znanih zasevkov, kar smo pripisali vmesnim prekinitvam zdravljenja z vemurafenibom. Ob ugodni klinični sliki bolnice ter stabilnih laboratorijskih izvidih smo z vemurafenibom nadaljevali. Avgusta 2018 je PET-CT pokazal stagnacijo bolezni na vseh predhodno znanih mestih bolezni, v področju četrtega ledvenega vretenca (L4) pa se je zasevek bistveno povečal. Glede na stabilno klinično stanje bolnice, ki bolečin v predelu L4 ni imela, prav

tako ni imela nevroloških izpadov, smo z vemurafenibom nadaljevali. Bolnica je bila predstavljena radioterapevtom onkologom, ki so sprva svetovali spremljanje tega predela z MR-preiskavo. V nadalje je bil nato zasevek v L4 marca 2019 paliativno obsevan (5 x 4 Gy). Aprila 2019 je PET-CT potrdil napredovanje bolezni na vseh znanih lokalizacijah, najbolj je bolezen napredovala ob iliakalnem žilju. Bolnica je prejela zdravljenje z vemurafenibom v monoterapiji celokupno 44 mesecev, ko smo slikovno in klinično potrdili napredovanje bolezni. Kljub napredovanju bolezni je bila bolnica aprila 2019 v odlični psiho-fizično kondiciji (PS po WHO 0), v laboratorijskih izvidih pomembnih odstopanj. LDH je bil blago povišan (4,47  $\mu$ kat/L) prav tako S-100 (0,642 $\mu$ g/L). Bolnici smo uvedli zdravljenje z zaviralcem imunskih nadzornih točk z zaviralcem PD-1 pembrolizumabom, s katerim smo dosegli popolni metabolni regres na vseh znanih lokalizacij, v področju L4 je bila vidna še neaktivna sklerotična lezija. Klinično in laboratorijsko pri bolnici ni bilo opazati pomembnih odstopanj, LDH in S-100 sta bila v referenčnem območju. Po 24 mesecih smo nato zdravljenje s pembrolizumabom po sklepu konzilija zaključili. Nato smo bolnico redno sledili s PET-CT preiskavami v 3-4 mesečnih intervalih. Avgusta 2022 je imela bolnica težave z ravnotežjem, prehodnim mravljinčenjem v desni roki ter težave s priklicem besed. Na PET-CT preiskavi je bilo vidno patološko kopičenje v centralnem živčnem sistemu, na lokalizacijah predhodno znanih zasevkov patološkega kopičenja ali novo nastalih zasevkov ni bilo videti. MR glave je potrdil, da gre za solitaren zasevek v levem parietalnem režnju možganov z edemom. Bolnica je prejela anti-edematozno terapijo ter bila predstavljena nevrokirurgom za operacijo solitarnega zasevka. Histologija odstranjenega zasevka je pokazala, da gre za zasevek malignega melanoma s prisotno BRAF mutacijo. Po uspešni operaciji je bilo ležišče tumorja obsevano po stereotaktični metodi. Bolnica se je po operaciji ter obsevanju uspešno rehabilitirala, motorične ter senzorične funkcije niso bile pomembno okrnjene, zmožna je bila tudi zahtevnejših kognitivnih procesov. Oktobra 2022 je bila po sklepu konzilija uvedena terapija s kombinacijo zaviralcev imunskih nadzornih točk nivolumab (zaviralec PD-1) ter ipilimumab (zaviralec CTLA-4). Po štirih aplikacijah smo decembra 2022 zdravljenje prekinili, saj se je razvila insuficienca nadledvičnih žlez, najverjetneje kot posledica imunsko pogojenih nezaželenih stranskih učinkov (irAEs). Bolnica je sedaj v fazi sledenja brez dokazanega napredovanja bolezni, vendar je v prihodnosti pričakovati napredovanje v osnovi že razširjene bolezni. Pojavlja se vprašanje nadaljnjega zdravljenja. Pri bolnici gre za BRAF mutiran maligni melanom, do sedaj je bila zdravljena le z BRAF zaviralcem (vemurafenibom), glede na klinične raziskave v poštev prihaja ponovno zdravljenje z BRAF zaviralcem (dabrafenibom) ter MEK zaviralcem (trametinibom) kot tudi zdravljenje s kemoterapijo.

#### 4. Zaključek

Bolniki z razširjenim malignim melanomom s prisotno BRAF mutacijo so kandidati za zdravljenje z BRAF in MEK zaviralci. BRAF in MEK zaviralci so učinkovita zdravila, ki pomembno podaljšajo celokupno preživetje bolnikov z napredovalim malignim melanomom ter omogočajo dober nadzor bolezni. Slednje potrjuje dobra kvaliteta življenja in dolgo preživetje brez napredovanja bolezni pričujoče bolnice z napredovalim malignim melanomom. Pri bolnikih z metastatskim malignim melanom s prisotno BRAF mutacijo se zdi ponovno zdravljenje z BRAF-2 zaviralcem smiselna terapevtska opcija, v kolikor je bil dosežen dober odgovor na zdravljenje z BRAF-1 zaviralcem v predhodnih linijah zdravljenja. V prihodnosti bodo potrebne še dodatne klinične raziskave ter tudi klinične izkušnje, ki bodo jasneje opredelile ponovno zdravljenje z BRAF in MEK zaviralci.

#### Viri

- Flaherty, K.T.; Puzanov, I.; Kim, K.B.; Ribas, A.; McArthur, G.A.; Sosman, J.A.; O'Dwyer, P.J.; Lee, R.J.; Grippo, J.F.; Nolop, K.; et al. Inhibition of Mutated, Activated BRAF in Metastatic Melanoma, *N. Engl. J. Med.* 363 (2010) 809-819.
- Long, G., Grob JJ., Nathan P., Ribas A., Robert C., Schadendorf D., Lane S.R., Mak C., Legenne, Flaherty K.T., Davies M.A.; Factors predictive of response, disease progression, and overall survival after dabrafenib and trametinib combination treatment: a pooled analysis of individual patient data from randomised trials; *The Lancet Oncology* (2016), Volume 17, Issue 12, Pages 1743-1754.

- Tietze JK, Forschner A, Loquai C, Mittel-Rink H, Zimmer L, Meiss F, et al. The efficacy of re-challenge with BRAF inhibitors after previous progression to BRAF inhibitors in melanoma: A retrospective multicenter study. *Oncotarget* [Internet]. 2018 Sep 9 [cited 2023 Mar 6];9(76):34336.

---

## Neželeni učinki pri zdravljenju z BRAF in MEK zaviralci – prikaz primera

### Adverse effects in treatment with BRAF and MEK inhibitors -- a case report

Alja Drobnič<sup>1,2</sup>, Marko Boc<sup>1,2</sup>

<sup>1</sup>Sektor internistične onkologije, Onkološki inštitut Ljubljana, Zaloška cesta 2, Ljubljana

<sup>2</sup>Medicinska fakulteta, Univerza v Ljubljani, Vrazov trg 2, Ljubljana

---

#### Povzetek

Zdravljenje z BRAF in MEK inhibitorji je močno izboljšalo preživetje bolnikov z BRAF mutiranim malignim melanomom. Neželeni stranski učinki ob terapiji z BRAF in MEK inhibitorji so pogosti in lahko vodijo v prekinitev zdravljenja. Pri različnih kombinacijah zdravil so najpogostejši neželeni stranski učinki podobni in so mrzlica, povišana telesna temperatura, kožna toksičnost, hepatotoksičnost, driska, arterijska hipertenzija in artralgijske. V nadaljevanju je predstavljen primer bolnice, pri kateri smo morali zaradi resnih neželenih stranskih učinkov prekiniti zdravljenje z BRAF in MEK inhibitorji.

**Ključne besede:** melanom, BRAF in MEK inhibitorji, neželeni stranski učinki

#### Abstract

Treatment with BRAF and MEK inhibitors greatly improved survival of patients with BRAF mutated melanoma. Adverse effects in treatment with BRAF and MEK inhibitors are common and can lead to discontinuation of treatment. Different combinations of drugs have similar adverse effects, which include chills, pyrexia, skin toxicity, hepatotoxicity, diarrhoea, hypertension and arthralgia. In this article I present a case of a patient who had to stop treatment with BRAF and MEK inhibitors due to severe adverse effects.

**Key words:** melanoma, BRAF and MEK inhibitors, adverse effects

---

## 1. Uvod

Razvoj BRAF in MEK inhibitorjev je bistveno izboljšal preživetje bolnikov z BRAF mutiranim malignim melanomom. Neželeni stranski učinki ob terapiji z BRAF in MEK inhibitorji so pogosti, približno 34-37% bolnikov ima resne neželene stranske učinke, 13-15% jih mora zaradi tega prekiniti zdravljenje. Najpogostejši neželeni stranski učinki so podobni pri obeh kombinacijah BRAF in MEK inhibitorjev, se pa nekateri pojavljajo pogosteje pri eni oziroma drugi kombinaciji. Pri zdravljenju s dabrafenibom in trametinibom se pogosteje pojavljajo povišana telesna temperatura, mrzlica, hipertenzija in kašelj. Pri kombinaciji vemurafeniba in kobimetiniba pa se pogosteje pojavljajo fotosenzitivnost, kožni izpuščaji, driska, artralgijske in hepatotoksičnost. Neželene stranske učinke lahko večinoma dobro obvladujemo s podporno simptomatsko terapijo in prilagoditvijo odmerkov oziroma krajšo pavzo z zdravljenjem, včasih pa moramo zaradi njih tudi prekiniti zdravljenje.

## 2. Prikaz primera

35-letni bolnici so decembra 2017 odstranili melanom na hrbtu levo (Clark III, Breslow 1 mm, 5 mitoz/mm<sup>2</sup>, blaga pigmentacija, brez ulceracije, zmerna limfocitna infiltracija, brez znakov regresije tumorja ali satelitskih mikroinfiltratov). Marca 2018 je imela narejeno reekscizijo ležišča primarnega tumorja in biopsijo varovalne bezgavke. V odstranjeni brazgotini ni bilo rezidualnega tumorja, v bezgavki ni bilo zasevkov. Avgusta 2022 je prišlo do progressa bolezni z zasevki v pljučih, jetrih, bezgavkah v trebuhu in v podkožju levega stegna, po CT so opisali tudi sumljivo formacijo v cerviksu ter za litične zasevke sumljive lezije v skeletu. Citološka punkcija zatrdline na stegnu je potrdila, da gre za zasevek BRAF mutiranega malignega melanoma. V laboratorijskih izvidih so bile prisotne levkocitoza, anemija in trombocitoza, povišani so bili ALT ter oba tumorska markerja, LDH in S-100.

Bolnica je bila ob prvem pregledu v dobrem psihofizičnem stanju (PS po WHO 1), uvedli smo sistemsko zdravljenje s tarčno terapijo z BRAF in MEK inhibitorjem, dabrafenibom in trametinibom. Kmalu po uvedbi zdravljenja so se pojavile težave z mrzlico in povišano telesno temperaturo, ki so ob prekinitvi terapije izzvenele in se ob ponovni uvedbi terapije znova pojavile. Težave so vztrajale kljub terapiji s paracetamolom, nekajkrat je tudi bruhalo. Ob kontrolnem pregledu je bilo klinično stanje nekoliko boljše, trebuh je bil manj napet, sprememba v podkožju na levem stegnu je izginila. V laboratorijskih izvidih sta LDH in S-100 upadla, slednji je bil v mejah normale. Zaradi neželenih stranskih učinkov smo zdravljenje sprva nadaljevali samo s trametinibom, ob čemer bolnica ni imela težav z neželenimi stranskimi učinki, tako da smo po treh dneh priključili še dabrafenib v znižanem odmerku (75 mg na 12 ur). Kmalu zatem so se ponovno pojavile mrzlice in povišane telesne temperature, ki so izzvenele ob prekinitvi terapije, zato smo se odločili za menjavo sistemskega terapije. Uvedli smo terapijo z vemurafenibom in kobimetinibom. Med prvim ciklusom bolnica ni imela večjih težav, opazila je le srbečico in izpuščaj po telesu. V laboratorijskih izvidih so nekoliko porasle transaminaze, vendar ne do takih vrednosti, da ne bi mogli nadaljevati s terapijo. Med drugim ciklusom je imela znova več težav z neželenimi stranskimi učinki, večkrat je imela povišano telesno temperaturo in bruhalo. Po prekinitvi terapije so vse težave izzvenele. V laboratorijskih izvidih sta porasla LDH in S-100, dodatno porasle transaminaze, zaradi česar nadaljevanje zdravljenja s tarčno terapijo ni bilo možno.

Ob kontrolnem pregledu čez 10 dni se je bolnica počutila bolje, izboljšali so se laboratorijski izvidi, tako da smo začeli zdravljenje z imunoterapijo s pembrolizumabom. Kontrolne CT preiskave so pokazale regres sprememb v jetrih in stagnacijo na preostalih lokalizacijah zasevkov. Pred začetkom drugega ciklusa je bolnica prišla na predčasno kontrolo zaradi težav s slabostjo, bruhanjem in bolečinami pod desnim rebrnim lokom. V laboratorijskih izvidih so se ponovno povišale transaminaze ter tudi bilirubin, zato je opravila kontrolni UZ trebuha. Ta je pokazal napredovanje bolezni, predvsem infiltrata v oziroma ob glavi trebušne slinavke, ki je povzročal tudi holestazo. Po ERCP in vstavitvi opornice v žolčni vod je bilirubin ustrezno upadel, tako da je dobila drugo aplikacijo pembrolizumaba. Tudi tokrat je prišla na predčasno kontrolo zaradi hudih bolečin v trebuhu, bruhanja in ikterusa. Po ERCP in zamenjavi opornice v žolčnem vodu so se težave le delno izboljšale. Kontrolni CT je pokazal nadaljnji progres bolezni v jetrih ter v področju trebušne slinavke, na novo so bile vidne tudi patološke bezgavke retroperitonealno in manjša količina proste tekočine. Pri bolnici zaradi fulminantnega progressa bolezni v jetrih nadaljnje specifično onkološke zdravljenje ni bilo več mogoče, tako da smo prešli na podporno paliativno zdravljenje ter jo predali paliativnemu timu Onkološkega inštituta.

### 3. Zaključek

Ob zdravljenju z BRAF in MEK inhibitorji pogosto pride do neželenih stranskih učinkov, najpogostejši do mrzlica in povišana telesna temperatura, driska, kožna toksičnost, arterijska hipertenzija, artralgie in hepatotoksičnost. Pri 13-15% bolnikov moramo zaradi resnejših neželenih stranskih učinkov prekiniti zdravljenje z BRAF in MEK inhibitorji. V prispevku je opisan primer bolnice, ki je imela resne neželene stranske učinke tako ob zdravljenju z dabrafenibom in trametinibom kot tudi ob zdravljenju z vemurafenibom in kobimetinibom, zaradi česar smo morali prekiniti zdravljenje.

### Viri

- Hamid, O., Cowey, C. L., Offner, M., Faries, M., & Carvajal, R. D. (2019). Efficacy, Safety, and Tolerability of Approved Combination BRAF and MEK Inhibitor Regimens for *BRAF*-Mutant Melanoma. *Cancers*, *11*(11), 1642.
- Larkin, J., Ascierto, P. A., Dréno, B., Atkinson, V., Liszkay, G., Maio, M., Mandalà, M., Demidov, L., Stryakovskiy, D., Thomas, L., de la Cruz-Merino, L., Dutriaux, C., Garbe, C., Sovak, M. A., Chang, I., Choong, N., Hack, S. P., McArthur, G. A., & Ribas, A. (2014). Combined vemurafenib and cobimetinib in BRAF-mutated melanoma. *The New England journal of medicine*, *371*(20), 1867–1876.



- Welsh, S. J., & Corrie, P. G. (2015). Management of BRAF and MEK inhibitor toxicities in patients with metastatic melanoma. *Therapeutic advances in medical oncology*, 7(2), 122–136.

---

## Sistemsko zdravljenje napredovalega melanoma – imunoterapija

### Systemic treatment of advanced melanoma - immunotherapy

Janja Ocvirk<sup>1,2,3</sup>

<sup>1</sup>Sektor internistične onkologije, Onkološki inštitut Ljubljana, Zaloška cesta 2, Ljubljana

<sup>2</sup>Medicinska fakulteta, Univerza v Ljubljani, Vrazov trg 2, Ljubljana

<sup>3</sup>Fakulteta za vede o zdravju, Univerza na Primorskem, Polje 42, 6310 Izola

---

#### Povzetek

Melanom je eno najbolj imunoloških malignih obolenj. Omenjeno temelji na podatkih o večji razširjenosti pri imunsko oslabljenih bolnikih, dokazih živahnih limfocitnih infiltratov tako pri primarnih tumorjih kot metastazah, dokumentiranem prepoznavanju antigenov melanoma s tumorsko infiltriranimi limfociti T in, kar je najpomembnejše, dokazih da se melanom odziva na imunoterapijo. Uporaba imunoterapije pri zdravljenju metastatskega melanoma je relativno pozno odkritje za to malignost. Nedavne študije so pokazale učinkovitost imunoterapije v monoterapiji, bistveno višjo stopnjo uspešnosti s kombinacijo imunoterapije, radioterapije ali tarčne terapije. Ob zdravljenju z imunoterapijo nastajajo imunsko pogojeni neželeni učinki, ki lahko prizadenejo enega ali več organov in lahko vodijo tudi v ukinitvev imunoterapije. Običajno pa so nizkih stopenj in dobro obvladljivi.

**Ključne besede:** melanoma, napredovali melanoma, imunoterapija, ipilimumab, nivolumab, pembrolizumab

#### Abstract

Melanoma is one of the most immunological malignancies. This is based on data of higher prevalence in immunocompromised patients, evidence of vigorous lymphocytic infiltrates in both primary tumors and metastases, documented recognition of melanoma antigens by tumor-infiltrating T lymphocytes, and, most importantly, evidence that melanoma responds to immunotherapy. The use of immunotherapy in the treatment of metastatic melanoma is a relatively late discovery for this malignancy. Recent studies have shown the effectiveness of immunotherapy as monotherapy, a significantly higher success rate with a combination of immunotherapy, radiotherapy or targeted therapy. During treatment with immunotherapy, immune-related side effects occur, which may affect one or more organs and may also lead to the discontinuation of immunotherapy. However, they are usually low-grade and well-manageable.

**Key words:** melanoma, advanced melanoma, immunotherapy, ipilimumab, nivolumab, pembrolizumab

---

#### 1. Uvod

Imunoterapija je zaradi visoke imunogenosti tega tumorja ena najučinkovitejših terapevtskih strategij pri melanomu. Mehanizmi delovanja imunoterapije so osredotočeni na specifične tarče protiregulacijskih mehanizmov imunskega odziva. Vendar pa je imunoterapija povezana tudi z imunsko povezanimi neželenimi učinki, ki predstavljajo tkivno specifične disimunske vnetne odzive

Incidenca kožnega melanoma se je v zadnjih desetletjih hitro povečala. Melanom je v razvitem svetu deveta najpogostejša malignost in druga po umrljivosti. Vsako leto je v Sloveniji okoli 600 novih primerov melanoma in približno 130 bolnikov umre zaradi tega raka. Kljub preventivnim kampanjam se je pojavnost melanoma povečevala hitreje v primerjavi z večino drugih rakov. Bolniki z melanomom z oddaljenimi zasevki imajo 5-letno preživetje okoli 23 %, zaradi česar so metastaze glavni vzrok smrti zaradi melanoma. V patogenezo melanoma je vključenih več dejavnikov, vključno z okoljskimi, genetskimi in imunološkimi. Visoka imunogenost melanoma je osnova razmerja med tem rakom in imunskim sistemom. Glavna značilnost imunskega sistema je prepoznavanje antigena. Znano je, da napredovanje melanoma temelji na pomanjkanju aktivacije imunskega sistema in sposobnosti tumorja, da naredi tako imenovani »imunski pobeg«. Značilnosti učinkovitega imunskega sistema vključujejo hitro, nespecifično fazo, ki aktivira prirojeni odziv, in drugi specifični prilagodljivi odziv. Odziv se začne s sproščanjem tumorskih antigenov, ki jih celice, ki predstavljajo antigen (APC), predstavljajo celicam T v bezgavkah. APC so predvsem

dendritične celice (DC). Nato celice T, vključno s citotoksičnimi limfociti CD8+ (CTL), dosežejo tumor, kjer prepoznajo in ubijejo maligne celice ter prispevajo k realizaciji več antigenov raka. S tumorjem povezani antigeni, ki jih prepoznajo avtologna protitelesa in T celice, so bili identificirani in razvrščeni v melanom. Lahko jih označimo kot diferenciacijske antigene, kot so glikoprotein 100 (gp100), tirozinaza in Melan-A. Ključno vlogo pri aktivaciji imunskega sistema imajo kostimulatorne molekule. Te molekule delujejo tako, da aktivirajo odziv celic T, ojačajo signale ali preprečijo signale kompleksa T celic. Predstavljajo enega od ciljev imunoterapije pri zdravljenju metastatskega melanoma. Imunski sistem je sposoben obvladovati bolezen le v začetnih fazah, ko je tumor še v zgodnji fazi in so obrambni mehanizmi še učinkoviti; poleg tega rak povzroča izčrpanost imunskega sistema s stalno antigensko stimulacijo. Izčrpanost imunskega sistema in imunski pobeg omogočata, da melanom raste in postane metastatski. Na kratko, celice melanoma se lahko izognejo imunskemu odkrivanju z zmanjšanjem izražanja imunogenih tumorskih antigenov, zmanjšanjem kompleksa histokompatibilnosti razreda I (MHC I), spremembo procesa antigena, pridobivanjem imunosupresivnih celic, kot so T reg in supresorske celice, pridobljene iz mieloidnih celic, in zmanjšanje imunosupresivnih molekul, kot so TGF $\beta$ , vaskularno-endoteljski rastni faktor (VEGF), adenzin ali encim indoleamin 2,3-dioksigenaze (IDO) .

## **2. Imunoterapija je učinkovit sodoben pristop zdravljenja metastatskega melanoma**

Nova imunoterapija je zdravljenje, ki je bilo najbolj raziskano pri metastatskem melanomu. Imunoterapijo lahko razdelimo v štiri glavne skupine. Prvi vključujejo biološka zdravila, kot so citokini, interferoni in faktorji, ki stimulirajo kolonije granulocitov in monocitov. Druga je strategija cepljenja, ki temelji na peptidu, na celotnem proteinu, na virusu, na DNK ali na DC. Tretja skupina temelji na posvojitveni celični terapiji, ki je sestavljena iz uporabe tako imenovanih celic ubijalk, aktiviranih z limfokinom (LAK), tumorsko infiltrirajočih limfocitov (TIL) in drugih specifičnih limfocitov. Četrto skupino sestavljajo zaviralci imunskih nadzornih točk. V zadnjem desetletju je imunološki izvor melanoma pripeljal do odkritja protiteles, usmerjenih proti specifičnim tarčam, kot sta programirana celična smrt 1 (PD-1) in anticitotoksični protein 4, povezan s T-limfociti (CTLA-4). Ta zadnja skupina zdravil, protitelesa proti PD-1 in CTLA-4 so zelo povečala odgovor na zdravljenje in podaljšali celotno preživetje (OS) bolnikov z napredovalim melanomom.

CTLA-4, ki je član naddružine CD28, se inducira po vezavi in aktivaciji CD28. B7-1 in B7-2 sta specifična liganda CTLA-4. Interakcije med CTLA-4 in aktiviranimi T celicami vodijo do drugega signala navzdol, ki blokira transkripcijo IL-2 in tako napredovanje skozi celični cikel. Najpomembnejša molekula, ki blokira CTLA-4, je ipilimumab. Študije so pokazale obetavne rezultate s to molekulo in trajnost odziva, tudi ko je bilo zdravljenje prekinjeno. Ipilimumab, človeško monoklonsko protitelo IgG1 proti CTLA-4, predstavlja prvi zaviralec imunskih nadzornih točk, ki smo ga uporabili pri zdravljenju metastatskega melanoma. Ena od novih meja zaviranja imunskih kontrolnih točk je možnost doseganja dolgoročnega preživetja zahvaljujoč spominu imunskega sistema. Dejstvo je, da imunoterapija tumor spremeni v kronično bolezen v odstotku blizu 20 %; v nedavni metaanalizi na skoraj 5000 bolnikih z napredovalim melanomom, zdravljenih z ipilimumabom, so avtorji pokazali, da je bilo skoraj 20 % bolnikov živih po 10 letih.

PD-1 je molekula na celični površini z zaviralnimi lastnostmi, izraženimi z aktiviranimi T in B celicami ter naravnimi limfociti ubijalci, ki uravnava efektorsko funkcijo. Študije so dokazale povečanje PD-1 pri melanomu, kar pomeni močno znižanje regulacije aktiviranih T celic, ki pomaga vzdrževati tumorske celice. Nivolumab in pembrolizumab ciljata na interakcijo med PD-1 in njegovima ligandoma PDL-1 in PDL-2; pri melanomu je ekspresija PDL-1 povečana s prisotnostjo limfocitov, ki izločajo interferon-gama iz mikrokolija. Številna preskušanja so preučevala učinkovitost nivolumaba in pembrolizumaba pri melanomu, zlasti v primerjavi z ipilimumabom, in so pokazala pomembno klinično učinkovitost. Ugotovili so tudi pomen ocene krožečih regulatornih T celic PD-1+ za napovedovanje odziva na zdravljenje na zaviralce PD-1, kot sta nivolumab in pembrolizumab. Obtočni PD-1+ Tregs se hitro zmanjšajo po začetku zdravljenja s protitelesi, ki blokirajo PD-1, z zmanjšanim tveganjem za napredovanje bolezni in metastatsko bolezen.

Ena od novih meja zaviranja imunskih kontrolnih točk je možnost doseganja dolgoročnega preživetja zahvaljujoč spominu imunskega sistema. Dejstvo je, da imunoterapija tumor spremeni v kronično bolezen

v odstotku blizu 20 %; v nedavni metaanalizi na skoraj 5000 bolnikih z napredovalim melanomom, zdravljenih z ipilimumabom, so avtorji pokazali, da je bilo skoraj 20 % bolnikov živih po 10 letih.

### 3. Kombinirana imunoterapija in monoterapija

Študije so pokazale, da je učinkovitost zdravljenja raka v kombinaciji zdravil. Kljub uspehu zaviralcev imunskih nadzornih točk je le nekaj bolnikov doseglo trajne klinične odzive z monoterapijo. Pravzaprav je najuspešnejši rezultat teh zdravil možnost njihove uporabe v kombinaciji z drugimi blokatorji imunskih nadzornih točk, kemoterapijo, radioterapijo ali ciljno molekularno terapijo.

V preskušanju so bili bolniki naključno razporejeni tako, da so prejeli nivolumab in ipilimumab v kombinaciji, nivolumab in placebo ali samo ipilimumab. Šest let in pol po zdravljenju je bila pri udeležencih, ki so prejeli kombinacijo nivolumab-ipilimumab, večja verjetnost, da so živi in da niso imeli napredka v primerjavi s tistimi, ki so prejeli katero koli zdravilo samostojno. Ob izteku šestih let in pol je bilo 49 % udeležencev, zdravljenih s kombinirano terapijo, živih v primerjavi z 42 % tistih, ki so se zdravili samo z nivolumabom, in 23 % tistih, ki so se zdravili samo z ipilimumabom. Preživetje brez napredovanja bolezni – odstotek živih bolnikov in pri katerih se rak ni poslabšal – je bilo 34 % v skupini s kombinirano terapijo, 29 % v skupini, ki je prejela samo nivolumab, in 7 % v skupini, ki je prejela samo ipilimumab. Mediana preživetja – čas, ko je bila vsaj polovica bolnikov še živa – je sledila istemu vzorcu. Pri bolnikih, zdravljenih z nivolumabom in ipilimumabom, je bila mediana preživetja 72,1 meseca ali nekaj več kot šest let. Pri tistih, ki so se zdravili samo z nivolumabom, je bila mediana preživetja 36,9 meseca, pri tistih, ki so se zdravili samo z ipilimumabom, pa 19,9 meseca.

Pri bolnikih z mutacijo BRAF je bilo idealno zaporedje zdravljenja ali izbira zaporedja kombinacije dolgo odprto vprašanje. Rezultati dveh velikih raziskav SECOMBIT - randomizirana primerjalna študija s tremi kraki, ki raziskuje kombinirano imunoterapijo (Ipilimumab plus Nivolumab), ki ji sledi ciljno kombinirano zdravljenje (Encorafenib plus Binimetinib) ali obratno pri bolnikih z metastatskim mutiranim melanomom z BRAF; njegova zasnova vključuje 8-tedensko indukcijo s ciljno kombinirano terapijo, ki ji sledi kombinirana imunoterapija in nato ciljna kombinacija do napredovanja in ECOG 6134 - randomizirano preskušanje faze III, v katerem so pri bolnikih z napredovalim melanomom primerjali ipilimumab in nivolumab, ki mu sledita dabrafenib plus trametinib v primerjavi z dabrafenibom plus trametinibom, ki jima sledita ipilimumab in nivolumab kažejo povečanje PFS in OS če pri BRAF mutiranih bolnikih najprej uporabimo kombinirano imunoterapijo- ipilimumab + nivolumab in šele na to kombinirano tarčno terapijo z BRAF+MEK inhibitorji.

Pri bolnikih z napredovalim ali metastatskim melanomom, ki se še niso zdravili (ne glede na status BRAF), je v primerjavi z nivolumabom z enim samim zdravilom kombinacija nivolumaba in ipilimumaba izboljšala PFS in interval brez zdravljenja ter imela trend k izboljšanju OS in preživetju, specifičnemu za melanom (MSS). Večina koristi kombinacije v primerjavi z monoterapijo z nivolumabom je bila omejena na bolnike z mutantno boleznijo BRAF. Pri bolnikih z melanomom divjega tipa BRAF je glede na nivolumab opaziti nestatistično pomemben trend za PFS in OS za nivolumab in ipilimumab. Vendar pa sta tako nivolumab plus ipilimumab kot nivolumab z enim zdravilom izboljšala PFS, OS in MSS v primerjavi z ipilimumabom z enim zdravilom. Splošni podatki za nivolumab in ipilimumab so prav tako pokazali močno prednost pred imunoterapijo z enim zdravilom (bodisi nivolumabom ali ipilimumabom) pri podaljšanju preživetja zdravljenja. Ti podatki kažejo, da lahko nivolumab in ipilimumab mnogim bolnikom ponudita možnost za zdravljenje z namenom zdravljenja. Kraki, ki so vsebovali nivolumab, v primerjavi s samim ipilimumabom – Glede na sam ipilimumab so bili rezultati za dve kraki, ki sta vsebovali nivolumab, za celotno študijsko populacijo naslednji: Preživetje brez napredovanja bolezni – 6,5-letne stopnje PFS za kombinacijo in samo nivolumab so bile boljše (za nivolumab plus ipilimumab v primerjavi z ipilimumabom, 34 proti 7 odstotkom, HR 0,42, 95 % IZ 0,35-0,51; za nivolumab v primerjavi z ipilimumabom versus 7 odstotkov, HR 0,53, 95% IZ 0,44-0,64). Splošno preživetje – 6,5-letne stopnje OS za kombinacijo in samo nivolumab so bile prav tako boljše (za nivolumab plus ipilimumab v primerjavi z ipilimumabom, 49 proti 23 odstotkom, HR 0,52, 95-odstotni IZ 0,43-0,64; za nivolumab proti ipilimumabu versus 2 odstotkov, HR 0,63, 95 % IZ 0,52-0,76). Preživetje, specifično za melanom – V post-hoc analizi so bile tudi 6,5-letne stopnje MSS za kombinacijo in nivolumab boljše (za nivolumab plus ipilimumab v primerjavi z ipilimumabom, 56 proti 27 odstotkom, HR 0,48, 95 % IZ 0,39-0,60). ; za nivolumab v

primerjavi z ipilimumabom, 48 proti 27 odstotkom, HR 0,59, 95 % IZ 0,48-0,73). Nivolumab plus ipilimumab v primerjavi s samim nivolumabom – Glede na sam nivolumab so bili rezultati za kombinacijo za celotno študijsko populacijo naslednji: Preživetje brez napredovanja bolezni – 6,5-letna PFS se je povečala z nivolumabom in ipilimumabom v primerjavi s samim nivolumabom (34 proti 29 odstotkom, HR 0,79, 95 % IZ 0,65–0,97). Splošno preživetje – 6,5-letna OS za nivolumab in ipilimumab je bila 49 odstotkov v primerjavi z 42 odstotki pri nivolumabu (HR 0,84, 95-odstotni IZ 0,67-1,04). Preživetje, specifično za melanom – V post-hoc analizi je bil 6,5-letni MSS za nivolumab in ipilimumab 56 odstotkov v primerjavi z 48 odstotki za nivolumab (HR 0,81, 95-odstotni IZ 0,64-1,03).

Pembrolizumab — Za bolnike z divjim tipom bolezni BRAF in manj agresivno boleznijo ali tiste, ki ne morejo prenašati možne toksičnosti kombinirane imunoterapije, je zaviralec PD-1 kot monoterapija primerna alternativa. Na podlagi podatkov iz kliničnih preskušanj zgodnje faze in začetnih randomiziranih študij bolnikov z boleznijo, ki je odporna na ipilimumab, je bil potrjena učinkovitost pembrolizumaba v monoterapiji. V teh študijah je pembrolizumab izboljšal tako PFS kot OS v primerjavi z ipilimumabom pri bolnikih, ki še niso prejeli imunoterapije. V preskušanju faze III (KEYNOTE-006) je bilo 834 bolnikov naključno razporejenih na pembrolizumab v primerjavi z ipilimumabom. Bolnikom je bilo dovoljeno, po presoji raziskovalca, da prenehajo jemati pembrolizumab po najmanj šestih mesecih ob popolnem odzivu. Približno 35 odstotkov bolnikov je imelo mutacijo BRAF V600 in približno polovica teh je prejela predhodno zdravljenje z zaviralci BRAF ali MEK. Približno 3 odstotki bolnikov je prejelo predhodno imunoterapijo. Pri mediani spremljanja 58 mesecev glede na ipilimumab je pembrolizumab pokazal naslednje: Izboljšana mediana OS (33 v primerjavi s 16 meseci; petletni OS 39 proti 31 odstotkov; razmerje nevarnosti [HR] 0,73, 95 % IZ 0,61-0,88). Izboljšana mediana PFS (8,4 proti 3,4 meseca; štiriletna PFS 23 proti 7 odstotkom; HR 0,57, 95 % IZ 0,48-0,67). Višji cilj (42 proti 17 odstotkom) in stopnja popolnega odziva (14 proti 3 odstotkom). Stopnje toksičnosti stopnje  $\geq 3$  so bile podobne med pembrolizumabom in ipilimumabom (17 proti 20 odstotkom), prav tako pa so bile stopnje prekinitve zdravljenja, povezane z zdravljenjem (10 proti 9 odstotkov). Pembrolizumab je izboljšal tudi kakovost življenja in globalno zdravstveno stanje v sekundarni analizi na podlagi rezultatov, o katerih so poročali bolniki. V analizi podskupine je med tistimi, ki niso bili naivni na sistemsko zdravljenje (vključno z imunoterapijo, kemoterapijo in/ali zaviralci BRAF/MEK), pembrolizumab izboljšal tudi mediano OS (39 proti 17 mesecih) in PFS (12 proti 4 mesece) v primerjavi z ipilimumabom.

#### 4. Kakšno je optimalno trajanje imunoterapije?

Za bolnike z metastatskim melanomom divjega tipa BRAF, ki prejemajo imunoterapijo z zaviralcem PD-1 v monoterapiji (tj. pembrolizumab ali nivolumab); ali nivolumab kot vzdrževalno zdravljenje po kombiniranem zdravljenju z nivolumabom in ipilimumabom, z delnim odzivom ali stabilno boleznijo, običajno izvajamo zdravljenje največ dve leti, če ni toksičnosti. Vendar pa se pri tistih s popolnim odzivom lahko mono-imunoterapijo prekinemo po vsaj šestih mesecih zdravljenja, če je bil popoln odziv potrjen na vsaj dveh sklopih ponovnih slikanj. Ta pristop temelji na učinkovitosti pembrolizumaba v randomiziranem preskušanju faze III (KEYNOTE-006) in drugih študijah.

Imunsko povezani neželeni učinki imunoterapije

Čeprav je imunoterapija tarčno zdravljenje in se zato bolje prenaša v primerjavi z običajno kemoterapijo, je bila povezana s pojavom novega panela disimunskih toksičnosti, imenovanega imunsko pogojeni neželeni učinki (NU). Poročali so o različnih NU po zdravljenju z zaviralci imunskih nadzornih točk. Le ti vključujejo dermatološke, gastrointestinalne, pljučne, endokrine, ledvične, oftalmološke, revmatične, srčno-žilne in hematološke neželene učinke, čeprav lahko potencialno prizadenejo katero koli tkivo. Dermatološki NU so najpogostejši in prizadenejo do 50 % zdravljenih bolnikov. Vključujejo izpuščaj, pruritus, dermatitis, vitiligo in bulozni dermatitis. Zanimivo je, da je razvoj vitiliga povezan z izboljšano prognozo tako pri zgodnji kot pri napredovali bolezni. Zlasti je bil razvoj vitiliga pri bolnikih z melanomom stadija III ali IV povezan z regresijo tumorja in podaljšanim preživetjem. Gastrointestinalni NU vključujejo kolitis, hepatitis in pankreatitis. Najpogostejši je kolitis, ki se običajno kaže kot driska in lahko prizadene do 40 % bolnikov. Hepatitis se lahko pojavi v do 30 % primerov in se kaže s povečanjem transaminaz. Pankreatitis, ki je manj pogost, se kaže s povečano amilazo/lipazo in značilnimi kliničnimi simptomi. O razvoju motenj ščitnice, kot sta hipertiroidizem in hipotiroidizem, so poročali pri 6–20 % bolnikov, zdravljenih z zaviralci nadzornih

točk. Incidenca teh stanj je bila različna med bolniki, ki so prejeli posamezne vrste imunoterapije ali kombinacijo; študije so pokazale, da je pri bolnikih, zdravljenih s kombiniranim režimom, večja verjetnost za razvoj sprememb ščitnice, čeprav njihova patogeneza še vedno ni znana. Pljučni NU vključujejo pnevmonitis in sarkoidozo. V primeru razvoja pnevmonitisa med zdravljenjem je treba imunoterapijo prekiniti. Sarkoidoza je redka pljučna toksičnost pri bolnikih, ki prejemajo zaviralce imunskih nadzornih točk. Mišično-skeletni in revmatološki neželeni učinki se pojavijo pri 2–12 % bolnikov in se lahko kažejo kot vnetni artritis, mialgije, miozitis in polimialgiji podobni sindromi. Neželeni učinki na ledvicah so bili opisani pri 2–5 % bolnikov in se običajno pojavijo v prvih 3–10 mesecih zdravljenja z anti-PD1 in v 2–3 mesecih zdravljenja z anti-CTLA-4. Ledvična toksičnost se lahko pojavi z oligurijo, hematurijo in perifernim edemom. Očesni NU se lahko kažejo s spremembo vida, otekanjem vidnega živca, uveitisom, episkleritisom in blefaritisom; so redki in imajo incidenco < 1 % pri bolnikih, ki prejemajo imunoterapijo. Nevrološki NU vključujejo miastenijo gravis, periferno nevropatijo, Guillain-Barrejev sindrom, encefalitis, aseptični meningitis, hipofizitis in transverzalni mielitis. Podobno kot očesni neželeni učinki so ti NU redki in prizadenejo manj kot 1 % bolnikov. NU, ki prizadenejo srčno-žilni sistem, imajo incidenco < 1 %, se običajno pojavijo v prvem mesecu zdravljenja in vključujejo miokarditis, aritmije, perikarditis in okvarjeno ventrikularno funkcijo. Hematološki NU vključujejo avtoimunske hemolitične anemije, hemolitične uremične sindrome, limfopenijo, trombocitopenijo, plastično anemijo in pridobljeno hemofilijo. Ti neželeni učinki so redki.

Mehanizmi, ki so odgovorni za neuspeh zdravljenja, so različni in niso v celoti opredeljeni; izražanje nadomestnih imunskih nadzornih točk, kot je gen 3 za aktivacijo limfocitov (LAG-3), je posebna možnost. LAG-3 je receptor na celični površini, ki ga najdemo na aktiviranih CD4<sup>+</sup> T celicah.<sup>3</sup> LAG-3 vsebuje specifična vezavna mesta z visoko afiniteto za glavni kompleks histokompatibilnosti razreda II in deluje tako, da neposredno zavira aktivacijo T-celic ali pa uporaba tumorsko infiltrirajočih limfocitov TIL, kar že preizkušajo v kliničnih raziskavah.

## Viri

- Ribas A, Puzanov I, Dummer R, et al. Pembrolizumab versus investigator-choice chemotherapy for ipilimumab-refractory melanoma (KEYNOTE-002): a randomised, controlled, phase 2 trial. *Lancet Oncol* 2015; 16:908.
- Wolchok JD, Chiarion-Sileni V, Gonzalez R, et al. Long-Term Outcomes With Nivolumab Plus Ipilimumab or Nivolumab Alone Versus Ipilimumab in Patients With Advanced Melanoma. *J Clin Oncol* 2022; 40:127.
- Hamid O, Robert C, Daud A, et al. Five-year survival outcomes for patients with advanced melanoma treated with pembrolizumab in KEYNOTE-001. *Ann Oncol* 2019; 30:582.
- Tawbi HA, Schadendorf D, Lipson EJ, et al. Relatlimab and nivolumab versus nivolumab in untreated advanced melanoma. *N Engl J Med* 2022;386:24-34.
- Robert C, Ribas A, Schachter J, et al. Pembrolizumab versus ipilimumab in advanced melanoma (KEYNOTE-006): post-hoc 5-year results from an open-label, multicentre, randomised, controlled, phase 3 study. *Lancet Oncol* 2019; 20:1239.

---

# Sistemsko zdravljenje napredovalega melanoma - imunoterapija: prikaz primera

## Systemic treatment of advanced melanoma - immunotherapy: a case report

Ana Erman<sup>1,2</sup>, Janja Ocvirk<sup>1,2,3</sup>

<sup>1</sup>Sektor internistične onkologije, Onkološki inštitut Ljubljana, Zaloška cesta 2, Ljubljana

<sup>2</sup>Medicinska fakulteta, Univerza v Ljubljani, Vrazov trg 2, Ljubljana

<sup>3</sup>Fakulteta za vede o zdravju, Univerza na Primorskem, Polje 42, Izola

---

### Povzetek

Imunoterapija predstavlja skupaj s tarčnimi zdravili steber prve linije zdravljenja napredovalega melanoma. Stranski sopojavi ob imunoterapiji so pogosti. Pojav imunske povzročene pnevmonitisa velikokrat zahteva dolgotrajno zdravljenje s kortikosteroidi in prehodno ali trajno prekinitev zdravljenja z imunoterapijo.

Predstavljamo klinični primer zdravljenja napredovalega melanoma z imunoterapijo z zaviralci imunskih kontrolnih točk, ob katerem je prišlo do imunske povzročene pnevmonitisa in možnosti reindukcije imunoterapije.

**Ključne besede:** melanom, sistemske zdravljenje, imunoterapija, pnevmonitis

### Abstract

Immunotherapy represents the pillar of the first line of treatment for advanced melanoma, along with targeted drugs. Side effects of immunotherapy are common. The occurrence of immune-induced pneumonitis often requires long-term treatment with corticosteroids and temporary or permanent discontinuation of immunotherapy.

We present a clinical case of treatment of advanced melanoma with checkpoint inhibitors, which resulted in immune-induced pneumonitis and the possibility of re-induction of immunotherapy.

**Key words:** melanoma, systemic treatment, immunotherapy, pneumonitis

---

## 1. Uvod

Imunoterapija predstavlja skupaj s tarčnimi zdravili steber prve linije zdravljenja napredovalega melanoma. Stranski sopojavi ob imunoterapiji so pogosti. Pojav imunske povzročene pnevmonitisa velikokrat zahteva dolgotrajno zdravljenje s kortikosteroidi in prehodno ali trajno prekinitev zdravljenja z imunoterapijo. V nadaljevanju predstavljamo klinični primer imunske povzročene pnevmonitisa in možnost reindukcije imunoterapije tudi po pojavu imunske povzročene zapletov višjega gradusa.

## 2. Prikaz primera

Pri bolniku letnik 1950, brez pridruženih bolezni, smo v januarju 2014 napravili ekscizijo pigmentne spremembe na levi lopatici, histološki izvid je potrdil maligni melanom, Breslow 2.5 mm z ulceracijo 7.1 mm, 5 mitoz na mm<sup>2</sup>, izrezan v zdravo. Sledila je reekscizija ležišča primarnega tumorja in biopsija sentinel bezgavke, histološko brez rezidualnega melanoma, sentinel bezgavka je bila negativna. Bolnik je bil nato redno sleden v kirurški ambulanti. V juniju 2015 je bil ob porastu tumorskega markerja S-100 napravljen kontrolni ultrazvok leve aksile, citološka punkcija povečane bezgavke je potrdila metastazo melanoma. Zamejitveni PET-CT je pokazal metastaze v levi aksili, drugod ni bilo znakov razsoja bolezni. Napravljena je bila aksilarna limfadenektomija levo, histološki izvid je potrdil zasevke melanoma v 4/19 odstranjenih bezgavk, največja bezgavka je bila velikosti 6x4.5x4 cm, prisotno je bilo perinodalno preraščanje. Po sklepu multidisciplinarnega konzilija je sledilo pooperativno obsevanje leve aksile in leve supraklavikularne kotanje s skupno dozo 56 Gy ter ponovno redno sledenje. Po prostem intervalu treh let brez bolezni je v maju 2018 prišlo do ponovnega porasta S-100, na PET-CT je bil viden sistemski razsoj bolezni z metastazami subkarinalno in v desnem pljučnem hilusu.

Junija 2018 je bil prvič pregledan v ambulanti internista onkologa, v dobri fizični kondiciji s PS po WHO 0. Z molekularnim testiranjem smo potrdili BRAF nemutiran status, uvedli smo prvo linijo sistemskega zdravljenja z imunoterapijo – pembrolizumabom v standardnem odmerku. Po drugi aplikaciji je prišlo do poslabšanja ščitnične funkcije s pojavom avtoimunno povzročene tiroiditisa, uvedeno je bilo nadomestno zdravljenje s ščitničnimi hormoni. Po prvi kontrolni PET-CT evaluaciji je šlo za dober odgovor na zdravljenje z regresom zasevkov subkarinalno in v desnem pljučnem hilusu. V decembru 2018, po osmih aplikacijah pembrolizumaba, je prišlo do poslabšanja stanja s febrilnostjo in težko sapo. Zaradi suma na pnevmonitis je bil hospitaliziran na OI. S CT pljučnih arterij smo izključili pljučno embolijo, vidne pa so bile obsežne zgostitve v pljučih z videzom intersticijskih infiltratov, ki so prehajali v pljučno fibrozo. Pričeli smo s parenteralnim metilprednizolonom v odmerku 2 mg/kgTT ter empiričnim antibiotičnim zdravljenjem, vendar je bil zaradi poglobljuječe respiratorne insuficience premeščen na oddelek intenzivne terapije, kjer je bil sediran in mehansko ventiliran, prehodno je potreboval vazoaktivno podporo z noradrenalinom in dopaminom. Odmerek kortikosteroida je bil dvignjen na 4 mg/kgTT. Sledilo je postopno izboljšanje stanja, zaradi česar smo kortikosteroid postopoma nižali, po osmih dneh je bil ekstubiran. Zaradi vztrajajoče respiratorne insuficience je prehodno potreboval zdravljenje s kisikom na domu.

Zaradi pnevmonitisa gradusa 4 je bilo sistemsko zdravljenje z imunoterapijo prekinjeno, bolnika smo redno sledili. V maju leta 2019 smo slikovno potrdili skoraj popoln regres sprememb v pljučih. V aprilu 2020 je prišlo do izoliranega progressa bezgavke v desnem pljučnem hilusu. Predel je bil obsevan s TD 30 Gy, s čimer smo dosegli stagnacijo bolezni do januarja 2021, ko je prišlo do progressa paratrahealnih bezgavk in bezgavke v desnem hilusu, tokrat po sklepu konzilija ponovno obsevanje ni bilo možno. Pričeli smo z drugo linijo sistemskega zdravljenja z dakarbazinom, po treh mesecih je prišlo do progressa bolezni in uvedbe tretje linije po shemi paklitaksel – karboplatin. V januarju 2022, ob ponovnem progressu bolezni, je bila indicirana ponovna menjava sistemske terapije. Ob izčrpanih možnostih zdravljenja in dobremu splošnemu stanju bolnika smo se odločili za ponoven poskus imunoterapije, reinducirali smo pembrolizumab v standardnem odmerku. Po šestih ciklih zdravljenja je kontrolni CT potrdil dober odgovor z delnim regresom bolezni, poleg tega ni prišlo do pojava stranskih učinkov ob zdravljenju, zato smo z imunoterapijo nadaljevali do oktobra 2022, ko je prišlo do razsoja bolezni v mediastinumu, vranici in nadledvičnicah. V peti liniji zdravljenja smo uvedli kombinirano imunoterapijo z ipilimumabom in nivolumabom, po štirih ciklih kombinirane terapije in dveh ciklih monoterapije z nivolumabom je prišlo do pojava artritisa in mialgij gradusa 2 ter do pojava kožnega makulopapuloznega izpuščaja gradusa 1, v kratkem bo opravljena kontrola CT evaluacija, s katero bomo ocenili odgovor na zdravljenje.

### 3. Zaključek

Pnevmonitis je redek zaplet zdravljenja z imunoterapijo, v primeru pojava višjih gradusov 3-4 je indicirana prehodna ali trajna prekinitve zdravljenja z zaviralci imunskih kontrolnih točk. Pri reindukciji zdravljenja z imunoterapijo je pomembno individualno odločanje glede na bolnikovo stanje zmogljivosti, pridružene bolezni in pričakovano korist sistemskega zdravljenja.

#### Viri

- Ralli M, Botticelli A, Visconti IC, et al. Immunotherapy in the Treatment of Metastatic Melanoma: Current Knowledge and Future Directions. *J Immunol Res*. 2020;2020:9235638. Published 2020 Jun 28.
- Morgado M, Plácido A, Morgado S, Roque F. Management of the Adverse Effects of Immune Checkpoint Inhibitors. *Vaccines (Basel)*. 2020;8(4):575. Published 2020 Oct 1.
- Ma Q, Yang L, Gu F. Immunotherapy-related pneumonitis and bacterial pneumonia after the successful treatment of metastatic malignant melanoma with pembrolizumab: A case report. *Medicine (Baltimore)*. 2021;100(1).



---

# Sistemsko zdravljenje melanomskih bolnikov z zasevki v centralnem živčnem sistemu

## Systemic treatment of melanoma patients with central nervous system metastases

Nežka Hribernik<sup>1,2</sup>

<sup>1</sup>Sektor internistične onkologije, Onkološki inštitut Ljubljana, Zaloška cesta 2, Ljubljana

<sup>2</sup>Medicinska fakulteta, Univerza v Ljubljani, Vrazov trg 2, Ljubljana

---

### Povzetek

Bolniki z metastatskim melanomom, ki imajo možganske zasevke, so posebna podskupina melanomskih bolnikov z zelo slabim preživetjem. Pri obravnavi teh bolnikov je ključen multidisciplinaren pristop, ki vključuje tako lokalno zdravljenje (nevrokirurgija, radioterapija) kot specifično sistemske onkološko zdravljenje. Z novimi možnostmi lokalne in sistemske terapije so se preživetja bolnikov z možganskimi zasevki izboljšala. Glede zaviralcev imunskih kontrolnih točk je kombinirana imunoterapija s PD-1/CTLA-4 protitelesi uspešnejša napram mono-immunoterapiji. S kombinirano imunoterapijo je bil v randomiziranih kliničnih raziskavah pri bolnikih z asimptomatskimi možganskimi zasevki ugotovljen visok odgovor na zdravljenje. Ugotavljali so dolgotrajne remisije. Pri bolnikih s simptomatskimi možganskimi zasevki, ki so potrebovali sistemski glukokortikoid, tega uspeha niso beležili. Glede tarčne terapije z BRAF in MEK zaviralci je bil pri kombinaciji dabrafeniba in trametiniba dokazan hiter in visok delež odgovorov, vključno pri bolnikih, ki so prejeli sistemski glukokortikoid. Žal pa je bilo trajanje odgovorov kratko, povprečno manj kot 6 mesecev. Raziskujejo se novi načini zdravljenja, ki bodo dodatno izboljšali preživetja teh bolnikov.

**Ključne besede:** melanom, možganski zasevki, zaviralci imunskih kontrolnih točk, BRAF in MEK zaviralci

### Abstract

Patients with metastatic melanoma who have brain metastases are a special subgroup of melanoma patients with very poor survival. When treating these patients, a multidisciplinary approach is crucial, which includes both local treatment (neurosurgery, radiotherapy) and specific systemic oncological treatment. With the new possibilities of local and systemic therapy, the survival rates of melanoma patients with brain metastases have improved. Regarding immune checkpoint inhibitors, combined immunotherapy with PD-1/CTLA-4 antibodies is more successful than mono-immunotherapy. With combined immunotherapy, a high response to treatment was found in randomized clinical trials in patients with asymptomatic brain metastases. Long-term remissions were noted. In patients with symptomatic brain metastases who required systemic glucocorticoid, this success was not recorded. Regarding targeted therapy with BRAF and MEK inhibitors, the combination of dabrafenib and trametinib demonstrated a rapid and high response rate, including in patients receiving systemic glucocorticoids. Unfortunately, the duration of the responses was short, on average less than 6 months. New treatments are being researched that will further improve the survival rates of these patients.

**Key words:** melanoma, brain metastases, immune checkpoint inhibitors, BRAF and MEK inhibitors

---

## 1. Uvod

Melanom je najbolj agresiven kožni rak. Poleg pljučnega raka in raka dojke je med solidnimi tumorji z najvišjim tveganjem za pojav možganskih zasevkov (MZ). Pri bolnikih z melanomom so ti ob diagnozi metastatske bolezni prisotni v 10 – 20 %, delež pa se tekom zdravljenja zviša na 50%. Značilno za MZ pri melanomskih bolnikih je, da te pogosto zakrvavijo. MZ so pogosto mesto progressa bolezni in predstavljajo pomemben vzrok morbiditete in mortalitete. MZ razvijejo pogosteje mlajši moški, bolniki z melanomom skalpa, višjim mitotičnim indeksom in ulceracijo. Znotraj stadija III je kumulativna incidenca najnižja za stadij III.A, najvišja pa za stadij III.D. Dokazana je tudi višja incidenca MZ pri melanomskih bolnikih z BRAF in NRAS mutacijo ter izgubo PTEN.

V preteklosti so imeli melanomski bolniki z diagnosticiranimi MZ srednje preživetje okoli 4 mesece, ob prizadetosti leptomening pa še nižje. Edina možnost zdravljenja je bila kirurška resekcija ali zdravljenje z radioterapijo.

Področje obravnave melanomskih bolnikov z MZ je hitro razvijajoče se področje, v zadnjih letih z novimi oblikami specifične onkološke lokalne in sistemske terapije še bolj. Obravnavo melanomskih MZ je treba ločevati od obravnave nemelanomskih MZ.

## 2. Multidisciplinarna obravnava bolnikov

Obravnava bolnikov z melanomom, ki imajo MZ, je predvsem multidisciplinarna. Vsakega bolnika se prvo obravnava na multidisciplinarnem konziliju, kjer se za vsakega posameznega bolnika naredi najbolj optimalen načrt zdravljenja. Pri obravnavi je pomembno sodelovanje internista onkologa, ki vodi sistemsko zdravljenje, radioterapevta in nevrokirurga, ki sta zadolžena za lokalno zdravljenje. V letu 2021 so bile v *Annals of Oncology* objavljena EANO-ESMO priporočila za obravnavo bolnikov z možganskimi metastazami solidnih tumorjev. Med drugim obravnavajo tudi bolnike z melanomom.

Pri odločitvi za ustrezno zdravljenje je pomembno upoštevati predvsem število in velikost možganskih zasevkov (oligometastatski zasevki ali multipli, prizadetost mening), prizadetost drugih organskih sistemov, simptomatski zasevki ali asimptomatski zasevki, prisotost BRAF mutacije. Upoštevati je potrebno tudi splošno stanje zmogljivosti posameznega bolnika, pridružena obolenja, starost, socialno okolje.

## 3. Sistemsko zdravljenje

Do nedavnega so bila na področju sistemske terapije melanomskih bolnikov z MZ vsa preizkušana zdravljenja (temozolamid, fotemustin) popolnoma neuspešna. Intrakranialni odgovori na zdravljenje so znašali manj kot 10%. S prihodom zaviralcev imunskih nadzornih točk (ZINT) in tarčne terapije BRAF in MEK zaviralcev je na tem področju prišlo do znatnega napredka.

Prvi preizkušen ZINT je bil ipilimumab (CTLA-4 monoklonsko protitelo). V prospektivni klinični raziskavi so bili pri bolnikih z asimptomatskimi MZ ugotovljeni odgovori na zdravljenje intrakranialno v 10%. Pri bolnikih s simptomatskimi MZ, ki so potrebovali sistemski glukokortikoid, odgovorov na zdravljenje praktično ni bilo (okoli 5%). S PD-1 zaviralcem pembrolizumabom (PD-1 monoklonsko protitelo) so bili dokazani nekoliko boljši intrakranialni odgovori na zdravljenje, okoli 22%. Raziskave so vključevale le malo bolnikov. Pri obeh vrstah ZIKT so bili vidni dolgotrajni odgovori, kar je izoblikovalo hipotezo, da pri bolnikih, ki odgovorijo na zdravljenje, remisije trajajo dolgo.

Z zdravljenjem s kombinirano imunoterapijo (kombinacija CTLA-4 in PD-1 protiteles) je bil ugotovljen pomembno boljši odgovor na zdravljenje izven in znotraj CŽS. Klinična raziskava faze 2 CheckMate 204 je vključila tako bolnike z asimptomatskimi MZ (kohorta A) kot tudi s simptomatskimi zasevki (kohorta B). V kohorti A je bil ugotovljen odličen, 54.4% odgovor na zdravljenje intrakranialno, kar je najvišji odgovor ZINT intrakranialno do sedaj pri melanomskih bolnikih. Odgovori so bili dolgotrajni. Enoletno celokupno preživetje je znašalo kar 82%. V kohorto B so bili vključeni bolniki s simptomatskimi MZ, ki so lahko prejeli sistemski glukokortikoid deksametazon do največ 4 mg dnevno oz. ekvivalentni odmerki drugih glukokortikoidov. Odgovori na zdravljenje v tej kohorti pa so intrakranialno znašali le okoli 22%, srednje preživetje je bilo 8.7 mesecev.

Pri okoli 50 % bolnikov z melanomom je prisotna aktivirajoča mutacija *BRAF V600*. Ti bolniki imajo možnost tarčnega zdravljenja z BRAF in MEK zaviralci. O uspešnosti te terapije pri možganskih zasevkih nam je največ podatkov dala klinična raziskava COMBI-AD. Gre se za prospektivno klinično raziskavo faze 2, v kateri so melanomski bolniki z MZ prejeli tarčno terapijo z BRAF zaviralcem dabrafenibom in MEK zaviralcem trametinibom. V skupini bolnikov z asimptomatskimi MZ je bil ugotovljen 58% intrakranialni odgovor na zdravljenje. Trajanje odgovorov je pri tarčni terapiji z BRAF in MEK zaviralci

napram ZINT pomembno krajše, srednji čas odgovora intrakranialno je v klinični raziskavi znašal 6.5 mesecev.

V zadnjih letih je bil dosežen pomemben napredek na področju obravnave MZ, vendar še vedno pomemben delež melanomskih bolnikov z MZ ne odgovori na zdravljenje oziroma je to le kratkotrajno. V teku so zato številne raziskave, ki preučujejo nove kombinacije sistemske terapije, višje doze in nove terapevtike, ki bi imeli boljšo penetracijo intrakranialno. V teku so tudi raziskave, ki preučujejo uspešnost intratekalne aplikacije ZINT.

#### 4. Zaključek

Bolniki z metastatskim melanomom, ki imajo možganske zasevke, imajo zelo slaba preživetja. Z novimi možnostmi lokalne in sistemske terapije so se preživetja bolnikov z možganskimi zasevki izboljšala. Pri obravnavi teh bolnikov je najbolj ključen multidisciplinaren pristop, ki vključuje sodelovanje nevrokirurga, radioterapevta in internista onkologa.

#### Viri

- Le Rhun E, Guckenberger M, Smits M, Dummer R, Bachelot T, Sahm F, et al; EANO Executive Board and ESMO Guidelines Committee. Electronic address: [clinicalguidelines@esmo.org](mailto:clinicalguidelines@esmo.org). EANO-ESMO Clinical Practice Guidelines for diagnosis, treatment and follow-up of patients with brain metastasis from solid tumours. *Ann Oncol*. 2021 Nov;32(11):1332-1347. doi: 10.1016/j.annonc.2021.07.016.
- Goldberg SB, Gettinger SN, Mahajan A, Chiang AC, Herbst RS, Sznol M, et al. Pembrolizumab for patients with melanoma or non-small-cell lung cancer and untreated brain metastases: early analysis of a non-randomised, open-label, phase 2 trial. *Lancet Oncol*. 2016 Jul;17(7):976-983. doi: 10.1016/S1470-2045(16)30053-5.
- Long GV, Atkinson V, Lo S, Sandhu S, Guminski AD, Brown MP, et al. Combination nivolumab and ipilimumab or nivolumab alone in melanoma brain metastases: a multicentre randomised phase 2 study. *Lancet Oncol*. 2018 May;19(5):672-681. doi: 10.1016/S1470-2045(18)30139-6.
- Tawbi HA, Forsyth PA, Algazi A, Hamid O, Hodi FS, Moschos SJ, et al. Combined Nivolumab and Ipilimumab in Melanoma Metastatic to the Brain. *N Engl J Med*. 2018 Aug 23;379(8):722-730. doi: 10.1056/NEJMoa1805453.
- Tawbi HA, Forsyth PA, Hodi FS, Lao CD, Moschos SJ, Hamid O, et al. Safety and efficacy of the combination of nivolumab plus ipilimumab in patients with melanoma and asymptomatic or symptomatic brain metastases (CheckMate 204). *Neuro Oncol*. 2021 Nov 2;23(11):1961-1973.
- Davies MA, Saiag P, Robert C, Grob JJ, Flaherty KT, Arance A, et al. Dabrafenib plus trametinib in patients with BRAF<sup>V600</sup>-mutant melanoma brain metastases (COMBI-MB): a multicentre, multicohort, open-label, phase 2 trial. *Lancet Oncol*. 2017 Jul;18(7):863-873. doi: 10.1016/S1470-2045(17)30429-1.
- Gutzmer R, Vordermark D, Hassel JC, Krex D, Wendl C, et al. Melanoma brain metastases - Interdisciplinary management recommendations 2020. *Cancer Treat Rev*. 2020 Sep;89:102083. doi: 10.1016/j.ctrv.2020.102083. Epub 2020 Jul 18. PMID: 32736188.

---

## Klinični primer bolnice z *BRAF V600* mutiranim kožnim melanomom z zasevki v malih možganih in pljučih.

### Clinical case of a patient with *BRAF V600* mutant cutaneous melanoma, with cerebellar and pulmonar metastasis

---

Karla Berlec<sup>1,2</sup>, Nežka Hribernik<sup>1,2</sup>

<sup>1</sup>Sektor internistične onkologije, Onkološki inštitut Ljubljana, Zaloška cesta 2, Ljubljana

<sup>2</sup>Medicinska fakulteta, Univerza v Ljubljani, Vrazov trg 2, Ljubljana

#### Povzetek

Možganske metastaze pri bolnikih z malignim melanomom so pogoste in povezane s slabšo prognozo. Priporoča se multimodalno zdravljenje. V primeru možganskih metastaz prihaja v poštev poleg sistemskega zdravljenja z imunoterapijo ali tarčno terapijo, še kirurško in zdravljenje s stereotaktičnim obsevanjem. Med kombiniranim zdravljenjem lahko pride do številnih zapletov, na katere moramo biti pozorni. V prispevku je opisano multidisciplinarno zdravljenje bolnice z metastatskim kožnim melanomom, z zasevki v malih možganih in pljučih.

**Ključne besede:** melanom, *BRAF* mutacija, zaviralci imunskih kontrolnih točk, možganske metastaze, kirurško zdravljenje, stereotaktično obsevanje

#### Abstract

Brain metastases in patients with malignant melanoma are common and associated with a worse prognosis. Multimodal treatment is recommended. In the case of a present brain metastases, in addition to systemic treatment with immunotherapy or targeted therapy, surgery and treatment with stereotactic radiation can also be considered. Many complications can occur during the mentioned combined treatment, which we must pay close attention to.

The article describes the multidisciplinary treatment of a patient with metastatic skin melanoma, with metastases in the cerebellum and lungs.

**Keywords:** melanoma, *BRAF* mutation, immune checkpoint inhibitors, brain metastases, surgical treatment, stereotactic radiation

---

## 1. Uvod

Klinični primer prikazuje multidisciplinarno zdravljenje mlade bolnice z *BRAF V600* mutiranim kožnim melanomom z zasevki v malih možganih in pljučih.

## 2. Prikaz primera

37. letna gospa je imela leta 2014 ugotovljen kožni melanom desne podlahti. Operirana je bila na Hrvaškem, napravljena je bila kirurška resekcija, ugotovljen je bil kožni melanom, stadija II. Adjuvantnega zdravljenja ni prejela.

Poleti 2020 je zaradi pojava glavobolov in bruhanja opravila CT glave ter nato še MRI glave, ki sta pokazala 25 mm veliko, za metastazo suspektno spremembo v desni cerebelarni hemisferi z okolnim vazogenim edemom ter zmernim učinkom mase na 4. možganski ventrikel. Opravila je še CT prsnih in CT trebušnih organov, vidnih je bilo več metastaz v pljučih.

Gospa je bila junija 2020 operirana na Nevrokirurškem oddelku UKC Ljubljana, napravljena je bila subokcipitalna osteoplastična trepanacija desno, tumor naj bi bil odstranjen v celoti, poslan na patohistološke preiskave. Operacija je potekla brez zapletov, pooperativni CT glave je bil ugoden. Patohistološko je bil potrjen zasevek malignega melanoma v malih možganih, z aktivirajočo mutacijo *BRAF V600E*.

Po operaciji je bila dokumentacija gospe predstavljena na konziliju za maligne melanome in kožne tumorje na OI Ljubljana. Konzilij je indiciral sistemsko zdravljenje ter pooperativno obsevanje ležišča zasevka melanoma v malih možganih.

Julija 2020 je pričela zdravljenje s kombinirano imunoterapijo po shemi nivolumab in ipilimumab, katero je prejela 4-krat, v 3 tedenskih razmakih. Od zapletov ob zdravljenju z imunoterapijo je razvila poliozolas in obrvi, hipertirozo stopnje II, ter srbež stopnje I. Že po prvi infuziji kombinirane imunoterapije sta vrednosti serumskega markerja LDH in S-100 pomembno upadli. V vmesnem času je bila avgusta 2020 obsevana s tehniko SRS na področje ležišča tumorske formacije v mali možganovini z dozo 30 Gy (dnevni odmerek 6 Gy). Nato je do septembra 2021 sledilo 12 vzdrževalnih aplikacij z nivolumabom. Že na prvem evaluacijskem PET/CT je bil viden dosežen kompletni metabolni odgovor.

Aprila 2022 je opravila kontrolni MRI glave, kjer je bil ugotovljen, po prostem intervalu 6 mesecev, progres bolezni s cerebrealnim zasevkom velikosti 15 mm. Ob tem je bil prisoten tudi edem, sumljivo je bilo za melanozo mening. Bolnici je bila, po kratkem obdobju antiedematozne terapije, napravljena lumbalna punkcija za potrditev melanoze mening. Izvid je bil negativen. Multidisciplinaren konzilij je indiciral stereotaktično radiokirurgijo novega cerebelarnega zasevka.

Junija 2020 je bila obsevana s hipofracionirano stereotaktično radio-kirurgijo na področje zasevka v cerebelumu desno (tumorska doza 30 Gy v petih frakcijah). Za čas obsevanja možganskih zasevkov je prekinila s tarčno terapijo z dabrafenibom in trametinibom, s katero je pričela pred mesecem dni v sklopu sistemske terapije drugega reda za metastatsko bolezen.

V začetku julija 2022 je bolnica prišla na kontrolni pregled v poslabšanem stanju. Tri dni je bila vrtoglava, večkrat je bruhala. Bila je močno utrujena. Navajala je nestabilnost pri hoji. Zaradi suma na progres bolezni v možganovini je bil opravljen nujni CT glave. Izvid je govoril za robno barvano žariščno spremembo desno cerebelarno, ki je bila večja, z izraženim vazogenim edemom. Opisovali so možnost progressa ali pa psevdoprogressa oziroma postradiacijsko nekrozo. Bila je možnost nastajajočega hidrocefalusa.

Za uvedbo antiedematozne terapije z manitolom ter visokimi odmerki Dexametasona je bila bolnica hospitalizirana, po kateri je že drugi dan bolnišničnega zdravljenja prišlo do kliničnega izboljšanja, slabost in bruhanje sta izzvenela. Še vedno je bilo prisotno blago zanašanje pri hoji. Po dodatnem izboljšanju stanja je bila odpuščena v domačo oskrbo, kjer je nadaljevala s tarčno terapijo ter Dexametasonom.

Za dodatno opredelitev sprememb desnega cerebeluma je opravila tudi MRI s perfuzijo, na katerem so opisovali morfološko progres lezije desno cerebelarno, obsežnejši je bil tudi edem priležne možganovine z izrazitejšim učinkom mase in blagim pomikom preko mediane linije, brez znakov za herniacijo možganovine ali hidrocefalusa. Prepričljivih novih lezij intrakranialno ni bilo videti.

Dokumentacija je bila predstavljena na konziliju za možganske tumorje, kjer so bile ponovno pregledne slikovne preiskave. Glede na to, da je bila MR preiskava narejena znotraj enega meseca od obsevanja, je bilo mnenje konzilija, da lahko gre tudi za psevdoprogress. Indicirana je bila terapija z Dexametasonom, s katero je že začela in po kateri se je klinično izboljšala. Konzilij je bil mnenja, da kirurški poseg še ni indiciran ter da se bo stanje umirilo z odmikom časa od obsevanja.

Julija 2022 je opravila kontrolni PET/CT, kjer so opisovali le postobsevalne spremembe cerebelarno, druge pa vztrajanje remisije.

Septembra 2022 je ponovno prišlo do poslabšanja nevrološke slike s cerebelarno simptomatiko desno, z nistagmusom v desno, z oslavljenim sluhom desno, na novo se je pojavila disfagija. Ponovno je potrebovala prehodno višje odmerke sistemskega glukokortikoida in manitol.

Opravila je MR glave s KS. Viden je bil obsežen edem v področju operirane in obsevane metastaze desno cerebelarno, edem se je širil tudi proti možganskemu deblu, nekrotična tumorska formacija je preraščala v hrbtnjačo in zajemala 9 in 10 možganski živec. Pod mestom kraniotomije so bile vidne zadebeljene meninge.

Sklican je bil družinski sestanek, kjer je bil prisoten mož, nevrolog in lečeča internistka onkologinja. Opravljen je bil odkrit pogovor o izvidih MR preiskave, ob sumu na napredovanje bolezni. Uvedena je bila podporna paliativna terapija ob psihološki podpori s strani psihoonkologov. Ob terapiji se je stanje izboljšalo, bolnica je bila odpuščena v domačo oskrbo, z željo, da preživi čim več časa v domačem okolju. Nadaljevala je ojačano antiedematozno ter tarčno terapijo.

Konzilij za možganske tumorje je bil, po ponovnem pregledu slik, mnenja, da pa gre najverjetneje za obsežno radionekrozo. Dodatno obsevanje tako ni bilo indicirano.

Konec septembra 2022 je bila dokumentacija predstavljena še na konziliju za nevroonkologijo z vprašanjem resekcije. Morebitna operacija bi bila rizična, glede na lego tumorja, nevrokirurgi so svetovali nadaljevanje antiedematozne terapije, nato kontrolni MRI glave ter odločitev o morebitni resekciji tumorske formacije cerebelarno.

Na kontroli oktobra 2022 je bila gospa ob nadaljevanju tarčnega zdravljenja na polnem odmerku Dexamethasona 8 mg na 8 ur. Ob tem se je nevrološka slika le začela izboljševati, manj je imela težav s požiranjem, lažje in hitreje je lahko govorila. Lahko je več hodila ob pomoči hojice. Klinično se je stanje začelo izboljševati.

Konec oktobra 2022 je opravila kontrolni MRI možganovine, ki je govoril za stagnacijo. Radiologinja je zaključila, da gre najverjetneje za možnost postobsevalne nekroze. Na kontrolnem CT toraksa in abdomna ni bilo znakov za razvoj bolezni drugje po telesu.

Do kontrole novembra 2022 je bolnica zniževala odmerke Dexamethasona, ob čimer se nevrološka simptomatika ni poslabšala. S požiranjem je imela manj težav, še vedno so bile prisotne težave s fino motoriko. Sposobna je bila samostojne hoje, a le krajše razdalje. Še vedno je bila prisotna cushingoidna simptomatika.

Decembra 2022 je bolnica opravila kontrolni MRI glave, kjer je bil prvič opisovan regres ekspanzivne lezije v desni hemisferi malih možganov, ki je bila za 4 mm manjša tako po dolžini kot širini ter manj edema z manjšo utesnitvijo okolnih struktur. Bolnica je nadaljevala zdravljenje s tarčno terapijo v polnem odmerku ter pričela s postopnim zniževanjem odmerka glukokortikoida. Resekcija lezije v danem momentu ni bila indicirana.

Na kontrolnem pregledu januarja 2023 je bolnica poročala o izboljšanju nevrološke simptomatike, boljšem požiranju ter vračanju moči v desno zgornjo okončino. Tudi govor je bil izboljššan. Občasno bruhanje je povezovala z jemanjem tarčne terapije.

Naslednja kontrola je predvidena v mesecu marcu, takrat bo opravila tudi kontrolni MRI glave s KS.

### 3. Zaključek

Pri naši bolnici nismo dokazali progressa bolezni, nevrološko poslabšanje je bilo najverjetneje posledica radionekroze. Ob antiedematozni terapiji se je področje suspektno za radionekrozo postopoma zmanjšalo, s čimer se je zmanjšala tudi bolničina nevrološka simptomatika.

Obravnavanje melanomskih bolnikov z metastazami v ČŽS mora nujno potekati multidisciplinarno. Po multimodalnem zdravljenju metastaz ob povečanju mase, moramo diferencialno diagnostično pomisliti tudi na možnost psevdoprogressa v obliki radionekroze.

Varnost kombiniranja sistemske terapije (imunoterapije ali tarčne terapije) in radioterapije ni še dobra raziskana. Pogostejši pojav radionekroze, ki se ga beleži v zadnjih letih, je lahko odraz daljših preživetij melanomskih bolnikov z možganskimi zasevki ali pa višji nagnjenostji k razvoju radionekroze pri bolnikih, ki so prejeli imunoterapijo ob ali pred obsevanjem. Nevrološki simptomi ob radionekrozi in potreba po dolgotrajni terapiji z glukokortikoidi so lahko indikacija za kirurško zdravljenje.

### Viri

- Gutzmer R. et al. Melanoma brain metastases – interdisciplinary management recommendations 2020; Cancer treatment Reviews 89 (2020).
- Wilson T.G.; Winter H., Taylor H., Herbert C. Treating brain metastases in melanoma: What is the optimal CNS directed and systemic management? Journal of radiosurgery and SBRT, Vol 7, pp 279-285 (2021).

---

## Sluznični melanom Mucosal melanoma

Marija Ignjatović<sup>1,2</sup>

<sup>1</sup>Sektor internistične onkologije, Onkološki inštitut Ljubljana, Zaloška cesta 2, Ljubljana

<sup>2</sup>Medicinska fakulteta, Univerza v Ljubljani, Vrazov trg 2, Ljubljana.

---

### Povzetek

Sluznični melanom je redka bolezen. Za njo najpogosteje zbolijo starejši ljudje, ženske bolj kot moški. Incidence ja relativno stabilna. Ob postavitvi diagnoze ima četrtna bolnikov s sluzničnim melanom napredovalo obliko bolezni, kar je posledica agresivnosti bolezni in "skritih" lezij s posledično zapoznelo diagnozo. 5-letno preživetje je najnižje v primerjavi z drugimi oblikami melanoma, če izključimo najredkejšo obliko melanoma, primarni leptomeningealni melanom. Biološke lastnosti sluzničnega melanoma se precej razlikujejo od lastnosti kožnega melanoma. Adjuvantno sistemsko zdravljenje je nujno potrebno, zaenkrat ni dovolj podatkov o njem. Kombinirana imunoterapija je terapija izbora zdravljenja metastatske oblike bolezni. Tarčna terapija ima svoje mesto le pri zdravljenju bolnikov z natančno določenimi tarčami (V600 Braf mutacija oz. cKIT mutacija).

**Ključne besede:** sluznični melanom; epidemiološke, biološke in molekularne lastnosti; sistemsko zdravljenje.

### Abstract

Mucosal melanoma is a rare disease. It most often affects older people, women more than men. The incidence is relatively stable. When the diagnosis is made, a quarter of patients with mucosal melanoma have an advanced form of the disease, which is a result of the aggressiveness of the disease and "hidden" lesions with a consequent delayed diagnosis. The 5-year survival rate is the lowest compared to other forms of melanoma, excluding the rarest form of melanoma, primary leptomeningeal melanoma. The biological characteristics of mucosal melanoma are quite different from those of cutaneous melanoma. Adjuvant systemic treatment is absolutely necessary, so far there is not enough data on it. Combined immunotherapy is the therapy of choice for treating the metastatic form of the disease. Target therapy only has its place in the treatment of patients with precisely defined targets (V600 Braf mutation or cKIT mutation).

**Keywords:** mucosal melanoma; epidemiological, biological and molecular features; systemic treatment.

---

## 1. Uvod

Melanom je maligni tumor, ki nastane zaradi maligne preobrazbe melanocitov. Večinoma se pojavlja na koži, vendar lahko nastane povsod, kjer so prisotni melanociti (oko, možganske ovojnice, sluznice). Na podlagi mesta nastanka melanoma, le-tega delimo na:

- kožni melanom (KM) - 90%
- okularni melanom (OM) - 3-5%
- sluznični melanom (SM) – 1.5%
- primarni leptomeningealni melanom (PLM) – do 1%
- melanom neznanega izvora (MNI) – do 3%

SM lahko nastane kjerkoli v sluznici, vendar se to najpogostejše zgodi v predelu glave in vratu (55.4%), anorektalni regiji (23.8%) in vulvovaginalni regiji (18%).

## 2. Lastnosti sluzničnega melanoma

SM se epidemiološko, biološko in molekularno razlikuje od kožnega melanoma.

Starost (mediana)	71
Spol (M:Ž)	M<Ž
Incidenca	1.5 – 2.8
Belci	1%
Afričani	11%
Azijci	11%
Latinoameričani	4%
Povezava z UV žarki	ne

*Tabela 1: Demografija SM*

Bolniki s SM imajo v primerjavi z drugimi oblikami melanoma najslabše preživetje. 5-letno preživetje je, ne glede na stadij tumorja ob diagnozi, 25%, medtem ko je pri KM >90%. Prognoza je odvisna od lokalizacije SM, prizadetosti lokoregionalnih bezgavk in prisotnosti oddaljenih metastaz ob postavitvi diagnoze.

	5-letno celokupno preživetje
Glava in vrat	31.7%
Anorektalna regija	19.8 %
Vulvovaginalna regija	11.4%

*Tabela 2: Lokalizacija SM in 5-letno preživetje*

KM	9%
SM glave in vratu	21%
SM vulvovaginane regije	23%
SM anorektalne regije	61%

*Tabela 3: Delež pozitivnih bezgavk ob postavitvi diagnoze SM*



	5-letno celokupno preživetje
Pozitivne	16.4 %
Negativne	38.7 %

Tabela 4: Lokoregionalne bezgavke in 5-letno preživetje

SM so pogosto multifokalni, 50% lezij je amelanotičnih. Preeksistentni melanocitni nevusi nimajo pomembne vloge v razvoju SM, melanom in situ je prva manifestna oblika. 30% SM je ob diagnozi že v invazivnem stadiju, 55% je kombiniranih SM (melanom in situ + invazivni melanom). Pogosto je prisotna le vertikalna faza rasti melanoma.

SM ima bolj agresiven potek zaradi biologije tumorja. Problem je tudi (pogosto) zapoznela diagnoza zaradi "skrite" lokalizacije. Zato je ob postavitvi diagnoze do 60% bolnikov z lokoregionalno napredovalo obliko bolezni oz. 25% bolnikov z razsejano obliko SM (KM - 5%).

SM je molekularno gledano heterogena bolezen. Najpogostejša mutacija je v genu cKIT (15 – 40%) in je slab napovedni dejavnik. Nras mutacija je manj pogosta kot pri KM (15 – 20% vs 20 – 30%). Braf mutacija ne samo da je redka, ampak so pogosto zajeti drugi kodoni (ne V600 kot pri KM). Mutacijsko breme je bistveno manjše kot pri KM (8000 vs 30000), kar je pričakovano, glede na to, da UV žarki nimajo pomembne vloge v razvoju SM.

### 3. Sistemsko zdravljenje SM

Adjuvantno sistemsko zdravljenje je še vedno stvar debate, čeprav je popolnoma jasno, da je nujno potrebno. SM je agresivna bolezen, delež bolnikov s pozitivnimi bezgavkami ob postavitvi diagnoze ni tako majhen, pogoste so ponovitve bolezni. Bolnikov s SM je malo, raziskave, ki jih vključujejo, so redke. Zaenkrat nimamo objavljenih rezultatov kliničnih raziskav glede adjuvantnega tarčnega zdravljenja, so pa lansko leto objavili prve obetavne rezultate zdravljenja s kooperativno imunoterapijo. Nerandomizirana raziskava SALVO je vključevala bolnike, ki so po R0 ali R1 resekciji SM, zdravili so jih s kombinirano imunoterapijo (nivolumab + ipilimumab) in ob tem so dosegli čas brez ponovitve bolezni (RFS) 10.3 mesece (RFS brez zdravljenja je 5.4 mesece, zastavljen cilj je bil RFS med 5.5 in 9.5 mesecev).

Glede na dosedanje raziskave je najbolj učinkovito sistemsko zdravljenje metastatskega SM dvojna imunoterapija. TKI pridejo v poštev pri bolnikih z mutacijo v genu cKIT, in sicer v 2. liniji zdravljenja, Braf in Mek inhibitorji pa pri bolnikih z mutacijo v genu Braf v primeru zajetja kodona V600. Pri SM so pogosto prisotne mutacije v drugih kodonih, a za njih ni podatkov glede občutljivosti na kombinacijo Braf in mek inhibitorjev.

	odgovor na zdravljenje (%)	čas do napredovanja bolezni (mesece)	celokupno preživetje (mesece)
ipilimumab	6.7 – 12%	4.3	6.4
nivolumab	11.5 – 32%	3.9	12.4
pembrolizumab			
<b>Ipilimumab + nivolumab</b>	<b>37.1%</b>	<b>5.9</b>	<b>22</b>

Tabela 5: Imunoterapija v zdravljenju metastatske bolezni

	Odgovor na zdravljenje (%)	Čas do napredovanja bolezni (meseči)	Celokupno preživetje (meseči)
Imatinib	16 - 29	3 – 3.7	11.6 - 14
Dasatinib	18.2	4.7	12.3
<b>Nilatinib</b>	<b>16.7 – 26.2</b>	<b>3.3 – 8-5</b>	<b>9.1 - 18</b>

Tabela 6: TKI v zdravljenju metastatske bolezni

#### 4. Zaključek

SM je redka in agresivna bolezen. Epidemiološko, biološko in molekularno je različna od kožnega melanoma. Pogosto je diagnostičen in terapevtski izziv. Adjuvantnega sistemskega zdravljenja zaenkrat ni, nakazuje pa se, da se bo to spremenilo v prihodnosti. Kombinirana imunoterapija je nekoliko izboljšala preživetje bolnikov z metastatsko obliko bolezni, vendar niti približno tako, kot je pri kožnem melanomu. Še vedno je oblika melanoma z najslabšim preživetjem (če odštejemo PLM). Potrebne so (nove) raziskave za izboljšanje izida SM.

#### Viri

- Hočevar M, in sodelavci, Priporočila za obravnavo bolnikov s kožnim melanomom. *Onkologija* 2018; 22(2):32-50
- Rapisuwon, S., Qin, Y., Roszik, J., Carapeto, F., Patel, S., & Carvajal, R. D. (2020). Systemic therapy for mucosal, acral, and uveal melanoma. *Cutaneous Melanoma*, 1301-1335.
- Indini, A., Roila, F., Grossi, F., Massi, D., & Mandalà, M. (2021). Molecular profiling and novel therapeutic strategies for mucosal melanoma: A comprehensive review. *International Journal of Molecular Sciences*, 23(1), 147.
- Rico, G. T., Yong, C. H., & Gómez, R. G. H. (2021). Adjuvant systemic treatment for high-risk resected non-cutaneous melanomas: What is the evidence?. *Critical Reviews in Oncology/Hematology*, 167, 103503.
- Lisa A. Kottschade, Gregory Russell Pond, Anthony J. Olszanski, Yousef Zakharia, Evidio Domingo-Musibay, Ralph J. Hauke, Brendan D. Curti, Sarah Schober, Mohammed M. Milhem, Matthew Stephen Block, and Robert R. McWilliams *Journal of Clinical Oncology* 2022 40:16\_suppl, 9573-9573
- Tyrrell H, Payne M. Combatting mucosal melanoma: recent advances and future perspectives. *Melanoma Manag.* 2018 Oct 8;5(3):MMT11. doi: 10.2217/mmt-2018-0003. PMID: 30459941; PMCID: PMC6240847.
- Teterycz P, Czarnecka AM, Indini A, Spalek MJ, Labianca A, Rogala P, Cybulska-Stopa B, Quagliano P, Ricardi U, Badellino S, Szumera-Ciećkiewicz A, Falkowski S, Mandala M, Rutkowski P. Multimodal Treatment of Advanced Mucosal Melanoma in the Era of Modern Immunotherapy. *Cancers (Basel)*. 2020 Oct 26;12(11):3131. doi: 10.3390/cancers12113131. PMID: 33114734; PMCID: PMC7692305.
- Wehbe J, Jaikaransingh D, Walker A. Immunotherapy as a treatment modality for mucosal melanoma of the head and neck: A systematic review. *Medicine (Baltimore)*. 2022 Aug 5;101(31):e29979. doi: 10.1097/MD.00000000000029979. PMID: 35945708; PMCID: PMC9351848.
- Yentz S, Lao CD. Immunotherapy for mucosal melanoma. *Ann Transl Med.* 2019 Jul;7(Suppl 3):S118. doi: 10.21037/atm.2019.05.62. PMID: 31576325; PMCID: PMC6685869.
- Seth R, Messersmith. et all. Systemic Therapy for Melanoma: ASCO Guideline. *J Clin Oncol.* 2020 Nov 20;38(33):3947-3970. doi: 10.1200/JCO.20.00198. Epub 2020 Mar 31. PMID: 32228358.

---

## Sluznični melanom – prikaz primera Mucosal melanoma – case report

Ela Markočič Rojc<sup>1,2</sup>, Marija Ignjatović<sup>1,2</sup>

<sup>1</sup>Sektor internistične onkologije, Onkološki inštitut Ljubljana, Zaloška cesta 2, Ljubljana

<sup>2</sup>Medicinska fakulteta, Univerza v Ljubljani, Vrazov trg 2, Ljubljana

---

### Povzetek

Sluznični melanom je redka bolezen. Najpogosteje se pojavi na sluznici področja glave in vratu, genitalnega trakta in anorektalni sluznici. Bolniki imajo ob diagnozi v večjem deležu prisotne regionalne ali oddaljene zasevke (najpogosteje v jetrih in pljučih). Sluznični melanom se od kožnega melanoma razlikuje v biologiji, kliničnem poteku in prognozi.

Aktivirajoče mutacije gena c-KIT so prisotne pri večjem številu bolnikov s sluzničnim melanomom. V primeru prisotne c-KIT mutacije pride v poštev tarčno zdravljenje z imatinibom.

**Gljučne besede:** sluznični melanom, c-KIT mutacija, imatinib, imunoterapija.

### Abstract

Mucosal melanoma is a rare disease. It most commonly occurs in mucosa of the head and neck region, genital tract and anorectal musoca. At the time of diagnosis regional or distant metastasis (most commonly liver and lungs) are usually present. Mucosal melanoma has different biology, clinical presentation and prognosis compared to cutaneous melanoma.

Activating mutations in c-KIT are present in more patients in mucosal melanoma compared to cutaneous. If the mutation is present, it is possible to treat patients with targeted therapy with imatinib.

**Key words:** mucosal melanoma, c-KIT mutation, imatinib, immunotherapy.

---

## 1. Uvod

Sluznični melanom je redka bolezen, v Sloveniji letno zbolijo približno 35 ljudi. Običajno so bolniki asimptomatski ali pa navajajo le nespecifične simptome, zato diagnozo večinoma postavimo pozno in ima zato posledično slabo prognozo.

Bolniki z razsejanim sluzničnim melanomom lahko imajo korist od zdravljenja z imunoterapijo, vendar so odgovori v primerjavi s kožnim melanomom slabši. Incidenca BRAF mutacije je veliko nižja kot pri kožnih melanomih, poleg tega pa ne nujno odgovorijo na tarčno zdravljenje z zaviralci BRAF in MEK. V 7-17 % je prisotna mutacija ali amplifikacija KIT gena. Takrat lahko uporabimo tarčno zdravljenje z zaviralcem c-KIT – imatinib.

## 2. Prikaz primera

49-letna bolnica je zbolela leta 2020 z občasnimi proktoragijami. V novembru 2020 je opravila proktoskopijo, decembra pa kolonoskopijo. Preiskave so pokazale 5x5 mm veliko polipoidno spremembo v sprednji steni anusa, svetovali so endoluminalno resekcijo. Marca 2021 je bil poskus odstranitve neuspešen zaradi krvavitve in bolečine. Videli so 20 mm veliko hipertrofično papilo videza tromboziranega hemeroida ob analni fisuri. Odločili so se za biopsijo in sklerozacijo. Indicirali so operativno zdravljenje. Histološki izvid je govoril v prid melanomu, ki je bil S-100, melan A, HMB-45 in tirozinaza pozitiven ter citokeratin negativen.

Bolnica je nato opravila CT trebuha in MR medenice. Vidna je bila dobro prekrvavljena 13x20 mm velika polipoidna zadebelitev na sprednji strani anusa brez znakov za lokalno širjenje. Dodatno je bilo videti še tumor v steni želodca in kalcinirano cistično spremembo v področju desnih adneksov. Bolnica je zato opravila ginekološki pregled, ki je bil v mejah normale. Gastroskopija je pokazala 23 mm veliko hipodenzno formacijo v antrumu želodca in aktivni *Helicobacter pylori* gastritis. Predpisali so ji

eradikacijsko zdravljenje *Helicobacter pylori*. Nato je opravila še endoskopski ultrazvok, kjer je bila v mišični plasti želodca vidna 26x20 mm velika sprememba videza GIST, brez sumljivih bezgavk v okolici. Aprila 2021 je bila narejena transanalna ekscizija analne papile in dveh kožnih lezij v okolici anusa. Histološko je šlo za melanom pretežno epiteloidnega, fokalno vretenastoceličnega tipa, premera 1,8 cm, debeline 1,3 cm s površinsko plitvo ulceracijo. Prisotna je bila limfovaskularna in perinevralna invazija, intratumorske limfocitne infiltracije ni bilo, prav tako ne regresije tumorja v ekscizijske robove. Šlo je za BRAF nemutiran melanom.

Maja 2021 je bila na prvem pregledu pri internistu onkologu. Uvedena je bila imunoterapija s pembrolizumabom 200 mg i.v. na 3 tedne. Avgusta 2021 je opravila prvi PET CT, ki je pokazal progres v jetra (novonastal 1 cm velik zasevek v IV.b segmentu). Opravila je še MR jeter, ki je pokazal vsaj 20 drobnih zasevkov difuzno v jetrih. Ob tem je prišlo tudi po porasta tumorskega markerja S-100. Oktobra 2021 je bila uvedena sistemska terapija 2. reda z dvojno imunoterapijo z ipilimumabom 2 mg/kg in nivolumab 1mg/kg i.v. na 3 tedne.

V začetku leta 2022 je prišlo do ponovnega porasta S-100. MR jeter je ponovno pokazal progres v jetrih in nove difuzne zasevke v skeletu. Ugotovljena je bila c-KIT mutacija. Uvedena je bila tarčna terapija z zaviralcem c-KIT imatinib v odmerku 400 mg dnevno. Po nekaj dneh je prišlo do kliničnega izboljšanja, manj pekočega občutka in pritiska ter zaustavitev rektalnih krvavitev. Od neželenih učinkov je imela kratkotrajne poraste telesne temperature in menoragije. Marca 2022 so bili ob pregledu povišani jetrni testi in za krajši čas je bilo prekinjeno zdravljenje z imatinibom. Nato je bilo postopoma nazaj uvedeno do odmerka 300 in 400 mg izmenično. Aprila 2022 je bil na kontrolnih CT-jih viden dober odgovor na zdravljenje, MR glave pa je bil v mejah normale.

Evalvacijski CT-ji v novembru so pokazali stagnacijo bolezni drugod po telesu, vendar se je pojavila okcipitalno novonastala sprememba, sumljiva za zasevek. MR glave je pokazal vsaj 3 za metastaze sumljive spremembe. Decembra 2022 je bil dokumentacija predstavljena na konziliju za možganske tumorje. Sklep je bil, da je bolnica kandidatka za SRS. 6.1.2023 je bila obsevana s TD 45 Gy v 1 frakciji.

Bolnica je po obsevanju brez večjih težav. Nadaljuje z zdravljenjem z imatinibom. Predvidene ima kontrolne CT preiskave in MR glave, ki jih še ji opravila.

### 3. Zaključek

Sluznični melanom je redkejši kot kožni. Kljub temu, da so osnovni principi zdravljenja enaki, so določene posebnosti, ki jih je potrebno upoštevati pri kliničnem odločanju. Sistemska terapija, ki je učinkovita pri kožnem melanomu, doseže pri sluzničnem slabše odgovore. Pomisliti moramo na možnosti tarčnega zdravljenja z zaviralcem c-KIT pri bolnikih s prisotno mutacijo.

### Viri

- Hočevar, Marko, Strojan, Primož, Ocvirk, Janja, Reberšek, Martina, Boc, Marko, Perić, Barbara, Luzar, Boštjan, Pižem, Jože, Blatnik, Olga, Karner, Katarina Barbara, Bremec, Tomi, Planinšek Ručigaj, Tanja (2018). Priporočila za obravnavo bolnikov s kožnim melanomom. Onkologija (Ljubljana), letnik 22, številka 2, str. 32-50.
- Seetharamu N, Ott PA, Pavlick AC. Mucosal melanomas: a case-based review of the literature. *Oncologist*. 2010;15(7):772-781. doi:10.1634/theoncologist.2010-0067.
- Satzger I, Küttler U, Völker B, Schenck F, Kapp A, Gutzmer R: Anal Mucosal Melanoma with c-KIT-Activating Mutation and Response to Imatinib Therapy – Case Report and Review of the Literature. *Dermatology* 2010;220:77-81.

---

## Mesto radioterapije v zdravljenju melanoma

### Place of radiotherapy in the treatment of melanoma

Primož Strojan<sup>1,2</sup>

<sup>1</sup>Sektor radioterapije, Onkološki inštitut Ljubljana, Zaloška cesta 2, Ljubljana

<sup>2</sup>Medicinska fakulteta, Univerza v Ljubljani, Vrazov trg 2, Ljubljana

---

#### Povzetek

Čeprav velja melanom za radiorezistenten tumor, ima radioterapija tudi pri tem raku pomembno vlogo na vseh stopnjah razvoja bolezni. Pri lokalno omejeni bolezni je zdravljenje predvsem pooperativno, še posebej v primerih sluzničnega ali desmoplastičnega melanoma. Izjema je lentigo maligna melanom, kjer obsevamo primarni tumor, tudi s kurativnim namenom. Tudi bolniki s področnimi zasevki so največkrat obsevani po operaciji, kadar patolog v disektatu ugotovi negativne prognostične kazalce (nepopolna odstranitev, preraščanje bezgavčne kapsule, veliki/multipli zasevki), ki povečujejo verjetnost recidiva v operirani bezgavčni loži. Velik del bolnikov je obsevan s paliativnim namenom, v fazi sistemske razširjene bolezni. Kombinacija radioterapije in imunoterapije, ki jo ti bolniki pogosto prejemajo, lahko vodi do potenciacije učinka sistemskega zdravljenja, včasih tudi do razvoja abskopalnega učinka.

**Ključne besede:** radioterapija, melanoma, kožni rak

#### Abstract

Although melanoma is considered a radioresistant tumor, radiotherapy also plays an important role in this cancer at all stages of the disease's development. In case of locally limited disease, the treatment is mainly postoperative, especially in cases of mucosal or desmoplastic melanoma. The exception is lentigo maligna melanoma, where the primary tumor is irradiated, also with curative intent. Also, patients with regional tumors are most often irradiated after surgery, when the pathologist finds negative prognostic indicators in the dissected tissue specimen (incomplete removal, overgrowth of the lymph node capsule, large/multiple tumors), which increase the likelihood of recurrence in the operated lymph node. A large proportion of patients are irradiated with palliative intent, in the stage of systemic disease. The combination of radiotherapy and immunotherapy, which these patients often receive, may lead to a potentiation of the effect of systemic treatment, sometimes even to the development of an abscopal effect.

**Key words:** radiotherapy, melanoma, skin cancer

---

## 1. Uvod

Melanom je maligni tumor z eno najhitreje rastočih incidenčnih stopenj. V večini primerov se pojavlja lokalno, tj. omejeno na mesto rasti primarnega tumorja; pri približno petini bolnikov je diagnoza postavljena, ko so že prisotne področne bezgavke, in le okoli 2-3% bolnikov ima ob diagnozi tudi sistemske zasevke. Čeprav velja melanom za dokaj radiorezistenten tumor, je radioterapija (RT) lahko učinkovit lokalni način zdravljenja tudi pri tem raku. Svoje mesto ima na vseh stopnjah razvoja bolezni ter predstavlja integralni del sodobne multidisciplinarne obravnave bolnikov z melanomom.

## 2. RT kot prvo zdravljenje (primarnega tumorja ali področnih zasevkov)

RT nastopa v tej vlogi redko: bodisi da gre za bolnike, ki so odklonili predlagano operacijo, so v slabem splošnem stanju, ki ne dovoljuje kirurškega posega ali imajo obsežen lentigo maligna melanom kože, običajno v področju obraza. V zadnjem primeru je RT lahko učinkovito zdravljenje s kurativnim potencialom in predstavlja alternativo kirurgiji, kadar bi ta povzročila pomembno funkcionalno in/ali kozmetično okvaro.

### **3. RT kot pooperativno (adjuvantno) zdravljenje**

Velik del obsevanih bolnikov z melanom sodi v to skupino, v kateri pa moramo ločiti med obsevanimi po operaciji primarnega tumorja oz. po operaciji področnih zasevkov. V obeh primerih je RT indicirana, kadar obstaja povečano tveganje za ponovitev bolezni v operativnem polju.

#### 3.1. RT po operaciji primarnega tumorja

Po operaciji primarnega tumorja obsevamo, kadar rob ekscizije poteka v bližini tumorja ali je celo pozitiven in ponovna operacija ni možna oz. je bolnik ne dovoli; in kadar patolog v okolici primarnega tumorja ugotavlja obsežno satelitozo. V to skupino indikacij sodijo tudi zgodnji ali multipli lokalni recidivi.

Obstajata dve vrsti melanoma, kjer naj bi imelo pooperativno obsevanje po odstranitvi primarnega tumorja pomembnejšo vlogo kot pri kožnem melanomu. Prva je sicer redek t. i. desmoplastični melanom področja glave in vratu, ki ga opredeljuje nevrotropizem (prisotnost melanomskih celic okoli živčnih ovojníc ali znotraj živcev) in ima povišano nagnjenje za lokalni recidiv po operaciji. Končni odgovor na vprašanje, ali pooperativna RT dejansko prispeva k boljši lokalni kontroli in preživetju teh bolnikov naj bi dala nedavno zaključena raziskava RTN2-TROG 08.09/ANZMTG 01.09, v kateri je sodeloval tudi Onkološki inštitut Ljubljana. Druga vrsta melanoma je sluznični melanom, ki predstavlja manj kot 0.5% vseh melanom; polovica primerov se nahaja v področju glave in vratu. Kot kažejo retrospektivni pregledi, naj bi pooperativna RT izboljšala lokalno kontrolo ne samo po neradikalnem izrezu, pač pa tudi v primeru velikih primarnih tumorjev, prisotne perinevralne invazije in tumorjev sluznice nosne votline in obnosnih sinusov. Žal tako kombinirano zdravljenje ne vpliva na preživetje teh bolnikov.

#### 3.2. RT po operaciji področnih zasevkov

Po operaciji področnih zasevkov obsevamo, kadar je disekciji neradikalna (R1 ali R2), v primeru prisotnega ekstrakapsularnega širjenja melanoma, velikih ( $\geq 3-4$  cm, odvisno od bezgavčne lože) in multiplih ( $\geq 1-3$ , odvisno od bezgavčne lože) bezgavčnih zasevkov. Na obsevanje so napoteni tudi bolniki po operaciji recidiva v področnih bezgavkah. Retrospektivni pregledi so pokazali, da se po operaciji področnih zasevkov bolezen ponovi pri četrtini bolnikov in da pooperativna RT ta delež prepolovi. To je potrdila tudi za sedaj edina randomizirana raziskava faze III ANZMTG 01.02/TROG 02.01, ki pa med samo operirano in tudi obsevano skupino žal ni ugotovila razlik v preživetju.

RT je lahko indicirana tudi pri bolnikih z zasevki, ugotovljenimi s pregledom varovalne bezgavke in po tehnično neustrezni operaciji. V obeh primerih je potrebna dodatna, bolj obsežna operacija: kadar ta zaradi slabšega splošnega stanja bolnika ni izvedljiva ali nanjo bolnik ne pristane oz. odkloni tudi sistemsko terapijo, predstavlja RT možnost, ki učinkovito zmanjšuje tveganja za recidiv.

### **4. RT kot del paliativnega zdravljenja**

S paliativnim namenom lahko obsevamo vedno, kadar kirurgija ni možna (neoperabilni zasevki, slabo splošno stanje bolnika) ali smiselna (multipli zasevki, multiorganska prizadetost). Obsevamo lahko zasevke v katerem koli organu ali delu telesa. Namen paliativnega zdravljenja je v prvi vrsti zmanjšati tumor in s tem znake in simptome, ki jih ta s svojim pritiskom in vraščanjem povzroča. Učinkovito lahko obsevamo zasevke v koži, kosteh (RT odpravi/zmanjša bolečino pri 60% bolnikov), zasevke, ki povzročajo utesnitev hrbtenjače (pooperativna RT podaljša interval do lokalnega recidiva oz. do pojava simptomov), možganske in druge zasevke. Poseben izziv predstavljajo zasevki v možganih, saj so ti slabše odzivni na sistemske terapije. Razvijejo se pri 50-60% bolnikov, pri več kot polovici so multipli. Manjše število asimptomatskih in manjših (do 3 cm) zasevkov lahko učinkovito zdravimo s stereotaktičnim obsevanjem, s katerim dosežemo lokalno kontrolo pri 80% lezij; vzrok smrti pri teh bolnikih je pogosto napredovanje bolezni drugod v telesu. Bolnike z večjim številom zasevkov lahko zdravimo z obsevanjem cele glave, kar pa le zanemarljivo podaljša (za 1-2 meseca) srednje preživetje, a izboljša stanje zmogljivosti in s tem kakovost življenja pri 60-70% bolnikov.

Z uvedbo imunoterapevtikov v zdravljenje melanoma je potencialna dobrobit paliativnega obsevanja tudi imunostimulativni učinek RT, ki prispeva k sinergističnemu delovanju obeh terapij in k razvoju abskopalnega učinka. Medtem ko sočasno zdravljenje z RT in imunoterapijo ne povečuje toksičnosti enega ali drugega zdravljenja, pa lahko kombinacija RT in sistemskega zdravljenja z BRAF in/ali MEK inhibitorji vodi do večje toksičnosti. Zato je v primeru predvidene RT aplikacijo teh zdravil potrebno začasno prekiniti oz. odložiti.

## Viri

- Gorayski P, Burmeister B, Foote M. Radiotherapy for cutaneous melanoma: current and future applications. *Future Oncol* 2015;11:525-34.
- National Comprehensive Cancer Network. NCCN Clinical Practice Guidelines: Melanoma – cutaneous. Version 2.2023. [https://www.nccn.org/professionals/physician\\_gls/pdf/cutaneous\\_melanoma.pdf](https://www.nccn.org/professionals/physician_gls/pdf/cutaneous_melanoma.pdf)
- Croker J, Burmeister B, Foote M. Neurotropic melanoma: the management of localised disease. *J Skin Cancer* 2012;2012:706452.
- Hendrickx A, Cozzio A, Plasswilm L, et al. Radiotherapy for lentigo maligna and lentigo maligna melanoma - a systematic review. *Radiat Oncol* 2020;15:174.
- Grant-Freemantle MC, Lane O'Neill B, Clover AJP. The effectiveness of radiotherapy in the treatment of head and neck mucosal melanoma: Systematic review and meta-analysis. *Head Neck* 2021;43:323-33.
- Burmeister BH, Henderson MA, Ainslie J, et al. Adjuvant radiotherapy versus observation alone for patients at risk of lymph-node field relapse after therapeutic lymphadenectomy for melanoma: a randomised trial. *Lancet Oncol* 2012;13:589-97.
- Anvari A, Sasanpour P, Rajabzadeh Kheradmardi M. Radiotherapy and immunotherapy in melanoma brain metastases. *Hematol Oncol Stem Cell Ther* 2021:S1658-3876(21)00110-2.
- Takahashi J, Nagasawa S. Immunostimulatory effects of radiotherapy for local and systemic control of melanoma: a review. *Int J Mol Sci* 2020;21:9324.

---

# Radiokirurgija možganskih zasevkov pri melanomu

## Radiosurgery of brain metastases in melanoma

Uroš Smrdel<sup>1,2</sup>

<sup>1</sup>Sektor radioterapije, Onkološki inštitut Ljubljana, Zaloška cesta 2, Ljubljana

<sup>2</sup>Medicinska fakulteta, Univerza v Ljubljani, Vrazov trg 2, Ljubljana

---

### Povzetek

Melanom spada med tumorje, ki najpogosteje dajejo možganske zasevke. Sicer ne v absolutnem številu temveč relativno. Poleg simptomatskega zdravljenja, operacije, obsevanja celih možganov in sistemske terapije je ena od možnosti zdravljenja možganskih zasevkov tudi radiokirurgija. Radiokirurgija ni nova tehnika, jo je pa napredek tehnologije popeljal na nov nivo. Gre pri radiokirurgiji za neinvaziven poseg in so komplikacije zapleti zdravljenja bistvpomembnoeno nižjije kot pri operativnem zdravljenju. Pri zdravljenju z radiokirurgijo je pomembno to, da je zdravljenje zelo lokalno. Zaradi tega lahko bolnike zdravimo z radiokirurgijo tudi večkrat. Vsekakor je radiokirurgija možganskih zasevkov melanoma še en majhen delec v sestavljaniki kako kontrolirati bolezen in je prav zaradi tega posvet strokovnjakov več strok pomembnih pri onkološkem zdravljenju na multidisciplinarnem konziliju bistvenega pomena.

**Ključne besede:** maligni melanom, možganski zasevki, radiokirurgija

### Abstract

Melanoma is among the tumors that most often give rise to brain tumors. Otherwise, not in absolute numbers, but relatively. In addition to symptomatic treatment, surgery, whole brain irradiation and systemic therapy, radiosurgery is one of the treatment options for brain tumors. Radiosurgery is not a new technique, but advances in technology have taken it to a new level. Radiosurgery is a non-invasive procedure and treatment complications are significantly lower than in operative treatment. In radiosurgery treatment, it is important that the treatment is very local. For this reason, patients can be treated with radiosurgery several times. In any case, radiosurgery of melanoma brain tumors is another small piece in the puzzle of how to control the disease, and for this very reason the consultation of experts from several disciplines important in oncological treatment at a multidisciplinary council is essential.

**Key words:** malignant melanoma, brain tumors, radiosurgery

---

## 1. Razvoj radiokirurgije

Radiokirurgija ni nova tehnika, jo je pa napredek tehnologije popeljal na nov nivo. Prva poročila o radiokirurgiji so iz srede 20tega stoletja. Do takrat so se že razvile metode za intrakranialno lokalizacijo. Lars Lexell pa je v 50tih letih pričel z lokaliziranim obsevanjem intrakranialnih lezij s ciklotronom, kasnej pa je razvil tudi gama nož. Z uporabo in razvojem linearnih pospeševalnikov so tudi z njimi pričeli s stereotaktično radiokirurgijo. Najprej v Argentini, nato pa v ZDA. Prvi pospeševalniki za radiokirurgijo so bili le nekoliko prilagojeni običajni pospeševalniki. Nato pa se je razvoj nadaljeval s pospeševalniki, ki so bili namenjeni le radiokirurgiji (postopno tudi ekstrakranialni), sedaj pa ima že večina pospeševalnikov, možnost uporabe za namene radiokirurgije. Seveda ostaja v uporabi še vedno tudi gama nož in specializirani pospeševalniki, prihajajo pa spetv uporabo ponovno prihajajo tudi delci, najprej protoni. Vse tehnike radiokirurgije so do neke mere zamenljive med sabo, ravno tako ni nobenih jasnih dokazov, da bi bila ena tehnika boljša.

## 2. Uporaba radiokirurgije

Pri odločanju glede zdravljenja bolnikov z radiokirurgijo je najbolj pomembno izbrati bolnika, ki bo imel dobrobit od zdravljenja. To velja tako za melanom kot za zasevke drugih tumorjev. Praviloma lahko z radiokirurgijo, ki je strogo lokalno zdravljenje zdravimo dobro omejene lezije. Tako na primer bolnika,



ki imajo melanozo mening z radiokirurgijo ne moremo zdraviti. Z modernejšimi napravami smo manj omejeni s številom lezij, še vedno pa smo omejeni s skupnim volumnom lezij. Glavni pokazatelj tega, ali bo bolnik imel korist od zdravljenja je stanje zmogljivosti. Sčasoma so razvili več lestvic, ki nam povedo napovedo verjetnost uspeha zdravljenja. Najpogosteje sta uporabljana RPA indeks (rekurzivna particijska analiza) in pa GPA (Graded Prognostic Assessment), sedaj tudi že upoštevajoč molekularno genetske značilnosti tumorja. Ta orodja se nam pomagajo pri odločitvi glede primernosti bolnika za zdravljenje z radiokirurgijo. Vsekakor je pred odločitvijo o radiokirurgiji nujno potrebno imeti slike MR. Kjer smo se glede na regionalno naravo zdravljenja z obsevanjem celih možganov lahko zanašali na CT, to pri laokaliziranem zdravljenju tudi ni možno. Glede na število in velikost lezij, se nato odločimo za način radiokirurgije. Radiokirurgijo klasično izvajamo kot enkratni postopek (kar je tudi historično pogojeno z razvojem stereotaktičnega okvirja, ki je bil nekoč z vijaki pritrdjen na lobanjo) vedno večkrat pa uporabljamo tudi frakcionirano radiokirurgijo, kar pomeni obsevanje z odmerki, ki so sicer nižji od tistih uporabljenih pri enkratni radiokirurgiji, a višjih kot se uporabljajo pri radioterapiji. Z uporaba novejših tehnik (hyperarc) lahko obsevamo tudi večje število lezij v sprejemljivem času obsevanja.

### **3. Pomen multidisciplinarnega konzilija pri odločitvi uporabe radiokirurgije**

Dokončno se glede zdravljenja z radiokirurgijo odločimo, ko bolnik pred načrtovanjem opravi še planirni MR. Priprava bolnika na radiokirurgijo gre na Onkološkem inštitutu Ljubljana preko dveh konzilijev. Melanomski konzilij glede na značilnosti bolnika in njegovo dosedanje zdravljenje, možnosti nadaljnega zdravljenja in prognozo predlaga zdravljenje z radiokirurgijo. Bolnikova dokumentacija je nato predstavljena še konziliju za možganske tumorje, kjer se dodatno pregleda slikovna dokumentacija in se odloči glede tehnične primernosti bolnika za radiokirurgijo in tudi režim radiokirurgije, ob čemer tudi sprožimo postopek priprave in obsevanja. Bolnik je nato poklican na pripravo, kjer mu napravimo masko, posnamemo CT in MR. Ob pripravi ima bolnik tudi pogovor z radioterapevtom. Po izdelavi načrta nato prične z radiokirurgijo. Ob zaključku ima spet pregled na katerem tudi načrtujemo sledenje.

### **4. Morebitni zapleti ob zdravljenju z radiokirurgijo**

Na pregledu ob pripravi se z bolnikom tudi pogovorimo o možnih zapletih zdravljenja. Čeprav je radiokirurgija neinvaziven poseg in so komplikacije zdravljenja bistveno nižje kot pri operativnem zdravljenju so le te še vedno mogoče. Najpogostejši stranski učinek zdravljenja je glavobol. Običajno sicer zadoščajo običajni nesteroidni analgetiki, seveda je pa včasih potrebno poseči tudi po kortikosteroidih, če jih bolnik ni že prej prejemal oziroma dvigniti odmerek kortikosteroidov če jih že prejema. Poseben problem pri melanoma in v nekoliko manjši meri tudi pri levičnem karcinomu je intratumorska krvavitev. Zasevki melanoma so pogosto hemoragični tako, da lahko ob radiokirurgiji dodatno zakrvavijo. Tveganje za krvavitev sicer ni veliko a obstaja, takrat je poleg kortikosteroidov potrebno tudi konzultirati nevrokirurga. Nevrokirurga je poleg tega potrebo konzultirati tudi v primeru večjih zasevkov, ki povzročajo težave zaradi učinka mase, saj radiokirurgija ne more zmanjšati tega učinka, prehodno pa ga lahko še ojača s povečanjem peritumorskega edema. Zaradi možnosti povečanja edema in posledično dodatnih utesnitev, je posebna previdnost potrebna pri zasevkih v zadnji kotanji, kjer lahko že zmerno povečanje edema pripomore k nastanku hidrocefalusa ali pa pritisku na možgansko deblo. Bolnika nato sledimo najprej po mesecu dni klinično, nato pa obdobje tako klinično kot z MR. Pri preiskavi z MR je potrebno sicer opozoriti, da je MR nekaj časa po zdravljenju manj zanesljiv pri ločevanju med progresom in psedoprogresom, ki smo ga povzročili z zdravljenjem, teže pa tudi razlikuje med progresom tumorja in radionekrozo, zato in včasih potrebujemo tudi funkcionalno slikanje, za kar uporabljamo FET – PET preiskavo. Pri zdravljenju z radiokirurgijo je pomembno to, da je zdravljenje zelo lokalno. Zaradi tega lahko bolnike zdravimo z radiokirurgijo tudi večkrat, pri čemer je seveda potrebno imeti stare obsevane načrte, da se izognemo prevelikemu prekrivanju odmerkov v zdravem tkivu.

## 5. Zaključek

Vsekakor je radiokirurgija možganskih zasevkov melanoma še en majhen delec v sestavljanji kako kontrolirati bolezen in je prav zaradi tega posvet strokovnjakov več strok pomembnih pri onkološkem zdravljenju na multidisciplinarnem konziliju bistvenega pomena.

## Viri

- Gutzmer R, Vordermark D, Hassel JC, Krex D, Wendl C, Schadendorf D, Sickmann T, Rieken S, Pukrop T, Höller C, Eigentler TK, Meier F. Melanoma brain metastases - Interdisciplinary management recommendations 2020. *Cancer Treat Rev.* 2020 Sep;89:102083. doi: 10.1016/j.ctrv.2020.102083. Epub 2020 Jul 18. PMID: 32736188.
- Soffietti R, Ahluwalia M, Lin N, Rudà R. Management of brain metastases according to molecular subtypes. *Nat Rev Neurol.* 2020 Oct;16(10):557-574. doi: 10.1038/s41582-020-0391-x. Epub 2020 Sep 1. PMID: 32873927.
- Sperduto PW, Mesko S, Li J, Cagney D, Aizer A, Lin NU, et al. Survival in Patients With Brain Metastases: Summary Report on the Updated Diagnosis-Specific Graded Prognostic Assessment and Definition of the Eligibility Quotient. *J Clin Oncol.* 2020 Nov 10;38(32):3773-3784. doi: 10.1200/JCO.20.01255. Epub 2020 Sep 15. PMID: 32931399; PMCID: PMC7655019.

---

# Elektrokemoterapija pri zdravljenju raka in genska imunoterapija pri bazalno celičnem karcinomu: klinična študija faze I

## Electrochemotherapy in cancer treatment and gene immunotherapy of basal cell carcinoma: phase I clinical trial

Gregor Serša<sup>1,2</sup> in Maja Čemažar<sup>1,3</sup>

<sup>1</sup>Oddelek za eksperimentalno onkologijo, Onkološki inštitut Ljubljana, Zaloška cesta 2, Ljubljana

<sup>2</sup>Zdravstvena fakulteta, Univerza v Ljubljani, Zdravstvena pot 5, Ljubljana

<sup>3</sup>Fakulteta za vede o zdravju, Univerza na Primorskem, Polje 42, Izola

---

### Povzetek

Elektrokemoterapija je lokalna ablativna terapija, ki temelji na uporabi elektroporacije, kot dostavnega sistema za citostatika bleomicin ali cisplatin. Njena uporaba je predvsem za zdravljenje kožnih tumorjev, kot so kožne metastaze melanoma ali bazalno celični karcinomi. Elektrokemoterapija je v smernicah mnogih evropskih držav. Učinkovitost elektrokemoterapije je v povprečju za vse vrste kožnih tumorjev, 86% objektivnih odgovorov (OR) in 71% popolnih odgovorov (CR) po enkratni terapiji. Za zdravljenje so objavljeni standardizirani postopki, na voljo je več certificiranih generatorjev električnih pulzov in različni tipi elektrod. Obstajajo pa razlike v stopnji odgovorov med različnimi tumorji. Bazalno celični so najbolj občutljivi, melanomski tumorji pa manj. Klinični napovedni dejavniki so zato vrsta tumorjev, ter velikost tumorjev in predhodna zdravljenja. Nedavne študije so dokazale sinergizem njenega delovanja z zaviralci imunskih kontrolnih točk pri bolnikih z melanomom. Na bazalno celičnem karcinomu se izvaja tudi faza I kliničnega preskušanja, katerega namen je preučiti varnost in sprejemljivost zdravila za gensko terapijo, plazmida pHIL12.

**Ključne besede:** kožni tumorji, kožne metastaze, elektrokemoterapija, genska imunoterapija, interleukin 12

### Abstract

Electrochemotherapy is a local ablative therapy based on the use of electroporation as a delivery system for the cytostatics bleomycin or cisplatin. Its use is mainly for the treatment of skin tumors, such as melanoma skin metastases or basal cell carcinomas. Electrochemotherapy is in the guidelines of many European countries. The effectiveness of electrochemotherapy is average for all types of skin tumors, 86% objective responses (OR) and 71% complete responses (CR) after a single therapy. There are published standardized procedures for treatment, several certified electric pulse generators and different types of electrodes are available. However, there are differences in response rates between different tumors. Basal cell tumors are the most sensitive, and melanoma tumors are less so. Clinical prognostic factors are therefore tumor type, tumor size and previous treatments. Recent studies have demonstrated synergism of its action with immune checkpoint inhibitors in melanoma patients. Basal cell carcinoma is also undergoing a Phase I clinical trial to study the safety and tolerability of a gene therapy drug, pHIL12 plasmid.

**Key words:** skin tumors, skin metastases, electrochemotherapy, gene immunotherapy, interleukin 12

---

## 1. Kaj je elektrokemoterapija?

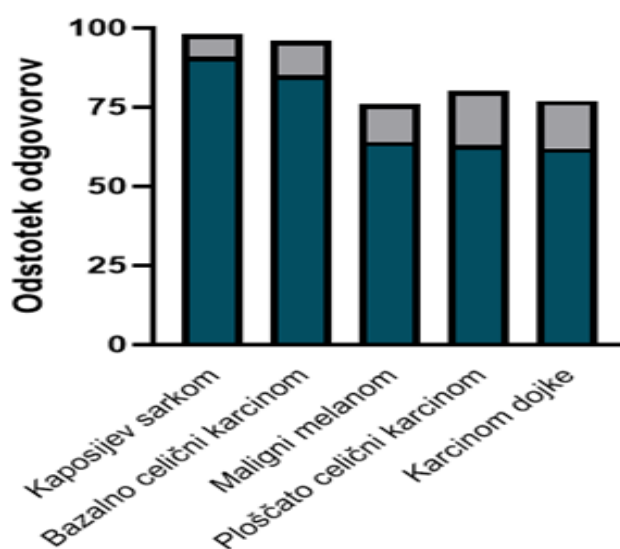
Elektrokemoterapija je sedaj že dobro uveljavljena lokalna ablativna terapija, ki se uporablja v približno 170 centrih po Evropi. Terapevtski pristop je sestavljen iz uporabe citostatika in aplikacije električnih pulzov, kot lokalnega dostavnega sistema za citostatike. Z aplikacijo električnih pulzov na tumor povzročimo elektroporacijo celic, ki postanejo permeabilne za molekule, ki sicer ne bi oziroma bi težko prehajale celično membrano. Elektroporacija začasno vzpostavi v membrani permeabilne strukture, ki omogočijo difuzijo molekul v celice. V nekaj sekundah, do minutah se te spremembe v membrani povrnejo v prvotno stanje. V elektrokemoterapiji se uporabljata dva citostatika, bleomicin in cisplatin. Bleomicin težko prehaja membrano, zato se njegova citotoksičnost z elektroporacijo poveča do 1000 krat, cisplatin pa nekaj desetkrat.

Elektrokemoterapija je bila dobro raziskana na pred kliničnem nivoju. S poskusi na tumorskih modelih na laboratorijskih miših, so bili optimizirani električni pulzi, ki imajo najboljše in vivo učinek, kot tudi njihovo število in pogoji za pokritost električnega polja v tumorju, ter doze citostatikov. V pred kliničnih poskusih se je tako pokazalo, da 8 električnih pulzov, jakosti 1300 V/cm, dolžine 100  $\mu$ s in frekvence 1 Hz, povzroči dobro elektroporacijo vrste različnih tumorjev za dober protitumorski učinek citostatikov. Enaki električni pulzi se uporabljajo tudi v kliniki, za zdravljenje kožnih tumorjev, različnih histologij.

Vrsta raziskav je tudi opredelila mehanizme, ki opredeljujejo učinek elektrokemoterapije. Prvi in najpomembnejši je povečana dostava citostatikov v celice. Dokazano je bilo, da se oba, bleomicin in cisplatin, signifikantno kopičita v tumorjih s pomočjo elektroporacije. Drugi mehanizem delovanja elektrokemoterapije so njeni vaskularni učinki. Aplikacijo električnih pulzov povzroči vazokonstrikcijo, zato se tudi citostatika dlje časa zadržujeta v tumorju. Poleg tega pa elektroporacija povzroči permeabilizacijo endotelijskih celic, kar sproži tudi žilno razdiralni učinek. Zato je elektrokemoterapija primerna tudi za zdravljenje krvavečih tumorjev. Tretji učinek pa je imunomodulatorni. Elektrokemoterapija sproži imunogeno celično smrt, tako z bleomicinom, kot tudi s cisplatinom. Zato se sproži lokalni imunski odziv, ki pripomore k celokupnem učinku elektrokemoterapije. To je učinek, ki je lasten še mnogim drugim ablativnim terapijam, in tudi radioterapiji. Nekaj dokazov pa je že zbranih na pred kliničnem nivoju, da je zato smiselno kombinirati elektrokemoterapijo z imunoterapijo, tako imunostimulatorno, kot tudi z inhibitorji imunskih kontrolnih točk.

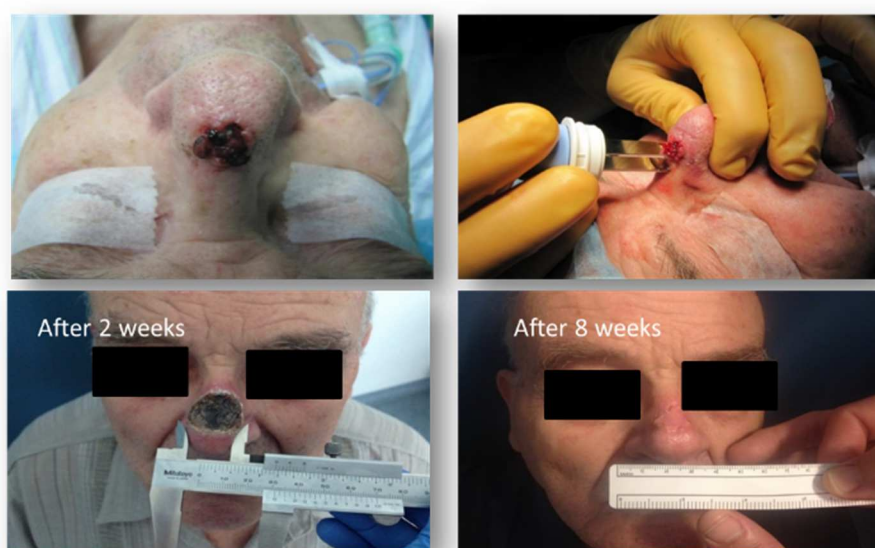## 2. Klinični rezultati zdravljenja z elektrokemoterapijo

Prva multicentrična klinična študija zdravljenja z elektrokemoterapijo je bila objavljena leta 2006. Študija je bila zasnovana z namenom uporabiti pripravljene standardizirane postopke za elektrokemoterapijo na bolnikih s kožnimi tumorji, velikosti do 3 cm, različnih histologij. Bleomicin se je injiciral intravensko ali intratumoralno, cisplatin pa samo intratumoralno. Uporabljene so bile različne konfiguracije elektrod in generator električnih pulzov, ki so ga razvili v predhodnem EU projektu. V kliničnem EU projektu- ESOPE, smo tako pripravili standardizirane postopke zdravljenja in nedvoumno pokazali učinkovitost zdravljenja z elektrokemoterapijo. Rezultati projekta so pokazali od 70-90% lokalno kontrolo rasti tumorjev, i.e. 85% objektivnih odgovorov, tako melanomskih metastaz, kot metastaz raka dojke in drugih histologij. Ta objava je sprožila širšo uporabo elektrokemoterapije po Evropi, najprej predvsem v Italiji, kjer je tudi proizvajalec generatorja električnih pulzov, nato pa še po ostalih centrih, in predvsem v Nemčiji.



Slika 1: Odgovori kožnih tumorjev na elektrokemoterapijo po enkratnem zdravljenju. Z zeleno so prikazani popolni odgovori, celoten stolpec predstavlja objektivne odgovore (povzeto po Clover et al 2020)

Centri, ki izvajajo elektrokemoterapijo se v veliki večini združujejo v InspECT konzorciju (International Network for Sharing Practice of Electrochemotherapy). Ta konzorcij zbira podatke o zdravljenju njihovih bolnikov, in tako tvori široko bazo, ki ima možnost analize različnih aspektov zdravljenja z elektrokemoterapijo. Tako je pred kratkim bil objavljen članek, ki je analiziral rezultate zdravljenja z elektrokemoterapijo na 987 bolnikih in 2482 tumorskih nodulih. Učinek zdravljenja, glede na nodule, in ne glede na histologijo tumorjev, je bil OR 85% (70 CR; 15% delnih odgovorov (PR); 11% stabilna bolezen (SD); 2% napredovanje bolezni (PD)), in glede na bolnika 83% OR (61% CR; 22% PR; 12% SD; 3% PD). Smo pa zaznali razliko v odzivih tumorjev glede na histologijo, najboljši odziv je bil zaznan pri Kaposijevem sarkomu in bazalno celičnem karcinomu, slabši pa pri malignem melanomu, raku dojke in ploščato celičnem karcinomu (Slika1,2). Iz kliničnih podatkov lahko izluščimo, da je napovedni dejavnik zdravljenja odvisen od histologije tumorjev, poleg tega pa se slabše odzivajo večji tumorji in pa predhodno že zdravljeni tumorji. Pomembno pa se nam je zdelo, da je potrebnih več raziskav, ki bi opredelile biološke napovedne dejavnike. Tako na nivoju značilnosti tumorskih celic, kot tudi tumorskega mikrookolja. Vemo, da je vaskularizacija tumorjev zelo pomembna za izid zdravljenja z elektrokemoterapijo. Predvidevamo, in na tumorskih modelih smo že dokazali, da so dobro ožiljeni tumorji z dobro mikrocirkulacijo krvi bolj občutljivi na elektrokemoterapijo. Žal pa kliničnih podatkov o tem še ni.



Slika 2: Slika 2. Zdravljenje in učinek elektrokemoterapije bazalnoceličnega karcinoma na nosu bolnika (iz arhiva Oddelka za eksperimentalno onkologijo Onkološkega Inštituta Ljubljana)

Drugi dejavnik, ki se nam zdi zelo pomemben je imunogenost tumorjev. Na tumorskih modelih smo že pokazali, da je z večanjem imunogenosti tumorjev njihova odzivnost večja. Tako je bil tudi v predkliničnih poskusih maligni melanom najmanj odziven tumor. Na drugi strani pa smo pokazali, da z adjuvantnim zdravljenjem z interlevkinom-12 (IL-12) lahko povečamo odzivnost tumorjev. Najbolj je bil protitumorski učinek povečan pri manj imunogenih tumorjih in najmanj pri bolj imunogenih tumorjih, ki odgovorijo dobro že na samo terapijo z elektrokemoterapijo. Elektrokemoterapijo bi lahko imeli kot *in situ* vakcinacijo organizma. Klinična študija, ki smo jo objavili potrjuje to možnost. V InspECT bazi smo zbrali bolnike z napredovalno boleznijo in s kožnimi metastazami melanoma, ki so bili zdravljeni s pembrolizumabom in smo jim kožne metastaze dodatno zdravili z elektrokemoterapijo. Študija je pokazala da, v primerjavi s primerljivima skupinama bolnikov, ki so bili zdravljeni samo z elektrokemoterapijo in skupino, ki je bila zdravljena samo s pembrolizumabom, elektrokemoterapija doprinese k lokalnem učinku na kožnih metastazah, kot tudi izboljša sistemski odgovor zdravljenja, tako na oddaljenih zasevkih kot tudi s povečanim celokupnim preživetjem. Zato se nam zdi smiselno, da gredo raziskave v smeri kombiniranega zdravljenja elektrokemoterapije z zaviralci imunskih kontrolnih točk, ali pa z imunogeno terapijo, ki jo razvijamo, s plazmidom z zapisom za IL-12.

Učinki elektrokemoterapije na kožnih tumorjih so sedaj že dobro znani in primerljivi z učinkovitostjo drugih ablativnih terapij, kar je pokazala meta-analiza. Se pa elektrokemoterapija razvija tudi v smeri zdravljenja globoko ležečih tumorjev. V ta namen se izpopolnjujejo tehnični pristopi, z razvojem novih vrst

elektrod. Prve študije na jetrnih tumorjih, trebušni slinavki, rektalnih tumorjih kažejo približno enako stopnjo odgovorov, kot pri kožnih tumorjih. Razvijajo in uveljavljajo pa se perkutani, endoskopski in laparoskopski pristopi.

### 3. Genska imunoterapija

Imunoterapije se v zadnjem času močno uveljavljajo pri zdravljenju različnih vrst raka in pri nekaterih prihajajo v prve linije zdravljenja. Trenutno so največji uspehi doseženi z zaviralci imunskih kontrolnih točk, razvijajo pa se tudi nove imunoterapije, ki temeljijo na celičnih terapijah (CART terapije), onkolitičnih virusih, tumorskih vakcinah in citokinih. Terapije, kjer so bili uporabljeni rekombinantni citokini so zelo veliko obetale zaradi izjemnih predkliničnih rezultatov, ki se pa žal niso potrdili v kliničnih študijah zaradi hudih neželenih učinkov.

Razvoj terapij s citokini se je zato razvijal predvsem v obliki genske imunoterapije, ki temelji na tem, da v organizem vnesemo gen za imunostimulatoreni citokin, ki se potem v celicah izraža v nizkih količinah, ter dalj časa. To ne vodi v povišane serumske koncentracije in s tem povezano toksičnostjo in neželene učinke. Ker pa je za vnos genov v celice potreben vnosni sistem, se genska zdravljenja razvijajo v večih smereh. Vnosni sistemi lahko temeljijo na virusnih vektorjih (predvsem adeno, lenti in z adenovirusi povezani virusni vektorji) ali pa na nevirusnih vnosnih sistemih, ki so lahko kemični (različni polimerni nosilci) ali fizikalni kot je elektroporacija. Genska imunoterapija z IL-12, ki je bila posredovana z elektroporacijo (genski elektrotransfer – GET), se je v mnogih predkliničnih študijah izkazala za uspešno na različnih tumorskih modelih. V kombinaciji z radioterapijo ali elektrokemoterapijo pa so bili doseženi še boljši protitumorski učinki, ki so vodili v ozdravitve primarnega tumorja in tudi v razvoj imunskega spomina. Kombinacija elektrokemoterapije in imunske genske terapije z IL-12 se že uporablja v veterinarski onkologiji za zdravljenje mastocitomov in oralnih melanomov.

V humani onkologiji se trenutno izvajajo klinične študije v ZDA za zdravljenje melanoma, karcinoma Merklvih celic in trojno negativnega raka dojke z uporabo GET plazmidne DNA z zapisom za humani IL-12.

### 4. Klinična študija faze I pri bazalno celičnem karcinomu

Bazalno celični karcinom obsega heterogene histološke različice, od zelo dobro omejenih in površinsko rastočih tumorjev do agresivnih, infiltrativno rastočih ali globoko invazivnih lezij. Zaradi zapletenih anatomskih stanj v nekaterih področjih glave (nos, orbitalni predel, ušesa) v kombinaciji z morebitno agresivnejšo obliko rasti lahko neustrezno prvo zdravljenje predstavlja resen terapevtski problem in vodi do ponovitve bolezni. Ponavljajoče se zdravljenje, bodisi kirurško bodisi obsevalno, je povezano z zmanjšano učinkovitostjo in/ali funkcionalno disfunkcijo na zdravljenem območju. Zato je s kliničnega vidika pomembno iskanje novih terapevtskih alternativ. V zadnjem času je imunoterapija postala pomembna tudi pri zdravljenju lokalno napredovalega ali metastatskega bazalno celičnega karcinoma s prvim odobrenim zaviralcem imunske kontrolne točke cemiplimabom, ki je postavil temelje za raziskave drugih imunoterapij.

Bazalno celični karcinom ima največje mutacijsko breme v primerjavi z drugimi kožnimi raki, kar pomeni, da je prisotnih veliko tumorskih neoantigenov, ki lahko povzročijo aktivacijo lokalnega imunskega odziva in s tem upočasnijo rast primarnega tumorja in metastaz. Rezultati kliničnih študij elektrokemoterapije različnih histoloških tipov kožnih tumorjev so pokazali, da je elektrokemoterapija učinkovitejša pri bazalnoceličnem karcinomu kot pri drugih histoloških tipih, kar je verjetno posledica dodatnega sproščanja tumorskih antigenov v tumorsko mikrookolje iz celic, ki so umrle zaradi delovanja elektrokemoterapije. Ti dodatno sproščeni tumorski antigeni lahko vodijo v povečano aktivacijo imunskega sistema in eliminacijo tumorskih celic.

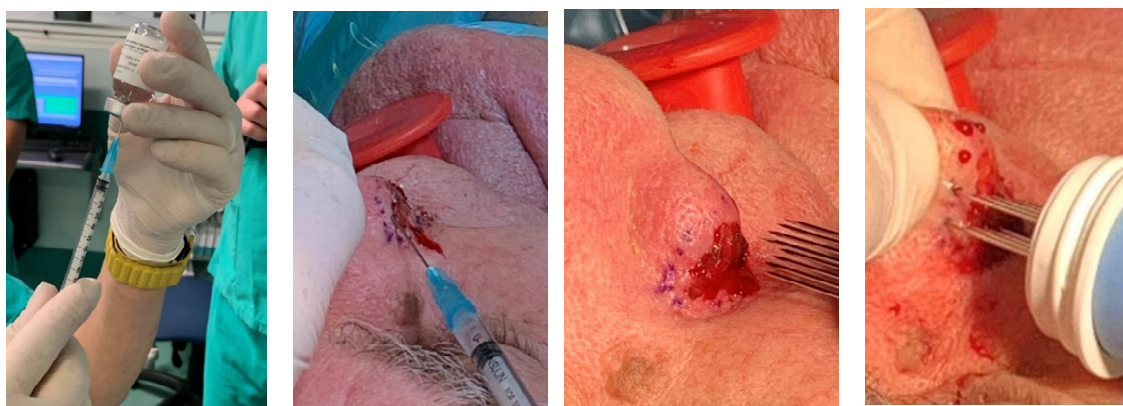
V skladu s temi ugotovitvami smo zasnovali klinično študijo GET plazmidne DNA z zapisom za IL-12 (pIL12), ki bi jo izvedli lokalno na tumorju z namenom stimulacije imunskega odziva. Klinično študijo smo zasnovali kot nerandomizirano študijo faze I za testiranje varnosti in sprejemljivosti naraščajočega

odmerka plazmidne DNA phIL12 pri zdravljenju operabilnih bazalno celičnih karcinomov v področju glave in vratu.

Primarna cilja študije sta oceniti varnost in sprejemljivost genske imuno terapije. Sekundarni cilji pa so določiti farmakokinetiko, farmakodinamiko, izvedljivost raziskave in predvsem določiti odmerek plazmida, ki vodi v produkcijo proteina IL-12, ki je biološko aktiven, povzroči infiltracijo imunskih celic v tumor in ni toksičen, kar bo osnova za nadaljnje klinične raziskave.

Študijo sta odobrili Komisija Medicinske etike Republike Slovenije (RS) (0120-524/2020-12) in Javna agencija za zdravila in medicinske pripomočke RS. Študijo smo registrirana v podatkovni bazi ISRCTN (ISRCTN15479959) in Clinical Trials (NCT05077033), kjer so navedeni tudi vsi vključitveni in izključitveni kriteriji.

V študiji testiramo 3 odmerke phIL12 (0,5 mg/mL, 1 mg/mL and 2 mg/mL). Odmerke plazmidne DNA, protokol elektroporacije in število ponovitev terapije smo določili v ne-kliničnem delu študije, ki smo jo izvedli z mišjim ortologom phIL12 (pmIL12). Zdravljenje izvajamo v splošni anesteziji ali sedaciji, odvisno od presoje anesteziologa. Plazmidna DNA injiciramo intratumorsko in 5 minut za tem dovedemo na tumor električne pulze, ki se uporabljajo za elektrokemoterapijo, z generatorjem električnih pulzov Cliniporator (slika 3). Po koncu terapije rano oskrbimo s standardnimi postopki. Ko se bolniki prebudijo iz anestezije, bo ocenjena toksičnost in morebitni neželeni učinki ter bolečina po zdravljenju (VAS lestvica). Kontrolni pregledi so predvideni 3, 8, in 31 dan, kjer bolnikom jemljemo brise iz mesta aplikacije plazmida, kri in bioptični vzorec za določitev farmakodinamike (koncentracija IL-12 in interferona  $\gamma$  v tumorju, število kopij plazmida v tumorju) in farmakokinetike (koncentracija IL-12 v serumu). Varnost terapije ocenjujemo po kriterijih CTCAEv5.0. Sprejemljivost terapije spremljamo z vprašalnikom o kakovosti življenja EORTC QLQ-C30. Odgovor tumorja se določa po RECISTv1.1 kriteriju.



Priprava zdravila  
Volumen injiciranja= $\frac{1}{4}$  volumna tumorja

Intratumorsko injiciranje

Aplikacija električnih pulzov preko igelnih elektrod

Slika 3: Potek priprave in aplikacije zdravila z elektroporacijo (iz arhiva Oddelka za eksperimentalno onkologijo Onkološkega Inštituta Ljubljana)

Do sedaj smo v študijo vključili 7 bolnikov. Zaključili smo vključevanje v prvi dve kohorti bolnikov, ki so bili zdravljeni z najnižjim odmerkom plazmida (0,5 mg/ml) in srednjim odmerkom (1 mg/ml). Vključili smo tudi prvega bolnika v najvišji odmerek (2 mg/ml). Pri vseh smo ugotovili, da je študija varna, sprejemljiva, izvedljiva in da neželenih učinkov ni bilo. Pri vseh bolnikih je bila izvedena tudi kirurška odstranitev tumorja po 31. dnevu, ker sama genska imunoterapija z IL-12 pričakovano ne vodi v popolni odgovor tumorja.

## Viri

- Gehl J, Sersa G, Wichmann Matthiessen L, Muir T, Soden D, Occhini A, Quaglino P, Curatolo P, Campana L, Kunte C, Clover AJP, Bertino G, Farricha V, Odili J, Dahlstrom K, Benazzo M, Mir LM.

- Updated standard operating procedures for electrochemotherapy of cutaneous tumours and skin metastases. *Acta Oncol* 2018, **57**: 874-882.
- Clover AJP, deTerlizzi F, Bertino G, Curatolo P, Odili J, Campana LG, et al. Electrochemotherapy in the treatment of cutaneous malignancy: Outcomes and subgroup analysis from the cumulative results from the pan-European International Network for Sharing Practice in Electrochemotherapy gatabase for 2482 lesions in 987 patients (2008-2019). *Eur J Cancer* 2020; **138**: 30-40.
  - Sersa G, Ursic K, Cemazar M, Heller R, Bosnjak M, Campana LG. Biological factors of the tumor response to electrochemotherapy: review of evidence and a research roadmap. *EJSO* 2021; **47**: 1836-46.
  - Ursic K, Kos S, Kamensek U, Cemazar M, Miceska S, Markelc B, Bucek S, Staresinic B, Kloboves Prevodnik V, Heller R, Sersa G. Potentiation of electrochemotherapy effectiveness by immunostimulation with IL-12 gene electrotransfer in mice is dependent on tumor immune status. *J Controlled Release* 2021; **332**: 623-35.
  - Campana LG, Peric B, Mascherini M, Spina R, Kunte C, Kis E, Rozsa P, Quagliano P, Pritchard Jones R, Clover AJP, Curatolo P, Giorgione R, Cemazar M, de Terlizzi F, Bosnjak M, Sersa G. Combination of pembrolizumab with electrochemotherapy in cutaneous metastases from melanoma: A comparative retrospective study from the InspECT and Slovenian Cancer Registry. *Cancers* 2021; **13**: 4289.
  - Bhatia S, Longino N V., Miller NJ, Kulikauskas R, Iyer JG, Ibrani D, Blom A, Byrd DR, Parvathaneni U, Twitty CG, et al. Intratumoral delivery of plasmid IL12 via electroporation leads to regression of injected and noninjected tumors in Merkel cell carcinoma. *Clin Cancer Res* (2020) 26:598–607. doi: 10.1158/1078-0432.CCR-19-0972
  - Cemazar M, Jarm T, Sersa G. Cancer Electrogene Therapy with Interleukin-12. *Curr Gene Ther* (2010) 10:300–311. doi: 10.2174/156652310791823425
  - Daud AI, DeConti RC, Andrews S, Urbas P, Riker AI, Sondak VK, Munster PN, Sullivan DM, Ugen KE, Messina JL, et al. Phase I trial of interleukin-12 plasmid electroporation in patients with metastatic melanoma. *J Clin Oncol* (2008) 26:5896–5903. doi: 10.1200/JCO.2007.15.6794
  - Groselj A, Bosnjak M, Jesenko T, Cemazar M, Markelc B, Strojan P, Sersa G. Treatment of skin tumors with intratumoral interleukin 12 gene electrotransfer in the head and neck region: a first-in-human clinical trial protocol. *Radiol Oncol*. 2022 Aug 14;56(3):398-408. doi: 10.2478/raon-2022-0021.
  - Kos S, Bosnjak M, Jesenko T, Markelc B, Kamensek U, Znidar K, Matkovic U, Rencelj A, Sersa G, Hudej R, et al. Non-Clinical In Vitro Evaluation of Antibiotic Resistance Gene-Free Plasmids Encoding Human or Murine IL-12 Intended for First-in-Human Clinical Study. *Pharmaceutics* (2021) 13:1739. doi: 10.3390/PHARMACEUTICS13101739



---

## Kirurško zdravljenje melanoma veznice

### Surgical treatment of conjunctival melanoma

Gregor Hawlina<sup>1,2</sup>, Alenka Lavrič Groznik<sup>1,2</sup>

<sup>1</sup>Očesna klinika, Univerzitetni klinični center Ljubljana, Zaloška cesta 2, Ljubljana

<sup>2</sup>Medicinska fakulteta, Univerza v Ljubljani, Vrazov trg 2, Ljubljana

---

#### Povzetek

Melanom je redek melanocitni tumor veznice, vendar njegova incidenca v zadnjih desetletjih narašča in ima visoko tveganje za razvoj metastaz. Nanj pomislimo v primeru nenadne rasti pigmentne spremembe veznice, večje velikosti, odsotnosti cist, neznačilne lokacije, pozitivne anamneze za veznični ali kožni melanom in pojava nevusa pri starejših bolnikih. Histopatološko je melanom sestavljen iz različno pigmentiranih malignih melanocitov. Lokano zaseva v preaurikularne in submandibularne bezgavke. Oddaljene metastaze se pojavijo v možganih, jetrih, koži in kosteh. Pri kirurškem odstranjevanju melanoma veznice naredimo ekscizijo s 3-4 mm varnostnim robom in zamrzovanje baze tumorja na skleri ali limbusu ter robu izrezane veznice. Uporabimo kirurško tehniko brez dotikanja tumorja in suho tehniko, da očne površine med odstranjevanjem tumorja ne polivamo s tekočino. Dodatna (adjuvantna) terapija najpogosteje vključuje brahiterapijo s stroncijem ali uporabo 0.04 % mitomicina. Pri tumorjih debelejših od 2 mm je indicirana še biopsija varovalne bezgavke. Bolnika z melanomom veznice moramo vedno napotiti k onkologu zaradi odkrivanja sistemskih zasevkov in sledenja. Ker je lokalna ponovitev bolezni visoka, vse do 45% v petih letih, je nujno redno sledenje bolnikov. Verjetnost zasevanja v lokalne bezgavke je okoli 52%, oddaljeni zasevki pa se pojavijo v okoli 42% v petih letih. Celokupna smrtnost za bolnike z melanomom veznice je okoli 25%. Prognoza in tveganje za zasevke sta odvisni od stadija bolezni.

**Ključne besede:** tumorji veznice, melanom veznice, pigmentirani tumorji veznice, melanom, nevus

#### Abstract

Melanoma is a rare melanocytic tumor of the conjunctiva, but its incidence has been increasing in recent decades and it has a high risk of developing metastases. Melanoma is considered in case of sudden growth of conjunctival pigment lesion, larger size, absence of cysts, uncharacteristic location, positive history for conjunctival or cutaneous melanoma and appearance of nevus in elderly patients. Histopathologically, melanoma consists of variously pigmented malignant melanocytes. Locally it metastasize in the preauricular and submandibular lymph nodes. Distant metastases occur in the brain, liver, skin and bones. In surgical removal of conjunctival melanoma, excision is performed with a 3-4 mm safety margin and freezing of the base of the tumor on the sclera or limbus and the edge of the excised conjunctiva. We use a surgical technique without touching the tumor and a dry technique so that the eye surface is not poured with liquid during tumor removal. Additional (adjuvant) therapy most often includes brachytherapy with strontium or the use of 0.04% mitomycin. For tumors thicker than 2 mm, a biopsy of the sentinel lymph node is also indicated. Patients with conjunctival melanoma should always be referred to an oncologist for detection of systemic metastases and follow-up. Since the local recurrence of the disease is high, up to 45% in five years, regular follow-up of patients is essential. The probability of seeding in local lymph nodes is about 52%, and distant seeding occurs in about 42% within five years. The overall mortality rate for patients with conjunctival melanoma is around 25%. The prognosis and risk of metastasis depend on the stage of the disease.

**Key words:** conjunctival tumors, conjunctival melanoma, pigmented conjunctival tumors, melanoma, nevus

---

#### 1. Uvod

Melanocitni tumorji veznice predstavljajo 52 -53% vseh vezničnih tumorjev. Mednje uvrščamo melanocitni nevus, očesno melanocitozo, pigmentacijo veznice povezano s poltjo (rasna melanoza), primarno pridobljeno melanozo (PAM) in melanom. Pri klinični razpoznavi sprememb veznice so poleg značilnosti

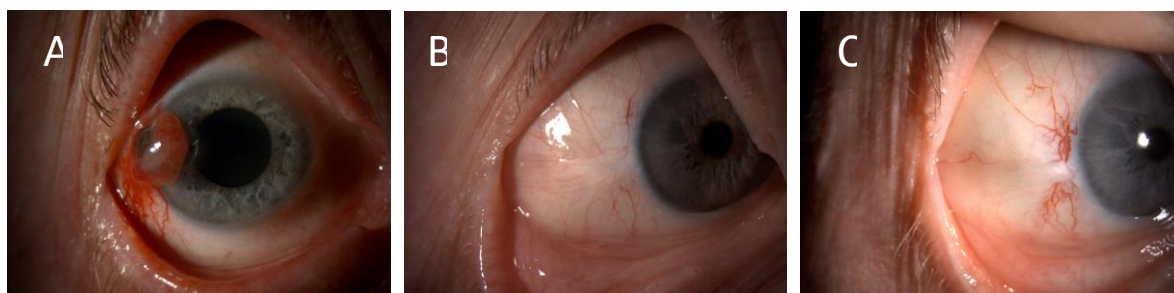
tumorja (anatomska lega spremembe, barva in omejenost lezije, prisotnost cist, ožiljenosti) pomembna tudi starost bolnika in pojav sprememb na enem ali obeh očesih. Čeprav je veznični melanom redek, njegova incidenca v zadnjih desetletjih narašča in ima visoko tveganje za razvoj metastaz. Namen prispevka je opisati klinične in histopatološke značilnosti ter predstavitev kirurškega in dodatnega (adjuvantnega) zdravljenja melanoma veznice.

## 2. Melanom veznice

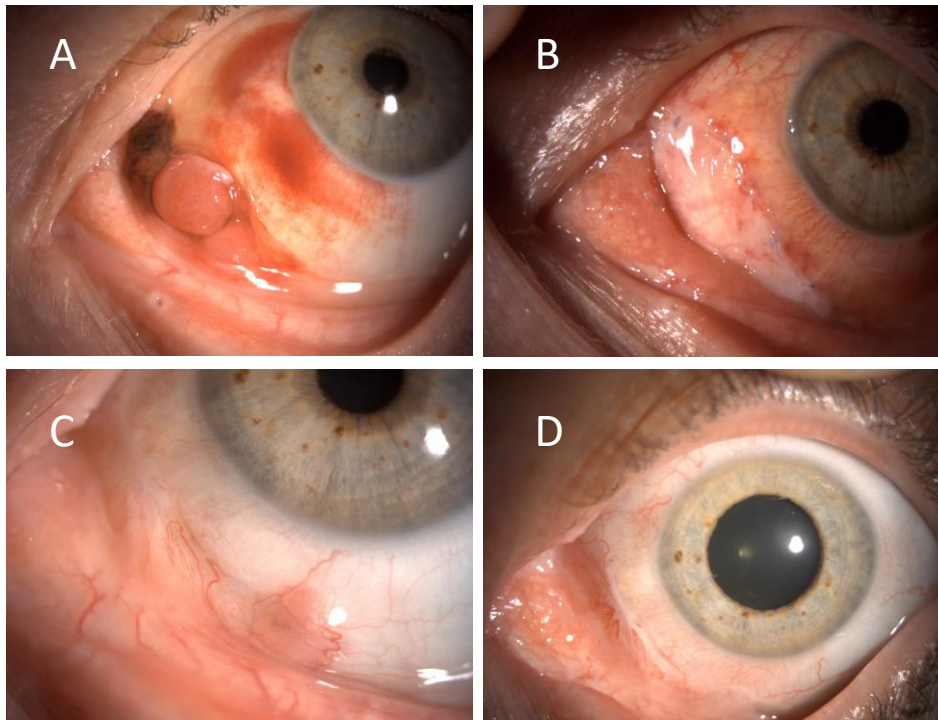
Melanom veznice se najpogosteje pojavlja pri svetlopoltih ljudeh srednje ali višje starosti. Nastane lahko iz PAM (74%), predhodnega nevusa (7%) ali de-novo (19%). Občasno je melanom veznice povezan s prirojenimi boleznimi kot so displastični nevus sindrom, neurofibromatoza ali pigmentna kseroderma. Najpogostejši melanocitni tumor veznice je nevus, ki predstavlja 52% vseh primerov. Najpogosteje se nevus nahaja med vekami (intrapalpebralno), na veznici zrkla (bulbarni veznici) (72%), žmurki (karunkuli) (15%) ali polmesečasti (semilunarni) gubi (11%). Če se pigmentna sprememba pojavi na veznici veke (palpebralni veznici), v vezničnih svodih (forniksih) ali na roženici je potrebno pomisliti na melanom. Na omenjenih mestih priporočamo odstranitev vseh pigmentiranih sprememb.

Na melanom pomislimo v primeru nenadne rasti pigmentne spremembe, večje velikosti, odsotnosti cist, neznačilne lokacije, pozitivne anamneze za veznični ali kožni melanom in pojava nevusa pri starejših bolnikih. Običajno se pojavi kot pigmentirana dvignjena masa na bulbarni veznici, lahko tudi v forniksih ali na palpebralni veznici. Redkeje je difuzno razširjen ali multifokalen. Pridružene ima lahko ciste, dovodno žilje, lastno ožiljenost ali krvavitve. Histopatološko je sestavljen iz različno pigmentiranih malignih melanocitov. V primeru nepopolnega izreza tumorja se lahko ponovi lokalno in je takrat značino amelanotičen. Lokano zaseva v predušesne (preavrikularne) in submandibularne bezgavke. Pri tumorjih debelejših od 2 mm je indicirana biopsija varovalne bezgavke. Oddaljene metastaze se pojavijo v možganih, jetrih, koži in kosteh. Melanom veznice lahko zamenjamo za sledeče spremembe: melanocitni nevus veznice, očesno melanocitozo, pigmentacijo veznice povezano s poltjo (rasno melanozo), primarno pridobljeno melanozo, izvenočesno širjenje melanoma ciliarnika, veznični tujek, hematom veznice ali stafilom beločnice.

Pri kirurškem posegu, kjer pričakujemo, da gre za melanom veznice nikoli ne naredimo incizijske biopsije. Potrebno je narediti ekscizijo s 3-4 mm varnostnim robom in nato zamrzovanje (krioterapijo) baze tumorja na skleri ali limbusu ter robu izrezane veznice. Uporabimo kirurško tehniko brez dotikanja tumorja, kar pomeni, da se samega tumorja med odstranjevanjem ne dotikamo, temveč za manipulacijo tkiva izkoriščamo varnostni rob. Poleg tehniko brez dotikanja, uporabljamo tudi t.i. suho tehniko, tako da očesne površine med odstranjevanjem tumorja ne polivamo s tekočino in jo pustimo, za čas odstranjevanja, suho. Namen te tehnike je, da preprečimo raztros malignih celic pod veznico na druga področja. V primeru širjenja na roženico naredimo alkoholno odstranitev epitelija (slika 1). Če je prizadeta tudi beločnica, je indicirana delna lamelarna sklerotomija, kar pomeni da odstranimo tudi plast spodaj ležeče beločnice. V primeru izreza večjega ali večih tumorjev in s tem povezanim večjim defektom veznice, odkrito beločnico pokrijemo z amnijsko membrano (slika 2), presadkom veznice iz drugega očesa ali presadkom ustne sluznice. Histološki vzorec, če je sprememba tanka pošljemo na preiskavo med dvema steklcema, če pa gre za debelejšo lezijo, vzorec všijemo na manjšo gobico ustrezno orientiramo in pošljemo k patohistologu. Vzorec fiksiramo v formalinu.



Slika 1: Primer melanoma veznice, ki je zrasel na limbusu. A - predoperativna slika. B - slika po kirurški odstranitvi. C - slika po adjuvantni brahiterapiji s stroncijem. (slike: arhiv Očesne klinike)



Slika 2: Primer melanoma veznice, ki je zrasel na polmesečevi (semilunarni) gubi. A - predoperativna slika. B - slika po kirurški odstranitvi in kritju defekta veznice z amnijsko membrano. C - recidiv melanoma v spodnjem forniksu, je značilno amelanotičen. Reci

Dodatna (adjuvantna) terapija je priporočljiva v primeru nepopolnega izreza tumorja ali ponovitve bolezni, nakateri avtorji jo priporočajo ob vsaki odstranitvi melanoma. Najpogosteje vključuje brahiterapijo s stroncijem ali uporabo 0.04 % mitomicina – MMC. Vloga interferona alfa-2B, ki se uspešno uporablja pri zdravljenju ploščatoceličnih neoplazij očesne površine, pri terapiji melanoma veznice še ni povsem jasna in se uporablja le v primeru netolerantnosti na MMC. Redko se odločimo za večje posege kot sta enukleacija ali eksenteracija. Pri enukleaciji odstranimo očesno zrklo in prizadeto veznico, medtem ko je eksenteracija kirurški postopek, kjer odstranimo celotno vsebino orbite s periostom orbite (periorbito) vred. Pri tem lahko veke ohranimo ali pa jih moramo odstraniti zaradi razširjenosti tumorskega procesa. Prilagojena enukleacija ali eksenteracija sta upravičeni, če je melanom razširjen v zrklo oziroma v orbito. Bolnika z melanomom veznice moramo vedno napotiti še k onkologu zaradi odkrivanja sistemskih zasevkov in sledenja. Pri tem običajno oftalmologu bolnika predstavimo na melanomskem konziliju. Ker je lokalna ponovitev bolezni visoka, vse do 45 % v petih letih, je nujno redno sledenje bolnikov. Verjetnost zasevanja v lokalne bezgavke je do 52%, oddaljeni zasevki se pojavijo v do 42% v petih letih. Celokupna smrtnost za bolnike z melanomom veznice je okoli 25%. Prognoza in tveganje za zasevke sta odvisni od stadija bolezni.

### 3. Zaključek

Melanom je redek melanocitni tumor veznice, vendar njegova incidenca v zadnjih desetletjih narašča in ima visoko tveganje za razvoj metastaz. Pri kirurškem odstranjevanju melanoma veznice naredimo ekscizijo z varnostnim robom in zamrzovanje baze tumorja ter robu izrezane veznice. Pri kirurški tehniki moramo biti pozorni, da tumorja ne prenesemo na druga področja veznice, zato uporabimo tehniko brez dotikanja in suho tehniko. Po odstranitvi je priporočljiva še adjuvantna terapija in pri tumorjih debelejših od 2 mm biopsija varovalne bezgavke. Bolnika z melanomom veznice moramo po kirurškem zdravljenju vedno napotiti še k onkologu zaradi odkrivanja sistemskih zasevkov in sledenja.

## Viri

- Shields CL, Alset AE, Boal NS, Casey MG, Knapp AN, Sugarman JA, et al. Conjunctival Tumors in 5002 Cases. Comparative Analysis of Benign Versus Malignant Counterparts. The 2016 James D. Allen Lecture. *American Journal of Ophthalmology*. 2017;173:106–33.
- Shields CL, Demirci H, Karatza E, Shields JA. Clinical survey of 1643 melanocytic and nonmelanocytic conjunctival tumors. *Ophthalmology*. 2004 ;111(9):1747–54.
- Gerner N, Nørregaard JC, Jensen OA, Prause JU. Conjunctival naevi in Denmark 1960-1980. A 21-year follow-up study. *Acta ophthalmologica Scandinavica*. 1996;74(4):334–7.
- Shields JA, Shields CL ed. *Eyelid, Conjunctival and Orbital Tumors. An Atlas and Textbook*, third edition. Philadelphia: Wolters Kluwer; 2016.
- Teekhasaenee C, Ritch R, Rutnin U, Leelawongs N. Glaucoma in oculodermal melanocytosis. *Ophthalmology*. 1990;97(5):562–70.
- Singh AD, De Potter P, Fijal BA, Shields CL, Shields JA, Elston RC. Lifetime prevalence of uveal melanoma in white patients with oculo(dermal) melanocytosis. *Ophthalmology*. 1998;105(1):195–8.
- Shields JA, Shields CL, Mashayekhi A, Marr BP, Benavides R, Thangappan A, et al. Primary Acquired Melanosis of the Conjunctiva: Risks for Progression to Melanoma in 311 Eyes. *Ophthalmology*. 2008;115(3):511–19.
- Shields CL, Markowitz JS, Belinsky I, Schwartzstein H, George NS, Lally SE, et al. Conjunctival Melanoma. *Ophthalmology*. 2011;118(2):389–95.
- Cohen VML, Tsimpida M, Hungerford JL, Jan H, Cerio R, Moir G. Prospective study of sentinel lymph node biopsy for conjunctival melanoma. *British Journal of Ophthalmology*. 2013;97(12):1525–9.
- Wong JR, Nanji AA, Galor A, Karp CL. Management of conjunctival malignant melanoma: A review and update. *Expert Review of Ophthalmology*. 2014;9(3):185–204.

---

## Zdravljenje melanoma žilnice

### Treatment of choroidal melanoma

Alenka Lavrič Groznik<sup>1,2</sup>, Gregor Hawlina<sup>1,2</sup>

<sup>1</sup>Očesna klinika, Univerzitetni klinični center Ljubljana, Zaloška cesta 2, Ljubljana

<sup>2</sup>Medicinska fakulteta, Univerza v Ljubljani, Vrazov trg 2, Ljubljana

---

#### Povzetek

Uvealni melanom je najpogostejši primarni znotrajočesni maligni tumor pri odraslih. Melanoma uvee in veznice predstavljata pet odstotkov vseh melanomov. Uvealni melanom je veliko pogostejši pri beli rasi in svetlopoltih ljudeh. V nasprotju s kožnim melanomom melanom uvee ni povezan z izpostavljenostjo sončni svetlobi. Okulodermalna melanocitoza je pomemben predispozicijski dejavnik za razvoj uvealnega melanoma. Diagnostika melanoma vključuje klinični pregled, ultrazvočno preiskavo, angiografijo, optično koherentno tomografijo, avtofluorescenco, presvetlitev tumorja in v redkih primerih diagnostično biopsijo tumorja. Zdravljenje melanoma žilnice je odvisno od lokacije tumorja, velikosti tumorja, statusa drugega očesa, bolnikove želje in dostopnosti določene terapije v državi. Melanom žilnice lahko zdravimo z različnimi vrstami radioterapije, fototerapijo in kirurškimi pristopi, kot je resekcija tumorja, enukleacija, eksenteracija. Kljub uspešnemu lokalnemu zdravljenju tumorja petdeset odstotkov bolnikov z uvealnim melanomom razvije metastaze.

**Ključne besede:** melanom uvee, melanom žilnice, zdravljenje, radioterapija, fototerapija, kirurško zdravljenje, enukleacija

#### Abstract

Uveal melanoma is the most common primary intraocular malignant tumor in adults. Uveal and conjunctival melanomas comprise 5% of all melanomas. Uveal melanoma is much more common in white race and light skin colour people. In contrast to cutaneous melanoma, uveal melanoma is not related to sunlight exposure. Oculodermal melanocytosis is an important predisposing factor for uveal melanoma development. Diagnostics include clinical examination, ultrasonography, angiography, optical coherence tomography, autofluorescence imaging, tumor transillumination, and in rare cases diagnostic tumor biopsy. Treatment of choroidal melanoma depends on the location of the tumor, the size of the tumor, the status of the other eye, and the patient's wishes and possibilities of certain treatments in the country. Choroidal melanoma can be treated with various types of radiotherapy, phototherapy, and surgical procedures such as tumor resection, enucleation, and exenteration. Despite successful local tumor treatment 50% of patients with uveal melanoma develop metastatic disease.

**Key words:** uveal melanoma, choroidal melanoma, treatment, radiotherapy, phototherapy, surgery, enucleation

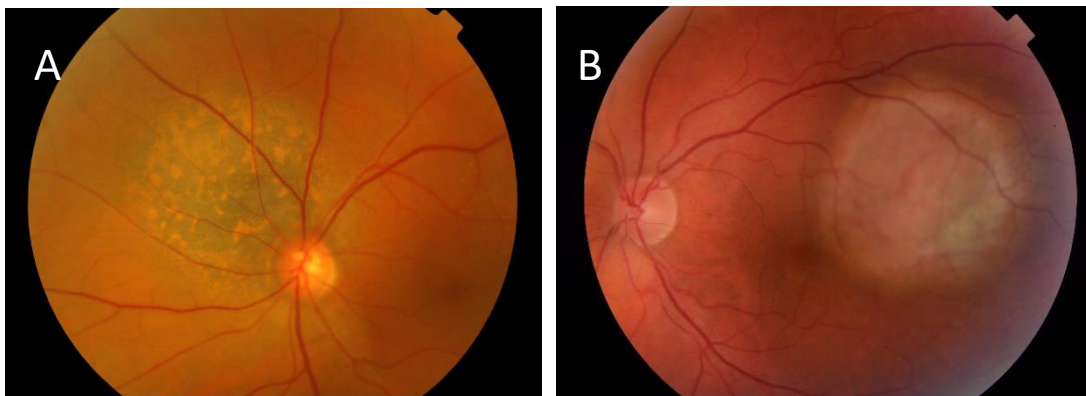
---

### 1. Epidemiologija uvealnega melanoma

Očesni in periokularni melanom predstavljata pet odstotkov vseh melanomov. Očesni melanom v 95 % izvira iz uvee, kamor uvrščamo šarenico, ciliarnik in žilnico, medtem ko je veznični melanom redek. Incidenca uvealnega melanoma je med 5 in 10 primerov na milijon prebivalcev na leto, nekoliko pogosteje se pojavlja pri moških. Epidemiološke študije kažejo, da uvealni melanom ni povezan z izpostavljenostjo sončni svetlobi. Incidenca bolezni v Evropi in Združenih državah Amerike (ZDA) je podobna kot incidenca v Avstraliji, kjer je izpostavljenost ultravijolični svetlobi višja. Uvealni melanom se pogosteje pojavlja pri starejših bolnikih. Incidenca uvealnega melanoma v nasprotju s kožnim melanomom v zadnjih desetletjih ostaja stabilna in ne narašča. Pogosteje se pojavlja pri beli rasi, svetlopoltih ljudeh z modrimi, svetlejšimi šarenicami in pri ljudeh s številnimi kožnimi nevusi. Drugi dejavniki tveganja za pojav uvealnega melanoma so okulodermalna melanocitoza, neurofibromatoza tip 1, BAP 1 tumor predispozicijski sindrom.

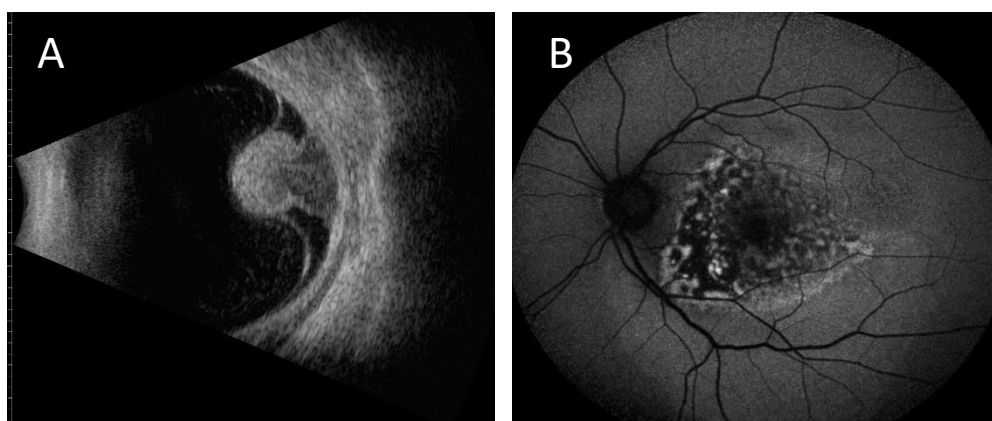
## 2. Klinične značilnosti in diagnostika melanoma žilnice

Melanom žilnice je običajno pigmentiran in redkeje amelanotičen (slika 1). Pomembno je, da amelanotičnega melanoma ne zamenjamo za metastazo žilnice. Manjši melanom žilnice ima kupolasto obliko, večji melanom pa lahko predre Bruhovo membrano in postane značilno gobaste oblike (slika 2). Difuzna infiltrativna rast melanoma je redkejša in ta oblika je običajno bolj invazivna. Če se melanom žilnice širi v sprednji segment, lahko povzroči povišan očesni pritisk, zamotnitev ali subluksacijo leče s poslabšanjem vida. Pomembno je ločevanje med nevusom žilnice in majhnim melanomom žilnice. Melanom žilnice je običajno povezan s simptomi, ima subretinalno tekočino, na njem je viden oranžen pigment, odsotne so druze in opazna je rast lezije. Krvavitev v steklovino je redka, razen če je tumor predril mrežnico. Veliki melanomi so lahko povezani z vnetno reakcijo v sprednjem prekatu in steklovinskem prostoru, zelo redko se lahko pojavi tudi skleritis.



Slika 1: Pigmentiran melanom žilnice z oranžnim pigmentom (A) in amelanotičen melanom žilnice (B). (sliki: arhiv Očesne klinike)

V diagnostiki melanoma žilnice je poleg kliničnega pregleda pomemben predvsem ultrazvok, ki nam omogoča določitev velikosti tumorja, kar je pomembno za pravilno odločitev glede načina zdravljenja. Melanomi žilnice so ultrazvočno nizkoreflektivni za razliko od metastaz žilnice in nevusa žilnice, kjer je reflektivnost lezij višja. Ultrazvok nam omogoča tudi zaznavanje ekstraokularnega širjenja melanoma skozi beločnico ali invazijo melanoma žilnice v ciliarnik. Angiografija z indocianin zelenim in ultrazvočna diagnostika Doppler nam omogočata prikaz lastnega žilja v melanomu, medtem ko z optično koherentno tomografijo potrdimo subretinalno tekočino ob melanomu. Prisotnost oranžnega pigmenta na melanomu dokumentiramo s pomočjo avtofluorescence očesnega ozadja (slika 2). Presvetlitev tumorja prek zenice ali beločnice uporabimo za določitev robov in lege tumorja. Pigmentirani tumorji in znotrajočesna krvavitev blokirata prenos svetlobe. Magnetna resonanca (MRI) se pri diagnostiki melanoma žilnice ne uporablja rutinsko. V pomoč nam je pri odkrivanju ekstraokularnega širjenja melanoma skozi sklero ali v primerih goste vitrealne krvavitve. V redkih primerih, kadar diagnoze melanoma ne moremo potrditi z opravljenimi slikovnimi preiskavami, se odločimo za diagnostično biopsijo tumorja.



Slika 2: Ultrazvok gobastega melanoma žilnice (A). Avtofluorescenca očesnega ozadja prikazuje oranžni pigment na melanomu žilnice (B). (sliki: arhiv Očesne klinike)

### 3. Zdravljenje melanoma žilnice

Zdravljenje melanoma žilnice je odvisno od lokacije tumorja, velikosti (višine in premera) tumorja, statusa drugega očesa ter bolnikove želje in starosti. Zdravljenje bolnikov z melanomom uvee se med centri po svetu razlikuje, saj na odločitev glede terapije vpliva tudi dostopnost določene terapije. Pred začetkom zdravljenja moramo pri bolniku z melanomom žilnice izvršiti oceno stadija bolezni na podlagi mednarodne klasifikacije TNM. Očesno bolezen razvrstimo glede na velikost tumorja (največji bazalni premer in višino tumorja), prizadetost ciliarnika in ekstraokularno širjenje tumorja. Prizadetost bezgavk je pri uvealnih melanomih izjemno redka. Prav tako je najdba metastaz zelo redka v času postavitve diagnoze melanoma žilnice. Zgodnje zdravljenje prepreči razvoj metastaz pri nekaterih bolnikih. Kljub uspešnemu lokalnemu zdravljenju melanoma uvee z radioterapijo ali enukleacijo pa bo 50 % bolnikov razvilo metastaze.

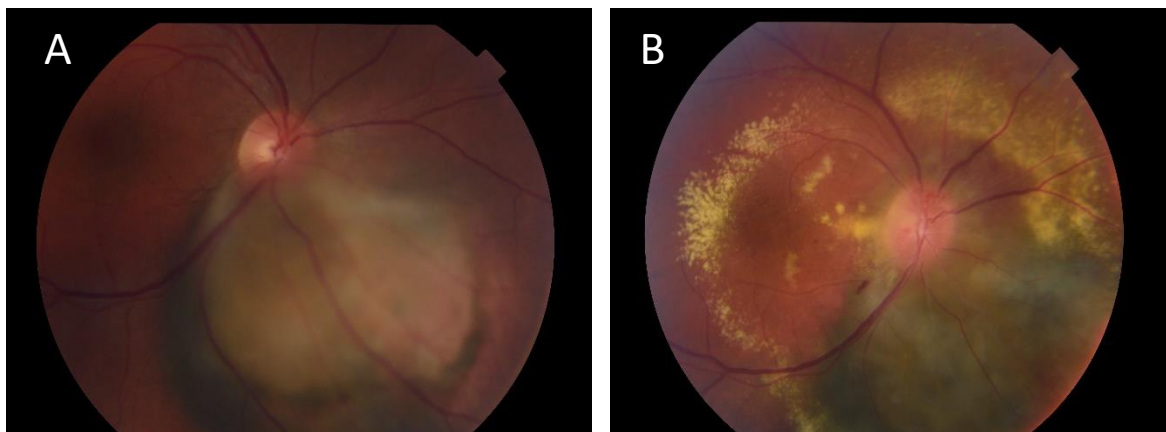
#### 3.1. Radioterapija

##### 3.1.1. Brahiradioterapija

V večini centrov je brahiradioterapija z uporabo radioaktivnih ploščic, ki vsebujejo rutenij-106 (Ru-106) ali jod-125, prva izbira zdravljenja melanoma žilnice. V Sloveniji uporabljamo oftalmološke aplikatorje Ru-106, ki oddajajo beta sevanje. Glede na lego in velikost tumorja se pred operativnim posegom izbere primerna oblika in velikost aplikatorja. Pri izbiri velikosti aplikatorja se upošteva tudi dvomilimetrski varnostni rob tumorja. Zdravnik specialist radioterapevt izračuna čas trajanja brahiradioterapije. Za zdravljenje melanomov uvee se uporablja doza od 80 do 100 Gy. Med posegom v splošni anesteziji operater aplikator pritrdi na sklero v področju melanoma žilnice. Bolnik je med terapijo hospitaliziran, po končani terapiji se aplikator Ru-106 operativno odstrani. Brahiradioterapija s ploščico rutenij-125 je primerna za zdravljenje melanomov, visokih do 6 mm in s premerom do 16 mm. Jodove ploščice, ki se uporabljajo predvsem v ZDA, oddajajo sevanje gama. Z njimi lahko uspešno zdravimo tumorje, visoke do 10 mm. Zmanjšanje tumorja običajno opazimo med 3 in 6 meseci po uspešnem obsevanju. Lokalna ponovitev bolezni se lahko pojavi v 9,5 % primerih. Brahiradioterapijo lahko kombiniramo s transpupilarno termoterapijo (TTT) ali kirurško resekcijo tumorja. Najpogostejši zapleti brahiradioterapije so radiacijska retinopatija in radiacijska optična nevropatija, nastanek sive mreže in neovaskularnega glavkoma. Preživetje pri bolnikih s srednje velikimi melanomi žilnice (visokih med 2,5 in 10 mm), zdravljenih z brahiradioterapijo, je enako kot pri bolnikih, zdravljenih z enukleacijo.

##### 3.1.2. Radioterapija s protoni

Radioterapija s protoni omogoča natančno obsevanje melanoma ne glede na velikost in lokacijo tumorja. Zdravljenje je dostopno v radioterapevtskih protonskih centrih v Evropi. Lahko se uporablja za zdravljenje vseh melanomov žilnice, še posebej pri tumorjih, ki jih ne moremo uspešno zdraviti z brahiradioterapijo, kot so peripapilarni melanomi žilnice in veliki melanomi. Pred obsevanjem bolnik potrebuje natančne ultrazvočne meritve tumorja in dolžine zrkla ter operacijo z vstavitvijo markerjev tantalum na rob tumorja, ki služijo kot referenčne točke. Bolnike se obseva sede s stabilizacijo glave z obrazno masko. Lokalna ponovitev bolezni se pojavi v le 3 % primerov. Pri zdravljenju velikih tumorjev z radioterapijo s protoni se pogosto pojavi neovaskularni glavkom, pri zdravljenju peripapilarnih tumorjev pa radiacijska nevropatija in makulopatija (slika 3).



Slika 3: Peripapilarni melanom žilnice (A) .Postradiacijska nevropatija in retinopatija po radioterapiji tumorja (B). (sliki: arhiv Očesne klinike)

## 3.2. Fototerapija

### *3.2.1. Transpupilarna termoterapija*

Pri TTT z diodnim laserjem tumor segrejemo na 45 in 60 stopinj za približno 1 minuto in s tem povzročimo smrt tumorskih celic. Redko se uporablja kot primarna terapija melanoma žilnice pri melanomih, visokih do 3 mm, saj je povezana s ponovitvijo bolezni in ekstraskleralnim širjenjem tumorja. Ni primerna za anteriorno ležeče in amelanotične melanome žilnice. Pogosto pa jo uporabljamo kot dodatno terapijo po radioterapiji melanoma žilnice predvsem v primeru eksudativnega odstopa mrežnice.

### 3.2.2. Fotodinamična terapija

Fotodinamična terapija (PDT) z uporabo verteporfina se je uporabljala za zdravljenje majhnih melanomov blizu fovee in papile vidnega živca žilnice. Novejše študije so pokazale mogočo lokalno ponovitev bolezni v od 17 do 45 %, zato ni varna vrsta zdravljenja. PDT se lahko uporablja za dodatno zdravljenje eksudativnega odziva melanoma po radioterapiji.

## 3.3. Kirurška terapija

### *3.3.1. Enukleacija*

Enukleacija je kirurški poseg, pri katerem se odstrani oko in prereže očesni živec. Običajno se izvede v splošni anesteziji. Primarni cilj enukleacije je odstranitev obolelega očesa s tumorjem, pomemben pa je tudi estetski rezultat, ki ga dosežemo s pravilno izbiro orbitalnega implantata in izdelavo proteze. Primarna enukleacija se svetuje v primerih velikih melanomov žilnice (višina tumorja nad 10 mm in premer tumorja nad 16 mm), ko z drugimi načini zdravljenja ne pričakujemo ohranitev vida in očesa in kadar bolnik ni motiviran, da bi ohranil oko. Izvede se tudi v primeru bolečega slepega očesa zaradi neovaskularnega glavkoma. Ekstraokularno širjenje tumorja je ob postavitvi diagnoze uvealnega melanoma prisotno pri 3 % bolnikov. V primeru makroskopsko vidnega širjenja tumorja je svetovana dodatna radioterapija orbite. V redkih primerih, kadar je prisotno obsežno širjenje melanoma uvee v orbito, je treba narediti orbitalno eksenteracijo.

### 3.3.2. Transskleralna resekcija in endoresekcija melanoma

Zaradi zahtevne kirurške tehnike se resekcija melanoma žilnice prek sklere opravlja le v redkih centrih običajno kot primarno zdravljenje skupaj z brahiradioterapijo ali kot sekundarna resekcija tumorja po opravljeni radioterapiji tumorja za preprečitev nastanka toksičnega tumorskega sindroma (*angl.* toxic tumor syndrome). Za poseg je potrebna hipotenzivna anestezija. Ne izvaja se pri tumorjih s premerom več kot 18 mm in pri peripapilarnih tumorjih. Spremljajo jo lahko resni zapleti, kot so masivna krvavitev, odstop mrežnice in sistemski zapleti zaradi hipotenzivne anestezije.



V zadnjih letih se za odstranitev tumorja po radioterapiji uporablja predvsem endoresekcija prek vitrealnega prostora. Poseg izvaja izkušen vitreoretinalni kirurg. Po posegu je potrebna laserska fotokoagulacija okoli kirurških robov in tamponada zrkla s silikonom, ki se kasneje odstrani. Najpogostejša zapleta endoresekcije melanoma žilnice sta krvavitev in odstop mrežnice.

Obe vrsti resekcije tumorja preprečita nastanek eksudativnega odstopa mrežnice in neovaskularnega glavkoma, ki sta posledica prisotnosti obsevanega ishemičnega tumorja v očesu in nastanka toksičnega tumorskega sindroma .

#### 4. Presejanje sistemske bolezni

Uvealni melanom v 90 % metastazira v jetra, sledijo pljuča, kosti, koža in mehka tkiva ter bezgavke. Po zdravljenju uvealnega melanoma se svetujejo ultrazvočne kontrole ali MRI-kontrole abdomna vsakih 6–12 mesecev. Rentgen prsnega koša le redko odkrije metastaze v odsotnosti jetrnih metastaz. Jetrni testi so nizkosenzitivni in postanejo patološki šele pri napredovalih metastazah, zato se za presejanje običajno ne uporabljajo.

#### 5. Zaključek

Čeprav je uvealni melanom redek, je najpogostejši primarni znotraj očesni maligni tumor pri odraslih. Kljub napredku v diagnostiki, uspešnemu lokalnemu zdravljenju tumorja in skrbnemu spremljanju bolnika, ostaja tveganje za razvoj metastaz nespremenjeno. Štirideset do petdeset odstotkov bolnikov z uvealnim melanomom bo razvilo metastaze.

#### Viri

- Singh AD, Turell ME, Topham AK. Uveal melanoma: trends in incidence, treatment, and survival. *Ophthalmology*. 2011;118(9):1881–5.
- Nayman T, Bostan C, Logan P, et al. Uveal melanoma risk factors: a systematic review of meta-analyses. *Curr Eye Res*. 2017;42(8):1085–93.
- Shields CL, Furuta M, Berman EL, et al. Choroidal nevus transformation into melanoma: analysis of 2514 consecutive cases. *Arch Ophthalmol*. 2009;127(8):981–7.
- Damato B. Ocular treatment of choroidal melanoma in relation to the prevention of metastatic death – a personal view. *Prog Retin Eye Res*. 2018;66:187.
- Collaborative Ocular Melanoma Study G. The COMS randomized trial of iodine 125 brachytherapy for choroidal melanoma: V. Twelve-year mortality rates and prognostic factors: COMS report No. 28. *Arch Ophthalmol*. 2006;124:1684–93.
- Reichstein D, Karan K. Plaque brachytherapy for posterior uveal melanoma in 2018: improved techniques and expanded indications. *Curr Opin Ophthalmol*. 2018;29:191–8.
- Shields CL, Shields JA, Perez N, et al. Primary transpupillary thermotherapy for small choroidal melanoma in 256 consecutive cases: outcomes and limitations. *Ophthalmology*. 2002;109:225–34.
- Jmor F, Hussain RN, Damato BE, et al. Photodynamic therapy as initial treatment for small choroidal melanomas. *Photodiagn Photodyn Ther*. 2017;20:175–81.
- Damato BE, Stewart JM, Afshar AR, et al. Surgical resection of choroidal melanoma. In: Schachat AP, editor. *Ryan's retina*, vol. 3. Philadelphia: Elsevier; 2018. p. 2591–600.
- Caminal JM, Lorenzo D, Gutierrez C, et al. Local Resection in Choroidal Melanoma: A Review. *J clin Med*. 2022;11(23): 7156.

---

# Vloga radioterapije pri zdravljenju očesnega melanoma

## The role of radiotherapy in treatment of ocular melanoma

Marko Kokalj<sup>1,2</sup>

<sup>1</sup>Sektor radioterapije, Onkološki inštitut Ljubljana, Zaloška cesta 2, Ljubljana

<sup>2</sup>Medicinska fakulteta, Univerza v Ljubljani, Vrazov trg 2, Ljubljana.

---

### Povzetek

Očesni melanom je redek rak z incidenco 5/ milijon prebivalcev in vrhom pojavnosti okrog 60. leta starosti. Uvealni melanom predstavlja več kot 90% primerov. Enukleacija je bila primarna metoda zdravljenja več kot stoletje, vendar je privedla do izgube funkcionalnega očesa. Danes je radioterapija, primarno brahiterapija, metoda izbora za zdravljenja uvealnega melanoma. Za izvedbo brahiterapije je potrebna kirurška vstavev radioaktivne ploščice v bližino tumorja, primerna pa je za tumorje debeline 8-10 mm in premera do 16 mm. Pri večjih tumorjih se uporablja zunanje obsevanje, pri čemer tako obsevanje s protonskim snopom (PBT) kot tudi stereotaktična radioterapija (SRT) kažeta dobre in primerljive rezultate. Radioterapija lahko povzroči neželene učinke, kot so katarakta, radiacijska retinopatija in neovaskularni glavkom, vendar koristi ohranjanja vida pogosto pretehtajo tveganja. Radioterapija je učinkovita možnost zdravljenja uvealnega melanoma, ki dosega primerljive izide z enukleacijo in omogoča ohranitev vida v večini primerov.

**Ključne besede:** očesni melanom, radioterapija, brahiterapija, teleradioterapija

### Abstract

Ocular melanoma is a rare cancer with an incidence of 5/million population and peak occurrence around age 60. Uveal melanoma accounts for over 90% of cases. Enucleation was the primary treatment for more than a century, but resulted in the loss of a functional eye. Radiation therapy, particularly brachytherapy, is now the preferred primary treatment for uveal melanoma. Brachytherapy involves surgical implantation of a radioactive plaque near the tumor and is suitable for tumors 8-10mm in thickness and up to 16mm in diameter. For larger tumors, external beam radiation therapy is also a viable option, with both proton beam radiotherapy (PBT) and stereotactic radiotherapy (SRT) showing comparable results. Radiation therapy may cause side effects such as cataract, radiation retinopathy and neovascular glaucoma, but the benefits of preserving vision often outweigh the risks. Overall, radiation therapy is an effective treatment option for uveal melanoma that can achieve comparable outcomes to enucleation while preserving vision in most cases.

**Key words:** ocular melanoma, radiotherapy, brachytherapy, teleradiotherapy

---

### 1. Uvod

Očesni melanom je redka oblika raka z incidenco približno 5/milijon prebivalcev in vrhom pojavnosti okrog 60. leta starosti. V Evropi incidenca te bolezni narašča od juga (Španija in južna Italija: 2/1000.000) proti severu (Danska in Norveška: 8/1000.000), v Sloveniji pa znaša 7,6/1000.000 in je že več desetletij nespremenjena. Melanom lahko prizadene tako področje vek in orbite, kot tudi očesne veznice, vendar je pojavnost bolezni tukaj izredno nizka. V ospredju je melanom uvee (zlasti žilnice), ki predstavlja več kot 90 % primerov melanoma očesa in se mu bomo v tem prispevku podrobneje posvetili.

Pri večini bolnikov je bolezen ob odkritju lokalno omejena, primarno metastatskih je le 3 % primerov. Več kot stoletje je bila prva izbira zdravljenja melanoma žilnice enukleacija. Zdravljenje je temeljilo na domnevi, da je naravni potek bolezni podoben kot pri melanomu kože, z lokalno agresivnim zdravljenjem pa so želeli preprečiti sistemski razsoj bolezni. Enukleacija zagotavlja izjemno nizko stopnjo lokalne ponovitve bolezni (~1 %) vendar privede do izgube pogosto še funkcionalnega očesa.

Sredi prejšnjega stoletja se je pričel razvoj ohranitvenih tehnik zdravljenja, ki temeljijo zlasti na radioterapiji, zagotavljajo pa primerljivo lokalno kontrolo ob ohranitvi očesa. Skozi leta se je izkazalo tudi da ohranitveno zdravljenje ne zviša tveganja za pojav oddaljenih zasevkov, do katerega pride pri 20–70 %

bolnikov (odvisno od stadija bolezni ob diagnozi), ne glede na tehniko zdravljenja primarne bolezni. E nukleacija tako ostaja metoda izbora zdravljenja le še pri bolnikih z napredovalimi tumorji brez možnosti ohranitve vida.

Radioterapija je danes prevladujoča oblika primarnega zdravljenja melanoma žilnice. Ker gre v biološkem smislu za relativno radiorezistentno bolezen, se uporablja visokodozno obsevanje bodisi z lokalno aplikacijo radionuklida na sam tumor (brahiterapija) bodisi z zunanjim obsevanjem z visokoenergijskimi delci oz. žarki (protonski snop/fotonski žarki).

## **2. Brahiradioterapija (BRT)**

Brahiradioterapija je danes metoda izbora za zdravljenje lokalno omejenih melanomov žilnice. Za izvedbo obsevanja je potrebna kirurška vstavev posebne ploščice naplastene z radionuklidom na mesto ležišča tumorja. V večini centrov v svetu se uporabljata dva izotopa, jod-125 (pretežno v ZDA) in rutenij-106 (Evropa). Predpisana doza na tumor se nekoliko razlikuje med posameznimi centri, pri večini pa se giblje med 80 in 130 Gy. Sama izvedba obsevanja traja 3–7 dni, kar je odvisno od debeline tumorja in aktivnosti izotopa. Tovrstno zdravljenje je primerno za tumorje debeline 8–10mm in premera do 16mm, pri katerih je uspešnost zdravljenja z BRT povsem primerljiva z enukleacijo. To potrjujejo rezultati velike randomizirane študije *Collaborative Ocular Melanoma Study (COMS)* z vključenimi več kot 1300 bolniki, ki kažejo na primerljivo 5- in 10-letno preživetje bolnikov zdravljenih z enukleacijo ali BRT.

Zdravljenje z BRT omogoča ohranitev funkcije očesa, prinaša pa tudi nekaj neželenih stranskih učinkov, kot so katarakta, radiacijska retinopatija in optična nevropatija ter neovaskularni glavkom. Ti so odvisni zlasti od lege in velikosti tumorja. V skrajnem primeru je zaradi poznih posledic obsevanja (zlasti neovaskularnega glavkoma) potrebno opraviti enukleacijo. V študiji COMS je znašala 5-letna kumulativna incidenca enukleacij 12 %.

V Sloveniji se zdravljenje z BRT izvaja v sodelovanju med Očesno kliniko UKC Ljubljana in Onkološkim inštitutom od leta 1986, rezultati zdravljenja pa so primerljivi s tujimi centri.

## **3. Obsevanje s protonskim snopom (PBT)**

Obsevanje s protoni je terapija izbora, kadar zaradi lege tumorja v bližini vidnega živca oz. makule ali velikosti tumorja, obsevanje z BRT ni izvedljivo. Zaradi bioloških značilnosti protonskega snopa, je mogoče s to metodo doseči visoko dozo sevanja v samem tumorju (cca. 70 GyE) in relativno hiter upad doze v okolnem zdravem tkivu. Učinkovitost zdravljenja je tako kar se tiče lokalne kontrole, kot tudi preživetja, primerljiva z BRT, se pa zaradi prehoda žarka skozi sprednji del očesa pojavi nekaj dodatnih stranskih učinkov. Ob že opisanih poznih posledicah obsevanja, tukaj dodatno opažamo še sindrom suhega očesa na račun okvare delovanja solznih žlez ter izgubo trepalnic. E nukleacija zaradi posledic zdravljenja je potrebna pri 15 % bolnikov.

## **4. Stereotaktično obsevanje z visokoenergijskimi fotoni (SRT)**

V luči dejstva da je obsevanje s protoni, ob majhnem številu protonskih centrov v svetu, težko dostopno in drago, se je v zadnjih letih začel razvoj stereotaktične radioterapije s fotonskimi žarki, kot alternative PBT. Večina modernih radioterapevtskih centrov je opremljena s sodobnimi linearnimi pospeševalniki potrebnimi za izvedbo tovrstnega obsevanja, kar bistveno poveča dostopnost zdravljenja. Tudi ta tehnika omogoča predpis visoke doze na tumor (50–70 Gy v 5 frakcijah) in relativno hiter upad doze v okolnem zdravem tkivu. Leta 2021 so bili objavljeni rezultati primerjalne retrospektivne analize 300 bolnikov z melanomom žilnice zdravljenih s PBT v Veliki Britaniji (150) in s SRT na Nizozemskem (150). Rezultati ne kažejo statistično pomembnih razlik pri lokalni kontroli, ki je v obeh rokah znašala kar 96%. Tudi stranski učinki so bili primerljivi, nekateri le nekoliko bolj izraženi v SRT roki (neovaskularni glavkom, krvavitev v steklovino). Delež enukleacij je v SRT roki znašal 12,4 % v BPT roki pa 5,9 % (p=0.089).

Glede na doslej razpoložljive podatke SRT torej predstavlja varno in učinkovito, nenazadnje pa tudi cenejšo in dostopnejšo, alternativo PBT.

## 5. Pooperativno obsevanje orbite

Kadar zaradi velikosti ali lege tumorja ohranitveno zdravljenje ni izvedljivo, je indicirano primarno kirurško zdravljenje z enukleacijo, v primeru makroskopskega razrasta tumorja izven zrkla pa tudi eksenteracijo. V kolikor se po enukleaciji izkaže da je prisoten mikroskopski preboj boleznici izven zrkla, je indicirano še pooperativno obsevanje orbite z namenom zmanjšanja tveganja za ponovitev bolezni. Podobno tudi kadar gre za stanje po eksenteraciji oz. za neradikalnost kirurškega posega (R1/R2 resekcija).

## 6. Paliativno obsevanje

V primeru napredovale bolezni se poslužujemo paliativnega obsevanja, ki je učinkovita metoda za lajšanje simptomov v primeru razrasta bolezni v orbiti, kot tudi simptomov povzročenih s strani morebitnih oddaljenih zasevkov.

## Viri

- Mahendraraj K, Lau CS, Lee I, Chamberlain RS. Trends in incidence, survival, and management of uveal melanoma: a population-based study of 7,516 patients from the Surveillance, Epidemiology, and End Results database (1973-2012). *Clin Ophthalmol.* 2016 Oct 25;10:2113-2119. doi: 10.2147/OPHTH.S113623.
- Adams KS, Abramson DH, Ellsworth RM, et al. Cobalt plaque versus enucleation for uveal melanoma: comparison of survival rates. *Br J Ophthalmol.* 1988 Jul;72(7):494-7. doi: 10.1136/bjo.72.7.494.
- Collaborative Ocular Melanoma Study Group. The COMS randomized trial of iodine 125 brachytherapy for choroidal melanoma: V. Twelve-year mortality rates and prognostic factors: COMS report No. 28. *Arch Ophthalmol.* 2006 Dec;124(12):1684-93. doi: 10.1001/archophth.124.12.1684.
- Jancar B, Budihna M, Drnovsek-Olup B, et al. Prognostic factors of choroidal melanoma in Slovenia, 1986-2008. *Radiol Oncol.* 2016 Feb 16;50(1):104-12. doi: 10.1515/raon-2015-0009.
- van Beek JGM, Ramdas WD, Angi M, van Rij CM, Naus NC, Kacperek A, Errington RD, Damato B, Heimann H, Kiliç E. Local tumour control and radiation side effects for fractionated stereotactic photon beam radiotherapy compared to proton beam radiotherapy in uveal melanoma. *Radiother Oncol.* 2021 Apr;157:219-224. doi: 10.1016/j.radonc.2021.01.030.
- Hykin PG, McCartney AC, Plowman PN, Hungerford JL. Postenucleation orbital radiotherapy for the treatment of malignant melanoma of the choroid with extrascleral extension. *Br J Ophthalmol.* 1990 Jan;74(1):36-9. doi: 10.1136/bjo.74.1.36.

---

## Sistemsko zdravljenje metastatskega uvealnega melanoma

### Systemic treatment of metastatic uveal melanoma

Martina Reberšek<sup>1,2</sup>

<sup>1</sup>Sektor internistične onkologije, Onkološki inštitut Ljubljana, Zaloška cesta 2, Ljubljana

<sup>2</sup>Medicinska fakulteta, Univerza v Ljubljani, Vrazov trg 2, Ljubljana

---

#### Povzetek

Uvealni melanom spada med redke rake, predstavlja majhen odstotek vseh melanomov. Se razlikuje od kožnega melanoma, z nizkim tumorskim bremenom in 1-letnim preživetjem v polovici bolnikov z metastatsko boleznijo. Sistemske zdravljenje metastatske bolezni je malo učinkovito, v primeru prisotnega genotipa HLA-A\*02:01 pa je zdravljenje s tebentafuspom izboljšalo prognozo teh bolnikov.

**Ključne besede:** uvealni melanom, metastatska bolezen, sistemske zdravljenje

#### Abstract

Uveal melanoma is a rare cancer, accounting for a small percentage of all melanomas. It is distinct from cutaneous melanoma, with a low tumour burden and 1-year survival in half of patients with metastatic disease. Systemic treatment of metastatic disease is not very effective, but in the presence of HLA-A\*02:01 genotype, treatment with tebentafusp improved the prognosis of these patients.

**Keywords:** uveal melanoma, metastatic disease, systemic treatment

---

## 1. Uvod

Uvealni melanom najpogostejše znotraj očesni rak pri odraslih, predstavlja približno 3 do 5 % vseh melanomov. Čeprav uvealni melanom nastane iz melanocitov, se razlikuje od kožnega melanoma, saj ima drugačen molekularno- genetski profil, način metastatskega razsoja in drugačno imuno- tumorsko mikrookolje, zaradi česar tudi slabše odgovori na sistemske zdravljenje, vključno z zaviralci imunskih kontrolnih točk. Pri polovici bolnikov z uvealnim melanomom pride do razsoja bolezni, predvsem v jetra. Prognoza teh bolnikov je zelo slaba, srednje celokupno preživetje je približno eno leto. Podatkov iz kliničnih raziskav o dobiti preživetja s sistemskim zdravljenjem je malo.

Večina bolnikov razvije metastatski uvealni melanom v petih do sedmih letih po zdravljenju primarnega očesnega tumorja, pri čemer je srednji čas približno tri leta. Metastaze se lahko pojavijo tudi po desetletju ali več. Kljub učinkovitemu zdravljenju primarnega melanoma je tveganje za nastanek oddaljenih metastaz pri bolnikih z uvealnim melanomom do 50 odstotkov (odvisno od genetskega podtipa). Bolniki s primarnim uvealnim melanomom in sinhronimi oddaljenimi metastazami so redki (manj kot štiri odstotki vseh bolnikov z diagnozo uvealnega melanoma)

## 2. Klinični simptomi

Večina bolnikov z metastatskim uvealnim melanomom je ob postavitvi diagnoze asimptomatskih, saj je večina primerov diagnosticirana naključno med rutinskim pregledom in slikovnim preiskavami. Najpogostejša mesta metastaz uvealnega melanoma so jetra (v 93%), pljuča (v 24%), kosti (v 16%), koža/podkožno tkivo (v 11%), Metastaze v bezgavkah in možganih (v 5 do 6%) so redke.

Pri bolnikih z večjim tumorskim bremenom se običajno pojavijo simptomi, kot so utrujenost, hujšanje in anoreksija. Prisotnost drugih simptomov lahko kaže na lokacijo bolezni, kot so bolečine v trebuhu, otekanje, polnost ali bolečine v hrbtu pri bolnikih z metastazami v jetrih, bolečine v prsih ali težko dihanje pri bolnikih z metastazami v pljučih ter bolečine v kosteh ali patološki zlomi pri bolnikih s kostnimi metastazami. Čeprav so metastaze v osrednji živčni sistem (CŽS) na splošno redke, se pri približno šestih odstotkih bolnikov z metastatskim uvealnim melanomom pojavijo nevrološki simptomi, vključno z glavobolom, šibkostjo in zmedenostjo. Pri bolnikih z velikim tumorskim bremenom in/ali hitro napredujočo boleznijo,

predvsem v primeru prizadetosti jeter, se lahko pojavijo povečana jetra, zlatenica ali drugi znaki bolezni jeter.

### **3. Diagnostične preiskave**

Diagnozo metastatskega uvealnega melanoma potrdimo z biopsijo in histopatološko oceno oddaljenih metastatskih lezij, ko so metastatske lezije odkrite s slikovnimi preiskavami. Tkivo lahko pridobimo z aspiracijo s tanko iglo (FNA) ali z igelno biopsijo, odvisno od mesta metastaz. V metastatskem tkivu, pridobljenem za diagnozo (ali arhiviranem tkivu primarnega očesnega tumorja, če je na voljo), lahko ocenimo tudi molekularno- genetske spremembe, ki lahko določajo prognozo in so pomembne za odločitev o vrsti sistemskega zdravljenja.

Za oceno jetrnih metastaz opravimo magnetno resonančno slikanje (MRI) jeter s kontrastom, CT prsnega koša za zamejitev bolezni, v primeru suma na možganske metastaze CT ali MRI glave. Pri začetni slikovni diagnostiki rutinsko ne opravljamo <sup>18</sup>F-FDG PET/CT, ker je pri uvealnem melanomu težko prikazati jetrne metastaze zaradi normalnega jetrnega privzema FDG.

### **4. Molekularno-genetsko testiranje**

Molekularna patogeneza uvealnega melanoma se razlikuje od patogeneze kožnega melanoma in drugih podtipov melanoma, vključno z melanomom veznice. Uvealni melanomi običajno vsebujejo specifične začetne mutacije v GNAQ, GNA11 ali drugih delih signalne poti podenote alfa proteinov G ter sekundarne mutacije s prognostičnim pomenom v genih, kot so BAP1, SF3B1 in EIF1AX.

Pri bolnikih z metastatskim uvealnim melanomom je treba opraviti s sekvenciranje naslednje generacije (NGS) ali profiliranjem genskega izražanja. Čeprav določene molekularno-genetske spremembe pri uvealnem melanomu nimajo terapevtske indikacije, nam lahko nekatere spremembe omogočijo vpogled v prognozo in možnosti načrtovanja kliničnih raziskav.

Bolniki z genotipizacijo polne krvi določeno prisotnost človeškega levkocitnega antigena HLA-A\*02:01 so kandidati za zdravljenje s tebentafuspom.

### **5. Sistemsko zdravljenje metastatske bolezni**

Optimalni pristop k zdravljenju metastatskega uvealnega melanoma se spreminja. Izbira zdravljenja temelji na kliničnih dejavnikih, kot so ocena genotipa HLA-A\*02:01, breme tumorja, hitrost rasti in lokacija ter razpoložljivost rezultatov kliničnih raziskav.

Pred začetkom sistemskega zdravljenja pri vseh bolnikih z metastatskim uvealnim melanomom opravimo genotipizacijo polne krvi na prisotnost človeškega levkocitnega antigena (HLA)-A\*02:01, ki se pojavlja pri približno 45 odstotkih bolnikov. Bolniki, pri katerih je HLA-A\*02:01 pozitiven, so kandidati za tarčno zdravljenje, kot je tebentafusp, medtem ko se tistim, ki so negativni, ponudi lokoregionalno in/ali drugo sistemsko zdravljenje.

### **6. HLA-A\*02:01 pozitivni bolniki**

Pri bolnikih z metastatskim uvealnim melanomom, ki so pozitivni na humani levkocitni antigen (HLA)-A\*02:01, je indicirano sistemsko zdravljenje s tebentafuspom, ki je v klinični raziskavi faze III izboljšal celokupno preživetje (OS) v primerjavi s kemoterapijo in imunoterapijo z zaviralci imunskih kontrolnih točk (ZIKT).

Tebentafusp (prej IMCgp100) je sestavljen iz topnega, z afiniteto povečanega HLA-A\*02:01-omejen na celični receptor T, ki je specifičen za glikoprotein 100 (gp100) peptid YLEPGPVTA in je spojen z enoveržnim spremenljivim receptorjem anti-CD3 fragmentom. Ko se tebentafusp veže na komplekse

peptid-HLA, izražene na rakavih celicah, prek CD3, aktivira poliklonske celice T, da sprostijo citokine in citolitične mediatorje proti tarčnim celicam.

V klinični raziskavi faze II, v katero je bilo vključenih 127 bolnikov s predhodno zdravljenim metastatskimi uvealnim melanomom, je monoterapija s tebentafuspom pokazala daljše celokupno preživetje v primerjavi s historičnimi kontrolami.

V klinično raziskavo faze III je bilo vključenih 378 bolnikov s pozitivnim HLA-A\*02:01 napredovalim uvealnim melanomom, ki niso bili predhodno zdravljeni s sistemsko terapijo ali lokalno terapijo metastaz v jetrih. Bolniki so bili v razmerju 2 : 1 naključno randomizirani v skupino, ki je prejela tebentafusp ali po izbiri preiskovalca imunoterapijo s pembrolizumabom, ipilimumabom ali sistemsko kemoterapijo z dakarbazinom.

Zdravilo tebentafusp se predpisuje s stopnjevanjem odmerka: 20 mcg prvi dan, 30 mcg osmi dan, 68 mcg petnajsti dan in nato tedensko. Zaradi nevarnosti sindroma sproščanja citokinov (CRS) je treba prve tri odmerke zdravila tebentafusp dati v bolnišničnem okolju terciarnega zdravstvene ustanove s strokovnim znanjem na področju zdravljenja CRS, kjer je mogoče bolnike spremljati med infuzijo in še vsaj 16 ur po zaključku zdravljenja. Bolniki, pri katerih med tretjo infuzijo ali po njej ne pride do hipotenzije stopnje  $\geq 2$ , ki bi zahtevala zdravniško posredovanje, lahko naslednje odmerke prejmejo ambulantno v dnevni bolnišnici, pri čemer se po vsaki infuziji najmanj 30 minut spremljajo pred odpustom.

Pembrolizumab je bil apliciran intravensko v odmerku 2 mg na kilogram telesne teže do največ 200 mg na odmerek ali (če je bilo to lokalno odobreno) v fiksnem odmerku 200 mg na 1. dan vsakega 21-dnevnega cikla. Ipilimumab je bil apliciran intravensko v odmerku 3 mg na kilogram na 1. dan vsakega 21-dnevnega cikla v največ štirih odmerkih. Dakarbazin je bil apliciran intravensko v odmerku 1000 mg na kvadratni meter površine telesa na 1. dan vsakega 21-dnevnega cikla.

Pri srednjem 14-mesečnem spremljanju je tebentafusp v primerjavi s terapijo, ki jo je izbral zdravnik preiskovalec, izboljšal celokupno preživetje (OS) (enoletno OS 73% proti 59%; srednje OS 22 mesecev proti 16 mesecem, razmerje tveganj [HR] 0,51, 95 % CI 0,37-0,71) in čas do progressa bolezni (PFS), (šestmesečni PFS 31 mesecev proti 19 mesecev; srednji PFS 3.3 mesecev proti 2.9 meseca, HR 0,73, 95 % CI 0,58-0,94). Objektivnih odgovorov je bilo pri tebentafuspu več (9% proti 5%), vključno s popolnim odgovorom pri enem bolniku. To razhajanje med deležem objektivnih odgovorov na zdravljenje in rezultati OS pri tebentafuspu se pripisuje drugačni obliki odziva na zdravljenje s tem zdravilom, v primerjavi z imunoterapijo in s sistemsko kemoterapijo.

CRS se je pojavil pri 89 odstotkih bolnikov, ki so prejeli tebentafusp. Vendar sta se pogostost in resnost večine toksičnosti, povezanih z zdravljenjem, zmanjšali po prvih treh do štirih odmerkih. Neželeni učinki stopnje  $\geq 3$  so bili izpuščaj (18 odstotkov), srbež (5 odstotkov), pireksija (4 odstotki), utrujenost in hipotenzija (po 3 odstotki). O smrtnih primerih, povezanih s tebentafuspom, niso poročali.

Na podlagi teh podatkov je Uprava ZDA za hrano in zdravila (FDA) odobrila tebentafusp za zdravljenje odraslih bolnikov z neresektabilnim ali metastatskim uvealnim melanomom, pozitivnih na HLA-A\*02:01. Tebentafusp je pri teh bolnikih odobrila tudi že Evropska agencija za zdravila (EMA) za zdravljenje metastatskega uvealnega melanoma.

## **7. HLA-A\*02:01 negativni bolniki**

Bolnikom z metastatskim uvealnim melanomom, ki niso pozitivni na HLA-A\*02:01 ali imajo obsežno ali hitro napredujočo bolezen, se priporoča vključitev v klinične raziskave, kadar koli je to mogoče.

Pri tistih, ki klinična preskušanja zavrnejo ali ni indikacij za vključitev v le- te, odločitev o zdravljenju temelji na obsežnosti metastatske bolezni, značilnostih bolnika in željah glede zdravljenja. Optimalni pristop k zdravljenju ni določen, saj večjih randomiziranih kliničnih raziskav pri tej redki bolezni ni na voljo.

## **8. Nivolumab in ipilimumab**

Pri bolnikih z ekstrahepatično boleznijo, ki so primerni za sistemsko zdravljenje, predlagamo kombinacijo nivolumaba in ipilimumaba namesto imunoterapije z enim zdravilom, saj posredne primerjave nekaterih študij kažejo na boljšo stopnjo odgovora in preživetja pri tej kombinaciji. Pomembna

ekstrahepatična bolezen je opredeljena kot tumorsko breme zunaj jeter, ki je dovolj obsežno, da zahteva zdravljenje (npr. zaradi simptomov, obsežnosti tumorja in/ali hitro napredujoče bolezni).

Opazovalne študije in študije faze II kažejo na omejeno učinkovitost te kombinacije kot začetnega zdravljenja pri bolnikih z uvealnim melanomom, z objektivnim odgovorom do 18 odstotkov, srednjim PFS do šest mesecev in srednjim OS do 19 mesecev.

V klinični raziskavi faze II je bilo zdravljenih 35 bolnikov z metastatskim uvealnim melanomom s kombinacijo nivolumaba in ipilimumaba s 4 cikli, ki jim je sledil vzdrževalni nivolumab. Po 60 tednih spremljanja je bil objektivni odgovor dosežen pri 6 od 33 bolnikov (18 odstotkov), vključno z enim popolnim in petimi delnimi odgovori; srednja PFS in OS sta bila 6 oziroma 19 mesecev.

V drugi klinični raziskavi faze II, v kateri je bilo vključenih 52 bolnikov z metastatskim melanomom brez predhodnega sistemskega zdravljenja, in so prejeli kombinacijo nivolumaba in ipilimumaba, je bil dosežen srednji PFS 3 mesece in srednje OS 13 mesecev, kar je podobno rezultatom preživetja v kliničnih raziskavah z mono-imunoterapijo.

## 9. Mono-imunoterapija

Bolnikom, ki zavrnejo ali niso primerni za kombinacijo nivolumaba in ipilimumaba (npr. zaradi morebitne večje toksičnosti), se lahko kot alternativa ponudi mono- imunoterapija s PD-1 zaviralcem nivolumabom ali pembrolizumabom.

Bolnikom, ki ne prenašajo sistemske terapije, lahko ponudimo najboljšo podporno zdravljenje.

Pembrolizumab - V retrospektivni analizi je bilo vključenih 56 bolnikov z metastatskim uvealnim melanomom, rezistentnim na predhodne terapije, zdravljenih z anti PD-1 ali anti PD-L1 zaviralci. V celotni študijski populaciji sta bila dosežena objektivna odgovora na zdravljenje pri dveh bolnikih (4 odstotki). Srednji PFS in OS sta bila tri in osem mesecev.

Nivolumab - V klinični raziskavi faze II (CheckMate 172) z zdravljenjem z nivolumabom pri bolnikih z napredovalim melanomom, odpornim na ipilimumab, v podskupini 103 bolnikov z očesnim melanomom je bilo srednje OS 13 mesecev, 18-mesečno OS pa 35-odstotno.

Zaviralci CTLA-4 - Opazovalne študije in zgodnje študije faze II so pokazale le omejeno učinkovitost imunoterapije z ipilimumabom in tremelimumabom, z objektivnim odgovorom do 8 odstotkov, srednji PFS do sedem mesecev in OS do 10 mesecev. Poleg tega so bili bolniki z uvealnim melanomom izključeni iz raziskave faze III, ki je pokazala koristnost ipilimumaba za preživetje bolnikov z metastatskim kožnim melanomom.

## 10. Sistemska kemoterapija

Pri bolnikih z metastatskim uvealnim melanomom običajno ne predpisujemo sistemske kemoterapije. Pri bolnikih z metastatsko boleznijo ni bilo dokazano, da bi katera koli sistemska kemoterapija v monoterapiji ali v kombinaciji podaljšala celokupno preživetje, z objektivnim odgovorom do 10%. Med preučevanimi citostatiki so bili dakarbazin, temozolomid, cisplatin, bendamustin, treosulfan, gemcitabin, sheme na osnovi fotemustina in drugi.

V analizi 64 bolnikov, zdravljenih zaradi metastatskega uvealnega melanoma z različnimi shemami, ki so vključevale cisplatin in dakarbazin, so dosegli le en popoln odgovor in pet delnih odgovorov (9%). Pri 56 bolnikih z jetrnimi metastazami sta bila dosežena le dva objektivna odgovora. Druge klinične raziskave niso pokazale višjega deleža objektivnih odgovorov



## 11. Tarčna terapija

Zaviralca BRAF in MEK (dabrafenib in trametinib) sta indicirana pri bolnikih z BRAF V600 mutiranimi solidnimi raki.. Vendar so te mutacije pri metastatskem uvealnem melanomu, ki ima tudi sicer drugačno molekularno patogenezo kot kožni melanom, redke,. Podatki kažejo tudi na omejeno aktivnost MEK zaviralcev, vključno z več randomiziranimi raziskavami z zdravljenjem z MEK zaviralcem selumetinibom v monoterapiji ali v kombinaciji s sistemsko kemoterapijo.

## 12. Zaključek

Večina bolnikov z diagnozo uvealnega melanoma ima dolgoročno preživetje, pri čemer je ocenjena tridesetletna stopnja preživetja 67-odstotna. Pred odobritvijo zdravila tebentafusp je bila srednje celokupno preživetja bolnikov z metastatsko boleznijo približno šest do dvanajst mesecev. Prognostični dejavniki, povezani s krajšim preživetjem, so moški spol, povišana laktatna dehidrogenaza (LDH), povišana alkalna fosfataza in povečan premer največje jetrne metastaze ( $\geq 3$ ). Pomembno je molekularno- genetsko testiranje za določanje tarč, saj le s tarčnim zdravljenjem lahko izboljšamo odgovor na zdravljenje in podaljšamo preživetje. Tako tebentafusp pri HLA-A\*02:01 pozitivnih bolnikih podaljša celokupno preživetje OS na dve leti.

## Viri

- National Comprehensive Cancer Network: NCCN clinical practice guidelines in oncology: Melanoma: uveal. V.2.2022 [cited 2023 March 3]. Available at: [http://www.nccn.org/professionals/physician\\_gls/PDF/Melanoma:uveal.pdf](http://www.nccn.org/professionals/physician_gls/PDF/Melanoma:uveal.pdf)
- Carvajal RD, Harbour JW. Metastatic uveal melanoma. UpToDate, Dec 06, 2022.
- Gupta MP, Lane AM, DeAngelis MM, Mayne K, Crabtree M, Gragoudas ES, et al. Clinical Characteristics of Uveal Melanoma in Patients With Germline BAP1 Mutations. *JAMA Ophthalmol.* 2015 Aug;133(8):881-7.
- Lamas NJ, Martel A, Nahon-Estève S, Goffinet S, Macocco A, Bertolotto C, Lassalle S, Hofman P. Prognostic Biomarkers in Uveal Melanoma: The Status Quo, Recent Advances and Future Directions. *Cancers.* 2022; 14(1):96.
- Middleton MR, McAlpine C, Woodcock VK, Corrie P, Infante JR, Steven NM, et al. Tebentafusp, A TCR/Anti-CD3 Bispecific Fusion Protein Targeting gp100, Potently Activated Antitumor Immune Responses in Patients with Metastatic Melanoma. *Clin Cancer Res.* 2020 Nov 15;26(22):5869-5878.
- Nathan P, Hassel JC, Rutkowski P, Baurain JF, Butler MO, Schlaak M, et al. Overall Survival Benefit with Tebentafusp in Metastatic Uveal Melanoma. *N Engl J Med.* 2021 Sep 23;385(13):1196-1206.
- Kinsey EN, Salama AKS. Metastatic Uveal Melanoma—A Review of Current Therapies and Future Directions *Oncology & Hematology Review,* 2017;13(2):100–6.
- Seth R, Messersmith H, Funchain P. Systemic Therapy for Melanoma: ASCO Guideline. *J Clin Oncol.* 2020 Nov 20;38(33):3947-3970.

---

# Patohistološki izvid - kožni melanom, BCC, SCC, karcinom Merklvih celic

## Histopathological report for cutaneous melanoma, basal cell carcinoma, squamous cell carcinoma and Merkel cell carcinoma

Olga Blatnik<sup>1,2</sup>

<sup>1</sup>Oddelek za patologijo, Onkološki inštitut Ljubljana, Zaloška cesta 2, Ljubljana

<sup>2</sup>Medicinska fakulteta, Univerza v Ljubljani, Vrazov trg 2, Ljubljana

---

### Povzetek

Ker sta prognoza in obravnava bolnika odvisni od dejavnikov primarnega tumorja in statusa varovalnih bezgavk, mora patolog v izvidu korektno in razumljivo podati potrebne informacije. S standardizacijo izvidov dosežemo, da ti vsebujejo vse potrebne podatke, so bolj pregledni in primerljivi med seboj. Z dosledno uporabo standardiziranega izvida postane manj verjetno, da bi patolog katero od informacij izpustil. Standardizirani izvidi v digitalni obliki olajšajo retrospektivno iskanje podatkov, kar je pomembno za potrebe registrov bolezni in raziskovalno delo.

Predpogoj za podajanje podatkov v obliki standardiziranega patohistološkega izvida so ustrezna makroskopska obdelava tkivnega vzorca, pravilna izdelava preparatov v laboratoriju, točni podatki o pacientu in klinični podatki, ki so pogosto ključni za pravilno interpretacijo patohistoloških najdb.

**Ključne besede:** patohistološki izvid, standardiziran izvid, sinoptični izvid, melanom, ploščatocelični karcinom, bazalnocelični karcinom, karcinom Merklvih celic

### Abstract

As the prognosis and management of the patient depend on the factors of the primary tumour and the status of the sentinel lymph nodes, the pathologist must provide the necessary information in the report in a correct and understandable way. Standardisation of the reports ensures that they contain all the necessary information, are more transparent and comparable with each other. The consistent use of a standardised report makes it less likely that the pathologist will omit information. Standardised reports in digital format facilitate retrospective data retrieval, which is important for disease registries and research.

The prerequisites for providing data in the form of a standardised pathology report are appropriate macroscopic processing of the tissue sample, correct preparation of the slides in the laboratory, accurate patient and clinical data, which are often crucial for the correct interpretation of pathology findings.

**Keywords:** pathohistological findings, standardised findings, synoptic findings, melanoma, squamous cell carcinoma, basal cell carcinoma, Merkel cell carcinoma

---

## 1. Pomen patohistološkega izvida

Ker sta prognoza in obravnava bolnika odvisni od dejavnikov primarnega tumorja in statusa varovalnih bezgavk, mora patolog v izvidu korektno in razumljivo podati vse potrebne informacije. Patohistološki izvid je uraden dokument, na katerega se klinik opira pri odločitvi za nadaljnjo obravnavo bolnika.

## 2. Standardizacija patohistološkega izvida

Z uporabo standardiziranega obrazca za podajanje patohistoloških značilnosti dosežemo, da izvidi vsebujejo vse relevantne informacije ter postanejo bolj pregledni in primerljivi med seboj. Zmanjša se verjetnost, da bi patolog katerega od podatkov v izvidu izpustil. Zlasti v pomoč so sinoptični izvidi v digitalizirani obliki, ki so lahko oblikovani na način, da patolog določene postavke mora izpolniti, sicer izvida ni možno avtorizirati. Patologu lahko tako oblikovani programi olajšajo delo, saj količina informacij, ki jih mora podati v izvidu, vključno s podatki o biomarkerjih, stalno narašča. Iz standardiziranega izvida v digitalni obliki je lažje iskati in izvažati podatke, pomembne za dejavnosti registrov bolezni in raziskovalno delo.

Sinoptični izvidi v digitalizirani obliki tudi pomembno zmanjšajo število pravopisnih in tipkarskih napak ter razbremenijo tako patologa kot administrativno osebje.

### **3. Podatki o bolniku in klinični podatki**

Pravilni vhodni podatki o bolniku so osnova za pravilen patohistološki izvid. Relevantni klinični podatki lahko imajo velik pomen za ocenjevanje patohistoloških najdb in vpliv tudi na končno diagnozo, zato morajo biti navedeni na napotnici za patohistološko preiskavo.

### **4. Makroskopski pregled vzorca**

Ključna za korekten patohistološki izvid sta pravilen makroskopski pregled in obdelava tkivnega vzorca. Z natančnim makroskopskim pregledom lahko dobimo informacije, ki nam olajšajo podajanje zahtevanih parametrov v standardiziranem izvidu. Primerno vzorčenje omogoča ustrezne nadaljnje postopke v patohistološkem laboratoriju, kjer izdelajo histološke in imunohistokemične preparate ter pripravijo vzorce za morebitne molekularno-genetske preiskave. Zaželeno je, da so tkivni vzorci kožnih ekscizij in resekcij orientirani, saj lahko le tako patolog natančno poda informacije o oddaljenosti od robov. Za natančnejšo oceno lege morebitnih metastatskih bezgavk je zaželeno, da so tudi resektati bezgavčnih lož orientirani.

### **5. Informacije, ki jih mora vsebovati patohistološki izvid**

Nabor parametrov, ki jih lahko podamo v izvidu, je v prvi vrsti odvisen od načina odvzema tkivnega vzorca. Iz zelo površinskih biopsij tako npr. težko podamo pravilno oceno globine invazije, iz vzorcev, odvzetih po neoadjuvantnem zdravljenju, pa npr. zanesljive podatke o prisotnosti in obsežnosti ulceracije in limfocitnega infiltrata. Napotni zdravnik se mora zato zavedati, kakšne podatke bo lahko pridobil iz pregleda nepopolno ekscidirane kožne spremembe in to upoštevati pri odločitvi o načinu odvzema. Nabor podatkov, ki jih mora vsebovati izvid, je usklajen z vsakokrat veljavno klasifikacijo kožnih tumorjev Svetovne zdravstvene organizacije, TNM klasifikacijo AJCC ter posodobljenimi priporočili za poročanje o tumorjih Združenja ameriških patologov (College of American Pathologists) in britanskega Kraljevega združenja patologov (Royal College of Pathologists).

Patohistološki izvidi za primarni tumor morajo praviloma vsebovati podatke o:

- lokaciji tumorja,
- načinu odvzema,
- histološkem tipu in podtipu tumorja,
- globini in nivoju invazije,
- prisotnosti limfovaskularne invazije,
- prisotnosti perinevralne invazije,
- oddaljenosti od bližjega stranskega in globokega kirurškega roba,
- morebitnih drugih spremembah v koži izven tumorja,
- pTNM stadiju,

odvisno od histološkega tipa tumorja pa še podatke o:

- prisotnosti neinvazivne lezije,
- prisotnosti in ev. velikosti ulceracije
- regresiji,
- prisotnosti in obsežnosti limfocitnega infiltrata,
- število mitoz,
- satelitskih mikroinfiltratov,
- in-transit zasevkih,
- imunofenotipu tumorja,

-prognostičnih in prediktivnih biomarkerjih.

Patolog mora v največji možni meri podati zahtevane parametre. V primeru, da to ni mogoče, mora navesti razloge, zakaj.

## 6. Patohistološki izvid za varovalne bezgavke

Biopsija varovalne bezgavke je pri nekaterih vrstah kožnega raka standarden postopek. Standardiziran patohistološki izvid mora vsebovati podatke o:

- številu vseh izoliranih in mikroskopsko potrjenih bezgavk,
- številu metastatskih bezgavk,
- številu metastaz,
- lokaciji metastaze v bezgavki,
- velikosti metastaze,
- ekstranodalnem širjenju metastaze,
- biomarkerjih (npr. status gena *BRAF* pri melanomu).

## 7. Patohistološki izvid disekcije bezgavčne lože

Kadar je odstranjena celotna bezgavčna loža, mora standardiziran patohistološki izvid vsebovati podatke o:

- številu vseh izoliranih in mikroskopsko potrjenih bezgavk,
- številu metastatskih bezgavk,
- velikosti največje metastaze,
- velikosti največje metastatske bezgavke,
- ekstranodalnem širjenju metastaze,
- biomarkerjih (status gena *BRAF* pri metastazah melanoma).

## 7. Zaključek

Standardizirani patohistološki izvidi za vse tipe tumorjev se sproti posodablajo in so dostopni na spletni povezavi: <https://www.onko-i.si/priporocila>

## Viri

- Golouh R, Bračko M, Frković-Grazio S et al. Standardizirani izvidi s področja kirurške patologije tumorjev. Ljubljana: Onkološki inštitut, 1994.
- Priporočila za obravnavo bolnikov z rakom, dostopna na: <https://www.onko-i.si/priporocila>
- Smernice za zbiranje bistvenih podatkovnih elementov za popolno prijavo malignih tumorjev in optimalno oskrbo bolnikov, dostopna na: <https://www.cap.org/protocols-and-guidelines/cancer-reporting-tools/cancer-protocol-templates>
- Orodja za histopatološko poročanje o raku, dostopna na: <https://www.rcpath.org/profession/guidelines/cancer-datasets-and-tissue-pathways.html>
- Ye JJ. Pathology report data extraction from relational database using R, with extraction from reports on melanoma of skin as an example. *J Pathol Inform* 2016;7:44. doi: 10.4103/2153-3539.192822.
- Elder DE, Massi D, Scolyer RA, Willemze R, editors (2018). WHO classification of skin tumours. 4th ed. Lyon: IARC.
- Amin MB, Edge SB, Greene FL et al, editors (2017). *AJCC Cancer Staging Manual*. 8th ed. New York: Springer.

---

# Obravnava bolnika s sumom na bazalnocelični in ploščatocelični karcinom kože

## Treatment of a patient with suspected basal cell and squamous cell skin carcinoma

Aleksandra Dugonik<sup>1</sup>, Anja Trajber Horvat<sup>1</sup>

<sup>1</sup>Dermatološki oddelek, Univerzitetni klinični center Maribor, Ljubljanska ulica 5, Maribor

---

### Povzetek

Keratinocitni karcinomi, imenovani tudi ne-melanomski kožni rak (NMKR) predstavljajo najpogostejšo obliko rakavih obolenj pri Kavkazijski rasi.

Rak keratinocitnih celic delimo na bazalnocelični (BCC) in ploščatocelični karcinom (PCC), ki se lahko izrazita z različnimi kliničnimi slikami tako v »in-situ« kot invazivni obliki.

Keratinocitni tumorji nastanejo najpogosteje na fotoekspoziranih predelih kože, kjer se lahko oblikujejo tudi prekarcinogene lezije. V večini primerov lezije rastejo počasi, kljub temu lahko naredijo večje destrukcije okolnega tkiva, s funkcijsko in estetsko prizadetostjo. V nasprotju z BCC, PCC pogosteje metastazira tako v regionalne bezgavke kot tudi oddaljene organe.

Glavni rizični faktor za pojav BCC in PCC je svetli fenotip kože, izpostavljanje UV svetlobi (sonce, solarij, PUVA), drugi sprožilci so ionizirajoče sevanje, arzen in nekatere organske spojine, okužba s papiloma virusom, kronično vnetje z ulceracijami kože, imunosupresivna zdravila in BRAF inhibitorji, določene genodermatoze.

Kirurško zdravljenje je še vedno standardni način zdravljenja, nove možnosti predstavljajo lokalni imunomodulatorji in biološki zdravili vismodegib in cemiplimab.

**Ključne besede:** nemelanomski kožni rak, bazalnocelični karcinom, ploščatocelični karcinom, aktinična keratoza, keratoakantom

### Abstact

Keratinocyte carcinomas, also called non-melanoma skin cancer (NMCR), represent the most common form of cancer in the Caucasian race.

Keratinocyte cell cancer is divided into basal cell carcinoma (BCC) and squamous cell carcinoma (PCC), which can manifest with different clinical pictures both in "in-situ" and invasive forms.

Keratinocyte tumors occur most often on photo-exposed areas of the skin, where pre-carcinogenic lesions can also form. In most cases, the lesions grow slowly, however, they can cause major destruction of the surrounding tissue, with functional and aesthetic impairment. In contrast to BCC, PCC more frequently metastasizes to both regional lymph nodes and distant organs.

The main risk factor for the occurrence of BCC and PCC is a fair skin phenotype, and exposure to UV light (sun, solarium, PUVA), other triggers are ionizing radiation, arsenic and some organic compounds, papillomavirus infection, chronic inflammation with skin ulceration, immunosuppressive drugs, and BRAF inhibitors, certain genodermatoses.

Surgical treatment is still the standard method of treatment, new options are local immunomodulators and biological drugs vismodegib and cemiplimab.

**Keywords:** non-melanoma skin cancer, basal cell carcinoma, squamous cell carcinoma, actinic keratosis, keratoacanthoma

---

## 1. Bazalnocelični karcinom (BCC)

BCC nastane iz nediferenciranih zarodnih celic interfolikularnega epidermisa; v 1/5 primerov pa se lahko razvije iz organoidnih, epidermalnih nevusov in drugih benignih kožnih tumorjev.

Gre za počasi rastoč tumor, ki lahko raste lokalno agresivno.

Če se v središču BCC pojavi plitka erozija, govorimo o **BCC rodens**. Kadar gre za globljo ulceracijo s propadom globljega tkiva, gre za **BCC terebrans**.

BCC zelo redko (do 0,1 %) metastazira v lokalne bezgavke, pljuča, jetra. Lahko se pojavi kjerkoli na koži, večinoma nastane na glavi in vratu, lahko se pojavi tudi na drugih fotoekspoziranih predelih kože (ramena, hrbet, prsni koš).

Klinično ločimo 3 tipe BCC, najpogosteje v 60 %, nastane **nodularni tip** z izgledom rožnate ali biserne papule, na površini so tipično prisotne teleangiektazije. Običajno ga najdemo na glavi, lahko se pojavi tudi drugje na koži. V 30 % se pojavlja **superficialni/površinsko rastoč tip**, ki se kaže kot ostro omejena eritematozna, drobno luščeča makula ali plak. Ta tip je pogostejši pri mlajših ljudeh (pred 40. letom starosti) na trupu ali okončinah. Najredkeje (v 10 %) se pojavlja **sklerozirajoči/morfeiformni tip** v obliki induriranega, belkastega, brazgotini podobnega neostro omejenega žarišča. Najpogosteje ga najdemo na glavi.

Vsi trije tipi so lahko pigmentirani ali ulcerirani, zaradi česar lahko BCC včasih spominja na melanom. Diferencialno diagnostično moramo pomisliti tudi na druge benigne tumorje (seboroična keratoza, dermatofibrom, angiofibrom, adneksalni tumorji, dermalni nevusi) in prekanceroze (aktinična keratoza, Mb. Bowen) ali karcinom Merkllovih celic.

## 2. Ploščatocelični / skvamoznocelični KARCINOM (PCC)

PCC nastane zaradi maligne proliferacije keratinocitov v epidermisu ali kožnih priveskih. Gre za večstopenjsko maligno alteracijo od prekanceroze (**aktinična keratoza**), preko »in-situ« oblike raka (**Morbus Bowen**), do invazivne oblike PCC.

Sivo cono med benigno in maligno lezijo predstavlja **keratoakantom**. Gre za manj agresivno lezijo s centralnim keratotičnim čepom, ki hitro raste, povzroča lokalno destrukcijo tkiva in običajno ne metastazira. PCC se lahko pojavi kjer koli na koži, najpogosteje ga odkrijemo na kronično fotoekspoziranih predelih kože obraza, vratu, podlahteh, hrbtiščih rok in v obnohtjih.

V nasprotju z BCC, ki zelo redko zaseva, PCC metastazira v 2–5 % v regionalne bezgavke, kasneje pa tudi oddaljene organe (pljuča, jetra, možgani). Lokalno lahko raste infiltrativno v mišice, fascije, kosti, hrustanec in ovojnice živcev.

PCC se na koži običajno kaže kot rjavo rumena ali siva hiperkeratotična lezija, z vnetno infiltriranim robom. Če se razvije iz aktinične keratoze, je običajno bolj ploščat, sicer pa lahko v nekaterih primerih zaradi eksofitične rasti spominja na bradavico.

Če nastane na aktinično neokvarjeni koži, je v začetku podoben luščečemu plaku ali rožnati papuli.

PCC se lahko pojavi tudi na sluznicah. Pri starejših kadilcih se lahko na ustni sluznici iz levkoplakije razvije **verukozni karcinom** (oralna floridna papilomatoza). Prav tako se lahko SCC razvije v področju spolovila iz levkoplakije ob kroničnem vnetju (npr. pri lichen sclerosus et atrophicus) ali kot **erythroplasia Queyrat** (eritematozna erodirana plošča na glansu penisa, koronarnem žlebu, prepuciju ali vulvi).

Diferencialno diagnostično moramo izključiti druge oblike kožnega raka (BCC, amelanotični melanom, atipični fibroksantom), kronično piodermijo, virusne bradavice in keratoakantom.

V predelu spolovila pomislimo na kondilome, Bowenoidno papulozo.

## 3. Laboratorijske preiskave pred napotitvijo niso potrebne.

## 4. Začetna oskrba in prepoznavanje NMKR

Opozorilni znaki za NMKR so:

- nekaj mesecev prisoten eritroskvamozni plak, ki se počasi veča
- več mesecev prisotna ulceracija, ki ne celi
- hiperkeratotične lezije z infiltriranimi robovi na aktinično okvarjeni koži
- verukoidna, hitro rastoča lezija na kronično vneti koži, kronični rani ali sluznicah
- solitarna, nodularna, rožnato biserna lezija

## 5. Diagnostika NMKR

NMKR potrdimo klinično ali dermatoskopsko ob značilni obliki NMKR, v nasprotnem primeru opravimo biopsijo kožne lezije in histopatološko preiskavo.

## 6. Zdravljenje NMKR

Pri začetnih spremembah (aktinične keratoze) in tumorjih z majhnim tveganjem za ponovitev (superficialni BCC, Mb. Bowen) je izborno zdravljenje z lokalnimi imunomodulatorji (igenol mebutat, imikvimod, 5-fluorouracil) in destruktivnimi metodami (krioterapija, kiretaža, elektrodisekacija), pri obsežnejših in multiplih spremembah lahko izvedemo fotodinamsko ali radioterapijo. Zlat standard zdravljenja NMKR še vedno predstavlja kirurška ekscizija tumorja, varnostni rob je odvisen od tveganja za recidiv.

Zdravljenje z biološkimi zdravili za BCC (vismodegib) in PCC (cemiplimab) je namenjeno bolnikom z zelo invazivnimi in destruktivnimi oblikami raka, kjer je zdravljenje z drugimi metodami ne zagotavlja odstranitve celotne tumorske mase, pri metastatski obliki ali multiplih NMKR.

## 7. Zgodnje odkrivanje, preprečevanje in kontrolni pregledi

Za zgodnje odkrivanje in preprečevanje novih in/ali recidivantih NMKR je ključna primarnapreventiva (redno samopregledovanje kože, fotoprotekcija).

Vse bolnike po diagnosticiranem NMKR je smiselno pregledati vsaj enkrat v obdobju 3 do 6 mesecev po zdravljenju. Ob pregledu ocenimo pooperativno rano, tipamo regionalne bezgavke in opravimo celotni pregled kože telesa.

Doživljenjsko spremljanje bolnikov v večini zdravstvenih sistemov ni mogoče, zato je priporočljivo individualno spremljanje zgolj visokorizičnih bolnikov (pri dermatologu) na 6 do 12 mesecev prvih 3 do 5 let. Ob dednih sindromih (Gorlinov sindrom) in imunskih pomanjkljivostih (npr. po transplantaciji solidnih organov) je potrebno doživljenjsko spremljanje na 3 do 6 mesecev s strani dermatologa ali osebnega zdravnika, pri omenjenih skupinah je tudi smiselna terapija s sistemskimi retinoidi.

## 8. Stopnja nujnosti obravnave pri sumu na NMKR

Ob visokem kliničnem sumu na NMKR osebni zdravnik napoti bolnika k dermatologu pod stopnjo nujnosti **2, hitro** za dermatoskopsko verifikacijo lezije in odločitev o nadaljnji terapiji.

Bolnika s **prekancerozo** (aktinične keratoze) napotimo pod stopnjo nujnosti **3, redno**.

## Viri

- Burgdorf, W., Plewig, G., Wolff, H.H., Landthaler, M. Braun-Falco's Dermatology. 3rd ed. 2009; 1348-76.
- Bologna, J., In Schaffer, J. V., & In Cerroni, L. Dermatology. 4th ed. 2018; 1872-1893
- Priporočila za obravnavo bolnikov z bazalnoceličnim karcinomom. Pridobljeno 10.07.2019 iz: [https://www.onkoisi/fileadmin/onko/datoteke/Revija\\_Onkologija/2019/letnik\\_XXIII/Priporocila\\_za\\_obravnavo\\_bolnikov\\_z\\_bazalnocelicnim\\_karcinomom.pdf](https://www.onkoisi/fileadmin/onko/datoteke/Revija_Onkologija/2019/letnik_XXIII/Priporocila_za_obravnavo_bolnikov_z_bazalnocelicnim_karcinomom.pdf)
- Diagnosis and treatment of invasive squamous cell carcinoma of the skin: European consensus-based interdisciplinary guideline. Pridobljeno 11.07.2019 iz: [https://www.eado.org/medias/Content/Files/2015-Stratigos-EurGuidelineSCC\\_EJC.pdf](https://www.eado.org/medias/Content/Files/2015-Stratigos-EurGuidelineSCC_EJC.pdf)
- Kansky A, Miljković J, Dolenc-Voljč M. Kožne in spolne bolezni: III. dopolnjena izdaja. Maribor: Medicinska fakulteta; Ljubljana: Medicinska fakulteta; Ljubljana: Združenje slovenskih dermatovenerologov, 2017; 325-9.

---

# Kirurško zdravljenje nemelanomskega kožnega raka – BCC in SCC

## Surgery of non-melanoma skin cancer – BCC and SCC

Barbara Perić<sup>1,2</sup>

<sup>1</sup>Oddelek za onkološko kirurgijo, Onkološki inštitut Ljubljana, Zaloška cesta 2, Ljubljana

<sup>2</sup>Medicinska fakulteta, Univerza v Ljubljani, Vrazov trg 2, Ljubljana

---

### Povzetek

Osnovno zdravljenje nemelanomskih kožnih rakov je kirurški poseg. Izrez kože s tumorjem v lokalni anesteziji še vedno predstavlja zdravljenje, ki zagotavlja življenje z majhnim tveganjem za ponovitev bolezni. Da bi to zagotovili, moramo ob tumorju odstraniti tudi ustrezen pas zdrave kože v skladu s priporočili za posamezno vrsto nemelanomskega kožnega raka in mesto, kjer se ta nahaja. Vedno stremimo k primarnemu zaprtju nastalega defekta kože. Nemelanomski kožni raki redko zasevajo, ko odkrijemo regionalne zasevke teh rakov, sprva opravimo disekcijo bezgavk prizadete lože. Le redko je potrebno pri kirurškem zdravljenju lokoregionalno napredovale bolezni poseči po metodah kot so hipertermična izolirana ekstremitetna perfuzija uda ali elektrokemoterapija.

**Ključne besede:** nemelanomski rak kože, BCC, SCC, kirurgija

### Abstract

The basic treatment for non-melanoma skin cancers is surgery. Excision of the skin with the tumor under local anesthesia still represents a life-saving treatment with a low risk of disease recurrence. In order to ensure this, we must also remove a suitable strip of healthy skin next to the tumor in accordance with the recommendations for the individual type of non-melanoma skin cancer and the location where it is located. We always strive for primary closure of the resulting skin defect. Non-melanoma skin cancers rarely metastasize, when regional metastases of these cancers are detected, we initially perform a dissection of the lymph nodes of the affected area. In the surgical treatment of locoregionally advanced disease, it is rarely necessary to resort to methods such as hyperthermic isolated limb perfusion or electrochemotherapy

**Key words:** nonmelanoma skin cancer, BCC, SCC, surgery

---

## 1. Uvod

Nemelanomski kožni raki med katere prištevamo predvsem bazalnocelični kožni rak (angl. basal cell carcinoma, BCC) in ploščatocelični kožni rak (angl. squamous cell carcinoma, SCC) sta med slovenskimi bolniki najpogostejša kožna raka. Te kožne tumorje lahko v večini primerov učinkovito odstranimo s pomočjo neinvazivnih metod ali s kirurškim posegom v lokalni anesteziji. Redko se bolezen razvije v lokoregionalno ali celo metastatsko obliko, ki zahteva multidisciplinarno načrtovanje zdravljenja.

## 2. Kirurško zdravljenje

Z uspešnostjo kirurškega zdravljenja lahko primerjamo vse druge metode zdravljenja. Kirurška odstranitev tumorja kože omogoča patohistološko pregled celotnega tumorja, to pa je najzanesljivejši način preprečevanja ponovitve bolezni na istem mestu. S kirurškim posegom želimo kožni rak ozdraviti a poleg tega tudi ohraniti izgled in funkcijo prizadetega dela telesa.

Kirurško zdravljenje načrtujemo glede na izgled tumorja in lego tumorja. Ob načrtovanju kirurškega posega moramo pretipati tudi bezgavčne lože (vratna, pazdušna ali dimeljska) in oceniti regionalne bezgavke. Predvsem SCC lahko namreč lahko v 2% primerov zaseva v bezgavke pripadajoče lože. Če sumimo, da so bezgavke obbolele, bolezen potrdimo s pomočjo ABTI in citološke analize vzorca.

Lokalno dobro mejeno obliko nemelanomskega kožnega raka lahko s kirurškim posegom zdravi družinski zdravnik, dermatolog, kirurg, otorinolaringolog ali oftalmolog. Pred načrtovanjem kirurškega zdravljenja dodatne slikovne preiskave večinoma niso potrebne, zanje se lečeči zdravnik odloči le, če so izpolnjeni



nekateri specifični pogoji (SCC nastal v kronični rani ali ob imunosupresiji, > 2 cm premera, sega globlje od podkožja, debelina > 2mm, slabo diferenciran, zajema ustnico ali uho, relaps bolezni).

V teh primerih je smiselno opraviti UZ regionalne bezgavčne lože z morebitno ABTI, če želimo oceniti prizadetost podkožja in mišic MRI (magnetnoresonančna preiskava) ali CT preiskavo z uporabo kontrastnega sredstva (prikaz telesa s pomočjo rentgenskih žarkov).

Ko govorimo o kirurškem zdravljenju lokalno omejenega nemelanomskega kožnega raka, s tem mislimo na vretenast izrez kože z ustreznim varnostnim robom zdrave kože. Nastalo kožno vrzel zdravnik v večini primerov zašije primarno (približa robove nastale rane) s šivi, katere je potrebno naknadno odstraniti, takimi, ki se sami razgradijo ali celo s kožnimi sponkami. Če je le mogoče se v prvi fazi zdravljenja izogibamo presajanju kože ali prekrivanju s kožnimi režnji. Poseg opravimo po vbrizganju lokalnega anestetika v okolico tumorja. Tabela 1 prikazuje dejavnike tveganja za ponovitev SCC, tabela 2 pa priporočen rob glede na tveganje za lokalno ponovitev bolezni.

Tveganje	Premer	Predel	Globina invazije	Histo.značilnosti	Kirurški rob	Imunosupresija
<b>NIZKO</b>	< 2cm	UV izpostavljeni deli razen uho/ustnica	< 6mm, nad podkožnim maščevjem	Dobro diferenciran, običajna oblika ali verukozna oblika	v zdravo	NE
<b>VISOKO</b>	> 2 cm	uho/ustnica  UV neizpostavljen predel (dlan/podplat) CSCC na mestu kronične rane, opeklin, brazgotine, obsevanja, lokalna ponovitev CSCC	> 6 mm, invazija prek podkožnega maščevja	Zmerno ali slabo diferenciran, akantolitični, vretenasti, dezmodoplastičen podtip, perinevralna invazija	nepopolna	DA (transplantacija, kronična imunosupresivna bolezen ali zdravljenje)

Tabela 1: Dejavniki tveganja nizko- in visokorizičnih cSCC (vir. B.Perić, P. Strojjan, J. Ocvirk, M. Hočevar, T. Bremec, M. Reberšek; Ploščatocelični rak kože, Klinična pot. Onkološki Inštitut Ljubljana, Julij 2020)

Tveganje	Značilnosti CSCC	Odstotek zasevanja	Rob ekscizije
<b>minimalno</b>	≤ 2 mm	0%	5 mm
<b>nizko</b>	2.01 – 6 mm	4%	5 do 10* mm
<b>visoko</b>	> 6 mm	16%	10 mm

Tabela 2: Priporočen makroskopski rob kirurške ekscizije glede na globino invazije tumorja in dejavnike tveganja (vir. B.Perić, P. Strojjan, J. Ocvirk, M. Hočevar, T. Bremec, M. Reberšek; Ploščatocelični rak kože, Klinična pot. Onkološki Inštitut Ljubljana, Julij 2020)

Tabela 3 prikazuje tveganje za ponovitev BCC.

	Majhno tveganje za ponovitev	Veliko tveganje za ponovitev
Velikost in lokacija	Tumor manjši od 2 cm na trupu in okončinah. Tumor manjši od 1 cm na licih, čelu, lasišču in vratu. Tumor manjši od 6 mm na centralnem delu obraza, periorbitalno, na nosu, perioralno, na uhljih, preavrikularno, postavrikularno in temporalno.	Tumor velik 2 cm ali več na trupu in okončinah. Tumor velik 1 cm ali več na licih, čelu, lasišču in vratu. Tumor velik 6 mm ali več na centralnem delu obraza, periorbitalno, na nosu, perioralno, na uhljih, preavrikularno, postavrikularno in temporalno.
Klinična omejenost in klinični tip	Dobra; nodularni in površinsko rastoči/ superficialni tip	Slaba; morfeiformni/sklerozirajoči tip
Histološki tip	Nodularni, površinsko rastoči/superficialni tip in Pinkusov fibroepiteliom	Mikronodularni, infiltrativni (tudi morfeiformni/sklerozirajoči) in bazoskvamozni/metatipični tip
Perinevralna invazija	Ne	Da
Predhodno zdravljenje	Primarni	Recidivni
Imunska oslabelelost	Ne	Da
Metoda zdravljenja	Kirurška (popolna ekscizija)	Nekirurška (lokalno in destruktivno zdravljenje) in nepopolna ekscizija

Tabela 3: Tveganje za ponovitev BCC (vir: B.Perić, P. Strojjan, J. Ocvirk, M. Hočevar, T. Bremec, M. Reberšek; Ploščatocelični rak kože, Klinična pot. Onkološki Inštitut Ljubljana, Julij 2020)

BCC z majhnim tveganjem za ponovitev izrežemo primarno z 2-3 mm robom, tumorje z visokim tveganjem pa z 3-4 mm robom zdrave kože. Rano primarno zapremo.

Zelo redko se zgodi, da zaradi tumorja z obsežnim uničenjem okolnega tkiva nastale rane ne moremo zašiti ali pa se želimo sprva prepričati, da smo odstranili dovolj zdravega tkiva da se rak ne bo ponovil kasneje na istem mestu. V takih primerih se z bolnikom dogovorimo za redne preveze rane ter per secundam celjenje do prejema končnega patohistološkega izvida. Odstranjen vzorec kože zato primerno označimo s šivi na dveh robovih in dostavimo oddelku za patologijo.

### 3. Kirurgija regionalnih zasevkov

Predvsem SCC lahko zaseva v regionalne bezgavke. To se zgodi predvsem ob velikih tumorjih z uničenjem podkožja in globljih tkiv. Izbranim bolnikom z SCC lahko kirurg onkolog predlaga biopsijo varovalne bezgavke (angl. sentinel node biopsy, SNB), kirurški poseg s pomočjo katerega odkrijemo in odstranimo tisto bezgavko, v kateri bi se najprej naselile celice SCC. Poseg opravimo sočasno s široko ekscizijo kože in tumorja, zahteva pa nekaj več priprav. Sprva bolniku v kožo ob tumorju ali brazgotino po prvotnem posegu namenjenemu diagnostiki vbrizgamo s tehnecijem označen nanokoloid. Ta nato po limfi potuje do željene bezgavke. Z gama kamero sprva slikamo bolnika, da bi ugotovili, katera bezgavčna loža je prava, nato pa sledi kirurški poseg. Skozi 3 cm rez si prikažemo in odstranimo varovalno bezgavko ter jo pošljemo na pregled k patologu. Poseg, katerega opravimo v splošni anesteziji je varen, saj je tveganje za pooperativne zaplete le 5-10 %. Kljub temu ga večina držav ne vključuje v priporočila, saj za razliko od melanoma pri SCC prognostičen pomen odstranjene varovalne bezgavke ni jasn. Prav tako ni dokazano učinkovito ukrepanje v primeru, da je bezgavka obolela. Na OI Ljubljana v primeru obolele bezgavke in v primeru, da bolnikova zmogljivost to dopušča, zdravljenje nadaljujemo z disekcijo bezgavčne lože.

### 4. Disekcija bezgavčne lože

Disekcija bezgavčne lože je kirurški poseg s katerim spečemu bolniku v splošni anesteziji odstranimo vse bezgavke iz bezgavčne lože, pri tem pa upoštevamo anatomske meje te lože. Poseg opravimo pri tistih bolnikih, pri katerih se je bolezen ponovila v obliki zasevka v bezgavki (takih je 13%) in smo zasevek nesporno potrdili s pomočjo ABTI. Bolnikom, katerih stanje zmogljivosti in obseg bolezni to dopušča, vedno svetujemo ta kirurški poseg. Posegu sledi običajno zdravljenje bezgavčne lože z obsevanjem.

Bolniku s potrjenim zasevkom v bezgavčni loži svetujemo pred posegom slikovno diagnostiko (PET-CT, CT trebuha in prsnega koša s kontrastom). Na ta način se prepričamo, da zasevki niso prisotni na drugih organih. Zaradi lokalno agresivne rasti tumorja je priporočljivo, da bolnika na poseg pripravi in poseg opravi kirurg, več disekcij bezgavčnih lož. Ta bo bolniku razložil obseg kirurškega posega, dolžino bivanja v bolnišnici in morebitne neželene posledice opravljenega posega kot so; nabiranje seroma, kopičenje limfe v okončinah (limfedem), odsotnost občutka na koži.

Zdravljenje bolnika, pri katerem zaradi napredovale bolezni kirurški poseg tehnično ni mogoč ali pa je bolnik za poseg prešibek, vedno načrtujemo na multidisciplinarnem konziliju za kožne rake. Zasevki v regionalnih bezgavkah pomembno vplivajo na tveganje za ponovitev bolezni in preživetje bolnikov; ocenjujemo da je po zaključku zdravljenja 59 – 83 % bolnikov brez bolezni 5 let.

**Kirurško zdravljenje ponovitve bolezni**

Ponovitev bolezni na istem mestu in zasevke na koži odstranimo v celoti kirurško, če število, lega in velikost tumorjev to dopuščata.

V primeru, da kirurški poseg ni mogoč, zdravljenje načrtujemo multidisciplinarno.

Izbranim bolnikom z lokalno izrazito napredovalim PRK okončin lahko ponudimo hipertermično izolirano ekstremitetno perfuzijo (angl. hyperthermic isolated limb perfusion, HILP) uda s TNF-alfa in melfalanom. Poseg opravimo v splošni anesteziji. Možnost zdravljenja bolnikov s krvavečimi in bolečimi kožnimi zasevki je tudi elektrokemoterapija z uporabo enkratnega, prilagojenega odmerka kemoterapije (bleomicin ali cisplatin). Poseg je kratek in ga lahko opravimo v sklopu dnevne bolnišnice.

## Viri

- Stratigos AJ, Garbe C, Dessinioti C, Lebbe C, Bataille V, Bastholt L, Dreno B, Concetta Fagnoli M, Forsea AM, Frenard C, Harwood CA, Hauschild A, Hoeller C, Kandolf-Sekulovic L, Kaufmann R, Kelleners-Smeets NWJ, Malvey J, Del Marmol V, Middleton MR, Moreno-Ramirez D, Pelleciani G, Peris K, Saiag P, van den Beuken-van Everdingen MHJ, Vieira R, Zalaudek I, Eggermont AMM, Grob JJ; European Dermatology Forum (EDF), the European Association of Dermato-Oncology (EADO) and the European Organization for Research and Treatment of Cancer (EORTC). European interdisciplinary guideline on invasive squamous cell carcinoma of the skin: Part 2. Treatment. *Eur J Cancer*. 2020
- Peris K, Fagnoli MC, Garbe C, Kaufmann R, Bastholt L, Seguin NB, Bataille V, Marmol VD, Dummer R, Harwood CA, Hauschild A, Höller C, Haedersdal M, Malvey J, Middleton MR, Morton CA, Nagore E, Stratigos AJ, Szeimies RM, Tagliaferri L, Trakatelli M, Zalaudek I, Eggermont A, Grob JJ; European Dermatology Forum (EDF), the European Association of Dermato-Oncology (EADO) and the European Organization for Research and Treatment of Cancer (EORTC). Diagnosis and treatment of basal cell carcinoma: European consensus-based interdisciplinary guidelines. *Eur J Cancer*. 2019 Sep;118:10-34.
- Maubec E. Update of the Management of Cutaneous Squamous-cell Carcinoma. *Acta Derm Venereol*. 2020
- Brambullo T, Azzena GP, Toninello P, Masciopinto G, De Lazzari A, Biffoli B, Vindigni V, Bassetto F. Current Surgical Therapy of Locally Advanced cSCC: From Patient Selection to Microsurgical Tissue Transplant. Review. *Front Oncol*. 2021
- Newlands C, Currie R, Memon A, Whitaker S, Woolford T. Non-melanoma skin cancer: United Kingdom National Multidisciplinary Guidelines. *J Laryngol Otol*. 2016
- Perić, B., Blatnik, O., Luzar, B., Pižem, J., Ocvirk, J., Hočevar, M., Strojjan, P., Bremec, T., & Reberšek, M. (2020). Recommendations for the treatment of patients with planocellular skin cancer. *Onkologija*
- Ahčan, U., Bertenjev, I., Benedičič, A., Bremec, T., Dugonik, A., Grošel, A., Grebenšek, N., Hočevar, M., Jančar, B., Luznar, B., Mervic, L., Ocvirk, J., Pižem, J., Rogl Butina, M., Planinšek Ručigaj, T., Serša, G., Stojanovič, L., Stopajnik, N., Strojjan, P., Tlaker, V., & Žgavec, B. (2019). Recommendations for diagnosis, treatment and follow-up of patients with basal cell carcinoma. *Onkologija*

---

# Radioterapija bazalnoceličnega in ploščatoceličnega karcinoma kože

## Radiotherapy for cutaneous basal cell and squamous cell carcinoma

Primož Strojan<sup>1,2</sup>

<sup>1</sup>Sektor radioterapije, Onkološki inštitut Ljubljana, Zaloška cesta 2, Ljubljana

<sup>2</sup>Medicinska fakulteta, Univerza v Ljubljani, Vrazov trg 2, Ljubljana

---

### Povzetek

Radioterapija je eno izmed osnovnih zdravljenj bazalnoceličnega in ploščatoceličnega karcinoma kože. Indikacije za zdravljenje z radioterapijo izhajajo iz njenih prednosti in slabosti v primerjavi z ostalimi terapevtskimi možnostmi. Kot edino zdravljenje se uporablja pri starejših bolnikih z multiplimi tumorji, še posebej blizu oči, na nosu ali uhljih, in recidivih po predhodni operaciji. Po operaciji obsevamo ob povečanem tveganju za ponovitev tumorja v operativnem polju (nepopoln izrez, perinevralna invazija, infiltrativno rastoči tumorji). Ob pravilni indikaciji in izvedbi je učinkovitost radioterapije primerljiva s kirurgijo.

**Ključne besede:** radioterapija, nemelanomski rak kože, bazalnocelični karcinom, ploščatocelični karcinom, kožni rak

### Abstract

Radiotherapy is one of the basic treatments for basal cell and squamous cell carcinoma of the skin. Indications for treatment with radiotherapy come from its advantages and disadvantages compared to other therapeutic options. It is used as the only treatment in elderly patients with multiple tumors, especially near the eyes, on the nose or ears, and relapses after previous surgery. After surgery, we irradiate if there is an increased risk of tumor recurrence in the operative field (incomplete excision, perineural invasion, infiltratively growing tumors). With the proper indication and execution, the effectiveness of radiotherapy is comparable to surgery.

**Key words:** radiotherapy, non-melanoma skin cancer, basal cell carcinoma, squamous cell carcinoma, skin cancer

---

## 1. Uvod

Bazalnocelični karcinom (BCK) je najpogostejša vrsta kožnega raka. Drugi po pogostosti je ploščatocelični karcinom (PCK), ki predstavlja le 20% kožnih rakov, a je odgovoren za 75% smrti zaradi raka kože (če ne upoštevamo melanoma). Pri obeh je v večini primerov tarča terapevtske intervencije primarni tumor, redkeje področni ali celo sistemski zasevki.

## 2. Vloga radioterapije

Radioterapija (RT) je ena izmed preizkušenih terapevtskih možnosti, ki ima v primerjavi s kirurgijo nekatere prednosti: je neinvazivna metoda, ki ne zahteva anestezije in prekinitve antikoagulantne terapije ter ne temelji na fizični odstranitvi tkiva, kar prispeva k boljšemu estetskemu učinku, še posebej v primeru tumorjev v bližini oči, na nosu ali uhlju. Seveda pa pri zdravljenju z RT ni mogoče preveriti, ali je bil v obsevalno polje vključen ves tumor, kot je to možno pri operaciji s histopatološko kontrolo robov izreza. Tudi trajanje zdravljenja je v primerjavi s kirurgijo daljše, saj bolnike običajno obsevamo s serijo dnevni odmerkov in ne z enim samim odmerkom doze sevanja. Kot vsako drugo zdravljenje, tudi RT povzroča neželene, zanj specifične učinke, ki pa so dosledno omejeni na obsevano področje: (radio)dermatitis, spremembe v pigmentaciji kože, atrofijo, teleangiektazije, fibrozno preobrazbo podkožnega tkiva in v skrajnem primeru nekrozo. Kateri in kako intenzivni neželeni učinki se bodo razvili pri bolniku med in/ali po RT je odvisno od parametrov zdravljenja (višina dnevnega in skupnega odmerka doze, velikosti obsevanega volumna tkiva idr.) in tipa kože, ki narekuje dovzetnost za sevalno poškodbo.

V sodobni teleradioterapiji uporabljamo orot- in kilovoltne X žarke (kontaktna in površinska RT), megavoltne elektronske in ftonske snope; z brahiradioterapijo so bolniki zdravljeni le izjemoma. Kateri žarkovni snop bomo izbrali, je odvisno od velikosti in debeline tumorja, površine, na kateri se tumor nahaja (ukrivljena, ploska), bližine zračnih votlin. V globini telesa ležeče zasevke lahko obsevamo le z prodornejšimi megavoltnimi žarki. Kadar zdravimo z namenom ozdravitve, je lahko RT bodisi edino bodisi adjuvantno (pooperativno) zdravljenje. RT lahko učinkovito uporabljamo tudi v paliativne namene.

Kadar obsevamo majhne tumorje, so obsevalna polja majhna in dnevni odmerki doze sevanja višji; širina varnostnega robu okoli tumorja je primerljiva s kirurškim in znaša, odvisno od velikosti tumorja, od 5 do 20 mm. V primeru elektronskega snopa je zaradi njegovih fizikalnih značilnosti potrebno rob razširiti za dodatnih 5 mm. Uspešnost radioterapevtskega zdravljenja je odvisna od velikosti in histološkega podtipa tumorja, morebitne invazije v okolne strukture, od tega ali gre za prvo zdravljenje ali za recidivni tumor in od tehnične izvedbe zdravljenja.

Na zdravljenje z RT napotimo starejše bolnike, po 60. letu starosti, pri katerih so morebitne spremembe v izgledu kože na mestu zdravljenja manj pomemben dejavnik; tudi tveganje za razvoj z RT izzvanim sekundarnim rakom kože je pri njih manjše. Bolj pogosto indikacijo za obsevanje predstavljajo tudi tumorji na uhlju, nosu, ustnici in v periorbitalnem področju, multipli kožni tumorji, večji in slabo omejeni tumorji, ter recidivi po predhodni operaciji. Po operaciji obsevamo vedno, kadar obstaja povečano tveganje za ponovitev bolezni v operativnem polju: nepopolna odstranitev tumorja (ponovna operacija zaradi kozmetičnih ali funkcionalnih razlogov ni na mestu); prisotnost perinevralne invazije; obsežni in infiltrativno rastoči tumorji, ki vraščajo v kost, hrustanec ali mišico. Po drugi strani pa RT ni primerno zdravljenje za bolnike, pri katerih pričakujemo, da bo obsevanje povzročilo hujše stranske učinke. Tako je RT kontraindicirana pri bolnikih s porfirijo, verukciformno epidermodisplazijo in v primeru recidivnih tumorjev, ki so bili v preteklosti že zdravljeni z obsevanjem. RT se poskušamo izogniti (z uporabo drugih metod) pri bolnikih z znanim sistemskim lupusom eritematodes, sklerodermo in sindromom Gorlin.

### 3. Zaključek

Če dosledno upoštevamo indikacije za RT in je ta izvedena tehnično ustrezno, so rezultati zdravljenja primerljivi s kirurškimi. Ozdravljivost BCK stadijev T1 in T2 je višja od 95%, stadija T3 pa okoli 90%. Podobno velja za PCK kože: ozdravljivost tumorjev velikih do 1 cm je 98%, tumorjev premera 1-3 cm 80-90%, večjih in recidivnih tumorjev pa med 50% in 88%. Delež ozdravitev pri lokalno napredovalih PCK kože je 55%.

### Viri

- Fania L, Didona D, Di Pietro FR, et al. Cutaneous squamous cell carcinoma: from pathophysiology to novel therapeutic approaches. *Biomedicines* 2021;9:171.
- National Comprehensive Cancer Network. NCCN Clinical Practice Guidelines in Oncology: Basal cell skin cancer. Version 1.2023. [https://www.nccn.org/professionals/physician\\_gls/pdf/nmsc.pdf](https://www.nccn.org/professionals/physician_gls/pdf/nmsc.pdf)
- National Comprehensive Cancer Network. NCCN Clinical Practice Guidelines in Oncology: Squamous cell skin cancer. Version 1.2023. [https://www.nccn.org/professionals/physician\\_gls/pdf/squamous.pdf](https://www.nccn.org/professionals/physician_gls/pdf/squamous.pdf)
- Veness MJ, Delishaj D, Barnes EA, et al. Current role of radiotherapy in non-melanoma skin cancer. *Clin Oncol* 2019;31:749-58.
- Wilmas KM, Garner WB, Ballo MT, et al. The role of radiation therapy in the management of cutaneous malignancies. Part II: When is radiation therapy indicated? *J Am Acad Dermatol* 2021;85:551-62.
- Schulte KW, Lippold A, Auras C, et al. Soft X-ray therapy for cutaneous basal cell and squamous cell carcinomas. *J Am Acad Dermatol* 2005;53:993-1001.
- Parikh SA, Patel VA, Ratner D. Advances in the management of cutaneous squamous cell carcinoma. *F1000Prime Reports* 2014;6:70.

---

## Sistemsko zdravljenje bazalnoceličnega karcinoma kože (BCC) Systemic treatment of basal cell carcinoma of the skin

Janja Ocvirk<sup>1,2,3</sup>

<sup>1</sup>Sektor internistične onkologije, Onkološki inštitut Ljubljana, Zaloška cesta 2, Ljubljana

<sup>2</sup>Medicinska fakulteta, Univerza v Ljubljani, Vrazov trg 2, Ljubljana

<sup>3</sup>Fakulteta za vede o zdravju, Univerza na Primorskem, Polje 42, Izola

---

### Povzetek

Ne-melanomski kožni rak je eden najpogostejših rakov na svetu. Karcinom bazalnih celic (BCC) predstavlja 75% -80% vseh rakov kože. BCC raste počasi in ga pogosto odkrijemo zgodaj.

Večino primarnih bazalnoceličnih karcinomov zdravimo kirurško ali pri površinskih lezijah z ne-kirurškimi metodami. Tveganje za ponovitev povečujejo velikost tumorja, slabo definiranimi robovi lezije, agresiven histološki podtip in prejšnja ponovitev. V nekaterih primerih lahko tumor uniči okolna tkiva (mišice, kosti, hrustanec itd.) zaradi dolgotrajne odsotnosti zdravljenja ali agresivnosti tumorja (lokalno napredovala oblika BCC – lnBCC). V izjemno redkih primerih BCC napreduje v oddaljena tkiva (metastatski BCC – mBCC). Pri večkratnih lokalnih ponovitvah ali pri invaziji okolnih/oddaljenih struktur (lnBCC/mBCC), kjer kirurgija in/ali obsevanje nista primerni, je pomemben multidisciplinarni pristop pri obravnavi bolnika. Rezultati zdravljenja z vismodegibom in sonidegibom kažejo na bistveno zmanjšanje velikosti multiplih lezij in števila novonastalih lezij pri bolnikih z Gorlinovim sindromom. Najbolj pogosti neželeni učinki so mišični krči, spremembe okusa, izguba las in utrujenost. V primeru ko omenjeno zdravljenje ni več učinkovito, lahko pri napredovali bolezni bolnike zdravimo v drugi liniji tudi z imunoterapijo z zaviralci nadzornih točk, proti- PD-1 protitelesi.

**Ključne besede:** Bazalnocelični karcinom kože, Razsejana bolezen, zaviralci ježkone poti, vismodegib, Imunoterapija

### Abstract

Non-melanoma skin cancer is one of the most common cancers in the world. Basal cell carcinoma (BCC) accounts for 75%-80% of all skin cancers. BCC grows slowly and is often detected early.

Most primary basal cell carcinomas are treated surgically or, in the case of superficial lesions, with non-surgical methods. The risk of recurrence is increased by tumor size, poorly defined margins of the lesion, aggressive histological subtype and previous recurrence. In some cases, the tumor can destroy the surrounding tissues (muscles, bones, cartilage, etc.) due to the long-term absence of treatment or the aggressiveness of the tumor (locally advanced form of BCC – lnBCC). In extremely rare cases, BCC progresses to distant tissues (metastatic BCC – mBCC). In case of multiple local recurrences or invasion of surrounding/distant structures (lnBCC/mBCC), where surgery and/or radiation are not suitable, a multidisciplinary approach is important in the treatment of the patient. The results of treatment with vismodegib and sonidegib show a significant reduction in the size of multiple lesions and the number of new lesions in patients with Gorlin syndrome. The most common side effects are muscle cramps, changes in taste, hair loss and fatigue. In the event that the aforementioned treatment is no longer effective, patients with advanced disease can also be treated in the second line with immunotherapy with checkpoint inhibitors, anti-PD-1 antibodies.

**Key words:** Basal cell carcinoma of the skin, Disseminated disease, hedgehog pathway inhibitors, vismodegib, Immunotherapy

---

### 1. Uvod

Nemelanomski kožni rak nastane z maligno transformacijo keratinocitov. BCC predstavlja okoli 80% nemelanomskega kožnega raka. Najbolj pomemben etiološki dejavnik za nastanek kožnega raka je izpostavljenost UV sevanju. Poleg tega imajo večje tveganje za nastanek BCC svetlopolti, svetlolasi, rdečelasi, ljudje s svetlimi očmi tisti, ki so imeli opekline v otroštvu, genska predispozicija – Gorlinov

sindrom in Xeroderma pigmentosum. Večje tveganje za nemelanomske kožne rake imajo tudi bolniki s kroničnimi vnetji kože, bolniki, ki prejemajo imunosupresivno zdravljenje. Tveganje povečuje tudi izpostavljenost ionizirajočemu sevanju, kancerogenim snovem, obiskovanje solarijev ter starost.

Zgodnje zdravljenje BCC je najbolj učinkovito in ima najboljše izhode. Zgodnje zdravljenje zajema lokalne načine zdravljenja – operacijo, obsevanjem, zmrzovanje, lasersko ablacijo...

V večini primerov BCC lokalno zdravljenje zadostuje, v manjšem številu primerov pa imajo bolniki tudi lokalno napredovalo bolezen ali pa se izjemoma redko razvijejo tudi oddaljeni zasevki. Ko pride do napredovale boplezni, pa je zdravljenje sistemsko

Lokalni načini zdravljenja so uspešni in v veliki večini bolnikov zadoščajo tudi pri ponovitvah bolezni. Žal pa se lahko razvije tudi močno napredovala ali sistemsko razširjena oblika BCC, kjer pa lokalni načini niso več učinkoviti ali mogoči. Napredovala oblika BCC (nBCC), ki obsega lokalno napredovalo (lnBCC) in metastatsko obliko (mBCC), dramatično vpliva na kakovost življenja bolnika. V nekaterih primerih bolezni namreč ni možno učinkovito zdraviti s kirurškim posegom in/ali obsevanjem oziroma bi zdravljenje z operacijo povzročilo znatno deformacijo obraza ali celo izgubo funkcije tkiva (amputacija, izguba očesa). Metastatski BCC je zelo malignen in ima slabo prognozo. Mediana preživetja je 8-14 mesecev, 5-letno preživetje je samo 10%.

Pri opredelitvi napredovale oblike BCC in posledično odločitvi za zdravljenje so v pomoč spodnji kriteriji:

- Velikost - velikost lezije  $\geq 10$  mm
- Obseg - tumor vrašča v okoljna tkiva in strukture
- Lega - zaradi lege tumorja je kirurško zdravljenje/obsevanje kontraindicirano
- Pričakovana deformacija/obolevnost - kirurško zdravljenje/obsevanje bi vodili v znatno obolevnost ali deformacijo ali izgubo funkcije
- Kirurški poseg neprimeren - kirurški poseg z namenom ozdravitve ni mogoč
- Ponovitev – dve ali več ponovitev lezije na enakem mestu
- Zasevki (metastaze)– razširitev v bezgavke, kosti, pljuča ali druga oddaljena tkiva

Kemoterapija napredovale oblike je neučinkovita. Spremembe v sistemskem zdravljenju so prinesla spoznanja o nenormalni aktivaciji signalne poti Hedgehog in razvoj učinkovine vismodegib.

Pri razvoju BCC igra pomembno vlogo nenormalna aktivacija ježkove signalne poti - Hedgehog (HH). Trenutna dognanja kažejo, da je znotrajcelična signalna pot HH sicer pomemben regulator diferenciacije celic in tvorbe organov med embrionalnim razvojem. Natančno uravnavanje signalne poti HH zagotavlja, da tkiva dosežejo ustrezno velikost in lokacijo ter ohranja polarnost tkiva in celično vsebino. V večini tkiv pri odraslih je signalna pot HH neaktivna, vpletena je le v vzdrževanje ali popravilo poškodb tkiv in kože, postembrionalno regulacijo števila matičnih celic ter epitela, ki se stalno obnavljajo. V signalni poti HH so ključni elementi *Hh* ligand, receptor *PTCH* (Patched protein), transmembranski protein *SMO* (Smoothed Transmembrane Protein) ter transkripcijski faktorji *GLI* (Glioma Associated Oncogene). Zaviranje signalne poti HH uravnava transmembranski protein *PTCH*. Kadar je prisoten zunajcelični ligand *Hh*, le ta z vezavo na *PTCH* sproži signaliziranje preko *SMO*, ki povzroči normalno aktiviranje transkripcijskih faktorjev *GLI* in izražanje ciljnih genov Hedgehog. Dedne mutacije gena za *PTCH*, ki vodijo do izgube zaviralne funkcije *PTCH*, so osnovni vzrok Gorlinovega sindroma, avtosomno dominantne bolezni, pri kateri obstaja nagnjenost k nastanku multiplih (večkratnih) BCC in povečano tveganje za nastanek meduloblastoma.

Zdravili vismodegib in sonidegib sta peroralna selektivna zaviraleca signalne poti Hedgehog (HPI - Hedgehog Pathway Inhibitor). S selektivno vezavo na transmembranski protein *SMO* zavre proces signalizacije po signalni poti HH in zavira rast tumorja. Opravljenh je bilo več kliničnih raziskav kjer so bolnike z napredovalim ali metastatskim BCC, med katerimi so bili tudi bolniki z Gorlinovim sindromom, zdravili z vismodegibom ali sonidegibom.

Pri manjši skupini bolnikov z BCC (manj kot 1%), pri katerih se bolezen ne zdravi, ali predhodno zdravljenje ni bilo uspešno, se rak lahko širi v kožo, kosti in druga tkiva in se imenuje napredovali BCC. Napredovali BCC obsega lokalno napredovali BCC in metastatski BCC z oddaljenimi metastazami. Bolniki

z napredovalo obliko BCC imajo rakave spremembe na koži, ki niso primerne za operacijo ali bi operacija povzročila večje deformacije (npr. zaradi lege tumorja na obrazu). Metastatski BCC je zelo malignen in ima slabo prognozo. Mediana preživetja je 8-14 mesecev, 5-letno preživetje je samo 10%. Pri bolnikih z napredovalim BCC, za katere operacija ni primerna, zdravimo z zaviralci ježkove signalne poti (Hedgehog signaling). Signaliziranje po tej poti preko SMO (smoothed transmembrane protein) povzroči aktiviranje in jedrno lokalizacijo transkripcijskih faktorjev GLI (Glioma Associated Oncogene) in indukcijo ciljnih genov ježkove poti. Številni od teh genov so vključeni v proliferacijo, preživetje in diferenciacijo. Zdarvili iz te skupine sta Vismodegib in Sonidegib. Vežeta se na beljakovino SMO in tako blokirata prenos signalov po ježkovi poti.

Vismodegib je namenjen zdarvljenju tako lokalno napredovale bolezni, kot tudi metastatske, medtem ko je sonidegib samo za bolnike z lokalno napredovalo bolezni.

V Sloveniji imamo na voljo Vismodegib že vrsto let. Namenjeno je bolnikom z napredovalim ali metastatskim BCC, med katerimi so tudi bolniki z Gorlinovim sindromom.

Odgovor na zdarvljenje je pri metastatskih bolnikih je 33,% in 47% pri lokalno napredovali bolezni glede na RECIST kriterije. Mirovanje bolezni ugotovljajo pri 60% bolnikov v metastatski skupini in 35% v lokalno napredovali skupini. Najpogosteje opisovani neželeni učinki so mišični spazmi, ki se pojavijo pri več kot polovici bolnikov, sledi alopecija, motnje okusa, izguba apetita in telesne teže, lahko pa tudi splošne slabo počutje. Večinoma so nizke stopnje (1,2) redko stopnje 3 in izjemoma stopnje 4. Toksičnost, povezana z zdravljenjem, povzroči prekinitev pri približno eni tretjini bolnikov, ki prejemajo vismodegib Standardnega pristopa k intermitentnemu zdravljenju ni; možnosti vključujejo dajanje vismodegiba v odmerku 150 mg na dan v trimesečnih intervalih, ki se izmenjujejo z dvomesečnimi premori zdravljenja, ali po 150 mg vsak drugi dan. Poleg tega pri bolnikih, ki dosežejo popoln odziv na vismodegib in ne prenašajo zdravljenja, alternativni pristop vključuje prekinitev zdravljenja z možnostjo ponovnega uvedbe zdravljenja v času ponovitve bolezni. Urniki ponovnega zdravljenja so lahko odvisni tudi od razrešitve toksičnosti, pa tudi od pripravljenosti bolnika, da ponovno začne zdravljenje.

V s placebom kontroliranem preskušanju faze II (MIKIE) je bilo 229 bolnikov z več napredovalimi BCC naključno razporejenih v enega od dveh intervalnih shem odmerjanja vismodegiba za skupno 72 tednov (18 mesecev). Prva skupina je prejela vismodegib po 150 mg na dan v trimesečnih intervalih, izmenično s placebom v dvomesečnih intervalih, medtem ko je druga skupina prejela vismodegib po 150 mg na dan v začetnih šestmesečnih intervalih, ki so jim sledili izmenični dvomesečni intervali placebo in vismodegib. Obe shemi sta pokazali podobno zmanjšanje povprečnega skupnega števila BCC na koncu zdravljenja glede na izhodiščno vrednost (63 proti 54 odstotkov) in primerljive profile toksičnosti

Bolnike, ki prejemajo vismodegib, je treba spremljati tudi glede novih kožnih lezij, vključno s kožnim SCC. Razmerje med vismodegibom in kasnejšim razvojem kožnega SCC ni jasno; nekatere opazovalne študije kažejo na povečano incidenco kožnega SCC z uporabo vismodegiba, medtem ko druge niso odkrile takšne povezave.

Za lezije, ki se nahajajo na kozmetično ali funkcionalno zahtevnih območjih, bi morali dermatologi, kirurgi, radioterapevti in drugi razpravljati o prednostih in slabostih različnih možnosti zdravljenja na multidisciplinarnih timih z internisti onkologi, pred prvo odločitvijo o zdarvljenju. V kliničnih raziskavah se izkazalo, da pri bolnikih z lezijami v področju oči z zdravljenjem z vismodegibom lahko ohranimo vid, kar pa en drži za zdravljenje z RT ali kirurgijo.

Za bolnike z lokalno napredovalimi ali metastatskimi BCC, ki niso primerni za nadaljnje kurativno lokoregionalno zdravljenje (npr. kirurški poseg ali RT) in pri katerih je BCC napredoval ali ne prenašajo zaviralca ježkove poti, ponuja Cemiplimab možnost podaljšane odziva na zdravljenje in ga ta populacija bolnikov tudi dobro prenaša

Rezultati klinične raziskave z zaviralcem PD-1 cemiplimabom pri bolnikih z napredovalim bazalnoceličnim karcinomom (BCC), ki so napredovali ob zdravljenju z zaviralcem ježkove poti ali ga niso prenašali kažejo klinično pomembne in trajne odzive pri tej skupini bolnikov, za katere ni odobrenega nobenega drugega zdravljenja. V preskušanju je bila objektivni delež odgovora (ORR) pri bolnikih (n = 84) z lokalno napredovalo bolezni 29% (95% CI: 19% -40%), ocenjeno trajanje odziva (DOR) pa je presegalo eno leto v 85% bolnikov. Trajna stopnja nadzora bolezni (DCR - odgovor ali stabilna bolezen, ki traja vsaj 6 mesecev) je bila 60% (95% CI: 48% -70%). V predhodni analizi bolnikov (n = 28) z metastatsko



boleznijo je bil ORR 21% (95% IZ: 8% -41%), pri čemer je ocenjeno, da je DOR več kot eno leto presegel 83% pri bolnikih z odgovorom na zdravljenje. Vsi podatki so bili ocenjeni z neodvisnim centralnim pregledom. V tem preskusu ni bilo novih varnostnih signalov. Med 132 bolniki, (84 lokalno napredovalih in 48 metastatskih), je 95% bolnikov doživelo neželen dogodek, 32% bolnikov je imelo resen neželen dogodek pri 13% pa je bilo prekinjeno zdravljenje zaradi neželenega učinka. Primarni cilj raziskave je bil odgovor na zdravljenje, sekundarni celokupno preživetje, preživetje brez napredovanja bolezni, trajanje odziva, varnost in kakovost življenja. Na dokončne rezultate bo potrebno še počakati, vendar pa že objavljeni pomenijo učinkovito zdravljenje v drugi liniji in tako novo možnost za te bolnike.

Sitemska terapija, kot sta kemoterapija ali itrakonazol, je na voljo za bolnike, ki so napredovali ali niso primerni za zdravljenje z imunoterapijo. Vendar pa so te možnosti manj učinkovite saj razpoložljivi podatki kažejo na omejeno stopnjo odziva za ta zdravljenja. Kemoterapija s kombinacijo karboplatina in paklitaksela je lahko učinkovita pri zdravljenju neodzivnih metastatskih BCC, pri nekaterih bolnikih pa so opazili popolne odzive. Zaradi redkosti metastatskega BCC pristop k sistemskemu zdravljenju temelji predvsem na poročilih opazovalnih primerov.

Itrakonazol, je močan zaviralec signalne poti hedgehog. Čeprav ima itrakonazol omejeno učinkovitost pri bolnikih z BCC, ki je odporen na zdravljenje, je to možnost zdravljenja, ki jo dobro prenašajo in se lahko daje peroralno in se uporablja v okoljih z omejenimi viri, kjer zaviralci ježeve poti, imunoterapija ali kemoterapija niso na voljo. V eni opazovalni študiji so itrakonazol ovrednotili pri 19 bolnikih s povprečno 4,8 kožnih BCC na bolnika. Osem bolnikov je imelo zmanjšanje tumorja in ponovno epitelizacijo. Opozoriti je treba, da se nobeden od treh bolnikov, ki so bili predhodno zdravljeni z vismodegibom, ni odzval.

## Viri

- Ridky TW. Nonmelanoma skin cancer. *J Am Acad Dermatol* 2007;57:484-501.
- Epstein EH et al. Basal cell Carcinomas: attack of the hedgehog. *Nat Rev Cancer* 2008;8: 743-754.
- Basset-Séguin N, Hauschild A, Kunstfeld R, et al. Vismodegib in patients with advanced basal cell carcinoma: Primary analysis of STEVIE, an international, open-label trial. *Eur J Cancer* 2017; 86:334.
- Lewis KD, Fury MG, Stankevich E, et al. Phase II study of cemiplimab, a human monoclonal anti-PD-1, in patients with advanced basal cell carcinoma (BCC) who experienced progression of disease on, or were intolerant of prior hedgehog pathway inhibitor (HHI) therapy [published online October 29, 2018]. *Ann Oncol*. doi: 10.1093/annonc/mdy288.111.
- Dréno B, Kunstfeld R, Hauschild A, et al. Two intermittent vismodegib dosing regimens in patients with multiple basal-cell carcinomas (MIKIE): a randomised, regimen-controlled, double-blind, phase 2 trial. *Lancet Oncol* 2017; 18:404
- Kim DJ, Kim J, Spaunhurst K, et al. Open-label, exploratory phase II trial of oral itraconazole for the treatment of basal cell carcinoma. *J Clin Oncol* 2014; 32:745

---

## Klinični primer: Agresivnost ploščatocelične komponente bazalnoceličnega karcinoma vulve Aggressive behaviour of primary vulvar basal cell carcinoma with squamous component – a case report

Lucija Bogdan<sup>1,2</sup>, Janja Ocvirk<sup>1,2,3</sup>

<sup>1</sup>Sektor za internistično onkologijo, Onkološki inštitut Ljubljana, Zaloška cesta 2, Ljubljana

<sup>2</sup>Medicinska fakulteta, Univerza v Ljubljani, Vrazov trg 2, Ljubljana

<sup>3</sup>Fakulteta za vede o zdravju, Univerza na Primorskem, Polje 42, Izola

---

### Povzetek

Bazalnocelični karcinom kože je najpogostejši nemelanomski kožni rak. Zaseva izjemno redko, možne so lokalne ponovitve bolezni in invazivna rast. Tveganje za lokalno ponovitev je odvisno od histopatološkega podtipa. Keratotični podtip vsebuje ploščatocelično komponento. Karcinom najpogosteje vznikne na soncu izpostavljenih mestih, redko na predelu ženskega zunanlega spolovila. V literaturi so bili doslej opisani posamezni primeri razsoja bazalnoceličnega karcinoma vulve v ingvinalne bezgavke. Lokalno napredovali, recidivantni in metastatski bazalnocelični karcinom kože zdravimo z vismodegibom, v 2. liniji ali ob neprenašanju z zaviralcem imunskih kontrolnih točk cemiplimabom. Cemiplimab je indiciran tudi pri lokalno napredovalem in metastatskem ploščatoceličnem karcinomu kože. V približno 10% se pri zdravljenju pojavijo revmatološki neželeni učinki, imunski pogojeni diabetes je zelo redek. Predstavljen je primer 53-letne bolnice s keratotičnim podtipom bazalnoceličnega karcinoma vulve z dokazanim razsojem s prevladujočo ploščatocelično komponento v ingvinalne in retroperitonealne bezgavke. Zdravljena je bila z vismodegibom in s cemiplimabom. Med zdravljenjem s cemiplimabom je razvila imunsko povzročeni diabetes s ketoacidozo, atralgije in mialgije.

**Ključne besede:** bazalnocelični karcinom, bazoskvamozni karcinom, karcinom vulve, cemiplimab, imunsko pogojeni neželeni učinki, imunsko povzročeni diabetes, diabetična ketoacidoza

### Abstract

Basal cell carcinoma is the most common type of non-melanoma skin cancer. Untreated can become locally invasive, risk of distant spread is minimal. The risk of local recurrence depends on histopathological subtype. Keratotic subtype demonstrates central squamous differentiation. Basal cell carcinoma usually arises in sun exposed areas, primary basal cell carcinoma of vulvar epidermis is very rare. Only sporadic cases of vulvar basal cell carcinoma metastasing to inguinal lymph nodes have been reported in the literature. Vismodegib is indicated for the treatment of locally invasive, recurrent or metastatic basal cell carcinoma. Cemiplimab is approved for patients resistant or intolerant to vismodegib. Cemiplimab is also indicated in local invasive or metastatic squamous cell carcinoma. Rheumatologic immune related adverse events occur in ~10% patients, immune related diabetes is very rare.

Here, we present a case of 53-year-old women with keratotic vulvar basal cell carcinoma with positive inguinal and retroperitoneal lymph nodes. The patient was treated with vismodegib and cemiplimab. She developed rheumatologic side effects and immune related diabetes first presenting as diabetic ketoacidosis.

**Keywords:** basal cell carcinoma, basosquamous carcinoma, vulvar cancer, cemiplimab, immune related adverse events, immune related diabetes, diabetic ketoacidosis

---

### 1. Uvod

Bazalnocelični karcinom kože (BCC) je najpogostejša oblika kožnega raka, uvrščamo ga med nemelanomske kožne rake. Razdelimo ga v več histopatoloških podtipov, ki so povezani z različnim tveganjem za lokalno ponovitev bolezni in povečanim, a še vedno zelo nizkim, tveganjem za razsoj v oddaljene organe, predvsem v pljuča. Nizkorizični podtipi so površinsko rastoči, nodularni, fibroepitelijski. Visokorizični pa infiltrativni, mikronodularni in bazoskvamozni podtip. Prisotnost ploščatocelične komponente, predvsem tik pod epidermisom ali ob ulceracijah, je pri bazalnoceličnem karcinomu kože

relativno pogosta in ne zadostuje za postavitev diagnoze bazoskvamoznega karcinoma kože. BCC s ploščatocelično komponento opredelimo kot keratotični podtip.

Ostali dejavniki, ki določajo tveganje za ponovitev BCC, so: oddaljenost tumorja od kirurških robov, nivo invazije, velikost tumorja, perinevralna in limfovaskularna invazija, klinična omejenost tumorja, neuspešno predhodno zdravljenje, imunokompromitirano stanje bolnika. Z različnim tveganjem za ponovitev bolezni so povezane tudi različne lokacije bazalnoceličnega karcinoma kože. Visokorizična področja so centralni del obraza in senca, področja z zmernim tveganjem za ponovitev so lica, čelo, lasišče, vrat, nizkorizična pa trup in okončine.

## **2. Bazalnocelični karcinom vulve**

Bazalnocelični karcinom kože v večini primerov vznikne na soncu izpostavljenih predelih. Le 2% BCC-jev predstavlja bazalnocelični karcinom, ki izvira iz epidermisa vulve. Večinoma prizadene postmenopavzalne ženske svetle polti. Etiologija BCC na soncu neizpostavljenih mestih ni povsem razjasnjena. V nastanek bazalnoceličnega karcinoma kože je vpletena nenormalna aktivacija ježkove signalne poti (angl. Hedgehog signaling pathway), mutacije PTCH1 (angl. Protein patched homolog 1) proteina ježkove signalne poti pa se, glede na izsledke predkliničnih študij lahko pojavijo neodvisno od ultravijoličnega sevanja. Vzroki za pojav mutacij v PTCH1 so kronično vnetje, ionizirajoče sevanje, izpostavljenost okoljskim toksinom. Vzrok pojava BCC na neobičajnih lokacijah je lahko Gorlin Goltz sindrom. Vloga HPV pri patogenezi bazalnoceličnega karcinoma vulve ni povsem jasna. Bazalnocelični karcinom vulve lahko raste lokalno invazivno, lahko se ponavlja. Zaseva redko, najpogosteje v ingvinalne bezgavke, v literaturi so bili do sedaj opisani le posamezni primeri primarnega BCC vulve z zasevki v ingvinalnih bezgavkah. BCC vulve najpogosteje izgleda kot nodul ali razjeda, izgled spremembe, ki predstavlja BCC pa je lahko nespecifičen. Bolnice imajo težave s srbečico, bolečino in krvavitvami. Vloga zamejitvenih slikovno diagnostičnih preiskav pred pričetkom zdravljenja bazalnoceličnega karcinoma vulve ni povsem opredeljena. Temelj zdravljenja je kirurška ekscizija. Do sedaj je bilo opisanih nekaj primerov uspešno odkritih zasevkov BCC vulve v ingvinalnih bezgavke z metodo biopsije varovalne bezgavke, šlo je predvsem za bazoskvamozne karcinome.

## **3. Sistemsko zdravljenje nemelanomskih kožnih tumorjev**

Lokalno napredovali, recidivantni in metastatski bazalnocelični karcinom kože zdravimo z vismodegibom, ki deluje kot inhibitor ježkove signalne poti. Zdravljenje z zaviralcem imunskih kontrolnih točk cemiplimabom je pri BCC učinkovito po progresu na vismodegibu, indicirano je tudi pri neprenašanju vismodegiba. Lokalno napredovali in metastatski ploščatocelični karcinom kože (SCC, angl. squamous cell carcinoma) zdravimo s cemiplimabom v 1. liniji. V primeru kontraindikacij za imunoterapijo SCC zdravimo s kemoterapijo, s tarčnim zdravilom cetuksimabom ali s kombinacijo obojega. Zaradi redkosti metastatske oblike bolezni in posledičnega pomanjkanja randomiziranih študij kemoterapija pri BCC ne spada med standardne oblike zdravljenja.

## **4. Imunsko pogojeni neželeni učinki zdravljenja z zaviralci imunskih kontrolnih točk**

Zaviralci imunskih kontrolnih točk lahko povzročijo neželene učinke s strani številnih organskih sistemov, ki jih imenujemo imunsko pogojeni neželeni učinki. V večini primerov so blagi do zmerni, lahko pa povzročijo življenje ogrožajoče zaplete.

Atralgije, mialgije, imunsko pogojeni artritis in imunsko pogojeno revmatično polimialgijo uvrščamo med pogostejše imunsko neželene učinke zdravljenja z zaviralci kontrolnih točk, pojavijo se pri približno 10% primerov. V primeru mialgij je potrebno izključiti miozitis. Artritis pri zdravljenju z zaviralci imunskih kontrolnih točk je lahko mono-, oligo- ali poliartritis. Blage do zmerne težave lajšamo z nesteroidnimi antirevmatiki, v primeru hudega artritisa je potrebno zdravljenje s kortikosteroidi. V izbranih primerih je

indicirano zdravljenje s sulfasalazinom, metotreksatom in hidrosiklorokinom, v primeru nezadostnega odziva pa z zaviralci receptorja za IL-6 ali z anti-TNF- $\alpha$ . Revmatična polimialgija pri zdravljenju z zaviralci imunskih kontrolnih točk se kaže kot obojestranska bolečina v ramenih, kolkih, s pridružno jutranjo okorelostjo in možnim otekanjem kolenskih sklepov in dlani. Zdravimo jo s kortikosteroidi, v primeru nezadostnega učinka z metotreksatom in zaviralci receptorja za IL-6. V primeru neželenih učinkov gradusa 3 ali več se tako v primeru artritisa kot revmatične polimialgije odločimo za prekinitev zdravljenja z imunoterapijo. Pri obravnavi težav je potrebno sodelovanje revmatologom.

Imunsko povzročeni diabetes je redek neželeni učinek zdravljenja z zaviralci imunskih kontrolnih točk, pojavlja se v 1-2%. Vzrok nastanka je nepopravljiva avtoimunska povzročena okvara beta celic Langerhansonovih otočkov trebušne slinavke. Bolniki so doživljenjsko odvisni od inzulina. Bolnike z imunsko povzročenim diabetesom pogosto odkrijemo v ketoacidozi.

## 5. Klinični primer

Predstavljen je primer 53-letne bolnica, po poklicu medicinske sestre, z negativno družinsko anamnezo za kožne rake. Do sedaj se je zdravila zaradi psoriaze s prizadetostjo lasišča, ima hipotirozo zaradi Hashimoto tiroiditisa na substitucijski terapiji z levotiroksinom.

Leta 2015 je imela odstranjen bazalnocelični karcinom (BCC) vulve. Histološko je šlo za infiltrativni in mikronodularni tip BCC-ja z obsežno keratinizacijo in obsežno infiltracijo podkožja. Leta 2016 pa je bila opravljena ekscizija dveh bazalnoceličnih karcinomov kože hrbta.

Oktobra 2021 je bolnica zatipala maso ingvinalno desno. Opravljen je bil CT trebušnih organov, ki je pokazal skupek patoloških bezgavk ingvinalno desno z vtisnjevanjem vene femoralis in vene saphene magne. Za desnim zunanjim iliakalnim žiljem so bile vidne 3 suspektne bezgavke, ob infrarenalnem delu abdominalne aorte levo je bilo vidnih več majhnim bezgavk, morda suspektnih. Citološka punkcija ingvinalnih bezgavk je pokazala prisotnost slabo diferenciranega ploščatoceličnega karcinoma. Sledila je kirurška ekstripacija patološko povečanih bezgavk ingvinalno desno, iliakalno desno in ekscizija paraaortalne bezgavke. Pregled vzorcev je pokazal prisotnost bazoskvamoznega karcinoma v odstranjenih bezgavkah, histološko je šlo zasevke predhodno odstranjenega bazalnoceličnega karcinoma vulve. Predvsem v zasevku ingvinalno je bila prisotna obilna keratinizacija, tumor je bil mikrosatelitno stabilen, CPS vrednost je znašala 20.

Med decembrom 2021 in junijem 2022 je bolnica prejela tarčno zdravljenje z vismodegibom. Glede na evalvacijske CT preiskave, opravljene aprila 2022, je bil dosežen delni odgovor na zdravljenje. Julija 2022 so se ji na novo pojavile bolečine ingvinalno desno, rezistenca ingvinalno desno se je povečala. Ponovno smo opravili CT, ki je potrdil klinični sum na progres bolezen. V punktu ingvinalnih bezgavk je bila opisana prisotnost SCC. Z ozirom na prisotnost ploščatoceličnega karcinoma kože, ki se ne odziva na zdravljenje, je bila pri bolnici uvedena imunoterapija s cemiplimabom. Ob zdravljenju z zaviralcem kontrolnih točk je razvila imunsko pogojene neželene učinke s pomembnim vplivom na kvaliteto življenja. Prišlo je do poslabšanja tiroiditisa z iztirjenjem ščitnične funkcije. Pojavile so se hude atralgije v sklepih nog in ramenih ter bolečine v proksimalnih mišicah, ugotavljali smo klinične znake imunsko pogojenega artritisa kolenskih sklepov in gležnjev. Skeletno-mišične bolečine smo lajšali z nesteroidnimi antirevmatiki, enkrat je bila terapija s cemiplimabom zaradi neželenih učinkov prestavljena. Evalvacijske slikovno-diagnostične preiskave so januarja 2023 pokazale povečanje mase ingvinalno desno, na novo prisotnost suspektnih abdominalnih bezgavk. Zaradi nepotrjenega progressa na imunoterapiji (angl. IUPD - unconfirmed progressive disease) je s cemiplimabom nadaljevala. Po 7. aplikaciji cemiplimaba so se pojavile težave z žejo, poliurijo, splošno utrujenostjo, odkrili smo imunsko povzročeni diabetes s ketoacidozo. Uvedeno je bila zdravljenje z inzulinom.

## 6. Zaključek

V kliničnem primeru je predstavljena bolnica z bazalnoceličnim karcinomom kože vulve s keratotično komponento in zasevki v ingvinalnih in abdominalnih bezgavkah. Gre za neobičajno lokacijo sicer pogostega raka in neobičajen agresivni potek bolezni. Bolnica je med zdravljenjem razvila hude imunsko pogojene neželene učinke, vključujoč imunsko pogojeni diabetes s ketoacidozo.

## Viri

- Ahčan U, Bartenjev I, Benedičič A, Bremec T, Dugonik A, et al. Priporočila za obravnavo bolnika z bazalnoceličnim karcinomom. *Onkologija: strokovno-znanstveni časopis za zdravnike*. 2019 Mar; 23 (1).
- Haanen J, Obeid M, Spain L, Carbonnel F, Wang Y, et al. Management of toxicities from immunotherapy: ESMO Clinical Practice Guideline for diagnosis, treatment and follow-up. *Annals of Oncology*. 2022 Dec; 33(12):1217-1238.
- Asuman C, Ozlem A, Burçak T, Onder P. An unusual location of basal cell carcinoma: the clitoris and the vulva. *Indian J Dermatol*. 2008;53(4):192-4.
- Dalton AK, Wan KM, Gomes D, Wyatt JM, Oehler MK. Inguinal Metastasis from Basal Cell Carcinoma of the Vulva. *Case Rep Oncol*. 2019 Jul 23;12(2):573-580.
- Rudd J C, Li C, Hajiannasab R, et al. (December 29, 2021) Diagnosing Basal Cell Carcinoma of the Vulva: A Case Report and Review of the Literature. *Cureus* 13(12): e20791.
- Perić B, Blatnik O, Luzar B, Pižem J, Ocvirk J, et al. Ploščatocelični rak kože - Priporočila za zdravljenje. *Onkološki inštitut Ljubljana*. 2020.
- Liu J, Shi Y, Liu X, Zhang D, Zhang H, et al. Clinical characteristics and outcomes of immune checkpoint inhibitor-induced diabetes mellitus. *Translational Oncology*. Oct 2022; (24).
- Villani A, Ocampo-Garza SS, Potestio L, Fabroccini G, Ocampo-Candiani J, et al. Cemiplimab for the treatment of advanced cutaneous squamous cell carcinoma. *Expert Opin Drug Saf*. 2022 Jan; 21(1);21-29.
- Dalton AK, Wan KM, Gomes DWJ, Oehler MM. Inguinal Metastasis from Basal Cell Carcinoma of the Vulva. *Case Rep Oncol* 2019;12:573-580.
- Asuman C, Ozlem A, Burçak T, Onder P. An unusual location of basal cell carcinoma: the clitoris and the vulva. *Indian J Dermatol*. 2008;53(4):192-4.

---

## Sistemsko zdravljenje ploščatoceličnega karcinoma kože (SCC) Systemic treatment of squamous cell carcinoma of the skin

Janja Ocvirk<sup>1,2,3</sup>

<sup>1</sup>Sektor internistične onkologije, Onkološki inštitut Ljubljana, Zaloška cesta 2, Ljubljana

<sup>2</sup>Medicinska fakulteta, Univerza v Ljubljani, Vrazov trg 2, Ljubljana

<sup>3</sup>Fakulteta za vede o zdravju, Univerza na Primorskem, Polje 42, Izola

---

### Povzetek

Ploščatocelični karcinom kože (SCC) je pogost rak, ki izhaja iz maligne proliferacije keratinocitov povrhnjice, ki je prodrla v dermis ali zunaj njega. SCC in situ ali Bowenova bolezen je opredeljena kot tumor, ki je omejen na povrhnjico in ni prodrl v dermis. Zdravljenje kožnega SCC je indicirano, saj lahko napredovanje tumorja povzroči lokalno uničenje tkiva ali metastazira, kar ima za posledico znatno obolevnost ali smrt. Zgodnje zdravljenje kožnega SCC s kirurgijo je najbolj učinkovito in ima najboljše izhode. 2 do 5 odstotkov kožnih SCC metastazira v regionalne bezgavke ali bolj oddaljena mesta. Pristop k zdravljenju je odvisen od značilnosti tumorja in značilnosti bolnika, ki predstavljajo povečano tveganje za agresivno vedenje tumorja. V sistemske zdravljenju napredovale bolezni je učinkovita imunoterapija z zaviralci nadzornih točk – anti PD-1 protitelsi Cemiplimabom in Pembrolizumabom.

Neoadjuvantno zdravljenje s cemiplimabom je bilo povezano s patološkim popolnim odzivom pri visokem odstotku bolnikov z resektabilnim kožnim skvamoznoceličnim karcinomom.

**Ključne besede:** napredoval SCC, imunoterapija, Cemilimab, Pembrolizumab, zaviralci nadzornih točk

### Abstract

Squamous cell carcinoma (SCC) of the skin is a common cancer arising from the malignant proliferation of epidermal keratinocytes that has invaded the dermis or beyond. SCC in situ or Bowen's disease is defined as a tumor that is confined to the epidermis and has not penetrated the dermis. Treatment of cutaneous SCC is indicated as tumor progression can cause local tissue destruction or metastasize, resulting in significant morbidity or death. Early treatment of cutaneous SCC with surgery is the most effective and has the best outcomes. 2 to 5 percent of cutaneous SCCs metastasize to regional lymph nodes or more distant sites. The approach to treatment depends on tumor characteristics and patient characteristics that pose an increased risk of aggressive tumor behavior. In the systemic treatment of advanced disease, immunotherapy with checkpoint inhibitors - anti PD-1 antibodies Cemiplimab and Pembrolizumab is effective.

Neoadjuvant treatment with cemiplimab was associated with a pathologic complete response in a high percentage of patients with resectable cutaneous squamous cell carcinoma

**Key words:** advanced SCC, immunotherapy, Cemilimab, Pembrolizumab, checkpoint inhibitors

---

### 1. Uvod

Ploščatocelični karcinom kože (SCC) je pogost rak, ki izhaja iz maligne proliferacije keratinocitov povrhnjice, ki je prodrla v dermis ali zunaj njega. SCC in situ ali Bowenova bolezen je opredeljena kot tumor, ki je omejen na povrhnjico in ni prodrl v dermis. Zdravljenje kožnega SCC je indicirano, saj lahko napredovanje tumorja povzroči lokalno uničenje tkiva ali metastazira, kar ima za posledico znatno obolevnost ali smrt. Zgodnje zdravljenje kožnega SCC je najbolj učinkovito in ima najboljše izhode.

V nasprotju z bazalnoceličnim karcinomom (BCC), ki redko metastazira, približno 2 do 5 odstotkov kožnih SCC metastazira v regionalne bezgavke ali bolj oddaljena mesta. Pristop k zdravljenju je odvisen od značilnosti tumorja in značilnosti bolnika, ki predstavljajo povečano tveganje za agresivno vedenje tumorja. Opredelitev SCC glede na višino tveganja za ponovitev bolezni

SCC z nizkim tveganjem za ponovitev bolezni vključujejo:

- Dobro definirane primarne lezije <20 mm, ki se nahajajo na trupu ali okončinah (razen pretibijalnega predela, rok, nog, nohtov in gležnjev)
- Dobro definirane primarne lezije <10 mm, ki se nahajajo na licih, čelu, lasišču, vratu in pretibijalno
- Primarni tumor
- histopatološko dobro ali zmerno diferenciran tumor, debeline <2 mm, brez perinevralne, limfne ali žilne invazije

SCC z visokim tveganjem za ponovitev bolezni vključujejo:

- poškodbe  $\geq 20$  mm na trupu ali okončinah (razen pretibijano, rok, nog, nohtov in gležnjev)
- Lezije  $\geq 10$  mm, ki se nahajajo na licih, čelu, lasišču, vratu in pretibijalno
- poškodbe poljubne velikosti, ki se nahajajo na "področju maske" (tj. osrednji obraz, veke, obrvi, periorbitalno, temporalno, nos, ustnice, brada, čeljust, pred- in postauricularno), genitalije, roke in stopala
- Ponavljajoči se tumor
- Histopatološko slabo diferenciran tumor, debeline  $\geq 2$  mm, s perinevralno, limfno ali vaskularno invazijo
- Lokacija na mestih kroničnih ran, brazgotin ali ionizirajočega sevanja

## 2. Izbira zdravljenja

Cilji primarnega zdravljenja SCC so zagotoviti popolno odstranitev primarnega tumorja, preprečevanje metastaz in ohranjanje videza. Za lezije, ki se nahajajo na kozmetično ali funkcionalno zahtevnih območjih, bi morali dermatologi, kirurgi in radioterapevti razpravljati o prednostih in slabostih različnih možnosti zdravljenja na multidisciplinarnih timih pred prvo odločitvijo o zdravljenju.

## 3. Napredovala bolezen

Dokazi o učinkovitosti sistemske terapije izhajajo iz raziskav, ki so vključevale bolnike, ki so jih zdravili neoadjuvantno in za metastatsko bolezen.

Imunoterapija z zaviralci nadzornih točk

Raziskave imunoterapije so privedle do pomembnega napredka pri zdravljenju melanoma, nedrobnoceličnega raka pljuč, ploščatoceličnega karcinoma glave in vratu in drugih malignomov z uporabo inhibitorjev kontrolnih točk, zlasti s protitelesi, usmerjenimi proti proteinu programirane celične smrti 1 (PD-1) ali njegovemu ligandu (PD-L1).

Najobsežnejši podatki z imunoterapijo zaviralcev nadzornih točk za napredovali ploščatocelični karcinom kože izhajajo iz mednarodne raziskave ekspanzijskih kohort faze I in faze II z uporabo eksperimentalnega protitelesa protitelesa PD-1 (REGN2810) – cemiplimaba (6). V ekspanzijski kohorti faze I je bilo vključenih 26 bolnikov, 16 z metastatsko boleznijo in 10 z neodzivnimi lokalno napredovalimi boleznimi, kohorta faze II pa 59 bolnikov, vsi pa so imeli regionalne ali oddaljene metastaze. Bolniki s presaditvijo organov so bili izključeni iz teh kliničnih študij, pa tudi tistih z avtoimunsko boleznijo, ki so bili zdravljeni z imunosupresivno terapijo kadar koli v preteklih petih letih, in bolniki s hematološkimi malignomi (na primer s kronično limfocitno levkemijo). Na splošno je 56 odstotkov bolnikov prejelo predhodno sistemske terapije, 82 odstotkov pa jih je bilo prej zdravljenih z RT.

Glavni cilj raziskave faze II je bila stopnja objektivnega odziva na podlagi meril za oceno odziva pri solidnih tumorjih (RECIST), ocenjena z neodvisnim centralnim pregledom. Objektivni odzivi so bili opaženi pri 35 od 75 bolnikov z metastatsko boleznijo (47 odstotkov) in pri 6 od 10 z neodzivno lokalno napredovalo boleznijo (60 odstotkov). Kot so opazili v drugih preskušanjih imunoterapije na solidnih tumorjih, ki so ciljali na PD-1 / PD-L1, so bili odzivi trajni. Z mediano 7,9 mesecev spremljanja v skupini II faze se je 57% od 28 bolnikov, ki so se odzvali v skupini z metastatsko boleznijo faze II, še naprej odzvalo ob prekinitvi podatkov. Zdravljenje so bolniki dobro prenašali, posamezne toksičnosti stopnje 3 ali večje

ni bilo pri več kot 5 odstotkih, spekter neželenih dogodkov pa je bil skladen s poročili zdravljenja z drugimi protitelesi PD-1. Med zanimivimi imunskimi toksičnostmi je bil pri 3 odstotkih bolnikov prisoten pnevmonitis stopnje 3 ali več, driska pa pri 2% bolnikov.

Pembrolizumab so ovrednotili v odprtem, nerandomiziranem preskušanju faze II (KEYNOTE-629) pri 159 bolnikih z napredujočim in metastatskim kožnim SCC. Študija je vključevala 54 bolnikov z lokalno napredujočo, neresektabilno boleznijo (približno 22 odstotkov jih je predhodno prejelo sistemsko terapijo, večinoma kemoterapijo na osnovi platine z obsevanjem in 105 bolnikov z lokalno napredujočo se ali metastatsko boleznijo (pri čemer je večina prejela enega ali več redov predhodne sistemske terapije (87%) ali RT (74%). Bolniki so prejeli pembrolizumab v fiksnem standardnem odmerku do napredovanja bolezni, nesprejemljive toksičnosti ali največ dve leti. Bolniki z avtoimunskimi boleznimi ali tisti, ki potrebujejo imunosupresivno zdravljenje, so bili izključeni iz preskušanja. Podatki za vsako od podskupin so naslednji:

Lokalno napredujoča, neresektabilna bolezen – Pri mediani spremljanja 15 mesecev je bila stopnja objektivnega odziva 50%, s popolnim in delnim odzivom 17% oz 33% odstotkov (8). Stopnji enoletnega preživetja brez napredovanja bolezni (PFS) in celotnega preživetja (OS) sta bili 54 oziroma 74 odstotkov. Med 27 bolniki z odzivom na bolezen je 10 (37%) doživelo trajne odzive, ki so trajali 12 mesecev ali dlje. Ponavljajoča se ali metastatska bolezen – pri tistih z lokalno napredujočo se ali metastatsko boleznijo je bila pri mediani spremljanja 27 mesecev: objektivna stopnja odziva (ORR) 35%, s popolnim odgovorom 10% in delnim odzivom 25%. Enoletni PFS in OS sta bila 36 oziroma 61 odstotkov. Med 37 bolniki z odzivom na bolezen je 25 (68%) doživelo trajne odzive, ki so trajali 12 mesecev ali dlje.

V ločeni študiji faze II (CARSKIN), ki je vključevala samo bolnike, ki še niso bili predhodno zdravljeni (n = 39), je bila mediana PFS in OS 7 oziroma 25 mesecev. V razširjeni kohorti, ki je vključevala dodatnih 18 bolnikov, je bila objektivna stopnja odziva na pembrolizumab 42-odstotna, z višjimi stopnjami med tistimi z izraženim PD-L1 (55%) v primerjavi s PD-L1-negativnimi (17%).

Rezultati zdravljen z imunoterapijo so boljši od vseh predhodnih sistemskih zdravljenj in zato je zdravljenje z imunoterapijo usmerjeno na PD-1 nov standard za zdravljenje lokalno napredujočega / metastatskega ploščatoceličnega karcinoma kože. Na žalost to ne velja za bolnike, pri katerih je nastal ploščatocelični karcinom kože kot posledica imunosupresije presaditve organov, saj so bili ti bolniki izključeni iz preskusov imunoterapije z zaviranjem PD-1 ali PD-L1 zaradi pomislekov glede zavrnitve organov, ali cepiva proti gostitelju v primeru presaditve kostnega mozga, učinkovitost in varnost pri bolnikih z imunosupresijo za avtoimunsko bolezen pa nista znani. Te bolnike zdravimo kot pred uvedbo imunoterapije s kemoterapijo ali EGFR inhibitorji.

Zdravljenje, usmerjeno na EGFR pot zajema tako monoklonska protitelesa (cetuximab, panitumumab) kot peroralna zdravila (gefitinib, erlotinib), ki ciljajo na receptor za rastni epidermalni dejavnik (EGFR) in imajo pri bolnikih z napredno ploščatoceličnim karcinomom kože dokazano protitumorsko delovanje, kot kot so pokazali rezultati majhnih raziskav.

Sistemska kemoterapija - malo je podatkov o vlogi sistemske kemoterapije pri zdravljenju napredujočega kožnega ploščatoceličnega karcinoma. Zdi se, da so kombinacije na osnovi cisplatina najbolj učinkovite, največkrat v kombinaciji s 5 fluorouracilom in so bile prilagojene iz tistih, ki se uporabljajo za ploščatocelični rak, ki nastane na drugih mestih.

Kemoterapija in cetuximab - Kemoterapija na osnovi platine je bila kombinirana s cetuximabom tudi pri bolnikih z neresektabilnim, naprednim, nemestatskim kožnim ploščatoceličnim karcinomom učinkovita, tolerabilna in zato je ta pristop učinkovitejši od same kemoterapije.

Neoadjuvantno zdravljenje:

Do dve tretjini bolnikov z lokalizirano boleznijo, zdravljenih z imunoterapijo z zaviralcem PD-1 (npr. cemiplimab ali pembrolizumab), ima ob spremljanju delne odzive, kar kaže na možnost dolgoročnega nadzora bolezni. Čeprav so podatki omejeni in še niso neposredno ovrednoteni v študijah, pa lahko nudimo kirurško resekcijo bolnikom s primarno neresektabilnimi tumorji, ki po dobrem odgovoru na zdravljenje s cemiplimabom ali pembrolizumabom postanejo resektabilni.

Adjuvantno zdravljenje:



Večina bolnikov s kožnim ploščatoceličnim karcinomom ima zgodnjoobliko bolezni, ki jo je mogoče uspešno zdraviti že samo s kirurškim posegom. Majhen odstotek bolnikov ima lokoregionalno napredovalo bolezen ali bolezen z neugodnimi histopatološkimi značilnostmi, ki jo je mogoče zdraviti z adjuvantno radioterapijo in tudi sistemsko terapijo po sami operaciji. So pa operativni posegi pri napredovali obliki bolezni večkrat mutilantni in obsežni. Opravili so multicentrično nerandomizirano raziskavo faze 2 za oceno cemiplimaba kot neoadjuvantne terapije pri bolnikih z resektabilnim kožnim ploščatoceličnim karcinomom stadija II, III ali IV (M0). Bolniki so prejeli cemiplimab v odmerku 350 mg vsake 3 tedne do štiri odmerke pred operacijo z namenom zdravljenja. Primarni cilj je bil patološki popoln odziv (odsotnost preživetja sposobnih tumorskih celic v kirurškem vzorcu) pri neodvisnem pregledu v centralnem laboratoriju z ničelno hipotezo, da bi patološki popoln odziv opazili pri 25 % bolnikov. Ključni sekundarni končne cilji so bili: patološki večji odziv (prisotnost živih tumorskih celic, ki predstavljajo  $\leq 10$  % kirurškega vzorca) pri neodvisnem pregledu, patološki popolni odziv in patološki večji odziv po oceni raziskovalca v lokalnem laboratoriju, objektivni odziv glede na CT in neželeni dogodki. Kupno je bilo vključenih 79 bolnikov, ki so prejeli neoadjuvantno zdravljenje s cemiplimabom. Pri neodvisnem pregledu so opazili patološki popolni odziv pri 40 bolnikih (51 %; 95 % interval zaupanja [CI], 39 do 62) in patološki večji odziv pri 10 bolnikih (13 %; 95 % IZ, 6 do 22). Ti rezultati so bili skladni s patološkimi odzivi, določenimi po oceni raziskovalca. Objektivni odziv na slikanje so opazili pri 54 bolnikih (68 %; 95 % IZ, 57 do 78). Neželene dogodke katere koli stopnje, ki so se pojavili med obdobjem študije, ne glede na to, ali so bili pripisani zdravljenju v študiji, so opazili pri 69 bolnikih (87 %). Neželene učinke stopnje 3 ali višje, ki so se pojavili v obdobju študije, so opazili pri 14 bolnikih (18 %). Neoadjuvantno zdravljenje s cemiplimabom je bilo povezano s patološkim popolnim odzivom pri visokem odstotku bolnikov z resektabilnim kožnim skvamozoceličnim karcinomom.

## Zdravljenje po progresu z imunoterapijo

Optimalni pristop k zdravljenju bolnikov z napredovalim kožnim SCC, ki je napredoval ob začetnem zdravljenju z imunoterapijo, ni poznan. Možen pristop je uporaba sistemske kemoterapije ali zaviralcev EGFR, kot je cetuksimab. Podatki opazovanj niso prepričljivi, randomizirane študije z velikim številom bolnikov pa so omejene. Za bolnike, ki so napredovali na imunoterapiji ali niso primerni zanje, še največkrat uporabijo zdravljenje s karboplatinom in paklitakselom. Za starejše lahko kot alternativno ponudimo cetuksimab.

## Viri

- Brantsch KD, Meisner C, Schönfisch B, et al. Analysis of risk factors determining prognosis of cutaneous squamous-cell carcinoma: a prospective study. *Lancet Oncol* 2008; 9:713.
- Brougham ND, Dennett ER, Cameron R, Tan ST. The incidence of metastasis from cutaneous squamous cell carcinoma and the impact of its risk factors. *J Surg Oncol* 2012; 106:811.
- [www.nccn.org/professionals/physician\\_gls/pdf/squamous.pdf](http://www.nccn.org/professionals/physician_gls/pdf/squamous.pdf)
- Porceddu SV. Prognostic factors and the role of adjuvant radiation therapy in non-melanoma skin cancer of the head and neck. *Am Soc Clin Oncol Educ Book* 2015; :e513.
- Lansbury L, Bath-Hextall F, Perkins W, et al. Interventions for non-metastatic squamous cell carcinoma of the skin: systematic review and pooled analysis of observational studies. *BMJ* 2013; 347:f6153.
- Migden MR, Rischin D, Schmults CD, et al. PD-1 Blockade with Cemiplimab in Advanced Cutaneous Squamous-Cell Carcinoma. *N Engl J Med* 2018; 379:341.
- Hughes BGM, Munoz-Couselo E, Mortier L, et al. Pembrolizumab for locally advanced and recurrent/metastatic cutaneous squamous cell carcinoma (KEYNOTE-629 study): an open-label, nonrandomized, multicenter, phase II trial. *Ann Oncol* 2021; 32:1276.
- Grob JJ, Gonzalez R, Basset-Seguín N, et al. Pembrolizumab Monotherapy for Recurrent or Metastatic Cutaneous Squamous Cell Carcinoma: A Single-Arm Phase II Trial (KEYNOTE-629). *J Clin Oncol* 2020; 38:2916.

- Maubec E, Boubaya M, Petrow P, et al. Phase II Study of Pembrolizumab As First-Line, Single-Drug Therapy for Patients With Unresectable Cutaneous Squamous Cell Carcinomas. *J Clin Oncol* 2020; 38:3051.
- Cowey CL, Robert NJ, Espirito JL, et al. Clinical outcomes among unresectable, locally advanced, and metastatic cutaneous squamous cell carcinoma patients treated with systemic therapy. *Cancer Med* 2020; 9:7381.
- Jarkowski A 3rd, Hare R, Loud P, et al. Systemic Therapy in Advanced Cutaneous Squamous Cell Carcinoma (CSCC): The Roswell Park Experience and a Review of the Literature. *Am J Clin Oncol* 2016; 39:545.
- Maubec E, Petrow P, Scheer-Senyarich I, et al. Phase II study of cetuximab as first-line single-drug therapy in patients with unresectable squamous cell carcinoma of the skin. *J Clin Oncol* 2011; 29:3419.
- Reigneau M, Robert C, Routier E, et al. Efficacy of neoadjuvant cetuximab alone or with platinum salt for the treatment of unresectable advanced nonmetastatic cutaneous squamous cell carcinomas. *Br J Dermatol* 2015; 173:527.
- Foote MC, McGrath M, Guminski A, et al. Phase II study of single-agent panitumumab in patients with incurable cutaneous squamous cell carcinoma. *Ann Oncol* 2014; 25:2047.
- William WN Jr, Feng L, Ferrarotto R, et al. Gefitinib for patients with incurable cutaneous squamous cell carcinoma: A single-arm phase II clinical trial. *J Am Acad Dermatol* 2017; 77:1110.
- Gold KA, Kies MS, William WN Jr, et al. Erlotinib in the treatment of recurrent or metastatic cutaneous squamous cell carcinoma: A single-arm phase 2 clinical trial. *Cancer* 2018; 124:2169.
- Sadek H, Azli N, Wendling JL, et al. Treatment of advanced squamous cell carcinoma of the skin with cisplatin, 5-fluorouracil, and bleomycin. *Cancer* 1990; 66:1692.
- Jarkowski A 3rd, Hare R, Loud P, et al. Systemic Therapy in Advanced Cutaneous Squamous Cell Carcinoma (CSCC): The Roswell Park Experience and a Review of the Literature. *Am J Clin Oncol* 2016; 39:545.
- *Annals of Oncology* (2022) 33 (suppl\_7): S808-S869. 10.1016/annonc/annonc1089

---

## Zdravljenje z zaviralcem imunskih kontrolnih točk pri bolniku s ploščatoceličnim karcinomom kože in mielofibrozo – prikaz primera

### Treatment with immune checkpoint inhibitor in a patient with cutaneous squamous cell carcinoma and myelofibrosis: Case report

Katja Leskovšek<sup>1,2</sup>, Janja Ocvirk<sup>1,2,3</sup>

<sup>1</sup>Sektor internistične onkologije, Onkološki inštitut Ljubljana, Zaloška cesta 2, Ljubljana

<sup>2</sup>Medicinska fakulteta, Univerza v Ljubljani, Vrazov trg 2, Ljubljana

<sup>3</sup>Fakulteta za vede o zdravju, Univerza na Primorskem, Polje 42, 6310 Izola

---

#### Povzetek

Imunosupresija je eden najpomembnejših dejavnikov tveganja za pojav ploščatoceličnega karcinoma kože. Tveganje je največje pri bolnikih po presaditvi solidnih organov, sledijo bolniki s presaditvijo kostnega mozga, okuženi s HIV in bolniki na imunosupresivnem zdravljenju s kemoterapijo, tarčnimi ali biološkimi zdravili. Običajno razvijejo multiple in recidivne ploščatocelične karcinome kože. Zdravljenje s kirurgijo in radioterapijo je pogosto neučinkovito in lahko povzroči pomembno morbiditeto, vodi v zmanjšano funkcijo organa ter posledično slabšo kvaliteto življenja. Bolniki imajo podvojeno tveganje za razsoj v oddaljene organe. Prognoza imunosuprimiranih bolnikov s ploščatoceličnim karcinomom kože je slabša. Na voljo so omejeni podatki o zdravljenju teh bolnikov z zaviralci imunskih kontrolnih točk kot so zaviralci PD-1.

**Ključne besede:** ploščatocelični karcinom kože, imunosupresivno zdravljenje, zaviralci imunskih kontrolnih točk

#### Abstract

Immunosuppression is one of the most important risk factors for the occurrence of cutaneous squamous cell carcinoma. The risk is greatest in patients with solid organ transplants, bone marrow transplants, HIV-infected patients and patients on immunosuppressive therapy with chemotherapy, targeted and biological drugs. They usually develop multiple and recurrent skin lesions, where treatment with surgery and radiotherapy is often ineffective and can cause significant morbidity, lead to reduced organ function and, consequently, worsen the quality of life. The risk of metastasis to distant organs is doubled. The prognosis of these patients is worse. There is little data on the treatment of these patients, especially for treatment with immune checkpoint inhibitors such as PD-1 inhibitors, as clinical trials have largely excluded immunosuppressed individuals

**Key words:** cutaneous squamous cell carcinoma, immunosuppression, immune checkpoint inhibitors

---

#### 1. Uvod

Ploščatocelični karcinom kože (angl. cutaneous squamous cell carcinoma, cSCC) predstavlja 20 % nemelanomskih kožnih rakov. Incidenca narašča, tudi v primerjavi z bazalnoceličnim karcinomom. Večinoma nastane na soncu izpostavljenih predelih v področju glave in vratu. Primarni invazivni cSCC je običajno indolenten in se ob ustreznem zdravljenju redko ponovi ali zaseva. Raste lokalno destruktivno in lahko povzroči iznakaženost. 5-letno preživetje znaša nad 90 %. Večje tveganje za razvoj imajo bolniki na imunosupresivnem zdravljenju. Te bolniki imajo običajno agresivnejšo obliko tumorja, pogoste recidive, večjo tendenco zasevanja in slabšo prognozo. Večina je lokalno omejenih in jih je mogoče pozdraviti s kirurgijo ali obsevanjem. V primeru lokalno napredovalih neoperabilnih in razsejanih cSCC pride v poštev sistemsko zdravljenje. Glede na dosedanje študije pri bolnikih s cSCC ima prednost zdravljenje z zaviralci imunskih kontrolnih točk (ZIKT), saj imajo ti tumorji visoko tumorsko breme. Po progresu na ZIKT ali če imajo bolniki kontraindikacije za zdravljenje z zaviralci PD-1, je možno zdravljenje s kemoterapijo na osnovi platine in zaviralci EGFR. Imunosuprimirani bolniki so bili iz kliničnih raziskav večinoma izključeni. V prikazanem primeru je predstavljen imunosuprimiran bolnik z mielofibrozo in s številnimi ter

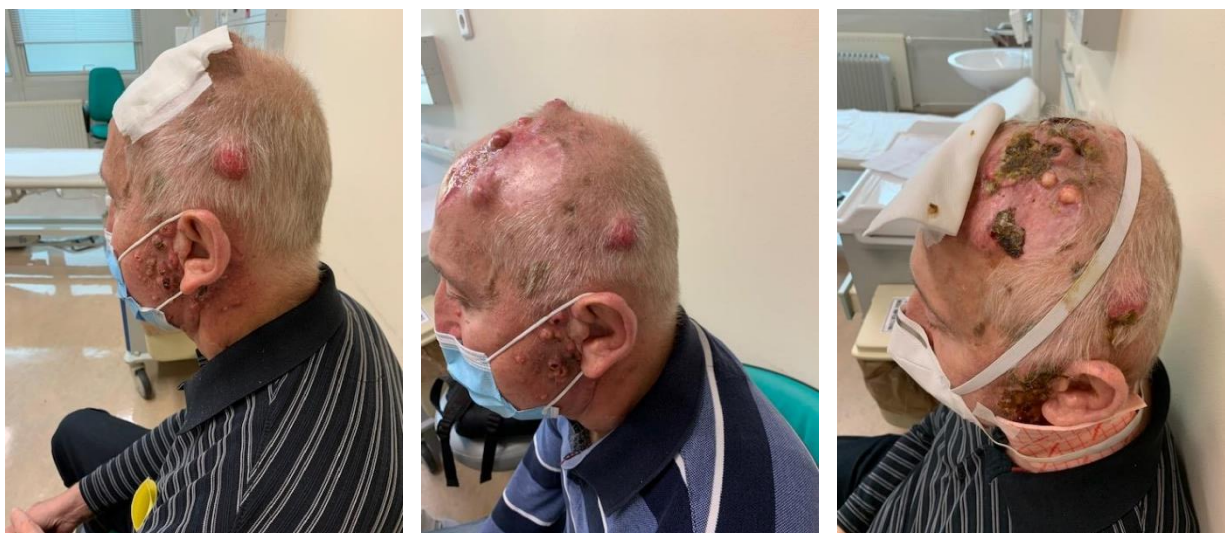recidivnimi cSCC glave, ki je bil sočasno zdravljen z zaviralcem PD-1 cemiplimabom in zaviralcem janusove kinaze (JAK).

## 2. Prikaz primera

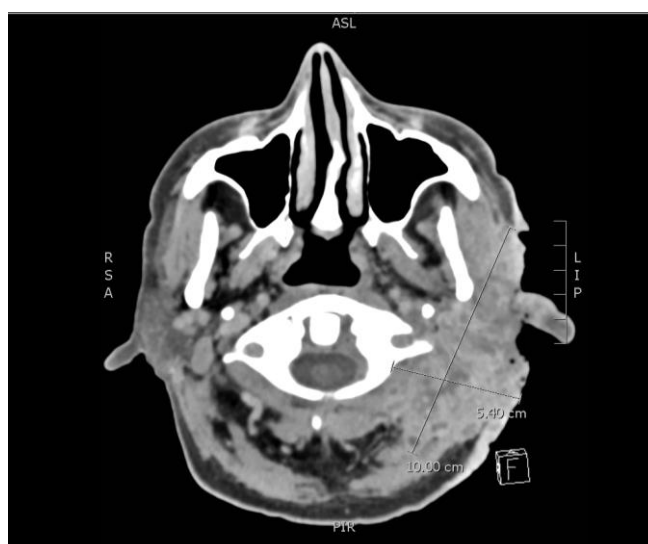73-letni bolnik je imel aprila 2020 operativno odstranjen dobro diferenciran cSCC na temenu levo, velikosti 15 x 15 mm. Nato je bil pooperativno obsevan od maja do junija 2020 v področju odstranjenega cSCC in še treh dodatno ugotovljenih in citološko potrjenih cSCC temporalno obojestransko, s skupno dozo (TD) 40 Gy. Konec maja 2020 je imel obsevan tudi BCC desno temporalno s TD 40 Gy in dva meseca kasneje cSCC v neposredni bližini brazgotine po predhodni operaciji. Septembra 2020 je imel opravljeno delno parotidektomijo levo in disekcijo bezgavčne regije II na vratu levo. Histološko je bila potrjena metastaza poroženevajočega cSCC parotidne žleze, premera 20 mm, s fokalnim preraščanjem kapsule in negativnimi bezgavkami. Področje je bilo pooperativno obsevano s TD 66 Gy. Novembra 2020 je prišlo do recidiva cSCC nad čelom levo, opravljena je bila ekscizija in kritje defekta z Wolfovim presadkom. Februarja 2021 je bil ugotovljen recidiv parietalno levo z infiltracijo v mišico, opravljena je bila široka ekscizija in kritje z Wolfovim presadkom. Mesec kasneje je bila opravljena ekscizija treh novonastalih cSCC parietookcipitalno. Avgusta 2021 je bil citološko potrjen ponovni recidiv ob levi parotidni žlezi, s širjenjem na vrat. Glede na izčrpano zdravljenje s kirurgijo in obsevanjem je multidisciplinarni konzilij (MDK) za kožne rake predlagal sistemsko zdravljenje z ZIKT s cemiplimabom.

Bolnik je bil prvič pregledan v ambulanti internista onkologa septembra 2021. Navajal je bolečino po celotni levi strani obraza in težave s požiranjem suhe hrane. Od pridruženih boleznih je imel arterijsko hipertenzijo, protin in mielofibrozo. Redno je prejemal antihipertenzivno terapijo, alopurinol in tarčno zdravljenje z ruksolitinihom. Vodil se je pri hematologu, ki je nedavno povečal odmerek ruksolitiniha zaradi zagona mielofibroze. Bil je nekadilec in v stanju zmogljivosti po WHO 0. V izhodiščnih laboratorijskih izvidih je izstopala levkocitoza (Leu  $60 \times 10^9/L$ ), povišana vrednost laktat dehidrogenaze (LDH 15.7 ukat/L), kreatinina (krea 111  $\mu\text{mol/L}$ ), gama glutamil-transferaze (GGT 2.48 ukat/L) in aspartat aminotransferaze (AST 0.82 ukat/L). Konec septembra 2021 je prejel prvo aplikacijo cemiplimaba. Po drugi aplikaciji je prišlo klinično do delnega regresa tumorja. Zaradi neobvladane bolečine temporalno levo s sevanjem v vrat in levo ramo je bil vključen v obravnavo protibolečinske ambulante. Potreboval je analgezijo s srednje močnimi opioidi. Decembra je hematolog zaradi poslabšanja mielofibroze v terapijo uvedel še hidroksikarbamid. Bolnik je nadaljeval z aplikacijami cemiplimaba, ob čemer neželenih učinkov ni imel. Konec decembra 2021 se je pojavilo mravljinčenje goleni obojestransko, po petih dneh je nastala akutna delna pareza desnega peronealnega živca. Obravnavan je bil na nevrološki urgenci in kasneje pri nevrologinji na Onkološkem inštitutu, ki je ugotavljala še parezo facialnega živca levo. Indicirano je bilo konzervativno zdravljenje s peronealno opornico, fizioterapijo in vitamini B.

Februarja 2021, po sedmih aplikacijah cemiplimaba, je prišlo do jasnega kliničnega progressa cSCC. Bolnik je navajal tudi tri tedne trajajočo parezo leve zgornje okončine, nezmožnost popolnega odprtja ust in poslabšanje bolečine v vratu in levi lopatici. CT preiskava je pokazala obsežen progres v področju leve parotidne žleze in priležnih mehkih tkiv z obsežno eksulcerirano tumorsko formacijo premera vsaj 100 x 54 mm, s preraščanjem v okolne strukture (levi uhelj, levo mišico maseter, zunanji sluhovod, vretence C2 in C3 levo, intervertebralni foramen na nivoju vretenc C3-C4 in C4-C5) in širjenjem v mehka tkiva vratu, perivertebralni, retro- in parafaringealni prostor ter spinalni kanal. V področju kože in podkožja skalpa je bilo prisotnih več ovalnih mehko tkivnih in podkožnih zasevkov, z največjim in eksulceriranim v področju levega uhlja, premera 30 mm. Ob tem so bili vidni radiološki znaki napredovanja mielofibroze (hepatosplenomegalija, področja ekstramedularne hematopoeze v vranici, difuzno sklerotičen skelet z litičnimi lezijami), kar se je kazalo tudi laboratorijsko. Dodatno obsevanje po obravnavi dokumentacije na MDK ni bilo možno. Po posvetu s hematologom je bil znižan odmerek ruksolitiniha in povišan odmerek hidroksikarbamida za poskus zdravljenja s kemoterapijo na osnovi platine in biološkim zdravilom cetuksimabom. V začetku marca je bila s strani ZZS odobrena prošnja za zdravljenje s cetuksimabom. Bolnik s specifičnim onkološkim zdravljenjem ni pričel zaradi poslabšanja kliničnega stanja s pojavom šibkosti vratu, vse težjega odpiranja ust, inapetence in hujšanja, poslabšanjem pareze leve zgornje okončine in levega facialnega živca. Nadaljnje zdravljenje je bilo izključno podporno in paliativno.



Slika 1: Bolnik z več cSCC pred pričetkom sistemskega zdravljenja (levo), po dveh aplikacijah (v sredini) in po sedmih aplikacijah cemiplimaba (desno) (vir:arhiv Onkološkega Inštituta Ljubljana)



Slika 2: CT glave s kontrastnim sredstvom februarja 2022, ki pokaže progres tumorja v področju leve parotidne žleze v okolna mehka tkiva, s širjenjem in vratna vretenca. (vir. arhiv Onkološkega Inštituta Ljubljana)

### 3. Zaključek

Bolniki na imunosupresivnem zdravljenju imajo večje tveganje za razvoj napredovalega ploščatoceličnega karcinoma kože in slabšo prognozo. Kljub vse pogostejšim indikacijam in uporabi ZIKT je znanje o učinkovitosti in varnosti pri tej skupini bolnikov omejeno. Retrospektivne študije poročajo o varni uporabi ZIKT pri bolnikih okuženih s HIV in bolnikih z avtoimunskimi boleznimi. Do nedavnega so klinične raziskave večinoma izključevale imunosuprimirane bolnike. Potrebne so prospektivne klinične raziskave z ZIKT, ki bodo vključevale tudi skupine bolnikov z visokim tveganjem oziroma klinične raziskave z alternativnimi terapijami. Do takrat je pomembna preventiva, edukacija bolnikov, ustrezna zaščita pred ultravijoličnimi žarki, redni dermatološki pregledi in samopregledovanje kože ter agresivno zdravljenje prekancerov.

## Viri

- Perić, Barbara, Blatnik, Olga, Luzar, Boštjan, Pižem, Jože, Ocvirk, Janja, Hočevar, Marko, Strojan, Primož, Bremec, Tomi, Reberšek, Martina. "Priporočila za zdravljenje bolnikov s ploščatoceličnim rakom kože." *Onkologija (Ljubljana)* letnik 24. številka 2 (2020) str. 34-43.
- National Comprehensive Cancer Network. NCCN clinical practice guidelines in oncology (NCCN guidelines): Squamous Cell Carcinoma Skin Cancer. Version 2.2022. [cited 2023 Mar 8]. Available at: [https://www.nccn.org/professionals/physician\\_gls/pdf/squamous.pdf](https://www.nccn.org/professionals/physician_gls/pdf/squamous.pdf).
- Hall ET, Fernandez-Lopez E, Silk AW, Dummer R, Bhatia S. Immunologic Characteristics of Nonmelanoma Skin Cancers: Implications for Immunotherapy. *Am Soc Clin Oncol Educ Book*. 2020 Mar;40:1-10. doi: 10.1200/EDBK\_278953. PMID: 32207669.
- Rischin D, et al. Integrated analysis of a phase 2 study of cemiplimab in advanced cutaneous squamous cell carcinoma: extended follow-up of outcomes and quality of life analysis. *J Immunother Cancer*. 2021 Aug;9(8):e002757. doi: 10.1136/jitc-2021-002757. PMID: 34413166; PMCID: PMC8382148.

---

## Rezultati sistemskega zdravljenja bolnikov s ploščatoceličnim kožnim rakom na Onkološkem inštitutu Ljubljana

### Results of systemic treatment for squamous cell skin cancer at the Institute of Oncology Ljubljana

Blaž Tomič<sup>1,2</sup>, Maša Sever, Janja Ocvirk<sup>1,2,3</sup>, Tanja Mesti<sup>1,2</sup>

<sup>1</sup>Sektor internistične onkologije, Onkološki inštitut Ljubljana, Zaloška cesta 2, Ljubljana

<sup>2</sup>Medicinska fakulteta, Univerza v Ljubljani, Vrazov trg 2, Ljubljana

<sup>3</sup>Fakulteta za vede o zdravju, Univerza na Primorskem, Polje 42, 6310 Izola

---

#### Povzetek

Zdravljenje lokalno napredovalega skvamoznoceličnega karcinoma in metastatskega skvamoznoceličnega karcinoma je mogoče z radioterapijo, kemoterapijo na osnovi platine, tarčno terapijo z zaviralci receptorjev za epidermalni rastni faktor ali zaviralci receptorjev programirane celične smrti. Cemiplimab je PD-1 inhibitor, ki je odobren za zdravljenje lokalno napredovale in metastatske oblike bolezni, kjer zdravljenje z radioterapijo ali operativno zdravljenje ni indicirano. V študijo je bilo vključenih 28 pacientov, ki so prejeli cemiplimab v prvi liniji zdravljenja. Rezultati so pokazali, da je bilo mediano obdobje brez napredovanja bolezni 4,4 mesece in mediano celokupno preživetje ni bilo doseženo. Večja stopnja odziva je bila dosežena pri pacientih z imunsko pogojenimi neželenimi učinki - splošna stopnja odziva je bila 43 %, stopnja obvladovanja bolezni je bila 71 %.

**Ključne besede:** kožni skvamoznocelični karcinom, cemiplimab, imunsko pogojeni stranski učinki.

#### Abstract

Treatment of locally advanced squamous cell carcinoma and metastatic squamous cell carcinoma is possible with radiotherapy, platinum-based chemotherapy, targeted therapy with epidermal growth factor receptor inhibitors or programmed cell death receptor inhibitors. Cemiplimab is a PD-1 inhibitor approved for the treatment of locally advanced and metastatic disease where radiotherapy or surgery is not indicated. 28 patients who received cemiplimab in the first line of treatment were included in the study. The results showed that the median progression-free period was 4.4 months and the median overall survival was not reached. A higher response rate was achieved in patients with immune-related adverse events - overall response rate was 43%, disease control rate was 71%.

**Key words:** cutaneous squamous cell carcinoma, cemiplimab, immune-related side effects

---

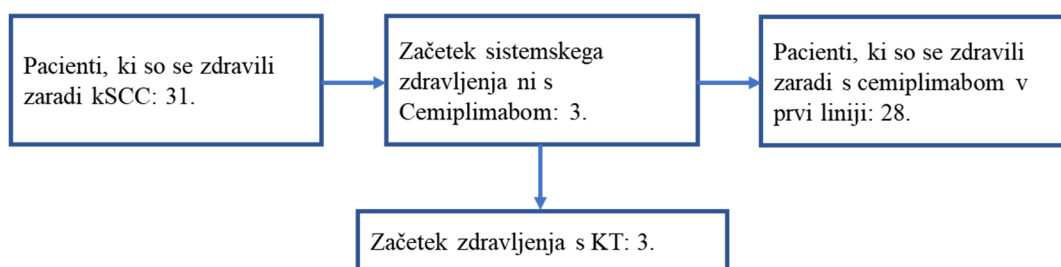
#### Uvod

Kožni skvamoznocelični karcinom (kSCC) se razvije v skvamoznih celicah kože, najpogosteje vznikne na koži, ki je kronično izpostavljena soncu. Predstavlja 20-30 % vseh nemalanomskih kožnih rakov. Deset letno preživetje kSCC je 93,6 %, večina pacientov se zdravi z operativnim posegom. Zdravljenje lokalno napredovalega skvamoznoceličnega karcinoma (lnSCC) in metastatskega skvamoznoceličnega karcinoma (mSCC) je mogoče z radioterapijo (RT), kemoterapijo na osnovi platine, tarčno terapijo z zaviralci receptorjev za epidermalni rastni faktor (EGFR) ali zaviralci receptorjev programirane celične smrti (PD-1). Cemiplimab je PD-1 inhibitor, ki je odobren za zdravljenje lnSCC in mSCC pri tistih pacientih, kjer zdravljenje z RT ali operativno zdravljenje ni indicirano. Cemiplimab se je v kliničnih raziskavah izkazal za učinkovito zdravilo, vendar ostaja še veliko odprtih vprašanj v zvezi z uporabo cemiplimaba v klinični praksi. Zlasti pomembno je vprašanje tolerance zdravila ter učinkovitosti zdravila v populaciji, ki je navadno izključena iz kliničnih študij – imunokompromitirani bolniki, bolniki s pridruženimi kroničnimi boleznimi, bolniki na kortikosteroidni terapiji. Cilj naše raziskave je ugotovitev izidov zdravljenja s cemiplimabom pri pacientih s kSCC na Onkološkem Inštitutu Ljubljana znotraj obdobja med majem 2020 in novembrom 2022.

## 2. Metode dela

V retrospektivni kohortni raziskavi smo analizirali primere pacientov z lNSCC in mSCC, ki niso bili primerni za zdravljenje z RT ali operativno zdravljenje. Skupno smo na onkološkem inštitutu Ljubljana zdravili 31 pacientov s kSS, od tega jih je 28 izpolnjevalo vključitvene kriterije in smo jih vključili v študijo (slika 1). Vključitveni kriteriji so bili: pacienti s kSCC, prva linija zdravljenja s cemiplimabom, imajo ali nimajo anamneze avtoimune bolezni, imajo ali nimajo pridružene bolezni. Izključitveni kriteriji so bili: cemiplimab ni bil prva linija zdravljenja. Pacienti so prejeli cemiplimab v odmerku 350 mg v 30 minutni intravenski infuziji na 3 tedne.

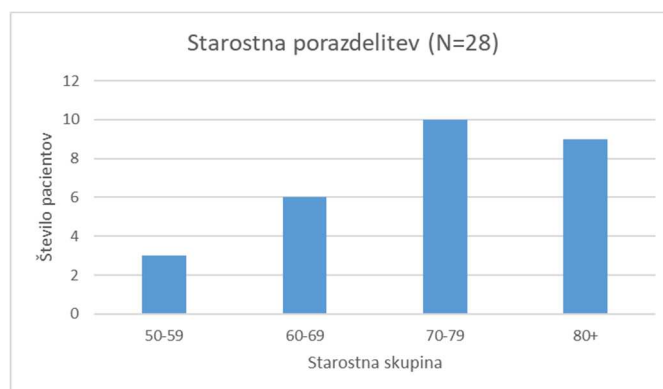Odgovor na zdravljenje smo opredelili z iRECIST (ang. Immune Response Evaluation Criteria in Solid Tumours) na osnovi kliničnega odgovora vidnih lezij in slikovne diagnostike. Imunsko pogojene neželene stranske učinke smo opredelili glede na CTCAE v 5.0 (ang. Common Terminology Criteria for Adverse Events). S statistično analizo smo določili na odgovor na zdravljenje za celotno kohorto in skupino pacientov, kjer so se pojavili imunsko pogojeni stranski učinki zdravljenja.



Slika 1: konsortni diagram pacientov v študiji

## 3. Rezultati

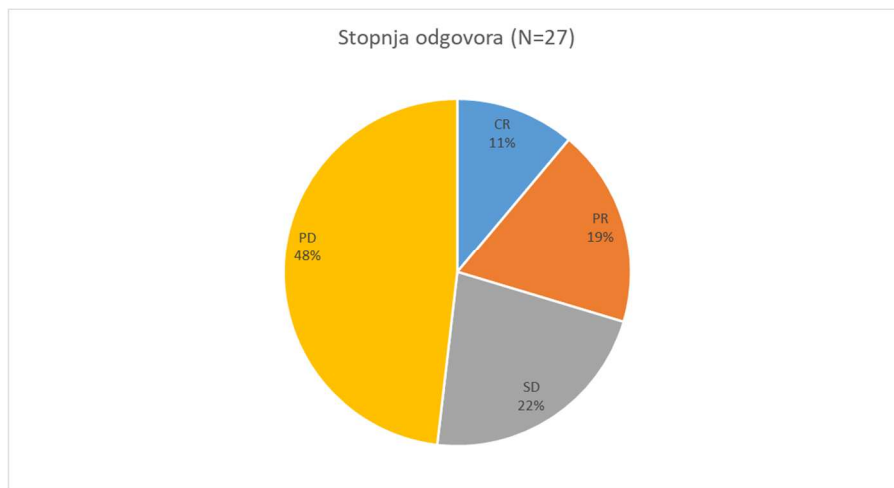
V študijo je bilo vključenih 28 pacientov, 24 z lNSCC in 4 z mSCC, mediana starost je bila 76,1 let. Od teh jih je 18 % (5 pacientov) imelo pridružene avtoimune bolezni. Mediano obdobje brez napredovanja bolezni je bilo 4,4 mesece (95 % interval zaupanja 1,5-7,3 mesece) in mediano celokupno preživetje ni bilo doseženo.



Graf 1: starostna porazdelitev vključenih pacientov.

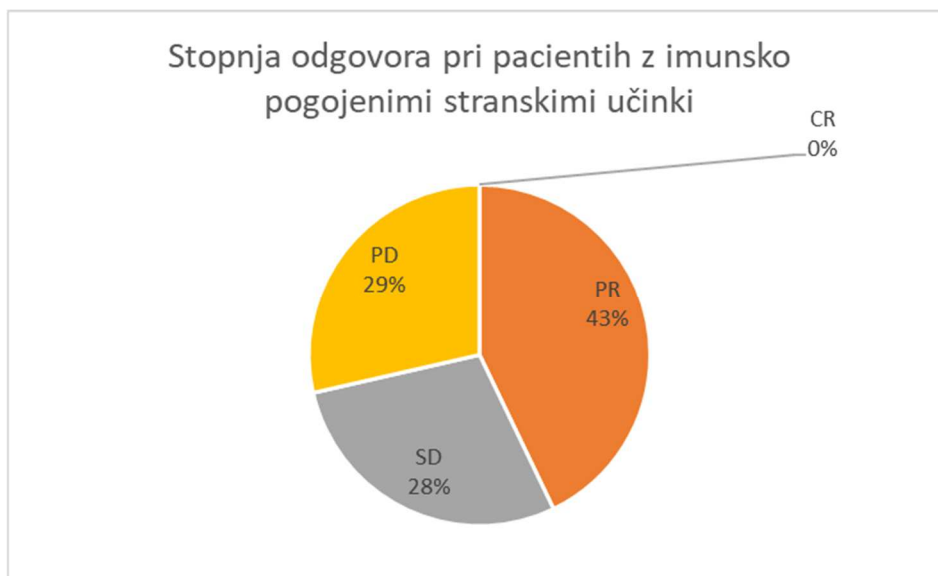
Od 28 pacientov pri 1 pacientu stopnja odgovora ni bila določena. Od 27 pacientov z določeno stopnjo odgovora so 3 (11%) dosegli popolni odgovor, 5 (19 %) delni odgovor, 6 (22 %) stabilno bolezen, pri 13 (48 %) je prišlo do progressa bolezni. Splošna stopnja odziva je bila 30 %, stopnja obvladovanja bolezni je bila 52 %.





Graf 2: stopnja odgovora na zdravljenje s cemiplimabom v prvem redu zdravljenja

Četrtnina vseh pacientov je imela vsaj en imunsko pogojen neželen učinek zdravljenja (ipNUZ). Samo 1 pacient je imel ipNUZ gradusa 3, ipNUZ gradusa 4 in smrti zaradi ipNUZ do zaključka raziskave nismo beležili. Večja stopnja odziva je bila dosežena pri pacientih z ipNUZ - splošna stopnja odziva je bila 43 %, stopnja obvladovanja bolezni je bila 71 %. Ob zaključku študije je 7 pacientov še vedno prejelo cemiplimab.



Graf3: stopnja odgovora pri pacientih z ipNUZ

### 3. Diskusija

V naši raziskavi je Cemiplimab pri zdravljenju mSCC in lnSCC dokazal pomenljivo učinkovitost s stopnjo obvladovanja bolezni 52 %, splošno stopnjo odziva 30 % in mediano celokupno preživetje ni bilo doseženo. Dodatno smo v študiji dokazali, da je bila večja stopnja odziva dosežena pri pacientih z ipNUZ (splošna stopnja odziva v skupini z ipNUZ je bila 43 %, stopnja obvladovanja bolezni je bila 71 %). Slednje nakazuje, da je pojav ipNUZ lahko pozitiven prognostični dejavnik.

Nekatere raziskave so pokazale boljši odgovor na zdravljenje z inhibitorji PD-1. Kot primer navajamo rezultate raziskave, ki so jih objavili Rischin et al. V svoji raziskavi so ugotovili stopnjo obvladovanja bolezni 72,5 %, splošno stopnjo odziva 46,1 %, mediano celokupno preživetje ni bilo doseženo (ocena celokupnega preživetja pri 24 mesecih po Kaplan-Meier metodi je bila 73,3 %). Razlika v rezultatih je najverjetneje posledica majhnega vzorca v naši raziskavi, visoke mediane starosti pacientov vključenih v študijo, vpliv slabega preživetja bolnikom s pielonidalnim SCC in vpliva pridruženih bolezni na potek in izhod zdravljenja. Poleg tega je pri direktni primerjavi posameznih raziskav potrebna previdnost zaradi različno zasnovanih raziskav. Kljub temu velja poudariti, da smo v naši raziskavi zajeli bolj heterogeno

skupino bolnikov, ki je zato tudi bolj reprezentativen vzorec bolnikov iz vsakdanje klinične prakse. Potrebno je opozoriti na možnost, da so bili boljši rezultati nekaterih drugih raziskav tako lahko posledica skrbno izbrane idealne podskupine bolnikov, ki velikokrat predstavljajo le manjši delež bolnikov v klinični praksi. Potrebne so nadaljnje raziskave bolj heterogenih in reprezentativnih skupin bolnikov, s katerimi bomo lahko bolj natančno določili negativne prognostične dejavnike za zdravljenje kSCC s Cemiplimabom in definirali optimalne protokole zdravljenja za posameznih podskupin bolnikov.

Ne glede na še odprta vprašanja, lahko glede na razpoložljive podatke sklepamo, da bo trajanje odziva na zdravljenje z inhibitorji kontrolnih točk daljše kot pri zdravljenju z KT in zaviralci EGFR pri zadovoljivem varnostnem profilu. Naša raziskava je v tem pogledu potrdila učinkovitost Cemiplimaba in njegovo vlogo v prvi liniji zdravljenja kSCC.

### 3. Zaključek

Pridobljeni podatki potrjujejo učinkovitost uporabe Cemiplimaba v prvi liniji zdravljenja mSCC in InSCC ob zadovoljivem varnostnem profilu. Ob pojavu ipNUZ so lahko ipNUZ pozitiven prognostični dejavnik.

### Viri

- Baggi A, Quagliano P, Rubatto M, Depenni R, Guida M, Ascierto PA, Trojaniello C, Queirolo P, Saponara M, Peris K, Spagnolo F, Bianchi L, De Galitiis F, Potenza MC, Proietti I, Marconcini R, Botticelli A, Barbieri V, Licitra L, Alfieri S, Ficorella C, Cortellini A, Fargnoli MC, Troiani T, Tondulli L, Bossi P. Real world data of cemiplimab in locally advanced and metastatic cutaneous squamous cell carcinoma. *Eur J Cancer*. 2021 Nov;157:250-258. doi: 10.1016/j.ejca.2021.08.018. Epub 2021 Sep 15. Erratum in: *Eur J Cancer*. 2022 May;166:309-310. PMID: 34536948.
- Maubec E, Petrow P, Scheer-Senyearich I, Duvillard P, Lacroix L, Gelly J, Certain A, Duval X, Crickx B, Buffard V, Basset-Seguin N, Saez P, Duval-Modeste AB, Adamski H, Mansard S, Grange F, Domp Martin A, Faivre S, Mentré F, Avril MF. Phase II study of cetuximab as first-line single-drug therapy in patients with unresectable squamous cell carcinoma of the skin. *J Clin Oncol*. 2011 Sep 1;29(25):3419-26. doi: 10.1200/JCO.2010.34.1735. Epub 2011 Aug 1. PMID: 21810686
- Rischin D, Khushalani NI, Schmults CD, Guminski A, Chang ALS, Lewis KD, Lim AM, Hernandez-Aya L, Hughes BGM, Schadendorf D, Hauschild A, Thai AA, Stankevich E, Booth J, Yoo SY, Li S, Chen Z, Okoye E, Chen CI, Mastey V, Sasane M, Lowy I, Fury MG, Migden MR. Integrated analysis of a phase 2 study of cemiplimab in advanced cutaneous squamous cell carcinoma: extended follow-up of outcomes and quality of life analysis. *J Immunother Cancer*. 2021 Aug;9(8):e002757. doi: 10.1136/jitc-2021-002757. PMID: 34413166; PMCID: PMC8382148.
- Migden MR, Schmults C, Khushanlani N, Guminski A, Chang AL, Lewis K, Ansstas G, Bowyer SE, Hughes BGM, Schadendorf D, Modi B, Dunn L, Flatz L, Hauschild A, Yoo S-Y, Booth J, Seebach F, Lowy I, Fury MG, Rischin D. 814P Phase II study of cemiplimab in patients with advanced cutaneous squamous cell carcinoma (CSCC): Final analysis from EMPOWER-CSCC-1 groups 1, 2 and 3. *Annals of Oncology*, Volume 33, Supplement 7, S918-S919, Sept 2022. DOI:<https://doi.org/10.1016/j.annonc.2022.07.940>

---

## Kirurgija karcinoma Merklvih celic Surgery for Merkel cell carcinoma

Marko Hočevar<sup>1,2</sup>

<sup>1</sup>Oddelek za onkološko kirurgijo, Onkološki inštitut Ljubljana, Zaloška cesta 2, Ljubljana

<sup>2</sup>Medicinska fakulteta, Univerza v Ljubljani, Vrazov trg 2, Ljubljana.

---

### Povzetek

Karcinom Merklvih celic je redek neuroendokrini maligni tumor kože. Njegova incidenca v zadnjih letih narašča, njegova biologija je podobna biologiji kožnega melanoma in tudi zdravljenje je podobno zdravljenju bolnikov z melanomom. Kirurško zdravljenje predstavlja osnovni način zdravljenja karcinoma Merklvih celic. Diagnozo postavimo s pomočjo biopsije, ki je lahko citološka punkcija ali kirurška biopsija s 5-mm varnostnim robom. Pri bolnikih s klinično negativnimi regionalnimi bezgavkami opravimo široko ekscizijo z 1–2 cm lateralnega varnostnega roba do spodaj ležeče fascije in biopsijo varovalne bezgavke. Pri bolnikih s klinično pozitivnimi regionalnimi bezgavkami opravimo široko ekscizijo primarnega tumorja in disekcijo regionalne bezgavčne lože, ki je indicirana tudi po pozitivni biopsiji varovalne bezgavke. Kirurško zdravljenje oddaljenih zasevkov opravimo le v skrbno izbranih primerih oligometastatske bolezni po predstavitvi na multidisciplinarnemu konziliju.

**Ključne besede:** široka ekscizija, biopsija varovalne bezgavke, disekcija regionalne bezgavčne lože

### Abstract

Merkel cell carcinoma is a rare neuroendocrine malignant tumour of the skin. Its incidence has been increasing in recent years, its biology is similar to that of cutaneous melanoma and its treatment is similar to that of melanoma patients. Surgery is the primary treatment for Merkel cell carcinoma. Diagnosis is made by biopsy, which can be either a cytological puncture or a surgical biopsy with a 5-mm safety margin. In patients with clinically negative regional lymph nodes, a wide excision with a 1-2 cm lateral margin to the underlying fascia and biopsy of the sentinel lymph node is performed. In patients with clinically positive regional lymph nodes, wide excision of the primary tumour and dissection of the regional lymph node bed is performed, which is also indicated after a positive sentinel lymph node biopsy. Surgical treatment of distant metastases is only performed in carefully selected cases of oligometastatic disease after presentation to a multidisciplinary consortium.

**Keywords:** wide excision, sentinel lymph node biopsy, regional lymph node dissection

---

### 1. Uvod

Karcinom Merklvih celic (KMC) je redek in agresiven neuro endokrini karcinom kože, ki po svoji biologiji spominja na kožni melanom. KMC se pogosto lokalno ponovi (25–30 %), zaseva v regionalne bezgavke (52–59 %) in oddaljene organe (pljuča, jetra, kosti in koža; 34–36 %). Petletno preživetje znaša med 30 in 64 %. Kirurško zdravljenje predstavlja osnovni način zdravljenja KMC, ki ga pogosto kombiniramo še z obsevanjem. Pri bolnikih s sistemskim razsojem bolezni ima kirurgija zelo omejeno vlogo.

Shematično lahko delimo kirurgijo KMC v štiri področja:

1. Kirurgija primarne lezije
2. Kirurgija regionalnih bezgavk
3. Kirurgija in transit zasevkov
4. Kirurgija oddaljenih zasevkov

## 2. Kirurgija primarne lezije

Pri kožni leziji, ki je klinično suspektna za KMC opravimo citološko punkcijo ali v primeru sprememb manjših od 1 cm ekscizijo celotne lezije s 5 mm lateralnim varnostnim robom. Ko je diagnoza citološko/histološko potrjena, so indicirane slikovne zamejitvene preiskave pri:

- klinično prisotnih regionalnih zasevkih
- simptomih in znakov, ki so sumljivi za sistemski razsoj.

Priporoča se FDB PET-CT ali eventualno CT vratu/prsnega koša/trebuha/medenice s kontrastom in MRI glave glede na klinično sliko. Slikovne zamejitvene preiskave so opcijske tudi pri bolnikih s klinično lokalizirano boleznijo (stadij I in II).

Definitivno kirurško zdravljenje primarnega KMC je široka ekscizija z 1–2 cm lateralnega varnostnega roba do spodaj ležeče fascije. Rano, če se le da primarno zašijemo. Izogibamo se obsežnemu podminiranju robov in lokalnim režnjem namesto katerih raje uporabimo kožne presadke delne ali celotne debeline.

## 3. Kirurgija regionalnih bezgavk

Pri vseh bolnikih z KMC obstaja možnost zasevkov v področnih bezgavkah. Večji ko je diameter primarnega KMC, večja je verjetnost zasevkov. Zasevke delimo tako kot pri kožnem melanoma v klinično odkrite in klinično okultne.

Klinično odkrijemo zasevke v bezgavkah s pomočjo palpacije ali ultrazvoka (UZ) regionalne bezgavčne lože in potrdimo s pomočjo aspiracijske biopsije s tanko iglo, katero lahko opravimo prosto ali UZ vodeno. Klinično okultne zasevke odkrijemo s pomočjo biopsije varovalne bezgavke.

Pri bolnikih s klinično negativnimi regionalnimi bezgavkami je poleg široke ekscizije primarnega tumorja indicirana še biopsija varovalne bezgavke (BVB), ki jo opravimo, če je le mogoče istočasno s široko ekscizijo.

Pri biopsiji varovalne bezgavke sodelujejo kirurg onkolog, specialist nuklearne medicine in patolog.

Najprej napravimo limfoscintigrafijo, da določimo bezgavčne lože v katere se drenira limfa iz področja primarnega melanoma ter število varovalnih bezgavk v posamezni loži. V ta namen uporabljamo s Tc99m markiran nanokoloid, ki ga injiciramo ob primarni KMC ali ob brazgotino po diagnostični eksciziji. Mesta bezgavk na limfoscintigrafiji označimo na kožo. Tik pred samo operacijo lahko nato na ista mesta, kamor smo pred tem injicirali Tc99m nanokoloid, injiciramo še Patent Blue modrilo. Varovalna bezgavka je tako radioaktivna in modro obarvana. Od preostalih bezgavk in maščevja jo ločimo zaradi obarvanosti ter s pomočjo posebne sonde, ki zaznava radioaktivnost.

Vsako varovalno bezgavko po posebnem protokolu natančno preišče patolog. Intraoperativna histološka preiskava varovalne bezgavke po metodi zaledenelega reza je premalo natančna in jo zato ne izvajamo. Biopsija varovane bezgavke je zanesljiva metoda, ki z več kot 95% natančnostjo napove status celotne bezgavčne lože. Manj kot 5% je lažno negativnih rezultatov (negativna varovalna bezgavka in klinično okultni zasevek v drugih bezgavkah iste lože).

Pri bolnikih s klinično pozitivnimi regionalnimi bezgavkami ali po pozitivni BVB in izključenim sistemskim razsojem je indicirana disekcija regionalne bezgavčne lože. V primerih, ko je kirurški poseg zaradi slabega splošnega stanja bolnika kontraindiciran, ga nadomestimo z obsevanjem regionalne bezgavčne lože.

Z disekcijo odstranimo celotno bezgavčno ložo, ki vsebuje bezgavke z zasevki melanoma (vratna, pazdušna, dimeljska loža). Pri tem moramo upoštevati anatomske meje lože in načela onkološke kirurgije. Vedno odstranimo tkivo celotne bezgavčne lože v bloku. Ekstirpacija posameznih povečanih bezgavk ni dopustna. Ustreznost posega lahko približno ocenimo iz števila odstranjenih bezgavk v končnem histopatološkem izvidu. Tako število odstranjenih bezgavk ne sme biti manjše od 15 pri vratnih disekcijah, 10 pri disekciji pazduhe in 5 pri ingvinalni disekciji.

Če se KMC nahaja v predelu skalpa, je potrebno disekcijo vratnih bezgavk v odvisnosti od lege KMC kombinirati s superficialno parotidektomijo ali disekcijo okcipitalnih bezgavk. Ingvinalno disekcijo kombiniramo z disekcijo iliakalnih in obturatornih bezgavk v primeru, ko PET CT ali CT medenice

pokažeta razsoj v iliakalne/obturatorne bezgavke. Ustrezno opravljena disekcija bezgavčne lože ne izključuje povsem možnosti ponovitve bolezni v regionalni loži. Te so pogostejše v predelu vratu. Možnost ponovitve zmanjša adjuvantno obsevanje.

## 5. Kirurgija in transit zasevkov

In transit zasevki KMC so tako kot pri kožnem melanomu multifokalni kožni ali podkožni zasevki, ki se širijo po limfatičnem sistemu. Za razliko od melanoma se pri KMC ti zasevki ne širijo samo proksimalno od mesta primarnega tumorja proti regionalni bezgavčni loži, ampak tudi distalno od primarnega tumorja. Diagnozo vedno potrdimo z aspiracijsko biopsijo s tanko iglo. Z zamejitvenimi preiskavami (PET CT, CT prsnega koša/abdomna) izključimo sistemski razsoj. Dokumentacijo bolnika predstavimo na multidisciplinarnem konziliju. Če obseg bolezni to dopušča, zdravljenje lokoregionalne ponovitve pričnemo s kirurškim posegom. Napredovalo, neresektabilno lokoregionalno bolezen zdravimo sprva s sistemsko terapijo, po oceni uspeha zdravljenja pa ponovno razmislimo o kirurški odstranitvi. Kirurško zdravljenje in transit zasevkov je odvisno od obsega bolezni. Pri majhnem tumorskem bremenu (manj kot 3-5 zasevkov, ki so manjši od 1-2 cm) in transit zasevek v lokalni anesteziji izrežemo v zdravo z minimalnim varnostnim robom, tako da je rano možno primarno zašiti. Če je večje tumorsko breme je najbolj učinkovit način kirurškega zdravljenja hipertermična izolirana ekstremitetna perfuzija (HILP) uda s TNF $\alpha$  in Melfalanom, ki pa je velik operativni poseg in zato zahteva primerno splošno stanje. Učinkovit kirurški način zdravljenja omejenega obsega in transit zasevkov je tudi elektrokemoterapija.

## 6. Kirurgija oddaljenih zasevkov

Pri oddaljenih zasevkih je zdravljenje izbora sistemsko zdravljenje in je vloga kirurgije omejena samo na zelo redke primere oligometastatske bolezni, kjer je možno zasevk/e v celoti izrezati.

## 7. Zaključek

Kirurgija je osnovno in najpomembnejše zdravljenje KMC. V primeru slabega splošnega stanja bolnika, ki onemogoča poseg v splošni anesteziji jo lahko nadomestimo z obsevanjem.

## Viri

- Priporočila za obravnavo bolnikov s karcinomom Merklvih celic. [https://www.onko-i.si/fileadmin/onko/datoteke/Strokovna\\_knjiznica/smernice/Priporocila\\_za\\_obravnavo\\_bolnikov\\_s\\_karcinomom\\_Merklovih\\_celic\\_2019.pdf](https://www.onko-i.si/fileadmin/onko/datoteke/Strokovna_knjiznica/smernice/Priporocila_za_obravnavo_bolnikov_s_karcinomom_Merklovih_celic_2019.pdf)
- National Comprehensive Cancer Network: NCCN Clinical Practice Guidelines in Oncology: Merkel Cell Carcinoma. V.1.2019. [http://www.nccn.org/professionals/physician\\_gls/PDF/colon.pdf](http://www.nccn.org/professionals/physician_gls/PDF/colon.pdf). Accessed November 13, 2018.
- Rak v Sloveniji 2015. Ljubljana: Onkološki inštitut Ljubljana, Epidemiologija in register raka, Register raka Republike Slovenije, 2018.

---

## Radioterapija karcinoma Merklovih celic

### Radiotherapy for Merkel cell carcinoma

Primož Strojan<sup>1,2</sup>

<sup>1</sup>Sektor radioterapije, Onkološki inštitut Ljubljana, Zaloška cesta 2, Ljubljana

<sup>2</sup>Medicinska fakulteta, Univerza v Ljubljani, Vrazov trg 2, Ljubljana

---

#### Povzetek

Za karcinom Merklovih celic je značilna visoka stopnja radioobčutljivosti, zato ima radioterapija pomembno vlogo v zdravljenju vseh stopenj v razvoju te bolezni. Redkeje, čeprav primerljivo uspešno kot kirurgija, jo uporabljamo za zdravljenje primarnih tumorjev. Pogosteje dopolnjuje predhodno operacijo, bodisi primarnega tumorja ali področnih zasevkov. Indikacija za pooperativno obsevanje so vsa stanja, ki kažejo na povečano tveganje za ponovitev bolezni v operativnem polju. Radioterapija je učinkovita tudi kot paliativna metoda zdravljenja pri bolnikih z oddaljenimi zasevki ali v slabem splošnem stanju, ki ne dovoljuje intenzivnih kombiniranih zdravljenj.

**Ključne besede:** radioterapija, karcinom Merklovih celic, nemelanomski rak kože, kožni rak

#### Abstract

Merkel cell carcinoma is characterized by a high level of radiosensitivity, so radiotherapy plays an important role in the treatment of all stages in the development of this disease. Less often, although comparably successful as surgery, it is used to treat primary tumors. More often, it complements previous surgery, either of the primary tumor or regional implants. Indications for postoperative radiation are all conditions that indicate an increased risk of recurrence of the disease in the operative field. Radiotherapy is also effective as a palliative treatment method in patients with distant metastases or in a poor general condition that does not allow for intensive combined treatments.

**Key words:** radiotherapy, Merkel cell carcinoma, non-melanoma skin cancer, skin cancer

---

## 1. Uvod

Karcinom Merklovih celic (KMC) je redek in zelo malignen kožni tumor neuroendokrinega porekla. Pojavlja se kot hitro rastoča, eritematozna lezija na koži različnih delov telesa, najpogosteje področja glave in vratu. Zaseva zgodaj, v področne bezgavke in sistemsko v oddaljene organe. Temu je prilagojena tudi vloga radioterapije (RT) pri tej bolezni, ki jo značilno opredeljuje visoka stopnja občutljivosti na žarke ionizirajočega sevanja (radioobčutljivost).

## 2. Primarni tumor

Večina manjših tumorjev je operirana. Kadar izhodiščno ni negativnih prognostičnih kazalcev (tumor >1 cm, imunosupresija, HIV, kronična limfatična levkemija, stanje po transplantaciji organov, področje glave in vratu, prisotnost limfovaskularne invazije) so na obsevanje napoteni samo bolniki s tesnim/pozitivnim robom ekscizije. V prisotnosti enega ali več naštetih dejavnikov tveganja pa je potrebno po operaciji ležišče primarnega tumorja tudi obsevati. RT je kot primarno zdravljenje indicirana v primeru neoperabilnih primarnih tumorjev oz. kadar bolnik zavrne ponujeno operacijo ali bi ta povzročila nesprejemljivo okvaro.

Pri obsevanju KMC se moramo držati nekaterih pravil, če želimo, da bo zdravljenje učinkovito. Po operaciji naj se obsevanje prične takoj, kot to dopušča celjenje rane, saj je kasnitev s pričetkom RT povezana s slabšim izidom zdravljenja. Poskrbeti moramo, da bo doza sevanja na površini tumorja oz. okolne kože dovolj visoka (uporaba t. i. bolusa) in da bo v obsevalno polje vključen dovolj širok rob (do 5 cm, v kolikor je to mogoče) po videzu zdrave kože okoli primarnega tumorja (zaradi možnega širjenja tumorskih celic po limfnih vodih v koži). Doze sevanja, ki jih uporabljamo, so odvisne od velikosti tumorja oz. tumorskega

bremena. Po operaciji so bolniki obsevani s skupno dozo 50-56 Gy (resekcija R0), 56-60 Gy (resekcija R1) ali 60-66 Gy (resekcija R2). Neoperirane tumorje obsevamo z dozo 60-66 Gy (vse navedene doze veljajo za konvencionalno obsevanje z odmerki 2 Gy/dan). Pri obsevanju s paliativnim namenom uporabljamo višje dnevne in nižje skupne odmerke doze (npr. 10 x 3 Gy, 5 x 4 Gy, 4 x 5 Gy ali 1 x 8 Gy).

### 3. Področni zasevki

Zasevanje KMC v področne bezgavke je pogosto in je lahko klinično očitno (makroskopsko vidni/tipni zasevki) ali skrito (mikrozasevki). Oceno stanja področnih bezgavk pred prvim zdravljenjem potrebujejo vsi bolniki. Prvo zdravljenje je običajno kirurško. Pooperativna RT ni indicirana, kadar je breme bolezni, najdeno z biopsijo varovalne bezgavke (BVB), majhno in jo dopolnjuje disekcija bezgavčne lože ali je v disektatu bezgavčne lože najdena ena sama metastatična bezgavka brez preraščene kapsule. Enako velja tudi v primerih, ko obstaja možnost da je izvid BVB lažno negativnega:

- spremenjene limfne drenažne poti (npr. po disekciji bezgavk v preteklosti)
- aberantna limfna drenaža in prisotnost multiplih drenažnih področij/lož (npr. tumorji glave in vratu ali tumorji ležeči v sredinski črti trupa)
- identifikacija narejena z limfoscintigrafijo ob prisotni hujši imunosupresiji (npr. po transplantaciji organa).

Indikacije za RT so naslednje:

- brez radiološko in klinično ugotovljenih zasevkov (cN0), disekcija področnih bezgavk ni bila narejena:
  - BVB ni bila narejena ali je bila izvedena neuspešno oz. tehnično neustrezno, obstaja pa tveganje da je prisotna subklinična bolezen (46-50 Gy)
  - BVB pokaže prisotnost tumorskih celic (50-56 Gy)
- klinično očitna limfadenopatija (cN+):
  - po disekciji, multipli zasevki in/ali preraščanje bezgavčne kapsule (50-60 Gy)
  - brez disekcije bezgavk (60-66 Gy).

Obsevanje in-transit limfatičnih poti je priporočeno samo v primerih, kadar primarni tumor leži v neposredni bližini področne bezgavčne lože.

### 4. Oddaljeni zasevki

Namen RT pri bolnikih z oddaljenimi zasevki je običajno paliativen, izjemoma (oligometastatska bolezen) kurativen. Pri odločanju o intenzivnosti RT pri takem bolniku upoštevamo velikost, število in mesto zasevkov, morebitno prisotnost bolezni lokalno in/ali področno ter seveda splošno stanje in želje bolnika. V prvem primeru poskušamo doseči zmanjšanje tumorske mase, kar naj bi zmanjšalo pritisk in/ali infiltracijo okolnih organov ali tkiv in omililo simptome. Uporabljamo višje dnevne dozne odmerke in nižjo celokupno dozo sevanja, kar skrajšuje trajanje zdravljenja: namen takega zdravljenja je optimizirati razmerje med njegovo intenzivnostjo zdravljenja in kakovostjo življenja pri neozdravljivo bolnem bolniku. V drugem primeru poskušamo z ablativnimi dozami sevanja in ob uporabi izjemno natančnih RT tehnik (stereotaktična tehnika) uničiti vso znano tumorsko tkivo. Pri bolnikih z oddaljenimi zasevki je RT običajno kombinirana s sistemskim zdravljenjem: v kolikor je to imunoterapija, lahko pričakujemo, da bo RT delovala tudi kot spodbujevalec imunskega sistema, kar naj bi okrepilo učinek sistemske terapije.

## 5. Rezultati zdravljenja

Petletna lokalna kontrola po RT primarnega tumorja (stadijev I-III) kot prvem in edinem zdravljenju je 90%, kar je primerljivo z rezultati kirurškega zdravljenja (brez pooperativne RT). Učinkovitost pooperativne RT sta nedvoumno potrdila tudi nedavna meta-analiza (29 raziskav, 17179 bolnikov) in sistematični pregled literature (52 raziskav, 1804 bolniki). Zaradi visoke stopnje radioobčutljivosti KMC je RT učinkovita tudi kot paliativno zdravljenje pri bolnikih z oddaljenimi zasevki ali v slabem splošnem stanju, ki ne dovoljuje agresivnejši terapevtskih intervencij.

### Viri

- Dellambra E, Carbone ML, Ricci F, et al. Merkel cell carcinoma. *Biomedicines* 2021;9:718.
- National Comprehensive Cancer Network. NCCN Clinical Practice Guidelines in Oncology: Merkel cell carcinoma. Version 2.2022. [https://www.nccn.org/professionals/physician\\_gls/pdf/mcc.pdf](https://www.nccn.org/professionals/physician_gls/pdf/mcc.pdf)
- Hernandez LE, Mohsin N, Yaghi M, et al. Merkel cell carcinoma: an updated review of pathogenesis, diagnosis, and treatment options. *Dermatol Ther* 2021:e15292.
- Harrington C, Kwan W. Outcomes of Merkel cell carcinoma treated with radiotherapy without radical surgical excision. *Ann Surg Oncol* 2014;21:3401-5.
- Gunaratne DA, Howle JR, Veness MJ. Definitive radiotherapy for Merkel cell carcinoma confers clinically meaningful in-field locoregional control: a review and analysis of the literature. *J Am Acad Dermatol* 2017;77:142-8.
- Petrelli F, Ghidini A, Torchio M, et al. Adjuvant radiotherapy for Merkel cell carcinoma: a systematic review and meta-analysis. *Radiother Oncol* 2019;134:211-19.
- Harvey JA, Mirza SA, Erwin PJ, et al. Recurrence and mortality rates with different treatment approaches of Merkel cell carcinoma: a systematic review and meta-analysis. *Int J Dermatol* 2022;61:687-97.



---

## Sistemsko zdravljenje karcinoma Merklvih celic Merkel cell carcinoma - systemic treatment

Janja Ocvirk<sup>1,2,3</sup>

<sup>1</sup>Sektor internistične onkologije, Onkološki inštitut Ljubljana, Zaloška cesta 2, Ljubljana

<sup>2</sup>Medicinska fakulteta, Univerza v Ljubljani, Vrazov trg 2, Ljubljana

<sup>3</sup>Fakulteta za vede o zdravju, Univerza na Primorskem, Polje 42, Izola

---

### Povzetek

Karcinom Merklvih celic (KMC) je redek, agresiven neuroendokrini kožni rak s slabo prognozo, posebej ko je v napredovalem stadiju. Incidenca na splošno narašča, čeprav podatki o incidenci kažejo na razlike med geografskimi področji. Med dejavnike tveganja štejemo starost, imunosupresijo ter izpostavljenost ultravijoličnem sevanju. Znana je povezava med MCC in okužbo s poliomavirusom, čeprav natančnega mehanizma, ki vodi v karcinogenezo še ne razumemo v celoti. Pri lokalizirani bolezni je zdravljenje izbora kirurgija (ko je to mogoče), sledi ji dopolnilno obsevanje ali obsevanje v kombinaciji s kemoterapijo. Pri razsejani bolezni že nekaj let uporabljamo imunoterapijo z zaviralci nadzornih točk, kemoterapija pa v nadaljnjih linijah, če imunoterapija ni uspešna. Imunoterapija v prvem in drugem redu zdravljenja ima dobre rezultate s sprejemljivim varnostnim profilom zdravljenja, zato je tovrstno zdravljenje postalo standardno in je nadomestilo kemoterapijo.

Glede na to, da je onkogeneza tumorja povezana z integracijo poliomavirusa Merklvih celic in mutacijami povzročeni z ultravijoličnim sevanjem, obstaja logična osnova za zdravljenje z imunoterapijo oz. protitelesi, ki ciljajo PD-L1/PD-1 pot. Novost v letu 2022 je učinkovitost nivolumaba v adjuvantnem zdravljenju. Monoterapija z avelumabom pa je pri bolnikih z metastatskim MCC, vodila v pomembno podaljšanje OS kar nadalje podpira vlogo avelumaba v zdravljenju bolnikov z napredovalim MCC.

**Ključne besede:** Karcinom Merklvih celic, Nemelanomski kožni rak, Razsejana bolezen, Imunoterapija, inhibitorji nadzornih točk, Avelumab, Pembrolizumab

### Abstract

Merkel cell carcinoma (MCC) is a rare, aggressive neuroendocrine skin cancer with a poor prognosis, especially when it is in an advanced stage. Incidence is generally increasing, although incidence data show differences between geographic areas. Risk factors include age, immunosuppression and exposure to ultraviolet radiation. A link between MCC and polyomavirus infection is known, although the exact mechanism leading to carcinogenesis is not yet fully understood. For localized disease, the treatment of choice is surgery (when possible), followed by adjuvant radiation or radiation combined with chemotherapy. For disseminated disease, we have been using immunotherapy with checkpoint inhibitors for several years, and chemotherapy in further lines if immunotherapy is not successful. First-line and second-line immunotherapy has good results with an acceptable safety profile, so this type of treatment has become standard and has replaced chemotherapy.

Given that tumor oncogenesis is associated with the integration of Merkel cell polyomavirus and mutations caused by ultraviolet radiation, there is a logical basis for treatment with immunotherapy or antibodies that target the PD-L1/PD-1 pathway. New in 2022 is the effectiveness of nivolumab in adjuvant treatment. Monotherapy with avelumab in patients with metastatic MCC led to a significant prolongation of OS, which further supports the role of avelumab in the treatment of patients with advanced MCC.

**Keywords:** Merkel cell carcinoma, Non-melanoma skin cancer, Disseminated disease, Immunotherapy, checkpoint inhibitors, Avelumab, Pembrolizumab

---

## 1. Uvod

Karcinom Merklvih celic (KMC) je redek, neuroendokrini kožni rak, ki ga je prvič opisal Toker leta 1972. Same Merklve celice v bazalnem sloju kože pa so bile poimenovane po Friedrichu Merklju, ki jih je prvič opisal leta 1875., in sicer kot svelte celice, ki so povezane z živčnimi nitmi. Zaradi redkosti tega raka in etiologije, ki ni bila v popolnosti znana, so bile klinične raziskave redke.

KMC se pojavlja pogosteje pri starejši populaciji (srednja starost ob diagnozi je 75 let) ter v povezavi z okužbo Merklovih celic s polioma virusom, ultravijoličnim sevanjem in imunosupresijo. Incidenca in umrljivost za MCC v zadnjih 30 letih narašča. Ta redka oblika kožnega raka ima agresiven potek. Stopnja 5-letnega celokupnega preživetja bolnikov z KMC se razlikuje glede na stadij in je pri lokalizirani bolezni 51 %, pri razširjeni 35 % in le 14 % pri razsejani bolezni.

Karcinom Merklovih celic zdravimo s kirurgijo, radioterapijo, kemoterapijo in imunoterapijo. Izbira zdravljenja je odvisna od stadija bolezni, lokacije tumorja in sočasnih bolezni. V zgodnjem stadiju bolezni je primarno zdravljenje operacija z odstranitvijo primarnega tumorja in področnih bezgavk, z ali brez adjuvantne radioterapije. Radioterapija je možna izbira pri bolnikih neprimernih za operacijo, pri lokoregionalni bolezni, pa se ti dve modaliteti lahko kombinirata.

Problem predstavlja tudi visoka stopnja ponovitve bolezni, ki je celo pri bolnikih z lokalno ali regionalno boleznijo 48 %. Raziskave so pokazale, da je med bolniki s ponovitvijo bolezni čas med diagnozo in ponovitvijo le 9 mesecev (mediana).

Znani dejavniki tveganja za nastanek karcinoma Merklovih celic so starost, izpostavljenost ultravijolični svetlobi ter imunosupresija

Poznamo dva vzroka za nastanek KMC, enega posredovanega z učinki onkoproteinov enkodiranih z polioma virusom Merklovih celic (MCPyV) in drugega, ki je rezultat akumulacije mutacij povzročenih z UV sevanjem. Zgodnja opažanja, da se KMC bolj pogosto pojavlja pri imunosupresiranih bolnikih, so kazala na morebitno virusno etiologijo, kar je bilo pozneje potrjeno z odkritjem MCPyV leta 2008 .

MCPyV najdemo v približno 80 % primerov KMC in trenutno velja kot edini znani humani polyoma virus, ki povzroča raka. Ne glede na to, da je znana povezava med okužbo z MCPyV in nastankom KMC, natančnega mehanizma še ne poznamo, predvsem zaradi dejstva, da niso bile natančno znane celice inficirane z MCPyV ter nizke stopnje replikacije virusa.

Pri približno 20 % primerov KMC pa ni možno dokazati s tumorjem povezane MCPyV DNA ali onkoproteinov, kar nakazuje na drugačno etiologijo v teh primerih.

Mutacijsko breme virus-negativnega KMC je večje kot tisto pri melanomu in je, tako kot pri ostalih kožnih rakih, povezano s prekomerno izpostavljenostjo UV sevanju. Z UV sevanjem povzročene mutacije najdemo v veliko večjem deležu pri MCPyV-neg kot pri MCPyV-poz tumorji, kar kaže na ločen, ne virusni mehanizem za nastanek KMC pri katerem so se skozi dekade akumulirale genetske spremembe zaradi nepopolnega odgovora na poškodbo DNA. Sčasoma, mutacije pripeljejo do abnormalne celične proliferacije in transformacije. Transformirane celice se potem lahko izognejo imunskemu odgovoru, postanejo maligne, vdrejo v okolna tkiva in krvne žile, kar lahko vodi v nastanek oddaljenih metastaz .

Glede na to, da je onkogeneza tumorja povezana z integracijo poliomavirusa Merklovih celic in mutacijami povzročenih z ultravijoličnim sevanjem, obstaja logična osnova za zdravljenje z imunoterapijo oziroma monoklonskimi protitelesi, ki ciljajo PD-L1/PD-1 pot.

Do supresije celično posredovanega imunskega odgovora pride namreč zaradi »up-regulacije« inhibitornih receptorjev, kot so PD-1 in PD-L1.

Zadnji podatki kliničnega preizkušanja teh zdravil so pokazali, da je lahko imunski odziv bolnika proti tumorskim celicam KMC reaktiviran, s čimer je lahko zagotovljena dolgotrajna klinična aktivnost imunoterpije pri bolnikih z napredovalo boleznijo.

## **2. Imunoterapija**

Učinkovitost imunoterapije je bila dokazana pri MCPyV pozitivnih in MCPyV negativnih tumorjih. Preizkušana je bila v prvem, drugem in poznejših redih zdravljenja napredovalega KMC.

Avelumab je humano, IgG1 monoklonsko protitelo usmerjeno proti PD1 ligandom (anti-PDL1). Kot so pokazale predklinične raziskave, zaradi divjega tip IgG1 Fc področja avelumab lahko dodatno aktivira imunski odgovor preko NK-celično posredovane, od protiteles odvisne citotoksičnosti.

V raziskavi faze 2 (NCT02155647), so imunokompetentni bolniki z oddaljenimi zasevki KMC (stadij IV), ki so imeli progres bolezni ob zdravljenju s kemoterapijo (KT), prejeli avelumeb kot drugi ali poznejši red zdravljenja. Od 88 zdravljenih bolnikov, je 9 % (n=8) imelo kompletni odgovor in 23 % (n=20) delni odgovor, kar je rezultiralo v 32 % stopnji objektivnega odgovora na zdravljenje z avelumabom. Delež odgovorov, ki so trajali najmanj 6 mesecev je bil 92 %. Delež bolnikov, ki so imeli odgovor tudi 6 mesecev po začetku zdravljenja z avelumabom pa je bil 31 %. Odgovori niso bili odvisni od izraženosti PD-L1 ali MCPyV statusa. Bolniki so avelumab dobro prenašali; 70 % (n=62) bolnikov je imelo neželene učinke zdravljenja ampak le 5 % (n=4) gradusa 3, neželnih učinko gradusa 4 ni bilo.

Zaradi ugodnega profila neželenih učinkov in dobrih, trajajočih odgovorih na zdravljenje, je avelumab nova možnost za zdravljenje napredovalega KMC. Vlogo avelumaba pri MCC podpirajo tudi preliminarni rezultati dela B študije JAVELIN Merkel 200 pri 29 predhodno nezdravljenih bolnikih. V stopnja objektivnega odziva je bila 62 odstotkov pri srednjem spremljanju 5 mesecev. Pri bolnikih, ki so se odzvali, je imelo 83 odstotkov trajen odziv vsaj šest mesecev. Ni bilo smrtnih primerov, povezanih z zdravljenjem, ali neželenih dogodkov stopnje 4.

V zadnjem letu so poročali tudi o rezultatih 5 spremljanja bolnikov z napredovalim merklovim karcinom zdravljenimi z avelumabom – raziskava JAVELIN Merkel 200. Mediana preživetja je bila 12,6 meseca [95-odstotni interval zaupanja (CI) 7,5-17,1 meseca], s 5-letno stopnjo preživetja 26 % (95-odstotni IZ 17 % do 36 %). Pri bolnikih s tumorji PD-L1 + v primerjavi s tumorji PD-L1 je bila mediana OS 12,9 meseca (95 % IZ 8,7–29,6 meseca) v primerjavi s 7,3 meseci (95 % IZ 3,4–14,0 meseca), 5-letna stopnja OS je bila 28 % (95 % IZ 17 % do 40 %) v primerjavi z 19 % (95 % IZ 5 % do 40 %) (HR 0,67; 95 % IZ 0,36–1,25). Monoterapija z avelumabom je pri bolnikih z mMCC, pri katerih je bolezen napredovala po kemoterapiji, vodila v pomembno podaljšanje OS. Ti rezultati nadalje podpirajo vlogo avelumaba kot standardnega zdravljenja bolnikov z napredovalim MCC.

Pembrolizumab je monoklonsko protitelo, ki se veže na PD-1. V študiji faze II je bilo 50 bolnikov, ki predhodno niso bili zdravljeni s sistemsko terapijo, zdravljenih s pembrolizumabom do dve leti. Na splošno je bilo 43 v stadiju IV, sedem pa z neresektabilno bolezen stadija III. Pri mediani spremljanja 14,9 meseca so objektivne odgovore opazili pri 28 od 50 ovrednotenih bolnikov (56 odstotkov), kar je vključevalo 12 popolnih in 16 delnih odgovorov. Odgovori so bili trajni, saj je 85 odstotkov odzivajočih se ohranilo v remisiji po enem letu in 79 odstotkov v remisiji po dveh letih. Stopnje OS v enem, dveh in treh letih so bile 72, 69 oziroma 64 odstotkov. Ni bilo statistično značilne razlike v stopnji odziva ali trajanju odziva pri bolnikih, ne glede na to, ali so bili tumorji pozitivni na poliomavirus Merkelovih celic (MCPyV) ali na podlagi izražanja PD-L1.

Nivolumab je monoklonsko protitelo, ki se veže na PD-1. V študiji faze I/II je bilo 25 bolnikov, ki predhodno še niso bili zdravljeni ali so prejeli eno do dve predhodni sistemski kemoterapiji, zdravljenih z nivolumabom. Pri 22 bolnikih, ki so imeli odgovor, je bila skupna stopnja odgovora 68 odstotkov, s stalnimi odgovorom pri 13 od 15 bolnikov (87 odstotkov). Po treh mesecih je bila stopnja preživetja brez napredovanja bolezni 82 oziroma 92 odstotkov. Odgovore so beležili pri 71 odstotkih bolnikov, ki še niso bili zdravljeni, in pri 63 odstotkih bolnikov z eno do dvema predhodnima sistemskima terapijama, tako pri virusno pozitivnih kot virusno negativnih tumorjih.

Raziskava ADMEC-O je prva, ki je preskušala, učinkovitost in varnostvarnost adjuvantnega zdravljenje z imunoterapijo pri bolnikih s popolnoma reseciranim MCC, v primerjavi s sledenjem. Primarni končni cilj je bil DFS, sekundarna končna cilja pa celotno preživetje (OS) in neželeni dogodki (AE). Od 03/2017 do 08/2020 je bilo vključenih 179 bolnikov (NIVO, n=118; opazovanje, n=61) iz 20 centrov (populacija ITT; 62 % moških, 68 % ≥65 let, 67 % stadij III/IV), z osnovnimi značilnostmi, ki so bile dobro uravnotežene na obeh rokah. Pri tej vmesni analizi z mediano spremljanja 24,3 meseca (IQR 19,2–33,4) so vsi bolniki končali zdravljenje. Stopnje DFS pri 12 in 24 mesecih so bile naklonjene NIVO s 87,9 % proti 78,5 % oziroma 86,9 % proti 74,3 %. Srednji OS še ni bil dosežen. Zdravljenje so bolniki dobro prenašali, pri 41 % bolnikov z NIVO in 31 % bolnikov v opazovani skupini so se pojavili neželeni učinki stopnje 3/4; le 5 % zdravljenj je bilo prekinjeno zaradi neželenih dogodkov. O smrtnih primerih, povezanih z zdravljenjem, niso poročali

### 3. Kemoterapija

Kemoterapija ohranja vlogo pri zdravljenju bolnikov, ki se na imunoterapijo ne odzovejo ali se po njih ponovijo, ali tistih bolnikov, pri katerih je imunoterapija kontraindicirana.

Ni randomiziranih preskušanj ali prospektivnih študij kemoterapije pri bolnikih z oddaljenimi metastazami. Kemoterapijo, ki jo uporabljamo so preparati platine in etopozida. Čeprav je KMC kemosenzitivna bolezen so dolgotrajni odgovori na zdravljenje ob njej zelo redki, dobrobiti v celokupnem življenju pa niso dokazali. V NCCN smernicah, za zdravljenje razsejanega karcinoma Merkllovih celic s KT navajajo, da zaradi premalo dokazov o dobrobiti KT, uporaba le te pri KMC ni dobro definirana. V nedavno objavljenei observacijski raziskavi, analize 103 bolnikov z oddaljenimi metastazami, ki so bili zdravljeni s širokim naborom kemoterapevtskih shem, so poročali o 23 % stopnji odgovora ob zdravljenju razsejanega KMC s kemoterapijo, v drugem redu zdravljenja z le 6.7 % stopnjo 6 mesecev trajajočih odgovorov na zdravljenje

Vpliv sistemske kemoterapije na preživetje pri bolnikih z metastatskim MCC ni jasen; vendar je preživetje brez recidivov v povprečju le tri mesece od začetka zdravljenja

### 4. Morebitni novi načini zdravljenja

Pazopanib – Zaviralec tirozin kinaze pazopanib deluj etudi proti metastatskim MCC glede na klinična poročila. V preskušanju faze II (UKMCC-01) je pazopanib pokazal klinično korist pri 9 od 16 bolnikov z metastatskim MCC (56 %), pri 3 od 16 je bil ugotovljen delni odgovor in 6 od 16 stabilna bolezn.

Imunoterapija z avelumabom ali pembrolizumabom je standardno zdravljenje 1 linije pri lokalno napredovalem inoperabilnem ali metastatskem karcinomu merkllovih celic, kemoterapija je malo učinkovita in je za bolnike po napredovanju zdravljenje z imunoterapijo ali pri tistih, kjer je imunoterapija kontraindicirana. Nivolumab pa se uveljavlja v adjuvantnem zdravljenju karcinoma merkllovih celic.

### Viri

- Lebbe C, Becker JC, Grob JJ, et al. Diagnosis and treatment of Merkel cell carcinoma. European consensus-based interdisciplinary guideline. *Eur J Cancer* 2015; 51: 2396–403
- Kaufman H, et al. Avelumab in patients with chemotherapy-refractory metastatic Merkel cell carcinoma: a multicentre, single-group, open-label, phase 2 trial. *Lancet Oncol* 2016; 17:1374-85.
- Nghiem PT, et al. PD-1 blockade with pembrolizumab in advanced Merkel-cell carcinoma. *N Engl J Med* 2016; 374(26):2542-52; PMID:27093365; <https://doi.org/10.1056/NEJMoa1603702>
- Feng H, Shuda M, Chang Y, Moore PS. Clonal integration of a polyomavirus in human Merkel cell carcinoma. *Science* 2008; 319(5866):1096-100; PMID:18202256; <https://doi.org/10.1126/science.1152586>.
- Becker JC, Houben R, Ugurel S, Trefzer U, Pfohler C, Schrama D. MC polyomavirus is frequently present in Merkel cell carcinoma of European patients. *J Invest Dermatol* 2009; 129(1):248-50; PMID:18633441; <https://doi.org/10.1038/jid.2008.198>
- Samimi M, Molet L, Fleury M, Laude H, Carlotti A, Gardair C, et al. Prognostic value of antibodies toMerkel cell polyomavirus T antigens and VP1 protein in patients with Merkel cell carcinoma. *Br J Dermatol.* 2016;174(4):813–22.
- Iyer JG, Blom A, Doumani R, et al. Response rates and durability of chemotherapy among 62 patients with metastatic Merkel cell carcinoma. *Cancer Med* 2016; published online July 19.

---

## Sistemsko zdravljenje karcinoma Merkelovih celic – klinični primer bolnika

### Systemic treatment of Merkel cell carcinoma – a clinical case

Maša Sever, Janja Ocvirk<sup>1,2,3</sup>

<sup>1</sup> Sektor internistične onkologije, Onkološki inštitut Ljubljana, Zaloška cesta 2, Ljubljana 2

Medicinska fakulteta, Univerza v Ljubljani, Vrazov trg 2, Ljubljana

<sup>3</sup> Fakulteta za vede o zdravju, Univerza na Primorskem, Polje 42, Izola

---

#### Povzetek

Karcinom Merkelovih celic (KMC) je redek, agresiven neuroendokrini kožni rak s slabo prognozo, posebej ko je v napredovalem stadiju. Incidenca na splošno narašča, čeprav podatki o incidenci kažejo na razlike med geografskimi področji. Med dejavnike tveganja štejemo starost, imunosupresijo ter izpostavljenost ultravijoličnem sevanju. Znana je povezava med MCC in okužbo s poliomavirusom, čeprav natančnega mehanizma, ki vodi v karcinogenezo še ne razumemo v celoti. Pri lokalizirani bolezni je zdravljenje izbora kirurgija (ko je to mogoče), sledi ji dopolnilno obsevanje ali obsevanje v kombinaciji s kemoterapijo. Pri razsejani bolezni že nekaj let uporabljamo imunoterapijo z zaviralci nadzornih točk, kemoterapija pa v nadaljnjih linijah, če imunoterapija ni uspešna. Imunoterapija v prvem in drugem redu zdravljenja ima dobre rezultate s sprejemljivim varnostnim profilom zdravljenja, zato je tovrstno zdravljenje postalo standardno in je nadomestilo kemoterapijo.

Glede na to, da je onkogeneza tumorja povezana z integracijo poliomavirusa Merkelovih celic in mutacijami povzročeni z ultravijoličnim sevanjem, obstaja logična osnova za zdravljenje z imunoterapijo oz. protitelesi, ki ciljajo PD-L1/PD-1 pot.

**Ključne besede:** Karcinom Merkelovih celic, Nemelanomski kožni rak, Razsejana bolezen, Imunoterapija, inhibitorji nadzornih točk, Avelumab, Pembrolizumab

#### Abstract

Merkel cell carcinoma (MCC) is a rare, aggressive neuroendocrine skin cancer with a poor prognosis, especially when it is in an advanced stage. Incidence is generally increasing, although incidence data show differences between geographic areas. Risk factors include age, immunosuppression and exposure to ultraviolet radiation. A link between MCC and polyomavirus infection is known, although the exact mechanism leading to carcinogenesis is not yet fully understood. For localized disease, the treatment of choice is surgery (when possible), followed by adjuvant radiation or radiation combined with chemotherapy. For disseminated disease, we have been using immunotherapy with checkpoint inhibitors for several years, and chemotherapy in further lines if immunotherapy is not successful. First-line and second-line immunotherapy has good results with an acceptable safety profile, so this type of treatment has become standard and has replaced chemotherapy.

Given that tumor oncogenesis is associated with the integration of Merkel cell polyomavirus and mutations caused by ultraviolet radiation, there is a logical basis for treatment with immunotherapy or antibodies that target the PD-L1/PD-1 pathway. New in 2022 is the effectiveness of nivolumab in adjuvant treatment. Monotherapy with avelumab in patients with metastatic MCC led to a significant prolongation of OS, which further supports the role of avelumab in the treatment of patients with advanced MCC.

**Keywords:** Merkel cell carcinoma, Non-melanoma skin cancer, Disseminated disease, Immunotherapy, checkpoint inhibitors, Avelumab, Pembrolizumab

---

#### 1. Uvod

Karcinom Merkelovih celic (KMC) je redek, neuroendokrini kožni rak. Karcinom Merkelovih celic zdravimo s kirurgijo, radioterapijo, kemoterapijo in imunoterapijo. Izbira zdravljenja je odvisna od stadija bolezni, lokacije tumorja in sočasnih bolezni. V zgodnjem stadiju bolezni je primarno zdravljenje operacija z odstranitvijo primarnega tumorja in področnih bezgavk, z ali brez adjuvantne radioterapije. Radioterapija je možna izbira pri bolnikih neprimernih za operacijo, pri lokoregionalni bolezni, pa se ti dve modaliteti lahko kombinirata.

Problem predstavlja tudi visoka stopnja ponovitve bolezni, ki je celo pri bolnikih z lokalno ali regionalno boleznijo 48 %. Raziskave so pokazale, da je med bolniki s ponovitvijo bolezni čas med diagnozo in ponovitvijo le 9 mesecev (mediana).

Sistemska zdravljenje napredovale bolezni je z imunoterapijo z avelumabom ali pembrolizumabom. Učinkovitost imunoterapije je bila dokazana pri MCPyV pozitivnih in MCPyV negativnih tumorjih. Preizkušana je bila v prvem, drugem in poznejših redih zdravljenja napredovalega KMC.

## 2. Prikaz primera

68 letni moški z več pridruženimi boleznimi; paroksizem atrijske fibrilacije, huda pljučna hipertenzija, povečana telesna teža, stanje po menjavi aortne zaklopke leta 2020 za katere ima terapijo; Xarleto, Ibrobrufen, Binoriprel, Alupurinol, je v novembru 2021 zatipal zatrdlino v levi pazduhi, ki se je hitro povečevala. Konec leta 2021 mu je zatekla leva zgornja okončina, zato se je odločil za pregled na IPP SB NM, kjer so opravili ultrazvok globokih ven leve zgornje okončine, ta pa ni pokazal znakov tromboze. Kasneje je zaradi zatrdline in otekanaja opravil še CT toraksa. Ta je pokazal tumorsko formacijov levi aksili velikosti 13 x 8,4 x 8,5 in ob leziji vidne povečana bezgavke do 13 mm. Od Januarja 2022 je bil bolnik voden na Onkološkem inštitut, kjer je bila opravljena citološka punkcija, ki je pokazala karcinom z nevroendokrino diferenciacijo, glede na rezultate reakcij karcinom Merklvih celic. Dokumentacija je bila predstavljena na multidisciplinarnem konziliju za kožne rake. Po sklepu konzilija je bila predlagana raditerapija in kasneje priključitev sistemskega zdravljenja z imunoterapijo, če bo bolnik za to sposoben. Z radioterapijo je bil zdravljen v aprilu 2022 z dozo 60 Gy. Bolnik je obsevanje dobro prenesel, poročal je le o pekočih bolečinah na mestu obsevanja. 21.4.2022 je bil na CT viden manjši regres tumorja. Po sklepu konzilija za kožne rake se je maja 2022 uvedla sistemska imunoterapija z Pembrolizumabom 200 mg i.v. Zdravljenje je prenašal brez večjih neželenih učinkov, stanje zmogljivosti ob takratnem in kasnejših pregledih pa je bilo ocenjeno z 1 po WHO. Po 5 aplikaciji pembrolizumaba je bil opravljen ponoven CT toraksa in trebušne votline, ki je pokazal regres tumorja v aksili, izmerjene velikosti 4,5 x 2,5 cm, drugih povečanih bezgavk v aksili ni bilo videti so pa bile še prisotne povečane bezgavke v mediastinumu do velikosti 13 mm. Glede na bolnikovo dobro počutje in regres tumorja je nadaljeval z zdravljenjem. Po 12. aplikaciji je bil ponovno opravljen CT toraksa in trebušne votline, ki kaže še nadaljni regres tumorja v aksili, tako da bolnik nadaljuje z zdravljenjem z imunoterapijo.

Bolnik ima dober odgovor na zdravljenje, z njim nadaljuje. Kljub vsem pridruženim boleznim večjih zapletov ali neželenih učinkov zdravljenja ni imel.

Imunoterapija je standardno zdravljenje 1. linije pri lokalno napredovalem, inoperabilnem ali metastatskem karcinomu merklvih celic, z dobro učinkovitostjo in zadovoljivim varnostnim profilom.

## Viri

- M. Hocevar et al: Priporočila za obravnavo bolnikov s karcinomom Merklvih celic, Ljubljana 2019; [https://www.onko-i.si/fileadmin/onko/datoteke/Strokovna\\_knjiznica/smernice/Priporocila\\_za\\_obravnavo\\_bolnikov\\_s\\_karcinomom\\_Merklovih\\_celic\\_2019.pdf](https://www.onko-i.si/fileadmin/onko/datoteke/Strokovna_knjiznica/smernice/Priporocila_za_obravnavo_bolnikov_s_karcinomom_Merklovih_celic_2019.pdf)
- Lebbe C, Becker JC, Grob JJ, et al. Diagnosis and treatment of Merkel cell carcinoma. European consensus-based interdisciplinary guideline. *Eur J Cancer* 2015; 51: 2396–403
- Nghiem PT, et al. PD-1 blockade with pembrolizumab in advanced Merkel-cell carcinoma. *N Engl J Med* 2016; 374(26):2542-52; PMID:27093365; <https://doi.org/10.1056/NEJMoa1603702>

---

**DOGODEK »19. ŠOLA O MELANOMU« SO PODPRLE  
NASLEDNJE DRUŽBE:**

---

**Novartis**

**MSD**

**BMS**

**Pfaiser**

**Medison**

**Teva**

**Roche**

**Lek**

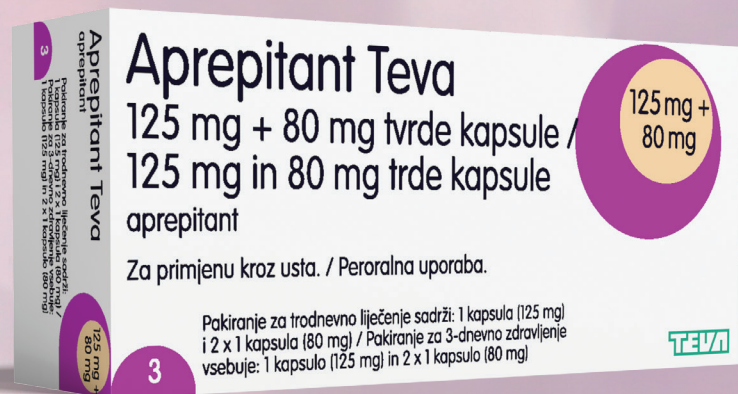**Merck**

## Aprepitant Teva 125 mg in 80 mg trde kapsule

### Terapevtske indikacije:

Preprečevanje navzee in bruhanja, ki spremljata visoko emetogeno ter srednje emetogeno kemoterapijo raka pri odraslih in mladostnikih, starejših od 12 let.

Zdravilo Aprepitant Teva 125 mg in 80 mg se daje v sklopu kombiniranega zdravljenja.



Za primjenu kroz usta. / Peroralna uporaba.

Pakiranje za 3-dnevno zdravljenje vsebuje: 1 kapsulo (125 mg) in 2 x 1 kapsulo (80 mg)

### Pakiranje:

Škatla z 1 pretisnim omotom z 1 kapsulo s 125 mg aprepitanta in 1 pretisnim omotom z 2 kapsulama za posamezni odmerek z 80 mg aprepitanta.

## Skrajšan povzetek glavnih značilnosti zdravila Aprepitant Teva 125 mg in 80 mg trde kapsule

**IME ZDRAVILA:** Aprepitant Teva 125 mg in 80 mg trde kapsule. **KAPOVOSTNA IN KOLIČINSKA SESTAVA:** Ena kapsula vsebuje 125 mg saharoze (v kapsuli s 125 mg aprepitanta). Ena kapsula vsebuje 80 mg saharoze (v kapsuli s 80 mg aprepitanta). **TERAPEVTSKE INDIKACIJE:** Preprečevanje navzee in bruhanja, ki spremljata visoko emetogeno ter srednje emetogeno kemoterapijo raka pri odraslih in mladostnikih, starejših od 12 let. Zdravilo Aprepitant Teva 125 mg in 80 mg se daje v sklopu kombiniranega zdravljenja. **POVZETEK ODMERJANJA IN NAČINA UPORABE:** Odmerjanje Odrasli Aprepitant se daje 3 dni po shemi zdravljenja, ki vključuje kortikosteroid in antagonist serotoninskih 5-HT<sub>3</sub>-receptorjev. Priporočeni odmerek je 125 mg peroralno enkrat na dan eno uro pred pričetkom kemoterapije 1. dan ter 80 mg peroralno enkrat na dan 2. in 3. dan zjutraj. Pediatrična populacija Mladostniki (stari od 12 do 17 let) Aprepitant se daje 3 dni po shemi zdravljenja, ki vključuje antagonist 5-HT<sub>3</sub>-receptorjev. Priporočeni odmerek aprepitanta, v obliki kapsul, je 125 mg peroralno 1. dan in 80 mg peroralno 2. in 3. dan. Način uporabe Trdo kapsulo je treba pogoltniti celo. Zdravilo Aprepitant Teva se lahko jemlje s hrano ali brez. **POVZETEK KONTRAINDIKACIJ:** Preobčutljivost na učinkovino ali katero koli pomožno snov. Sočasna uporaba s pimozidom, terfenadinom, z astemizolom ali s cisapridom. **POVZETEK OPOZORIL IN PREVIDNOSTNIH UKREPOV:** Bolniki z zmerno do hudo okvaro jeter Pri teh bolnikih je treba aprepitant uporabljati previdno. Interakcije s CYP3A4 Aprepitant je treba uporabljati previdno pri bolnikih, ki sočasno prejemajo učinkovine, ki se dajejo peroralno in se primarno presnavljajo s CYP3A4 ter imajo ozko terapevtsko okno, kot so ciklosporin, takrolimus, sirolimus, everolimus, alfentanil, derivati ergot alkaloidov, fentanil in kinidin. Poleg tega je posebna previdnost potrebna pri sočasni uporabi irinotekana, saj lahko kombinacija povzroči povečanje toksičnega učinka. Sočasna uporaba z varfarinom (substratom CYP2C9) Pri bolnikih, ki se kronično zdravijo z varfarinom, je treba internacionalno normalizirano razmerje (INR - *International Normalised Ratio*) skrbno spremljati med zdravljenjem z aprepitantom in še 14 dni po vsakem 3-dnevem ciklusu zdravljenja z aprepitantom. Sočasna uporaba s hormonskimi kontraceptivi Med jemanjem aprepitanta in še 28 dni po koncu jemanja se lahko zmanjša učinkovitost hormonskih kontraceptivov. Pomožne snovi: Saharoz Bolniki z redko dedno intoleranco za fruktozo, malabsorpcijo glukoze/galaktoze ali pomanjkanjem saharoza-izomaltaze ne smejo jemati tega zdravila. Natrij To zdravilo vsebuje manj kot 1 mmol (23 mg) natrija na kapsulo, kar v bistvu pomeni 'brez natrija'. **POVZETEK MEDSEBOJNEGA DELOVANJA Z DRUGIMI ZDRAVILI IN DRUGE OBLIKE INTERAKCIJ:** Aprepitant (v odmerku 125 mg in 80 mg) je substrat, zmerni zaviralec in induktor CYP3A4. Aprepitant je tudi induktor CYP2C9. Med zdravljenjem z aprepitantom je CYP3A4 inhibiran. Po koncu zdravljenja aprepitant povzroči prehodno blago indukcijo CYP2C9, CYP3A4 in glukuronidacije. Zdi se, da aprepitant ne interagira s P-glikoproteinskim prenašalcem, na kar kaže odstotnost medsebojnega delovanja z digoksinom. **POVZETEK NEŽELENIH UČINKOV:** Varnostne značilnosti aprepitanta so ocenili pri približno 6.500 odraslih v več kot 50 študijah ter 184 otrocih in mladostnikih v 2 ključnih pediatričnih kliničnih preskušanjih. Pogosti neželeni učinki: zmanjšan apetit, glavobol, kolcanje, zaprtje, dispepsija, utrujenost in povišanje vrednosti ALT. **NAČIN IN REŽIM PREDPISOVANJA IN IZDAJE ZDRAVILA** H/Rp - Predpisovanje in izdaja zdravila je le na recept, zdravilo pa se uporablja samo v bolnišnicah. **IMETNIK DOVOLJENJA ZA PROMET Z ZDRAVILOM:** Teva B.V., Swensweg 5, 2031 GA Haarlem, Nizozemska. **DATUM ZADNJE REVIZIJE BESEDILA:** 26.02.2021

Datum priprave informacije: junij 2022. Samo za strokovno javnost.

Za podrobnejše informacije o zdravilu, prosimo, preberite celoten Povzetek glavnih značilnosti zdravila, ki je objavljen na spletni strani Centralne baze zdravil (www.cbz.si) ali se obrnite na zastopnika imetnika dovoljenja za promet z zdravilom v Sloveniji, Pliva Ljubljana d.o.o., Pot k sejnišči 35, 1231 Ljubljana-Črnuče, tel: 01 58 90 399, e-mail: info@tevasi.si.

APR-SI-00001



# Podaljšanje preživetja pri bolnikih z metastatskim melanomom uvee<sup>1,2</sup>

Zdravilo KIMMTRAK® (tebentafusp) je indicirano kot monoterapija za zdravljenje odraslih bolnikov z neresektabilnim ali metastatskim melanomom uvee, pozitivnih na humani levkocitni antigen (HLA)-A\*02:01.<sup>2</sup>



Poročanje o domnevnih neželenih učinkih zdravila po izdaji dovoljenja za promet je pomembno. Omogoča namreč stalno spremljanje razmerja med koristmi in tveganji zdravila. Od zdravstvenih delavcev se zahteva, da poročajo o katerem koli domnevnem neželenem učinku zdravila na nacionalni center za poročanje: h-farmakovigilanca@jazmp.si.

\*Zdravilo Kimmtrak še ni bilo razvrščeno s strani ZZSZ.

**Samo za strokovno javnost.**  
SI-UM-2023-16 Datum priprave: marec 2023

**Reference:** 1. Nathan P, Hassel JC, Rutkowski P, et al. IMCgp100-202 Preiskovalci. Korist celotnega preživetja s tebentafuspom pri metastatskem uvealnem melanomu. N Engl J Med. 23. september 2021; 385 (13): 1196-1206. doi: 10.1056/NEJMoa2103485.  
2. Povzetek glavnih značilnosti zdravila Kimmtrak EMA.

 **KIMMTRAK** ▼  
(tebentafusp)  
100 mikrogramov/0,5 ml koncentrat  
za raztopino za infundiranje

IMMUNOCORE | MEDISON

Pred predpisovanjem preberite celoten Povzetek glavnih značilnosti zdravila.

▼ Za to zdravilo se izvaja dodatno spremljanje varnosti. Tako bodo hitreje na voljo nove informacije o njegovi varnosti. Zdravstvene delavce naprošamo, da poročajo o katerem koli domnevnem neželenem učinku zdravila. Glejte poglavje 4.8, kako poročati o neželenih učinkih.

## KIMMTRAK 100 mikrogramov/0,5 ml koncentrat za raztopino za infundiranje

**Kakovostna in količinska sestava:** Ena 0,5-ml viala vsebuje 100 mikrogramov tebentafuspa, kar ustreza koncentraciji 200 mikrogramov/ml pred redčenjem. Tebentafusp je fuzijski protein, pridobljen s tehnologijo rekombinantne DNA v celicah *Escherichia coli*. **Terapevtske indikacije:** Zdravilo KIMMTRAK je indicirano kot monoterapija za zdravljenje odraslih bolnikov z neresektabilnim ali metastatskim melanomom uvee, pozitivnih na humani levkocitni antigen (HLA)-A\*02:01. **Odmerjanje in način uporabe:** Zdravilo KIMMTRAK je treba dajati v skladu z navodili in pod nadzorom zdravnika, ki ima izkušnje z uporabo zdravil proti raku in je pripravljen na obvladovanje sindroma sproščanja citokinov, v okolju, kjer je takoj na voljo vsa oprema za oživiljanje. Hospitalizacija je priporočljiva vsaj za prva tri infundiranja zdravila. Bolniki, morajo imeti genotip HLA-A\*02:01, določeni s katerim koli validiranim testom za genotipizacijo HLA. **Odmerjanje:** Priporočeni odmerek zdravila KIMMTRAK je 20 mikrogramov 1. dan, 30 mikrogramov 8. dan, 68 mikrogramov 15. dan in nato 68 mikrogramov enkrat na teden. Zdravljenje je treba nadaljevati, dokler ima bolnik od njega klinično korist in niso prisotni nesprijemljivi toksični učinki. **Premedikacija:** Za zmanjšanje tveganja za hipotenzijo, povezano s sindromom sproščanja citokinov (CRS), je pred začetkom infundiranja zdravila treba dati intravenske tekočine na podlagi klinične ocene in volumskega stanja pri bolniku. Pri bolnikih z obstoječo insuficienco nadledvične žleze, ki prejemajo vzdrževalno zdravljenje s sistemskimi kortikosteroidi, je treba razmisliti o prilagoditvi odmerka kortikosteroidov za zmanjšanje tveganja za hipotenzijo. **Prilaganje odmerka:** Zmanjšanje odmerka zdravila KIMMTRAK se ne priporoča. Za obvladovanje neželenih učinkov je treba zdravljenje z zdravilom KIMMTRAK začasno ali trajno prekiniti, kot je opisano spodaj ter v povzetku glavnih značilnosti zdravila. Ob sumu na CRS in pri akutnih kožnih reakcijah je treba opredeliti simptome in takoj ukrepati v skladu s priporočili spodaj ter v povzetku glavnih značilnosti zdravila. **Pediatrična populacija:** Varnost in učinkovitost zdravila KIMMTRAK pri otrocih, mlajših od 18 let, nista bili dokazani. Podatkov ni na voljo. **Starejši:** Prilaganje odmerka pri starejših bolnikih (starih ≥ 65 let) ni potrebno. **Okvara ledvic:** Na podlagi analiz varnosti in učinkovitosti prilaganje odmerka pri bolnikih z blago do zmerno motnjo delovanja ledvic ni potrebno. Zaradi pomanjkanja farmakokinetičnih podatkov za bolnike s hudo okvaro ledvic ni mogoče dati priporočil za odmerjanje, zato sta pri odmerjanju pri bolnikih s hudo okvaro ledvic potrebna previdnost in skrbno spremljanje. **Bolniki s srčno boleznijo v anamnezi:** Zdravila KIMMTRAK niso raziskali pri bolnikih z anamnezo pomembne srčne bolezni. Bolnike s srčno boleznijo, podaljšanjem intervala QT in dejavniki tveganja za srčno popuščanje je treba skrbno spremljati. **Način uporabe:** Zdravilo KIMMTRAK je za intravensko uporabo. Priporočeno trajanje infuzije je od 15 do 20 minut. Zdravilo je treba razredčiti z 9 mg/ml (0,9 %) raztopino natrijevega klorida za injiciranje, ki vsebuje humani albumin za intravensko infundiranje. Vsaka viala se lahko uporabi le za en odmerek. Viala ne smete stresati. **Prvi trije odmerki zdravila:** Prve tri odmerke zdravila KIMMTRAK je treba dati v bolnišnici, kjer je treba bolnike čez noč spremljati glede znakov in simptomov CRS še najmanj 16 ur. Vitalne znake je treba spremljati pred odmerjanjem in najmanj vsake 4 ure, dokler simptomi ne izzvenijo. Če je klinično indicirano, je treba bolnika spremljati pogosteje ali podaljšati hospitalizacijo. **Nadaljnji odmerki zdravila:** Ko bolnik prenese odmerek 68 mikrogramov, se lahko nadaljnji odmerki dajo v ustreznih zdravstvenih enotah za ambulantno zdravljenje. Bolnike je treba opazovati še najmanj 60 minut po vsaki infuziji. **Kontraindikacije:** Preobčutljivost na učinkovino ali katero koli pomožno snov. **Posebna opozorila in previdnostni ukrepi:** **Sledljivost:** Za izboljšanje sledljivosti bioloških zdravil je treba jasno zabeležiti ime in številko serije uporabljenega zdravila. **Sindrom sproščanja citokinov (CRS):** Po infuzijah tebentafuspa se je pri večini bolnikov pojavil CRS. Diagnoza CRS je najpogostejše temeljila na pireksiji, ki sta ji sledili hipotenzija in v redkih primerih hipoksija. Drugi pogosti simptomi so vključevali mrzlico, navzeo, bruhanje, utrujenost in glavobol. V večini primerov se je CRS pojavil na dan infuzije z medianim časom od izzvenenja 2 dni. Bolnike je treba spremljati glede znakov ali simptomov CRS še najmanj 16 ur po prvih treh infuzijah tebentafuspa v bolnišnici s takojšnjim dostopom do zdravil in opreme za oživiljanje za obvladovanje CRS. Če opazite CRS, je treba uvesti takojšnje zdravljenje s podporno oskrbo, ki vključuje antipiretike, intravenske tekočine, tocilizumab ali kortikosteroide, da se prepreči stopnjevanje do hudih ali življenjsko ogrožajočih neželenih dogodkov, ter nadaljevati spremljanje do izzvenenja. Pri nadaljnjih odmerkih je treba bolnike po zdravljenju skrbno spremljati, da se zgodaj odkrijejo znaki in simptomi CRS. Pri bolnikih s pridruženimi boleznimi, vključno s srčno-žilnimi boleznimi, lahko obstaja povečano tveganje za zaplete, povezane s CRS. **Akutne kožne reakcije:** Pri infuziji tebentafuspa so poročali o akutnih kožnih reakcijah, ki bi bile lahko posledica njegovega mehanizma delovanja in izražanja gp100 v normalnih melanocitih v koži. Akutne kožne reakcije so večinoma vključevale izpuščaj, pruritus, eritem in edem kože. Akutne kožne reakcije so se običajno pojavile po vsaki od prvih treh infuzij tebentafuspa, njihova resnost in pogostnost pa sta se sčasoma zmanjševali. Večina simptomov je izzvenela brez katerega koli sistemskega kortikosteroida ali dolgoročnih posledic. Akutne kožne reakcije je mogoče obvladati z antihistaminiki in lokalnimi kortikosteroidi. Pri persistentnih ali hudih simptomih je treba razmisliti o sistemskih steroidih. Zaradi obvladovanja znakov in simptomov kožnih reakcij bo morda treba začasno odložiti nadaljnja zdravljenja s tebentafuspom. **Srčne bolezni:** Pri bolnikih, ki so prejeli zdravljenje s tebentafuspom, so opazili srčne dogodke, kot sta sinusna tahikardija in aritmija. Pri bolnikih z obstoječimi srčno-žilnimi boleznimi je lahko tveganje za zaplete, povezane s CRS, večje, zato jih je treba skrbno spremljati. Po zdravljenju s tebentafuspom so poročali o primerih podaljšanja intervala QT. Zdravljenje s tebentafuspom je treba uporabljati previdno pri bolnikih s podaljšanjem intervala QT v anamnezi ali predispozicijo zanj in pri bolnikih, ki jemljejo zdravila, za katera je znano, da podaljšajo interval QT. Elektrografija (EKG) je treba opraviti pri vseh bolnikih pred zdravljenjem s tebentafuspom in po njem v prvih 3 tednih zdravljenja in pozneje, kot je klinično indicirano. Če QTcF preseže 500 ms ali se podaljša za ≥ 60 ms od izhodiščne vrednosti, je zdravljenje s tebentafuspom treba začasno prekiniti in pri bolnikih zdraviti vse osnovne sprožilne dejavnike, vključno z nenormalnostmi elektrolitov. Zdravljenje s tebentafuspom je treba nadaljevati, ko se interval QTcF izboljša na < 500 ms ali je njegova vrednost < 60 ms višja od izhodiščne vrednosti. Glede na persistentnost in resnost srčnega dogodka in morebitnega povezanega CRS je zdravljenje s tebentafuspom treba začasno ali trajno prekiniti. **Kontracepcija:** Ženske v rodni dobi morajo uporabljati učinkovito kontracepcijo med zdravljenjem in še najmanj 1 teden po zadnjem odmerku zdravljenja s tebentafuspom. **Pomožne snovi:** To zdravilo vsebuje manj kot 1 mmol (23 mg) natrija na ml, kar v bistvu pomeni 'brez natrija'. **Medsebojno delovanje z drugimi zdravili in druge oblike interakcij:** Uradnih študij medsebojnega delovanja s tebentafuspom niso izvedli. Začetek zdravljenja s tebentafuspom povzroči prehodno sproščanje citokinov, ki lahko zavirajo encime CYP450. Največje tveganje za medsebojno delovanje zdravil je v prvih 24 urah po prvih treh odmerkih tebentafuspa pri bolnikih, ki sočasno prejemajo substrat CYP450, zlasti tiste z ozkim terapevtskim indeksom. Pri teh bolnikih je treba spremljati morebitno toksičnost (npr. varfarina) oziroma koncentracije zdravila (npr. ciklosporina). Po potrebi je treba prilagoditi odmerek sočasnih zdravil. **Plodnost, nosečnost in dojenje:** **Nosečnost:** Podatkov o uporabi tebentafuspa pri nosečnicah ni. Študij razmnoževanja pri živalih s tebentafuspom niso izvedli. Tebentafuspa ne uporabljajte pri nosečnicah in pri ženskah v rodni dobi, ki ne uporabljajo učinkovite kontracepcije. **Dojenje:** Ni dovolj podatkov o izločanju tebentafuspa/presnovkov v materino mleko. Tveganja za dojenega novorojenčka/otroka ne moremo izključiti. Med zdravljenjem s tebentafuspom je treba prenehati z dojenjem. **Plodnost:** Študij plodnosti s tebentafuspom niso izvedli. Vpliv tebentafuspa na plodnost pri moških in ženskah ni znan. **Vpliv na sposobnost vožnje in upravljanja strojev:** Tebentafusp nima vpliva ali ima zanemarljiv vpliv na sposobnost vožnje in upravljanja strojev. **Neželeni učinki:** Najpogostejši neželeni učinki zdravila pri bolnikih, zdravljenih z zdravilom KIMMTRAK, so bili sindrom sproščanja citokinov (88 %), izpuščaj (85 %), pireksija (79 %), pruritus (72 %), utrujenost (66 %), navzea (56 %), mrzlica (55 %), bolečina v trebuhu (49 %), edem (49 %), hipo-/hiperpigmentacija (48 %), hipotenzija (43 %), suha koža (35 %), glavobol (32 %) in bruhanje (34 %). **Način in režim predpisovanja ter izdaje zdravila:** H - Predpisovanje in izdaja zdravila je le na recept, zdravilo pa se uporablja samo v bolnišnicah. **Imetnik dovoljenja za promet z zdravilom:** Immunocore Ireland Limited, Unit 1, Sky Business Centre, Dublin 17, D17 FY82, Irska. **Številka dovoljenja za promet z zdravilom:** EU/1/22/1630/001 **Datum zadnje revizije besedila:** April 2022

## Poročanje o neželenih učinkih

Poročanje o domnevnih neželenih učinkih zdravila po izdaji dovoljenja za promet je pomembno. Omogoča namreč stalno spremljanje razmerja med koristmi in tveganji zdravila. Od zdravstvenih delavcev se zahteva, da poročajo o katerem koli domnevnem neželenem učinku zdravila na Javno agencijo RS za zdravila in medicinske pripomočke (h-farmakovigilanca@jazmp.si).

# ZDRAVILO BAVENCIO JE INDICIRANO<sup>1</sup>

- kot monoterapija za zdravljenje odraslih bolnikov z metastatskim karcinomom Merklvih celic (KMC),
- kot monoterapija za vzdrževalno zdravljenje v prvi liniji za odrasle bolnike z lokalno napredovalim ali metastatskim urotelijskim karcinomom (UK), ki jim po kemoterapiji na osnovi platine bolezen ni napredovala,
- v kombinaciji z aksitinibom za prvo linijo zdravljenja odraslih bolnikov z napredovalim karcinomom ledvičnih celic (KLC).

▼ Za to zdravilo se izvaja dodatno spremljanje varnosti. Tako bodo hitreje na voljo nove informacije o njegovi varnosti. Zdravstvene delavce naprošamo, da poročajo kateremkoli domnevem neželenem učinku zdravila. Glejte poglavje 4.8 povzetka glavnih značilnosti zdravila, kako poročati o neželenih učinkih.

Literatura: 1. Povzetek glavnih značilnosti zdravila Bavencio, december 2022

MERCK 

SI-AVE-00002; 02/2023

Skrajšan povzetek glavnih značilnosti zdravila

## **Bavencio 20 mg/ml koncentrat za raztopino za infundiranje**

▼ Za to zdravilo se izvaja dodatno spremljanje varnosti. Tako bodo hitreje na voljo nove informacije o njegovi varnosti. Zdravstvene delavce naprošamo, da poročajo o kateremkoli domnevem neželenem učinku zdravila. Glejte poglavje 4.8 povzetka glavnih značilnosti zdravila, kako poročati o neželenih učinkih.

**Sestava:** 1 ml koncentrata vsebuje 20 mg avelumaba. Avelumab je humano monoklonsko protitelo IgG1, usmerjeno proti imunomodulacijskemu proteinskemu ligandu PD-L1 celične površine, ki je pridobljeno s tehnologijo rekombinantne DNA v celicah jajčnika kitajskega hrčka. **Terapevtske indikacije:** Zdravilo Bavencio je indicirano kot monoterapija za zdravljenje odraslih bolnikov z metastatskim karcinomom Merklvih celic (KMC). Zdravilo Bavencio je indicirano kot monoterapija za vzdrževalno zdravljenje v prvi liniji za odrasle bolnike z lokalno napredovalim ali metastatskim urotelijskim karcinomom (UK), ki jim po kemoterapiji na osnovi platine bolezen ni napredovala. Zdravilo Bavencio je v kombinaciji z aksitinibom indicirano za prvo linijo zdravljenja odraslih bolnikov z napredovalim karcinomom ledvičnih celic (KLC). **Odmerjanje in način uporabe:** Priporočeni odmerek zdravila Bavencio v monoterapiji je 800 mg, ki se daje intravensko, v obliki 60-minutnega infundiranja, na vsaka 2 tedna. Dajanje zdravila Bavencio naj se nadaljuje v skladu s priporočenim načrtom do napredovanja bolezn ali nesprejemljive toksičnosti. Bolnike je treba pred prvimi 4 infuzijami zdravila Bavencio premedicirati z antihistaminikom in paracetamolom. **Kontraindikacije:** Preobčutljivost na učinkovino ali katero koli pomožno snov. **Posebna opozorila in previdnostni ukrepi:** Bolnike je treba spremljati zaradi pojava znakov in simptomov neželenih učinkov, povezanih z infundiranjem, vključno s pireksijo, mrzlico, pordevanjem, hipotenzijo, dispnejo, piskajočim dihanjem, bolečinami v hrbtu, bolečinami v trebuhu in urtikarijo. Pri neželenih učinkih 3. ali 4. stopnje, povezanih z infundiranjem, je treba infundiranje ustaviti in avelumab trajno ukiniti. Pri neželenih učinkih 1. stopnje, povezanih z infundiranjem, je treba hitrost infundiranja zmanjšati za 50 % hitrosti prvotnega infundiranja. Pri bolnikih z neželenimi učinki 2. stopnje, povezanimi z infundiranjem, je treba z infundiranjem začasno prekiniti, dokler se neželeni učinki ne vrnejo na 1. stopnjo ali izzvenijo, nato pa z infundiranjem nadaljevati s 50 % počasnejšo hitrostjo infundiranja. Pri ponovnem pojavu neželenih

učinkov 1. ali 2. stopnje, povezanih z infundiranjem, lahko bolnik avelumab prejema še naprej, ob natančnem spremljanju, po ustrezni spremembi hitrosti infundiranja in premedikaciji s paracetamolom in antihistaminikom. Pri sumu na imunske pogojene neželene učinke je treba z ustrezno oceno potrditi njihovo etiologijo ali izključiti druge vzroke. Na podlagi resnosti neželenega učinka je treba uporabo avelumaba odložiti in bolniku dati kortikosteroide. **Interakcije:** Študij medsebojnega delovanja z avelumabom niso izvedli. Avelumab se primarno presnavlja po kataboličnih poteh, zato se ne pričakuje, da bi prišlo do farmakokinetičnega medsebojnega delovanja avelumaba z drugimi zdravili. **Neželeni učinki:** Najpogostejši neželeni učinki avelumaba so bili utrujenost (30,0 %), navzea (23,6 %), driska (18,5 %), zaprtost (18,1 %), zmanjšan apetit (17,6 %), reakcije, povezane z infundiranjem (15,9 %), bruhanje (15,6 %) in zmanjšanje telesne mase (14,5 %). Najpogostejši neželeni učinki stopnje  $\geq 3$  so bili anemija (5,6 %), hipertenzija (3,9 %), hiponatriemija (3,6 %), dispneja (3,5 %) in bolečine v trebuhu (2,6 %). Resni neželeni učinki so bili imunske pogojeni neželeni učinki in učinki, povezani z infundiranjem. **Posebna navodila za shranjevanje:** Shranjujte v hladilniku (2 °C – 8 °C). Ne zamrzujte. Shranjujte v originalni ovojnjini za zagotovitev zaščite pred svetlobo. **Pakiranje:** Velikost pakiranja je 1 steklena viala z 10 ml koncentrata v škatli. **Način in režim izdaje:** H-Predpisovanje in izdaja zdravila je le na recept, zdravilo pa se uporablja samo v bolnišnicah.

**Imetnik dovoljenja za promet:** Merck Europe B.V., Amsterdam, Nizozemska.

**Datum zadnje revizije besedila:** december 2022

Pred predpisovanjem zdravila natančno preberite celoten Povzetek glavnih značilnosti zdravila.

O domnevem neželenem učinku lahko poročate neposredno nacionalnemu centru za farmakovigilanco, na način, kot je objavljeno na spletni strani [www.jazmp.si](http://www.jazmp.si) ali na [drug.safety.easterneurope@merckgroup.com](mailto:drug.safety.easterneurope@merckgroup.com).

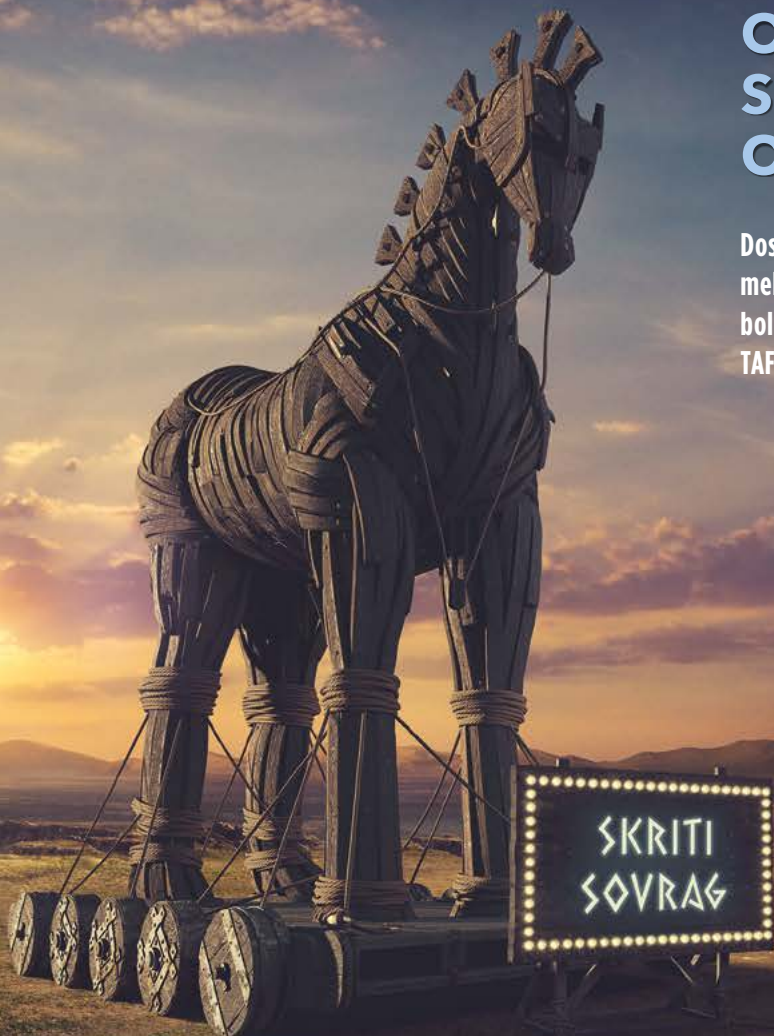Samo za strokovno javnost.

**Podrobnejše informacije so na voljo pri predstavniku imetnika dovoljenja za promet z zdravilom:**

Merck d.o.o., Letališka cesta 29c, 1000 Ljubljana, tel.: 01 560 3810, faks: 01 560 3830, el. pošta: [info@merck.si](mailto:info@merck.si)

KO PRI VAŠIH BOLNIKIH  
Z MELANOMOM STADIJA III ALI IV  
UGOTOVITE PRISOTNOST  
MUTACIJE BRAF  
**ODGOVORITE  
S PREIZKUŠENIM  
OROŽJEM**

Dosežite podaljšano preživetje pri bolnikih z BRAF+ melanomom stadija IV ali možnost ozdravitve pri bolnikih s stadijem III s kombinacijo zdravil **TAFINLAR + MEKINIST**.<sup>3,4\*#†</sup>



**Podrobnejše informacije o zdravlilih Tafinlar 50 mg in 75 mg trde kapsule ter Mekinist 0,5 mg in 2 mg filmsko obložene tablete so vam na voljo v povzetkih glavnih značilnosti zdravil na povezavah:**

<https://www.medicina.novartis.si/javno/Tafinlar>  
<https://www.medicina.novartis.si/javno/mekinist>

Način/režim izdajanja zdravil Tafinlar in Mekinist: Rp/Spec. Pred predpisovanjem natančno preberite zadnja odobrena povzetka glavnih značilnosti zdravil.

\* V študiji COMBI-AD je bila po medianem času spremljanja 60 mesecev (dabrafenib in trametinib), oz. 58 mesecev (placebo) ocenjena stopnja ozdravitve 52 % (95-% IZ, 48 %-58 %; dabrafenib in trametinib), in 36 % (95-% IZ, 32 %-41 %; placebo).

# V združeni populaciji bolnikov iz študij COMBI-d in COMBI-v je bila stopnja celokupnega preživetja bolnikov v skupini zdravljeni s kombinacijo zdravil dabrafenib in trametinib po 5 letih 34 % (95-% IZ, 30 %-38 %) v primerjavi s 27% (dabrafenib+placebo) in 23 % (vemurafenib).

† Zdravili TAFINLAR in MEKINIST sta v kombinaciji indicirani za zdravljenje odraslih bolnikov z inoperabilnim ali metastatskim melanomom z mutacijo BRAF V600 in adjuvantno zdravljenje odraslih bolnikov po totalni resekciji melanoma stadija III z mutacijo BRAF V600.<sup>1,2</sup>

**Viri in literatura:** 1. Povzetek glavnih značilnosti zdravila Tafinlar. November 2021. 2. Povzetek glavnih značilnosti zdravila Mekinist. Julij 2022. 3. Dummer R, Hauschild A, Santinami M, et al. Five-Year Analysis of Adjuvant Dabrafenib plus Trametinib in Stage III Melanoma. N Engl J Med 2020;383:1139-48. 4. Robert C, Grob JJ, Stroyakovskiy D, et al. Five-Year Outcomes with Dabrafenib plus Trametinib in Metastatic Melanoma. N Engl J Med 2019;381:626-36.

# Revolucije

zahtevajo strast.

*Več kot stoletje postavljamo nove standarde v diagnostiki in zdravljenju številnih bolezni. Danes nam novi viri podatkov in napredna analitika omogočajo, da zagotovimo pravo zdravljenje za pravega bolnika ob pravem času. Zato se povezujemo s tistimi, ki stremijo k istemu cilju in razumejo, da nova znanja služijo ne samo znanosti, temveč predvsem človeštvu.*





# Strokovna knjižnica za onkologijo

8 čitalniških mest

5.300 knjig

6.000 e-revij

