

Strokovni prispevek/Professional article

# HUNSUCK-EPKERJEV NAČIN OPERACIJE MANDIBULARNE PROGNATIJE

## SURGERY OF MANDIBULAR PROGNATHISM ACCORDING TO HUNSUCK-EPKER APPROACH

*Danijel Žerdoner, Jože Žgank*

Služba za maksilofacialno in oralno kirurgijo, Splošna bolnišnica, Oblakova 5, 3000 Celje

Prispelo 2001-11-12, sprejeto 2001-12-03; ZDRAV VESTN 2001; 70: Supl. I: 43-6

**Ključne besede:** *disgnatija; mandibularna prognatija; operativno zdravljenje; Hunsuck-Epkerjeva osteotomija*

**Izveček** – Izhodišča. V članku avtorja prikažeta prednosti operativne metode operacije mandibularne prognatije po Hunsuck-Epkerju. Primerjata jo z Obwegeserjevo operativno metodo.

Pri operativni metodi po Hunsuck-Epkerju kostni lingvalni rez poteka samo do konkavne ploskve mandibule na lingvalni strani. S tem se zmanjša nevarnost poškodbe nevrovaskularnega snopa in skrajša čas operacije. Operacija se izvaja izključno z intraoralnim pristopom. V večini primerov ostanejo narastišča žvekalnih mišic nespremenjena. Uspehi operacije so dobri.

Zaključki. Hunsuck-Epkerjeva metoda operacije mandibularne prognatije je izvedljiva z intraoralnim pristopom. Zmanjšane so medoperativne težave. Ne zapušča brazgotin na licu. Narastišča žvekalnih mišic ostanejo nespremenjena.

### Uvod

Mandibularna prognatija je v Sloveniji najpogostejša disgnatija, ki jo zdravimo operativno. Izražena je v prekomerno razviti spodnji čeljustnici. Začetno zdravljenje je ortodontsko. Zdravljenje se začne že pred puberteto. Z njim poizkusimo doseči čim boljšo usklajenost med zobnima lokoma, kar je potrebno za uskladitev okluzije po operaciji. Zdravljenje mandibularne prognatije je možno le operativno.

Osnovno načelo operacije mandibularne prognatije je v skrajšanju horizontalne veje spodnje čeljustnice. Zaradi estetskega videza obraza se operativni poseg danes izvaja z intraoralnim pristopom. V literaturi je opisano veliko število različnih načinov operacije mandibularne prognatije (1, 2). Spiessl je leta 1982 objavil način operacije mandibularne prognatije z razkolno osteotomijo v predelu angulusa mandibule (3), Hunsuck je 1968 modificiral Obwegeserjevo operativno metodo s tem, da je skrajšal rez na lingvalni strani. O prednostih in indikacijah tega načina operacije obširno poroča Epker leta 1977. To pomeni, da nobena od operativnih metod ni popolna. Z operativnim posegom želimo izboljšati videz obraza in dokončno vzpostaviti normalno okluzijo in funkcijo. Poseg naj bo izveden na način, ki pomeni za bolnika čim manjše tveganje in zagotavlja trajen uspeh.

**Key words:** *disgnathia; mandibular prognathism; operative treatment; Hunsuck-Epker osteotomy*

**Abstract** – Background. In the following article the authors presents the advantages of the mandibular prognathism correction by Hunsuck-Epker approach and compares it with the Obwegeser surgery method.

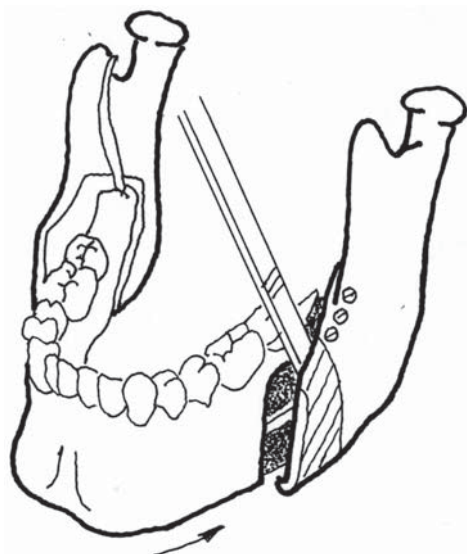
When operating according to the Hunsuck-Epker approach the osteo lingual section reaches only the concave plate of the mandible on the lingual side. Thus the possibility of damaging the neurovascular fascicle is reduced and the surgery time shortened. The surgery is performed exclusively by inter-oral approach. In majority of cases the attachment of the chewing muscles remains unchanged. This surgery method yielded good results.

Conclusions. Hunsuck-Epker surgery for the correction of mandibular prognathism can be performed by intra-oral approach. Complications during the surgery are reduced. No scars left on the face. The attachments of the chewing muscles remain unchanged.

### Metoda operacije

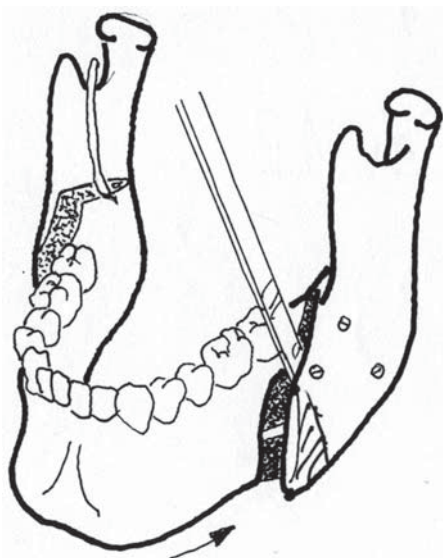
Hunsuck-Epkerjeva metoda je v bistvu modificirana metoda Obwegeser-Dal Pontove operacije mandibularne prognatije. Od originalne metode se razlikuje po tem, da razkolna osteotomija ne zavzema celotne širine lingvalne kompakte proksimalne veje, ampak se konča na začetku konkavne ploskve tik pred vstopiščem nevrovaskularnega mandibularnega snopa (sl. 1A). Tako ni potrebno odluščiti narastišča medialnega pterigoida ter narastišča masetra. Le v ekstremnih primerih mandibularne prognatije je potrebno odluščiti del medialnega pterigoida. To pomeni, da je travmatizacija mehkih delov pri operativnem posegu minimalna, narastišča celotne žvekalne muskulature pa ostanejo nespremenjena.

Po končani razkolni osteotomiji in fiksaciji v novem položaju centralne okluzije sledi fiksacija kostnih fragmentov z osteosintetskimi vijaki. Ta se razlikuje od Obwegeserjeve metode po tem, da nameščamo vijake samo na zgornji rob navpične veje. Za fiksacijo po navadi zadostujeta dva vijaka, pri močni kompakti lahko damo tudi tri (sl. 1A). Ker jih nameščamo na zgornji rob, je vijačenje enostavnejše. To dosežemo z intraoralnim pristopom. Obwegeser uporablja v ta namen tri vijake, eden mora biti postavljen na spodnji rob mandibule (sl. 1B). Za ta poseg je potreben transbukalni pristop skozi kožo lica.



Sl. 1A. Shematski prikaz poteka osteotomije po Hunsuck-Epkerjevem načinu operacije prognatije. Vidna je dolžina osteotomije na lingvalni kompakti, ki se konča tik za vstopiščem nevrovaskularnega mandibularnega snopa. Valoviti del predstavlja neosteotomirano področje, ki se pri razkolu odlomi.

Fig. 1A. Schematic presentation of the osteotomy according to the Hunsuck-Epker approach for the correction of progeny. The length of the osteotomy at the lingual compact which ends immediately after the entrance of the neurovascular fascicle is visible. The corrugated part is the boneless part which is split off.



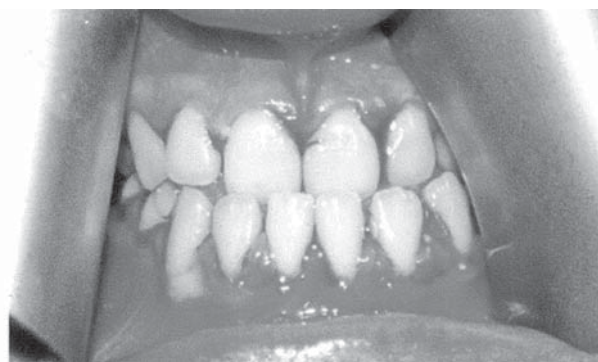Sl. 1B. Shematski prikaz poteka osteotomije po Obwegeser-Dal Pontovem načinu operacije mandibularne prognatije. Nazorno je prikazan potek kostnih rezov na lingvalni in na bukalni kompakti ter razkol.

Fig. 1B. Schematic presentation of the osteotomy according to the Obwegeser-Dal Pont approach for the correction of progeny. Clearly evidenced course of bone incisions at the lingual and buccal compact and bone split.

Intermaksilarno imobilizacijo odstranimo pred odpustom bolnika v domačo nego. Po odstranitvi intermaksilarne imobilizacije lahko bolnik uživa pasirano hrano.

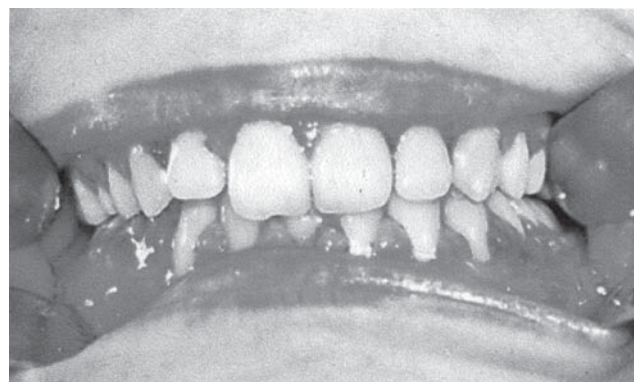
## Naš primer

Bolnica Ž. P., stara 20 let, študentka, je bila pri nas sprejeta zaradi izrazite mandibularne prognatije. Pred sprejemom je bila 6 let na ortodontskem zdravljenju. Razen nepravilnega griza – obratni incizalni previs s križnim ugrizom (sl. 2A) je bolnico najbolj motil progeni profil obraza (sl. 3A). Videz jo je psihično obremenjeval. Zaradi tega je bila nesrečna, depresivna, kar je vplivalo tako na njen študij, kot tudi na zasebno življenje. Imela je edino željo, da se ji spremeni profil obraza. Ko ji je zobozdravnik pojasnil, da je to mogoče le z operativnim posegom, je prosila, da bi operacijo opravili čim prej.



Sl. 2A. Intraoralno stanje pred operativnim posegom. Na levi strani je 3 mm obratnega incizalnega previsa.

Fig. 2A. Inter-oral situation before the surgery. Left side shows 3 mm reverse incisive overlap.

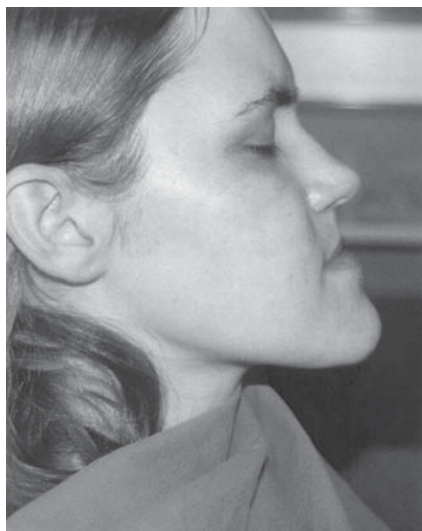


Sl. 2B. Stanje po opravljenem operativnem posegu. Normalen incizalni previs. Dlesen je še nekoliko vneta zaradi intermaksilarne imobilizacije.

Fig. 2B. Situation after the surgery. Normal incisive overlap. Gum slightly inflamed due to inter-maxillary immobilization.

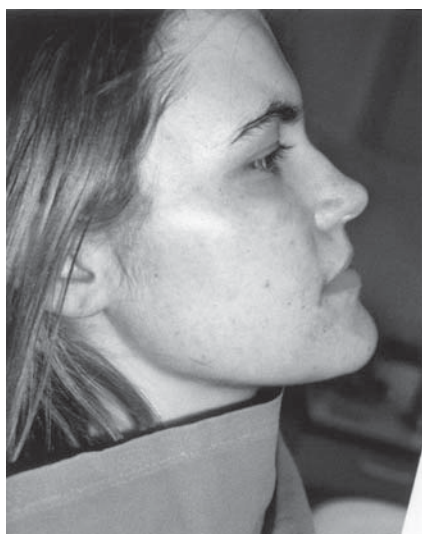Predoperativno smo pri bolnici opravili celoten diagnostični postopek. Internistični pregledi in laboratorijski izvidi so bili brez posebnosti.

Operirali smo z nazotrahealno intubacijo v splošni anesteziji. Operacijo smo izvedli po Hunsuck-Epkerjevi metodi. Po razkolni osteotomiji in skrajšanju kostnih fragmentov smo le-te fiksirali z dvema titanovima osteosintetskima vijakoma. Hkrati smo čeljustnici tudi intermaksilarno toga imobilizirali. Bolnica se je tri dni prehranjevala parenteralno, kasneje pa s tekočo hrano. Deseti pooperativni dan smo jo odpustili v domačo nego. Pred odpustom smo odstranili intermaksilarno imobilizacijo. S tem je lahko uživala pasirano hrano. Okluzija in estetski videz bolnice sta bila pooperativno dobra. Šest mesecev po operaciji smo odstranili osteosintetske vijake. Predel, kjer je bila opravljena osteotomija, je bil čvrsto zaraščen. Bolnica je s pooperativnim rezultatom zelo zadovoljna (sl. 2B, sl. 3B).



Sl. 3A. Profil bolnice našega primera pred operacijo mandibularne prognatije. Močno sta poudarjena brada in spodnja ustnica.

Fig. 3A. Side view of a patient before the surgery of the mandibular prognathism. Chin and lower lip are markedly emphasized.



Sl. 3B. Stanje po operaciji prikazuje normalen profilni videz iste bolnice po enem mesecu. Normalen položaj zgornje in spodnje ustnice.

Fig. 3B. Post operative status where normal profile of the same patient is evidenced a month after the surgery. Normal position of upper and lower lip.

## Razpravljanje

Z operativnim zdravljenjem mandibularne prognatije želimo vzpostaviti evgnato okluzijo, normalno funkcijo in videz obraza. To stanje naj bi bilo dokončno. Osnovni pogoj za trajni uspeh je kvalitetna zarast osteotomiranih kostnih fragmentov. Ta je možna le ob zadostno velikih kostnih površinah osteotomiranih delov spodnje čeljustnice. Razvoj operativne metode je šel v smeri čim širših osteotomiranih kostnih površin. Prvotne operacije mandibularne prognatije so bile opravljene z ekstraoralnim pristopom. Osteotomijo so opravili v vertikalni in v horizontalni veji spodnje čeljustnice oz. na vratu

mandibule. Tako je bila 27. 11. 1948. leta izvedena prva operacija progenije v Ljubljani. Opravil jo je prof. Franc Češnik (4). Ekstraoralni pristop je puščal obrazne brazgotine, nezadostne stične površine osteotomiranih delov kosti so povzročale slabše zaraščanje kostnih fragmentov in pooperativni recidivi so bili pogosti.

Leta 1955 je Obwegeser uvedel operativno metodo mandibularne prognatije z intraoralnim pristopom. Po tej metodi poteka osteotomija v navpični veji nad vstopiščem nevrovaskularnega mandibularnega snopa in zavzema celotno širino navpične veje spodnje čeljustnice. Obwegeser je leta 1957 razširil osteotomijo do angularnega predela in tako izboljšal in povečal stične kostne ploskve. Osteotomirane fragmente je fiksiral s tremi osteosintetskimi vijaki. Dal Pont je leta 1959 podaljšal osteotomijo v horizontalno vejo spodnje čeljustnice. Taka osteotomija na lingvalni ploskvi poteka nad vstopiščem nevrovaskularnega mandibularnega snopa po celotni širini lingvalne kompakte in na bukalni strani do drugega spodnjega molarja (3) (sl. 1B).

Operativno metodo po Obwegeser-Dal Pontu v svetu izvajajo še danes. Estetski rezultati so zaradi intraoralnega pristopa dobri. Zarast kostnih fragmentov je zaradi širokih stičnih kostnih površin, ki so fiksirani z vijaki, zagotovljena.

Hunsuck in Epker sta skrajšala kostni rez do konkavne ploskve na lingvalni strani. Kljub temu ostanejo stične površine za zarast zadovoljivo velike. Da bi bila zarast čim boljša, opravimo osteosintezo z vijaki. Obwegeser uporablja tri osteosintetske vijake. Nameščanje vijakov in njihovo odstranjevanje je težavno, to velja posebno za spodnjega. V zadnjem času uporabljajo vijake iz poliakrila, ki se resorbirajo. Številne raziskave in klinične izkušnje z resorbirajočimi se vijaki ne dajejo zadovoljivih rezultatov. Bergsma in sod. so leta 1993 poročali o desetih primerih otekline tri leta po osteosintezi ličnice s poly-L-lactidnimi vijaki in ploščicami. Pri reoperaciji so našli vezivne inkapsulirane ostanke »resorbirajočega« osteosintetskega materiala, ki je povzročal pooperativne otekline (5).

Harada in Enomoto sta leta 1997 poročala o primerjalni študiji 20 bolnikov z razkolno osteotomijo in osteosintezo s titanovimi in resorbirajočimi se vijaki (6). Ugotovila sta kostne premike pri bolnikih, pri katerih je bila narejena osteosinteza z resorbirajočimi se vijaki.

V naši ustanovi uporabljamo titanove vijake, ki jih nameščamo in odstranjujemo z intraoralnim pristopom, brez tveganja in težav. Osteosinteza s tremi bikortikalnimi osteosintetskimi vijaki je sicer stabilna, vendar lahko privede do nepravilnega položaja sklepne glavice zaradi rotacije proksimalnega segmenta, kar povzroča resorpcijo sklepne glavice čeljustnega sklepa (7). Te resorpcije so pogostejše pri mlajših kot starejših operiranih (8). Kerstens in sod. so leta 1990 poročali o osteoartrozi po operaciji mandibularne retrognatije (9). Prednost Hunsuck-Epkerjeve metode je, da postavljamo osteosintetske vijake na zgornji rob navpične in delno horizontalne veje proksimalnega segmenta. Seveda je taka osteosinteza manj stabilna in bolnik ostane deset dni intermaksilarno imobiliziran, kasneje pa mora tri tedne uživati pasirano hrano.

Ta operativna metoda je indicirana tako pri mandibularni prognatiji, kakor tudi pri mandibularni retrognatiji, kar pomeni, da pri tej operaciji lahko pomikamo spodnjo čeljustnico nazaj ali naprej.

## Zaključki

V naši ustanovi smo Hunsuck-Epkerjevo metodo uvedli pred tremi leti in od takrat operiramo mandibularno prognatijo po tej metodi. Do danes smo operirali 5 bolnikov, 4 ženske in 1 moškega, v povprečni starosti 17,4 leta. Operativni poseg je za operaterja enostavnejši, osteosintezo in celotni operativni poseg izvajamo z intraoralnim pristopom. Poseg se je časovno

skrajšal. Pooperativni rezultati so funkcionalno in estetsko zelo dobri. V primerjavi z Obwegeser-Dal Pontovo metodo operacije je Hunsuck-Epkerjev način preprostejši, ne zapušča brazgotin na licu, narastišča žvekalnih mišic ostanejo nespremenjena. To metodo uporabljajo v več evropskih centrih in v ZDA.

## Literatura

1. Hunsuck EE. A modified intraoral sagittal splitting technique for correction of mandibular prognathism. *J Oral Surg* 1968; 26: 250-8.
2. Epker BN. Modifications in the sagittal osteotomy of the mandible. *J Oral Surg* 1977; 35: 157-62.
3. Spiessl B. The sagittal splitting osteotomy for correction of mandibular prognathism. *Clin Plast Surg* 1982; 9: 491-3.
4. Žajdela Z. Razvoj estetskih operacij v 40 letih na Univerzitetni kliniki za maksilofacialno in oralno kirurgijo. *Zobozdr Vestn* 1987; 42: 60-2.
5. Bergsma EJ, Rozema FR, Bos RR et al. Foreign body reactions to resorbable poly (L-lactide) bone plates and screws used for the fixation of unstable zygomatic fractures. *J Oral Maxillofac Surg* 1993; 51: 666-9.
6. Harada K, Enomoto S. Stability after surgical correction of mandibular prognathism using the sagittal split ramus osteotomy and fixation with poly-L-lactide (PLLA) screws. *J Oral Maxillofac Surg* 1997; 55: 464-8.
7. Cutbirth M, van Sickels JE, Thrash WJ. Condylar resorption after bicortical screw fixation of mandibular advancement. *J Oral Max Surg* 1998; 56: 178-2.
8. Merx MA, van Damme PA. Condylar resorption after orthognathic surgery. *J Cranio Max Surg* 1994; 22: 53-8.
9. Kerstens HC, Tuinzing DB, Golding RP, van der Kwast WM. Condylar arthropathy and osteoarthritis after bimaxillary surgery. *Oral Surg Oral Med Oral Pathol* 1990; 69: 274-80.

### V tej številki so sodelovali:

doc. dr. Igor Bartenjev, dr. med., specialist dermatovenerolog, Dermatovenerološka klinika, KC Ljubljana

Ana Benedičič-Pilih, dr. med., specialistka dermatovenerologinja, Dermatovenerološki oddelek, Splošna bolnišnica Celje

mag. Vinko Božanič, dr. med., specialist mikrobiolog, Laboratorij za medicinsko mikrobiologijo, Zavod za zdravstveno varstvo Celje

prim. Franci Božiček, dr. med., specialist splošne medicine, Zdravstvena postaja Bistrica ob Sotli

asist. dr. Borut Bratanič, dr. med., specialist pediater, Pediatrična klinika, KC Ljubljana

asist. mag. Drago Brilej, dr. med., specialist kirurg, Travmatološki oddelek, Splošna bolnišnica Celje

Božidar Buhaneč, dr. med., specialist kirurg, Travmatološki oddelek, Splošna bolnišnica Celje

prim. dr. Zlata Felc, dr. med., specialistka pediaterinja, Odsek za neonatalno pediatrijo, Splošna bolnišnica Celje

mag. Samo K. Fokter, dr. med., specialist ortoped, Oddelek za ortopedijo in športne poškodbe, Splošna bolnišnica Celje

Lucija Gabršček, dr. med., specializantka interne medicine, Oddelek za intenzivno interno medicino, Splošna bolnišnica Celje

Metod Glavnik, dr. med., specialist nevrolog, Nevrološka ambulanta in EMG laboratorij Velenje

doc. dr. Radko Komadina, dr. med., specialist kirurg, Služba za raziskovalno delo in izobraževanje, Splošna bolnišnica Celje

Dragan Kovačič, dr. med., specializant internist, Oddelek za bolezni srca, pljuč in ožilja, Splošna bolnišnica Celje

asist. Bojan Krivec, dr. med., specialist internist, Oddelek za intenzivno interno medicino, Splošna bolnišnica Celje

prim. prof. dr. Gorazd Lešničar, dr. med., specialist internist in specialist infektolog, Oddelek za infekcijske bolezni in vročinska stanja, Splošna bolnišnica Celje

Ernest Novak, dr. med., specialist kirurg, Oddelek za splošno in abdominalno kirurgijo, Splošna bolnišnica Celje

Vesna Papuga, dr. med., specialistka anesteziologinja, Enota intenzivne medicine operativnih strok, Splošna bolnišnica Celje

Roman Parežnik, dr. med., specialist internist, Oddelek za intenzivno interno medicino, Splošna bolnišnica Celje

asist. mag. Matej Podbregar, dr. med., specialist internist, Oddelek za intenzivno interno medicino, Splošna bolnišnica Celje

mag. Alenka Repše-Fokter, dr. med., specialistka patologinja, Služba za patologijo in citologijo, Splošna bolnišnica Celje

Radoslav Rusek, dr. med., specialist kirurg, Travmatološki oddelek, Splošna bolnišnica Celje

Rafael Skale, dr. med., specialist internist, Oddelek za intenzivno interno medicino, Splošna bolnišnica Celje

mag. Nikša Šegota, dr. med., specialist internist, Oddelek za bolezni srca, pljuč in ožilja, Splošna bolnišnica Celje

prim. Franc Štolfa, dr. stom., Celje

prim. Vilibald Vengust, dr. med., specialist ortoped, Oddelek za ortopedijo in športne poškodbe, Splošna bolnišnica Celje

Gregor Veninšek, dr. med., specialist interne medicine, Oddelek za endokrine bolezni in presnovo, Splošna bolnišnica Celje

prim. Miodrag Vlaović, dr. med., specialist kirurg, Travmatološki oddelek, Splošna bolnišnica Celje

prim. doc. dr. Gorazd Voga, dr. med., specialist internist, Oddelek za intenzivno interno medicino, Splošna bolnišnica Celje

prim. doc. dr. Danijel Žerdoner, dr. stom., specialist maksilofacialni kirurg, Služba za maksilofacialno in oralno kirurgijo, Splošna bolnišnica Celje

Jože Žgank, dr. stom., Služba za maksilofacialno in oralno kirurgijo, Splošna bolnišnica Celje

mag. Ivan Žuran, dr. med., specialist internist, Oddelek za intenzivno interno medicino, Splošna bolnišnica Celje