

Urška Jermol¹, Urška Gartner²

Izražanje encimov ciklooksigenaza-1 in ciklooksigenaza-2 v zdravem srcu in v srčnem infarktu pri človeku

Expression of Cyclooxygenase-1 and Cyclooxygenase-2 Enzymes in Normal Heart and in Myocardial Infarction

IZVLEČEK

KLJUČNE BESEDE: srčni infarkt – encimologija, prostaglandin – endoperoksidna sintaza, avtopsija

Ciklooksigenaza (COX) je ključni encim pri nastajanju prostanoidov, ki vplivajo na številne celične funkcije. Poznamo dve izoformi COX, to sta COX-1 in COX-2. V naši nalogi smo določili izražanje obeh izoform COX v zdravem srcu in v srčnem infarktu pri človeku. Predvidevali smo, da je COX-1 prisotna predvsem ali izključno v zdravem srcu, COX-2 pa v srčnem infarktu. Raziskava je bila narejena na obdukcijah vzorcih srca, ki smo jih razdelili v dve skupini: v prvi so bili vzorci srca 10 zdravih oseb, ki so umrle v prometnih nesrečah, v drugi pa obdukcijski vzorci srca 35 bolnikov, ki so umrli za posledicami srčnega infarkta. Vse vzorce smo obarvali s hematoksilinom in eozinom, COX-1 in COX-2 smo prikazali z imunohistokemično metodo. V zdravem srcu je COX-1 izražena v žilah in endokardu, v miocitih pa ne; COX-2 v zdravem srcu večinoma ni prisotna ali pa le v redkih miocitih. V srčnem infarktu se v miocitih sproži sinteza COX-2, ne pa tudi COX-1. Obe izoformi sta prisotni v sestavinah granulacijskega tkiva in veziva; reakcija na COX-1 je intenzivna in skoraj razpršena, reakcija na COX-2 pa žariščna. Na podlagi teh rezultatov sklepamo, da je za uravnavanje homeostaze v srcu v celoti odgovorna COX-1. Vnetno reakcijo ob srčnem infarktu verjetno posreduje predvsem COX-2, pri celjenju in nastanku brazgotine po SI pa sodelujeta obe izoformi, vendar je verjetno vloga COX-1 pomembnejša kot vloga COX-2.

ABSTRACT

KEY WORDS: myocardial infarction – encymology, prostaglandin – endoperoxide synthase, autopsy

Cyclooxygenase (COX) is a key enzyme in prostanoid synthesis which plays an important role in many cell functions. COX exists in two isoforms: COX-1 and COX-2. Our aim was to analyse the expression of both COX isoforms in the normal human heart and in myocardial infarction, with a hypothesis that COX-1 is expressed mostly or exclusively in the normal heart and COX-2 in myocardial infarction. Our study included autopsy samples of heart tissue divided into 2 groups: one consisted of heart tissue samples from 10 healthy persons who died in car accidents, and the other of heart tissue samples from 35 patients with myocardial infarction. Tissue samples were stained with hematoxylline and eosin and immunohistochemistry was used for detection of COX-1 and COX-2. In the normal heart, COX-1 is expressed in blood vessels and endocardium, but not in cardiomyocytes. COX-2 is not expressed in the normal heart or very rarely in occasional myocytes. In contrast, COX-2, but not COX-1 is induced in

¹ Urška Jermol, štud. med., Inštitut za patologijo, Korytkova 2, 1000 Ljubljana.

² Urška Gartner, štud. med., Inštitut za patologijo, Korytkova 2, 1000 Ljubljana.

cardiomyocytes in myocardial infarction. Both isoforms are present in components of granulation tissue and fibrous tissue. COX-1-positivity was intense and almost diffuse, while COX-2 positivity was focal. Our results indicate that COX-1 maintains normal homeostasis in the heart and that inflammatory reaction in myocardial infarction is probably mediated by COX-2. It appears that both COX-1 and COX-2 contribute to the healing processes and scar formation after myocardial infarction.

UVOD

Ciklooksigenaza: definicija, vloga, izoforme

Ciklooksigenaza (COX) je ključni encim pri nastajanju prostaglandinov, zato ga imenujejo tudi prostaglandin H sintaza. Je bifunkcionalen encim, ki ima ciklooksigenazno in peroksidazno dejavnost. Katalizira reakcijo, pri kateri se najprej arahidonska kislina pretvori v prostaglandin G_2 (PGG₂) s ciklooksigenazno dejavnostjo, nato pa se PGG₂ s peroksidazno dejavnostjo pretvori v prostaglandin H_2 (PGH₂). Specifične izomeraze pretvorijo PGH₂ v tri skupine prostanoidov: tromboksane (TX), prostaciklin (PGI₂) in prostaglandine (PGD₂, PGE₂, PGF₂α) (1, 2). Prostanoidi vplivajo na celične funkcije, kot so mitogeneza, celična adhezija in apoptoza. Po vezavi na receptor lahko prostanoidi izzovejo bodisi aktivacijo bodisi inhibicijo celičnega delovanja (3).

Poznamo dve izoformi encima COX, COX-1 in COX-2, ki imata 60–65 % enakega zapisa (2). Na prepisovanje gena COX-2 vpliva širok spekter posrednikov vnetja. Lipopolisaharidi, proznetni citokini in rastni dejavniki sprožijo prepisovanje gena za COX-2, glukokortikoidi, interlevkin-4, interlevkin-10 in interlevkin-13 pa prepisovanje zavrejo (4).

COX-1 in COX-2 sta membransko vezana proteina, ki se po zaključeni sintezi in prenosu nahajata primarno na endoplazmatskem retikulumu. Encima imata zelo podobno strukturo aktivnega mesta, katalitično dejavnost in kinetiko (2). COX-2 ima večji in bolj fleksibilen substratni kanal in zato večjo afiniteto do substratov (3).

Pred kratkim so odkrili izoformo COX-3, ki jo najdemo v nizkih koncentracijah v možganski skorji in v srcu. COX-3 je izredno občutljiva na paracetamol in njemu podobne učinkovine, morda je celo inhibicija COX-3

v možganih in hrbtnjači dolgo iskani mehaznim delovanja paracetamola (5).

Razporeditev in vloga COX-1 in COX-2 v zdravih tkivih

COX-1 je konstitutivna oblika in se izraža v večini tkiv. Stalna tvorba prostanoidov je potrebna za fiziološko delovanje mnogih organov. Dejavnost COX-1 je nujna za uravnavanje pretoka krvi v ledvicah, dejavnost trombocitov in deluje varovalno na sluznico prebavil (2).

COX-2 se ne pojavlja v večini zdravih tkiv. Izražanje tega encima sprožijo provnetni in mitogeni dražljaji, kar ima za posledico povečano sintezo prostanoidov v vnetem in neoplastičnem tkivu. COX-2 je torej inducibilna oblika (6). Encim COX-2 sodeluje tudi pri nekaterih fizioloških vlogah, zlasti v ledvicah in osrednjem živčevju (2).

Največ raziskav o izražanju COX v zdravih tkivih je bilo narejenih na ledvicah, prebavilih, srcu in ožilju.

Ledvica

Ledvica je verjetno eden izmed redkih organov, v katerem se v fizioloških pogojih poleg konstitutivno prisotne COX-1 stalno izraža tudi COX-2. Prisotnost COX-1 so opisali v zbiralcih, tankem delu Henlejeve zanke in v nekaterih delih levičnega žilja; COX-2 pa v ledvičnem žilju, intersticijskih celicah ledvične sredice in maculi densi (7, 8). Glavna vloga COX-2 v ledvici je uravnavanje pretoka krvi skozi ledvično tkivo, vpliva pa tudi na izločanje renina (9).

Prebavila

V zdravem tkivu je zastopana predvsem COX-1. Produkti tega encima (PGE₂) ščitijo sluznico. COX-2 se izraža predvsem v patološko spremenjenem tkivu prebavil, čeprav neka-

tere raziskave kažejo na možnost izražanja COX-2 tudi v normalni sluznici prebavil (4). Klinične raziskave so pokazale, da prihaja pri jemanju nesteroidnih protivnetnih zdravil, ki zavirajo COX-1, do poškodbe sluznice prebavil. To potrjuje, da je za normalno delovanje prebavil encim COX-1 nujno potreben. Mnogo manj neželenih učinkov na sluznico imajo selektivni zaviralci COX-2 (10, 11).

Srce in ožilje

V literaturi smo našli razmeroma malo podatkov o prisotnosti in pomenu izoform COX v normalnem srcu in žilah.

Nekateri avtorji so v zdravih arterijah pri ljudeh našli le COX-1, ki se je nahajala v endotelijskih in gladkomišičnih celicah, COX-2 pa ni bila prisotna (12). Drugi avtorji pa so v zdravih arterijah našli obe izoformi COX (13). Domnevajo, da COX-1 v arterijski steni preko prostaglandinov (predvsem PGI₂) zavira aktivacijo trombocitov, izražanje adhezijskih molekul, kopičenje holesterola in razmnoževanje gladkomišičnih celic (12).

Prisotnost COX-1 so z dokazom mRNA potrdili tudi v zdravem srčnem tkivu ljudi (14), medtem ko v drugi raziskavi COX-1 mRNA v srcu miši niso našli (15). Kljub temu pa v literaturi nismo zasledili podatkov o lokalizaciji in pomenu COX-1 v zdravem srcu.

Redke raziskave so obravnavale prisotnost COX-2 v srcu pri človeku: v zdravem srcu COX-2 bodisi ni bila prisotna ali pa le v manjših količinah (14, 16, 17). Pri poskusnih živalih pa so opisali, da s starostjo narašča količina COX-2 v srcu in da naj bi bil ta pojav povezan z nastajanjem prostih kisikovih radikalov in staranjem (18).

COX v bolezenskih procesih

COX pri vnetju

Encim COX ima pomembno vlogo v procesu vnetja, saj so prostaglandini posredniki znakov vnetja. Prevladuje mnenje, da pri vnetju sodeluje le COX-2, nekatere novejšje raziskave pa navajajo vpletenost ne le COX-2, ampak tudi COX-1 (19–21). Povečano izražanje COX-2 so dokazali pri mnogih kroničnih vnetnih boleznih pri ljudeh, kot so ulcerozni kolitis,

Crohnova bolezen, revmatoidni artritis in vnetje želodčne sluznice, povzročeno s *Helicobacter pylori* (22).

Prostaglandini sodelujejo v razvoju znakov vnetja, kot sta bolečina in oteklina na mestu vnetja. Poleg tega pa prostaglandini vplivajo na druge posrednike vnetja in večinoma krepijo njihovo delovanje. PGD₂, ki se nahaja predvsem v mastocitih, ter PGE₂ in PGF_{2α} povzročajo širjenje žil in povečajo prepustnost kapilar, kar vodi v nastanek oteklina v vnetem tkivu (21, 23). PGE₂ je vpleten v patofiziologijo bolečine, in sicer povzroča povečano občutljivost bolečinskih receptorjev v prizadetem tkivu, kar povzroči nastanek preobčutljivosti za bolečinske dražljaje.

COX pri aterosklerozi

Vedno več je dokazov, da ima vnetje osrednjo vlogo pri razvoju ateroskleroze (24); eden od ključnih posrednikov pri tem so prostaglandini, zlasti tisti, ki s pomočjo encima COX-2 nastajajo v makrofagih. Prostaglandini domnevno spodbujajo kemotakso, povečujejo prepustnost žilne stene, pospešujejo potovanje in razmnoževanje gladkomišičnih celic ter povečajo sintezo beljakovin zunajceličnega matriksa in tako pomembno prispevajo k nastanku ateroma (25). Pomen COX v razvoju ateroskleroze potrjujejo številne raziskave, v katerih so našli povečano izražanje COX v ateromu, zlasti COX-2 (26).

Številne raziskave so obravnavale učinek zaviralcev COX na aterosklerozo in srčni infarkt, rezultati pa so si nasprotujoči, tako da danes še nimamo jasnega odgovora. Dolgo je znano, da jemanje aspirina zmanjša pogostnost srčno-žilnih zapletov, domnevno zaradi zaviranja sinteze TXA₂ v trombocitih in posledično zmanjšane agregacije trombocitov (27). Raziskave so tudi pokazale, da selektivni zaviralci COX-2 zavirajo nastanek ateroskleroze, vendar predvsem v zgodnjih stopnjah bolezni. Nekatere klinične raziskave pa so opozorile na možnost neugodnih stranskih učinkov dolgotrajnega jemanja selektivnih zaviralcev COX-2: pri tako zdravljenih bolnikih z revmatoidnim artritisom so opisali večjo pogostnost srčnega infarkta v primerjavi z bolniki, ki so prejeli neselektivne zaviralce COX (11).

COX pri ishemiji

Poskusi na živalih so pokazali, da imata obe izoformi COX pomembno vlogo pri ishemiji v srcu in možganih.

Izražanje COX-1 v ishemičnem področju možganov naj bi imelo zaščitni vpliv na živčne celice. Zaščitno deluje predvsem PGI₂, ki poveča pretok krvi na prizadetem področju in zavira agregacijo trombocitov (28).

Povečano izražanje COX-2 so dokazali v ishemičnem področju možganov. Pri živalih, ki so prejemale selektivni zaviralec COX-2, je bil obseg ishemičnega področja manjši v primerjavi z ishemičnim področjem živali, ki niso prejemale selektivnega zaviralca COX-2 (29, 30). Iz teh rezultatov lahko sklepamo, da delovanje COX-2 prispeva k propadu živčnih celic po ishemični poškodbi (31).

O morebitni vlogi COX-1 pri ishemični okvari srca v literaturi nismo našli podatkov.

Več je podatkov o pomenu COX-2 pri ishemični okvari srca. Indukcija COX-2 v ishemični srčni mišici naj bi sprožila povečano nastajanje proznetnih prostanoidov in s tem prispevala k vnetnemu odgovoru, ki spremlja ishemično nekrozo (32). Skupina poskusnih živali, ki je prejemala selektivni zaviralec COX-2, je štiri tedne po nastanku srčnega infarkta (SI) imela boljše srčno funkcijo kot kontrolna skupina (nižji končni diastolni pritisk v levem prekatu, nižji centralni venski tlak, manjši obseg infarkta, večja krčljivost). Te raziskave nakazujejo možnost uporabe selektivnih zaviralcev COX-2 pri zdravljenju srčnega infarkta (17, 33, 34).

COX pri tumorjih

Povečano izražanje COX-2 v benignih in malignih tumorjih opisujejo mnoge študije, medtem ko v literaturi nismo našli podatkov o prisotnosti COX-1 v neoplastičnih procesih. Najprej so ugotovili povečano izražanje COX-2 pri tumorjih debelega črevesa in danke. COX-2 se povečano izraža pri 90% adenokarcinomov debelega črevesa in danke ter pri 40–90% adenomov debelega črevesa in danke glede na številne različne študije (35, 36). Izražanje COX-2 so dokazali v vseh primerih zasevkov v jetrih, ki so izvirali iz raka črevesja (37). COX-2 je vpleten tudi v razvoj karcinoma glave in vratu (38) ter limfomov (39).

Ugotovili so številne mehanizme, ki povezujejo COX-2 in nastanek tumorjev. Onkogeni, rastni dejavniki, citokini, kemoterapija in tumorski promotorji so dokazani dražljaji za povečano prepisovanje COX-2 (6, 40, 41). Izražanje COX-2 v celicah karcinoma spreminja celično adhezijo, povečuje metastatski potencial, zavira apoptozo in spodbuja razraščanje novih žil (35).

Najbolj specifični dokazi o vlogi COX-2 pri kancerogenezi so bili dobljeni z genetskimi raziskavami. Transgenske miši, pri katerih so dosegli povečano izražanje človeške COX-2 v mlečnih žlezah in koži, so razvile hiperplazijo, displazijo in metastatske tumorje. V drugih študijah pa so z odstranitvijo COX-2 dokazali redkejšo pojavljanje črevesnih tumorjev in kožnih papilomov (6).

Zdravljenje s selektivnimi zaviralci COX-2 je pokazalo zmanjšanje pogostnosti, števila in velikosti tumorjev. Jemanje selektivnega zaviralca COX-2 zmanjša število adenomov dvanajstnika ter adenomov debelega črevesa in danke pri osebah z družinsko adenomatozno polipozo (FAP), vendar je nazadovanje adenomov nepopolno (35). Kljub temu da so selektivni zaviralci COX-2 učinkoviti pri zdravljenju nekaterih rakastih obolenj, so klinične raziskave prekinili, ker so ugotovili večjo pogostnost nestabilne angine pektoris in srčnega infarkta ob jemanju teh zdravil (6).

V nekaterih raziskavah pa niso dokazali povečanega izražanja COX-2 v rakavih tkivih v primerjavi z zdravimi; tak primer je karcinom prostate, pri katerem niso opazili povišane ga izražanja COX-2 (42).

NAMEN IN HIPOTEZA

V raziskovalni nalogi smo določali stopnjo izražanja encimov COX-1 in COX-2 v zdravem srčnem tkivu in v srčnem infarktu pri človeku. Pri pregledu literature s tega področja smo zasledili predvsem poskuse na živalih, raziskave na človeškem tkivu so razmeroma redke in večinoma vse osredotočene le na izražanje in pomen COX-2. Zato smo se odločili, da v nalogi vključimo obe obliki encima ciklooksigenaze ter poskušamo pojasniti pomen obeh izoform v zdravem srčnem tkivu in v srčnem infarktu.

Predvidevali smo, da je COX-1 izražen predvsem ali izključno v zdravem srcu, COX-2 pa v SI.

MATERIAL IN METODE

Izbira bolnikov in tkivnih vzorcev

V našo raziskavo smo vključili obdukcijske vzorce tkiva srčne mišice, ki smo jih razdelili v dve skupini.

V prvi skupini so bili obdukcijski vzorci srca zdravih oseb, ki so umrle v prometnih nesrečah. Pri teh osebah pri obdukciji na srcu niso našli patohistoloških sprememb.

V drugi skupini so bili obdukcijski vzorci srca bolnikov, ki so umrli za posledicami srčnega infarkta (SI). Pri vseh bolnikih so SI klinično diagnosticirali s simptomi in/ali spremembami na elektrokardiogramu (EKG) ter potrdili z biokemičnimi preiskavami seruma, v katerem je bil povišana raven kazalcev odmiranja srčne mišice. V vseh primerih smo imeli na voljo vsaj tri vzorce iz osrednjega dela in mejnega področja SI.

Tkivo je bilo odvzeto v okviru zdravstvenih in sodnih obdukcij v skladu z Zakonom o zdravstveni dejavnosti (61. člen) oziroma Zakonom o kazenskem postopku (259. člen) na Inštitutu za patologijo in Inštitutu za sodno medicino Medicinske fakultete Univerze v Ljubljani. Obdukcijski vzorci so bili prvotno namenjeni ugotavljanju bolezenskih sprememb in vzrokov smrti ter zato fiksirani v formalinu in vklopljeni v parafin.

Svetlobno-mikroskopske in histokemične preiskave

Vzorci tkiva srca so bili takoj po odvzemu najprej fiksirani v 10% pufranem formalinu in nato prepojeni s parafinom ter v obliki parafinskih blokov spravljani v arhivu Inštituta

za patologijo in Inštituta za sodno medicino Medicinske fakultete v Ljubljani. Za našo raziskavo smo iz parafinskih blokov odrezali tkivne rezine debeline 4 µm, ki smo jih obarvali s hematoksilinom in eozinom za svetlobno-mikroskopski preparat.

Za prikaz SI smo uporabili histokemično metodo barvanja tkivnih vzorcev s fosfovolframovim kislim hematoksilinom (PTAH).

Pri tem barvanju se obarva mitohondrijski matriks, cisterne endoplazmatskega retikuluuma in Z-pasovi v mišičnih vlaknih. Metoda PTAH je bila sprva namenjena barvanju strukture centralnega živčnega sistema, kasneje pa se je izkazalo, da je mnogo primernejša za prikaz prečne progavosti mišic (43).

Ocenjevanje patohistoloških sprememb pri srčnem infarktu

Pregledali smo vzorce srca, ki so bili odvzeti pri obdukciji in ocenili patohistološke spremembe. Glede na ugotovljene spremembe smo skušali oceniti starost SI, nato pa smo na podlagi starosti SI bolnike razdelili v tri skupine (44, 45):

- 1. skupina (do 2 dni): prisotni so zgodnji znaki koagulacijske nekroze – eozinofilija miocitov, piknoza jedra, valovitost vlaken na meji infarkta, intersticijski edem, nevtrofilnih granulocitov ni ali so prisotni le posamezni nevtrofilni granulociti v intersticiju.
- 2. skupina (več kot 2 dni in manj kot 7 dni): prisotni so znaki popolne koagulacijske nekroze – miociti imajo skrčeno eozinofilno citoplazmo, jedra in prečne progavosti miocitov izginevajo, v intersticiju je spremljajoč edem in infiltracija z nevtrofilnimi granulociti.
- 3. skupina (več kot 7 dni in manj kot 4 tedne): tvorba granulacijskega tkiva in veziva, fagocitoza odmrlih miocitov.

Tabela 1. Seznam in klon protiteles, proizvajalci, razredčitve in pogoji, v katerih so potekale imunohistokemične reakcije. (* lonec na zvišan pritisk)

Protiteleso	Klon	Proizvajalec	Razredčitev	Predobdelava
COX-1	klon 12E12	Novocastra Laboratories, Velika Britanija	1 : 200	LZP*, 6 min, 100 °C, EDTA pufer, pH 8,0
COX-2	klon SP21	Lab Vision Corporation, ZDA, RM-9121-R7	–	LZP*, 6 min, 100 °C, EDTA pufer, pH 8,0

Imunohistokemične preiskave

Za imunohistokemične preiskave smo iz parafinskih blokov pripravili tkivne rezine, ki smo jih najprej deparafinirali v ksilenu, prelili z alkoholi padajoče koncentracije in izprali v destilirani vodi. Uporabili smo komercialna protitelesa proti COX-1 in COX-2.

Za označevanje encima COX-1 smo uporabili mišja monoklonska protitelesa razreda IgM (klon 12E12, Novocastra Laboratories, Velika Britanija), za označevanje encima COX-2 pa zajčja monoklonska protitelesa razreda IgG (klon SP21, Lab Vision Corporation, ZDA).

Po predhodni obdelavi, ki je opisana v tabeli 1, smo postopek nadaljevali z odkrivalnim sistemom streptavidin-biotin-peroksidaza (iVIEW™ DAB Detection Kit, Ventana Medical System, Tucson, ZDA) v aparatu NexES®IHC (Ventana Medical System, Tucson, ZDA) po protokolu, opisanem v tehničnih navodilih. Nespecifično obarvanje smo preprečili z blokado endogenega biotina (Endogenous Biotin Blocking Kit, Ventana Medical System, Tucson, ZDA). Jedra smo kontrastirali z Meyerjevim hematoksilinom, tkivne rezine dehidrirali, razbistrili v ksilenu in pokrili s Pertexom.

Po navodilih proizvajalca smo za pozitivno kontrolo uporabili tkivni vzorec kože za dokazovanje COX-1 in tkivo pljučnega raka in raka debelega črevesa za dokazovanje COX-2. Za negativno kontrolo smo ponovili celoten postopek, s tem da smo izpustili primarno protiteleso; na ta način smo dokazali specifičnost vezave primarnega protitelesa.

Vzorci tkiva smo natančno pregledali s svetlobnim mikroskopom. Tako pri imunohistokemičnem barvanju na COX-1 kot tudi pri COX-2 smo kot pozitivno reakcijo upoštevali

rjavo obarvanje citoplazme celic. Jedrna reakcija ni bila prisotna. Glede na jakost obarvanja in glede na obseg obarvanega področja smo pri tkivnih vzorcih pozitivno reakcijo opisali kot močno, šibko ali negativno (ni obarvanja).

REZULTATI

Klinični podatki o bolnikih

V prvi skupini je bilo 10 oseb (8 moških, 2 ženski), starih od 6 mesecev do 27 let (povprečna starost $20,05 \pm 7,7$), ki so umrle v prometnih nesrečah.

V drugi skupini je bilo 35 bolnikov s SI (20 moških, 15 žensk), starih od 42 do 82 let (povprečna starost $68,9 \pm 9,0$). 14 bolnikov (40%) je prejelo reperfuzijsko zdravljenje, 16 bolnikov (45,7%) se je zdravilo zaradi arterijske hipertenzije, 12 bolnikov (34,3%) pa je imelo sladkorno bolezen.

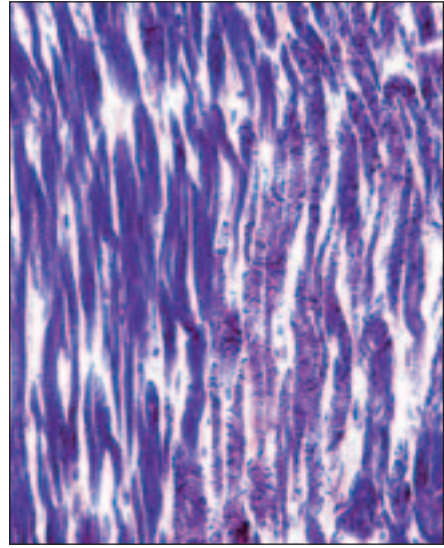

Patohistološke spremembe, starost srčnega infarkta in histokemične preiskave

Bolnike s SI smo glede na patohistološke spremembe, značilne za določeno starost SI, razvrstili v tri skupine, kot je prikazano v tabeli 2.

Tkivne vzorce srčne mišice smo za dodatno potrditev SI obarvali po metodi PTAH. Pri tem barvanju se dobro loči zdravo srčno tkivo od SI. V zdravih miocitih je bila dobro vidna prečna progavost (slika 1 levo), medtem ko v miocitih v področju infarkta proge niso bile prisotne (slika 1 desno). V miocitih na področju SI so bili dobro vidni tudi kontrakcijski pasovi, ki so značilnost SI.

Tabela 2. Klinični podatki o 35 bolnikih s srčnim infarktoma, razdeljenih v tri skupine glede na starost infarkta.

	Starost srčnega infarkta			
	do 2 dni	2–7 dni	1–4 tedne	SKUPAJ
Število bolnikov	15	10	10	35
Moški : ženske	10 : 5	6 : 4	4 : 6	20 : 15
Povprečna starost	$70,9 \pm 11,2$	$67,2 \pm 8,0$	$68,7 \pm 7,4$	$68,9 \pm 9,0$
Reperfuzijsko zdravljenje	7 (46,7%)	4 (40%)	3 (30%)	14 (40%)
Sladkorna bolezen	5 (33,3%)	3 (30%)	4 (40%)	12 (34,3%)
Arterijska hipertenzija	7 (46,7%)	4 (40%)	5 (50%)	16 (45,7%)



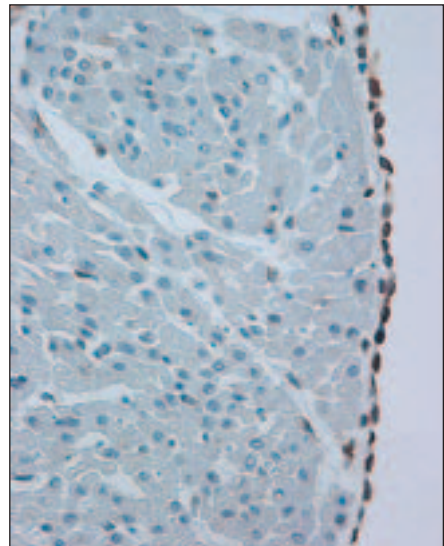
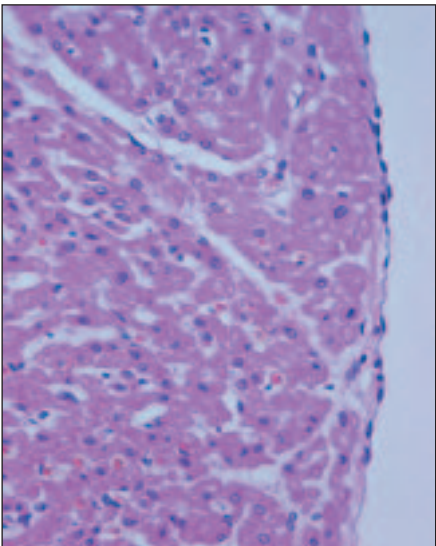
Slika 1. Barvanje po metodi PTAH. Levo: v zdravem srcu prikaže prečno progavost miocitov. Desno: pri srčnem infarktu prikaže izgubo prečne progavosti miocitov. Povečava 20-krat.

Imunohistokemične preiskave

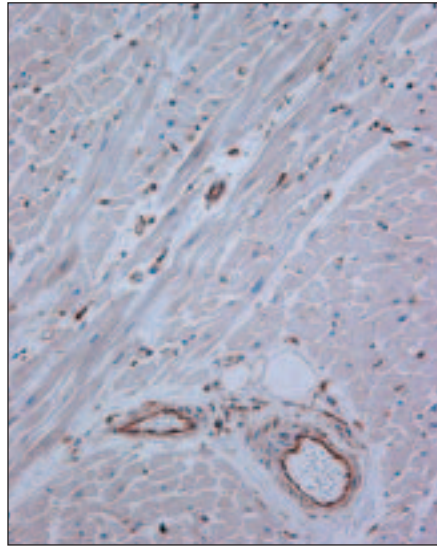
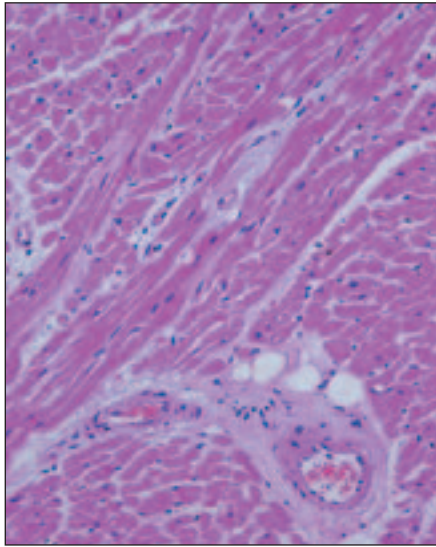
Pozitivna imunohistokemična reakcija se je kazala kot razpršeno rjavo obarvanje citoplazme različne jakosti, podobno, kot so opisali Garewal in sodelavci (46). Jedrna reakcija ni bila prisotna.

Pregledali smo tudi vzorce tkiva, ki so nam služili kot negativna kontrola. Pri teh smo v postopku barvanja izpustili primarno protitelo. V obeh primerih, tako pri negativni kontroli za COX-1 kot tudi pri negativni kontroli za COX-2, v teh tkivnih vzorcih nismo videli nobenega obarvanja oziroma pozitivne reakcije.

243



Slika 2. Levo: zdravo srce, hematoksilin in eozin. Desno: imunohistokemična reakcija na COX-1 je pozitivna v endoteljskih celicah endokarda. Povečava 20-krat.



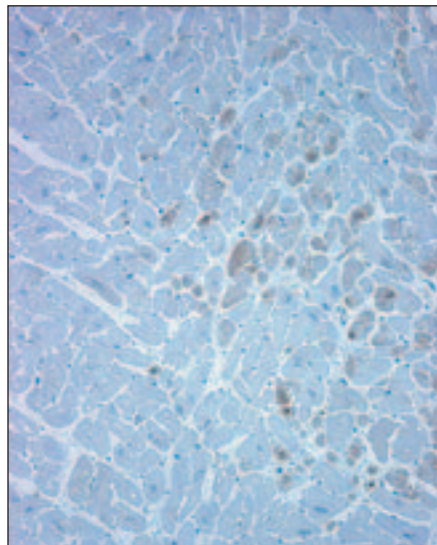
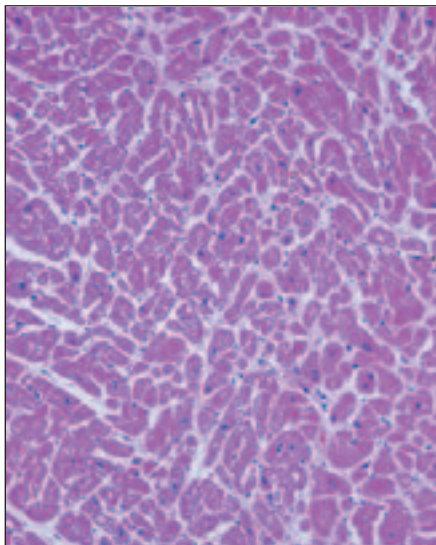
Slika 3. Levo: zdravo srce, hematoksilin in eozin. Desno: imunohistokemična reakcija na COX-1 je pozitivna v endotelijskih celicah kapilar ter v endotelijskih in gladkomišičnih celicah drobnih arterij. Povečava 20-krat.

COX-1 v zdravem srcu

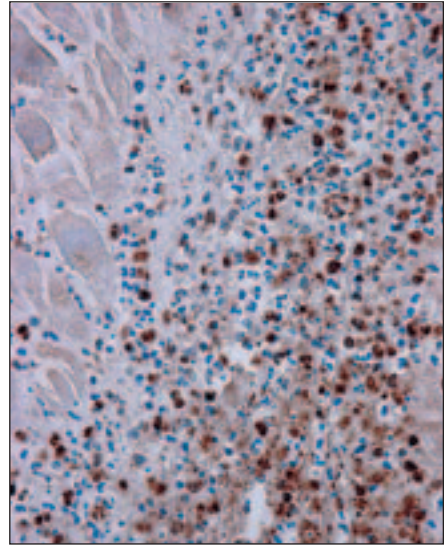
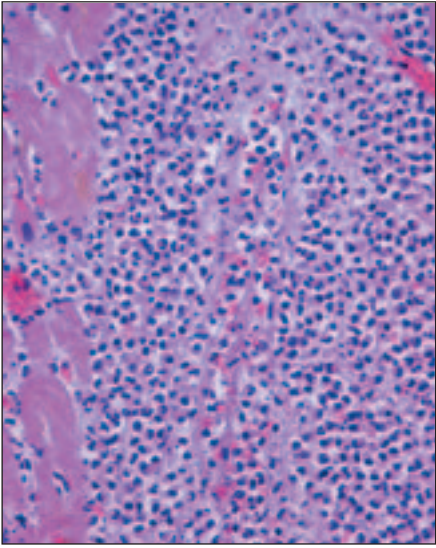
Pri vseh 10 vzorcih zdravega srčnega tkiva smo pozitivno reakcijo na COX-1 našli v endokardu, in sicer v endotelijskih celicah (slika 2 desno): reakcija je bila razpršena in močne jakosti. Kadar je bilo pod endotelijskimi

celicami prisotno vezivo, je bila reakcija na COX-1 pozitivna tudi v fibroblastih v subendokardnem vezivu.

COX-1 je bil prisoten tudi v žilah, in sicer v endotelijskih celicah kapilar in arteriol, v arterijah pa tudi v gladkomišičnih celicah v mediji (slika 3 desno). Tudi v žilah je bila



Slika 4. Levo: zdravo srce; hematoksilin in eozin. Desno: imunohistokemična reakcija na COX-2 je blede pozitivna v nekaterih miocitih. Povečava 10-krat.



Slika 5. *Levo: akutni srčni infarkt: ob odmrlih miocitih je v intersticiju intenzivna infiltracija z nevtrofilnimi granulociti; hematoksilin in eozin. Desno: imunohistokemična reakcija na COX-1 je pozitivna v nekaterih nevtrofilnih granulocitih. Povečava 20-krat.*

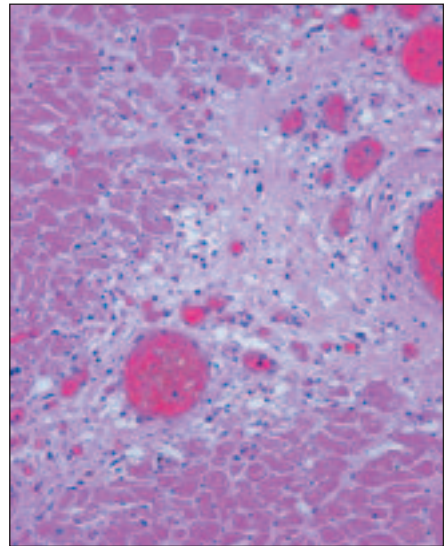
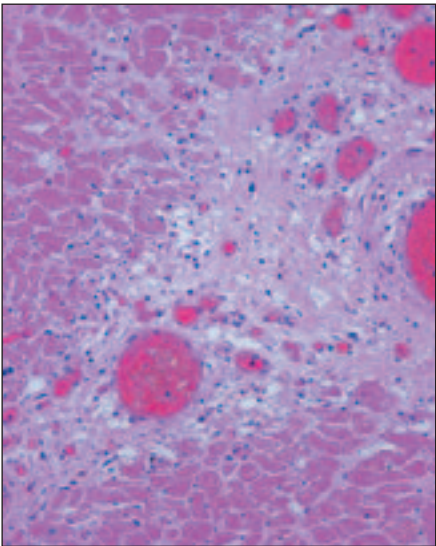
pozitivna imunohistokemična reakcija na COX-1 razpršena in močne jakosti.

Pozitivno reakcijo na COX-1 smo našli tudi v živcih, ki oživčujejo srčno mišico.

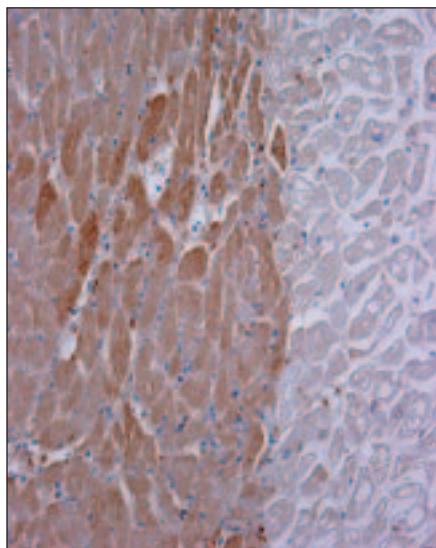
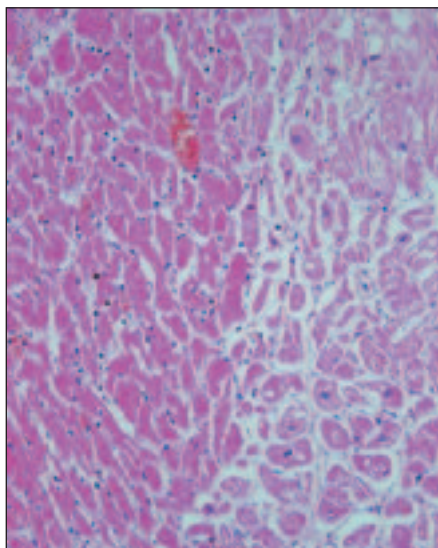
V miocitih je bila reakcija na COX-1 negativna pri vseh vzorcih normalnega srčnega tkiva.

COX-2 v zdravem srcu

Pri pregledu vzorcev zdravega srčnega tkiva nismo našli nobene pozitivne reakcije na COX-2 pri 8 osebah. Pri dveh osebah pa smo našli posamezne blede pozitivne miocite (slika 4 desno).



Slika 6. *Levo: miokardni infarkt: med odmrli miociti se razrašča granulacijsko tkivo; hematoksilin in eozin. Desno: imunohistokemična reakcija na COX-1 je razpršeno pozitivna v endotelijskih celicah kapilar in v redkih vneticah v granulacijskem tkivu. Povečava 20-krat.*



Slika 7. Levo: akutni srčni infarkt: odmrli miociti so močno eozinofilni, intersticij je infiltriran z redkimi nevtrofilnimi granulociti; hematoksilin in eozin. Desno: imunohistokemična reakcija na COX-2 je močno pozitivna v odmrlih miocitih. Povečava 20-krat.

COX-1 v srčnem infarktu

V nobenem vzorcu SI nismo v miocitih našli pozitivne reakcije na COX-1.

V SI 1. skupine je bila reakcija na COX-1 podobna kot v zdravem srcu: COX-1 je bil prisoten v endotelnih in gladkomišičnih celicah žil, v endotelnih celicah endokarda in v vezivnih celicah subendokardnega veziva ter v živcih.

V SI 2. skupine je bil COX-1 izražen tudi v nekaterih nevtrofilnih granulocitih v intersticiju (slika 5 desno).

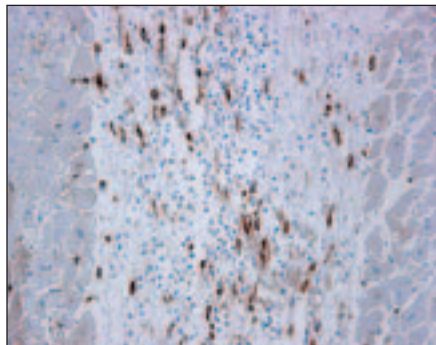
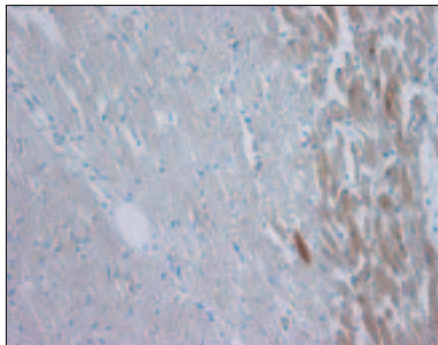
V SI 3. skupine pa je bila reakcija na COX-1 skoraj razpršena in močno pozitivna v endotel-

nih celicah kapilar (slika 6 desno) in v nekaterih mononuklearnih vnetnicah v granulacijskem tkivu.

COX-2 v srčnem infarktu

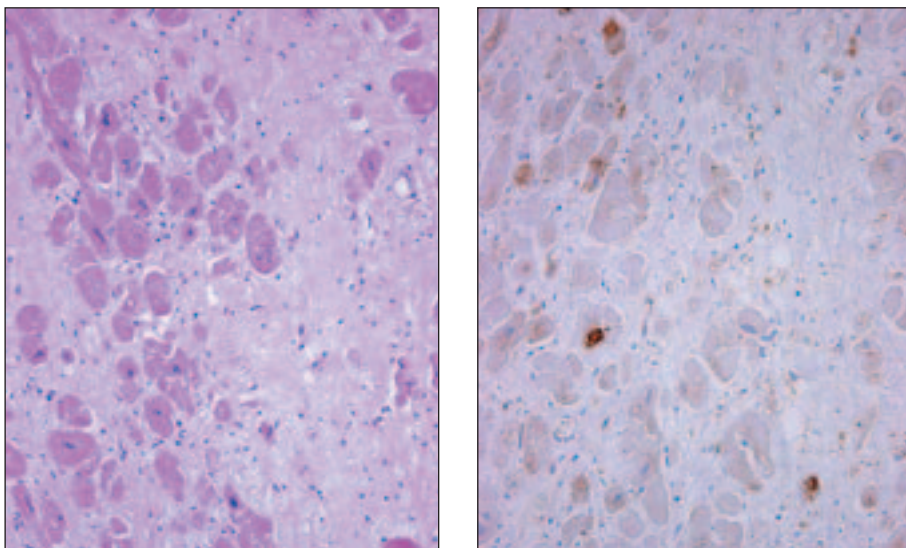
Pozitivno reakcijo na COX-2 smo ugotovili v vseh 35 primerih SI. Reakcija je bila pozitivna v miocitih in v sestavinah granulacijskega tkiva in veziva.

V SI 1. skupine (do 48 ur) smo našli zelo intenzivno obarvanje pri vseh tkivnih vzorcih zgodnjih SI. Pri zelo zgodnjih SI (do 24 ur) smo pozitivno reakcijo našli v posameznih



Slika 8. Srčni infarkt: imunohistokemična reakcija na COX-2 je pozitivna v miocitih na obrobju infarkta, v srednjem delu pa so le odmrli blede miociti. Povečava 20-krat.

Slika 9. Srčni infarkt: imunohistokemična reakcija na COX-2 je pozitivna v nekaterih miofibroblastih v granulacijskem tkivu. Povečava 20-krat.



Slika 10. Levo: brazgotina po srčnem infarktu; hematoksilin in eozin. Desno: imunohistokemična reakcija na COX-2 je pozitivna v posameznih miocitih ob brazgotini. Povečava 20-krat.

miocitih. V SI, ki so bili stari 24–48 ur, smo pozitivno reakcijo opazili v miocitih celotnega SI (slika 7 desno); pri obsežnih SI je bila pozitivna reakcija včasih prisotna le v miocitih na obrobju SI.

V SI 2. skupine (več kot 2 dni in manj kot 7 dni) je bila pozitivna reakcija prisotna predvsem v miocitih na obrobju SI in je bila manj intenzivna kot v SI 1. skupine (slika 8). Srčna mišica je bila močno infiltrirana z nevrotrofilnimi granulociti, med katerimi so bili nekateri pozitivni na COX-2.

V SI 3. skupine (več kot 7 dni in manj kot 4 tedne) je bila reakcija središčno pozitivna v granulacijskem in vezivnem tkivu (v nekaterih endotelijskih celicah, mononuklearnih vnetnicah in miofibroblastih) (slika 9). Pozitivno reakcijo smo opazili tudi v posameznih miocitih v okolici brazgotine po SI (slika 10 desno).

RAZPRAVA

Razporeditev in pomen COX-1 v zdravem srcu

Naše ugotovitve so skladne s splošno sprejetim mnenjem, da se COX-1 izraža v zdravih tkivih in je pomembna za njihovo fiziološko delovanje. Prisotnost COX-1 v zdravem srcu

so v svoji raziskavi potrdili Yosojima in sodelavci, ki so dokazali mRNA tega encima v tkivu srca zdravih ljudi (14). Sicer pa se redke raziskave osredotočajo na prisotnost in vlogo COX-1 v zdravih tkivih. Tako nismo našli raziskave, ki bi jasno opisala lokalizacijo in vlogo COX-1 v zdravem srcu pri človeku. Naši rezultati potrjujejo prisotnost encima COX-1 v zdravem srcu, poleg tega pa smo dobili podatek, v katerih celicah srčnega tkiva se encim COX-1 izraža. Kljub temu pa na podlagi naše raziskave ne moremo sklepati, kakšno vlogo ima COX-1 v srčnem tkivu. Zdi se, da je encim COX-1 v zdravem srcu ključen za integriteto endotelija in gladkih mišičnih celic. Glede na lokalizacijo COX-1 v zdravem srcu lahko sklepamo, da ta encim sodeluje pri vzdrževanju homeostaze v srčnem tkivu.

Razporeditev in pomen COX-2 v zdravem srcu

V literaturi je malo podatkov o prisotnosti in pomenu COX-2 v zdravem srcu. Raziskave na človeškem tkivu so še posebej redke, saj se je večina raziskovalcev omejila na poskusne modele in le malo raziskav je bilo opravljenih na človeškem tkivu. Nekateri avtorji niso pri nobenem od zdravih preiskovancev našli prisotnosti encima COX-2 v zdravem

srcu (47, 48); nekateri pa navajajo rezultate, podobne našim: pri večini zdravih oseb COX-2 ni bil prisoten, pri nekaterih pa le v nizkih vrednostih (14, 16). Saito in sodelavci so preučevali izražanje COX-2 pri poskusno povzročenem SI na podganah. V rezultatih raziskave so navedli, da so zaznali nizke vrednosti COX-2 tudi pri kontrolni skupini živali, torej v normalnem srčnem tkivu (17). Poskusne živali, ki so služile kot kontrolna skupina, so bile prav tako podvržene operaciji, vendar brez ligacije venčne arterije. Morda bi ta poseg lahko povzročil indukcijo COX-2 v srčnem tkivu, čeprav le-to ni bilo neposredno poškodovano pri posegu.

Negativna reakcija na COX-2 v zdravem srcu pri večini zdravih oseb v naši raziskavi je skladna s hipotezo, da je COX-2 inducibilna oblika encima in zato v večini zdravih tkiv ni prisotna. Nepričakovana pa je bila žariščno pozitivna bleđa reakcija v miocitih pri nekaterih zdravih osebah. Podobno ugotovitev navajajo tudi Kim in sodelavci, ki so pri miših opazili, da se sinteza in dejavnost COX-2 povečujeta s starostjo. Domnevajo, da je prisotnost COX-2 v zdravih miocitih povezana s staranjem in da ima COX-2 vlogo pri oksidativnih spremembah, ki nastajajo v procesu staranja (18).

Razporeditev in pomen COX-1 v akutnem srčnem infarktu

Naša raziskava je pokazala, da COX-1 sodeluje tudi v SI, zlasti v procesu celjenja. V obstoječi literaturi nismo zasledili raziskave, ki bi preučevala izražanje in vlogo COX-1 v SI. Izražanje in vlogo COX-1 so preučevali pri nekaterih drugih bolezenskih stanjih, kot sta kronična venska razjeda in celjenje kožne rane. Ugotovili so, da ima pri teh procesih COX-1 najverjetneje zaščitno vlogo in sodeluje pri celjenju (20).

Na podlagi naših rezultatov domnevamo, da COX-1 sodeluje pri zgodnjem celjenju po SI. Domnevamo tudi, da ima COX-1 ključno vlogo pri tvorbi brazgotine, saj je bila reakcija na COX-1 razpršeno pozitivna v granulacijskem tkivu. Iz naše raziskave pa ne moremo zaključiti, kaj so učinki tega encima v procesu celjenja in tvorbe brazgotine. Nekateri avtorji menijo, da COX-1 sodeluje pri nastajanju novih žil. Glavni produkt COX-1 v endotelnih

celicah je PGI₂, ki naj bi spodbujal angiogenezo preko žilnega endotelnega rastnega dejavnika (VEGF). V kapilarah PGI₂ vzdržuje stalen pretok krvi z razširitvijo žil in preprečevanjem agregacije trombocitov. V kronični venski razjedi, kjer tromboza in poškodba endotela poglobljata ishemijo, je verjetno delovanje COX-1 in nastanek PGI₂ notranji zaščitni mehanizem (20). Zvišano koncentracijo PGI₂ so izmerili v venčnih venah po SI, vendar avtorji ne navajajo, katera izoforma je odgovorna za nastajanje prostaciklina. Prav tako poudarjajo zaščitno vlogo PGI₂, predvsem v smislu preprečevanja motenj srčnega ritma (49).

Razporeditev in pomen COX-2 v akutnem srčnem infarktu

Pri analizi vzorcev tkiva SI smo v naši raziskavi našli prisotnost encima COX-2 pri vseh primerih SI: v miocitih, pa tudi v redkih celicah, ki sodelujejo v celjenju in nastanku brazgotine po SI. Razlika v jakosti pozitivne reakcije med zgodnjimi SI in starejšimi SI je verjetno posledica razgradnje odmrlih miocitov po SI; v delno razgrajenih miocitih je bila imunohistokemična reakcija za prikaz COX-2 zato bolj bleđa. Močnejšo pozitivno reakcijo na COX-2 na obrobju večjih SI so opisali tudi pri ishemiji možganov. Pri ishemiji možganskega tkiva so dokazali močno izražanje COX-2, vendar je bil encim prisoten skoraj izključno na obrobem predelu, ne glede na velikost ishemične poškodbe (29).

Močno pozitivna reakcija v SI je skladna s splošno sprejetim mnenjem, da je COX-2 inducibilna oblika encima COX. Indukcijo COX-2 v SI so dokazali tudi v nekaterih drugih raziskavah: pri poskusnih živalih (17, 48) in ljudeh (16, 47). Pri poskusnih živalih so COX-2 našli v miocitih in vnetnicah, ni pa natančnejših podatkov, v katerih vnetnicah. Drugačne rezultate navajajo Abbate in sodelavci, ki so v svoji raziskavi na SI pri ljudeh dokazali izražanje COX-2 v miocitih le pri 39% bolnikov (47).

Kakšen pomen ima COX-2 pri ishemični okvari srca, ni jasno, domnevno pa posreduje vnetno reakcijo, ki sledi ishemični poškodbi srca. Glavna značilnost zgodnje stopnje vnetne reakcije na ishemično poškodbo srca je edem intersticija in infiltracija z nevtrofilnimi

granulociti (50, 51). Domnevajo, da COX-2 oziroma prostanoidi povečajo propustnost kapilar in sodelujejo v nastanku vnetne oteklina ter privlačijo nevtrofilne granulocite. Skladni s to domnevo so tudi rezultati naše raziskave, saj smo COX-2 opazili tudi pri tistih SI, pri katerih infiltracija z nevtrofilnimi granulociti še ni bila prisotna. Tudi na poskusnih modelih vnetja so opazili porast COX-2 in prostaglandinov že v zgodnji fazi, še preden je prišlo do infiltracije z nevtrofilnimi granulociti (19).

Vnetni odgovor srčnega tkiva na ishemijsko ima najverjetneje tako pozitivne kot tudi negativne posledice. Nevtrofilni granulociti so ključne celice v akutnem vnetnem odzivu pri SI, kjer sodelujejo pri odstranjevanju nekroze in zgodnjem celjenju. Obenem pa imajo nevtrofilni granulociti verjetno lahko tudi negativne učinke, zlasti kadar je njihova gostota velika, saj sproščajo proste radikale, proteaze in vplivajo na aktivacijo kompleksa. Vse to lahko dodatno poškoduje srčno tkivo. Pri tem je verjetno pomembna tudi pravočasna odstranitev nevtrofilnih granulocitov iz srčnega tkiva, saj bi sicer povzročili dodatne poškodbe preživelih miocitov (44). Škodljivi učinek intenzivne vnetne infiltracije po SI dokazujejo tudi raziskave pri ljudeh in poskusnih živalih, ki so pokazale, da je močna infiltracija z nevtrofilnimi granulociti povezana z nastankom raztrganine proste stene po akutnem SI (45, 52).

Pomen COX pri celjenju in nastanku brazgotine po infarktu

V sestavinah granulacijskega tkiva in mladega veziva smo dokazali prisotnost tako COX-1 kot tudi COX-2. Na podlagi tega sklepamo, da obe izoformi sodelujeta v celjenju srčnega tkiva in nastanku brazgotine po SI.

Izražanje COX-1 kaže razpršen vzorec, medtem ko je izražanje COX-2 v granulacijskem tkivu in vezivu prisotno le žariščno. Ti rezultati nakazujejo, da ima COX-1 verjetno pomembnejšo vlogo v omenjenih procesih kot COX-2. Skladni z našo domnevo so tudi izsledki nekaterih raziskav drugih bolezni (npr. kroničnega venskega ulkusa), kjer avtorji navajajo vpletenost COX-2 ne samo v začetnih stopnjah vnetne reakcije, ampak tudi v kasnej-

ših obdobjih (20). Na začetku ima COX-2 vlogo sprožilca vnetja, kasneje pa verjetno sodeluje tudi v procesu celjenja (20, 21).

Vpliv zdravljenja z zaviralci COX na srčni infarkt

Selektivni zaviralci COX-1 zavrejo sintezo TXA_2 , ki povzroča agregacijo trombocitov, zoženje žil in razmnoževanje gladkih mišičnih celic. Učinek inhibicije COX-1 torej ščiti pred nastankom tromboze in dokazano zmanjša pojavnost SI in umrljivost zaradi bolezni srca in ožilja (53). V raziskavah na poskusnih živalih pa niso zaznali izboljšanja, če so poskusne živali pri SI prejemale zaviralce COX-1 (34). Torej ima preventivno uživanje zaviralca COX-1 pozitiven učinek v preprečevanju SI, o vlogi COX-1 v SI pa mnenja ostajajo deljena.

Tudi o vplivu zdravljenja z zaviralci COX-2 pri SI ni enotnega mnenja. Indukcija COX-2 v poškodovanih endotelnih celicah ima zaščitno vlogo: povzroča namreč povečano sintezo PGI_2 , ki zavira agregacijo trombocitov in zoženje žil. To je pomemben prilagoditven mehanizem, ki ščiti pred poškodbo žilne stene. Sinteza COX-2 se sproži tudi v makrofagih in fibroblastih, kar pa povzroča povečano sintezo PGE_2 in TXA_2 , s posledičnim vnetjem, zoženjem žil in agregacijo trombocitov (54). Torej ima izražanje COX-2 v arterijah verjetno zaščitni vpliv, jemanje zaviralcev COX-2 pa verjetno povečuje možnost tromboze (55). V ishemično okvarjenih miocitih pa je učinek zaviralcev COX-2 verjetno nasproten: Wong in sodelavci so dokazali, da je indukcija COX-2 v odpovedujočem srcu pri človeku povezana z nastankom brazgotine, kar je posledica vnetja in fibroze (16). Podobno je ugotovila tudi raziskava, v kateri so s selektivno inhibicijo COX-2 dosegli zmanjšanje depozitov kolagena v srcu po SI, kar je privedlo do manj toge srčne mišice po tvorbi brazgotine. Takšno srce je kazalo boljšo srčno funkcijo. Inhibicija COX-2 je zmanjšala hipertrofijo srca po SI (48).

Tudi raziskave na poskusnih modelih SI so pokazale, da indukcija COX-2 prispeva k slabemu delovanju miokarda. Skupina poskusnih živali, ki je prejela selektivni zaviralec COX-2, je po SI imela boljšo srčno funkcijo kot kontrolna skupina (nižji končni

diastolni pritisk v levem prekatu, nižji centralni venski tlak, manjši obseg infarkta, večja krčljivost) (17, 33).

Nekatere poskusne in klinične raziskave torej kažejo na ugoden vpliv selektivnih zaviralcev COX-2 pri zdravljenju SI, ne smemo pa pozabiti, da lahko prav ti zaviralci povzročijo žilne zaplete (49, 56). Končnega odgovora o povezavi med zaviralci COX in tveganjem za bolezn srca in ožilja torej še ni (57, 58). Vpliv zdravljenja z zaviralci COX na srčni infarkt bo treba še natančneje preučiti, saj je končni namen vseh teh raziskav doseči boljši uspeh zdravljenja in preprečevati SI.

ZAKLJUČKI

1. V zdravem srcu je v endotelijskih celicah in gladkomišičnih celicah v žilju izražen encim COX-1. COX-1 v miocitih v zdravem srcu ni prisoten.
2. COX-2 v zdravem srcu ni prisoten ali pa le v sledovih v redkih miocitih.
3. V srčnem infarktu se v miocitih sproži sinteza COX-2, ne pa tudi COX-1.
4. COX-1 in COX-2 je prisotna v sestavinah granulacijskega tkiva in veziva; reakcija na COX-1 je močna in skoraj razpršena, reakcija na COX-2 pa žariščna.

LITERATURA

1. New P. Cyclooxygenase in the treatment of glioma: its complex role in signal transduction. *Cancer Control* 2004; 11: 152-64.
2. Smith WL, DeWitt DL, Garavito RM. Cyclooxygenases: structural, cellular, and molecular biology. *Annu Rev Biochem* 2000; 69: 145-82.
3. Warner TD, Mitchell JA. Cyclooxygenases: new forms, new inhibitors, and lessons from the clinic. *FASEB J* 2004; 18: 790-804.
4. Hinz B, Brune K. Cyclooxygenase-2 - 10 years later. *J Pharmacol Exp Ther* 2002; 300: 367-75.
5. Chandrasekharan NV, Dai H, Roos KLT, et al. COX-3, a cyclooxygenase-1 variant inhibited by acetaminophen and other analgesic/antipyretic drugs: cloning, structure, and expression. *Proc Natl Acad Sci USA* 2002; 99: 13926-31.
6. Karamouzis MV, Papavassiliou AG. COX-2 inhibition in cancer therapeutics: a field of controversy or a magic bullet? *Expert Opin Investig Drugs* 2004; 13: 359-72.
7. Nantel F, Meadows E, Denis D, et al. Immunolocalization of cyclooxygenase-2 in the macula densa of human elderly. *FEBS Lett* 1999; 457: 475-7.
8. Meagher EA. Cardiovascular and renovascular implications of COX-2 inhibition. *Curr Pharm Des* 2004; 10: 603-11.
9. Qi Z, Hao CM, Langenbach RI, et al. Opposite effects of cyclooxygenase-1 and -2 activity on the pressor response to angiotensin II. *J Clin Invest* 2002; 110: 61-9.
10. Silverstein FE, Faich G, Goldstein JL, et al. Gastrointestinal toxicity with celecoxib vs nonsteroidal anti-inflammatory drugs for osteoarthritis and rheumatoid arthritis: the CLASS study: a randomized controlled trial. *Celecoxib Long-term Arthritis Safety Study*. *JAMA* 2000; 284: 1247-55.
11. Bombardier C, Laine L, Reicin A, et al. Comparison of upper gastrointestinal toxicity of rofecoxib and naproxen in patients with rheumatoid arthritis. *VIGOR Study Group*. *N Engl J Med* 2000; 343: 1520-8.
12. Schönbeck U, Sukhova G, Graber P, et al. Augmented expression of cyclooxygenase-2 in human atherosclerotic lesions. *Am J Pathol* 1999; 155: 1281-91.

5. Na podlagi teh rezultatov sklepamo, da je za uravnavanje normalne homeostaze v srcu v celoti odgovorna COX-1. Vnetno reakcijo ob srčnem infarktu verjetno posreduje predvsem COX-2, pri celjenju in nastanku brazgotine po srčnem infarktu pa sodelujeta obe izoformi, vendar je verjetno vloga COX-1 pomembnejša kot vloga COX-2.

ZAHVALA

Na prvem mestu se iskreno zahvaljujema najini mentorici prof. dr. Nini Zidar, dr. med., za neizmerno pomoč in usmerjanje pri nastajanju pričujoče naloge.

Zahvaljujema se tudi prof. dr. Antonu Cerarju, dr. med., predstojniku Katedre za patologijo, in prof. dr. Nini Gale, dr. med., predstojnici Inštituta za patologijo Medicinske fakultete, ter prof. dr. Jožetu Balažicu, dr. med., da so podprli in omogočili izvedbo raziskovalne naloge.

Zahtevne imunohistokemične reakcije so delo ing. kem. Albine Stanič, natančno izdelavo histoloških preparatov pa so opravile laborantke Inštituta za patologijo Tina Cigan, Majda Dimnik, Tadeja Klemenc, Anita Mohorčič in Mari Zupančič.

Vsem iskrena hvala!

13. McGeer PL, McGeer EG, Yasojima K. Expression of COX-1 and COX-2 mRNAs in atherosclerotic plaques. *Exp Gerontol* 2002; 37: 925-7.
14. Yasojima K, Schwab C, McGeer EG, et al. Distribution of cyclo-oxygenase-1 and cyclooxygenase-2 mRNA in human brain and peripheral organs. *Brain Res* 1999; 830: 226-36.
15. Okamoto T, Hino O. Expression of cyclooxygenase-1 and -2 mRNA in rat tissues: tissue-specific differences in the expression of the basal level of mRNA. *Int J Mol Med* 2000; 6: 455-7.
16. Wong SCY, Fukuchi M, Melnyk P, et al. Introduction of cyclooxygenase-2 and activation of nuclear factor- κ B in myocardium of patients with congestive heart failure. *Circulation* 1998; 98: 100-3.
17. Saito T, Rodger IW, Shennib H, et al. Cyclooxygenase-2 (COX-2) in acute myocardial infarction: cellular expression and use of selective COX-2 inhibitor. *Can J Physiol Pharmacol* 2003; 81: 114-9.
18. Kim JW, Baek BS, Kim YK, et al. Gene expression of cyclooxygenase in the aging heart. *J Gerontol A Biol Sci Med Sci* 2001; 56: 350-5.
19. Tilley SL, Coffman TM, Koller BH. Mixed messages: modulation of inflammation and immune responses by prostaglandins and thromboxanes. *J Clin Invest* 2001; 108: 15-23.
20. Abd-El-Aleem SA, Ferguson MW, Appleton I, et al. Expression of cyclooxygenase isoforms in normal human skin and chronic venous ulcers. *J Pathol* 2001; 195: 616-23.
21. Smith WL, Langenbach R. Why there are two cyclooxygenase isozymes. *J Clin Invest* 2001; 107: 1491-5.
22. Mohammed NA, El-Aleem SA, El-Hafiz HA, et al. Distribution of constitutive (COX-1) and inducible (COX-2) cyclooxygenase in postviral human liver cirrhosis: a possible role for COX-2 in the pathogenesis of liver cirrhosis. *J Clin Pathol* 2004; 57: 350-4.
23. Smith CJ, Zhang Y, Koboldt CM, et al. Pharmacological analysis of cyclooxygenase-1 in inflammation. *Proc Natl Acad Sci USA* 1998; 95: 13313-8.
24. Altman R. Acute coronary disease athero-inflammation: therapeutic approach. *Thrombosis J* 2003; 1: 2-7.
25. Beloqui O, Páramo JA, Orbe J, et al. Monocyte cyclooxygenase-2 overactivity: a new marker of subclinical atherosclerosis in asymptomatic subjects with cardiovascular factors? *Eur Heart J* 2005; 26: 153-8.
26. Wijayaratne SM, Abbott CR, Homer-Vanniasinkam Mavor AI, et al. Differences in the detection of cyclo-oxygenase 1 and 2 proteins in symptomatic and asymptomatic carotid plaques. *Br J Surg* 2001; 88: 951-7.
27. Linton MRF, Fazio S. Cyclooxygenase-2 and inflammation in atherosclerosis. *Curr Opin Pharmacol* 2004; 4: 116-23.
28. Lin H, Lin TN, Cheung WM, et al. Cyclooxygenase-1 and bicistronic cyclooxygenase-1/prostacyclin synthase gene transfer protect against ischemic cerebral infarction. *Circulation* 2002; 105: 1962-9.
29. Nogawa S, Zhang F, Ross ME, et al. Cyclooxygenase-2 gene expression in neurons contributes to ischemic brain damage. *J Neurosci* 1997; 17: 2746-55.
30. Doré S, Otsuka T, Mito T, et al. Neuronal overexpression of cyclooxygenase-2 increases cerebral infarction. *Ann Neurol* 2003; 54: 155-62.
31. Nakayama M, Uchimura K, Zhu RL, et al. Cyclooxygenase-2 inhibition prevents delayed death of CA1 hippocampal neurons following global ischemia. *Proc Natl Acad Sci USA* 1998; 95: 10954-9.
32. Rebsamen MC, Perrier E, Gerber-Wicht C, et al. Direct and indirect effects of aldosterone on cyclooxygenase-2 and interleukin-6 expression in rat cardiac cells in culture and after myocardial infarction. *Endocrinology* 2004; 145: 3135-42.
33. Saito T, Rodger IW, Hu F, et al. Inhibition of cyclooxygenase-2 improves cardiac function in myocardial infarction. *Biochem Biophys Res Commun* 2000; 273: 772-5.
34. Saito T, Rodger IW, Hu F, et al. Inhibition of COX pathway in experimental myocardial infarction. *J Mol Cell Cardiol* 2004; 37: 71-7.
35. Wendum D, Masliah J, Trugnan G, et al. Cyclooxygenase-2 and its role in colorectal cancer development. *Virc-hows Arch* 2004; 445: 327-33.
36. Einspahr JG, Krouse RS, Yochim JM, et al. Association between cyclooxygenase expression and colorectal adenoma characteristics. *Cancer Res* 2003; 63: 3891-3.
37. Evans JF, Kargman SL. Cancer and cyclooxygenase-2 (COX-2) inhibition. *Curr Pharm Des* 2004; 10: 627-34.
38. Gallo O, Masini E, Bianchi B, et al. Prognostic significance of cyclooxygenase-2 pathway and angiogenesis in head and neck squamous cell carcinoma. *Hum Pathol* 2002; 33: 708-14.
39. Hazar B, Ergin M, Seyrek E, et al. Cyclooxygenase-2 (Cox-2) expression in lymphomas. *Leuk Lymphoma* 2004; 45: 1395-9.
40. Kasamaki S, Suda K, Kamano T, et al. COX-2+ myofibroblasts may play a key role in marked stromal fibrosis in strictured colorectal carcinomas. *Histopathology* 2004; 44: 445-52.
41. Wu AW, Gu J, Ji JF, et al. Role of COX-2 in carcinogenesis of colorectal cancer and its relationship with tumor biological characteristics and patients' prognosis. *World J Gastroenterol* 2003; 9: 1990-4.
42. Zha S, Gage WR, Sauvageot J, et al. Cyclo-oxygenase-2 is up-regulated in proliferative inflammatory atrophy of the prostate, but not in prostate carcinoma. *Cancer Res* 2001; 61: 8617-23.

43. Vargas SO, Sampson BA, Schoen FJ. Pathologic detection of early myocardial infarction: a critical review of the evolution and usefulness of modern techniques. *Mod Pathol* 1999; 12: 635-45.
44. Zidar N, Dolenc - Stražar Z, Jeruc J, et al. Immunohistochemical expression of activated caspase-3 in human myocardial infarction. *Virchows Archiv* 2006; 448 (1): 75-9.
45. Zidar N, Jeruc J, Balažic J, et al. Neutrophils in human myocardial infarction with rupture of the free wall. *Cardiovasc Pathol* 2005; 14 (5): 247-50.
46. Garewal H, Ramsey L, Fass R, et al. Perils of immunohistochemistry. Variability in staining specificity of commercially available COX-2 antibodies on human colon tissue. *Dif Dis Sci* 2003; 48: 197-202.
47. Abbate A, Santini D, Biondi-Zoccai GGL, et al. Cyclooxygenase-2 (COX-2) expression at the site of recent myocardial infarction: friend or foe? *Heart* 2004; 90: 440-3.
48. LaPointe MC, Mendez M, Leung A, et al. Inhibition of cyclooxygenase-2 improves cardiac function after myocardial infarction in the mouse. *Am J Physiol Heart Circ Physiol* 2004; 286: 1416-24.
49. Bing RJ, Lomnicka M. Why do cyclooxygenase-2 inhibitors cause cardiovascular events? *J Am Coll Cardiol* 2002; 39: 521-2.
50. Ma N, Szabolcs MJ, Sun J, et al. The effect of selective inhibition of cyclooxygenase (COX)-2 on acute cardiac allograft rejection. *Transplantation* 2002; 74: 1528-34.
51. Hansen PR. Role of neutrophils in myocardial ischemia and reperfusion. *Circulation* 1995; 91: 1872-85.
52. Gao XM, Xu Q, Kiriazis H, et al. Mouse model of post-infarct ventricular rupture: time course, strain- and gender-dependency, tensile strength, and histopathology. *Cardiovasc Res* 2005; 65: 469-77.
53. Weir MR, Sperling RS, Reicin A, et al. Selective COX-2 inhibition and cardiovascular effects: a review of the rofecoxib development program. *Am Heart J* 2003; 146: 591-604.
54. Wu KW. Cyclooxygenase-2 induction in congestive heart failure. Friend or foe? *Circulation* 1998; 98: 95-6.
55. Verma S, Szmítko PE. Coxibs and the endothelium. *J Am Coll Cardiol* 2003; 42: 1754-6.
56. FitzGerald GA. COX-2 and beyond: approaches to prostaglandin inhibition in human disease. *Nat Rev Drug Discov* 2003; 2: 879-90.
57. Pitt B, Pepine C, Willerson JT. Cyclooxygenase-2 inhibition and cardiovascular events. *Circulation* 2002; 106: 167-9.
58. Wong D, Wang M, Cheng Y, et al. Cardiovascular hazard and non-steroidal anti-inflammatory drugs. *Curr Opin Pharmacol* 2005; 5: 204-10.