

Strokovni prispevek/Professional article

# PALIATIVNO BRONHOSKOPSKO ZDRAVLJENJE TUMORSKEGA ZOŽENJA VELIKIH DIHALNIH POTI

## PALLIATIVE BRONCHOSCOPIC TREATMENT OF TUMOUR CENTRAL AIRWAYS STENOSIS

*Andrej Debeljak, Nadja Triller, Peter Kecelj, Saša Letonja*

Klinični oddelek za pljučne bolezni in alergijo, Bolnišnica Golnik, 4204 Golnik

Prispelo 2003-03-12, sprejeto 2003-05-13; ZDRAV VESTN 2003; 72: 435-8

**Ključne besede:** tumorska stenoza; mehanska odstranitev; elektroresekcija; vstavitev opornice

**Izvleček** – Izhodišča. Želeli smo prikazati naše triletne izkušnje z bronhoskopskim zdravljenjem zoženj zaradi centralnih bronhialnih tumorjev.

**Metode.** V letih 2000, 2001 in 2002 smo zdravili 52 bolnikov, 43 moških, 9 žensk, starih  $62,3 \pm 10,8$  leta z zoženjem centralnih dihalnih poti zaradi primarnega ali sekundarnega malignega tumorja 47 (90%) ali benignih bolezni 5 (10%). Uporabljali smo lokalno anestezijo z lidokainom pri vseh 52 bolnikih, pregledanih z upogljivimi instrumenti Olympus. Dodatno smo 25 bolnikom, ki smo jih bronhoskopirali s togim bronhoskopom Storz, dali tudi fentanil ali diprivan. Tumor smo odstranjevali mehansko in z elektroresekcijo (Olympus). Pri dveh bolnikih smo ustavili v sapnik opornico (Rüsch).

**Rezultati.** Zdravili smo 17 (33%) bolnikov s tumorjem v sapniku, 14 (27%) v desnem, 15 (29%) v levem glavnem bronhiju ter 6 (11%) v bolj perifernih bronhijih. Kombinacijo mehanične odstranitve in elektroresekcije smo uporabili pri 32 (61%), samo mehanično odstranitev pri 4 (8%) in samo elektroresekcijo pri 16 (31%) bolnikih. Simptomatsko izboljšanje smo dosegli pri 41 (79%) bolnikih. Pri 47 bolnikih z malignimi boleznimi smo bronhoskopsko zdravljenje uporabili ob prvem diagnostičnem posegu pri 28 (60%), po dodatnem kirurškem zdravljenju, obsevanju ali kemoterapiji pri 14 (30%) in med drugimi načini zdravljenja pri 5 (10%) bolnikov. Zaradi hipoksemije smo morali pri enem bolniku poseg prekiniti. Med posegom ni nihče umrl.

**Zaključki.** Mehanična in elektrokauterska odstranitev centralnega bronhialnega tumorja ter vstavljanje opornic z uporabo upogljivega in/ali togega bronhoskopa so učinkoviti in relativno varni načini simptomatskega zdravljenja.

### Uvod

Za paliativno odstranjevanje zoženja velikih dihalnih poti zaradi rasti tumorja v lumnu bronhija lahko uporabimo mehansko odstranitev, resekcijo z laserjem, koagulacijo z argonsko plazmo, elektroresekcijo, krioterapijo ali brahiterapijo. Po na-

**Key words:** tumour stenosis; mechanical removal; electroresection; stent introduction

**Abstract** – Background. This article presents our three year experience with bronchoscopic management of central bronchial tumours stenosis.

**Methods.** In the years 2000, 2001, and 2002, 52 patients (43 men, 9 women), aged  $62.3 \pm 10.8$  years with central airway obstruction because of primary or secondary malignant tumours in 47 cases (90%) and benign diseases in 5 (10%) were treated. Topical anaesthesia with Lidocaine in all 52 patients where flexible bronchoscopes Olympus were applied was used. Additionally, Fentanyl or Diprivan were used in 25 patients where rigid bronchoscopy (Storz) was performed. Mechanical removal and electrocautery resection (Olympus) were used for tumour resection. In 2 patients Polyflex stent (Rüsch) was introduced into the trachea.

**Results.** We treated 17 (33%) tumours in the trachea, 14 (27%) in the right, 15 (29%) in the left main bronchi and 6 (11%) in more peripheral bronchi. The combination of mechanical removal and electrocautery was applied in 32 (61%), mechanical removal alone in 4 (8%) and electrocautery alone in 16 (31%) of patients. Symptomatic relief was achieved in 41 (79%) patients. In 47 patients with malignant tumours bronchoscopic intervention was applied during the first diagnostic procedure 28 times (60%), after additional surgery, radiotherapy or chemotherapy 14 times (30%) and between additional therapeutic interventions 5 times (10%). The procedure had to be terminated in one patient due to hypoxemia. There was no immediate mortality.

**Conclusions.** Mechanical desobstruction in combination with electrocautery through the flexible and/or rigid bronchoscopes and stent introduction in patients with central airways tumours are efficient and rather safe palliative procedures.

vadi se uporabi kombinacija različnih postopkov. Interventni bronhoskopski posegi se uporabijo pri 6% bolnikov s pljučnim rakom in pri 15% bolnikov s ploščatoceličnim rakom (1). Poleg bronhoskopskih posegov pridejo v poštev vsi načini zdravljenja bronhialnega karcinoma: obsevanje, citostatiki, operacija in simptomatsko zdravljenje.

Mehanska odstranitev je najstarejši ukrep pri tumorju, ki zožuje sapnik ali velike bronhije, pri kateri se uporabljajo bi-optične kleščice, po navadi z optiko, lahko pa se tumor izlušči z lopatico togega bronhoskopa (2).

Leta 1984 so prvokrat z elektrokavterizacijo odstranjevali maligne tumorje v centralnih bronhijih (3). Z vrhom izolirane elektrode, ki jo uvedejo skozi bronhoskop, se dotaknejo tumorja. Visoka temperatura koagulira ali karbonizira tkivo. Obseg delovanja elektrokavterja je odvisen od jakosti toka, trajanja in površine dotika (4).

Metodo so prvi v Sloveniji uporabili v Bolnišnici Topolšica decembra 1998 (5). Na Golniku je bila elektroresekcija bronhialnega tumorja prvokrat uporabljena novembra 1999 (6).

Elektrokavterizacija (7) je na nekaterih bronhoskopskih oddelkih v precejšnji meri nadomestila lasersko resekcijo (8). Lasersko resekcijo občasno uporabljajo v Bolnišnici Maribor in na Kliničnem oddelku za torakalno kirurgijo Kliničnega centra v Ljubljani.

Tumorske stenoze zaradi pritiska na velike bronhije in sapnik zaradi povečanih medistinalnih bezgavk ali samega tumorja s temi načini ni mogoče zmanjšati, lahko pa jo premostimo z vstavitvijo opornice. V Sloveniji uporabljajo od konca 70. let na Kliničnem oddelku za torakalno kirurgijo različne, predvsem kovinske in plastične endobronhialne opornice: Wall-stent, Gianturco, Polyflex, dinamični stent. Dumonovo opornico so prvič uporabili na Centru za pljučne bolezni in alergijo Kliničnega centra v Ljubljani januarja 2002 (9). Na Golniku je bil prvič vstavljena Polyflex opornica novembra 2002.

Želimo prikazati izkušnje zadnjih treh let s paliativnim bronhoskopskim zdravljenjem tumorskih zoženj centralnih dihalnih poti na Kliničnem oddelku za pljučne bolezni in alergijo Golnik.

## Metode

Retrospektivno smo pregledali dokumentacijo bolnikov, ki smo jih zdravili v letih 2000, 2001 in 2002 z invazivnimi bronhoskopskimi posegi. Tak način zdravljenja smo uporabili pri 52 bolnikih, 43 moških in 9 ženskah, starih  $62,3 \pm 10,8$  leta. Karcinom smo ugotovili pri 47 (90%) bolnikih: primarni bronhialni karcinom ( $n = 43$ ) ter bronhialne zasevke ( $n = 4$ ). Vir zasevanja so bili: karcinom prostate, mehurja, požiralnika in želodca.

Histološki tipi karcinomov so bili: epidermoidni ( $n = 32$ ), mikrocelularni ( $n = 6$ ), adenokarcinom ( $n = 5$ ), nemikrocelularni ( $n = 2$ ), makrocelularni ( $n = 1$ ), karcinosarkom ( $n = 1$ ) ter manj maligni adenoidno cistični karcinom ( $n = 1$ ). Eden od bolnikov je imel dva bronhialna karcinoma različne histologije. Zaradi epidermoidnega karcinoma je imel pred tremi leti narejeno pnevmonektomijo. Bronhoskopsko odstranjevanje smo delali zaradi mikrocelularnega karcinoma sapnika.

Spremljajoče bolezni so bile: stanje po odstranitvi ledvice zaradi karcinoma, stanje po lobektomiji zaradi adenokarcinoma (bronhoskopski poseg zaradi granularno celičnega tumorja sapnika), karcinom tonzile in tuberkuloza pljuč.

Pri petih (10%) bolnikih smo našli nemaligne tumorske spremembe: granulozna celularni tumor ( $n = 1$ ), vnetne fibroepitelne polipe ( $n = 4$ ).

Bolniki so bili disпноični zaradi tumorske zožitve sapnika ali velikih bronhijev. Pri dveh smo poseg opravili za zaustavljanje hemoptiz. Ocenili smo, da so bolniki še v zadovoljivem splošnem stanju. Pri izbiri bolnikov za poseg smo ocenili, da je distalno od tumorja še delujoči pljučni parenhim.

Za premedikacijo smo pri bronhoskopiji s togim bronhoskopom uporabljali atropin sulfat 1 mg podkožno. Bolnike smo anestezirali s 5 ml 4% lidokaina skozi tireokrikoidalno membrano ter z vbrizgavanjem 15 ml 2% lidokaina skozi delovni kanal bronhoskopa. Pri uvajanju skozi nos smo sluznico omrtvili s ksilokain želejem. Togo bronhoskopijo smo izvajali z upo-

rabo fentanila 0,1 mg ali diprivanom 10 mg/kg telesne mase v veno. Saturacijo s kisikom smo spremljali s pulznim oksimetrom Ohmeda Biox 3700. Med preiskavo so imeli bolniki nastavljeno venosno infuzijo in kisik 3 L/min po nosnem katetru.

Pri bronhoskopiji smo uporabljali upogljivi bronhoskop (Olympus BF TX-40) in kot večina avtorjev tudi togi bronhoskop (Storz 103 18B). Upogljivi bronhoskop smo uporabili pri vseh 52 bolnikih. Uvajali smo ga skozi nos ( $n = 43$ ), skozi usta s ščitnikom ( $n = 6$ ) ali tubusom ( $n = 3$ ). Togi bronhoskop smo uporabili pri 25 bolnikih in skozenj nato uvajali upogljivi bronhoskop.

Za mehansko odstranitev tumorja smo uporabljali kleščice togega in upogljivega bronhoskopa. Pri tumorjih v traheji smo uporabljali tudi luščenje tumorskega tkiva z lopatico togega bronhoskopa.

Elektroresekcijo smo izvajali z elektrokavterjem (Olympus PSD-20) z monopolarno elektrodo. Bolniku smo na kožo prsnega koša prilepili ozemljitveno elektrodo. Za elektroresekcijo smo uporabljali kratke pulze z energijo 35 do 45 W.

Opornico Polyflex (Rüsch 63 52 12) smo vstavili po Kleinsasserjevi metodi z uporabo operacijskega laringoskopa ter introduktorja (10).

Poseg smo ocenili kot uspešen, če smo uspeli odstraniti večino tumorja, če smo videli vsaj delno proste periferne bronhije in če je bolnik po posegu lažje dihal.

## Rezultati

V opazovanem obdobju smo zdravili 1050 bolnikov s pljučnim rakom, od tega 378 (36%) epidermoidnega tipa. V letu 2000 smo interventno bronhoskopijo uporabili 22-krat, leta 2001 14-krat in leta 2002 35-krat, skupaj 71-krat pri 52 bolnikih: pri šestih bolnikih po trikrat in pri sedmih bolnikih po dvakrat. 47 (4,5%) interventnih bronhoskopskih posegov smo opravili pri vseh bolnikih s pljučnim rakom in 32 (8,5%) pri bolnikih z epidermoidnim karcinomom.

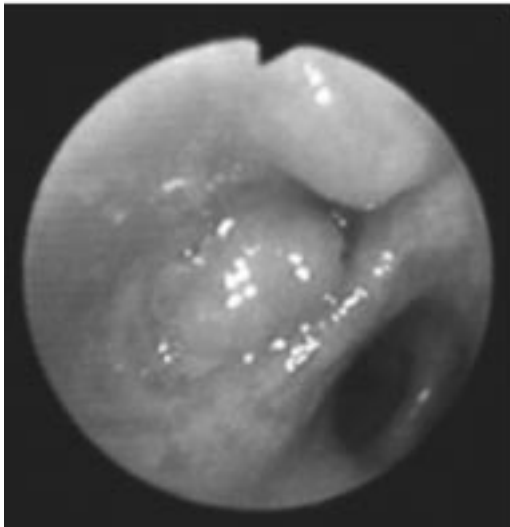
Odstranjevali smo endobronhialne tumorje sapnika pri 17 (33%) bolnikih, levega glavnega bronhija pri 15 (29%), desnega glavnega bronhija pri 14 (27%) in manjših bronhijev pri 6 (11%) bolnikih: srednjega ( $n = 3$ ), levega zgornjega ( $n = 2$ ) ter intermediarnega ( $n = 1$ ) bronhija. Pri petih bolnikih smo odstranjevali tumor distalno od začetnega bronhija: iz sapnika v desni glavni bronhij ( $n = 3$ ), iz desnega glavnega bronhija v intermediarni bronhij ( $n = 1$ ) in iz desnega glavnega bronhija v desni zgornji bronhij ( $n = 1$ ).

Pri 32 (62%) bolnikih smo uporabili mehansko odstranitev in elektroresekcijo, pri 16 (31%) samo elektroresekcijo in pri 4 (8%) samo mehansko odstranitev tumorja.

Pri 41 (79%) bolnikih smo bronhoskopsko vzpostavili prost lumen tako, da smo videli distalni bronhij. Dispneja je po posegu popustila. Pri dveh bolnikih smo z elektrokoagulacijo zaustavili krvavitev, ki je bila indikacija za bronhoskopski poseg. Uspešni smo bili pri vseh petih bolnikih z benignimi boleznimi in pri 36 (77%) bolnikih s karcinomi bronhija.

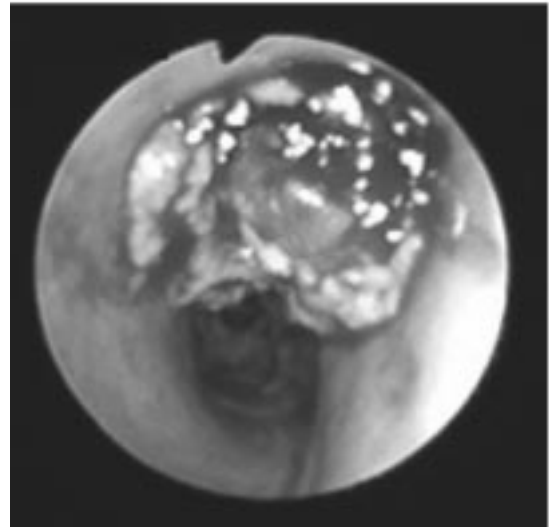Pri vseh posegih je prišlo do krvavitve, ki so bile zmerne. Redno smo uporabljali 10–15 ml adrenalina 1:10.000. Le pri 5 (10%) bolnikih smo opazili večjo krvavitev. Pri teh bolnikih smo uporabili aspiracijske katetre z večjim premerom ter odstranili koagule z velikimi kleščicami togega bronhoskopa. Ob koncu posega smo z elektrokavterjem koagulirali krvaveča mesta na bazi tumorja. Med bronhoskopijo smo pri vseh bolnikih povečali pretok kisika tako, da smo dosegli saturacijo oksihemoglobina  $> 90\%$ . Pri enem bolniku smo poseg zaradi hipoksemije prekinili.

Pri dveh bolnikih s tumorjem v sapniku in pritiskom od zunaj smo poleg mehanskega odstranjevanja in elektroresekcije tumorja vstavili tudi opornico. Pri obeh bolnikih je bil neposredni uspeh dober.



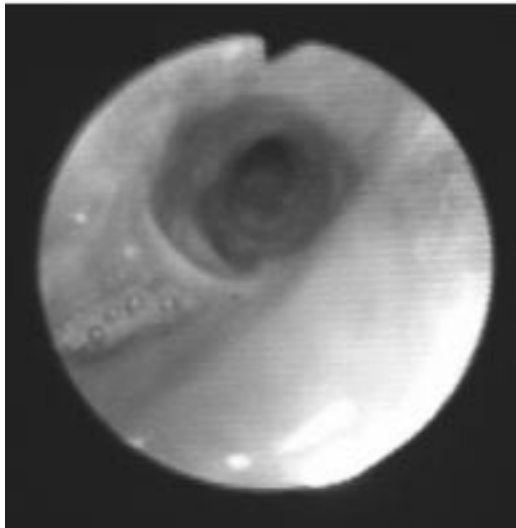
Sl. 1. Fibroepiteliom srednjega bronhija.

Figure 1. Fibroepithelioma of the right middle lobe bronchus.



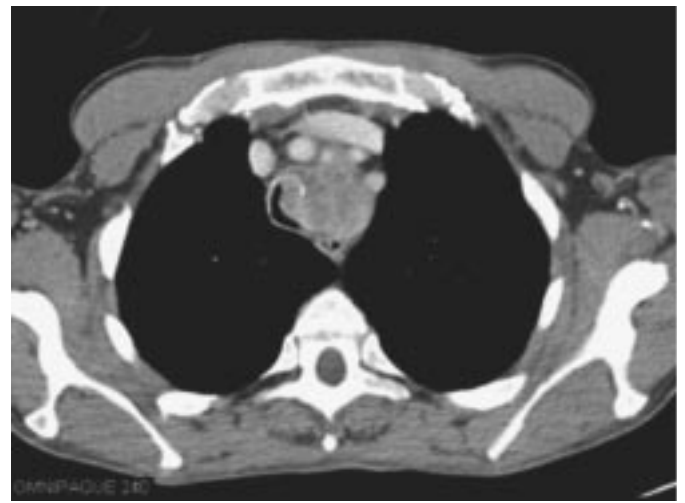Sl. 3. Epidermoidni karcinom desnega zgornjega in glavnega bronhija.

Figure 3. Epidermoid carcinoma of the right upper and main bronchus.



Sl. 2. Isti bolnik kot na sliki 1. Mesec dni po odstranitvi fibroepitelioma iz srednjega bronhija.

Figure 2. The same patient as in Figure 1. One month after resection of the fibroepithelioma of the middle lobe bronchus.



Sl. 4. Računalniška tomografija prsnega koša: epidermoidni karcinom, ki pritiska na sapnik in ga oži.

Figure 4. Computer tomography of the thorax: epidermoid carcinoma compressing and obstructing trachea.

Bronhoskopsko odstranjevanje malignega tumorja pri 47 bolnikih smo uporabili med prvo diagnostično bronhoskopijo pri 28 (60%) bolnikih, po operativnem, obsevalnem ali citostatskem zdravljenju pri 14 (30%) bolnikov in med dodatnimi zdravljenji pri petih bolnikih (10%).

Osnovno zdravljenje bolnikov z rakom je bilo: obsevanje (n = 40), citostatska kemoterapija (n = 11) in kirurško zdravljenje (n = 11). Dva terapevtska režima sta bila uporabljena pri 10 bolnikih in trije pri treh bolnikih. Pri enem bolniku z bronhialnim karcinomom in pri petih bolnikih z benignimi boleznimi smo uporabili bronhoskopsko intervencijo kot edini način zdravljenja.

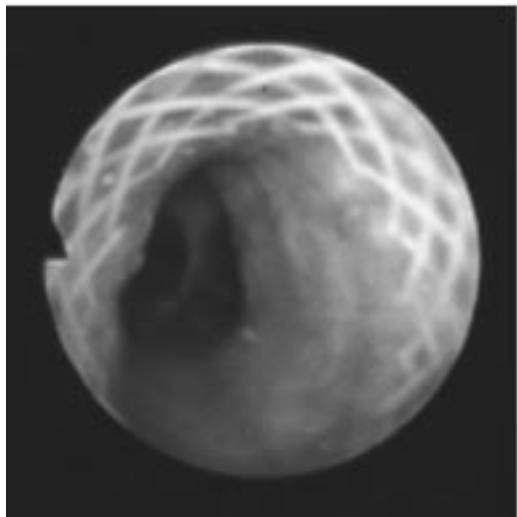
Do januarja 2003 je živih še pet bolnikov z benignimi zoženji bronhijev in 17 bolnikov z malignimi boleznimi. Opazovalno obdobje je trajalo od enega dneva do 33 mesecev. Umrlo je 30 (64%) bolnikov s preživetjem  $5,4 \pm 5,1$  meseca, z razponom en dan do 19,5 meseca. Bolniki, ki smo jih bronhoskopsko

zdravili po odpovedi drugih načinov zdravljenja, so živeli 1,9 meseca, z razponom en dan do 7,7 meseca.

## Razpravljanje

V primerjavi z avtorji, ki interventne bronhoskopske posege že dolgo uporabljajo, je pri nas teh posegov manj za 25–40%. Verjeten razlog je, da se ta veja bronhologije pri nas šele uveljavlja in da imamo manjše tehnične možnosti, predvsem za vstavljanje opornic. V Endoskopskem oddelku smo imeli le dve opornici, ki smo ju tudi kmalu uporabili. Večino teh posegov – 60% smo naredili ob prvi, diagnostični bronhoskopiji pri respiratorno ogroženem bolniku. Po navadi torej interventni bronhoskopski poseg ni bil vnaprej načrtovan.

Med našimi bolniki, zdravljenimi z interventno bronhoskopijo, je večina imela epidermoidni karcinom. Posegov pri bol-



Sl. 5. Isti bolnik kot na sliki 4. Polifleks opornica v sapniku, vidna je spodnji del sapnika in glavna karina.

Figure 5. The same patient as in Figure 4. Polyflex stent in the trachea. Lower segment of trachea and the main carina clearly visible.

nikih z endobronhialnimi zasevki izven pljučnih rakov je bilo 8,5%, kar je več, kot so našli drugi avtorji, ki so med 2740 bolniki le v 2% našli obstrukcijo zaradi zasevkov v bronhije (11). Še manjkrat, samo pri 17 bolnikih (0,68%), smo v enem naših prejšnjih pregledov med 2498 pljučnimi malignomi našli zasevke izven pljučnih malignomov v bronhije (12).

Kot so poudarjali drugi avtorji, je bila tudi v naši skupini velika večina (69%) tumorjev sapnika in obeh glavnih bronhijev (11). Poseg lahko uspešno delamo v lokalni anesteziji, če uporabljamo upogljivi bronhoskop. Kadar delamo bronhoskopijo s togim instrumentom, je potrebna kratkotrajna anestezija z di-privanom ali s fentanilom ali splošna anestezija.

Menimo, da je za odstranjevanje tumorjev, ki ožijo velike bronhije, bolje uporabljati togi bronhoskop. Z velikimi kleščicami togega bronhoskopa in luščenjem tumorja z lopatico bronhoskopa lažje in hitreje odstranjujemo tumorsko tkivo. Lažje je vzdrževati zadovoljivo oksigenacijo. Skozi bronhoskop lahko uporabimo širše katetre za aspiracijo in lažje odstranjujemo večje strdke, ki zapirajo lumen. Skozenj uvajamo lahko upogljivi bronhoskop z elektrodo za elektrokoagulacijo.

Simptomatsko izboljšanje v 79% pri vseh 52 bolnikih z malignimi in benignimi boleznimi je primerljivo z uspehi drugih avtorjev, ki so opazovali zmanjšanje dispneje v 67% (13) ali celo 86% (14).

Pri dveh bolnikih mehanska in elektrokavterska odstranitev tumorja sapnika ni bila uspešna, ker je nastala prevladujoča stenoza zaradi pritiska od zunaj. Po vstavitvi opornice sta bolnika lažje dihala. Kot so poudarjali drugi avtorji, je treba zožitve zaradi pritiska od zunaj razširiti s pomočjo opornice (15). Praviloma smo pri 47 bolnikih z malignomi uporabljali obsevanje, citostatsko kemoterapijo in kirurško resekcijo. Največ-

krat smo invazivni bronhoskopski poseg uporabili pred drugimi načini zdravljenja raka. Odstranitvi tumorja so sledili osnovni načini zdravljenja karcinoma. Preživetje tako zdravljenih bolnikov je bilo nekoliko daljše. Kadar smo interventno bronhoskopijo uporabljali pri bolnikih, pri katerih so osnovni načini zdravljenja odpovedali in je tumor ožil velike bronhije, smo sicer dosegli simptomatsko izboljšanje, ki pa po navadi ni bilo dolgotrajno.

Pri vseh bolnikih smo opazovali krvavitve, ki so bile pomembnejše le pri 10%. Z elektrokavterizacijo smo uspeli take krvavitve ustaviti.

## Zaključki

Invazivnih bronhoskopskih posegov delamo v naši bolnišnici premalo. V bronhoskopskem oddelku bi morali imeti na razpolago opornice, da bi jih lahko takoj uporabili.

Pri nas je osnovni način bronhoskopskega paliativnega zdravljenja endobronhialnih malignih in benignih tumorjev sapnika in velikih bronhijev mehanska odstranitev ob sočasni uporabi elektrokavterizacije. Pogosteje bomo morali uporabljati togi bronhoskop v kombinaciji z upogljivim.

Benigne tumorske stenoze lahko z bronhoskopskim posegom dokončno odpravimo. Pri bolnikih s centralnimi malignomi, ki so življenjsko ogroženi, na ta način dosežemo zadovoljivo izboljšanje simptomov. Zapletov je relativno malo.

## Literatura

1. Macha HN, Loddenkemper R. Interventional bronchoscopic procedures. *Eur Respir Mon* 1995; 1: 332-60.
2. Mathisen DJ, Grillo HC. Endoscopic relief of malignant airway obstruction. *Ann Thorac Surg* 1989; 48: 469-75.
3. Hooper RG, Spratling L, Beechler C. Endobronchial electrocautery a role in bronchogenic carcinoma? *Endoscopy* 1984; 16: 67-70.
4. Barlow DR. Endoscopic applications of electrosurgery: A review of basic principles. *Gastrointest Endosc* 1982; 28: 73-6.
5. Červenjak B, Koren I. Elektrokavterizacija v bronhologiji - naše izkušnje. Strokovno srečanje ob 80-letnici Bolnišnice Topolšica. Program in zbornik prispevkov. Topolšica: Sekcija za pljučne bolezni SZD, 1999: 9-10.
6. Triller N, Debeljak A. Zdravljenje endobronhialnih tumorjev z elektrokavterjem. *Zdrav Vestn* 2001; 70: 139-41.
7. Dumon JF, Shapshay S, Bourcereau J et al. Principles for safety in application of neodymium-YAG laser in bronchology. *Chest* 1984; 86: 163-8.
8. Sutedja G, van Kralingen K, Schramel F, Postmus PE. Fiberoptic bronchoscopic electrosurgery under local anaesthesia for rapid palliation in patients with central airway malignancies: a preliminary report. *Thorax* 1994; 49: 1243-6.
9. Zorman-Terčelj M, Turel M, Sok M, Eržen J. Dumonov endobronhialni stent. *Endoscopic Rev* 2002; 7: 118-9.
10. Polyflex stent with introducer system. Instructions for use. Kernen Germany: Willy Rüscher AG.
11. Freitag L, Macha HN, Loddenkemper R. Interventional bronchoscopic procedures. In: Spiro SG ed. Lung cancer. European Respiratory Society Journals 2001; 6: 272-304.
12. Debeljak A. Comment on Katsimbri et al. Endobronchial metastases secondary to solid tumours. *Lung Cancer* 2001; 31: 351-2.
13. Homasson JP. Endobronchial electrocautery. *Semin Respir Crit Care* 1997; 18: 535-43.
14. Coulter T, Dasgupta A, Mehta AC. The heat is on: Does electrocautery reduce the need for ND: YAG laser photoresection? *Chest* 1998; 114: 261-5.
15. Lee P, Kupeli E, Mehta AC. Therapeutic bronchoscopy in lung cancer. *Clin Chest Med* 2002; 23: 241-56.