

# NOVOSTI NA PODROČJU SILIKONSKE TEHNOLOGIJE

## NOVELTIES IN THE FIELD OF MEDICAL SILICONE TECHNOLOGY

Tomaž Maver, dipl. inž. ort. in prot.

Univerzitetni rehabilitacijski inštitut Republike Slovenije – Soča, Ljubljana

### Izvleček

Različne vrste silikona so najprej pričeli uporabljati pri izdelavi maksilofacialnih protez – epitez, kasneje pa tudi na področju protetike zgornjih in spodnjih udov. V zadnjih desetih letih se je povečal izbor silikona z različno trdoto, zato je bolj uporaben tudi na področju protetike. Hkrati so razvijali in posodabljali tudi tehnološke postopke. Pred leti so proteze izdelovali po vnaprej izdelanem kalupu, danes pa veliko protetikov uporablja tehnologijo direktnega modeliranja, pri kateri kalup ni več potreben, zato za izdelavo proteze porabimo manj časa. Danes je možno izdelati kalup z računalniško tehnologijo CAD-CAM, katere natančnost že omogoča prepoznavo kožnih odtisov na površini kalupa. S pomočjo računalnika je mogoče izbrati tudi barvne odtenke kože ali ponoviti izbiranje enakih barvnih odtenkov ob naslednji izdelavi proteze. Z računalniško tehnologijo sedaj lažje načrtujemo in pritrjujemo epiteze s kostnimi vsadki, ki v tujini med različnimi sistemi pritrditve epitez že prevladuje. Pacienti si želijo, da bi bile tudi funkcionalne proteze na videz lepše, zato vedno bolj pogosto uporabljajo serijsko ali individualno izdelane estetske rokavice.

### Ključne besede:

silikon, epiteze, estetske proteze, delna amputacija

### Abstract

Various types of silicone were first used for producing maxillofacial prostheses, i.e., epitheses, and later on also in the field of upper and lower limb prosthetics. During the last decades, the selection of silicone of various hardness has increased, which makes it more useful in prosthetics. Technological procedures have also progressed. Years ago, prostheses were made using fixed molds; today, many prosthetists use the technology of direct modelling, which no longer requires a mold, thereby reducing the required time. A mold can nowadays be produced using the CAD-CAM technology, which is precise enough to enable recognising the skin patterns. With the assistance of the computer, precise colour of the skin can be selected or the selection among exactly the same colours can be repeated the next time a prosthesis is made. Computer technology facilitates designing and fixing epitheses using an osseointegration system, which is already the prevailing practice abroad. The patients wish that functional prostheses would also look better, so prefabricated or custom-made aesthetic gloves are increasingly used.

### Key words:

medical silicone, epitheses, aesthetic prostheses, partial amputation

### UVOD

Silikon kot primeren material za izdelavo protez prvič omenjata Ehring in Brinkrolf leta 1976, ki sta ga uporabila za izdelavo maksilofacialnih protez – epitez (1). Kasneje so ga pričeli uporabljati tudi pri izdelavi estetskih protez po delni amputaciji prstov in dlani (2). Sedaj pa ga veliko uporabljajo v protetiki spodnjih in zgornjih udov, maksilofacialni protetiki, pa tudi pri izdelavi prsnih in zobnih protez (3).

V Sloveniji so silikon pričeli najprej uporabljati v zobotehnikih in pri izdelavi epitez na maksilofacialni kliniki (4). V

URI-Soča smo ga pričeli uporabljati leta 1991 pri izdelavi protez po delni amputaciji prstov. Dve leti kasneje je bil izbor različnih vrst silikona na trgu večji, kar je omogočilo tudi izdelavo maksilofacialnih protez – epitez. Silikonska tehnologija je na področju protetike pomembna, ker omogoča izdelavo individualno oblikovanih in obarvanih protez po delni amputaciji prsta, dlani, stopala in epitez. Proteze morajo biti izdelane in oblikovane individualno, za vsakega pacienta posebej, po obliki zdravega dela telesa.

V zadnjih letih so razvili veliko različnih vrst silikonskih materialov, kar omogoča večjo izbiro vrste silikona pri izdelavi protez in epitez. Znatno napredek je tudi na področju tehnoloških postopkov izdelave protez, saj vnaprej izdelani

E-naslov za dopisovanje /Email for correspondence (TM):  
tomaz.maver@ir-rs.si

kalup ni več pogoj za izdelavo protez po delni amputaciji prstov ali dlani niti pri izdelavi nekaterih vrst epitez.

### **Tehnologija direktnega modeliranja proteze ali epiteze**

V preteklosti so proteze izdelovali po kalupu. Vsak kalup je bilo treba individualno izdelati za vsakega posameznega pacienta, zato smo za izdelavo proteze potrebovali od 4 do 5 dni več časa. Razvoj silikonskih materialov z različno konsistenco in trdoto je omogočil nove tehnološke postopke, ki jih uporabljamo pri izdelavi protez. Ena izmed njih je tehnologija direktnega modeliranja estetske proteze, ki protetiku omogoča hitrejšo izdelavo le-te. Za direktno modeliranje uporabljamo silikon s podobno konsistenco, kot jo ima plastelin. Silikon protetik direktno nanaša na model krna, hkrati modelira obliko in razporeja barvne odtenke. V končni fazi izdelave proteze je potrebno zmodelirati še kožne odtise v površino silikona. Pri tehnologiji direktnega modeliranja je tudi lažje razporejati barvne odtenke, ki jih je možno ves čas izdelave primerjati s kožo pacienta. Strokovnih člankov o različnih vrstah tehnologije pri izdelavi protez po delni amputaciji prstov in dlani ali o primerjavi med njimi v strokovnih revijah ni, ker so praktična znanja še vedno poslovna skrivnost, ki je strokovnjaki, ki delajo na tem področju, ne razkrijejo.

### **Uporaba tehnologije CAD-CAM pri izdelavi kalupa za proteze po delni amputaciji dlani**

Prvi poskus uporabe tehnologije CAD-CAM (Computer-Aided Design – Computer-Aided Manufacture) pri izdelavi proteze po delni amputaciji roke omenjajo Bok in sod. leta 1990 (5). Uporabili so jo za izdelavo pramodela, ki je osnova za kasnejšo izdelavo kalupa. Takratna tehnologija je omogočala natančnost obdelave do 1 mm, zaradi česar so morali pramodel pred izdelavo kalupa še obrusiti in zmodelirati kožne odtise na njegovo površino. Z napredkom tehnologije hitre izdelave prototipov se je debelina nanosa enega sloja materiala z 1 mm zmanjšala na 0,1 mm, kar omogoča neposredno izdelavo kalupa, v katerem so že prepoznavni kožni odtisi, in dodelava ni potrebna. Tridimenzionalni skenerji, s katerimi odčitavamo natančnost površine roke, danes prepoznavajo tudi prstne odtise na koži. Tehnologija CAD-CAM danes omogoča izdelavo takšnega kalupa, po katerem protetik dokončno izdela protezo za osebo z delno amputacijo dlani, ki je zrcalna kopija zdrave roke. V sodelovanju z zunanjimi sodelavci iz podjetij TECOS, RTCZ in IB-Procadd smo na URI-Soča razvili tehnološki postopek za izdelavo protez po delni amputaciji dlani, ki so po obliki zrcalna kopija zdrave roke pacienta (6). Pri razvoju postopka smo uporabili že razvito tehnologijo za digitaliziranje tridimenzionalnih predmetov, računalniške programe za tridimenzionalno oblikovanje in različne tehnologije za hitro izdelavo prototipov. Prvo protezo, izdelano po tem postop-

ku na URI-Soča, in postopek izdelave silikonske proteze z uporabo tehnologije CAD-CAM smo na 12. svetovnem kongresu ISPO leta 2007 predstavili sodelavci URI-Soča, kjer smo postopek razvili (7).

### **Uporaba spektrometra pri izbiranju barve kože in ponovnem izbiranju enakih barvnih odtenkov**

Prilagajanje barve silikona barvnim odtenkom pacientove kože je eden od zahtevnejših delov postopka izdelave proteze. Dinamika spreminjanja barve kože otežuje izbiranje barvnih odtenkov, ker se barva kože nenehno spreminja zaradi temperaturnih sprememb, aktivnosti osebe, njenih čustvenih reakcij, njenega delovnega okolja in tudi zaradi spreminjanja letnih časov. Barva proteze sčasoma tudi obledi zaradi vpliva sončne svetlobe in morebitne uporabe medicinskega lepila za pritrditev epiteze (8). Barva kože je podobna mozaiku podobnih barvnih odtenkov. V industriji proizvodnje barv za različne potrebe že dalj časa poznamo moderne računalniške sisteme za mešanje barv (avtoličarstvo, slikopleskarstvo). Na kongresu anaplastologov leta 2010 v Parizu so predstavili sistem Spectromach, ki je sestavljen iz spektrometra, računalniškega programa in dozirnega sistema za barvo (9). V strokovni literaturi še nismo našli strokovnih člankov o uporabi tega sistema pri izdelavi protez ali epitez. Pomanjkljivost sedanje izvedbe sistema je velikost senzorja za prepoznavanje barve. Premer senzorja je 2 cm, zato ne omogoča prepoznavanje več barvnih odtenkov na površini, ki je manjša od enega kvadratnega cm, kar bi bilo potrebno glede na barvno značilnost in pestrost naravne kože. Uporaba spektrometra, ki meri barvo na premeru dveh cm, nam torej nudi le povprečje različnih barvnih odtenkov. Prednost takšnega sistema je sicer možnost ponovnega izbiranja enakega barvnega odtenka, ko izdelujemo novo protezo, vendar na tradicionalni način ob prisotnosti pacienta lahko izberemo več barvnih odtenkov, zato je proteza na videz bolj naravna.

### **Pritrditev epitez in protez s kostnimi vsadki po delni amputaciji prsta in načrtovanje pred operacijo**

Način pritrditve protez s kostnimi vsadki so najprej pričeli uporabljati v zobni protetiki (10). V tem primeru govorimo o uporabi intraoralnih vsadkov. Pri pritrditvi epitez – maksilofacialnih protez uporabljajo ekstraoralne vsadke. Začetnik uporabe kostnih vsadkov, prof. Branemark, je način pritrditve epitez z vsadki predstavil že leta 1982 (11). V Sloveniji so leta 1997 izdelali prvo orbitalno epitezo in jo pritrdili s kostnimi vsadki (12). Pri nas smo doslej izdelali osem epitez in jih pritrdili na takšen način, od tega je le ena orbitalna, ostale so bile avrikularne. Sedaj izdelujemo še orbitalno-nazalno epitezo. Pritrditev epitez z vsadki je var-

nejša kot pritrditve z medicinskim lepilom, pri kateri lepilo po določenem času lahko zaradi pacientovega potenja, temperaturnih sprememb ali mimike mišic na njegovem obrazu popusti. Pri pritrditvi epiteze z vsadki se pacient bolje počuti in se ne boji, da bi se epiteza pri delu ali športnih aktivnostih odlepila. Poleg tega se trajnost epiteze z enega leta podaljša na dve leti, ker pri pritrditvi z vsadki ne uporabljamo lepila, ki poškoduje kemijsko sestavo silikona, zato tudi ni poškodovan rob epiteze. Rob epiteze je pri pritrditvi z vsadki lahko tanjši in se lepše prilagodi koži pacienta. Pacientom pri omenjeni pritrditvi ni treba vsak dan čistiti ostankov lepila z naležne površine epiteze. Potrebno pa je redno in natančno čistiti kožo okoli vsadkov s posebno mehko ščetko, da bi preprečili morebitne okužbe. Starejšim pacientom s slabšim vidom ali tistim, ki se jim tresejo roke, pritrditve z vsadki omogoča vedno enak položaj epiteze in lažjo pritrditve le-te (13).

Pri izbiri načina pritrditve epiteze z vsadki je pomembno sodelovanje protetika – anaplastologa s kirurgom že v obdobju načrtovanja operacije zaradi izbire pravega položaja vsadkov (slika 1). Položaj vsadkov zelo vpliva na končni videz epiteze, ker vsadki in suprastruktura z vgrajenimi elementi za pritrditve v epitezi zavzame določen prostor (slika 2). Če položaj vsadkov ni primeren, lahko le-ti segajo v prostor, kjer bi sicer moralo biti očesno zrklo ali v področje konhe pri ušesni epitezi, zato ne moremo doseči, da bi bila oblika epiteze dovolj podobna zdravemu delu telesa. Ko kirurg z računalniško tomografsko preiskavo (CT) ugotovi, da struktura in debelina kosti na želenem mestu za vsadke ni primerna, je bolje, da se odločimo za drug način pritrditve epiteze (14). Pritrditev epitez z vsadki je bolj varen način pritrditve, epiteze so bolj trajne, lepši ter manj opazen pa je tudi prehod med robom proteze in kožo. Glede na kakovost strukture kosti pa žal tega sistema ni mogoče uporabiti pri vsakem pacientu. Strukturno kosti lahko pri pacientu po obsevanjih izboljšajo s terapijo v hiperbarični komori, ki jo odredi in predpiše kirurg, ki pacienta zdravi (15).

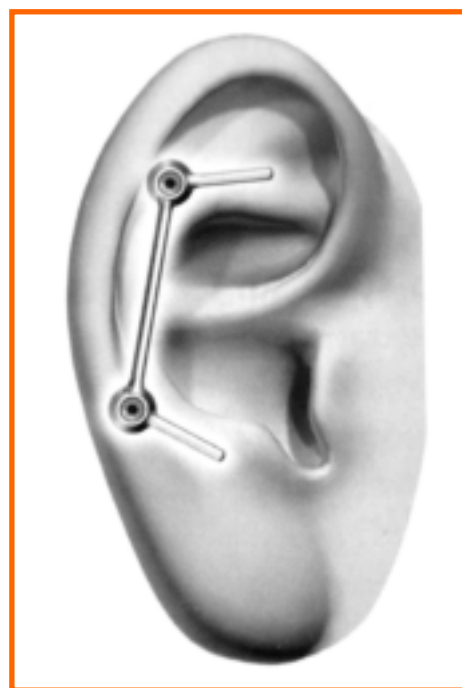
Način pritrditve s kostnimi vsadki so pričeli uporabljati tudi za pritrditve protez po delni amputaciji prstov. Če pacientu po popolni amputaciji palca in kazalca na dominantni roki protezo pritrđimo s kostnimi vsadki, je le-ta bolje pritrđena, pacient bolje občuti, izogne pa se tudi zamudnemu vsakodnevnu lepljenju proteze (16). Kljub vsemu pa je zaradi možnosti infekcije kože okoli vsadka potrebno presoditi, ali so pacientovo delo ali njegovi hobiji primerni za takšno pritrđitev proteze. Če pacient opravlja delo, pri katerem so roke bolj izpostavljene različni umazaniji in kemijskim izdelkom, potem takšen način pritrđitve ni priporočljiv. Način pritrđitve z vsadki pa se danes uveljavlja tudi za pritrđitev podlahtnih ali nadlahtnih protez (17).

## Uporaba silikona pri protezah za spodnje ude

Pri protezah za spodnje ude so silikon najprej pričeli uporabljati pri serijski izdelavi silikonskih vložkov, in sicer že leta



*Slika 1: Priporočeni okvir pravega položaja kostnih vsadkov pri avrikularni epitezi.*



*Slika 2: Pravilni položaj vsadkov.*

1980 (18). Kasneje so ga začeli uporabljati tudi pri izdelavi protez po delni amputaciji stopala (19). V URI-Soča smo silikonske proteze po delni amputaciji stopala pričeli izdelovati leta 2000 (20). V zadnjih letih strokovnjaki pacientom z bolj zahtevnimi krni namestijo individualno izdelane silikonske vložke, ki jih izdelajo po modelu pacientovega krna (21). Silikon pa se uveljavlja tudi kot material za izdelavo nadkolenjskih ležišč, ki jih tudi izdelajo individualno po mavčnem modelu krna (22).

## Smernice za razvoj v prihodnje

Pri izboljšavi funkcionalnosti protez v prihodnje lahko pričakujemo več novosti, saj se je to področju doslej manj

razvijalo. Nekateri proizvajalci že ponujajo individualno izdelano silikonsko estetsko protezo, ki je kombinirana z bionično roko proteze. V prihodnje pričakujemo možnost vgradnje mehanskih sklepov v proteze po delni amputaciji prstov ali dlani, ki bi pacientom omogočali nastavitve različnih upogibov v sklepih prstov proteze ob opravljanju različnih opravil. Tako bi jim omogočili, da bi bila proteza bolj uporabna, in jim olajšali posamezna opravila.

V prihodnje lahko na tem področju pričakujemo več novosti, saj se silikon kot material in tehnologija vedno bolj uveljavlja, širi pa se tudi možnost uporabe pri izdelavi standardnih ali individualno izdelanih komponent, kot so silikonski vložki ali ležišča ter proteze, ki so v celoti izdelani iz silikona.

## ZAKLJUČEK

Novosti na področju izdelave protez, izdelanih s silikonsko tehnologijo, se danes odražajo v večji izbiri silikonskih materialov, izboljšavah tehnologije oblikovanja in barvanja, bolj natančnemu načrtovanju vstavljanja kostnih vsadkov in deloma tudi izboljšani funkcionalnosti protez po delni amputaciji prstov ali dlani.

Izboljšave, žal, v večini zgoraj naštetih primerov postopek izdelave podražijo, le pri direktnem modeliranju individualno izdelanih protez se tehnološki postopek poceni. Kljub vsemu pa je dobrodošlo, da ima pacient večjo možnost izbire.

## Literatura:

- Ehring F, Brinkrolf B. [Soft epitheses of silicone rubber.] *Dtsch Med Wochenschr* 1976; 101(10): 384-6. [Article in German].
- Pillet J, Guyaux MC, Le Gall CA. [Prostheses for fingernails.] *Ann Dermatol Venereol* 1987; 114(3): 425-8. [Article in French].
- Thomas KF. *The art of clinical anaplastology: [techniques and materials guide for successful facial and somato prosthetic rehabilitation]*. [Chelmsford : samozal.] S. Thomas, 2006.
- Žajdela Z. Protetična rekonstrukcija po operaciji malignomov maksilofacialne regije = Prosthetic treatment of larger defects of the jaw and face after destructive surgery. *Zobozdrav Vestn* 1990; 45(1-2): 16-8.
- Bok SH, Bhattacharjee A, Nee AY, Pho RW, Teoh SH, Lim SY. Computer-Aided Design and Computer-Aided Manufacture (CAD-CAM) applications in cosmetic below-elbow prostheses. *Ann Acad Med Singapore* 1990; 19(5): 699-705.
- Botolin L, Gazvoda S, Maver T, Gantar G. Use of rapid manufacturing technology in comprehensive rehabilitation of patient with physical body disorders. In: Kuzman K, ed. 6th International Conference on Industrial Tools and Material Processing Technologies [also] ICIT & MPT 2007: conference proceedings, Slovenia, Bled, September 11th-14th 2007. Celje: TECOS, Slovenian Tool and Development Centre, 2007: 333-6.
- Maver T, Burger H, Marincek C, Botolin L, Weingartner J. The use of high resolution CAD-CAM system in the manufacturing of finger and hand prostheses. In: Bach TM, Lemaire ED, Hubbard S, Kyberd PJ, eds. *Moving beyond disability: proceedings of the 12th World Congress of the International Society for Prosthetics and Orthotics*, Vancouver, July 29 - August 3, 2007. [Vancouver]: Canadian National Society for Prosthetics and Orthotics, [2007]: 556.
- Seto K. [Colorimetric studies on the discoloration of palamed, a new epithesis material for defects in the maxillofacial region. Kokubyo Gakkai Zasshi 1971; 38(1): 12-32. [Article in Japanese].
- Carroll C, Carroll M. *Colour science for silicone prosthetics*. London: Spectromatch, 2011. Dostopno na: <http://www.spectromatch.com/Pages/Downloads/Colour%20Science%20for%20Silicone%20Prosthetics.pdf>
- Adell R, Lekholm U, Rockler B, Brånemark PI. A 15-year study of osseointegrated implants in the treatment of the edentulous jaw. *Int J Oral Surg* 1981; 10(6): 387-416.
- Parel SM, Branemark PI, Tjellstrom A, Gion G. Osseointegration in maxillofacial prosthetics. Part II: Extraoral applications. *J Prosthet Dent* 1986; 55(5): 600-6.
- Arnež ZM, Rode M, Marion L, Maver T. Fiksacija očesne proteze z enosealnimi vsadki = Fixation of ocular prosthesis by enoseal implants. *Zdrav Vestn* 1997; 66(11): 567-70.
- Curi MM, Oliveira MF, Molina G, Cardoso CL, Oliveira L de G, Branemark PI, et al. Extraoral implants in the rehabilitation of craniofacial defects: implant and prosthesis survival rates and peri-implant soft tissue evaluation. *J Oral Maxillofac Surg* 2012; 70(7): 1551-7. doi: 10.1016/j.joms.2012.03.011.
- Didanović V, Ihan Hren N, Maver T. Implantatno podprta ušesna epiteza: prikaz primera. In: Gorjanc M, ed. *Implantologija v vsakdanji praksi*. 9. strokovni seminar: zbornik predavanj, Ljubljana, 24. november 2007. Ljubljana: ZMOKS – Združenje za maksilofacialno in oralno kirurgijo Slovenije, 2007: 59-61.

15. Granström G, Tjellström A, Brånemark PI. Osseointegrated implants in irradiated bone: a case-controlled study using adjunctive hyperbaric oxygen therapy. *J Oral Maxillofac Surg* 1999; 57(5): 93-9.
16. Lundborg G, Brånemark PI, Rosén B. Osseointegrated thumb prostheses: a concept for fixation of digit prosthetic devices. *J Hand Surg Am* 1996; 21(2): 216-21.
17. Jönsson S, Caine-Winterberger K, Brånemark R. Osseointegration amputation prostheses on the upper limbs: methods, prosthetics and rehabilitation. *Prosthet Orthot Int* 2011; 35(2): 190-200.
18. Baars EC, Geertzen JH. Literature review of the possible advantages of silicon liner socket use in trans-tibial prostheses. *Prosthet Orthot Int* 2005; 29(1): 27-37.
19. Cohen-Sobel E, Caselli MA, Rizzuto J. Prosthetic management of a Chopart amputation variant. *J Am Podiatr Med Assoc* 1994; 84(10): 505-10.
20. Burger H, Erzar D, Maver T, Olenšek A, Cikajlo I, Matjačić Z. Biomechanics of walking with silicone prosthesis after midtarsal (Chopart) disarticulation. *Clin Biomech (Bristol, Avon)* 2009; 24(6): 510-6.
21. Silicone gel custom liner. Duderstadt: Otto Bock, 2012. Dostopno na: [http://www.ottobock.com.au/cps/rde/xchg/ob\\_au\\_en/hs.xsl/6173.html](http://www.ottobock.com.au/cps/rde/xchg/ob_au_en/hs.xsl/6173.html)
22. The Prosthetic Socket. Duderstadt: Otto Bock, 2012. Dostopno na: [http://www.ottobock.com/cps/rde/xchg/ob\\_com\\_en/hs.xsl/20503.html](http://www.ottobock.com/cps/rde/xchg/ob_com_en/hs.xsl/20503.html)