

Tadeja Gajser¹, Peter Leber², Irena Oblak³

Zdravljenje kostnih zasevkov

Treatment of Bone Metastases

IZVLEČEK

KLJUČNE BESEDE: kostni zasevki, zdravljenje

Zasevki se v kosteh pojavljajo znatno pogosteje kot primarne novotvorbe. Pri solidnih tumorjih najpogosteje v kosti zasevajo rak dojke, prostate, pljuč, ščitnice in ledvice. Kostne zasevke lahko razdelimo na zapletene ali nezapletene, glede na strukturo prizadete kostni-ne pa na osteolitične, osteoblastne in mešane zasevke. V klinični sliki bolnika je zelo pogosto prisotna bolečina, lahko pa so prisotni tudi pojav patoloških zlomov, hiperkalcemija in kompresija hrbtenjače. Pogostost teh dogodkov lahko znižamo z uporabo inhibitorjev osteoklastov, kot so bisfosfonati ali denosumab. Pri zdravljenju je izjemnega pomena sodelovanje specialistov različnih strok, čeprav je najpogosteje terapija izbora zdravljenje z obsevanjem. Pogosto se moramo poleg obsevanja in ustrezne analgetske terapije ter uporabe bisfosfonatov ali denosumaba poslužiti še drugih metod zdravljenja, kot sta kirurgija in sistemska terapija.

ABSTRACT

KEY WORDS: bone metastases, treatment

Bone metastases are significantly more common than primary neoplasms. Solid tumors, which spread to the bone most frequently, originate from the breast, prostate, thyroid gland or kidney cancer. These metastases can be divided into complicated and simple, whilst their structure can be osteolytic, osteoblastic or mixed. The clinical manifestations found in patients with bone metastases can present themselves as bone pain, pathological fractures, compression of the spinal cord or hypercalcemia. These occurrences can be reduced by using osteoclast inhibitor drugs, such as bisphosphonates or denosumab. When it comes to treatment, the collaboration of different specialists is vital, but radiotherapy is the standard treatment of choice. Besides radiation, appropriate analgesic therapy and the use of bisphosphonates or denosumab, we often have to resort to other modes of treatment, such as surgery and systemic therapy.

¹ Tadeja Gajser, dr. med., Splošna bolnišnica Nova Gorica, Ulica padlih borcev 13A, 5290 Šempeter pri Gorici; tadeja.gaj@gmail.com

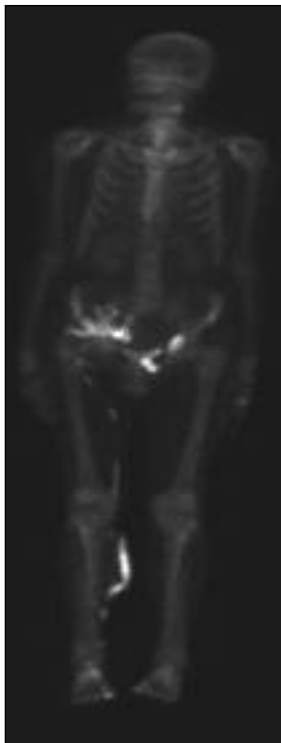
² Peter Leber, dr. med., Oračeva ulica 20, 2204 Miklavž na Dravskem polju; peter.leber6@gmail.com

³ Doc. dr. Irena Oblak, dr. med., Sektor radioterapije, Onkološki inštitut Ljubljana, Zaloška cesta 2, 1000 Ljubljana; ioblak@onko-i.si

UVOD

Kostni zasevki so pogosta manifestacija mnogih, predvsem napredovalih solidnih tumorjev. Najpogosteje se pojavljajo pri napredovalem raku dojke in prostate (kar pri 67–75% bolnikov), pri raku ledvice, pljuč in ščitnice pa pri približno 30–40% bolnikov (1). Pri ostalih vrstah solidnih tumorjev so kostni zasevki redkejši. Preživetje bolnikov s kostnimi zasevki je odvisno od vrste primarnega tumorja in mesta oziroma razširjenosti zasevkov. Zasevki pogosto povzročajo bolečine in druge pomembne simptome, ki vplivajo na kvaliteto bolnikovega življenja (1, 2).

V kosteh znatno pogosteje najdemo zasevke kot pa primarne kostne tumorje. Pri približno 2% zasevkov ostane izvor kljub številnim preiskavam nepojasnen (3). Kostne zasevke lahko razdelimo na zapletene in



Slika 1. Posnetek skeleta 65-letnega bolnika z rakom prostate in osteoplastičnimi metastazami.

nezapletene, pri čemer za slednje velja, da pri njih ne opažamo grozečega ali že prisotnega zloma, kompresije hrbtenjače ali korenine živca, nevropatične bolečine ali mehkoaktivne mase ter pri njih še nista bila potrebna obsevanje ali kirurška fiksacija. Glede na strukturo kostnine ločimo osteolitične, osteoplastne in mešane zasevke. Pri osteolitičnih zasevkih gre za razgradnjo kostnine, pri osteoplastnih pa za novo nalaganje kostnine (slika 1). Najpogosteje so prisotne mešane oblike zasevkov, tako z osteolitično kot z osteoplastno komponento. Pri bolnikih s karcinomom ledvice, pljuč in dojke se pogosteje pojavljajo osteolitični zasevki, pri raku prostate pa osteoplastni. Znano je, da se pri posameznem bolniku lahko pojavijo tako osteolitični kot osteoplastni zasevki, prisotnost obeh komponent lahko zasledimo celo v posameznem zasevku (2–4).

Kosti odraslega človeka se tekom življenja stalno razgrajujejo in znova dograjujejo (2–5). V zdravi kosti je namreč prisoten uravnotežen proces delovanja dveh vrst kostnih celic – osteoklastov, ki resorbirajo kostnino, in osteoplastov, ki jo znova dograjujejo. Aktivnost obeh uravnavajo različne snovi, kot so parathormon (PTH), vitamin D₃, tiroksin, kortikosteroidi in prostaglandini ter številni drugi lokalni dejavniki. Pri kostnih zasevkih praviloma prevladuje razgradnja kostnine. V presnovi namreč posegajo tumorske celice in mediatorji, ki sodelujejo pri preoblikovanju kostnine in nastanku zasevkov. Gre za večstopenjski proces, ki vključuje izgubo celične adhezije, povečanje invazivnosti, intravazacijo, preživetje znotraj obtočil, izstop iz obtočil, gnezdenje in pomnoževanje v kosti na mestu, ki je oddaljeno od primarnega tumorja. Ob poglobljenem razumevanju kostne biologije z modelom teorije semena in zemlje (angl. *seed and soil theory*) spoznavamo vse večji vpliv mikrookolja (2, 6).

Zasevki se najpogosteje pojavijo v krvotvornih kosteh (vretencih (slika 2), križnici, medenici, zgornjem delu stegnenice,

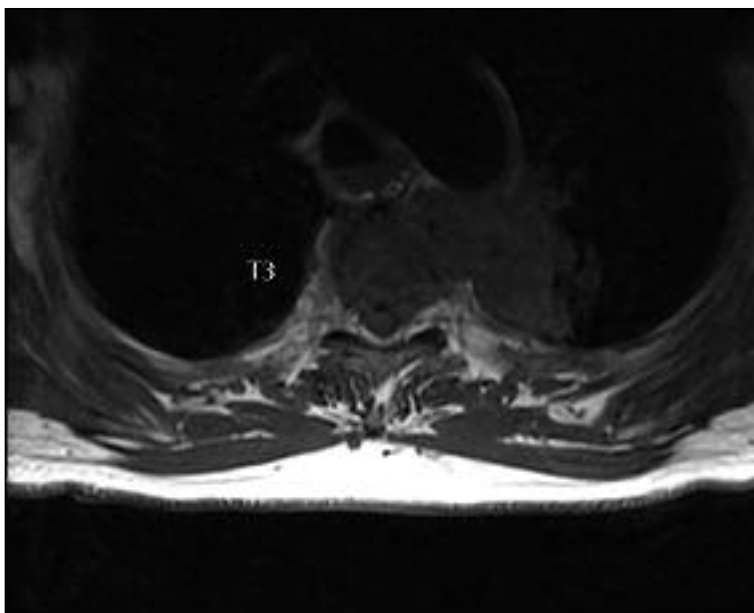
rebrih, prsnici, lobanji, proksimalnih delih nadlahtnic). Lahko pa se pojavijo tudi na neobičajnih mestih, kot so npr. falange prstov, predvsem pri raku pljuč in materničnega vratu. V začetni fazi praviloma ne delajo posebnih težav, kasneje se lahko pojavijo bolečina, hiperkalcemija ali celo kompresija hrbtenjače in patološki zlomi. Bolečina je lahko lokalizirana ali difuzna. Lokalizirana bolečina je pogostejša pri zasevkih v dolgih, cevastih kosteh, difuzna bolečina pa pri zasevkih v hrbtenici in medenici. Bolečina je praviloma močnejša ponoči in ob ležanju ne popusti. Za zdravljenje je še posebej trdovratna nevralgična bolečina, ki se pojavlja pri kostnih zasevkih, kjer so zajeti tudi živci oz. živčne korenine. Patološki zlomi zahtevajo takojšnje ukrepanje in so pogostejši pri bolnikih z rakom dojke, pljuč, ledvice ter ščitnice. Pri omenjenih bolnikih je pomembno že preventivno ukrepanje v smislu zgodnje prepoznavne zasevkov, pri katerih grozi nevarnost nastanka patološkega zloma. Pri bolniku s kostnimi zasevki moramo biti pozorni tudi na

možnost pojava hiperkalcemije, ki nastane zaradi povečane reabsorpcije kosti in sproščanja kalcija v zunajcelično tekočino. Neustrezno zdravljena hiperkalcemija je lahko smrtna, zato jo uvrščamo med urgentna stanja v onkologiji. Prvi ukrep pri bolniku s hiperkalcemijo je ustrezna hidracija, pri višjih vrednostih kalcija pa zdravljenje z bisfosfonati (6–9).

Poznamo triado laboratorijskih parametrov, ki nakazujejo razsoj boleznih v kosti (3):

- višje vrednosti laktat dehidrogenaze (LDH) v serumu ($> 8,34 \mu\text{kat/l}$),
- število trombocitov $< 100 \times 10^9/l$ in
- prisotnost eritroblastov ter nezrelih granulocitov v razmazu periferne krvi, kar nakazuje anemijo.

Kostni zasevki lahko pomembno zvišajo vrednosti alkalne fosfataze (AF) ter povzročajo hiperkalcemijo. Diagnozo potrdimo s slikovnimi preiskavami, kot so RTG-slikanje prizadetega predela, scintigrafija skeleta, CT ter MRI. Osteolitične kostne spremembe zaznamo z RTG-sliko šele, ko je



Slika 2. Bolnik s pljučnim tumorjem, ki neposredno vrašča v vretence.

razgrajenih do 50 % kostnine, tako da negativna RTG-slika zasevka ne izključuje (10). Scintigrafija kosti je pogosto osnovna preiskava, ki pomaga pri diferencialni diagnozi med degenerativnimi spremembami (predvsem med spondilolitičnimi in osteoporotičnimi) in zasevki raka. Ima bistveno višjo občutljivost kot običajno RTG-slikanje, saj se pri tej preiskavi pokaže lokalna pregradnja kosti in tako so spremembe vidne že veliko prej. Izjema so bolniki s plazmocitomom. Omenjeni bolniki imajo pretežno osteoplastne zasevke, ki se na scintigrafiji skeleta slabo oziroma ne vidijo. CT je odličen za oceno velikosti kostne lezije in prizadetosti korteksa ter za opredelitev stabilnosti vretenc. MRI praviloma uporabljamo v primeru kompresije hrbtenjače. V zadnjem času se pogosto poslužujemo tudi pozitronske emisijske tomografije z računalniško tomografijo (PET-CT), predvsem pri bolnikih z rakom pljuč že v fazi zamejitve bolezni in tudi pri ostalih vrstah solidnih tumorjev ob sumu na razsoj bolezni (2, 3, 10).

Povprečno preživetje bolnikov z oddaljenimi zasevki je odvisno od vrste primarnega tumorja in obsežnosti ter lokalizacije oddaljenih zasevkov. Poročajo, da je mediano preživetje bolnikov s kostnimi zasevki raka pljuč približno šest mesecev, mediano preživetje bolnikov s kostnimi zasevki raka dojk, prostate ali ščitnice pa je lahko celo več let (1).

Z vse kompleksnejšim onkološkim zdravljenjem se je izboljšalo tako preživetje bolnikov s kostnimi zasevki kot tudi kakovost njihovega življenja (1, 11, 12).

ZDRAVLJENJE KOSTNIH ZASEVKOV

Pri zdravljenju bolnikov s kostnimi zasevki je izjemno pomemben večdisciplinarni pristop, kjer sodelujejo specialisti različnih strok. Terapija izbora je obsevanje, vendar zdravljenje pogosto vključuje še kirurgijo in sistemsko terapijo (1, 2, 9, 11).

Nadzor in terapija bolečine

Bolečina, ki nastopi pri večini bolnikov s kostnimi zasevki, zelo vpliva na kvaliteto bolnikovega življenja. V klinični praksi ugotavljamo, da ima velik delež bolnikov zaradi različnih vzrokov nezadostno ali neprimerno urejeno bolečino. Zdravniki pogosto napačno interpretirajo bolnikovo bolečino, zato so na voljo različna pomagala, kot so različne lestvice (npr. vizualna analogna skala (angl. *visual analog scale*, VAS)), s pomočjo katerih lahko bolnik izrazi stopnjo svoje bolečine. Pri analgetičnem zdravljenju se najpogosteje poslužujemo neopioidnih analgetikov: nesteroidnih anti-revmatikov (NSAR) ali paracetamola. V kolikor le-ti ne zadostujejo ali pa gre za močnejšo bolečino, uporabljamo tramadol, praviloma v kombinaciji z NSAR. Kasneje pa ob hujših bolečinah preidemo na opioide (morfin), praviloma v kombinaciji z NSAR. Odmerke morfinov lahko stopnjujemo glede na bolnikove potrebe in tako dosežemo optimalno znižanje oziroma odpravo bolečine. Zdravila največkrat dajemo po časovnem načrtu (angl. *by the clock*) in ne čakamo do ponovnega pojava bolečine (angl. *on demand*). S takšnim načinom dosežemo zelen učinek pri 70–76 % bolnikov. Optimalen čas, v katerem naj bi uredili protibolečinsko terapijo, je tudi pri najtrdovratnejši bolečini en teden (1, 13).

Radioterapija

Radioterapija je zelo učinkovita in najpogosteje uporabljena metoda zdravljenja kostnih zasevkov. Lahko jo uporabljamo kot samostojno metodo ali v kombinaciji z ostalimi metodami. Pri zdravljenju kostnih zasevkov predstavlja zlati standard. Cilji radioterapije so:

- zmanjšanje bolečine,
- preprečitev nastanka patološkega zloma,
- spodbujanje celjenja že nastalega patološkega zloma oz. ohranjanje funkcije in mobilnosti prizadete kosti ter
- izboljšanje kvalitete življenja.

Z obsevanjem zmanjšamo bolečino kar pri 80–90 % bolnikov, medtem ko bolečino popolno odpravimo pri približno 50 % bolnikov (1, 5, 9).

Za vrsto paliativnega zdravljenja z obsevanjem se odločamo individualno glede na bolnikove težave, obsežnost bolezni, pričakovano življenjsko dobo, pridružena obolenja, možne neželene učinke, predhodno zdravljenje in nenazadnje tudi bolnikove želje (5).

V zadnjih 25 letih je bilo izvedenih nekaj raziskav, ki so primerjale obsevanja z večjim številom odmerkov in obsevanje z enim odmerkom. Izkazalo se je, da je obsevanje z enim odmerkom 8 Gy (Gray), glede kontrole bolečine in časa odgovora na zdravljenje, primerljivo z daljšim režimom obsevanja oziroma z uporabo večjega števila odmerkov. Vendar pa so bolniki, ki so prejeli le en odmerek po 8 Gy, pogosteje potrebovali ponovno zdravljenje z obsevanjem (1).

V raziskavi, kjer so primerjali obsevanje z enim odmerkom 8 Gy in s šestimi odmerki po 4 Gy, so ugotovili podoben odgovor in preživetje bolnikov. Vendar avtorji opisujejo, da se je v skupini, ki je bila zdravljena z večjim številom odmerkov, pojavilo dvakrat manj patoloških zlomov (2 %) kot pri skupini, zdravljeni le z enkratnim odmerkom (4 %), ter da je skupina, zdravljena z enkratnim odmerkom, večkrat potrebovala ponovno zdravljenje z obsevanjem (1, 13).

Raziskovalci so primerjali tudi učinkovitost uporabe različnih enkratnih odmerkov obsevanja. V prvi raziskavi so primerjali obsevanje s 4 Gy in z 8 Gy (14). V drugi raziskavi pa so primerjali obsevanje s 4 Gy, 6 Gy in 8 Gy v enem odmerku (15). V obeh navedenih raziskavah je bilo obsevanje z 8 Gy uspešnejše od obsevanja z nižjim odmerkom (1, 14, 15).

Povzamemo lahko, da je pri večini bolnikov s kostnimi zasevki učinkovito in primerno zdravljenje z enim odmerkom 8 Gy. V klinični praksi onkologi še vedno pogosteje predpisujejo obsevanje z večjim šte-

vilom odmerkov, kljub številnim dokazom, da so enkratni odmerki obsevanja za paliativno zdravljenje bolečine kostnih zasevkov enako učinkoviti, cenovno ugodnejši in dostopnejši (1, 2, 5, 11, 16).

Temu najverjetneje botruje bojazen, da bi z enkratnim odmerkom lahko določeno populacijo bolnikov prikrajšali za morebitne koristi, ki jih prinaša obsevanje z večjim številom odmerkov. Obsevanje z večjim številom odmerkov je namreč še vedno smiselno uporabiti pri bolnikih z daljšo pričakovano življenjsko dobo, saj se je izkazalo, da tovrstno zdravljenje zagotavlja manj patoloških zlomov in manjšo potrebo po ponovnem obsevanju. Obsevanje z večjim številom odmerkov je priporočeno tudi pri bolnikih z nevropatsko bolečino, saj obsevanje z enkratnim odmerkom slabše kontrolira tovrstno bolečino (1, 5, 11, 16).

V zadnjem času se je v primeru solitarnih zasevkov v hrbtenjači uveljavila uporaba stereotaktične radioterapije, kjer gre za zelo natančno obsevanje z visoko dozo posameznega odmerka. Primerna je le za izbrane bolnike s solitarnim zasevkom in pri bolezni z ugodno napovedjo (1, 2, 7, 8).

Ob vse daljši življenjski dobi bolnikov se pri napredovanju bolezni pogosto poslužujemo ponovnega obsevanja kostnega zasevka. Poročajo, da v teh primerih že doza enega odmerka po 4 Gy v 74 % zagotovi pričakovani odgovor, ki ga definirajo naštetii cilji radioterapije, kar pri 31 % bolnikov pa popolnoma odpravi bolečino (2). Izkazalo se je celo, da je ponovno obsevanje lahko učinkovito pri bolnikih, ki na prvo zdravljenje z obsevanjem niso ustrezno odgovorili (2).

V kolikor imamo opravka s številnimi difuznimi zasevki po kosteh, se pri izbranih bolnikih odločimo za obsevanje polovice telesa ali za uporabo sistemskih radioizotopov. Obsevanje polovice telesa je učinkovito v 70–80 %, vendar se lahko ob tem predvsem pri obsevanju zgornjega dela telesa pojavijo neželene učinki, kot sta slabost in bruhanje. Pomemben stranski pojav je tudi

mielotoksičnost, ki se lahko kaže kot pancitopenija. Nujna je ustrezna premedikacija s kortikosteroidi in antiemetiki. S sistemskimi radioizotopi (tehnecij-99, stroncij-89), ki oddajajo delce β s kratkim dometom (0,2–3 mm), lahko uspešno zdravimo bolnike z osteoplastnimi zasevki. Tudi tukaj za pomemben in resen zaplet zdravljenja velja mielotoksičnost. Pri dobro diferenciranem raku ščitnice zelo uspešno uporabljamo zdravljenje z jodom-131 (1, 2).

V Sloveniji od leta 2014 za zdravljenje solitarnih zasevkov v kosteh uporabljamo tudi radiofrekvenčno krioterapijo. Poseg opravljajo radiologi, ki sondo vstavijo v zasevek in področje zamrznejo.

Bisfosfonati in denosumab

V zadnjih letih postaja vse pomembnejše zdravljenje z bisfosfonati, ki delujejo na osteoklaste. Dokazali so namreč, da njihova uporaba zmanjša bolečine in število patoloških zlomov. Z uporabo novejših učinkovin imajo bolniki 30–50 % manj zapletov, povezanih s kostnimi spremembami, kar pomembno izboljša kvaliteto njihovega življenja (1, 2, 9, 17).

Bisfosfonati so na encim odporni analogi pirofosfata, ki je normalen sestavni del tkivnih tekočin. Nabirajo se v kostnini in kontrolirajo njeno resorpcijo. Z delovanjem na osteoklaste zavirajo resorpcijo kostnine. V matriksu tvorijo tesne komplekse s kalcijem in se počasi sproščajo. Glede na mehanizem delovanja lahko bisfosfonate razdelimo na dve skupini (12):

- bisfosfonati s preprosto zgradbo, ki so zelo podobni pirofosfatom (npr. etidronat), zbirajo se v samih osteoklastih in pospešujejo njihovo apoptozo ter
- potentni bisfosfonati, ki vsebujejo dušik (npr. alendronat, risedronat, ibandronat, zoledronat) in preprečujejo resorpcijo kostnine z vezavo površinskih beljakovin na membrano osteoklastov preko prenilacije, ki je potrebna za vezavo osteoklastov na kostnino.

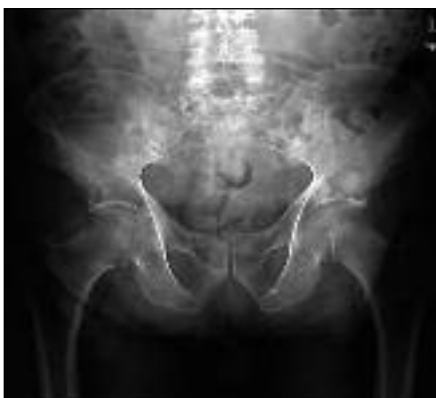Številne prospektivne raziskave so pokazale, da sočasnost zdravljenja z bisfosfonati in obsevanjem uspešno kontrolira bolečino, ki je nastala zaradi kostnih zasevkov. Bisfosfonati se pogosteje uporabljajo intravenosko (na tri tedne), saj se peroralne oblike slabše resorbirajo. Njihov najpogosteje opisan neželeni učinek je hipokalcemija, zato je potrebno skrbno spremljanje vrednosti kalcija v krvi in njegovo ustrezno nadomeščanje. Večmesečno zdravljenje s temi zdravili, zlasti z zoledronatom, lahko vodi do osteonekroze čeljusti, vendar je ta neželeni učinek redek. Incidenco teh zapletov je možno zmanjšati z ustrezno ustno higieno, medtem ko so posegi na čeljusti ali zobeh lahko njihovi sprožilni dejavniki. Mehanizem nastanka osteonekroze zaenkrat še ni znan (1, 9, 11, 12, 18).

V zadnjem času se je izkazalo za zelo uspešno tudi zdravljenje z Denosumabom, ki je humano monoklonsko protitelo. Aplikiramo ga subkutano, hkrati pa je pomembno zdravljenje s kalcijem in z vitaminom D_3 . Poleg zdravljenja zasevkov je indicirano tudi pri hudi osteoporozni, kjer obstaja tveganje patoloških zlomov in celo pri zdravljenju trdovratne hiperkalcemije, saj uspešno znižuje vrednost kalcija v krvi (1, 2).

Kirurgija

Kirurško zdravljenje kostnih zasevkov se primarno izvaja predvsem v smislu preprečevanja in zdravljenja patoloških zlomov (slika 3). Kar v 90 % uspešno zmanjša bolečino in obnovi mobilnost bolnika ter posledično izboljša kvaliteto njegovega življenja (2). Tveganje za patološki zlom je odvisno od mnogih dejavnikov: velikosti, vrste lezije (osteoklastične, osteoplastične ali mešane) ter njene lokalizacije. Najpogostejši so zlomi stegenice – predstavljajo 65 % patoloških zlomov, ki potrebujejo kirurško oskrbo (1). Za osteolitični kostni zasevek v stegenici velja, da je potrebna preventivna stabilizacija, če gre za lezijo, večjo kot 2,5 cm, če je prizadetega več kot 50 % pre-

mera kostne skorje in v primeru, ko se zasevek nahaja na nesubtrohanterem področju (2). Za kirurgijo se odločimo na osnovi splošnega stanja bolnika in njegove pričakovane življenjske dobe, vrste malignoma ter njegove razširjenosti v kosti in druge organe. Posebno oskrbo potrebujejo tudi zasevki v vretencih, saj za bolnika pogosto predstavljajo hudo funkcionalno motnjo (slika 2). Približno 70 % vseh hrbtničnih zasevkov najdemo v prsni hrbtnici, 20 % v ledveni in 10 % v vratni ter križni hrbtnici (2). V primeru kompresije hrbtnjače zaradi zasevkov v vretencih je nujno takojšnje ukrepanje. Gre namreč za urgentno stanje, ki sicer ne ogroža bolnikovega življenja, vendar neustrezno ukrepanje vodi do nepopravljivih okvar živčevja in posledično ohromitev (plegijo) bolnika od prizadetelega segmenta navzdol. Prvi znak kompresije hrbtnjače je bolečina, ki jo pogosto spregledamo. Kasneje se pojavijo parestezije in nevrološki izpadi v smislu motenj sensorike, motorike ali sfinkterskih motenj. Nevrološkemu pregledu, kjer določimo tudi nivo kompresije, sledi takojšnja MRI-preiskava in predstavitev kirurgu za načrtovano dekompresijo. V vmesnem času mora bolnik mirovati in prejeti antiedemsko terapijo s kortikosteroidi. Kirurško zdravljenje



Slika 3. Osteolitična lezija na prehodu v sramnico desno z grozečim patološkim zlomom 84-letnega bolnika z rakom pljuč.

kompresije hrbtnjače je indicirano le v dveh primerih: če je utesnitev le na enem nivoju ali če je potrebna stabilizacija hrbtnice in hkrati pričakovana življenjska doba bolnika ni prekratka. Če nevrološki izpadi trajajo več kot 24 ur, je okvara hrbtnjače v večini primerov ireverzibilna. Kirurška intervencija je potrebna tudi v primeru prvega pojava rakave bolezni ali edinega mesta razsoja, saj je nujna histološka opredelitev oz. potrditev bolezni (1–3, 9).

Kirurško zdravljenje se torej priporoča pri bolnikih (1, 2, 4):

- s pričakovano življenjsko dobo vsaj šest tednov,
- s patološkim zlomom oz. hudimi neznoznimi bolečinami, ki ne minejo ob podpornem zdravljenju,
- s kompresijo hrbtnjače oz. progresivnimi nevrološkimi izpadi zaradi radiorezistentnega tumorja,
- s poslabšanjem nevrološkega stanja oz. z napredovalo lokalno rastjo tumorja med onkološkim zdravljenjem,
- s segmentno nestabilnostjo in hudimi bolečinami oziroma z grozečimi nevrološkimi okvarami in
- zaradi potrebe po dokončni histološki diagnozi.

Po preventivni stabilizaciji ali stabilizaciji že nastalega patološkega zloma je kasneje potrebno pooperativno obsevanje prizadetelega predela, ki izboljša lokalni nadzor bolezni in pomembno vpliva na preživetje bolnikov (1, 2).

Sistemska terapija

Pogosto je ob zgoraj naštetih metodah zdravljenja kostnih zasevkov potrebno še sistemsko zdravljenje s citostatiki, hormonskimi preparati ali z biološkimi zdravili. O vrsti sistemskega zdravljenja se odločamo na osnovi vrste malignoma, njegovih bioloških značilnosti in njegove razširjenosti ter splošnega stanja bolnika in njegovih sočasnih bolezni (19).

ZAKLJUČEK

Preživetje bolnikov z zasevki v kosteh je v prvi meri odvisno od vrste primarnega tumorja in lokalizacije ter razširjenosti zasevkov. Zdravljenje je namenjeno pred-

vsem izboljšanju kakovosti življenja bolnika v smislu lajšanja bolečin in obvladovanja zapletov. Terapija izbora je obsevanje prizadetih področij, pogosto pa je potrebna še kombinacija ostalih metod zdravljenja.

LITERATURA

- Hartsell WF, Yajnik S. Palliation of bone metastases. In: Halperin EC, Perez CA, Brady LW, eds. Principles and practice of radiation oncology. 5th ed. Philadelphia: Lippincott Williams & Wilkins; 2008. p. 1986–98.
- Chow E, Finkelstein JA, Sahgal A, et al. Metastatic cancer to the bone. In: DeVita V, Lawrence TS, Rosenberg SA, eds. DeVita, Hellman and Rosenberg's cancer. Principles and practice of oncology. 9th ed. Philadelphia: Lippincott Williams & Wilkins; 2011. p. 2192–204.
- Hanc M, Ravnik J, Movrin I, et al. Prikaz bolnika z zasevkom v telesu vretenca L1 nejasnega izvora. *Onkologija*. 2013; 2: 149–52.
- Herkowitz HN, Garfin SR, Eismont FJ, et al. Rothman-Simeone the spine. 6th ed. Philadelphia: Saunders Elsevier; 2011: 1495–506.
- Fairchild A. Palliative radiotherapy for bone metastases from lung cancer. *World J Clin Oncol*. 2014; 5 (5): 845–57.
- Mitin T. Radiation therapy techniques in cancer treatment. UpToDate [internet]. c2014–2015 [citirano 2015 Jun 6]. Dosegljivo na: <http://www.uptodate.com/contents/radiation-therapy-techniques-in-cancer-treatment>
- Kachnic LA, DiBiase SJ. Radiation therapy for the management of painful bone metastases. UpToDate [internet]. c2013–2015 [citirano 2015 Jun 6]. Dosegljivo na: <http://www.uptodate.com/contents/radiation-therapy-for-the-management-of-painful-bone-metastases>
- Yu M, Hoffe SE. Overview of the epidemiology, clinical presentation, diagnosis, and management of adult patients with bone metastasis. UpToDate [internet]. c2014–2015 [citirano 2015 Jun 6]. Dosegljivo na: <http://www.uptodate.com/contents/overview-of-the-epidemiology-clinical-presentation-diagnosis-and-management-of-adult-patients-with-bone-metastasis>
- Lutz S, Berk L, Chang E, et al. Palliative radiotherapy for bone metastases: an ASTRO evidence-based guideline. *Int J Radiat Oncol Biol Phys*. 2011; 79 (4): 965–76.
- Heindel W, Gubitza R, Vieth V, et al. Bildgebende Diagnostik von Knochenmetastasen. *Dtsch Arztebl Int*. 2014; 111 (44): 741–7.
- Kunkler I. Bone metastases. In: Symonds P, Deehan C, Mills JA, eds. Walter and Miller's textbook of radiotherapy, radiation physics, therapy and oncology. 7th ed. UK: Churchill Livingstone; 2012. p. 459–61.
- Rang HP, Dale MM, Ritter JM, et al. Drugs in bone disorders. In: Rang HP, Dale MM, Ritter JM, eds. Rang and Dale's Pharmacology, 7th ed. Edinburgh: Churchill Livingstone; 2012. p. 437–9.
- Chow E, Hoskin P, Mitera G, et al. Update of the international consensus on palliative radiotherapy endpoints for future clinical trials in bone metastases. *Int J Radiat Oncol Biol Phys*. 2012; 82 (5): 1730–7.
- Hoskin PJ, Price P, Easton D, et al. A prospective randomized trial of 4 Gy or 8 Gy single dose in the treatment of metastatic bone pain. *Radiother Oncol*. 1992; 23 (2): 74–8.
- Jeremic B, Shibamoto Y, Acimovic I, et al. A randomized trial of three single-dose radiation therapy regimens in the treatment of metastatic bone pain. *Int J Radiat Oncol Biol Phys*. 1998; 42: 161–7.
- Fairchild A, Barnes E, Ghosh S, et al. International patterns of practice in palliative radiotherapy for painful bone metastases: evidence-based practice? *Int J Radiat Oncol Biol Phys*. 2009; 75 (5): 1501–10.
- Coleman RE. Risks and benefits of bisphosphonates. *Br J Cancer*. 2008; 98 (11): 1736–40.
- Aapro M, Saad F, Costa L. Optimizing clinical benefits of bisphosphonates in cancer patients with bone metastases. *Oncologist*. 2010; 15 (11): 1147–58.
- Chong Seow Khoon M. Experimental models of bone metastasis: Opportunities for the study of cancer dormancy. *Adv Drug Deliv Rev*. 2015; 94: 141–50.