

Pregledni prispevek/Review article

VITREKTOMIJA PRI IDIOPATSKEM FORAMNU MAKULE

VITRECTOMY FOR IDIOPATHIC MACULAR HOLE

Mojca Globočnik-Petrovič

Očesna klinika, Klinični center, Zaloška 29, 1525 Ljubljana

Prispelo 2001-03-15, sprejeto 2001-09-18; ZDRAV VESTN 2002; 71: Supl. II: 59-61

Ključne besede: *anteroposteriorni in tangencialni vlek; hialoidna membrana; membrana limitans interna; makuloreksa; pooperativni zapleti*

Izvleček – Izhodišča. Idiopatski foramen makule najverjetneje nastane zaradi tangencialnega in anteroposteriornega vleka korteksa steklovine na področje makule mrežnice. Zmanjšana vidna ostrina je posledica foramna ter okolnega odstopa in edema nevrosenzorične mrežnice. Z vitrektomijo odpravimo vitreoretinalno trakcijo in sprožimo proces celjenja v fovei.

Pri foramnu makule naredimo centralno vitrektomijo in odstranimo posteriorno hialoidno membrano. S posebno prilagojenim rezilom diseciramo membrano limitans interno, ki jo nato, okoli foramna, krožno odstranimo – makuloreksa. Vitrealni prostor tamponiramo s plinom (15% C3F8) ali silikonskim oljem. Po plinski tamponadi bolnik pozicionira glavo.

Zaključek. Vitrektomija z odstranitvijo posteriorne hialoidne membrane in membrane limitans interne omogoči zaprtje makularnega foramna in izboljša vidno funkcijo.

Uvod

Knapp je leta 1869 prvi opisal foramen makule (1). Do leta 1991, ko sta Kelly in Wendel (2) objavila prve rezultate vitrektomije pri foramnu makule, je foramen makule veljal za neozdravljivo bolezen.

Idiopatski foramen makule je prisoten pri 3 promilah oseb nad 55. letom starosti, pogosteje pri ženskah (70%) (3). V 10% je prisoten na obeh očeh.

Patogeneza

Klasična hipoteza po Gassu (4, 5) predvideva, da kontrakcija korteksa steklovine nad makulo povzroči tangencialno trakcijo na mrežnico v področju makule, kar vodi v nastanek foramna. Foramen nastane kot razpoka mrežnice. Gass je glede na klinično sliko foramen makule razdelil na štiri stopnje.

I. stopnja – grozeči foramen makule

Značilen je odstop mrežnice v fovei. Zaradi stalnega vleka mrežnice nastane razpoka v receptorski plasti mrežnice, ki je strukturno najšibkejša. Razpoka v receptorski plasti stimulira proces celjenja – reaktivno proliferacijo Muellerjevih celic in

Key words: *anteroposterior and tangential traction; hyaloid membrane; internal limiting membrane; maculorexis; postoperative complications*

Abstract – Background. Idiopathic macular hole may result from tangential and anteroposterior traction along the vitreofoveal interface.

The visual loss in eyes with full thickness macular hole is thought to be caused by the absence of the neurosensory retina in the area of anatomical defect and by retinal detachment and oedema surrounding macular hole.

The goal of vitrectomy is to remove vitreoretinal traction and to stimulate glial cell proliferation to reapproximate the edges of the hole.

We perform standard three-port pars plana vitrectomy. The posterior hyaloid is identified and elevated, dissection of internal limiting membrane is done. Long acting gas – 15% C3F8 or silicon oil is used for vitreal tamponade. Postoperative positioning is the rule.

Conclusion. Vitrectomy with removal of posterior hyaloid and internal limiting membrane enables macular hole closure and better visual function.

astrocitov mrežnice. Le-ti prehajajo preko membrane limitans interne in prekrivajo, v prvi stopnji, že razcepljeno mrežnico. V tem primeru govorimo o zakritem foramnu.

II. stopnja – foramen makule zajema vse plasti mrežnice. Prisoten je omejen odstop steklovine nad foveo. Zadebeljen korteks steklovine prekriva foramen. Najpogosteje govorimo o psevdooperklu, ker po histološki zgradbi zajema vitrealni korteks, kolagen, membrano limitans interno, Muellerjeve celice in glio, ne vsebuje pa fotoreceptorjev, kar je značilno za pravi operkel.

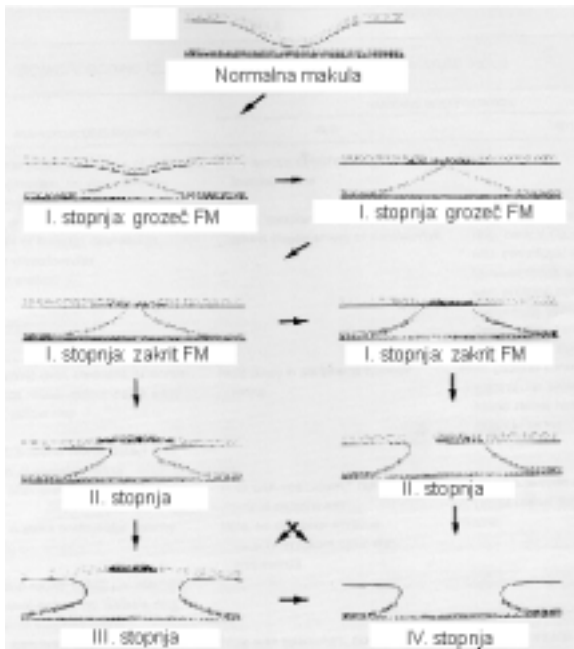
III. stopnja – foramen makule je večji od 400 µm

Zaradi stalnega vleka steklovine centrifugalna retrakcija mrežnice v fovei napreduje, foramen se poveča do velikosti 400–600 µm.

IV. stopnja

Značilen je popoln odstop steklovine.

Gaudricova hipoteza o nastanku foramna makule temelji na opazovanju nastajajočih foramnov makule z optično koherentno tomografijo (OCT) (6). Gaudric predvideva kot vzrok nastanka foramna makule anteroposteriorno trakcijo steklovine na mrežnico makule. Tudi on razdeli nastanek foramna na štiri stopnje.



Sl. 1. Nastanek foramna makule (FM) (po Gassu).

I. stopnja

Intraretinalne ciste nastanejo najprej v plasti Müllerjevih celic, ki zajema normalno 30% debeline fovee. Ciste se združujejo in se širijo preko vseh plasti mrežnice, dokler se mrežnica ne razcepi čez vso debelino.

II. stopnja

Streha ciste se pretrga. Mrežnica je razcepljena čez vse plasti.

III. stopnja

Odstop steklovinskega korteksa nad foveo

IV. stopnja

Odstop celotne posteriorne steklovine.

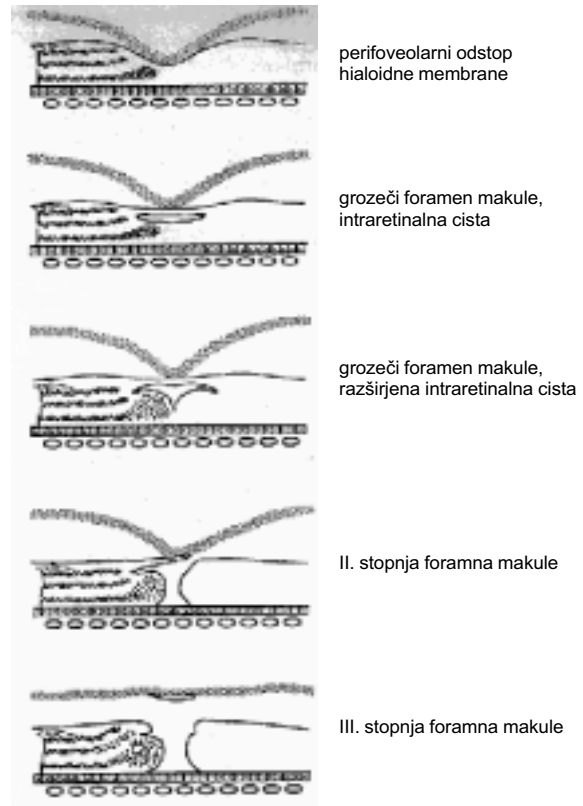
Klinična slika je značilna. Diagnostika običajno ni težavna. Če zadebeljen vitrealni korteks prekriva foramen makule, je klinična slika zabrisana. Za potrditev diagnoze uporabimo Watzke-Allenov znak, analizator debeline mrežnice ali optično koherentno tomografijo.

Večina bolnikov ima v prvi stopnji foramna makule relativno dobro vidno ostrino in komaj zaznavno metamorfopsijo. Pri bolnikih z drugo in tretjo stopnjo foramna makule vidna ostrina upade. Za to stopnjo je značilna vidna ostrina, ki je manjša od 0,5 (7). Z večanjem foramna se vidna ostrina postopno znižuje do približno 0,1. Večjega upada vidne ostrine običajno ni. Metamorfopsija je vedno prisotna zaradi razcepa v Henleyevem sloju mrežnice okoli foramna. Centralni skotom pri foramnu makule je pravilo, običajno brez subjektivnega skotoma, kar poizkušamo razložiti s centrifugalnim pomikom fotoreceptorjev (8).

Kirurško zdravljenje

Z vitrektomijo odpravimo vitreoretinalno trakcijo in sprožimo proces celjenja v fovei (9), ki približa robove razcepljene mrežnice. Tako zapremo foramen in izboljšamo vidno funkcijo. Vidna funkcija se izboljša v korelaciji s centripetalnim pomikom fotoreceptorjev (8).

Naredimo vitrektomijo pars plana. Dvignemo posteriorno hialoidno membrano z aspiracijo preko ročnika za vitrektomijo. Če je prisotna epiretinalna membrana, jo odstranimo. Krožno okoli foramna vedno odstranimo membrano limitans interno. Histološko je to membrana, ki poleg membrane limitans interne vsebuje še gliozno tkivo (10). Vitrealno votlino



Sl. 2. Stopnje foramna makule (po Gaudricu).

zapolnimo s plinom (15% C3F8). Po posegu je potrebno strogo »pozicionirati glavo« en teden, to pomeni, da mora imeti bolnik en teden glavo prislonjeno na prsi oziroma mora gledati navzdol, in sicer 20 ur na dan. Če bolnik tega ne zmore, vitrealno votlino zapolnimo s silikonom. V tem primeru pozicioniranje glave ni potrebno.

Vitrektomija pri prvi stopnji ni indicirana (11), saj se polovica oči s foramnom makule prve stopnje ozdravi spontano, druga polovica pa napreduje v foramen makule druge stopnje. Pri številnih doslej objavljenih raziskavah vitrektomije pri idiopatskem foramnu makule druge in tretje stopnje je zapora foramna po vitrektomiji prisotna v 58–93%, izboljšanje vidne ostrine na več kot 0,5 so dosegli pri okoli 50% operiranih oči (12–14).

Najpomembnejši prognostični dejavnik je velikost foramna, pomembni so še trajanje foramna, stopnja in preoperativna vidna ostrina (3, 15, 16).

Pooperativni zapleti so sorazmerno pogosti:

- prehodno povišanje intraokularnega pritiska (IOP) 30% (17),
- odstop mrežnice 2–11% (9, 18),
- pregrupacija RPE 0–33% (12),
- katarakta 76% (19),
- izpad v vidnem polju 7–23% (20, 21),
- ponovno odprtje foramna 5% (18).

Povišanje IOP je običajno le prehodno v prvih dneh po operaciji. Odstop mrežnice je najpogostej v spodnji polovici mrežnice. Raztrganine mrežnice lahko nastanejo pri odstranjevanju posteriorne hialoide (9) ali kot posledica vleka plina na bazo steklovine, ki ni bila popolnoma očiščena med vitrektomijo (21).

Da bi se izognili pregrupaciji RPE v predelu makule, ne smemo drenirati subretinalne tekočine skozi foramen makule (22). Pregrupacija RPE je lahko posledica fototoksičnosti (23). Katarakta nastane skoraj pri vseh očeh po operaciji foramna makule. Po operaciji katarakte je verjetnost nastanka CME 10% (9).

Zožitev vidnega polja v temporalnem spodnjem kvadrantu je verjetno posledica poškodbe površinskega aksonskega sloja ali optičnega živca, ki nastane pri aktivnem vleku, ki ga izvaja mo nad robom vidnega živca, da bi povzročili odstop posteriorne hialoide (21).

Ponovno odprtje foramna nastopi običajno v obdobju prvega leta po operaciji. Opisani so tudi primeri po nekaj letih. Vzroka najpogosteje ne najdemo, včasih ga lahko pripišemo vleku novo nastale epiretinalne membrane ali cistoidnemu edemu makule. Ponovne operacije so uspešne, prognoza je odvisna od velikosti foramna in vidne ostrine pred ponovno nastalim foramnom.

Zaključki

Patogeneza foramna makule ni popolnoma jasna. Foramen makule verjetno nastane kot posledica anteroposteriornega in tangencialnega vleka posteriornega steklovinskega korteksa na makulo mrežnice. Pomembno vlogo ima nastanek intraretinalnih cist.

Z vitrektomijo odstranimo vlek na makulo, foramen se zaceli in zapre. Vidna funkcija se izboljšuje več let po uspešni operaciji. Večina bolnikov pridobi dve ali več vrstic vidne ostrine, metamorfopsija izgine.

Do sedaj je bilo objavljenih le nekaj pravih kliničnih prospektivnih, randomiziranih raziskav na področju vitrektomije in foramna makule. Še vedno ostaja nekaj odprtih vprašanj.

Za enkrat ni jasno, ali adjuvantni, kot so TGF, trombotični serum, trombin, ki pospešijo proces celjenja, lahko vplivajo na boljšo prognozo, če jih uporabimo med vitrektomijo. Pri raziskavah, kjer so uporabili opisane snovi, končna vidna ostrina ni bila boljša kot pri raziskavah, kjer adjuvantov niso uporabili. Za uspešno zaprtje foramna ni vedno potrebno narediti makulorekse. Morda je indicirana odstranitev membrane limitans interne le pri kroničnih, velikih foramnih makule ali pri ponovno odprtem foramnu makule. Pooperativno pozicioniranje glave po tamponadi steklovinskega prostora s plinom je pravilo. Čas pozicioniranja je različen. Tornambe je objavil pilotsko raziskavo, v kateri bolniki po operaciji foramna makule niso pozicionirali glave. Rezultati anatomskega in funkcionalnega uspeha operacije so primerljivi (24).

Kljub nekaterim neznankam je vitrektomija pri foramnu makule ena najbolj uspešnih vitreoretinalnih operacij, čeprav je odstotek zapletov sorazmerno visok.

Literatura

- Knapp. Ueber isolierte Zerreibungen der Aderhaut in Folge von Traumen auf dem Augopfel. Arch Augenheilkd 1869; 1: 6-29.
- Kelly NE, Wendel RT. Vitreus surgery for idiopathic macular holes. Results of a pilot study. Arch Ophthalmol 1991; 109: 654-9.
- Freeman WR, Azen SP, Kim JW et al. Vitrectomy for the treatment of full thickness stage 3 or 4 macular holes. Results of a multicentered randomised clinical trial. The vitrectomy for treatment of macular hole study group. Arch Ophthalmol 1997; 115: 11-21.
- Gass JMD. Idiopathic senile macular hole: its early stages and pathogenesis. Arch Ophthalmol 1988; 106: 629-39.
- Gass JD. Reappraisal of biomicroscopic classification of stages of development of macular hole. Am J Ophthalmol 1995; 119: 752-9.
- Gaudric A, Haouachine B, Massin P et al. Macular hole formation. Arch Ophthalmol 1999; 117: 744-51.
- Margherio AR. Macular hole surgery in 2000. Current Opinion in Ophthalmology 2000; 11: 186-90.
- Saito Y, Hirata Y, Hayashi A et al. The visual performance and metamorphopsia of patients with macular holes. Arch Ophthalmol 2000; 118: 41-6.
- Smiddy WE. Indications, surgical techniques and results of macular hole surgery. Ophthalmic Practice 1998; 165: 210-19.
- Yoon HS, Brooks LH Jr., Capone A Jr. et al. Ultrastructural features of tissue removed during idiopathic macular hole surgery. Am J Ophthalmol 1996; 122: 67-75.
- De Bustros S. Vitrectomy for prevention of macular holes: results of a randomized multicentered clinical trial. Ophthalmology 1994; 101: 1055-60.
- Poliner LS, Tornambe PE. Retinal pigment epitheliopathy after macular hole surgery. Ophthalmology 1992; 99: 1671-7.
- Patel AC, Wedel RT. Vitrectomy for macular hole. Semin Ophthalmol 1994; 9: 47-55.
- Smiddy WE, Pimentel S, Williams G. Macular hole surgery without adjunctive additives. Ophthalmic Surg 1997; 28: 713-7.
- Ryan EH, Gilbert HD. Results of surgical treatment of recent-onset full thickness idiopathic macular holes. Arch Ophthalmol 1994; 112: 1545-53.
- Syaarda RN, Glaser BM, Thompson JT et al. Effect of preoperative visual acuity in the treatment of macular holes with vitrectomy and TGF-B. Ophthalmology 1993; 100: Suppl: 73-3.
- Tabandeh H, Chaudhry N, Smiddy WE. Retinal detachment associated with macular hole surgery. Invest Ophthalmol Vis Sci 1998; 30: 3174-4.
- Banker A, Freeman W, Kim J, Munguia D, Azen S. Vision-treating complications of surgery for full thickness macular holes. Ophthalmology 1997; 104: 1442-53.
- Thompson JT, Glaser BM, Syaarda RN, Murphy RP. Progression of nuclear sclerosis and long term visual results of vitrectomy with transforming growth factor b2 for macular holes. Am J Ophthalmol 1995; 119: 48-54.
- Paques M, Massin O, Santiago PY et al. Visual field loss after vitrectomy for full thickness macular holes. Am J Ophthalmol 1997; 124: 88-94.
- Cullinane AB, Cleary PE. Prevention of visual field defects after macular hole surgery. Br J Ophthalmol 2000; 84: 372-7.
- Charles CS. Retinal pigment epithelial abnormalities after macular hole surgery. Retina 1993; 13: 176-6.
- Gass JMD. Discussion of retinal pigment epitheliopathy after macular hole surgery. Ophthalmology 1992; 99: 1678.
- Tornambe PE, Poliner LS, Grote K. Macular hole surgery without face-down positioning. Retina 1997; 17: 179-85.