

Marija Hribernik¹

Anatomija ledvic

Renal Anatomy

IZVLEČEK

KLJUČNE BESEDE: ledvica – anatomija in histologija, ledvična arterija, ledvične vene

Ledvica je paren organ, ki leži na lumbokostalnem trikotniku trebušne prepone in na mišicah zadnje trebušne stene izven peritonealne votline. Obdaja jo vezivna in maščobna ovojnica. Zgrajena je iz ledvične skorje v kateri se nahajajo ledvični glomeruli in iz ledvične sredice, ki jo oblikujejo ledvične piramide. Vrhove piramid obdajajo male ledvične čašice, ki se združujejo v velike ledvične čašice, te pa v ledvični meh. V ledvični lini ledvični meh brez ostre meje preide v sečevod. Arterijsko kri vodi v ledvico ledvična arterija, ki je parna veja trebušne aorte in se od nje odcepi pravokotno v višini drugega ledvenega vretenca. Arterija s svojimi vejami predstavlja hkrati funkcionalni in nutritivni krvni obtok ledvice.

ABSTRACT

KEY WORDS: kidney – anatomy and histology, renal artery, renal veins

The kidney is a paired organ that is positioned on the lumbocostal triangle of the diaphragm and on the posterior abdominal wall muscles, outside of the peritoneal cavity and within a fibrous capsule and fatty tissue. It is composed of renal cortex containing the renal glomerules and the medulla that consists of renal pyramids. The peaks of these pyramids are surrounded by small renal calyces which combine to form large renal calyces and these finally constitute the renal pelvis. At the renal orifice, the pelvis merges with the urether without a clear demarcation line. Arterial blood is led to the kidney by the renal artery, which is a paired branch of the abdominal aorta and branches off perpendicularly, at the level of the second lumbar vertebra. The renal artery and its branches provide for the renal functional and nutritive blood flow.

¹ Doc. dr. Marija Hribernik, dr. med., Inštitut za anatomijo, Medicinska fakulteta, Korytkova 2, Ljubljana.

OPIS IN ZGRADBA LEDVICE

Ledvica je paren organ čvrste konsistence z gladko površino. Pri otroku je razdeljena na režnje, kasneje se meje med režnji zabrišejo. Dolga je 10–12 cm, široka 5–6 cm, debela 3–4 cm in tehta 130–200 gramov. Na ledvici opisujemo sprednjo in zadnjo površino (facies anterior in posterior), medialni konkavni in lateralni konveksni rob (margo medialis in lateralis) ter zgornji in spodnji pol (extremitas superior in inferior). Na sredini medialnega roba je ledvična lina (hilum renale), skozi katero vstopa v ledvico ledvična arterija in živčno nitje, izstopajo pa ledvična vena, sečevod in mezgovnice. Ledvična lina se odpira v ledvični sinus (sinus renalis), ki sega približno 3 cm v notranjost ledvice in v katerem se deli ledvično žilje, ledvične čašice pa se združijo v ledvični meh.

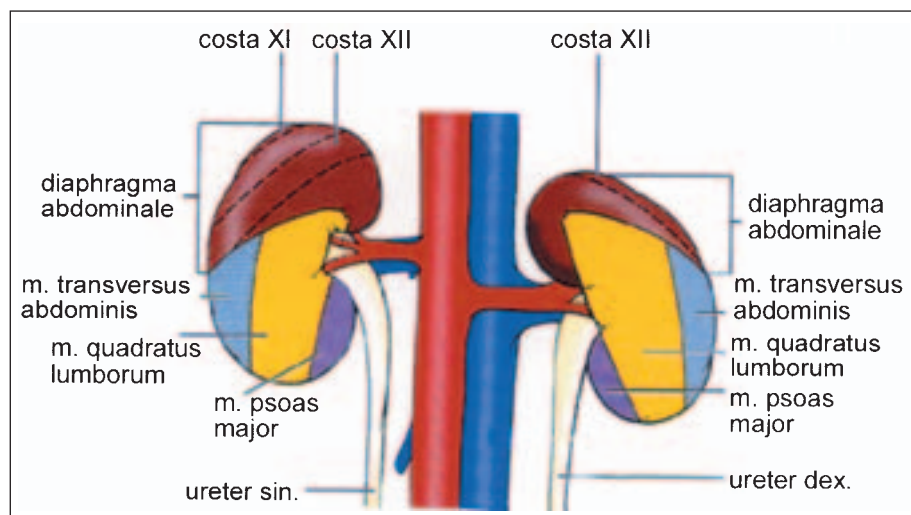
Ledvica leži v fascialni loži, ki je pravzaprav v dve poli razcepljena ovojnica mišice transversus abdominis (fascia prerenalis in retrorenalis) in pritrjuje ledvico na zadnjo trebušno steno.

Ledvico obdaja maščobna ovojnica (capsula adiposa renis), ki je najdebelejša lateralno in pod ledvico, na sprednji površini pa je skoraj ni. Pod maščobno ovojnico ovija ledvico čvrsta vezivna ovojnica (capsula fibrosa), ki se preko ledvične line previha v ledvični sinus, nato pa se naraste na ledvični meh.

Vzdolžni prerez skozi ledvico prikazuje njeno značilno zgradbo: ledvično skorjo (cortex renis) na površini in ledvično sredico (medulla renis) v globini. Ledvična skorja je tkivo med vezivno ovojnico in bazo ledvičnih piramid, ki oblikujejo ledvično sredico. Podaljške skorje, ki segajo med ledvičnimi piramidami proti ledvičnemu sinus, imenujemo ledvični stebrički (columnae renales). Na prerezu je skorja zrnatega videza, ker se v njej nahajajo ledvična telesca (glomeruli) in zviti deli ledvičnih tubulov (tubuli renales).

Sredico oblikuje različno število (5–14) ledvičnih piramid (pyramides renales) (1). Njihova baza je obrnjena proti površini ledvice, vrhovi piramid (papillae renales) pa segajo v ledvični sinus, kjer jih obdajajo male ledvične čašice (calices renales minores). Na vsaki od ledvičnih papil se odpirajo papilarna izvodila (foramina papillaria). Vrhove papil z odprtami papilarnih izvodil imenujemo area cribrosa. Na prerezu imajo ledvične piramide žarkast videz zaradi ravnih delov ledvičnih tubulov in papilarnih izvodil (ductuli papillares), ki potekajo od baze piramid proti njihovim vrhovom. Področje ene piramide s pripadajočo skorjo je ledvični režen (lobus renalis).

Začetni del sečnih izvodil predstavljajo male ledvične čašice, ki obdajajo posamezne ledvične papile – praviloma ena mala čašica



Slika 1. Desna in leva ledvica, od zadaj. Strukture zadnje trebušne stene, na katerih ležita ledvici.

obdaja eno papilo. Z združitvijo treh do štirih malih čašic nastaneta dve, včasih pa tri velike ledvične čašice (calices renales majores), ki se združijo v ledvični meh (pelvis renalis). Ledvični meh ima obliko v frontalni ravnini sploščenega lijaka, ki se z lateralne proti medialni strani in navzdol oži. V ledvični lini, lahko pa tudi izven ledvice, ledvični meh brez ostre meje preide v sečevod.

LEGA DESNE IN LEVE LEDVICE

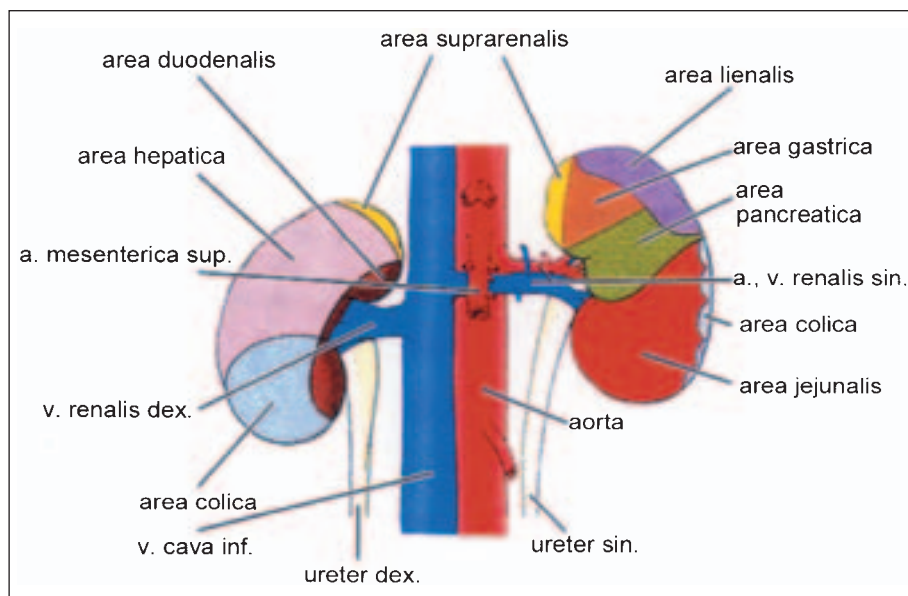
Ledvici ležita paravertebralno v višini 12. prsnega ter 1. in 2. ledvenega vretenca. Desna ledvica leži nekoliko (1–2 cm) nižje kot leva. Sredina ledvične line se nahaja približno v višini drugega ledvenega vretenca. Za zgornjim polom leve ledvice leži 11. rebro, med zgornjo in srednjo tretjino pa 12. rebro. Zgornji pol desne ledvice leži samo na 12. rebro. Spodnja ledvična pola, ki sta bolj odmaknjena od mediane ravnine kot zgornja, se nahajata 2–3 cm nad črevničnim grebenom.

Zgornji del zadnje površine ledvic se prilaga lumbokostalnemu trikotniku trebušne prepone in tako posredno, preko prepone, meji na diafragmalno plevro. Zaradi lege na preponi ledvici med dihanjem spreminjata lego. Spodnji del zadnje površine ledvic meji

na mišici psoas major in quadratus lumborum (slika 1). Med zadnjo trebušno steno in ledvico potekajo živci n. subcostalis, n. iliohypogastricus in n. ilioinguinalis.

Sprednji ploskvi desne in leve ledvice mejita na različne organe (slika 2). Desna ledvica meji zgoraj na desni jetrni režnji, spodaj pa poteka preko nje ascendentni kolon in desni zavoj debelega črevesa. Medialni del sprednje strani in medialni rob mejita na descendentni del dvanajstnika. Na zgornjem polu leži desna nadledvična žleza. Sprednja stran leve ledvice je zgoraj v stiku z zadnjo stranjo želodca, v višini ledvične line poteka preko ledvice rep trebušne slinavke, spodaj pa meji na vijuge tankega črevesa. Lateralni rob je zgoraj v stiku z vranico, spodaj pa z descendentnim kolonom. Na zgornjem polu leži leva nadledvična žleza.

Deli desne in leve ledvice, ki mejijo na primarno oziroma sekundarno ekstraperitonealne organe (debelo črevo, dvanajstnik, trebušna slinavka), niso pokriti s stenskim listom peritoneja. Peritonej namreč prehaja s sprednje površine ledvice na ekstraperitonealni organ (npr. ascendentni kolon), ga ovije, nato pa pokrije preostali del ledvice. Del ledvice, ki se prilaga ekstraperitonealnemu organu tako ostane nepokrit s stenskim peritonejem.



Slika 2. Desna in leva ledvica, od spredaj. Predeli ledvic, ki mejijo na spredaj ležeče organe.

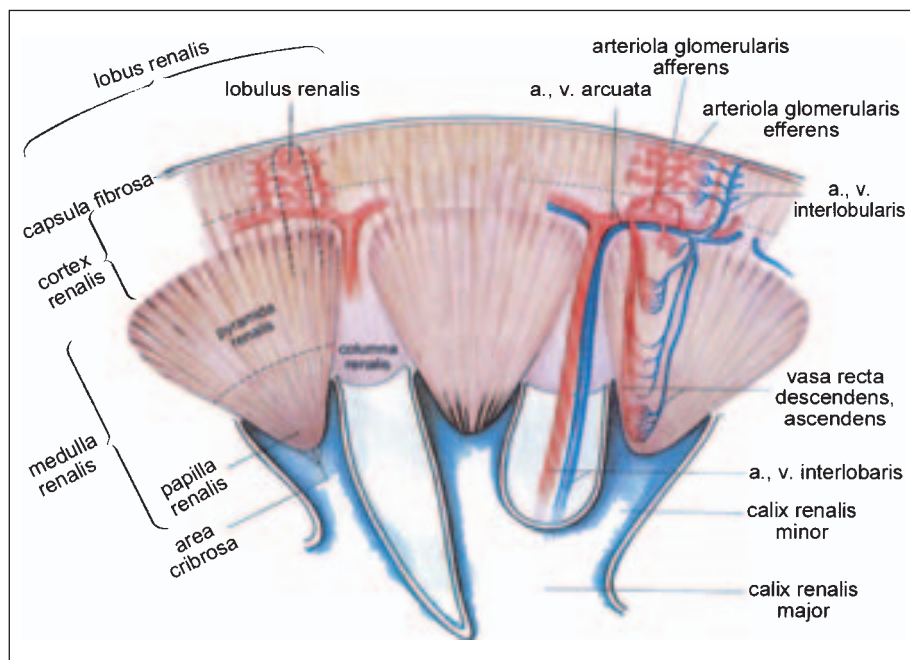
ARTERIJE

Arterijsko kri vodi v ledvico ledvična arterija (arteria renalis), ki je parna veja trebušne aorte in se od nje odcepi pravokotno v višini drugega ledvenega vretenca. Arterija s svojimi vejami predstavlja hkrati funkcionalni in nutritivni krvni obtok ledvice. V ledvični sinus vstopi pred ledvičnim mehkom in za ledvično veno, nato pa se običajno deli v pet segmentnih arterij. Vsaka segmentna arterija oskrbuje ledvični segment, ki je klinaste oblike in ima bazo, obrnjeno proti ledvični površini. Segmentne arterije so terminalne arterije in med seboj ne anastomozirajo. Delijo se na lobarne, te pa na interlobarne arterije, ki potekajo med piramidami proti ledvični skorji. Na bazi ledvičnih piramid se vsaka od njih deli na dve arkuatni arteriji, iz katerih izhajajo interlobularne arterije. Slednje potekajo skozi skorjo proti ledvični vezivni ovojnici, od njih pa se cepijo aferentne glomerularne arteriole. Te se razvejijo v mrežje glomerularnih kapilar, ki predstavljajo funkcionalni krvni obtok. Glomerule zapuščajo eferentne arteriole. V večjem delu ledvične skorje se razvejijo v peritubularno kapilarno mrežje, ki

predstavlja nutritivni krvni obtok. Eferentne arteriole jukstamedularnih glomerulov (glomeruli na meji med skorjo in sredico) potekajo v ledvično sredico in se razvejijo v vasa recta descendens, iz njih pa izhajajo peritubularne kapilare (nutritivni in funkcionalni krvni obtok).

Desna ledvična arterija je dolga 3–5 cm in teče z leve strani preko 2. ledvenega vretenca ter preko narastišča medialnega kraka trebušne prepone proti ledvični lini desne ledvice. V smeri od aorte proti desni ledvični lini poteka za levo ledvično veno, spodnjo veno kavo in desno ledvično veno. Pred naštetimi žilami ležijo telo, vrat in glava trebušne slinavke ter descendenti del dvanajstnika. Leva ledvična arterija je dolga le 1–3 cm, teče v višini 2. ledvenega vretenca za levo ledvično veno in vstopa pred ledvičnim mehkom v ledvični sinus.

Poleg ledvične arterije, ki vstopa v ledvico skozi ledvično lino, so pogosto prisotne tudi polarne ledvične arterije, ki vstopajo neposredno v zgornji ali spodnji ledvični pol. Polarne arterije se lahko odcepijo od ledvične arterije pred njenim vstopom v ledvico (15%),



Slika 3. Shematski prikaz ledvične zgradbe in ledvičnega žilja.

lahko pa izvirajo neposredno iz trebušne aorte (12%) (2). V približno 10% prehranjujeta ledvico dve ledvični arteriji, ki izvirata iz trebušne aorte, potekata do ledvične line in se razvejata v ledvičnem sinus (2).

Prisotnost dveh ali redkeje celo treh ledvičnih arterij, ki izvirajo iz trebušne aorte, je posledica embrionalnega razvoja ledvice (3). Ledvično zasnovo (pronephros, mesonephros, metanephros) prehranjuje v času embrionalnega razvoja več arterij, ki izvirajo iz aorte. S pomikanjem ledvične zasnove navzgor ob zadnji trebušni steni posamezne arterije postopno degenerirajo in praviloma ostane le ena ledvična arterija.

VENE

Venozno kri iz povrhnjega dela skorje pod ledvično ovojnico zbirajo stelatne vene. Združujejo se v interlobularne vene, v katere se drenira tudi venozna kri iz peritubularnih kapilarnih prepletov v skorji. Interlobularne vene se vlivajo v arkuatne vene, ki potekajo skupaj z arkuatnimi arterijami. Venozna kri iz peritubularnih kapilar v ledvični sredici se steka v vasa recta ascendens, ki se vlivajo v arkuatne vene. Arkuatne vene se združujejo v interlobarne, te pa v segmentne vene, ki za razliko od segmentnih arterij med seboj anastomozirajo. Pet do šest segmentnih ven se v ledvičnem sinus združijo v ledvično veno.

Desna ledvična vena je kratka in leži pred in malo pod desno arterijo. S sprednje strani jo pokriva descendenti del dvanajstnika in glava trebušne slinavke. Vлива se v spodnjo veno kavo v višini 2. ledvenega vretenca. Leva ledvična vena je dolga 6–7 cm ter teče pred

levo ledvično arterijo in nekoliko nižje od nje. Trebušno aorto križa s sprednje strani, pod izstopiščem zgornje mezenterične arterije, nato pa poteka pred desno ledvično arterijo in malo nižje od nje do spodnje vene kave, v katero se vlije v isti višini kot desna ledvična vena. S sprednje strani jo pokriva telo in vrat trebušne slinavke. V levo ledvično veno se vlije s spodnje strani vena testicularis (ovarica) sinistra, z zgornje pa vena suprarenalis sinistra.

MEZGOVNICE

Mezgovnice oblikujejo tri pleteže – prvi je ob ledvičnih tubulih, drugi leži pod vezivno ovojnico, tretji pa v maščevju ob ledvici. Mezgovnice potekajo ob ledvičnih žilah v leve in desne ledvene bezgavke (nodi lymphatici lumbales dextri et sinistri), ki ležijo ob izvoru ledvičnih arterij.

ŽIVCI

Parasimpatični presinaptični nevroni prihajajo iz zadnjega vagusovega pleteža do ledvičnega pleteža (plexus renalis). Postsinaptični nevroni tečejo skupaj z arterijami.

Simpatične presinaptične nevrone vodi splanhnični živci iz 9.–12. prsnega in 1. ter 2. ledvenega segmenta hrbtenjače v celiakalni pletež. Od tu tečejo postsinaptični nevroni skupaj z arterijami.

Visceralni aferentni nevroni se končujejo v segmentih hrbtenjače, iz katerih izhajajo splanhnični živci. V ta kožna področja se prenaša bolečina, ki včasih izžareva tudi v modnik oz. modo.

LITERATURA

1. Williams PL, Bannister LH, Berry MM, et al. Gray's anatomy. 38th ed. New York, Edinburgh, London, Tokyo, Madrid, Melbourne: Churchill Livingstone; 1995.
2. Lippert H, Pabst R. Arterial variations in man. München: J. F. Bergmann Verlag; 1985.
3. Moore KL, Dalley AF. Clinically oriented anatomy. 3rd ed. Philadelphia, Baltimore, New York, London, Buenos Aires, Hong Kong, Sydney, Tokyo: Lippincott Williams & Wilkins; 1999.

Prispelo 9. 2. 2005