

Laparoskopska limfadenektomija pred obsevanjem napredovalega raka materničnega vratu – ali je smiselna?

Pre-treatment laparoscopic nodal staging in advanced cervical cancer – does it make sense?

doc. dr. Barbara Šegedin, dr. med.

Sektor za radioterapijo, Onkološki inštitut, Zaloška 2, Ljubljana
Medicinska fakulteta Univerze v Ljubljani, Vrazov trg 2, Ljubljana

Izveček. Pri zdravljenju lokalno in lokoregionalno napredovalega raka materničnega vratu (RMV) sta zdravljenje izbora radikalna radiokemoterapija in brahiterapija. Zasevki v pelvičnih in/ali paraaortnih bezgavkah so pri RMV najpomembnejši napovedni dejavnik. Medtem ko s standardnim zdravljenjem dosežemo odlično lokalno kontrolo tudi pri napredovalih tumorjih, ostaja dobro zdravljenje zasevkov v bezgavkah še vedno izziv. Predpogoj za individualno prilagoditev velikosti obsevalnega polja je dobra zamejitvena bolezen. Standardne preiskave so CT, MR in PET CT. Lažno negativni rezultati so pri PET CT prisotni v 11–18 %, pri CT in MR pa tudi do 35 %. Laparoskopska zamejitvena operacija je izvedljiva, intra- in perioperativni zapleti so redki. Pri do 58 % bolnic lahko vodi v povišanje stadija bolezni in celo spremembo obsevalnega polja.

Ključne besede: rak materničnega vratu, zamejitvena operacija, limfadenektomija, slikovna diagnostika

Abstract. External beam radiotherapy with concurrent cisplatin and image guided brachytherapy are the gold standard in treatment of locally advanced cervical cancer. Nodal status is the most important prognostic factor. While we can achieve excellent local control even in advanced disease, adequate treatment of pathological lymph nodes remains a challenge. Good lymph node staging is mandatory to tailor the radiation field in individual patients. Imaging techniques such as CT, MRI and PET CT are routinely used in pre-treatment staging. However, false negative rate of those modalities is 11-18 % for PET CT and up to 35 % for CT and MRI. Laparoscopic surgical staging is feasible, with low complication rate and can lead to up-staging and even treatment field modifications in up to 58 % of patients.

Keywords: cervical cancer, laparoscopic staging, lymphadenectomy, imaging

Uvod. Pri zdravljenju lokalno in lokoregionalno napredovalega raka materničnega vratu (RMV) sta zdravljenje izbora radikalna radiokemoterapija in brahiterapija. V obsevalno polje pri teleradioterapiji vključimo celotno maternico, parametrije, proksimalni del neprizadete nožnice ter pelvične bezgavke. V primeru patoloških bezgavk ob skupnem iliakalnem žilju in/ali v paraaortni regiji moramo v obsevalno polje vključiti tudi paraaortno bezgavčno regijo. Zasevki v pelvičnih in/ali paraaortnih bezgavkah so pri RMV najpomembnejši napovedni dejavnik za dolgotrajno preživetje in ponovitev bolezni. Bolnice z zasevki v paraaortnih bezgavkah imajo slabše preživetje brez napredovanja bolezni in celokupno preživetje.

Pri lokalno napredovalem RMV so zasevki v pelvičnih bezgavkah prisotni pri 10–27 % bolnic s tumorjem stadija IIA ter pri več kot 40 % bolnic s tumorjem stadija IIIB. Zasevki v paraaortnih bezgavkah so prisotni v 9–24 % pri stadiju II, 12–34 % pri stadiju III in v 13–50 % pri stadiju IV. Če zasevke v bezgavkah zgrešimo, lahko to vodi v suboptimalno zdravljenje in posledično večjo verjetnost za ponovitev bolezni, hkrati pa se ob zanesljivo negativnih bezgavkah lahko izognemo čezmernemu obsevanju paraaortne regije in tako zmanjšamo neželene sopojuje.

Slikovne zamejitvene preiskave. Standardne zamejitvene preiskave pred zdravljenjem RMV so magnetna resonanca (MR) medenice ter CT trebuha in prsnega koša ali PET CT. V skladu s trenutno veljavnimi priporočili za zdravljenje RMV v poštev pride tudi kirurška zamejitev bolezní v paraaortni regiji in odstranitev patoloških pelvičnih in/ali paraaortnih bezgavk.

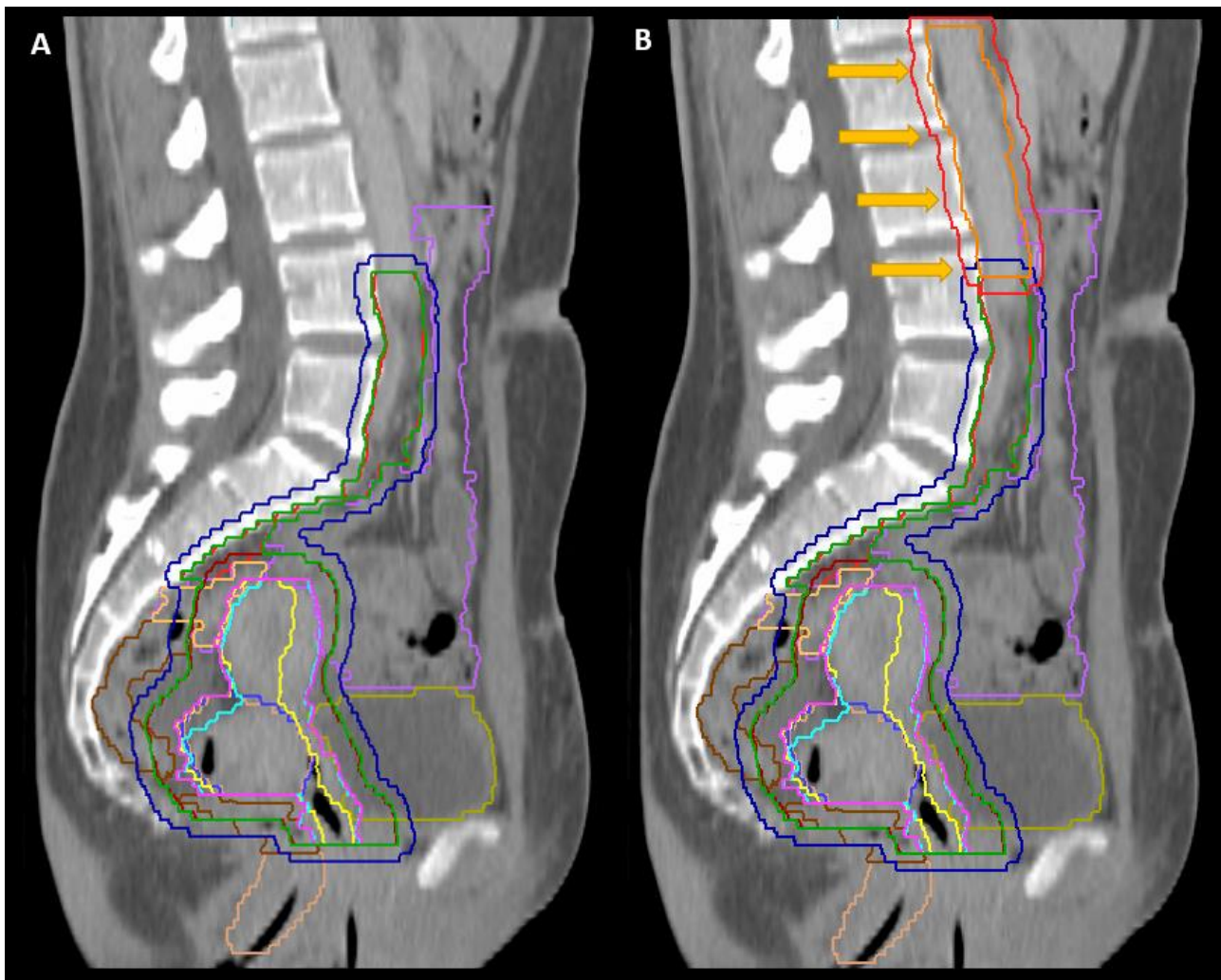
Opravljenih je bilo nekaj raziskav, ki so ugotovljale senzitivnost, specifičnost, pozitivno in negativno napovedno vrednost različnih slikovnih diagnostičnih metod. Pokazale so, da s temi preiskavami zgrešimo 20–50 % bolnic z makroskopsko ter verjetno večino bolnic z mikroskopsko boleznijo v bezgavkah. Pozitivna napovedna vrednost (histološko potrjene pozitivne bezgavke, ki so bile vidne pri predhodni preiskavi) je 20–66 % za CT, 0–27 % za MR in 86–100 % za PET CT. Negativna napovedna vrednost pa je 53–92 % za CT, 75–91 % za MR in 83–92 % za PET CT. Delež histološko potrjenih patoloških paraaortnih bezgavk pri bolnicah z normalnim izvidom CT in/ali MR preiskave je 9–35 % in 6–15 % pri normalnem izvidu PET CT. Na detekcijo patoloških bezgavk vpliva velikost zasevka. Pri zasevkih > 5 mm sta senzitivnost in pozitivna napovedna vrednost PET CT 42 % in 38 %, pri zasevkih ≤ 5 mm pa padeta na 22 % oziroma 15 %.

Zamejitvena operacija. Smisel kirurške zamejitve bolezní v bezgavkah je natančna določitev obsega bolezní, ki omogoča prilagoditev obsevalnega polja pri posamezni bolnici. Na podlagi kirurške zamejitve bolezní lahko do prehoda v višji stadij pride pri eni tretjini bolnic, pri 7–58 % bolnic pa tudi do spremembe zdravljenja. Z opravljeno zamejitveno operacijo bi se v veliki meri lahko izognili čezmernemu zdravljenju pa tudi premajhnim obsevalnim poljem.

V primerjavi z bolnicami, pri katerih so v obsevalno polje vključene le pelvične bezgavke, je pri bolnicah po obsevanju pelvičnih in paraaortnih bezgavk namreč toksičnost po obsevanju značilno pogostejša. Nekaj raziskav je pokazalo, da profilaktično obsevanje bolnic z lokalno napredovalim RMV z velikim poljem, ki vključuje tudi paraaortno regijo, sicer izboljša preživetje (55 % : 44 %, $p = 0,02$), vendar na račun pogostih akutnih in poznih posledic. Akutni sopojavi G3-4, brez G3 levkopenije, se pojavijo pri več kot 80 % bolnic, kasna G3-4 toksičnost je prisotna pri do 40 % bolnic. Natančna ocena statusa paraaortnih bezgavk je pomembna tako za izboljšanje lokalne kontrole in preživetja kot za preprečitev nepotrebnih posledic zdravljenja.

Zapleti laparoskopske pelvične in paraaortne limfadenektomije so redki. Intraoperativni in perioperativni zapleti se pojavijo pri 4–15 % bolnic, do konverzije v odprt kirurški pristop pride pri 0–1 % bolnic. Pri retroperitonealnem pristopu je verjetnost poškodbe črevesa manjša kot pri transperitonealnem, število odstranjenih bezgavk je značilno večje, manj je pooperativnih zarastlin. Izguba krvi je majhna, rehabilitacija pa hitra. Najpogostejši zaplet je pojav limfocist, ki pomenijo okoli 60 % vseh perioperativnih zapletov in so večinoma asimptomatske, transfuzijo potrebujejo manj kot 2 % bolnic.

Retrospektivni pregled bolnic, vključenih v tri randomizirane raziskave (GOG 85, GOG 120 in GOG 165), pri katerih je bila zamejitev bolezní v bezgavkah opravljena bodisi kirurško (555 bolnic) bodisi radiološko (130 bolnic), je pokazal, da so imele bolnice stadija III in IV v kirurški skupini boljše štiriletno preživetje brez napredovanja bolezní (48,9 % : 36,1 %) ter boljše celokupno preživetje (54,3 % : 40 %). HR za progres bolezní je bil v radiološki roki 1,35, za smrt pa 1,46 v primerjavi s kirurško roko, pri čemer je bilo v radiološki roki več bolnic v dobrem stanju zmogljivosti ($p < 0,01$), z nižjim stadijem ($p = 0,023$) in manjšimi tumorji ($p = 0,004$).



Slika 1: Razlika v velikosti obsevalnega polja pri obsevanju pelvičnih bezgavk (A) ter pelvičnih in paraaortnih bezgavk (B) pri bolnici z lokoregionalno napredujočim rakom materničnega vratu. Rumene puščice označujejo dodatno vrisano paraaortno bezgavčno regijo.

Edina randomizirana raziskava, ki je primerjala radiološko in kirurško zamejitev bolezni v bezgavkah pri RMV, je bila predčasno končana zaradi slabšega preživetja brez ponovitve bolezni in slabšega celokupnega preživetja v kirurški roki. Raziskava je bila majhna, vključenih je bilo le 61 bolnic, in ima številne slabosti. Čas do začetka obsevanja je bil daljši pri bolnicah v kirurški roki, hkrati so imele slabše napovedne dejavnike kot bolnice v radiološki roki (več stadija III, več tumorjev > 6 cm, več adeno in adenoskvamoznih rakov), bolnice v radiološki roki so pogosteje prejele sočasno kemoterapijo.

Zaključek. Laparoskopna zamejitevena operacija je izvedljiva in omogoča individualizacijo obsevalnih polj pri bolnicah z RMV. Dobra zamejitev bolezni pred začetkom zdravljenja zmanjša verjetnost za uporabo premajhnega obsevalnega polja, hkrati pa prihrani kasne posledice, povezane z velikim obsevalnim poljem bolnicam, pri katerih zadostuje obsevanje medeničnih bezgavk. Čeprav za zdaj dobrobit za preživetje bolnic z RMV ni jasno dokazana, laparoskopna zamejitevena operacija bezgavk ostaja najzanesljivejša metoda za zamejitev bolezni in pride v poštev pri izbrani populaciji bolnic.

Literatura

1. Smits RM, Zusterzeel PL, Bekkers RL. Pretreatment retroperitoneal para-aortic lymph node staging in advanced cervical cancer: a review. *Int J Gynecol Cancer* 2014; 24(6): 973–83.
2. Gouy S, Morice P, Narducci F et al. Prospective multicenter study evaluating the survival of patients with locally advanced cervical cancer undergoing laparoscopic para-aortic lymphadenectomy before chemoradiotherapy in the era of positron emission tomography imaging. *J Clin Oncol* 2013; 31(24): 3026–33.
3. Köhler C, Mustea A, Marnitz S et al. Perioperative morbidity and rate of upstaging after laparoscopic staging for patients with locally advanced cervical cancer: results of a prospective trial. *Am J Obstet Gynecol* 2015; 213: 503.e1–7.
4. Gold MA, Tian C, Whitney CW, Rose PG, Lanciano R. Surgical versus Radiographic determination of para-aortic Lymph node metastases before chemoradiation for locally advanced cervical carcinoma. *Cancer* 2008; 112: 1954–63.
5. Lai CH, Huang KG, Hong JH et al. Randomized trial of surgical staging (extraperitoneal or laparoscopic) versus clinical staging in locally advanced cervical cancer. *Gynecol Oncol* 2003; 98(1): 160–7.