

Pregledni prispevek/Review article

OSTEOODONTOKERATOPROTEZA*

OSTEOODONTOKERATOPROTHESIS

*Günther Grabner¹, GianCarlo Falcinelli²*¹ Landeskliniek für Augenheilkunde und Optometrie, Landeskliniken Salzburg, Müllner Hauptstr. 48, Salzburg, Avstrija² Clinica Oculistica Università La Sapienza, Via Gregorio VII, 350, 00165 Roma, Italija

Prispelo 2001-12-05, sprejeto 2001-12-10; ZDRAV VESTN 2002; 71: Supl. II: 51-4

Ključne besede: osteodontokeratoproteza; indikacije; metoda; zapleti

Izvleček – Izhodišča. Osteodontokeratoproteza s sedanjimi modifikacijami omogoča rehabilitacijo oči z najhujšimi spremembami sprednjega segmenta pri ohranjeni funkciji mrežnice. Opisana je tehnika sicer zahtevnega posega z interdisciplinarnim pristopom. Kritično so prikazani zapleti predvsem z ustno sluznico in z zdravljenjem sekundarnega glavkoma. Po rezultatih 201 operacije s sledenjem do 23 let je OOKP zaenkrat klinično uporabna metoda keratoproteze, ki omogoča funkcionalno ostrino vida tudi daljši čas.

Key words: osteodontokeratoprothesis; indications; method; complications

Abstract – Background. Osteodontokeratoprothesis with its latest modifications rehabilitates the eyes with the worst anterior segment malformations. The technique of this complicated procedure is described, interdisciplinary approach is necessary. The complications are introduced critically, especially with the oral mucosa and with the therapy of secondary glaucoma. The results of 201 operations with follow-up of maximal 23 years indicate that OOKP is clinically a useful method of keratoprothesis, which enables a functional visual acuity even after longer period of time.

Uvod

Prve misli o zamenjavi motne roženice z umetnim steklom segajo že v čas francoske revolucije (1). Ta želja pa se kljub razvoju operacijskega inštrumentarija ni uresničila. Sledili so številni brezuspešni poskusi implantacij steklenih koščkov, celuloide ali kristalov v roženico v 19. stoletju (Nussbaum, 1853; Heusser, 1886; v.Hippel, 1887; Dimmer, 1891; Salzer, 1898). 1906 je Zirm napravil prvo uspešno keratoplastiko s presaditvijo svežega človeškega tkiva. Kljub vsem napredkom v mikrokirurgiji, imunologiji, kultiviranju tkiv – dajalčeve roženice z njeno natančno oceno in tipizacijo, pa tudi kljub najmodernejši pooperativni oskrbi, ostaja še vedno skupina bolnikov z najhujše prizadetimi sprednjimi deli očesa, ko sicer uspešna keratoplastika odpove. Zato je po drugi svetovni vojni spet naraščalo zanimanje za razvoj umetne roženice. Številni poskusi, tudi klinični, so opisani v zbirki literature (2). Osteodontokeratoprotezo (OOKP) je že pred več kot 40 leti razvil Strampelli (3). Ta tehnika zahteva fiksiranje proteze pred roženico in je po mnenju številnih avtorjev za sedaj zadnja možnost za zdravljenje bolnikov s celotno obojestransko izgubo limbalnih izvornih celic, čemur sledi vaskularizacija in zamotnitev roženice. Stanje je najbolj znano po hudih poškodbah z lugi in boleznimi kot pemfigoid, Stevens-Johnsonov sindrom idr. (4, 5). Zadnje desetletje je OOKP razvijal Falcinelli s sodelavci in dokumentiral rezultate (6). Tehniko je prevzela Očesna klinika Salzburg.

Indikacije za OOKP

Indikacija za OOKP naj se postavi izredno strogo. Izčrpane morajo biti vse druge možnosti konvencionalne keratoplastike, tudi maksimalna imunosupresija in avtologna ali tudi heterologna limbusna transplantacija. Prav tako mora biti vidna ostrina stalno tako močno obojestransko omejena, da ne omogoča samostojnega življenja (upoštevati starost), kar pomeni vrednosti od 1/60 do 0,1 (0,2) ali manj. Pred posegom naj se upošteva še točna projekcija svetlobe s spoznavanjem barv, vsaj digitalno določen normalen intraokularni tlak, ehografsko dokazana še normalna dolžina zrkla pri ležeči mrežnici (izključiti tudi atrofična zrkla, ugasel ERG), da se izognemo razočaranjem bolnika. Najpogostejše indikacije največje objavljene skupine bolnikov so prikazane v tabeli 1 (7).

Operacijska tehnika

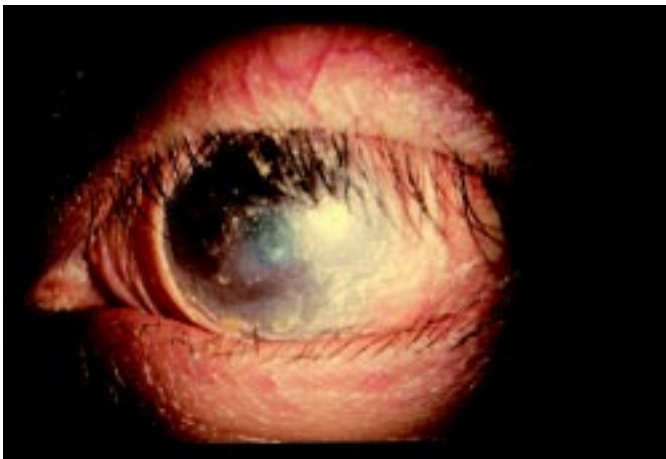
V prvi operacijski fazi se odvzame zakoreninjen zob z delom kosti čeljusti in se z vrtnjem v centru pripravi v obliko lamele, v katero se vstavi ali s fibrinskim lepilom lepi optični cilindar PMMA. Ta implantat (lamina) se vsaj za 80-100 dni vstavi v subkutano tkivo veke, da se doseže zadostna vitalnost z vaskularizacijo zobno-čeljustnega podpornega aparata. Sočasno v splošni anesteziji se lahko že pripravi oko, ki bo dobilo keratoprotezo: napravi se površinska lamelarna keratektomija s

Tab. 1. Bolezni sprednjega očesnega segmenta, zaradi katerih je bila napravljena osteodontokeratoproteza (OOKP). $n = 201$ oko (1973–1996), od tega 9 oči, operiranih v Salzburgu, 109 moških, 74 žensk, 18 obojestranskih OOKP. Povprečen čas slepote pred OOKP $7,42 \pm 9,31$ leta, sledenje povprečno $6,83 \pm 5,54$ leta, maksimalno 23 let.

Tab. 1. Anterior segment eye diseases where osteodontokeratoproteza (OOKP) was needed. $n = 201$ eyes (1973–1996), 9 eyes operated in Salzburg, 109 men, 74 women, 18 bilateral OOKP. Average blinding time before OOKP 7.42 ± 9.31 years, average follow-up 6.83 ± 5.54 years, maximal 23 years.

Diagnoza / Diagnosis	n	%
Opekline, perustije / Chomburstion, chemical	75	37,3
Pemfigoid / Pemphigoid	49	24,4
Glavkom / Glaucoma	14	7
Keratitis / Keratitis	13	6,5
Keratitis bulosa / Keratitis bulosa	12	6
Trahom / Trachoma	11	5,5
Sjögrenov sindrom / Sy. Sjögren	10	5
Lyellov sindrom / Sy. Lyell	9	4,5
Stevens-Johnsonov sindrom / Sy. Stevens-Johnson	4	2
Zavrntvena reakcija po presaditvi / Transplant rejection	3	1,5
Popolna okvara vek / Complete palpebral lesion	1	0,5
Skupaj / All	201	100

celotno odstranitvijo Bowmanove membrane, totalna iridektomija, ICCE in parcialna sprednja vitrektomija. Sledi kritje cele površine zrkla z ustno sluznico (premer približno 3 cm), ki mora prekriti tudi mišične insercije in segati za pričvrstitev k veznici prehodne gube. Če to ni možno, se lahko izbere transpalpebralni način, ki zahteva celotno tarzektomijo. Ko se po 2–3 mesecih iz subkutanega žepa eksplantira implantat – lamina, se fiksira na roženico po majhni trepanaciji, tako da je sprednji del optičnega cilindra vložen skozi vitalno sluznico ali tudi skozi kožo veke, zadnji debelejši pa transkornealno plosko v sprednji prekat. Prvi rezultati kažejo tudi kozmetično zadovoljive rezultate po primerni namestitvi proteze (sl. 1–8).

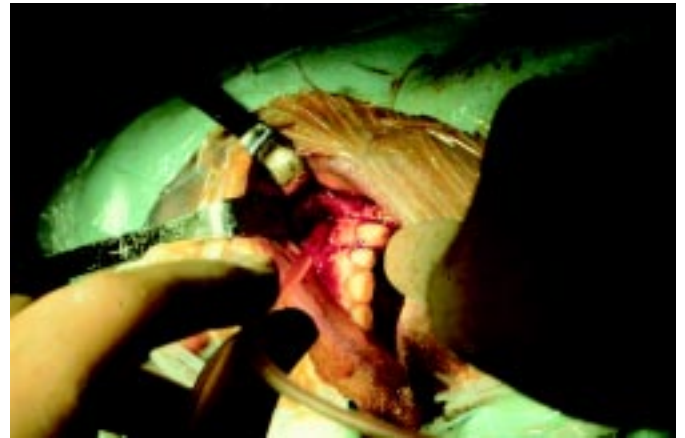

Sl. 1. Poškodba sprednjega očesnega segmenta, indikacija za OOKP.

Fig. 1. Anterior segment injury, indication for OOKP.

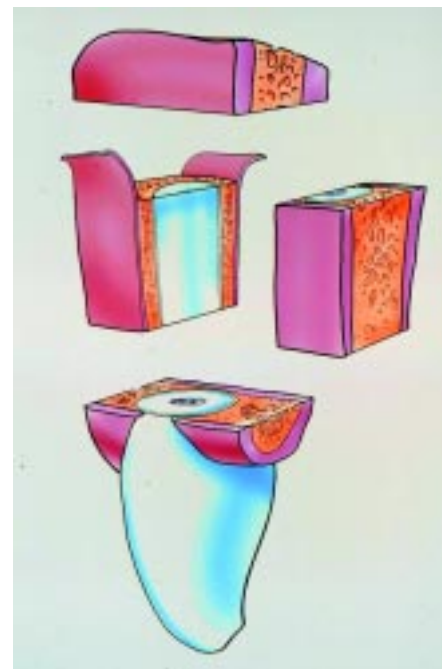
Zapleti

Največ zapletov se pričakuje v zgodnjem pooperativnem obdobju in v prvem letu, zato so priporočene pogoste kontrole v tem času. Če se pojavijo defekti v ustni sluznici ali v koži veke ob optičnem cilindru, je potrebna takojšnja revizija, da se še prepreči možnost sicer težko rešljivega vnetja in/ali odmrtja zobno-kostnega tkiva. To povzroči tudi nestabilnost cilindra



Sl. 2. Priprava kostno-zobnega dela proteze.

Fig. 2. Preparation of osteo dental prosthetic part.



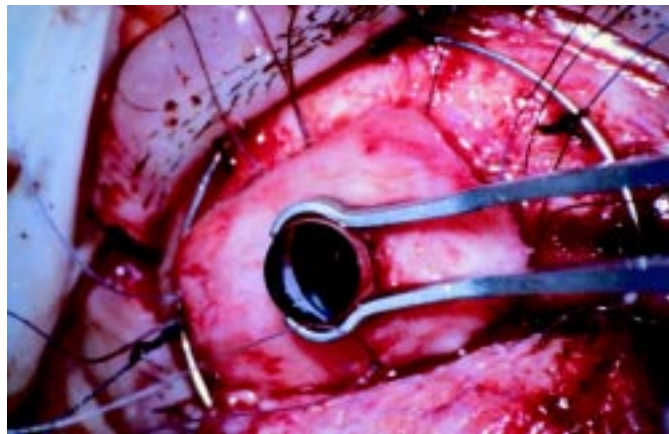
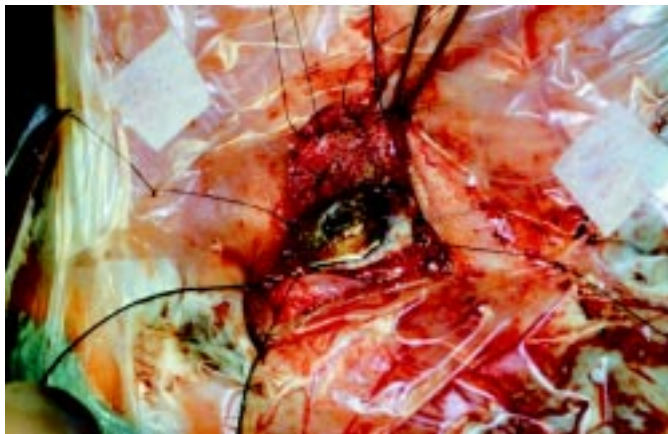Sl. 3. Shema priprave kostno-zobnega dela.

Fig. 3. Schema of osteo dental prosthetic part preparation.

in njegovo izgubo ali pa tudi endoftalmitis. Pogost je tudi sekundarni glavkom z izgubo vidnega polja (pogosto že zaradi osnovne bolezni), takrat je indiciran antiglavkomski poseg kot ciklodiastaza (8), drenaža (tudi z implanti), ciklofotokoagulacija. Kontrole vidnega polja so primerne vsake tri mesece z dokumentiranjem izgleda papile vidnega živca. Kontrola tlaka je možna le digitalno preko veke. Tabela 2 kaže zaplete v daljšem obdobju (brez glavkoma) (9–12).

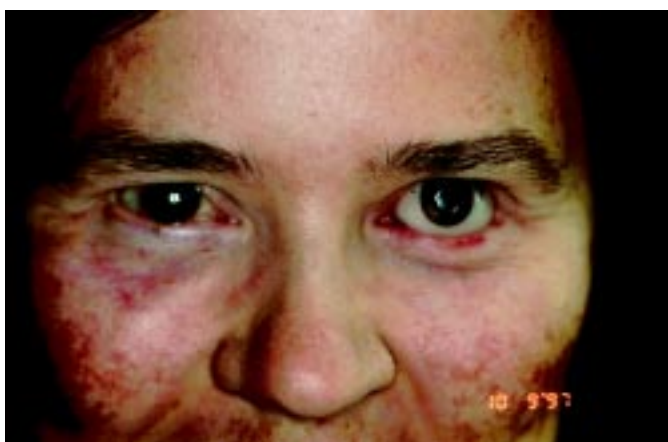Rezultati

Falcinelli in sodelavci (10) imajo doslej najdaljši čas opazovanja bolnikov (23 let) z OOKP, kar jim je tudi omogočilo izboljšati prvotno Strampellijevo tehniko (3, 4) z uporabo zob krvnih sorodnikov, s povečanjem premera optičnega cilindra, lepljenje dveh zobno-kostnih delov, s totalno iridektomijo, intrakapsularno operacijo katarakte s sprednjo vitrektomijo, z



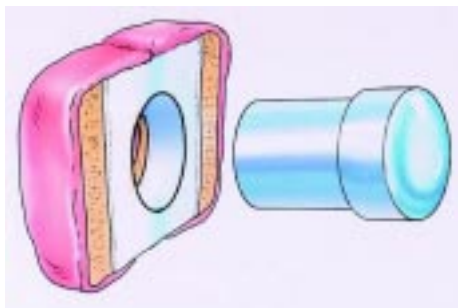
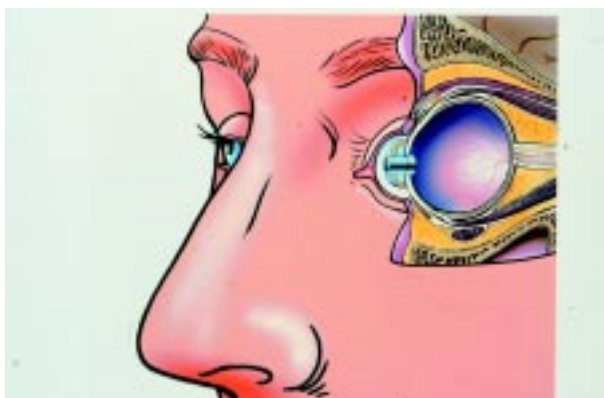Sl. 4, 5. Priprava in namestitev optičnega cilindra.

Fig. 4, 5. Optic cylinder preparation and application.



Sl. 6. Končni videz osebe z OOKP.

Fig. 6. OOKP and patient's cosmetic appearance.



Sl. 7, 8. OOKP shematsko.

Fig. 7, 8. OOKP schematically.

Tab. 2. Zapleti pri vseh operiranih očeh (n = 201), povprečno sledenje 6,83 ± 5,54 leta, maksimalno 23 let.

Tab. 2. Complications in all operated eyes (n = 201), average follow-up 6.83 ± 5.54 years, maximal 23 years.

Komplikacije / Complications	n
Medoperativno 1., 2. faza / Intraoperatively, phase 1, 2	
Poškodba zoba / Dental lesion	3
Odprtje maksilarnega sinusa / Maxillar sinus opening	2
Perforacija roženice / Corneal perforation	3
Hematovitreus / Hematovitreus	1
Po 1. fazi / After phase 1	
Resorbcija ali okužba kosti / Resorption or bone infection	5
Atrofija ustne sluznice / Oral mucosa atrophy	4
Krvavitev iz žilnice / Choroidal bleeding	1
Odstop mrežnice / Retinal detachment	1
Po 2. fazi / After phase 2	
Ulceracija ustne sluznice / Oral mucosa ulceration	13
Ablacija horioidee / Choroidal detachment	2
Odstop mrežnice / Retinal detachment	2
Hematovitreus / Hematovitreus	2
Uveitis / Uveitis	2
Retroprotetična membrana / Retroprosthetic membrane	1
Nestabilni optični cilindri / Unstable optic cylinder	1

Tab. 3. Najboljša vidna ostrina in vidna ostrina ob zadnji kontroli (dec. 1996) po OOKP pri 201 očesu. Sledenje povprečno 6,83 ± 5,54 leta, maksimalno 23 let.

Tab. 3. Best visual acuity and visual acuity at last control (dec. 1996) after OOKP, n = 201 eyes, average follow-up 6.83 ± 5.54 years, maximal 23 years.

Visus Visual acuity	Visus maks. Visual acuity max		Visus zadnji Visual acuity last	
	n	%	n	%
0,8-1,0	140	69,7	131	64,7
0,5-0,7	20	10	16	8
0,2-0,4	23	11,4	21	10,4 = 83%
2/50-0,1	7	3,5	9	4,5
Gib-1/50 / hand movement	10	5	11	5,5
Dojem / Light	1	0,5	8	4
Amaurosis / Amaurosis	-	-	5	2,5

retrobulbarno antiglavkomska drenažo. Pri večjem delu oči so OOKP stabilne in situ in funkcionalne. Pri 83% bolnikov je bila v obdobju povprečno 7 let dosežena vidna ostrina 0,2 ali več, skoraj 75% 0,5 ali več (tab. 3). Pri številnih primerih je bila ta vidna ostrina dosežena pri optičnem cilindru s potrebnim zoženjem vidnega polja na 30-40 stopinj. To ustreza tudi izkušnjam iz Salzburga in izkušnjam v Veliki Britaniji (13).

Zaključki

OOKP po Strampelliju (3, 4) in s sedanjimi modifikacijami po Falcinelliju (10) omogoča rehabilitacijo oči z najhujšimi spremembami sprednjega segmenta pri ohranjeni funkciji mrežnice. Tehnika sicer zahteva več večurnih posegov s tesnim sodelovanjem čeljustnega kirurga, redne pooperativne kontrole posebej zaradi težav z ustno sluznico in zdravljenja sekundarnega glavkoma. Izdelava proteze se bo z novimi tehnikami odlitkov lahko še izboljšala, še posebej za kozmetično sprejemljivost. Izboljšanje optike in s tem povečanje vidnega polja je tudi v načrtu, prav tako naj bi avtomatizirana priprava zobno-kostnega implantata – lamine skrajšala operativni čas. OOKP je zaenkrat klinično uporabna metoda keratoproteze, ki omogoča funkcionalno ostrino vida tudi daljši čas, zato naj se omogoči tudi mlajšim bolnikom, ki so zaradi svoje usode pogosto obupani.

Literatura

1. Pellier de Quengsy G. *Precis au cours d'operation sur la chirurgie des yeus*. Paris: Didot, 1789.
2. Parel JM. For the keratoprosthesis study group: bibliography of keratoprosthesis and artificial cornea and biomaterials therefore (1798–1995), 1995.
3. Strampelli B. Keratoprosthesis with osteodental tissue. *Am J Ophthalmol* 1963; 89: 1029.
4. Strampelli B. Osteodontocheatoprotesi. *Annali di Oftalmologica* 1970; 96: 1.
5. Strampelli B. *Tecnica e risultati della osteodontocheatoprotesi*. *Soc Proc* 1964; 43: 288.
6. Falcinelli G, Missiroli A, Petitti V, Pinna C. Osteodontokeratoprosthesis up to date. *Acta XXV Consilium Ophthalmologicum* 1986, Rome, Kugler Ghedini, 1987: 2772.
7. Falcinelli G, Barogi G, Taloni M. Osteodontokeratoprosthesis: present experience and future prospects. *Refract Corneal Surg* 1993; 9: 193.
8. Barogi G, Colliardo P, Taloni M, Falcinelli G. Ciclodiasiasi a doppio filo nella osteodontocheatoprotesi. *Boll Ocul* 1989; 68: 1007.
9. Falcinelli GC, Taloni M, Falsini B, Piccardi M, Falcinelli G. Postoperative assessment of visual function in patients with osteodontokeratoprosthesis. *Invest Ophthalmol Vis Sci* 1993; 37: 1894.
10. Falcinelli G, Barogi G, Carazza E, Colliardo P. Osteodontocheatoprotesi: 20 anni di esperienze positive per innovazioni. *LXXIII Congr. Soc. Oftalmologica Italiana*, 1993: 529.
11. Falcinelli GC, Falsini B, Taloni M, Piccardi M, Falcinelli G. Detection of glaucomatous damage in patients with osteodontokeratoprosthesis. *Brit J Ophthalmol* 1995, 79: 129.
12. Falcinelli GC, Caselli M, Zaloni M, Vergari M. I presupposti biologici dell'osteodontocheatoprotesi. *LXXIII Congr. Soc. Oftalmologica Italiana*, 1993: 549.
13. Liu Ch, Sciscio A, Smith G, Pagiardini S, Herold J. Indications and technique of modern osteodontokeratoprosthesis (OOKP) surgery. *EyeNews* 1998; 4: 17.