

Janja Pretnar - Oblak¹, Marjan Zaletel²

Pomen transkraniialne doplerske sonografije pri kriptogeni možganski kapi

The Significance of Transcranial Doppler Sonography in Cryptogenic Ischemic Cerebrovascular Infarction

IZVLEČEK

KLJUČNE BESEDE: možganska ishemija, možganski infarkt, ultrasonografija doplerska transkraniialna, srčni pretin okvare

Pri približno 40 % mladih odraslih bolnikov z ishemično možgansko kapjo vzroka zanje ne odkrijemo in govorimo o kriptogeni ishemični možganski kapi. Raziskave so pokazale večjo pogostnost odprtega ovalnega okna pri mlajših bolnikih z ishemično možgansko kapjo kot pri zdravih preiskovancih. Kljub statistično jasni povezavi pa patofiziološki mehanizem kriptogene ishemične možganske kapi ob odprtem ovalnem oknu zaenkrat ni poznan. Standardna metoda za ugotavljanje prehodnosti ovalnega okna je transezofagealna ehokardiografija, vendar je zaradi invazivnosti in dolgotrajnosti relativno slabo dostopna. Desno-levi šant lahko dokažemo tudi s transkraniialnim doplerjem, ki je z uporabo kontrastnega sredstva in Valsalvinega manevra občutljiva presejalna metoda za bolnike z odprtim ovalnim oknom. Občutljivost metode je med 91 in 100 %, specifičnost metode pa 94 %. Pri bolnikih s kriptogeno ishemično možgansko kapjo in pozitivnim izvidom transkraniialne doplerske sonografije je indicirana antiagregacijska zaščita in nadaljnja diagnostična obravnava s transezofagealno ehokardiografijo. V primeru negativnega izvida lahko z veliko verjetnostjo izključimo desno-levi šant in s tem odprto ovalno okno. Metoda lahko zaradi visoke specifičnosti in občutljivosti služi kot dober presajalni test za odkrivanje desno-levih srčnih šantov.

213

ABSTRACT

KEY WORDS: brain ischemia, brain infarction, ultrasonography doppler transcranial, heart septal defects

In about 40% of young adult patients with ischemic stroke, no cause can be detected. Such ischemic strokes are called cryptogenic. Studies have shown a higher frequency of open oval window (foramen) in young patients with ischemic stroke than in healthy subjects. In spite of a statistically clear association, however, the pathophysiological mechanism for the development of cryptogenic ischemic stroke in the case of open oval window is not yet known. Transesophageal echocardiography is considered the standard method for establishing patency of the oval window, but due to the invasiveness and long duration of this procedure, its accessibility is relatively low. Right-to-left shunt can also be proved with transcranial Doppler sonography, which along with the use of a contrast agent and the Valsalva maneuver is a sensitive screening method for patients with open oval window. The sensitivity of this method is between 91 and 100%, while its specificity is 94%. In patients with cryptogenic ischemic stroke and positive results of transcranial Doppler sonography, antiaggregation prophylaxis is indicated, along with further diagnostic management, including transesophageal echocardiography. If the results are negative, the right-to-left shunt and therefore also open oval window can be excluded with a high probability. Due to its high specificity and sensitivity, this method can serve as a good screening test for detecting right-to-left cardiac shunts.

¹ Asist. dr. Janja Pretnar - Oblak, dr. med., Klinični oddelek za nevrologijo, SPS Nevrološka klinika, Zaloška 7, 1000 Ljubljana.

² Doc. dr. Marjan Zaletel, dr. med., Klinični oddelek za nevrologijo, SPS Nevrološka klinika, Zaloška 7, 1000 Ljubljana.

UVOD

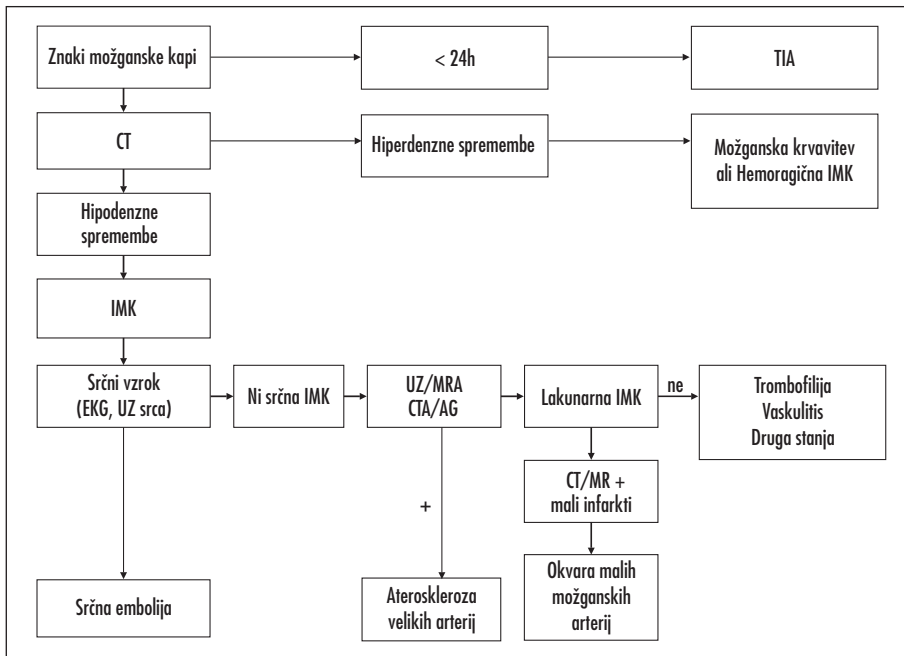
Po podatkih Svetovne zdravstvene organizacije (WHO) je možganska kap tretji vzrok umrljivosti v razvitem svetu. Pojavnost možganske kapi v državah zahodne Evrope je približno 200/100.000 prebivalcev, kar jo uvršča med najpogostejše bolezni. Predstavlja veliko družbeno obremenitev, povezano z visokimi stroški, saj je prvi vzrok invalidnosti. Povzročča namreč dolgotrajno in težko invalidnost.

Možgansko kap je WHO opredelila kot klinični sindrom, za katerega je značilen žariščni nevrološki izpad, ki nastane nenadoma, traja več kot 24 ur in je žilnega vzroka. Ta opredelitev vključuje tudi možgansko kap zaradi možganskega infarkta, ki jo imenujemo ishemična možganska kap (IMK). Glede na vzrok jo delimo v pet skupin, in sicer IMK zaradi: a) obolenja velikih arterij, b) obolenja majhnih možganskih arterij, c) embolije iz srčnih votlin (kardioembolije), č) drugih redkih vzrokov in d) nejasnega vzroka. Slednjo imenujemo kriptogena ishemična možganska

kap (kIMK). Omenjena delitev je nastala v kliničnih raziskavah (1, 2). Postavitev diagnoze temelji na izključitvi znanih vzrokov IMK (slika 1).

KRIPTOGENA ISHEMIČNA MOŽGANSKA KAP

Kriptogeno ishemično možgansko kap (kIMK) ima približno 40% mladih odraslih bolnikov z IMK (3). Podatki raziskave *Northern Manhattan Stroke Study* so pokazali, da je ponovljivost vseh podtipov IMK skupaj 9,4% na leto. Od tega je ponovljivost pri kIMK 10% na leto (4). Lechat in sodelavci so bili prvi, ki so poročali o visoki prevalenci odprtega ovalnega okna (OOO) pri bolnikih s kIMK (5). OOO so diagnosticirali z uporabo kontrasta in transtorakalne ehokardiografije (TTE) pri 54% preiskovancev. V kontrolni skupini preiskovancev brez IMK so ugotovili OOO le pri 10% ($p > 0,05$). V prospektivni raziskavi so Mas in sodelavci proučevali 589 bolnikov s kriptogeno možgansko kapjo, ki so bili stari od 18 do



Slika 1. Diagnostični algoritem pri bolniku z možgansko kapjo.

TIA – tranzitorna ishemična ataka, CT – računalniška tomografija glave, EKG – elektrokardiogram, UZ srca – ultrazvok srca, UZ – ultrazvok vratnih in možganskih arterij, MRA – magnetno resonančna tomografija, AG – klasična angiografij.

Tabela 1. Kriteriji za opredelitev podtipov ishemične možganske kapi.

a. Obolenje velikih arterij

- Bolnik mora imeti znake kortikalne, možganskodebelne ali malomožganske okvare.
- S slikovno diagnostiko moramo prikazati kortikalni, malomožganski, možganskodebelni ali subkortikalni infarkt, ki je večji od 1,5 cm.
- Dupleks sonografija ali angiografija morata pokazati več kot 50 % zožitev zunajlobanjskih arterij.
- Srčni embolizem ni verjeten vzrok možganskega infarkta.

b. Obolenje majhnih arterij

- Bolnik ima lakunarni sindrom, ki se kaže kot čisti motorični ali senzorični izpad, dizartrija, sindrom nerodne roke ali ataktična hemipareza.
- Računalniška tomografija ali magnetna resonanca sta normalni ali pokažeta ustrežajočo subkortikalno okvaro, ki je manjša kot 1,5 cm.
- Bolnik nima srčnega embolizma ali zožitve zunajlobanjskih arterij, večje kot 50 %.

c. Srčni embolizmi

- Klinični izpadi in radiološke spremembe morajo biti taki, kot jih vidimo pri aterosklerozi velikih arterij; še bolj zgovorni so sočasni možganski infarkti hkrati v več arterijskih povirjih.
- Bolnik nima zožitve zunajlobanjskih arterij, večje kot 50 %.
- Bolnik mora imeti izvor srčnega embolizma s srednjim ali visokim tveganjem.

Visoko tveganje: umetne zaklopke, atrijska fibrilacija, trombi v levem preddvoru ali prekatu, svež (<4 tedne star) srčni infarkt, miksom preddvorov, infekcijski endokarditis, sindrom bolnega sinusnega vozla, akinetični segment v levem prekatu.

Srednje tveganje: prolaps mitralne zaklopke, turbulentni tok v levem preddvoru, anevrizma atrijskega septuma, odprto ovalno okno, plapolanje preddvorov, bioprostetične zaklopke, ne bakterijski endokarditis, srčno popuščanje z zastojem, hipokinetični segment v levem prekatu, srčni infarkt, star 4 do 26 tednov.

č. Ostali vzroki

- Bolnik nima srčnega embolizma ali zožitve zunajlobanjskih arterij, večje kot 50 %.
- Bolnik ima drug jasen vzrok za možganski infarkt.

d. Nejasni vzroki – kriptogena možganska kap

- Ne moremo ugotoviti vzroka, bolnik ima dva enako verjetno vzroka ali pa je obravnava bolnika nepopolna.

35 let (6). OOO so ugotovili pri 36 % bolnikov. V tej skupini so pri 1,7 % preiskovancev ugotovili anevrizmo interatrijskega septuma (AAS), 8,5 % pa jih imelo sočasno OOO in AAS (6).

Določene podskupine z IMK so močneje povezane z OOO. Tako je metaanaliza devetih raziskav pokazala povezanost med OOO in IMK pri bolnikih, mlajših od 55 let (OR 3,2; 95 % CI 2,29–4,21). Ugotovili so tudi

povezavo med AAS in IMK (OR 6,14; 95 % CI 2,47–15,2). Najmočnejšo povezanost z IMK so ugotovili pri bolnikih, ki so imeli sočasno OOO in AAS (OR 15,59; 95 % CI 2,83–85,97) (7). Teh povezav pa niso ugotovili pri bolnikih s k-IMK, ki so bili starejši od 55 let.

Kljub visoki prevalenci OOO v populaciji je pojavnost IMK pri mladih odraslih majhna. Raziskava pogostnosti OOO z avtopsijsko je pokazala OOO kar pri 26 % (od 17 do 35 %) zdravih oseb (8). Tudi s transezofagealno ehokardiografijo (TEE) so pri zdravih preiskovancih ugotovili, da je delež oseb z OOO podoben kot pri avtopsijskih, medtem ko so s TTE ugotovili OOO le pri 10–18 % zdravih preiskovancev (9). Kljub temu da je kIMK povezana z OOO in lahko predstavlja mehanizem za paradokso embolijo, patofiziološki mehanizem za nastanek IMK ni popolnoma jasen (10).

ODKRIVANJE MIKROEMBOLIZMOV S TRANSKRANIALNO DOPLERSKO SONOGRAFIJO

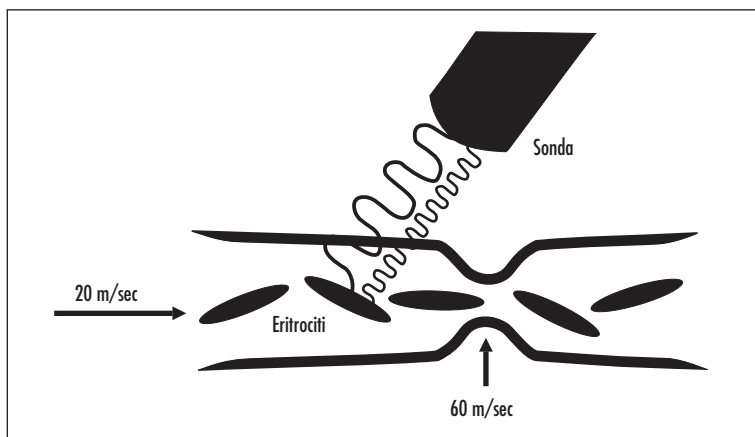
Transkranijska doplrska sonografija (TCD) je novejša ultrazvočna metoda za preiskavo možganskih žil. Je neinvazivna, varna, dovolj ponovljiva in zanesljiva tehnika, s katero merimo hitrost krvi v velikih arterijah na bazi lobanje. Vir ultrazvočnih valov je piezoelektrični kristal, ki med nihanjem oddaja ultrazvočne valove določene, znane frekvence. Le-ta potuje skozi tkivo in se odbije od rdečih krvničk, ki se gibljejo v žili (slika 2). V fizioloških razmerah velja:

$$\Delta f = 2f_0 \cdot v \cdot \cos \frac{\theta}{c} \quad (1),$$

kjer Δf pomeni frekvenčni ali doplrski pomik, f_0 je frekvenca oddanega zvoka, v je hitrost krvi, θ je kot med ultrazvočno sondo in žilo, c je hitrost ultrazvočnega vala v tkivu, tj. okrog 1530 m/s. Enačba, ki podaja hitrost krvi, je naslednja:

$$v = \Delta f \cdot \frac{c}{2f_0} \cdot \cos \theta \quad (2).$$

Frekvence izračunavamo v Hz ali MHz, hitrost krvi pa v metrih ali centimetrih na sekundo (m/s ali cm/s).



Slika 2. Transkranialna doplerska sonografija: insonacija arterije. Merimo hitrost pretoka krvi, ki je na mestih zožitve povečana.

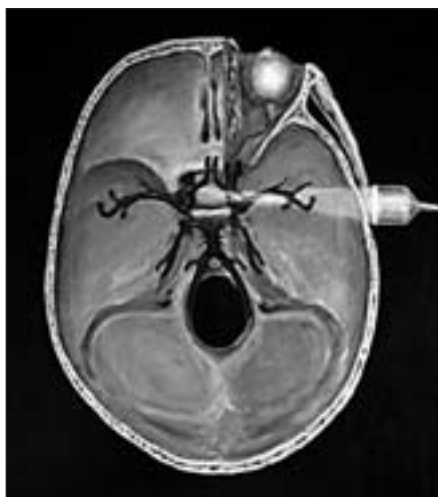Običajno uporabljamo pulzno doplersko sonografijo, ki temelji na uporabi enega kristala, ki je sočasno oddajnik in sprejemnik. Točno je določen čas, v katerem sonda ultrazvočni val sprejme, zato lahko natančno določimo mesto, od koder se ultrazvočni signal vrne.

TCD omogoča merjenje hitrosti krvi v velikih arterijah na bazi lobanje, tj. srednji, sprednji in zadnji možganski arteriji ter bazilarni arteriji in znotrajlobanjskem delu vertebralnih arterij (slika 3). Uporabljamo

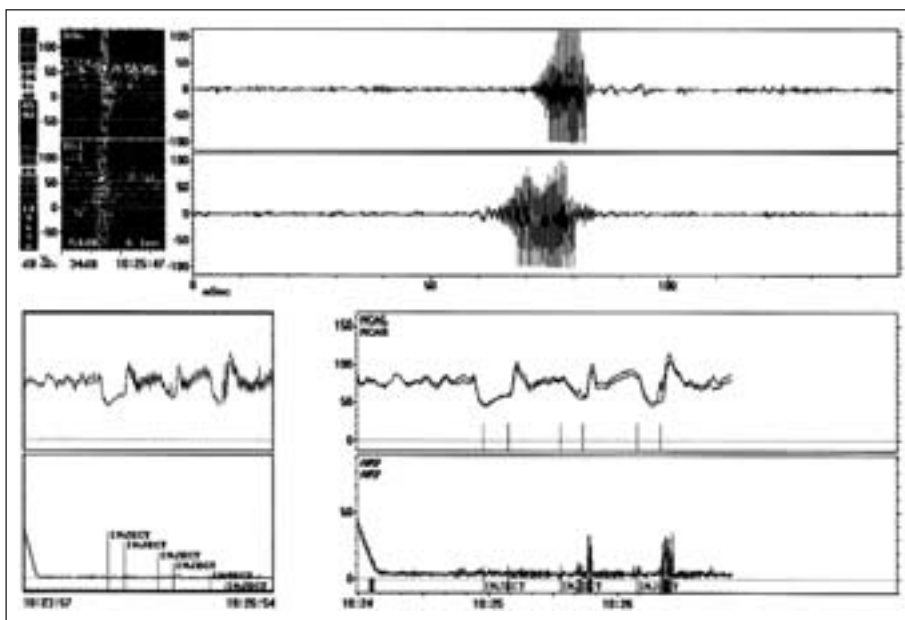
pulzni TCD s frekvenco okoli 2 MHz. Sondo namestimo na tipično mesto, ki se nahaja nad senčnično kostjo in se imenuje akustično okno (11) (slika 3). Za odkrivanje mikroembolizmov največkrat uporabljamo ultrazvočni okni v senčnični kosti, skozi kateri spremljamo hitrost krvi v obeh srednjih možganskih arterijah. Večina embolov namreč potuje skozi srednji možganski arteriji in največje število možganskih kapi se zgodi prav v tem povirju.

Odkrivanje mikroembolizmov temelji na merjenju odboja ultrazvočnega sevanja iz mikroembolov (12). Ultrazvočni odboj na eritrocitih je običajno nižje intenzitete kot na mikroembolizmih. Uporabljamo relativni porast intenzitete ultrazvočnega signala. Gre za razmerje med akustičnim odbojem od eritrocitov in akustičnim odbojem od mikroembolizma, ki se giba v krvi. Na relativni porast intenzitete signala vpliva frekvenca oddanega ultrazvočnega signala, velikost in struktura mikroembolizma ter velikost vzorca, ki ga z UZ preiskujemo (12). Spremljamo signal na dveh različnih globinah iste arterije (slika 4). Signal embola zaznamo z manjšim časovnim zamikom na obeh globinah arterije, saj embolus potuje po arteriji od prve do druge točke.

Razlikovanje med pravimi in lažnimi emboli je pri zaznavanju izrednega pomena. Lažne signale oziroma artefakte povzročijo predvsem premiki sonde oziroma neprimer-



Slika 3. Transkranialna doplerska sonografija: insonacija arterij na bazi lobanje preko ultrazvočnega okna v senčnični kosti.



Slika 4. Prikaz detekcije mikroembolov: V levem zgornjem kvadrantu je prikazana jakost doplerskega signala na dveh različnih globinah v isti srednji možganski arteriji. Zgoraj desno je viden na časovni skali značilen vretenast porast jakosti signala ob prehodu mikroembola. Zaradi potovanja mikroembola vzdolž arterije zaznamo časovni zamik signala mikroembola na dveh različnih globinah srednje možganske arterije. V spodnjih kvadrantih so vidne spremembe hitrosti krvi v srednji možganski arteriji ob izvojanju Valsalvinega manevara.

no naravnani pogoji med snemanjem. Če gre za artefakt, dobimo signal lažnega embola istočasno na obeh globinah, če pa gre za pravi embolus, je med signaloma na dveh različnih globinah časovni zamik (slika 4). Če je signal dvosmeren (signal nad in pod osnovno črto spektralne krivulje hitrosti krvi), gre prav tako največkrat za artefakt, občasno pa lahko tako izgleda tudi signal plinskega mehurčka (13). Pri interpretaciji rezultatov upoštevamo mednarodna merila za odkrivanje mikroembolizmov iz leta 1998 (12), kar zelo zmanjša možnost zamenjave embolov z lažnimi signali.

Poseben problem predstavlja tudi razlikovanje trdnih mikroembolizmov od plinastih mehurčkov (13). Razlikovanje je pomembno predvsem pri bolnikih med operacijskimi posegi in pa pri bolnikih z umetnimi srčnimi zaklopkami. Ultrazvočni odboj na eritrocitih je običajno nižji kot na trdnih embolih, ta pa je mnogo nižji kot tisti na plinskih mehurčkih (11). Novejše tehnike omogočajo razlikovanje trdnih od plinskih delcev, še vedno pa so mogoče napake. Plinasti mehurčki

pa zaradi vseh teh lastnosti lahko služijo kot kontrastno sredstvo za ugotavljanje desno-levega šanta (14, 15).

ODKRIVANJE DESNO-LEVIH ŠANTOV S TRANSKRANIALNO DOPLERSKO SONOGRAFIJO

TCD omogoča odkrivanje desno-levih srčnih šantov. V kubitarno veno injiciramo kontrastno sredstvo, ki vsebuje zračne mehurčke, večje od eritrocitov. Pripravimo jih tako, da mešanico 9 ml fiziološke raztopine in 1 ml zraka pretresemo. Uporabimo lahko tudi že pripravljeno kontrastno sredstvo Ehovist. Med injiciranjem kontrastnega sredstva spremljamo hitrost krvnega pretoka v srednji možganski arteriji. V primeru, da zračni mehurčki vstopijo v možganski krvni obtok preko desno-levega šanta, bomo zaznali tipični zvok, ki ga proizvaja mikroembolični signal (MES). Zračni mehurčki namreč dajo intenzivni, visokofrekvenčni MES, ki ga s TCD dobro zaznamo. Občutljivost testa povečamo tako, da postopek izvedemo z Valsalvinim maneвроm.

Bolnik vzdržuje stalen tlak (20 mmHg) s pihanjem v cevko, ki je povezana z živosrebrnim manometrom. Poveča se pritisk na pljuča in intratorakalne žile. Pritisk na torakalno aorto vzdraži baroreceptorje in zmanjša se srčna frekvenca, pritisk na torakalno veno kavo pa zmanjša venski priliv v srce. Oboje povzroči padec minutnega volumna srca. To povzroči znižanje arterijskega tlaka, pritisk na aortne baroreceptorje se zmanjša in srčna frekvenca se spet poveča. Po nekaj sekundah se arterijski tlak zniža, frekvenca srca pa se poveča. Ko preiskovanec ponovno zadihaja, pride do nenadnega padca pritiska v aorti, kar ponovno prehodno poveča frekvenco srca. Tudi pritisk na veno kavo se zmanjša in venski priliv se poveča, minutni volumen srca se poveča, arterijski pritisk pa naraste. Ponovno zadihanje in povečan venski priliv krvi iz pljuč povzroči zvišanje tlaka v desnem atriju in odprtje desno-levega šanta.

V tabeli 2 prikazujemo elemente testa za ugotavljanje desno-levega šanta s TCD. Občutljivost metode je med 91 in 100 % (15, 16). Ocenili so, da je specifičnost metode 93,8 % (16, 17). Ob rezultatih dosedanjih raziskav je sprejeto mnenje, da je TCD z uporabo kontrastnega sredstva in Valsalvinim manevrom občutljiva presejalna metoda za iskanje bolnikov z OOO (18–20).

POMEN ODKRITJA DESNO-LEVEGA ŠANTA S TRANSKRANIALNO DOPLERSKO SONOGRAFIJO PRI BOLNIKI S KRIPTOGENO ISHEMIČNO MOŽGANSKO KAPJO

Zaenkrat TEE velja za najbolj občutljivo metodo za ugotavljanje OOO. Kot alternativni metodi priporočajo TCD in transtorakalno ehokardiografijo (TTE). Transezofagealni pristop je za opazovanje interatrijskega septuma ugodnejši od transtorakalnega zaradi bližine obeh preddvorov in odsotnosti morebitnih motečih odmevov iz pljuč. Za diagnozo OOO moramo dokazati, da kri teče skozi ovalno okno. To lahko dokažemo z barvno doplersko ehokardiografijo. Vendar je občutljivost metode le okrog 30 %, specifičnost pa je 100 % (21). Barvna doplerska ehokardiografija je manj zanesljiva, ker je volumen krvi, ki teče skozi ovalno okno iz desnega preddvora v levi preddvor, zelo majhen in ker težko ujamemo pravičen vpadni kot ultrazvočnega valovanja, ki bi bil vzporeden s tokom krvi skozi OOO. Doplerski signal moti tudi turbulenca krvi v desnem preddvoru, ki nastaja zaradi vtoka zgornje in spodnje vene kave. Veliko bolj

Tabela 2. *Elementi testa za ugotavljanje desno-levega šanta s transkraniialno doplersko sonografijo. MES – mikroembolični signal (signal velike jakosti v zapisu frekvenčnega spektra doplerskega signala).*

Test	Komentar
položaj preiskovanca	ležeči položaj
enostransko ali obojestransko spremljanje hitrosti krvi skozi srednjo možgansko arterijo	obojestransko spremljanje ima večjo občutljivost
kontrastno sredstvo	Ehovist ali fiziološka raztopina
injiciranje	preko kubitalne vene
manever po Valsalvi	je ustrežnejši kot kašelj, pred testom moramo vaditi, pričnemo takoj po injiciranju kontrastnega sredstva in ga izvajamo 10 s
MES	za diagnozo je dovolj eden
število testov	enkrat brez Valsalvinega manevra; enkrat z Valsalvinim manevrom; ponovitev Valsalvinega manevra, v kalikor je predhodni test negativen
kvantifikacija desno-levega šanta	a) brez MES; b) 1–20 MES; c) > 20 MES; č) številni MES
razlikovanje med srčnim in pljučnim desno-levim šantom	ni možno na temelju časovnega pojava MES, ki se običajno pojavi v 10–20 sekundah po injiciranju

občutljiva je kontrastna ehokardiografija. Zlati standard za postavitev diagnoze OOO je kontrastna ehokardiografija, ki jo izvajamo med TEE.

V več primerjalnih raziskavah so ugotavljali vrednost TEE, TTE in TCD. V prvi so primerjali metode pri 49 bolnikih po možganski kapi (22). S TEE so ugotovili OOO pri 19/49 (39%) bolnikov, medtem ko so OOO s TTE ugotovili pri 9/49 (18%) bolnikov in s TCD pri 13/49 (27%) preiskovancev. S TTE in TCD niso ugotovili dodatnih OOO. Vseh 6 OOO, ki jih niso diagnosticirali s TCD, je bilo manjših od 2 mm, kar kaže, da lahko s TCD spregledamo manjše OOO. V drugi študiji so primerjali število mikromehurčkov oziroma mikroembolusov pri treh skupinah, in sicer pri skupini zdravih preiskovancev, pri bolnikih z znanim tipom možganske kapi in pri tistih s kriptogeno možgansko kapjo s TEE in TCD (23). Tako so želeli kvantificirati velikost desno-levega šanta. Porazdelitev točk, ki so jo ugotovili s TEE, je bil podobna v vseh treh skupinah. Zbir točk, ki so ga ugotovili s TCD, je bil v skupini zdravih preiskovancev najnižji, pri bolnikih s kriptogeno možgansko kapjo pa najvišji. Slednja ugotovitev kaže, da s TCD ugotavljamo predvsem klinično pomembne šante. V tretji raziskavi (24) so proučevali 45 bolnikov s prehodnim ishemičnim napadom (TIA) in možgansko kapjo s TCD in TEE in ugotavljali mehanizem za embolično možgansko ishemijo. Pri vseh preiskovancih so opravili tako TEE kot TCD. V primeru, da so odkrili OOO s TCD ali TEE ali z obema, so dogodek opredelili kot pozitiven. Če je bil TEE-izid negativen in TCD-izid pozitiven, so ponovili TEE, in obratno. Tako so OOO odkrili pri 26 bolnikih. Prvi TEE je odkril OOO pri 24 preiskovancih (občutljivost 92,3%). Prvi TCD je pokazal OOO pri 22 bolnikih (občutljivost 84,6%). Kljub temu je TCD pokazal OOO pri dveh bolnikih z negativnim prvim TEE. Pri teh so opravili drugi TEE in odkrili minimalni šant. Pri štirih bolnikih z negativnim TCD je TEE pokazal šant. Ponovni TCD

je potrdil desno-levi šant pri dveh od štirih bolnikov. Zaključili so, da sta oba testa uporabna za obravnavo bolnikov s sumom na OOO. Poleg tega z uporabo obeh metod hkrati ugotovimo več OOO, kot če uporabimo le eno. Oba testa sta zelo odvisna od tehnične izvedbe.

Dosedanje raziskave kažejo, da TCD s kontrastom omogoča precej zanesljivo ugotavljanje desno-levega srčnega šanta. Občutljivost metode je med 91 in 100% (14, 15), specifičnost metode pa 94% (15, 16). TCD z uporabo kontrastnega sredstva in Valsalvinim manevrom je torej občutljiva presejalna metoda za iskanje bolnikov z OOO (17, 18). Kljub temu pa se je treba zavedati, da ima v populaciji približno 25% zdravih preiskovancev OOO (8), kar tudi da pozitiven rezultat preiskave. Glede na to, da je odstotek OOO pri mlajših bolnikih s KIMK višji in obstaja med obema stanjema statistična povezanost, ob čemer pa patofiziološkega mehanizma zaenkrat ne poznamo, vsakega bolnika s KIMK- in s TCD-ugotovljenim desno-levim šantom napotimo na transezofagealno ehosonografijo, ob tem pa mu damo tudi antiagregacijsko zaščito. V primeru negativnega izvida pa ob zanesljivi izvedbi testa lahko z veliko verjetnostjo izključimo desno-levi šant in s tem OOO.

ZAKLJUČKI

Glede na dosedanja spoznanja je TEE z uporabo kontrasta najbolj občutljiva neinvazivna metoda za ugotavljanje OOO. TCD z uporabo kontrastnega sredstva in Valsalvinim manevrom ima svoje mesto kot presejalna metoda za iskanje OOO pri bolnikih s kriptogeno možgansko kapjo. S TCD lahko spregledamo manjše OOO. Možno je, da s TCD ugotavljamo predvsem klinično pomembne šante. Z uporabo obeh metod, tj. TEE in TCD, naj bi ugotovili več OOO, kot če uporabimo vsako metodo posebej.

LITERATURA

1. Kunitz SC, Gross CR, Heyman A, et al. The pilot Stroke Data Bank: definition, design, and data. *Stroke* 1984; 15 (4): 740-6.
2. Adams HP Jr. Trials of trials in acute ischemic stroke. *The Humana Lecture. Stroke* 1993; 24 (9): 1410-5.
3. Steiner MM, Di Tullio MR, Rundek T, et al. Patent foramen ovale size and embolic brain imaging findings among patients with ischemic stroke. *Stroke* 1998; 29 (5): 944-8.

4. Sacco RL, Shi T, Zamanillo MC, et al. Predictors of mortality and recurrence after hospitalized cerebral infarction in an urban community: the Northern Manhattan Stroke Study. *Neurology* 1994; 44 (4): 626-34.
5. Lechat P, Mas JL, Lascault G, et al. Prevalence of patent foramen ovale in patients with stroke. *N Engl J Med* 1988; 318 (18): 1148-52.
6. Mas JL, Zuber M. Recurrent cerebrovascular events in patients with patent foramen ovale, atrial septal aneurysm, or both and cryptogenic stroke or transient ischemic attack. French Study Group on Patent Foramen Ovale and Atrial Septal Aneurysm. *Am Heart J* 1995; 130 (5): 1083-8.
7. Overall JR, Bone I, Lees KR. Interatrial septal abnormalities and stroke: a meta-analysis of case-control studies. *Neurology* 2000; 55 (8): 1172-9.
8. Homma S. Patent foramen ovale and ischemic stroke. In: *Stroke: Pathophysiology, Diagnosis, and Management*. Barnett HJ, Stein BM, eds. New York: Churchill Livingstone, 1998; p. 1013-24.
9. Hagen PT, Scholz DG, Edwards WD. Incidence and size of patent foramen ovale during the first 10 decades of life: an autopsy study of 965 normal hearts. *Mayo Clin Proc* 1984; 59 (1): 17-20.
10. Horton SC, Bunch TJ. Patent foramen ovale and stroke. *Mayo Clin Proc* 2004; 79 (1): 79-88.
11. Newell DW, Aaslid R. Transcranial Doppler: clinical and experimental uses. *Cerebrovasc Brain Metab Rev* 1992; 4 (2): 122-43.
12. Ringelstein EB, Droste DW, Babikian VL, et al. Consensus on microembolus detection by TCD. International Consensus Group on Microembolus Detection. *Stroke* 1998; 29 (3): 725-9.
13. Darbellay GA, Duff R, Vesin JM, et al. Solid or gaseous circulating brain emboli: are they separable by transcranial ultrasound? *J Cereb Blood Flow Metab* 2004; 24 (8): 860-8.
14. Droste DW, Metz RJ. Clinical utility of echocontrast agents in neurosonology. *Neurol Res* 2004; 26 (7): 754-9.
15. Uzuner N, Horner S, Pichler G, et al. Right-to-left shunt assessed by contrast transcranial Doppler sonography: new insights. *J Ultrasound Med* 2004; 23 (11): 1475-82.
16. Klotzsch C, Janssen G, Berlit P. Transesophageal echocardiography and contrast-TCD in the detection of a patent foramen ovale: experiences with 111 patients. *Neurology* 1994; 44 (9): 1603-6.
17. Droste DW, Schmidt-Rimpler C, Wichter T, et al. Right-to-left-shunts detected by transesophageal echocardiography and transcranial Doppler sonography. *Cerebrovasc Dis* 2004; 17 (2-3): 191-6.
18. Mugge A, Daniel WG, Angermann C, et al. Atrial septal aneurysm in adult patients. A multicenter study using transthoracic and transesophageal echocardiography. *Circulation* 1995; 91 (11): 2785-92.
19. Jauss M, Kaps M, Keberle M, et al. A comparison of transesophageal echocardiography and transcranial Doppler sonography with contrast medium for detection of patent foramen ovale. *Stroke* 1994; 25 (6): 1265-7.
20. Droste DW, Lakemeier H, Ritter M, et al. The identification of right-to-left shunts using contrast transcranial Doppler ultrasound: performance and interpretation modalities, and absence of a significant side difference of cardiac micro-emboli. *Neurol Res* 2004; 26 (3): 325-30.
21. Woods TD, Patel A. A critical review of patent foramen ovale detection using saline contrast echocardiography: when bubbles lie. *J Am Soc Echocardiogr* 2006; 19 (2): 215-22.
22. Di Tullio MR, Homma S. Mechanisms of cardioembolic stroke. *Curr Cardiol Rep* 2002; 4 (2): 141-8.
23. Job FB, Ringelstein EB, Grafen Y, et al. Comparison of transcranial contrast Doppler sonography and transesophageal contrast echocardiography for the detection of patent foramen ovale in young stroke patients. *Am J Cardiol* 1994; 74 (4): 381-4.
24. Heckmann JG, Niedermeier W, Brandt-Pohlmann M, et al. Detektion eines offenen Foramen ovale: Transesophageale Echokardiographie und transkranielle Doppler-sonografie mit Ultraschallkontrastmittel sind ergänzende nicht konkurrierende Methoden. *Med Klin* 1999; 94 (7): 367-70.