

## Zlom vratu stegenice Fracture of the femoral neck

Simona Kozina\*, Dragica Smrke\*\*

Ključne besede  
stegenica, vrat, zlomi  
osteosinteza

Key words  
femoral neck fractures  
fracture fixation, interval

**Izvleček.** V članku je opisan zlom vratu stegenice, ki je najpogostejši tip zloma kolka pri starejših ljudeh. Pogost zaplet zloma je avaskularna nekroza glave stegenice, ki je posledica prekinitve arterijskega ožilja, ki prehranjuje glavo stegenice. Opisani so različni tipi zloma z ustreznim zdravljenjem. Poseben poudarek je predvsem na osteosintezi in vstavitvi kolčne endoproteze, ki sta najbolj pogosto uporabljeni metodi zdravljenja zloma vratu stegenice na Kliničnem oddelku za travmatologijo v Ljubljani. Poleg operativne oskrbe zloma pa je za dober funkcionalni izid zdravljenja potrebna tudi ustrezna rehabilitacija.

**Abstract.** The paper describes fractures of the femoral neck, the most common type of hip fracture in the elderly. These fractures are frequently complicated by avascular necrosis of the femoral neck due to interruption of the arterial supply to the femoral neck. Different types of femoral neck fractures and the corresponding treatment are described. Special emphasis is put on operative treatment of fractures by internal fixation and insertion of a hip prosthesis. These two treatment modalities are most commonly used at the Department of Traumatology, University Medical Centre Ljubljana. To achieve good functional results the operation should be followed by appropriate medical rehabilitation.

### Uvod

Zlomi vratu stegenice so pogosta poškodba, s katero se največkrat srečujejo predvsem starejši ljudje. Pojavnost zlomov vratu stegenice v ZDA je 80 na 100 000 prebivalcev (1), kar pomeni letno več kot 250 000 zlomov (2). Predvidevajo, da se bo število zlomov do leta 2050 zaradi staranja prebivalstva podvojilo (3). Zaradi relativno dolgotrajne rehabilitacije predstavlja poškodba kolka pri starostniku znatno poslabšanje kakovosti življenja. Po študiji, ki sta jo izvedla Armstrong in Wallace, prizadane zlom kolka eno od štirih žensk in enega od osmih moških do starosti 90 let (4). Zlom kolka lahko predstavlja pri starejših ljudeh, kjer zdravljenje in rehabilitacija iz različnih razlogov nista vedno uspešna, tudi socialni problem. Posledica samega zloma je le redko smrt, vendar pa predstavlja veliko tveganje pri ljudeh, ki imajo pridružene bolezni srca in ožilja, pljuč in sladkorno bolezen. Raziskave, ki so jih izvedli v Veliki Britaniji, so pokazale, da je 15 % starejših poškodovancev umrlo že v bolnišnici, 33 % jih je umrlo eno leto po poškodbi in le dve tretjini preživelih poškodovancev se je vrnilo na svoje domove (4). V zadnjem času pa narašča pojavnost zloma kolka tudi pri mlajših ljudeh (3). Vzroka so večinoma prometne nesreče in v manjšem številu poškodbe pri športu. Pomembno je, da izberemo pravilni način zdravljenja, ker lahko v nasprotnem primeru zlom kolka zapušča hudo telesno invalidnost.

\*Simona Kozina, štud. med., Klinični oddelek za travmatologijo, Zaloška 2, 1000 Ljubljana

\*\*As. mag. Dragica Smrke, dr. med., Klinični oddelek za travmatologijo, Zaloška 2, 1000 Ljubljana

## Anatomija

### Anatomija kolčnega sklepa in proksimalnega dela stegnenice

Kolčni sklep (*articulatio coxae*) sestavljata glava stegnenice in sklepna ponev kolčnice, ki jo povečuje *labrum acetabulare* in *ligamentum transversum acetabuli*. Sklepna ovojnica je krepka in je pripeta na rob acetabula, spredaj se na stegnenico prirašča v intertrohanterni liniji, zadaj pa na sredini vratu. Na stegnenici je sklepna ovojnica zadebeljena kot *zona orbicularis*. Sklepno ovojnico ojačujejo ileofemoralni, ishiofemoralni in pubofemoralni ligament (5).

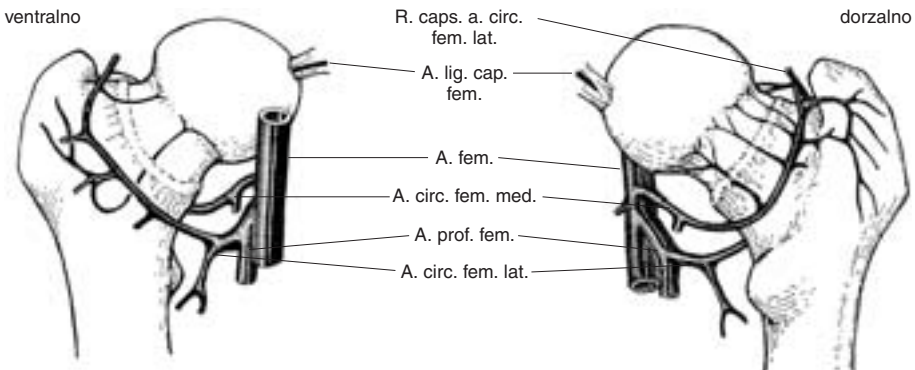
Glava in vrat stegnenice oblikujeta z diafizo stegnenice kolodiazarni kot, ki se spreminja glede na starost. Tako pri dojenčkih meri 150 stopinj, pri odraslem običajno ni manjši od 120 stopinj in ne večji od 135 stopinj, pri starostniku pa lahko meri celo 120 stopinj (6).

### Arterijska preskrba proksimalnega dela stegnenice

Pri zlomih vratu stegnenice ima arterijska preskrba zelo pomembno vlogo, saj prekineitev teh žil pripelje do avaskularne nekroze glave stegnenice.

Arterijska preskrba tega področja je razdeljena v tri skupine (3):

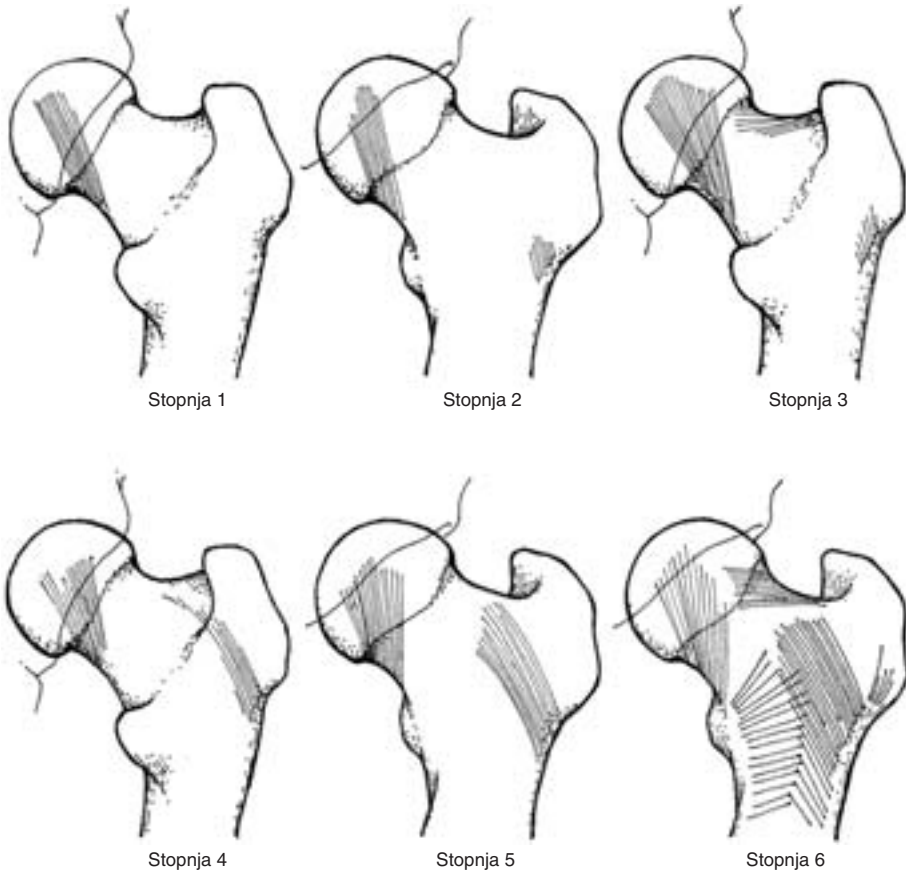
- Ekstrakapsularni arterijski obroč, ki se nahaja na bazi vratu stegnenice. Zadaj ga tvori *a. circumflexa femoris medialis*, spredaj pa *a. circumflexa femoris lateralis*. Obe arteriji sta veji *a. profunde femoris*, ki je glavna stranska veja *a. femoralis*.
- Ascendirajoče vratne veje, ki izhajajo iz ekstrakapsularnega arterijskega obroča in potekajo na vratu stegnenice. Spredaj prehajajo skozi kapsulo v intertrohanterni liniji, zadaj pa pod orbikularno cono. Ob robu sklepnega hrustanca tvorijo te veje subsinovijski intraartikularni arterijski obroč, iz katerega izhajajo epifizne arterije za prehrano glave stegnenice.
- *Arteria ligamenti teretis (lig. capitis femoris)* je veja *arterie obturatoriae* in je odgovorna le za del arterijske preskrbe glave stegnenice. Anastomozira z drugimi arterijami, ki prehranjujejo proksimalni del stegnenice.



Slika 1. Žilna anatomija glave in vratu stegnenice (povzeto po (7)).

### Rentgenske posebnosti proksimalnega dela stegenice

Na rentgenskih posnetkih proksimalnega dela stegenice vidimo pet skupin različno potekajočih kostnih trabekul, ki jih je leta 1838 prvi opisal Ward (3). Najgostejše so na medialnem delu stegneničnega vratu, kar daje temu predelu še posebno trdnost, najredkejše pa so v predelu Wardovega trikotnika. Na gostoto trabekul vpliva tudi osteoporozna, pri kateri so trabekule redkejše in tanjše. Osteoporotična kost je zaradi izgube trabekul manj trdna. Velikokrat ocena kostne gostote predstavlja zdravnikom velik problem pri odločanju za način zdravljenja zloma. Zato je Singh s sodelavci opisal radiološke spremembe trabekularnega vzorca za določitev diagnoze in stopnje osteoporoze. Določil je Singhov indeks z razponom od 1 do 6. Visokostopenjski Singhov indeks 4, 5, 6 predstavlja primerno kostno gostoto za notranjo fiksacijo, nizkostopenjski Singhov indeks 1, 2, 3 pa predstavlja pomembno izgubo kostne gostote in s tem večje tveganje za neuspeh notranje fiksacije (8).



Slika 2. Singhov trabekularni vzorec za kvantitativno določitev kostne gostote (povzeto po (8)).

## Razdelitev zlomov vratu stegenice

Ločimo več razdelitev zlomov vratu stegenice (6).

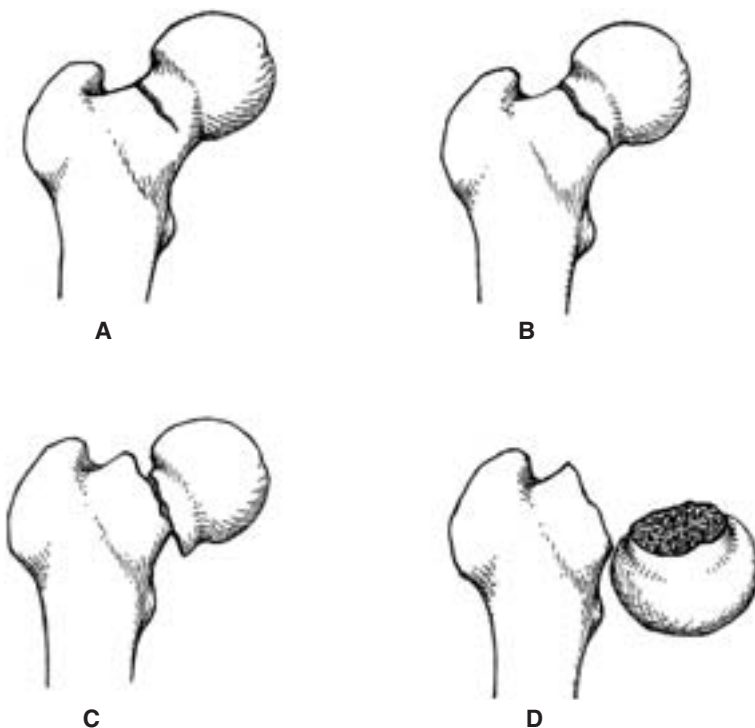
Glede na mesto zloma na vratu stegenice jih delimo na:

- medialne ali subkapitalne, ki se nahajajo tik pod glavo stegenice,
- transcervikalne in
- lateralne.

Glede na premik glave stegenice delimo zlome po Gardnu:

- Garden I: nepopoln zlom, kjer je prelomljena le ena kortikalna kost,
- Garden II: popoln zlom brez premika odlomkov,
- Garden III: zlom z delnim premikom glave stegenice, tako da je njena sklepna ploskev vzporedna z vzdolžno osjo stegenice in
- Garden IV: zlom z zasukanjem glave stegenice tako, da je njena lomna ploskev pravokotna na vzdolžno os stegenice.

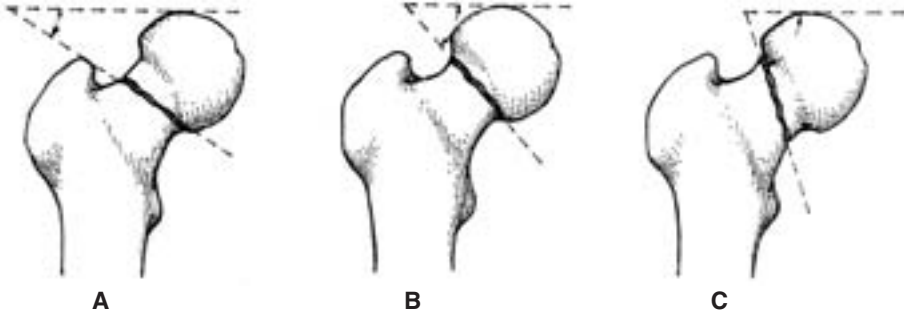
Klinična razdelitev zlomov po Gardnu je vprašljiva kar se tiče pomembnosti za izbiro načina zdravljenja (9).



Slika 3. Zlomi stegneničnega vratu po Gardenu. A – Garden I, B – Garden II, C – Garden III, Č – Garden IV (povzeto po (10)).

Glede na kot, ki ga oblikuje smer zloma s črto, ki poteka vodoravno skozi najbolj proksimalno točko na glavi stegenice, delimo zlome po Pauwelsu:

- Pauwels I: kot je manjši od 30 stopinj in vlek mišic zlom zaklini, impaktira,
- Pauwels II: kot meri 30–70 stopinj in
- Pauwels III: kot je večji od 70 stopinj in vlek mišic zlom premakne.



Slika 4. Zlomi stegeničnega vratu po Pauwelsu. A – Pauwels I, B – Pauwels II, C – Pauwels III (povzeto po (11)).

Po nezgodnem mehanizmu deli AO klasifikacija zlome na (7):

- abdukcijske, kjer je zlom vklinjen in je za zdravljenje ugodnejši od addukcijskega zloma; noga je abducirana in se nahaja v valgus položaju,
- addukcijske, kjer se proksimalni del stegenice nahaja v varus položaju.

### Posebnosti zloma vratu stegenice

Zlom vratu stegenice le redko povzroča smrt, lahko pa zapušča hudo invalidnost. Zaradi samih anatomskih značilnosti pride lahko pri zlomu do zapletov in podaljšanega zdravljenja, kar je še posebej pomembno za starostnika. Pri starejših ljudeh zadostuje že majhna sila za zlom vratu stegenice, medtem ko je pri mlajših ljudeh potrebna veliko večja sila (10). Najpogostejši mehanizem poškodbe je padec, ki prizadane predvsem starejše ljudi, pri mlajših pa je največkrat vzrok zloma prometna nesreča. Eden izmed dejavnikov tveganja za proksimalne zlome stegenice je osteoporozna. Prizadeti so predvsem kadilci, alkoholiki, bolniki, ki jemljejo steroide in ženske po menopavzi (4). Ugotovili so, da imajo ljudje z nižjo kostno gostoto 20-krat večjo možnost za zlom kolka kot tisti z višjo kostno gostoto (12). Vendar se različni avtorji še vedno ne morejo poenotiti, v kolikšni meri predstavlja osteoporozna predispozicija za zlom stegeničnega vratu. Leta 1984 je Atkin potrdil, da je 84% poškodovancev z zlomom stegeničnega vratu imelo bodisi lažjo bodisi težjo stopnjo osteoporoze (3). Na drugi strani pa Makin v svoji raziskavi ni mogel potrditi, da je stopnja osteoporoze povezana s pojavnostjo zlomov proksimalnega dela stegenice (3). Tudi v študiji, kjer so primerjali vpliv osteoporoze na zlome vratu stegenice in na pertrohanterne zlome so ugotovili, da so se zlomi vratu stegenice pojavljali predvsem pri tistih poškodovancih, ki niso imeli osteoporoze, medtem ko so pri tistih s pertrohanternimi zlomi ugotavljali hudo stopnjo osteoporoze (1). Dejavnik

tveganja za zlom je tudi starost, saj tveganje raste eksponentno s starostjo po petdesetem letu starosti pri obeh spolih (13). V povprečju so poškodovanci z zlomom vratu stegenice tri leta mlajši od tistih s pertrohanternim zlomom. Obe vrsti zlomov sta najpogostejši v osmem desetletju življenja (3). Poleg osteoporoze je treba omeniti še patološke zlome, ki so največkrat posledica primarnega kostnega raka oziroma kostnih metastaz. Le-te predstavljajo 30–50 % vseh patoloških zlomov (3). Pogosto najdemo patološke zlome tudi pri Pagetovi bolezni, hiperparatiroidizmu in po obsevanju karcinoma materničnega vratu, maternice in jajčnikov (3). Opisani so tudi redki primeri velikoceličnega tumorja v proksimalnem delu stegenice s posledičnim patološkim zlomom (14).

Pri zlomu vratu stegenice sta pomembni predvsem dve anatomski značilnosti. Prva je vsekakor žilna. Ni še povsem jasno, kje natančneje je bolezen lokalizirana, v kapilarah, venah, arterijah ali sinusih (15). Arterijska oskrba vratu in glave stegenice poteka v sklepni ovojnici. Pri zlomu se te žile raztrgajo in prekrvavitev je motena. Posledica je avaskularna nekroza glave stegenice. Za razvoj avaskularne nekroze je pomembno, katere žile so prekinjene. Tako Claffey navaja, da se pri pretrganju subsinovijskega intraartikularnega arterijskega obroča, iz katerega izhajajo lateralne epifizne arterije, vedno pojavi avaskularna nekroza glave stegenice (3). Na prekinitev arterijskega pretoka v proksimalnem delu stegenice vpliva tudi intraartikularna tamponada. Ker je sklepna ovojnica skoraj povsem neelastična, že manjša količina tekočine zelo poviša intraartikularni pritisk. Dodatno kompresijo pa povzroča kita *m. psoas*, ki poteka po sprednji strani sklepne ovojnice, če je kolk v notranji rotaciji. Ni še povsem znano, kolikšen tlak povzroča zaporo žilja, vendar pa se pretok krvi pomembno zmanjša pri intraartikularnem tlaku 40 cm-H<sub>2</sub>O (2). Raziskave so pokazale, da dekompresija tega žilja v roku 36 ur po poškodbi pomembno vpliva na nastanek avaskularne nekroze glave stegenice (16). Najbolj učinkovita metoda dekompresije je ekstenzija kolka in zunanja rotacija. Aspiracija hemartroza je priporočljiva samo v primerih, kjer so prekinjene žile, ki prehranjujejo glavo stegenice (17). Druga anatomsko značilnost se nanaša na pomanjkanje periosta v predelu vratu stegenice, ki ga pokriva sklepna ovojnica. V tem predelu zato ne more nastati kostni kalus, kar podaljša celjenje zloma (3).

### Klinična slika

Je značilna za zlom vratu stegenice. Pri dislociranih zlomih je prisotna prikrajšava noge, ki je zvrnjena navzven. Zaradi hudih bolečin je motena aktivna in pasivna gibljivost v predelu kolka. Pri impaktiranih zlomih je gibljivost zaradi manjše bolečnosti ohranjena in ni prikrajšave noge. Pri starejših poškodovancih z bolečinami v predelu kolka, ki imajo v anamnezi poškodbo ali padec, moramo zato le-te obravnavati kot zlom, dokler ga z diagnostičnimi postopki ne izključimo (18). Pazljivi pa moramo biti pri otrocih, kjer se zlom vratu stegenice pogosto kaže z izolirano bolečino v predelu kolena. V redkih primerih se zlom vratu stegenice tudi pri odraslih lahko kaže kot izolirana bolečina v kolenu. To si razlagamo s tem, da se od živcev, ki oživčujejo kolk, odcepijo veje, za oživenje predela okrog kolena (19).

## Diagnoza

Na zlom stegnjeničnega vratu posumimo že na podlagi anamneze in klinične slike. Dokončno diagnozo pa postavimo na podlagi rentgenske slike kolka v anteroposteriorni (AP) in stranski projekciji. Pri vključenih zlomih je potrebno tudi magnetnoresonančno slikanje (MR) (3). MR je občutljiva in specifična preiskavna metoda pri razločevanju med vnetjem mehkih tkiv, sinovitisom, novotvorbo, okužbo, stresnim zlomom in avaskularno nekrozo glave stegenice (20).

Težave pri postavitvi diagnoze lahko nastanejo v primerih, če gre za spontani zlom brez padca ali če so bile bolečine v kolku prisotne že pred padcem (21).

Diferencialno diagnostično moramo izključiti zlom kolčne sklepne ponvice, zlom glave stegenice in pertrohanterni zlom (10).

## Zdravljenje

Zlome stegnjeničnega vratu zdravimo konzervativno in operativno. Za kateri način zdravljenja se bomo odločili, je odvisno od vrste in lokalizacije zloma, od psihofizičnega stanja in starosti poškodovanca ter od stanja kolčnega sklepa.

### Konzervativno zdravljenje

Pri vključenih zlomih, kot so Garden I in II, Pauwels I, in abdukcijskih zlomih je primerno konzervativno zdravljenje. Poškodovancu namestimo opornico brez skeletnega vleka, morebitne bolečine pa lajšamo z nesteroidnimi antirevmatikami. Potrebno je nekajdnevno mirovanje v postelji, nato hoja z berglami brez obremenjevanja prizadetega spodnjega uda, sčasoma pa poškodovanec lahko prične s postopnim obremenjevanjem do bolečine. Za konzervativno zdravljenje pa se odločimo tudi pri drugih tipih zlomov pri tistih poškodovancih, kjer bi že sam kirurški poseg ogrozil njihovo življenje. Glede na predhodno zdravstveno stanje ne operiramo poškodovancev s slabim srcem in ožiljem, z grozečo srčno odpovedjo, s koagulopatijami in tiste, ki so bili že pred poškodbo nepokretni (22).

### Operativno zdravljenje

Razen zgoraj omenjenih zlomov vse ostale zlome vratu stegenice zdravimo operativno. V manj kot 5 % pride pri zaklinjenih zlomih do premaknitve glave stegenice, pri čemer je tudi nujno potreben kirurški poseg (7). Nekateri avtorji se na podlagi primerjalnih študij med konzervativno in operativno zdravljenimi poškodovanci z vključenimi zlomi zavzemajo za primarno operativno zdravljenje zloma. Prednost operativnega zdravljenja je predvsem v takojšnji mobilizaciji poškodovanega spodnjega uda (23, 24).

Za operacijo se odločamo glede na tip zloma, subjektivne težave in tudi zato, da se poškodovanca čim prej mobilizira. Za čas od poškodbe do operativnega posega na Kliničnem oddelku za travmatologijo v Ljubljani zlom imobiliziramo s skeletnim vlekrom z obtežitvijo spodnjega uda na Braunovi opornici. Poškodovanec ves čas bivanja v bolnišnici prejema parenteralno antikoagulantno zaščito s Frahepanom 3000 IE, ki je nizko molekularni heparin. Od preoperativnih preiskav so pomembne naslednje: rentgen

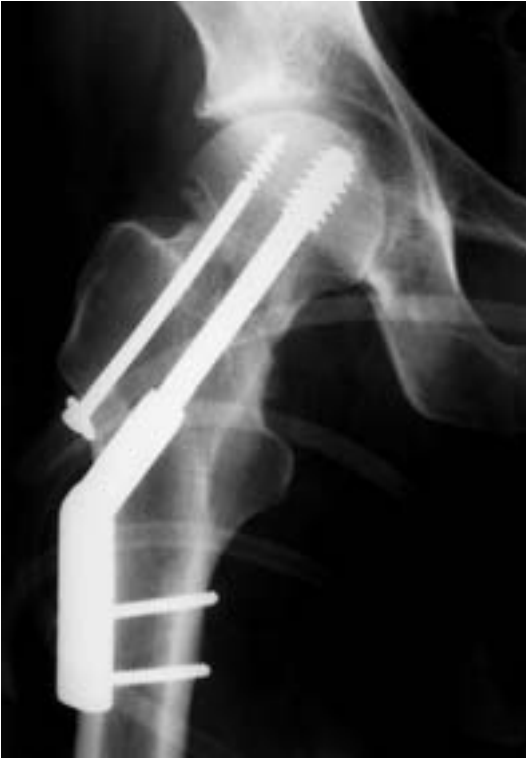pljuč, EKG in laboratorijske preiskave. V primeru slabega hemograma prejme poškodovanec že preoperativno transfuzijo. Za vsakega poškodovanca se na Zavodu za transfuzijo rezervira glede na izvid hemograma od 500 do 1000 ml krvi le za nujno potrebno nadomestitev izgubljene krvi med operacijo in po njej. Sicer pa količino rezervirane krvi prilagajamo vrsti operacije, predoperativni anemiji in izgubi krvi med operacijo (25). Preden pričnemo z operacijo moramo zlom naravnati na ekstenzijski mizi. Naravna zloma se napravi s posebnim manevrom poškodovanega uda, ki se ga v kolku abducira, flektira in nato napravi krožni gib, nato pa se spodnji ud priveže na ekstenzijsko mizo. Na ta način večinoma zlom uspe naravnati. Položaj naravnanih odlomkov se še pred operativnim posegom preveri z rentgenskim ojačevalcem. Pri tem naj bi odlomljene dele zaklinili v valgus položaju, ki omogoča optimalno stabilizacijo zloma. Valgus položaj pa naj ne bi znašal več kot 20 stopinj, saj je več avtorjev potrdilo, da valgus položaj, ki je večji od 20 stopinj, povzroča ishemijo glave stegenice v 80 % (3). Varus položaj odlomkov je zaradi motene prekrvavitve in posledične nekroze prizadetega predela ravno tako dejavnik tveganja za razvoj progresivnega pooperativnega kolapsa (26) ter za razvoj psevdootroze (2).

Klinično najpomembnejša delitev zlomov vratu stegenice je na medialne in lateralne. Pri medialnih zlomih se praktično vedno odločimo za kolčno endoprotezo, pri lateralnih pa za osteosintezo. Na voljo imamo različne tehnike, vendar na Kliničnem oddelku za travmatologijo v Ljubljani izvajamo predvsem naslednje:

- rigidna osteosinteza s 130-stopinjsko Muellerjevo ploščo z enim ali štirimi kortikalnimi vijaki in dodatnim spongioznim vijakom, ki se odlikuje po stabilnosti, slaba stran pa je v večji možnosti preboja glave stegenice. V študiji, kjer so primerjali pozne zaplete pri rigidni in dinamični osteosintezi, so ugotovili, da rigidna osteosinteza za eno tretjino zmanjša nastanek poznih zapletov in za polovico potrebo za ponovno operacijo. Ta metoda naj bi se uporabljala predvsem pri starejših poškodovancih z zlomom vratu stegenice za preprečevanje zapletov zdravljenja, ki so povezani z nezadostno stabilnostjo osteosinteze (27);
- dinamična osteosinteza s tremi spongioznimi vijaki, ki omogoča dobro kompresijo in posedanje odlomka, brez nevarnosti, da bi vijaki prebili glavo stegenice in se zarili v sklepni hrustanec;
- drugi način dinamične osteosinteze je DHS (*dynamic hip screw*);
- za kombinacijo osteosinteze z intertrohanterno valgizacijsko osteotomijo se lahko odločimo v primeru, če gre za zlom s strmo lomno ploskvijo (Pauwels III). Ta vrsta operacije se uporablja zelo redko, vendar ob pravi indikaciji omogoča dobre rezultate. Izkazalo se je namreč, da so uspehi pri primarno izvedenih valgizacijskih osteotomijah izrazito boljši kot v primerih, ko to metodo uporabimo sekundarno (28);
- bipolarna delna kolčna endoproteza je metoda izbora za zdravljenje dislociranih medialnih zlomov stegeničnega vratu tako pri starostniku, kot tudi pri zelo zahtevnih zlomih pri mlajših poškodovancih.

Načeloma naj bi operativni poseg izvedli na dan poškodbe ali vsaj naslednji dan, saj je poleg dobre naravnave odlomkov za uspeh operacije pomemben tudi čas od poškodbe do operacije (22). Po določenih študijah naj bi pri addukcijskem zlomu izvedli osteosintezo



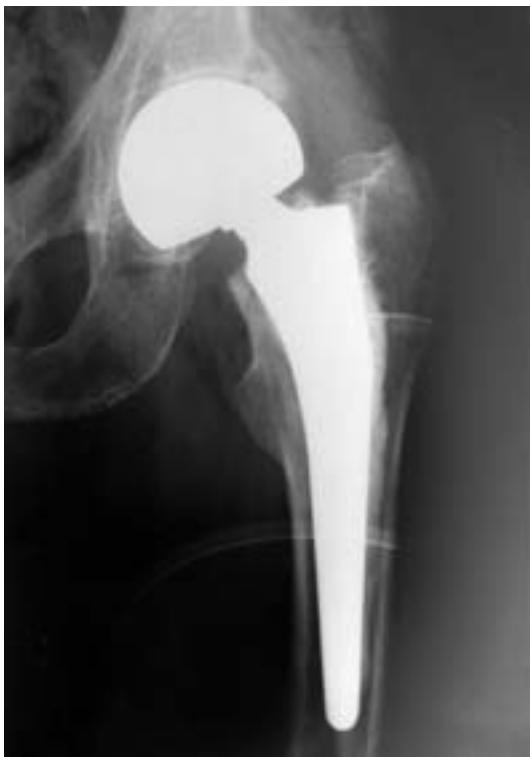

Slika 5. Primer osteosinteze.

v prvih šestih urah po poškodbi, ker je potem nevarnost trombozacije žil, ki niso pretrgane, večja in s tem tudi nevarnost avaskularne nekroze glave stegnenice (7). Na Kliničnem oddelku za travmatologijo v Ljubljani je bil povprečen čas od poškodbe do operacije pri skupini poškodovancev, pri katerih se ni razvila avaskularna nekroza glave stegnenice, 5,8 dni, medtem ko je bil pri skupini poškodovancev z razvito avaskularno nekrozo 7,4 dni. Raziskave so pokazale, da ni toliko pomembno, ali je bila operacija izvedena peti ali osmi dan po poškodbi, temveč, ali je bila operacija že na dan poškodbe ali po njej in ne šele peti ali osmi dan (22).

Biartikularna delna kolčna endoproteza je v zadnjih letih zaradi hitre mobilizacije, krajšega operativnega posega, manjše poškodbe tkiv med operacijo (acetabul in kapsula se skoraj v celoti ohranita), manjše krvavitve med operacijo in hitre rehabilitacije v zadnjih letih sredstvo izbora za zdravljenje dislociranih zlomov vratu stegnenice. Le-ta predstavlja novost v protetiki, saj je sestavljena tako, da ji posebna zgradba omogoča gibljivost v dveh sklepih. Ob relativno kratki uporabi omenjene proteze na Kliničnem oddelku za travmatologijo v Ljubljani (uporablja se 8 let) pa lahko postavimo hipotezo, da

so dolgoročni uspehi vsaj enako dobri kot pri vstavitvi popolne kolčne endoproteze. Popolno kolčno endoprotezo izberemo pri mlajših poškodovancih in pri tistih z artrotičnimi spremembami kolčnega sklepa. Do sedaj velja načelo, da vstavljamo kolčne endoproteze poškodovancem, starejšim od 70 let (3). Prednost kolčnih endoprotez je predvsem v hitri rehabilitaciji in takojšnji mobilizaciji operiranega spodnjega uda. S tem se zmanjša nevarnost pooperativnih zapletov, kot so venska tromboza, preležanine, pljučnica, zmedenost. Zmanjša se tudi število ponovnih operacij zaradi razvitja avaskularne nekroze glave stegenice.



Slika 6. Primer bipolarnе delne kolčne endoproteze.

### **Pooperativni postopki**

Po operaciji je potrebno še:

- nadaljevanje z antikoagulantnim profilaktičnim zdravljenjem, dokler ni poškodovanec pri hoji popolnoma samostojen, običajno pa kar do konca bivanja v bolnišnici,
- pooperativna AP in aksialna rentgenska slika,
- analgetiki po potrebi in

- prvi dan posedanje v postelji, drugi dan gibanje na berglah, nato postopno obremenjevanje operiranega uda. V kolikor ni zapletov zdravljenja poškodovanci z narejeno osteosintezo zloma pričnejo polno obremenjevati operirani ud tri do šest mesecev po operaciji, po vstavitvi endoproteze pa približno po tridesetih dneh.

### **Zapleti, povezani z zlomom in operativno oskrbo zloma**

Zaplete delimo na zgodnje in pozne.

Med zgodnje spadajo:

- zgodnje površne in globoke okužbe v predelu kolčnega sklepa, ki lahko v 2–20 % povzročijo celo sepso (3) in
- embolije, izpah endoproteze, razni nevrološki izpadi, zapleti s strani srca in ožilja, zapleti z zavestjo, preležanine in drugi.

Pozni zapleti pa so:

- zapleti v povezavi z osteosintetskim materialom, kot so preboj vijaka ali plošče v acetabul, odstop, premik plošče ali vijaka, zlom vijaka, žeblja, plošče, porušenje celotne osteosinteze,
- avaskularna nekroza glave stegenice,
- artroza kolčnega sklepa kot posledica neugodnih biomehanskih razmer (zvišan kolčni sklepni tlak) ali pri vsaditvi delne endoproteze kot posledica obrabe acetabularnega hrustanca,
- psevdoartraza (*non-union*),
- omajanje endoproteze, tako acetabularnega kot stegneničnega dela,
- protruzija kolčne endoproteze,
- obkrepne kalcinacije (*myositis ossificans*) in
- kontrakture.

### **Rehabilitacija**

Zdravljenje zloma obsega tudi rehabilitacijo, ki ima pomemben vpliv na izid zdravljenja.

Z rehabilitacijo začnejo poškodovanci že takoj naslednji dan po operaciji, ko se posedejo, lahko tudi vstanejo ter hodijo s pomočjo bergel ali hodulje ob spremstvu fizioterapevta, če objektivno zdravstveno stanje to dopušča. Medtem ko poškodovanci z osteosintezo zloma vratu stegenice spodnjega uda ne smejo obremenjevati takoj, pa je pri kolčnih endoprotezah možno takojšnje delno obremenjevanje. Z optimalno pooperativno fizikalno terapijo se zmanjša možnost nastanka pooperativnih zapletov. Navadno ostanejo poškodovanci na Kliničnem oddelku za travmatologijo v Ljubljani 12 dni po operaciji, nakar nadaljujejo z izvenbolnišnično rehabilitacijo bodisi v zdravilišču, v IRSR (Inštitut republike Slovenije za rehabilitacijo invalidov), v domu starejših občanov, če so živeli tam že pred poškodbo, ali pa gredo domov. Kje in kako bo poškodovaneec nadaljeval rehabilitacijo po odpustu iz bolnišnice, ni toliko odvisno od starosti, temveč od njegovega duševnega in fizičnega kondicijskega stanja.

V zdravilišče napotimo poškodovance, ki so vitalni in so se v času bivanja v bolnišnici popolnoma osamosvojili pri hoji. Pri tem izbiramo zdravilišča, ki so usposobljena za zdravljenje gibalnega aparata.

V IRSR napotimo poškodovance, ki niso povsem samostojni in pri katerih poteka rehabilitacija počasneje. Ker pa so psihofizično vitalni, lahko pričakujemo, da bi jih ustrezna rehabilitacija popolnoma usposobila za samostojno hojo.

Poškodovance, ki so bili že pred poškodbo nepokretni, napotimo domov ali v dom starejših občanov, kjer lahko sodelujejo s fizioterapevtom in se s pomočjo pasivnega razgibavanja izognejo zapletom dolgotrajnega ležanja.

Ustrezne fizioterapije pa morajo biti deležni tudi poškodovanci, ki so psihično neurejeni, vendar pa so bili pred poškodbo pokretni.

Na Kliničnem oddelku za travmatologijo v Ljubljani so v zadnjih 10 letih uspeli bistveno skrajšati ležalno dobo poškodovancev z zlomom vratu stegenice. Ugotovili so, da je predvsem za starejše poškodovance zelo pomembno, da se čim prej vrnejo v svoje domače okolje. S tem se poškodovanci v prvi vrsti izognejo bivanju v bolnišnici, ki še dodatno oslabi njihovo psiho. Izkazalo se je, da je bila tudi pooperativna rehabilitacija pri teh poškodovancih bistveno boljša kot pri tistih, ki so bili dlje časa v bolnišnici (celo več tednov ali mesecev) in so bili nato neposredno premeščeni v IRSR (29, 30).

## Zaključek

Z zlomom vratu stegenice se najpogosteje srečamo pri starejših ljudeh, ki imajo v anamnezi poškodbo ali padec. Zdravniki se morajo odločati med različnimi vrstami zdravljenja. Verjetno bi bil končni rezultat zdravljenja boljši, če bi se primarno odločili za vgraditev kolčne endoproteze pri vseh biomehansko neugodnih zlomih. S tem se lahko izognemo številnim komplikacijam in večkratnim operacijam, kar nedvomno pomeni boljše kvaliteto življenja starejšega človeka. Poškodovancu je treba omogočiti pooperativno rehabilitacijo, ki je zanj najbolj primerna. Le tako je možno pričakovati, da bo poškodovanec v čim krajšem času dosegel funkcionalno raven, ki jo je imel pred zlomom vratu stegenice.

---

## Literatura

1. Koval KJ, Aharonoff GB, Rokito AS, Lyon T, Zuckerman JD. Patients with femoral neck and intertrochanteric fractures. *Clin Orthop* 1996; 330: 166–72.
2. Plancher KD, Donshik JD. Femoral neck and ipsilateral neck and shaft fractures in the young adult. *Orthop Clin North Am* 1997; 28 (3): 447–59.
3. DeLee JC. Fractures and dislocations of the hip. In: Rockwood and Greens, editors. *Fractures in adults* Vol. 2. Philadelphia: Lippincott-Raven Publishers; 1996: 1659–94.
4. Parker VT, McCollum ED. Fractures of the hip. In: Sabiston DC, editor. *Textbook of surgery*. Philadelphia: Saunders; 1997; p. 1436–40.
5. Soames RW. Skeletal System. In: Williams PL, Bannister LH, Berry MM, et al., editors. *Grays Anatomy*. New York: Churchill Livingstone; 1995; p. 425–736.
6. Smrkolj V. Zlomi zgornjega dela stegenice. *Med Razgl* 1989; 28: 395–406.

7. Mueller ME, Allgoewer M, Schneider R, Willenegger H. *Manual der Osteosynthese AO-Technik*. Berlin, Heidelberg, New York: Springer-Verlag; 1997; p. 210–21.
8. Bray TJ. Femoral neck fracture fixation. *Clin Orthop* 1997; 339: 20–31.
9. Parker MJ. Garden grading of intracapsular fractures: meaningful or misleading? *Injury* 1993; 24(4): 241–2.
10. Prinčič J, Smrkolj V. Poškodbe spodnjega uda. In: Smrkolj V, editor. *Kirurgija*. Ljubljana: Sledi, 1995; p. 654–6.
11. Macted MJ, Denham RA. Failure of hemiarthroplasty for fractures of the neck of the femur. *Injury* 1984; 15: 224–6.
12. Cooper C. Femoral neck bone density and fracture risk. *Osteoporosis Int* 1996; 6 Suppl 3: 24–6.
13. Jaglal SB, Sherry PG, Chua D, Schatzker J. Temporal trends and geographic variations in surgical treatment of femoral neck fractures. *J Trauma* 1997; 43(3): 475–9.
14. Sim E, Lang S. Joint salvaging surgery of extensive giant cell tumor of the proximal femur complicated by a transcervical fracture. *Arch Orthop Trauma Surg* 1997; 116(6–7): 431–4.
15. Plahuta A. Avaskularna nekroza glavice stegenice. *Med Razgl* 1995; 34: 471–80.
16. Ng GPK, Cole WG. Effect of early hip decompression on the frequency of avascular necrosis in children with fractures of the neck of the femur. *Injury* 1996; 27(6): 419–21.
17. Maruenda JI, Barrios C, Gomar-Sancho F. Intracapsular hip pressure after femoral neck fracture. *Clin Orthop* 1997; 340: 172–80.
18. Uršič R. Poškodbe lokomotivnega aparata. In: Šusteršič Z, editor. *Kirurgija 2. del*. Ljubljana: Mladinska knjiga, 1979; p. 399–400.
19. Guss DA. Hip fracture presenting as isolated knee pain. *Ann Emerg Med* 1997; 29(3): 418–20.
20. Shin AY, Morin WD, Gorman JD, Jones SB, Lapinsky AS. The superiority of magnetic resonance imaging in differentiating the cause of hip pain in endurance athletes. *Am J Sports Med* 1996; 24(2): 168–76.
21. Pathak G, Parker MJ, Pryor GA. Delayed diagnosis of femoral neck fractures. *Injury* 1997; 28(4): 299–301.
22. Silvester T. Pogostost odmrtnja glavice stegeničnega vratu v odvisnosti od časa do osteosinteze. *Med Razgl* 1992; 31: 293–313.
23. Cserhati P, Kazar G, Manninger J, Fekete K, Frenyo S. Non-operative or operative treatment for undisplaced femoral neck fractures: a comparative study of 122 non-operative and 125 operatively treated cases. *Injury* 1996; 27(8): 583–8.
24. Chiu FY, Lo WH. Undisplaced femoral neck fracture in the elderly. *Arch Orthop Trauma Surg* 1996; 115(2): 90–3.
25. Levi N. Blood transfusion requirements in intracapsular femoral neck fractures. *Injury* 1996; 27(10): 709–11.
26. Belal MA, Reichelt A. Clinical results of rotational osteotomy for treatment of avascular necrosis of the femoral head. *Arch Orthop Trauma Surg* 1996; 115(2): 80–4.
27. Hernefalk L, Messner K. Rigid osteosynthesis decreases the late complication rate after femoral neck fracture. *Arch Orthop Trauma Surg* 1996; 115(2): 71–4.
28. Prinčič I. Oskrba prelomov stegeničnega vratu in medenice. In: *Zbornik predavanj XX. podiplomskega tečaja iz kirurgije*. Ljubljana: Kirurška služba, Univerzitetni klinični center v Ljubljani, 1984; p. 94–6.
29. Smrke D. Starejši poškodovanci in njihovo premeščanje v dom starejših občanov. In: *Zbornik predavanj XXIX. podiplomskega tečaja kirurgije*. Ljubljana: Kirurška služba, Univerzitetni klinični center v Ljubljani, 1993; p. 62–6.
30. Todorovski L, Smrke D, Stankovski V, Kersnič B. Vstavitev kolčne endoproteze in pojav bolečine v spodnjem ud. *Infor Med Slov* 1998; 5(1–2): 129–33.