

RADIOLOGIA IUGOSLAVICA

Anno 4

Jun 1970

Fasc. 2

PROPRIETARIUS IDEMQUE EDITOR: SOCIETAS RADIOLOGIAE ET MEDICINAE
NUCLEARIS INVESTIGANDAE SOCIALISTICAE FOEDERATIVAE REI PUBLICAE
IUGOSLAVIAE

SKOPJE

EDITOR PRINCIPALIS:
D. TEVČEV

Radiol. Iug.

UDK 615.849 (05) (497.1)

urotrast

ampule 60% i 75%

trijodno kontrastno sredstvo
za parenteralnu primjenu



KRKA - tovarna zdravil, NOVO MESTO



Razvojni put poduzeća FOKEMIKA – Zagreb

Za dvije godine slaviti ćemo četvrt stoljeća od puštanja u pogon prvih postrojenja i pogona domaće fotoindustrije. Taj srebrni jubilej nositi će povijesni datum našeg radnog kolektiva — 10. XII 1947. godine — dan svečanog otvaranja i puštanja u pogon naše tvornice.

Mladoj generaciji naših gradnja teško je i predstaviti težinu i veličinu tog pothvata, gledajući ga očima tadanjih tehničkih, kadrovskih i financijskih snaga naše privrede i društva. Rat je prestao. Obnavljala se je ionako nerazvijena i u ratu uništena privreda. Trebalo je stvarati uvjete za normalni mirnodobski život, u kojem rastu potrebe i želje stanovništva.

Mnogo toga nedostaje. Posebno proizvodi, koji se u našoj zemlji nisu proizvodili prije rata. Uvoz je bio veoma ograničen i sveden na najnužnije opće društvene potrebe. Stručnih tehničkih kadrova bilo je vrlo malo, a materijalna sredstva ograničena. Međutim stvaralačke ideje i snage ljudi ne poznaju prepreke. I upravo u toj istini krije se motorna snaga društvenog progressa.

Te stvaralačke snage su se u jednom od bezbroj primjera ponovno potvrdile i u izgradnji domaće industrije fotomaterijala, koju proizvodnju nemaju i mnoge razvijene zemlje u svijetu.

Upravo potrebe potrošnje navode neka zagrebačka poduzeća i grupu fotografskih obrtnika, da na svojoj osnivačkoj skupštini 17. XII 1945. osnuju »FOTO d. d.« sa zadatkom izgradnje tvornice koja bi proizvodila fotopapire, filmove, fotoploče i pribor.

Dana 25. maja 1946. godine položen je kamen temeljac nove tvornice na prostoru u neposrednoj blizini parka u Maksimiru.

Krajem 1946. godine izvršena je nacionalizacija »Foto d. d.«, te daljnjim ulaganjem društvenih sredstava završena je prva faza izgradnje pogona za proizvodnju fotopapira. Tako je osnovano novo poduzeće »FOKEMIKA« tvornica foto i na svjetlo osjetljivih papira, jer je uz novo izgrađeni pogon za proizvodnju fotopapira pripojena Fotokemici firma »OZACEL«, koja se je još i prije rata bavila proizvodnjom diazo papira za kopiranje nacрта.

Novo osnovano poduzeće FOKEMIKA pušteno je pogon 10. XII 1947. godine.

Narednih godina proširuje se djelatnost Fotokemike. Izgrađuju se novi pogoni za proizvodnju diazo papira, fotografskih kemikalija, fotoploča, te fotoaparata i pribora. Navedena izgradnja završena je 1949. i 1950. godine, tako da je 1950. godine Fotokemika imala slijedeći proizvodni program:

- proizvodnja raznih vrsta fotopapira,
- proizvodnja diazo papira za kopiranje nacрта i skica,

- proizvodnja fotoploča,
- proizvodnja fotografskih kemikalija,
- proizvodnja fotoaparata (Box kamera), te fotografskog pribora.

Medjutim, paralelno sa izgradnjom Fotokemike sa već izloženim proizvodnim programom, 1. XI 1948. godine osniva se Uprava za izgradnju tvornice filmova. Lokacija za izgradnju tvornice određena je u Samoboru, mjestu koje je 25 km udaljeno od Zagreba. Izgradnja tvornice filmova u Samoboru odvijala se je od 1949—1952. godine.

Već u toku izgradnje tvornice filmova, tj. prije njenog puštanja u pogon, došlo se je do zaključka da je nelogično da Fotokemika tvornica foto i na svjetlo osjetljivih papira i tvornica filmova u izgradnji ne posluju kao jedinstveno poduzeće.

Tako je 1. I 1952. godine došlo do fuzije ovih dviju tvornica kojima je pripojen Odsjek za fotografska i optička istraživanja Instituta za industrijska istraživanja u Zagrebu, te izdvojen iz Fotokemike pogon za proizvodnju fotoaparata i pribora i pripojen poduzeću »OPTIKA« u Zagrebu.

Od tog dana posluje Fotokemika kao tvornica filmova i fotopapira sa sjedištem u Zagrebu i svojim izdvojenim pogonom za proizvodnju filmova u Samoboru, koji je pušten u redovitu proizvodnju 10. XII 1952. godine, dakle točno na dan proslave petogodišnjeg rada Fotokemike u Zagrebu.

Prva proizvodnja u novoosnovanom pogonu filmova započinje sa crno-bijelim negativ materijalima za amatersku i profesionalnu fotografiju i to:

- smotanim filmovima 6×9 i $4 \times 6,5$ cm,
- uskim filmom širine 35 mm,
- plan filmovima raznih formata.

Od osnivanja poduzeće, a posebno od fuzije tvornice filmova i Fotokemike u jedinstveno poduzeće, stručni kadrovi su bili i ostaju najvažnija pokretačka snaga postojeće proizvodnje i nužnog razvoja. Potrebne stručne kadrove trebalo je stvarati uporečno sa izgradnjom i proširenjem proizvodnje, jer već gotovih i osposobljenih kadrova nije bilo.

Pionirsku izgradnju kadrova započeo je poznati stručnjak za fotokemiku i fotografsku tehnologiju dr. ing. Max Plotnikov, prvi tehnički rukovodilac novo-osnovanog poduzeća FOTOKEMIKA. Zapošljavanjem mladih kemijskih inženjera tehnologa, fizičara i kemijskih tehničara započela je specijalizacija fotokemijskih stručnjaka. Entuzijasta za taj poziv imao je Zagreb kao industrijski i naučni centar i kao grad poznat po rezultatima na području amaterske, profesionalne i umjetničke fotografije. Za odgoj i stručnu izobrazbu stotine kvalificiranih i visokokvalificiranih fotokemijskih radnika poslužili su u prvo vrijeme stručni tečajevi, a poslije osnovane fotooptičke škole i centar za obrazovanje fotokemijskih radnika. Značajnu pomoć za mladu industriju, predstavljala je fuzija Odsjeka za fotografska i optička istraživanja Instituta za istraživanje u Zagrebu sa Fotokemikom, Poduzeće je osjetno obogatilo svoj fond stručnih kadrova i bilo je u stanju osnovati vlastiti istraživački centar, koji danas posluje pod nazivom — sektor za istraživanje i razvoj.

Ne samo stalno unapređenje i poboljšavanje kvalitete postojeće proizvodnje što se javljalo kao nužnost i zahtjev tržišta i naših cjenjenih petro-

šaća, već i daljni razvoj tehnologije i osvajanja novih proizvoda, isključivo je djelo stručnog kadra naše tvornice.

Period od 1952. do 1960. godine karakterističan je po naporima tvornice da poboljša kvalitetu proizvoda iz postojećeg proizvodnog programa, kao i po osvajanju novih proizvoda kao što su — kinopozitiv filmovi šir. 16 i 35 mm, — medicinski rendgen filmovi — određene vrste filmova za grafičku industriju.

Period od 1960. godine do danas obilježen je naporima tvornice da plasman svojih proizvoda jače usmjeri na svjetsko tržište, a na domaćem tržištu da se susreće i bori u sve žešćoj konkurenciji sa jakim svjetskim proizvodjačima, zbog sve veće i veće liberalizacije uvoza.

Iz tih razloga dolazi u tom periodu do većeg investiranja i to pretežnim dijelom vlastitih sredstava u iznosu od cca 30 000 000 novih dinara u najmodernija emulziona postrojenja, kao i postrojenja i uređaje za konfekciju i kontrolu proizvodnje.

Tehnologija i tehnika postavljena u fazi izgradnje tvornice uz sva kasnija dotjerivanja nije u ovom periodu omogućavala da poduzeće prati nagli tempo razvoja fotoindustrije u svijetu. Zbog toga su dodatne investicije bile ekonomska nužnost.

Međutim, ovaj period značajan je i po poslovno-tehničkom povezivanju tvornice sa jakim svjetskim proizvodjačima fotomaterijala. Naime, u uvjetima slobodnog djelovanja svjetskog tržišta, izlaženja na to tržište, jedno u svjetskim razmjerima malo poduzeće nije u stanju ni po svojim kadrovskim ni financijskim mogućnostima samo pratiti nagli razvoj tehnike i tehnologije. Zato je u takvom periodu razvoja, poslovna i tehnička saradnja sa jačima imperativ vremena.

Spomenuta poslovno-tehnička saradnja sa inozemnim partnerima omogućila je savladavanje proizvodnje visoko osjetljivog i kvalitetnog medicinskog rendgen filma, kolor reversal filma, kolor negativ filma, te kolor fotopapira.

Fotokemika imade u svojim neposrednim planovima poslovnotehničke saradnje sa inozemnim partnerima i proizvodnju po licenci nekih asortimana iz postojećeg proizvodnog programa, gdje god smatra da za-ostaje po kvaliteti ili asortimanu za svjetskim prosjekom.

To je jedini put da na domaćem tržištu zadovolji domaćeg potrošača i suprostavi se konkurenciji uvoza, a na stranom tržištu da se nadje koliko je moguće u što ravnopravnijem položaju sa velikim svjetskim proizvođačima.

Fotokemiku možemo danas predstaviti kao jedino poduzeće jugoslovenske fotoindustrije, čiji godišnji bruto produkt iznosi 75 000 000 novih dinara, poduzeće koje zapošljava cca 700 radnika od toga 500 kvalificiranih i visokokvalificiranih radnika tehničara i inženjera, te stručnjaka sa visokom stručnom spremom, poduzeće koje izvozi 15 % svoje proizvodnje pretežno na konvertibilno područje počevši od SAD, SR Njemačke, Francuske, Italije i Austrije pa do zemalja bliskog i Dalekog istoka.

Njen proizvodni program je prilično širok. Svrstavajući proizvode iz proizvodnog programa u grupe, Fotokemika danas proizvodi:

1. Fotopapiri crno-bijeli

a) bromsrebrni fotopapiri za povećavanje raznih površina gradacija i formata

b) clorbromsrebrni fotopapir za povećavanje raznih površina gradacija i formata

c) fotopapiri za kontaktna kopiranja

2. Kolor fotopapiri

3. **Efecopy papiri** na bazi difuzionog postupka za uredska kopiranja spisa i dokumenata

4. **Efkelid** diazo-papir za kopiranje nacрта

5. **Negativ filmovi crno-bijeli** za amatersku i profesionalnu fotografiju

a) smotani film 6×9 i $4 \times 6,5$

b) uski film 35 mm

c) plan filmovi raznih formata

d) instamatic pakovanje

6. **Kolor filmovi** za amatersku i profesionalnu fotografiju

a) kolor negativ film NM 19 6×9

b) kolor negativ film NM 19 35 mm

(za izradu fotografija u boji)

c) kolor reversal film 35 mm RD 17 za izradu diapozitiva

d) kolor reversal film 6×9 RD 17 za izradu diapozitiva

7. **Medicinski rendgen filmovi** Sanix S i Supervidox, te Sanix d zubni rendgen film

8. **Kino pozitiv filmovi 16 i 35 mm**

9. **Amaterski reversal** crno bijeli kino film 2×8 mm

10. **Filmovi za potrebe grafičke industrije**

11. **Fotografske kemikalije** za potrebe obrade svih vrsta filmova i fotopapira.

Želja nam je da ovim člankom čitaocima cjenjenog časopisa i našim dnevnim potrošačima medicinskih rendgen filmova šire predstavimo dostignuća radnog kolektiva FOTOKEMIKA u Zagrebu, sve u želji za još užom suradnjom na zajedničkom poslu.

Za Vaš užitak u slobodno vrijeme, čast nam je preporučiti naše visoko kvalitetne kolor negativ i reversal filmove, čijom kupnjom automatski povjeravate njihovu obradu kolor servisu Fotokemike, koji se brine za prvorazrednu obradu u veoma kratkom roku od 7—10 dana.

Našim cijenjenim potrošačima i čitaocima časopisa Radiologia Iugoslavica Fotokemika želi sretnu i uspješnu novu 1971. godinu.

D. Pintarić, dipl. oec.

RADIOLOGIA IUGOSLAVICA

PROPRIETARIUS IDEMQUE EDITOR: SOCIETAS RADIOLOGIAE ET
MEDICINAE NUCLEARIS INVESTIGANDAE SOCIALISTICAE
FOEDERATIVAE REI PUBLICAE IUGOSLAVIAE

SKOPJE

ANNO 4
FASC. 2

RENDGENDIAGNOSTIKA
RADIOTERAPIJA
NUKLEARNA MEDICINA

JUN
1970

Collegium Redactorum

M. Bašić, Zagreb — B. Bošnjaković, Beograd — M. Čurčić, Beograd — M. Dedić
Novi Sad — V. Gvozdanović, Zagreb — S. Hernja, Ljubljana — M. Magarašević,
Beograd — B. Mark, Zagreb — N. Martinčić, Zagreb — Z. Merkaš, Beograd —
J. Novak, Skopje — F. Petrovčić, Zagreb — B. Ravnihar, Ljubljana — M. Smok-
vina, Zagreb — M. Špoljar, Zagreb — B. Varl, Ljubljana

Editor principalis

D. Tevčev, Skopje

Redactors

I. Obrez, Ljubljana — S. Plesničar, Ljubljana — M. Prodan, Ljubljana — J. Škrk,
Ljubljana — L. Tabor, Ljubljana

L E K T O R I :

za srpsko-hrvatski jezik

NINKOVIĆ STEPAN, Ljubljana, Šarhova 34

za engleski jezik

prof. BOJAN-PETER MOLL, Ljubljana, Gornji trg 44

za nemački jezik

dr. FRANJO SMERDU, Ljubljana, Aškerčeva 26

za francuski jezik

prof. IRENE VENCENOT, Ljubljana, Šubičeva 10

za talijanski jezik

prim. dr. GOJMIR KLANJŠČEK, Ljubljana, Pleteršnikova 28

IZDANJE OVOG ČASOPISA POMOGLA JE

»**FOTOKEMIKA**«, tvornica filmova i fotopapira, Zagreb,

i sledeće ustanove, instituti, zavodi, bolnice, preduzeća i organizacije:

BOSDOLIJEK, Sarajevo

ELEKTROMEDICINA, Ljubljana

CILAG-CHEMIE, Schaffhausen

ELEKTRONSKA INDUSTRIJA, Niš

»KRKA«, tovarna zdravil, Novo mesto

KEMOFARMACIJA, Ljubljana

KEMOSERVIS, FOTOMATERIAL, Ljubljana

KONGRESNI ODBOR VIII. KONGRESA RADIOLOGA JUGOSLAVIJE, Zagreb

LEK, Ljubljana

ONKOLOŠKI INŠTITUT, Ljubljana

ORWO-INTERIMPEX, Skopje

PLIVA, Zagreb

RADIOLOŠKI INŠTITUT, Skopje

SADRŽAJ

TABLE OF CONTENTS

XII Međunarodni Kongres za Radiologiju, Tokio, Oktobar 1969	9	XII International Congress of Radiology, Tokyo, October, 1969	9
Somersaulting ventrikulografija u dijagnostici tumora moždanog stabla i susednih struktura (Gvozdanović, V.)	11	Somersaulting ventriculography in the diagnosis of the tumors of the brain stem and adjacent structures (Gvozdanović, V.)	11
Toleranca normalnog tkiva kod intraarterialne regionalne kemoterapije u kombinaciji sa iradiacijom (Plesničar, S., Auerperg, M., Us. Krašovec, M. i Erjavec, M.)	23	Normal tissue tolerance for intraarterial regional chemotherapy combined with irradiation (Plesničar, S., Auerperg, M., Us-Krašovec, M. and Erjavec, M.)	23
Tomografska analiza vaskulature pluća u dijagnostici pulmonalne fibroze (Kačić, P. i Katunarić, D.)	29	A tomographic analysis of lung vasculature in the diagnosis of pulmonary fibrosis (Kačić, P. and Katunarić, D.)	29
Telekobalt-terapija u lečenju osteogenih sarkoma (Brzaković, P.)	39	Traitement par la télécobalt-thérapie des sarcomes ostéogéniques (Brzaković, P.)	39
Anomalije kičme i utjecaj mikrotraume na kliničke manifestacije. (Tabor, L.)	47	Anomalies of the spine and the influence of microtrauma on their clinical manifestation (Tabor, L.)	47
Naša iskustva u radioterapiji karcinoma grlića materice na osnovu obrade kliničkog materijala Radiološkog instituta u Beogradu (Popović, V., Bošković, M. i Lazić, J.)	53	Unsere Erfahrungen in der Strahlenbehandlung des Kollumkarzinoms auf Grund der Bearbeitung des Krankengutes des radiologischen Institutes in Beograd (Popović, V., Bošković, M. and Lazić, J.)	53
Kolporektocistogram i pneumoperitoneum u dijagnostici tumora male zdjelice (Novak, J., Tevčev, D. i Dimčevski, D.)	67	Colporectocystogram with pneumoperitoneum in cases of tumors of the small pelvis (Novak, J., Tevčev, D. and Dimčevski, D.)	67
Radiološke promjene pluća kod visceralne leishmanijaze (Kačić, P.)	75	Radiological changes of the lung in visceral leishmaniasis (Kačić, P.)	75
Kasne reakcije posle beta-zračenja sa Sr^{90} pločama (Dermaplatten) u toku osam i više godina (Bekerus, M.)	79	Spätreaktionen nach Bestrahlung mit Sr^{90} — Dermaplatten kontrolliert im Laufe von acht und mehr Jahren (Bekerus, M.)	79
Temporalna okluzija renalne arterije — Eksperimentalna studija (Obrez, I. i Abrams, H. L.)	81	Temporary occlusion of the renal artery — An experimental study (Obrez, I. and Abrams, H. L.)	81
Radiološke promjene u visceralnoj tularemiji (Katunarić, D.)	83	Radiological changes in visceral tularemia (Katunarić, D.)	83
XII Internacionalni kongres za radiologiju, Tokio, 6.—11. oktobar 1969 (Stropanik, J.)	87	XII International congress of radiology, Tokyo, October 6—11, 1969 (Stropanik, J.)	87
Radioterapija na XII Internacionalnom kongresu za radiologiju, Tokio, 6.—11. oktobar 1969 (Plesničar, S.)	91	Radiotherapy at the XII International congress of radiology, Tokyo, October 6—11, 1969 (Plesničar, S.)	91
Razvoj proizvodnje »Fotokemika« rendgen filmova (Jakobović, V.)	93	Development of the production of »Fotokemika« X-ray films (Jakobović, V.)	93



XII MEĐUNARODNI KONGRES ZA RADIOLOGIJU, TOKIO, OKTOBAR 1969.

U vreme od 6. do 11. oktobra 1969. g. održan je u Tokiju XII međunarodni kongres radiologije. Istorija radiologije obeležena je njenim kongresima, počevši sa prvim u Londonu 1925. godine, međutim XII kongres u Tokiju bio je prvi koji je bio održan na azijskom kontinentu, pa je zbog toga odražavao ne samo dostignuća na mnogobrojnim područjima radiologije i njenih srodnih grana, no i ono što jeste specifično za patologiju kontinenta, na primer karcinom želuca. Radiologija kao visoko razvijena nauka igra značajnu ulogu za blagostanje i poboljšanje ljudskog zdravlja. U zadnje dve decenije radiologija je postala, kao rezultat moderne radioterapije i radiodijagnostike sa razvojem radiobiologije i radiofizike i novim granama kao što su nuklearna medicina i primena kompjutera, tako opširna nauka, da je nemoguće pratiti taj razvoj, jer znanje daleko prevazilazi sposobnosti pojedinca. Zbog toga je shvatljivo, da je rad kongresa poticao podeljeno u brojnim grupama, jer učesnici prateći svoje istraživačke tendencije i potrebe danas, razlikuje se u mnogome u svojim aktivnostima. Ipak, ne treba zaboraviti, da je kongres mesto na kome dolazi do izražaja još jedna plemenita ljudska težnja, naime mesto na kome se čovek oseća sve više vezan prijateljskim vezama sa licima koje povezuje zajednički stručni i istraživački interes, gde se preko prijateljskih niti i veza pretaču ideje i iskustva desetina istraživača, gde u živoj reči dolazi do izmene onog iskustva i pogleda, koji je inače veoma sputan kod primene štampane reči, jer ona na taj način daleko sporije izlazi među svet. U tom pogledu znači kongres takvog obima kao što je bio tokijski, mesto i priliku gde se povezuju pre svega fizikalne grane nauke i prelivaju sa medicinskim, što je verovatno jedna od osnova za snažni razvoj tih grana medicine u zadnjim godinama. Japanski organizatori kongresa izrazili su svoje zadovoljstvo jer je kongres organizovan kod njih. Želeli su prikazati ne samo svoja dostignuća na području radiologije i ne samo to što je specifično za daleki Istok, no i za njihovu zemlju, kulturno nasleđe hiljadugodišnjeg razvoja zemlje i naroda dalekog Istoka.

U radu kongresa učestvovalo je oko 5000 stručnjaka, koji su učesnicima predstavili oko 1000 referata sa svih područja radiologije, kako kliničke, tako i istraživačke. Mada su stari i novi kontinent razdvajale velike distance od mesta kongresa, bila je veoma impozantna i izložba dostignuća tehnologije, knjiga i drugih publikacija, kao i dostignuća različitih istraživačkih grupa, na izložbenom prostoru moglo se naći eksponata 112 producenata, izdavača i istraživačkih grupa.

Za organizaciju i tok XII međunarodnog kongresa radiologije japanske kolege uložili su ogroman napor i trud. Kongres zbog toga nije samo prilika gde se prikazivalo sadašnje stanje razvitka nauke na tom polju, nego i mnogobrojni referati, izložba delatnosti istraživačkih grupa u svetu, kao i izložba opreme, predstavljaju pravac i impuls koji će ubuduće doprineti ka orijentaciji istraživačke delatnosti. Sa tim rad kongresa predstavlja plodno tle za rašćenje i razvitak istraživačke ideje u svetu. Zbog toga je razumljivo da očekujemo od idućeg XIII međunarodnog kongresa radiologije koji će se održavati kroz četiri godine, 1973. god. u Madridu, dalji procvat i razvitak, nova saznanja bilo u bazičkoj istraživačkoj delatnosti bilo u primenjenim kliničkim strukama. Sa tim željama, kongres je završio svoj plodonosni šestodnevni rad i sa jednakim željama razišli su se učesnici po celom svetu.

FROM THE ROENTGEN DEPARTMENT, UNIVERSITY HOSPITAL »REBRO«,
ZAGREB

SOMERSAULTING VENTRICULOGRAPHY IN THE DIAGNOSIS OF THE TUMORS OF THE BRAIN STEM AND ADJACENT STRUCTURES

by

Vladimir Gvozdanović

UDK: 616.831-073.75

Introduction

It seems to be generally accepted that the pneumoencephalography is the method of choice for the investigation of the brain stem tumors. But as we all know from the every-day experience, there are cases in which one can not achieve the filling of the ventricles by the pneumoencephalography. After one or two unsuccessfull attempts of pneumoencephalography, after not informative vertebral angiography, no characteristic changes in electroencephalography, gamaencephalography or craniograms and atypical clinical picture, there is no other method left than ventriculography.

We radiologists do not like the ventriculography and it seems that the neurosurgeons do not like it either. It is almost always the last of the diagnostic procedures, done often in a hurry, working under the pressure of emergency. Very often the »classical« ventriculography with six, eventually stereoscopic pictures, is applied. And that is, we believe, wrong.

Only a thorough investigation, using somersault technique, giving the maximum of the informations about the third ventricle and posterior fossae structures, may justify such a procedure as the ventriculography. The aim of this paper is to demonstrate the possibilities of the diagnosis and differential diagnosis of the tumors of the brain stem and adjacent structures using somersault technique for ventriculography — but trying always the other less »agressive« methods before.

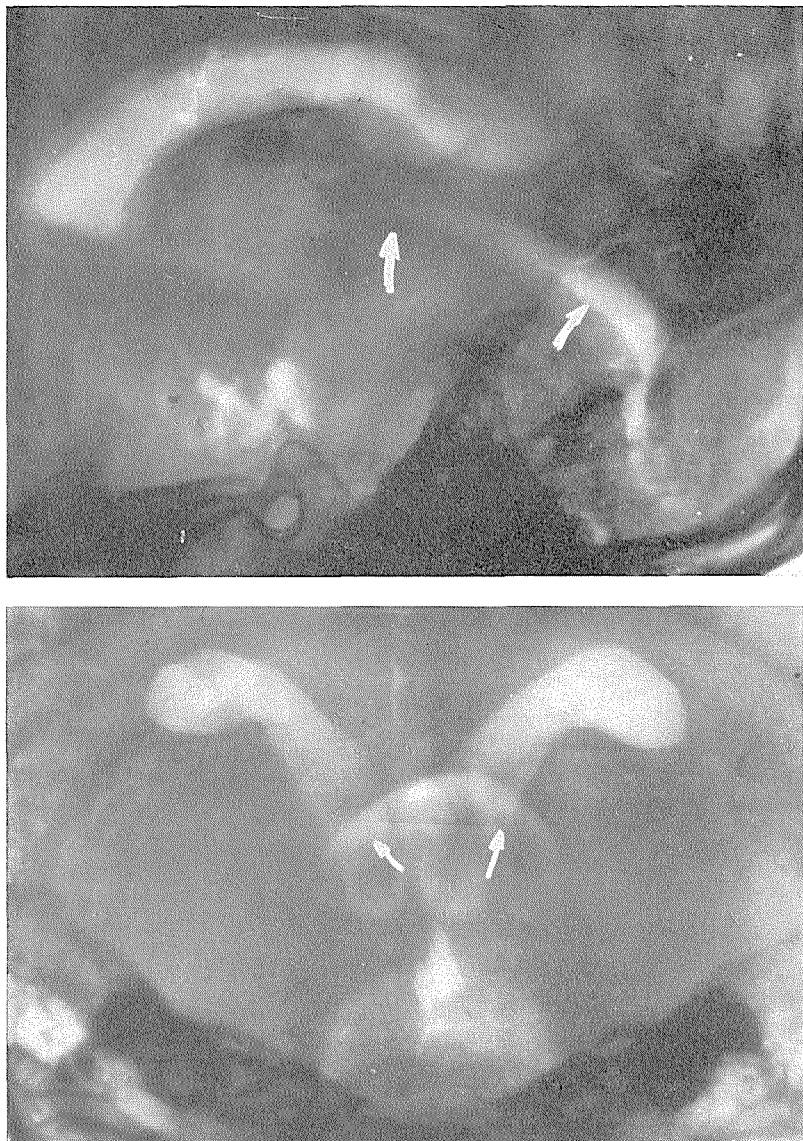

Fig. 1a—b. Sickle-like deformation of the fourth ventricle and blockade of the pontine cistern in a large brain stem tumor.

Method

The use of the somersaulting pneumography was suggested just twenty years ago (1949) by Ziedses des Plantes (1, 2). It was modified for the practical use in adults by Garcia Oller, by Amplatz, by Potts and Taveras and by Potts (3, 4, 5, 6) as late as 1962—1965. About our experience with this method we have reported previously (7, 8, 9).

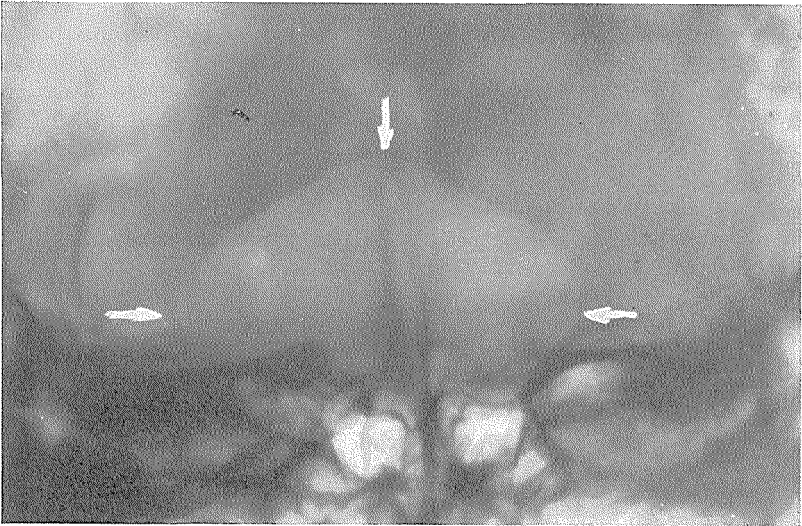
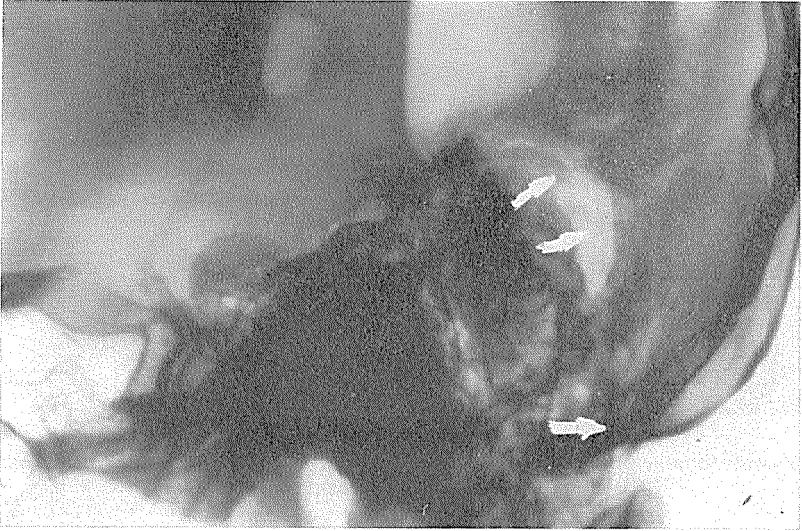


Fig. 2a—b. Enormous dilatation, backward and cranial dislocation of the fourth ventricle in a piloid glioma of pons.

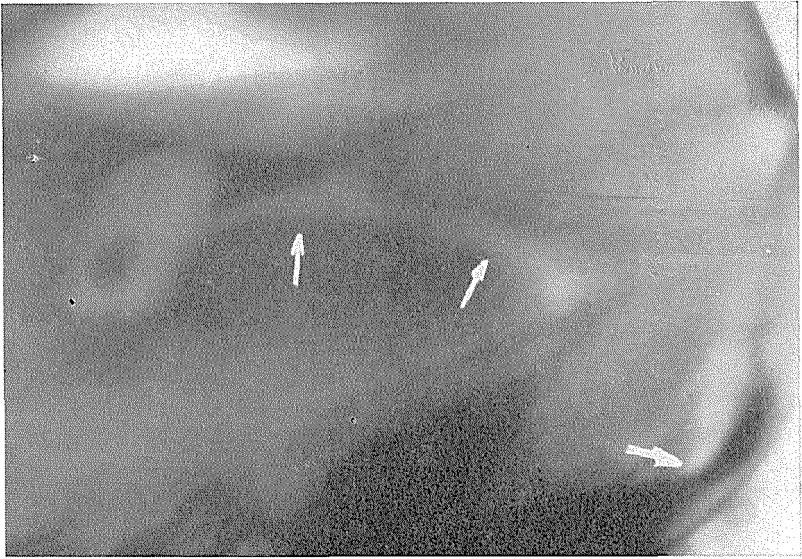


Fig. 3. Autotomogram made after rotation shows the characteristic deformation of the fourth ventricle in a brain stem tumor.

Technique

For the purpose of investigation of the brain stem tumors, the patient is, after control of the distribution of the air in the supine position, rotated backwards. The pictures are made in the different positions of rotation. Autotomography is used as routine. By this way the obstruction, stenosis, dislocation or dilatation of third ventricle, aqueduct or fourth ventricle may be visualized.

In the cases of stenosis of these structures, caused mostly by tumors, a larger or smaller amount of air may escape during the rotation into the subarachnoid space. In our material that occurred in about 75% of patients, including those with herniated tonsils. In less than 30% of these cases we were able to get the air back into the ventricles in sitting position. The filling of the cisterns was achieved after the rotation in more than 60% of these patients and was of great help in the differential diagnosis.

Material

With a simple chair, designed by the author and constructed by S. Grobnski one thousand seven hundred ninety pneumographies (1.550 pneumoencephalographies and 240 centriculographies) using the somersault technique were performed from December 1965 to July 1969. Twenty-five cases of the tumors of the brain stem and adjacent structures were diagnosed by the somersaulting ventriculography.

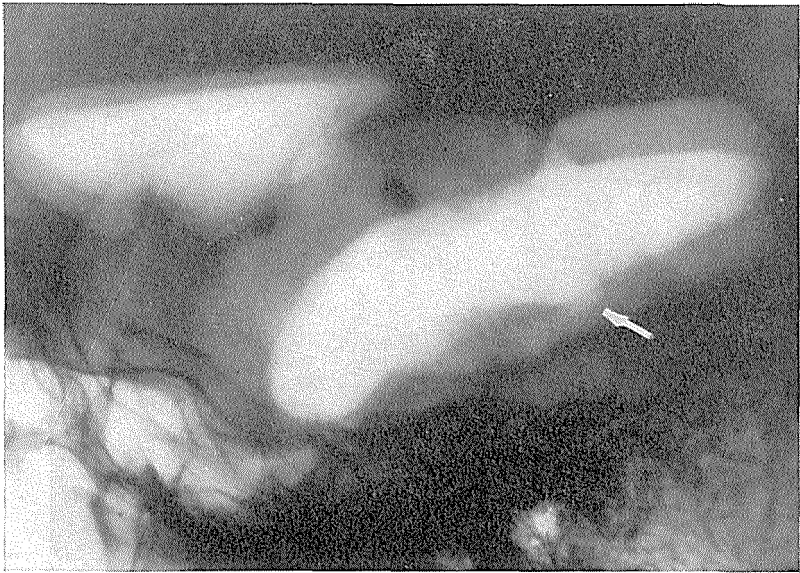


Fig. 4. Occlusion of the aqueduct produced by a mesencephalic tumor shown on the picture made in the vertex-down position.

Radiological findings

The following cases should show — according to our experience — some typical radiological changes as well as the difficulties in the diagnosis of the brain stem tumors and adjacent structures.

Brain stem tumors

Case I. In a 7 year old girl, all characteristic changes produced by a large brain stem tumor — a sickle — like deformation of the fourth ventricle in the lateral and posteroanterior picture with the blockade of the pontine cistern — are shown (Fig. 1a—b).

Case II. After two unsuccessful attempts to visualize the ventricles by pneumoencephalography, a 17 year old boy was investigated by somersaulting ventriculography. Enormous transversal enlargement of the fourth ventricle with its simultaneous cranial and backward dislocation and compression of the pontine cistern were caused by a piloid glioma of the pons as it was proved surgically and histologically. There was some air in cistern magna (Fig. 2a—b).

Case III. In a 9 year old girl the autotomogram made after the rotation shows clearly a large brain stem tumor with fissural sickle-like deformation of the fourth ventricle. There is some air in cisterna magna (Fig. 3).

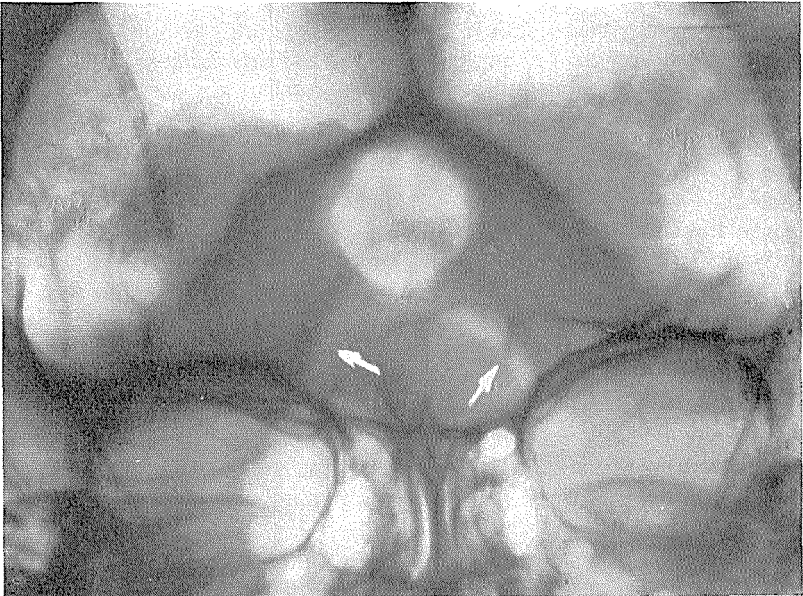
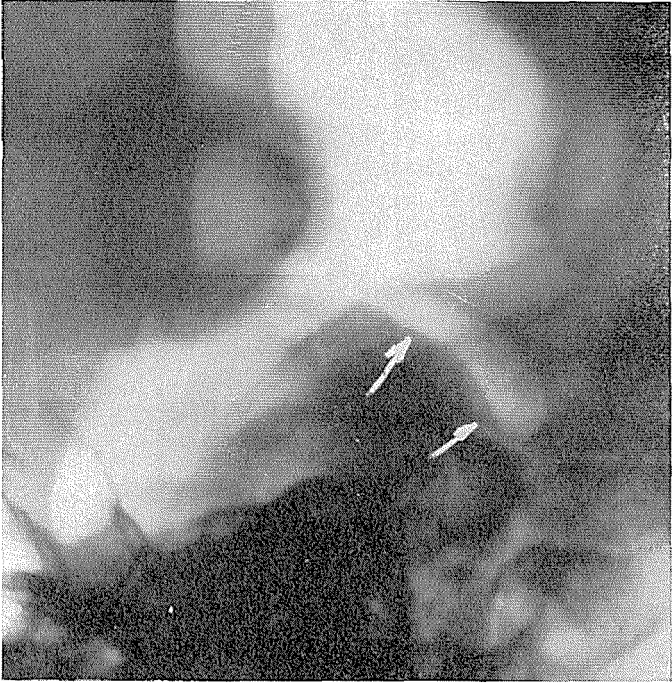

Fig. 5a—b. Medulloblastoma of the vermis imitating a brain stem tumor.

Case IV. A regular occlusion of the aqueduct without any dislocation, very similar to a postinflammatory process, shown in a picture made in the vertex-down position was found at surgery to be result of a circular ring-like infiltration of a mesencephalic tumor in a boy aged 16 (Fig. 4).

Case V. In a 10 year old boy a tumor growing through the tentorial incisura impresses the bottom of the third ventricle and at the same time dislocates the aqueduct and the fourth ventricle towards the right. At the operation a large piloid glioma of the left cerebral peduncle was found.

Differential diagnosis

Vermis tumors

Case VI. The changes described above as typical for a brain stem tumor were found in a 8 year old boy. To our surprise the surgeon found a large medulloblastoma of the vermis invading the fourth ventricle and the surrounding structures. It was clear, by reviewing the pictures, that the interruption of the posterior contour of the roof of the fourth ventricle on the lateral picture represents the place where the tumor invades the ventricle (Fig. 5a—b). The explanation of the sickle-like formation of the air in the fourth ventricle—found in the vermis tumors on the posteroanterior pictures is given in the next case:

Case VII. A medulloblastoma of the vermis in a 4 year old girl. The invasion of the tumor into the fourth ventricle from behind shown on the lateral picture, produce in the posteroanterior picture a sickle-like translucency, caused by the air under the roof of the fourth ventricle. There is free passage of the air to the spinal subarachoid space (Fig. 6a—b).

Intraventricular tumors

Intraventricular tumors of the fourth ventricle — especially if fixed to the bottom — may imitate the brain stem tumors.

Case VIII. In a 8 year old boy a deformation of the fourth ventricle characteristic for the pontine tumor was found. At the operation a large lobulated intraventricular tumor was found to dilate and fill the fourth ventricle. Histologically it was a sarcoma (Fig. 7a—b).

Case IX. The classical picture of an intraventricular tumor with lobulated surface allows the radiological diagnosis of ependymoma as it was made in the case of a 8 year old boy. The tumor caused enormous dilatation of the aqueduct and anterior part of the fourth ventricle, dislocating some air in the top of the fourth ventricle posteriorly. The diagnosis was surgically and histologically proved.

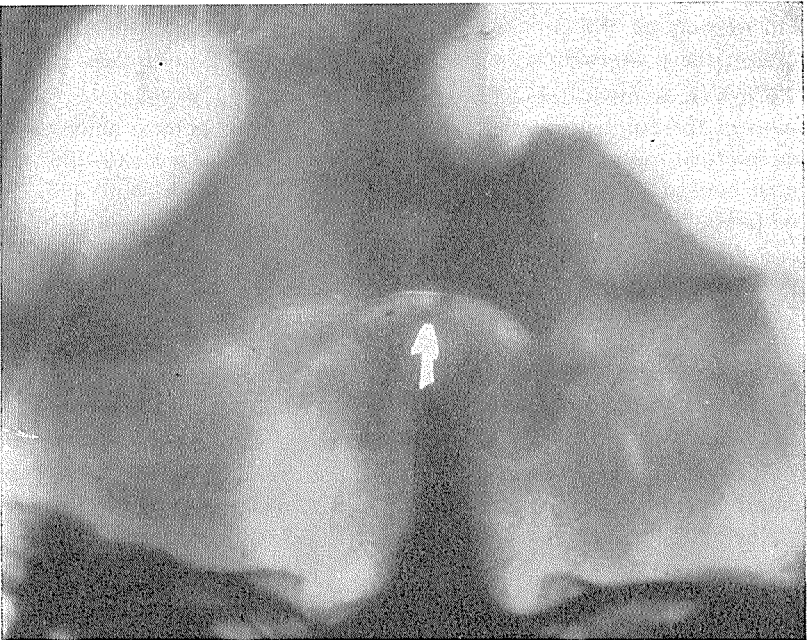
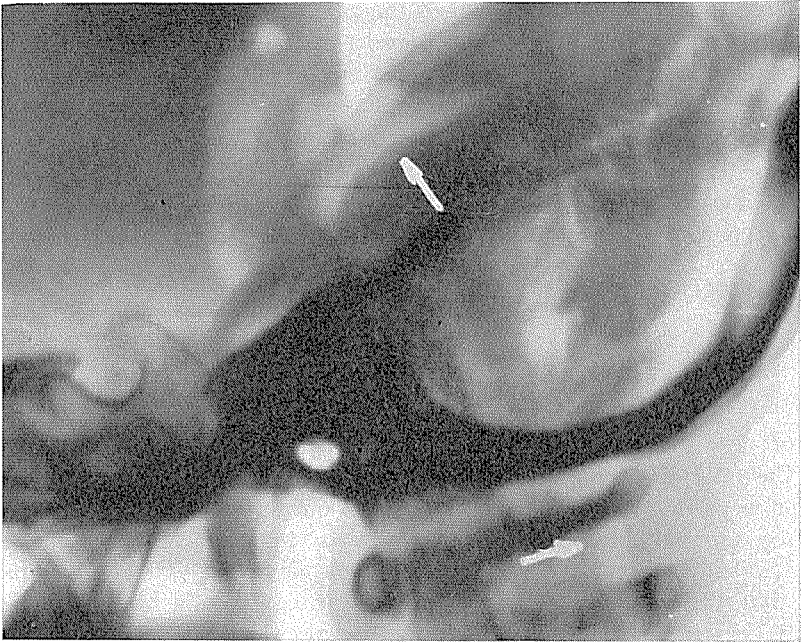


Fig. 6a—b. Medulloblastoma of the vermis invading the fourth ventricle from behind produces on the posteroanterior picture sickle-like translucency similar to the finding in the brain stem tumor.

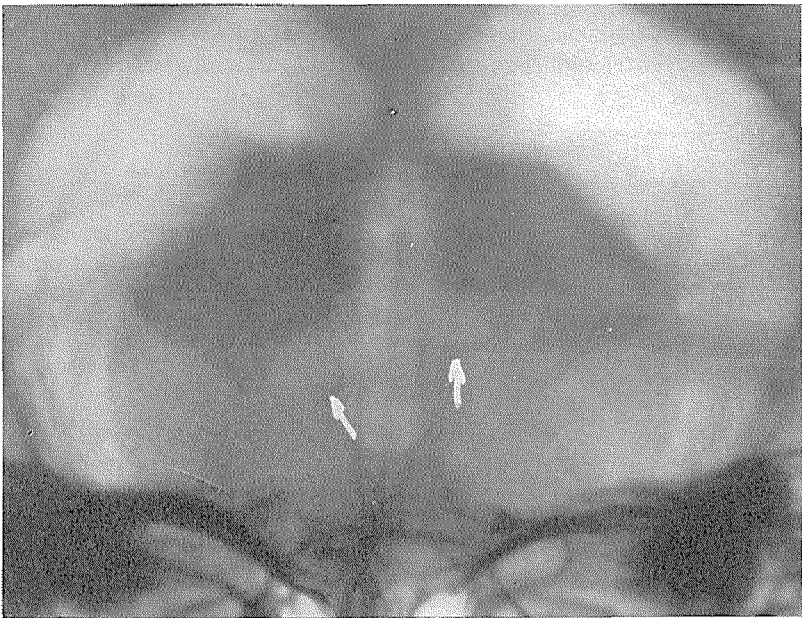
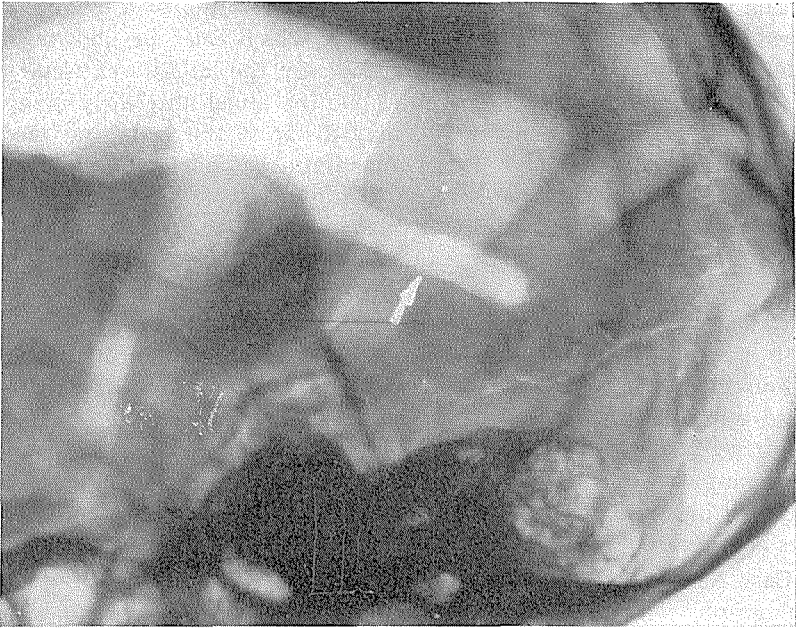


Fig. 7a—b. Intraventricular sarcoma imitating the brain stem tumor.

Cerebellopontine angle tumors

The tumors of the cerebellopontine angle mostly give a characteristic clinical picture and produce bone change which may be shown radiologically without use of the contrast media. On the lateral ventriculogram the tumor growing from the cerebellopontine angle anteriorly along the base of the posterior cranial fossa, may dislocate the pons and medulla oblongata cranialwards and backwards, imitating perfectly the changes produced by a brain stem tumor. The dilatation of the pontine cistern, the displacement of the cerebellopontine cistern and of the fourth ventricle as well as the destruction of the pyramid allow the correct diagnosis in most of the cases.

Case X. In a 39 year old man the dislocation of the aqueduct and fourth ventricle cranialward and backward by a mass protruding into the fourth ventricle from below imitating a pontine tumor was demonstrated autotomographically. The clinical finding and the destruction of the left pyramid allowed the diagnosis of a tumor of the left cerebellopontine angle. At the operation a large left acoustic neurinoma was found. A big cyst on the medially placed top of the tumor was lying between the clives and anterior surface of the pons (Fig. 8a—b).

Case XI. After two unsuccessful pneumoencephalographies, the ventriculography was performed in a 55 year old man. The elevated aqueduct in the autotomogram simultaneously with a good filling of the pontine cistern, lateral displacement of the fourth ventricle and elevation of the left cerebellopontine cistern, is the maximum we may expect from the somersaulting ventriculography. A large left acoustic neurinoma was found by the surgeon.

Conclusion

According to author's experience, if the ventriculography has to be performed in the diagnosis of the tumors of the brain stem and adjacent structures — the somersault technique is the optimal way to utilize the procedure for the best advantage of the patient.

Acknowledgements

The author wishes to thank Prof. D. M. Kožić, Director of the Division of the Neurosurgery of the Department of Surgery, University Hospital »Rebro« and his coworkers Drs. M. Vidović, F. Staničić-Rokotov, P. Šurdonja and I. Jeličić for having placed the clinical material at his disposal; to Prof. Dr. N. Grčević, Director of the Department of Neuropathology and Dr. V. Hlavka Assistant at the same Department for the pathohistologic analysis of the material.

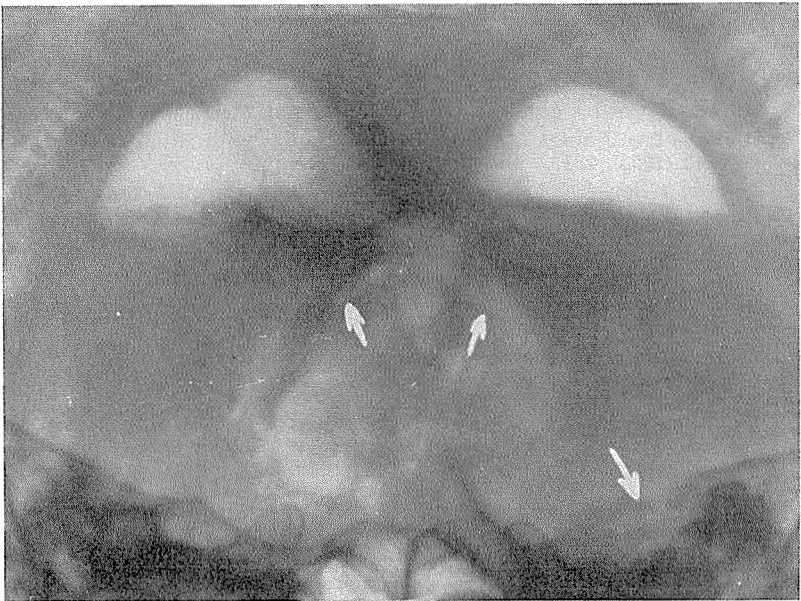
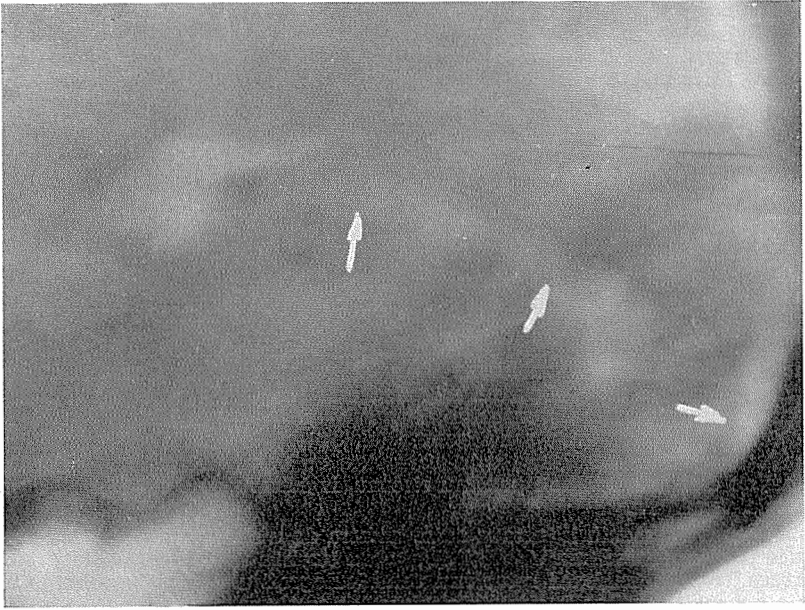


Fig. 8a—b. Large left acoustic neurinoma imitating the brain stem tumor. There is a large destruction of the left pyramid what makes the diagnosis easier.

S a d r ŝ a j

S pomoću jednostavnog rotacionog naslonjača konstruiranog prema autorovim sugestijama po S. Grobenskom (sl. 1) izvedeno je u razdoblju od prosinca 1965 do srpnja 1969 g. ukupno 1790 rotacionih pneumografija tj. 1550 pneumoencefalografija i 240 ventrikulografija.

Tumori moždanog debla i okolnih struktura dijagnosticirani su s pomoću rotacione ventrikulografije u 25 slučajeva. Ventrikulografija je bila primijenjena samo u slučajevima kod kojih drugim metodama nije bilo moguće utvrditi dijagnozu.

Tipične promjene tumora moždanog debla — srpolika deformacija 4. ventrikla uz blokadu pontine cisterne — prikazane su na sl. 1—3, oklu avedukta mezencefaličnim tumorom na sl. 4.

U diferencijalnoj dijagnostici tumori vermisa mogu dati sliku gotovo identičnu tumoru moždanog debla (sl. 5a—b) iako se pažljivom analizom lateralne snimke može utvrditi polazište ekspanzivne tvorbe iz vermisa (sl. 6a—b). Intra-ventrikularni tumori mogu također sličiti tumorima moždanog debla (sl. 7a—b) ali u većini slučajeva razlikovanje je relativno lagano. Tumori cerebelo-pontinog ugla, ako se šire prema naprijed duž baze mogu u cijelosti imitirati tumore moždanog debla. Eventualne destruktivne promjene piramida i klinička slika omogućuju međjutim razlikovanje (sl. 8a—b). U diferencijalnoj dijagnostici tumora cerebelopontinog ugla rotaciona se ventrikulografija, prikazajući eventualno cerebelopontine i pontinu cisernu, izjednačuje po vrijednosti s pneumoencefalografijom.

Na osnovu stečenih iskustava autor smatra da u slučajevima, kod kojih nije moguće drugim metodama utvrditi dijagnozu tumora moždanog debla i okolnih struktura, treba primijeniti rotacionu ventrikulografiju. Jedino ta tehnika omogućuje optimalni prikaz 3. ventrikla, akvedukta, 4. ventrikla, dapače i bazalnih cisterna, te prema tome predstavljaju metodu izbora kada je ventrikulografija apsolutno indicirana.

R e f e r e n c e s

1. Ziedses des Plantes B. G.: Examen du troisième et du quatrième ventricule au moyen de petites quantités d'air. *Acta radiol.* 34 (1950), 399.
2. Ziedses des Plantes B. G.: Ventriculography with small amounts of air. *Acta radiol.* 40 (1953), 261.
3. Garacia Oller J. L.: Axial encephalography, contrast ventriculography and myelographè. *J. Neurosurg.* 19 (1962), 173.
4. Amplatz K.: An improved chair for pneumoencephalography and autotomography. *Amer. J. Roentgenol.* 90 (1963), 184.
5. Potts D. G. and Taveras J. M.: A new somersaulting chair for cerebral pneumography. *Amer. J. Roentgenol.* 91 (1964), 1144.
6. Potts D. G.: A new universal head unit. *Amer. J. Roentgenol.* 95 (1965) 957.
7. Gvozdanović V.: Die zerebrale Rotationspneumographie. *Radiol. Austriaca* 18 (1968), 151.
8. Gvozdanović V.: The somersault technique in encephalography and ventriculography. *Acta radiol. Diagnosis* 9 (1969), 160.
9. Gvozdanović V.: O neuroradiologiji. Neurologija (Simpozij o neurologiji i psihijatriji), »Lek« Ljubljana, 157 (1969).

Notice: The original lecture held on the 12th ICR included 19 cases and was illustrated by 50 slides.

Author's address: Prof. dr. V. Gvozdanović, Institut za Radiologiju, Klinika »Rebro«, Zagreb, Jugoslavija

THE INSTITUTE OF ONCOLOGY, LJUBLJANA, YUGOSLAVIA

NORMAL TISSUE TOLERANCE FOR INTRAARTERIAL REGIONAL CHEMOTHERAPY COMBINED WITH IRRADIATION

by

S. Plesničar, M. Auersperg, M. Us-Krašovec and M. Erjavec

UDK: 616.13-031.61-085.28 + 615.849:611-31-018

Introduction

This report is concerned with the treatment of head and neck tumors using a combination of chemotherapy followed by percutaneous irradiation.

Several reports have been published describing the technique and experience in the simultaneous use of chemotherapy and irradiation. (Langdon, E. A. et al. 1963, Friedman, M., and Daly, J. F. 1967, von Essen, C. F. et al. 1968, Jesse, R. H. et al. 1969). With some exception the limiting factor in the attempt to combine a regression inducing dose of chemotherapeutic agent with cancericidal irradiation was the effect on the normal surrounding tissue which defines the limit of the dose. (Berry, R. J. 1968.) Such effects have not been observed when using a sequential approach, i. e. firstly the application of chemotherapy by intraarterial infusion followed, after an interval of two weeks, by percutaneous irradiation, (Johnson, R. O. et al. 1965). Following this line and in order to increase the maximum effect on the tumor, our treatment program consisted in the simultaneous application of two cytostatic drugs which lasted intermittently from 7 to 24 days, followed by a rest period of two to three weeks and thereafter combined with the full course treatment with percutaneous tele-gamma therapy.

Material and methods

The report is based on 22 cases with malignant neoplasms all of them squamous cell carcinomas of the tongue, base of the tongue and floor of the mouth. In accordance with classification recommended by UICC they were classified as stage III and IV.

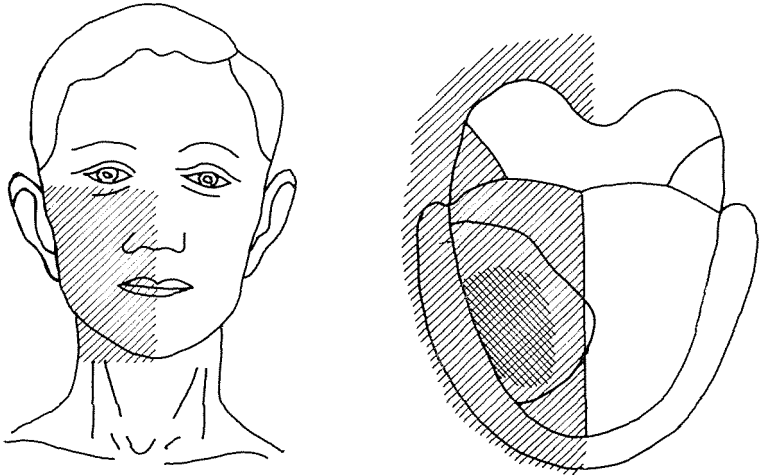


Fig. 1. Schematic representation of infused area, via temporal artery.

The intraarterial infusion has been applied through the insertion of a Teflon catheter (AB Stille = Werner, Stockholm, Outer diam.: 1,10/1,20, inner diam.: 0,75/0,85) via the superficial temporal artery. Using this approach the mucous is well perfused, but usually no uptake of the dye has been observed in the central necrotic area of the tumor. The position of the catheter was checked by using Patent blue dye as well as by isotope scanning with MARA I-131 (Fig. 1).

Methotrexate has been applied in doses varying from 100 to 300 mg together with Proresid in doses from 2000 to 6000 mg. The controls of the effect has been performed by repeated aspiration biopsies showing morphological changes on malignant cells consisting in (1) enlargement of the cells, (2) vacuolisation of the cytoplasm, (3) disruption of cellular membranes, and (4) disintegration of nuclei (Fig. 2).

Observations

The mucositis which appears during the application of chemotherapy consists of injection of the mucous membrane, with whitish and yellowish membranes, sometimes with small erosions. These changes could appear even after a single application of chemotherapy but when treatment is stopped usually disappeared rather quickly. The tumor regression is considered as good: in 11 out of 15 cases a 50% reduction of the tumor size has been observed, this correspond to the group III according to the classification proposed by Cachin. The rest period lasted from two to three weeks thus permitting the complete disappearance of symptoms as well as improvement of patients general conditions.

The irradiation which followed has been carried out with cobalt unit using two opposite portals covering the primary and the first lymph node

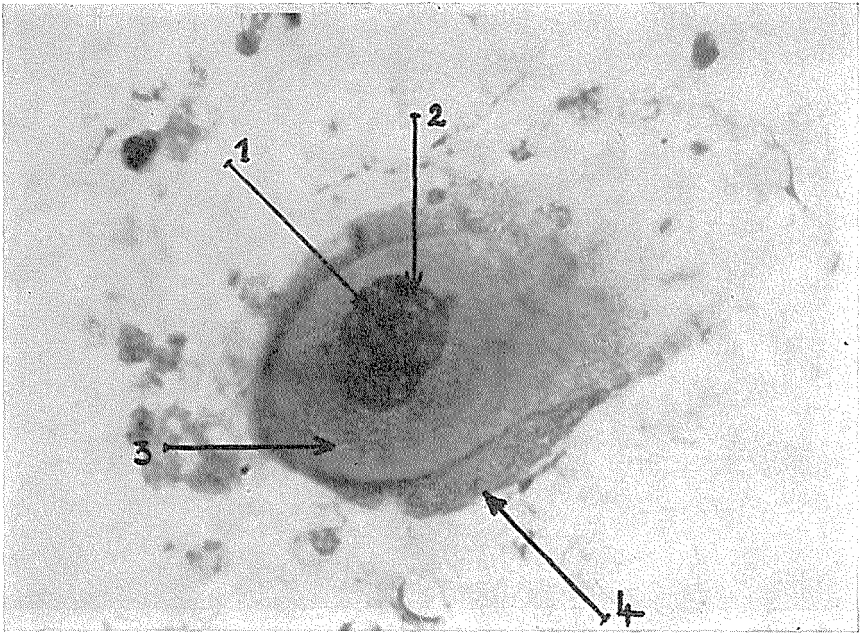


Fig. 2. Squamous cancer cell after SP-I, 4000 mg, methotraxate 150 mg, i. a., showing nuclear enlargement and corrugation of nuclear membrane (1), nuclear vacuolisation (2), cytoplasmic vacuolisation (3) and potocytosis (4). M. G. G. 45 × 8.

drainage system. The field size was usually 8 cm per 10 cm, daily dose varying from 150 to 180 rads with a total dose of 6000 rads.

At the dose of 3000 rads a moderate reaction appeared consisting of injection of the mucous together with small patchy pseudomembranes. These changes remained constant through the treatment period. When compared the infused and irradiated mucous membrane no observable differences were noted. The irradiation treatment course remained relatively mild. Even after the dose of 6000 rads has been applied the reaction was essentially the same.

The tumor regression was complete in the treated cases after the completion of the treatment. In none of the cases the treatment has been interrupted (Fig. 3 and 4).

Discussion

According to our experiences the full dose percutaneous irradiation could be applied in cases where the tumor area has been treated by intra-arterial infusion with a combination of two cytostatic drugs. Therefore it would be of interest the possible evaluation of the total applied dose when only irradiation would have been used.

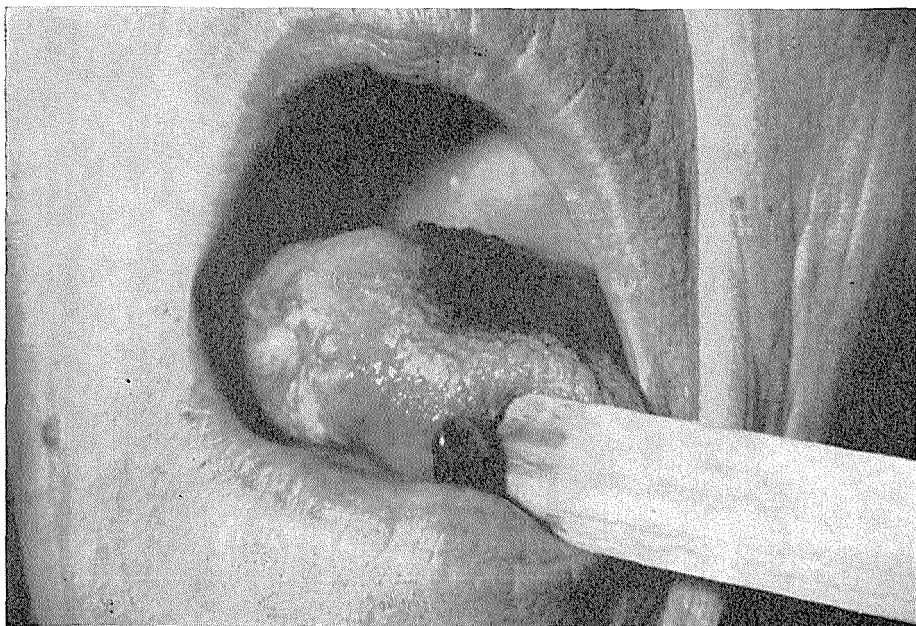


Fig. 3. Representative case of carcinoma of the tongue, before treatment.

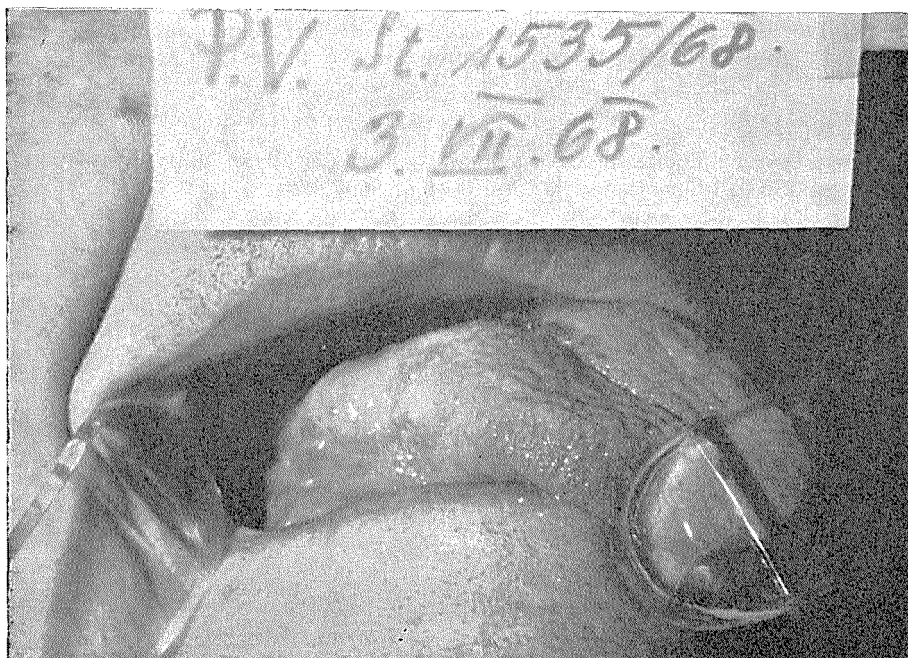

Fig. 4. The same case one month after completed treatment with intraarterial chemotherapy, combined with percutaneous irradiation.

We compared the used treatment scheme to what is called in radiotherapy the split-course technique. According to the Strandquist lines the applied chemotherapy leading to local mucositis would correspond to a radiation dose of 4000 rads for a minimum treatment time being 7 days and to 6000 rads for 24 days treatment period. Together with the irradiation dose the total dose would have been 10 000 rads in 69 days or as a maximum 13 000 rads in 86 days. According to this hypothetical calculation the tumor received supralethal doses which are sufficient for sterilizing the malignancy. On the other hand we do not know very much about the reacting capacity of the surrounding tissue which is essential for tumor healing. In this direction further work is necessary.

Summary

The authors have reported the treatment scheme and early results in the treatment of head and neck tumors with intraarterial regional infusion with chemotherapy combined with percutaneous irradiation. They have found that a full course radiation treatment could be applied in previously treated area with chemotherapy.

Povzetek

V svojem delu avtorji poročajo o kombinirani metodi zdravljenja malignomov ustne votline z uporabo intraarterielne aplikacije citostatikov in zatem sledečega obsevanja. Ugotove, da je mogoče potem ko je bila aplicirana doza citostatikov, ki povzroča klinično opazno regresijo tumora, dodatno obsevat i spolno tumorsko dozo.

Literature

1. Jesse, R. H., Goepfert, H., Lindberg, R. D., and Johnson, R. H.: Combined intra-arterial infusion of radiotherapy for the treatment of advanced cancer of the head and neck. *Am. J. Roentgenol.*, 1969, 105, 20—25.
2. Johnson, R. O., Ksiken, W. A., and Curreri, A. R.: Squamous cell carcinoma of the oral cavity. *Arch. Surg.*, 1965, 90, 760—763.
3. Berry, R. J.: Some observations on the combined effects of X-rays and methotrexate on human tumor cells »in vitro« with possible relevance to their most useful combination in radiotherapy. *Am. J. Roentgenol.* 1968, 102, 509—518.
4. Von Essen, C. F., Joseph, L. B. M., Simon, G. T., Singh, A. D., and Singh, S. P.: Sequential chemotherapy and radiation therapy of buccal mucosa carcinoma in South India. *Am. J. Roentgenol.*, 1968, 102, 530—540.
5. Friedman, M., and Daly, J. F.: The treatment of squamous cell carcinoma of the head and neck with methotrexate and irradiation. *Am. J. Roentgenol.*, 1967, 99, 289—301.
6. Langdon, E. A., Ottoman, R. E., Rochlin, D. B., and Smart, O. R.: Early results of combined radiation and chemotherapy in the treatment of malignant tumors. *Am. J. Roentgenol.*, 1963, 81, 1008—1013.



„LEK“ LJUBLJANA, Gelovška c. 135

Zbog lokalno anaboličkog (metandrostenolon), lokalno antiseptičkog djelovanja (heksaklorofen) i specijalno formilirane dvofazne podloge

„DIANABOL“ KREMA

reparira oštećeno tkivo stimuliranjem procesa granulacije, regenerira nedostali epiderm ubrzanjem procesa epitelizacije i uklanja bakterijske i gljivične primarne i sekundarne infekcije.

DIANABOL krema djeluje brzo i efikasno kod svih rana a naročito kod:

- | | |
|---|--|
| — opekotina | — oštećenja kože nastalih nakon radioaktivnog zračenja |
| — dekubitalnih rana | |
| — traumatskih rana | |
| — smrzotina | — analnih fisura |
| — varikoznih ulkusa kruris | — ragada na stopalima |
| — sekundarno upaljenih kirurških rezova | — ragada na dojčkama u vrijeme dojenja |
| — krusta | |

FROM THE MEDICAL CENTER, DEPARTMENT OF RADIOLOGY,
DUBROVNIK AND INSTITUTE OF RADIOLOGY,
GENERAL HOSPITAL »DR. M. STOJANOVIĆ«, ZAGREB

A TOMOGRAPHIC ANALYSIS OF LUNG VASCULATURE IN THE DIAGNOSIS OF PULMONARY FIBROSIS

by

P. Kačić, D. Katunarić

UDK: 616.24-007.18-073.75.4

Introduction

The pathological processes in pulmonary fibrosis which take place in the pulmonary interstitium and attack respiratory surfaces, decrease alveolar permeability, and thereby create disturbances of gaseous diffusion. In these processes, the vascular structures in the lungs are always changed, creating alveolar-capillary blocks and arteriovenous shunts. Tomography of the blood vessels in pulmonary fibrosis demonstrates specific signs.

Illustrative cases

In the first stage of disease, tomography may show diffuse and generalized dilatation of the vascular structures in the central areas of the lungs (Fig. 1).

As the disease progresses, the caliber of the blood vessel shadows in the central zones becomes enlarged. In the advanced stage, tomography will show constant enlargement of these shadows in the central zones (Fig. 2).

Branching of vascular shadows is reduced, and quite often the caliber of shadows is abruptly narrowed (Fig. 1, 2, 3, 4). Changes take place simultaneously in the arteries as well as on veins. Arterial branches are short, narrowed, tortuous (convoluted) (Fig. 2); veins are elongated, pipe-stem in appearance (Fig. 5).

The peripheral pulmonary zones show extensive rarefaction of vascularization (Fig. 2, 3) and therefore a discrepancy between the wide vascular shadows in the central zones and the peripheral zones (Fig. 1, 2, 3, 6).

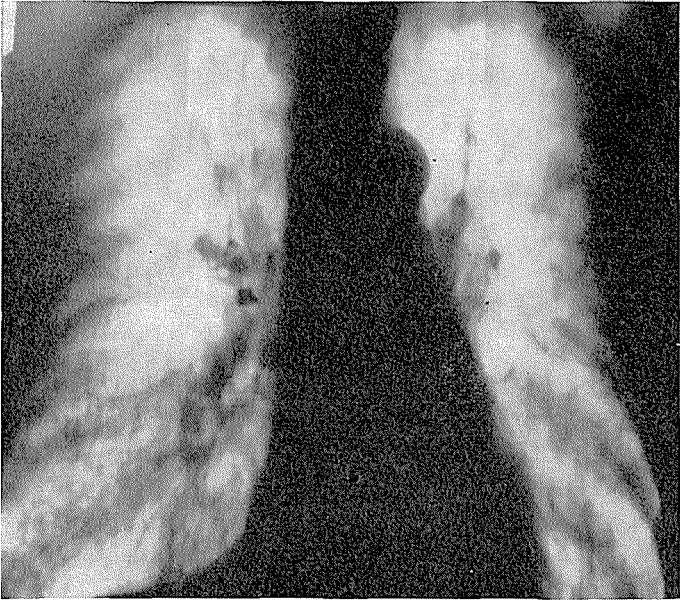

Fig. 1. Frontal tomogram of both lungs. The initial stage of the diffuse pulmonary fibrosis. The shadows of pulmonary vessels, of the arteries as well of the veins, are dilated and tortuous with the region of devascularisation.

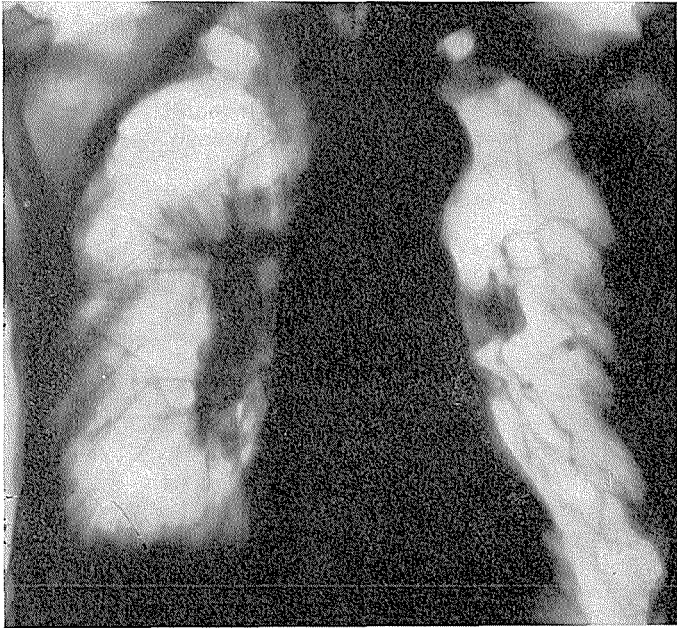

Fig. 2. Frontal tomogram of both lungs. The shadows of pulmonary vesels are dilated in the perihylar and small and tortuous in the peripheral zones. Branching is reduced and the caliber of the shadows is abruptly narrowed. Emphysematous bulla in the upper right lobe.

Very often, one finds atypical distribution of blood vessels, with rarefaction and displacement of blood vessel shadows, which are convoluted in form (Fig. 2, 3). In these areas, emphysematous changes take place and the shadows of blood vessels on tomograms are typically changed, which

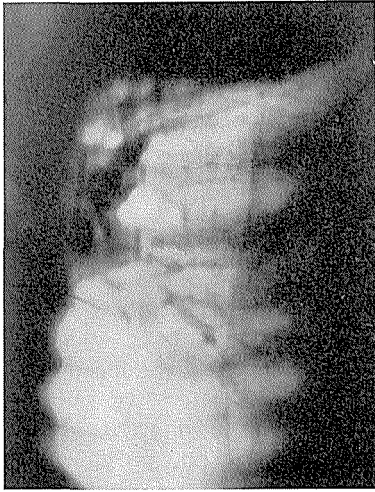

Fig. 3. Frontal tomogram of the right lobe. The shadows of the perihilar pulmonary vessels enlarged and abruptly narrowed. Tortuous and narrowed in the periphery. Emphysematous bulla in the upper right lobe. Vascular shadows above the hilus perpendicular to the mediastinum.

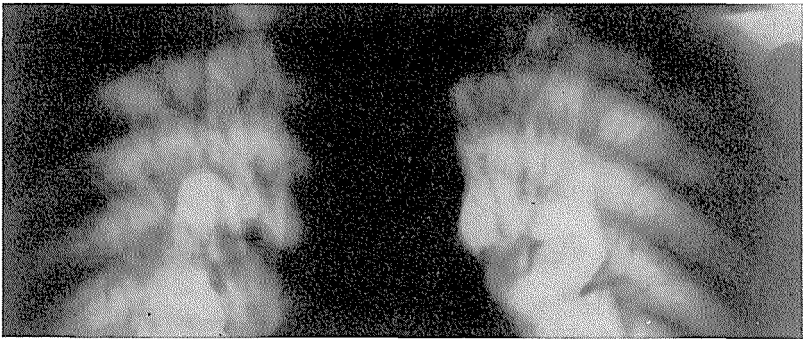


Fig. 4. Frontal tomogram of the upper part of the both lungs. Chronic tuberculous fibrosis of the lung. Dilated vessels perihilar and narrowed near the fibrotic focus with the area of perifocal devascularisation.

is very characteristic for this affection. In pulmonary fibrosis, great contrast is evident in the width of the vascular shadows in the central zones, in comparison with devascularization, with pronounced desorganization and rarefaction of blood vessels in the peripheral lung zones.

In chronic pulmonary fibrosis, the changes in blood vessels predispose development of hypertension in the pulmonary bed flow, creating numerous anastomoses, because of compensatory blood flow with complicated but effective mechanisms of blood supply. This way, a different direction

of blood flow is created in the pulmonary circulation, with regulatory mechanisms, thus opening different directions of blood flow via arterio-arterial and arterio-venous anastomoses, as permitted by anatomical structure of pulmonary circulation.

These newly created connections of pulmonary with peripheral circulation are made via the subclavian arteries, internal mammary arteries, phrenic arteries, and intercostal arteries, and regularly via the bronchial blood vessels (Hajek 1957, Schoenmacker and Vieten 1964). These anastomoses can be functionally arterio-arterial and arterio-venous (Hajek 1957, Botenga 1969), and can be demonstrated angiographically in vivo and in the cadaver.

Results

We were able to register on tomography elongated shadows resembling vascular intrapulmonary structures, but which were different from the typical picture of pulmonary blood vessels. The patients in which these findings were established suffered from chronic diffuse or localized pulmonary fibrosis, bronchiectasis, pneumoconiosis, progressive pulmonary dystrophy, chronic pulmonary emphysema of the third grade. All these patients showed signs of pulmonary hypertension and spirometry registered symptoms of far advanced respiratory insufficiency. Comparing these tomograms with postmortem pulmonary angiograms with or without tomograms and x-rays made by filling with contrast material of the bronchial arteries of heart-lung specimens, aortography and selective bronchial arteriography, we were able to demonstrate dilated anastomotic vessels, thus showing that these tomographic facts are proof of connections between the pulmonary and systemic circulatory systems.

On tomograms, systemic and pulmonary anastomotic vessels appear different from functional lung vascularization. Comparing characteristics of one type from the other vessels on tomograms, anastomotic blood vessels appear different from functional lung vascularization in tomographic appearance.

Anastomotic blood vessels differ in position, direction, width, and type of shadow from functional blood vessels.

Position of these shadows is placed differently from normal pulmonary vessels. They are placed in the upper part of the thorax; they cross the hilus and do not always respect the lateralization of pulmonary hilus (Fig. 4). They are located in the pulmonary periphery, very often close to the mediastinum, extending from the normal anatomical border of lungs, and they are found on more ventrally or dorsally located tomograms of lungs.

The shadows are usually in the horizontal direction, and they are placed above the hilus, are convoluted, and perpendicular to the mediastinum (Fig. 3, 6). They are completely atypical in direction compared with the rest of the vascular structure of lungs. Their direction does not correspond with the rest of pulmonary blood vessels.

Fig. 5. Frontal tomogram of the right lung. Tuberculotic fibrosis of the upper lobe of the right lung. Dilated shadows of the pulmonary vessels which are stiffened, pipe — stem in appearance near the fibrotic focus and not diminished towards the periphery.

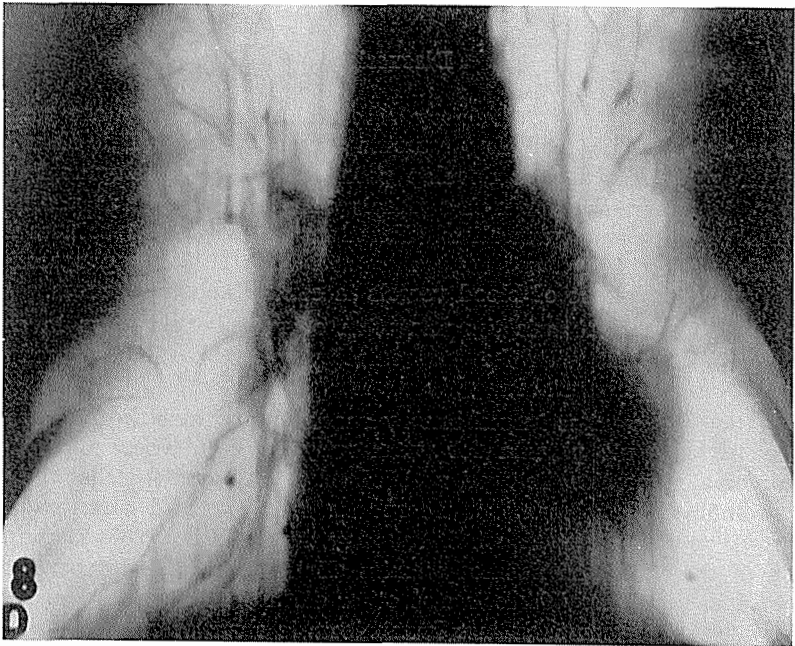
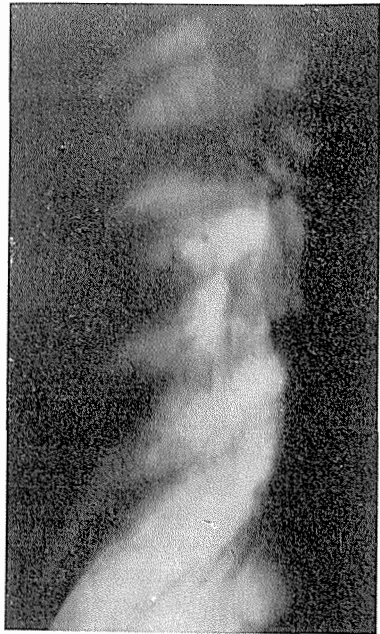

Fig. 6. Frontal tomogram of the both lungs. Pulmonary emphysema. Peripheral devascularisation and rarification. Vascular shadow above the hilus of the horizontal direction and perpendicular to the mediastinum. Their direction is different from the direction of vessels of the functional pulmonary circulation.

Width of pulmonary bed shadows in their way is not changed as characteristic of the rest of the vascular structures on tomograms. The shadow of the anatomical bed flow remain of same width in all ways (Fig. 6.). The degree of the depth of shadows corresponds with the width of shadows, as in rest of vascular structures in the lungs, and the edges of shadows are sharp. Generally these are very narrow and gentle shadows, just above two certain structure on tomograms (Fig. 8).

The formation of these shadows with their length, width, and flow are vascular in origin and differ from rest of vascular shadow in the lungs, because of their position and direction, and they lack the typical vascular branching on tomograms. Very often in same, tomograms, one can find along side of the wide shadows of functional pulmonary bed flow, the fine elongated atypical vascular shadows which correspond to above mentioned anastomoses.

These shadows on tomograms represent advanced changes in pulmonary bed flow and distorted relations between the pulmonary and peripheral circulations and therefore advanced vasculo-parenchymatous destruction of the lungs in the diffuse pulmonary fibrosis.

Very often this shadows can be verificate on the tomograms in the diffuse destructive pulmonary diseases especially in the diffuse pulmonary fibrosis but also in the localized fibrotic processes in the lungs.

Discussion

The changes of the pulmonary vascularisation in lungs are generally known in pulmonary fibrosis (Macarina and Oliva 1957). This changes on vascular structures always develop paralelly to the development of the disease, itself. In the beginning phasis of the disease it is possible to verificate diffuse and generalised dilatations of vascular structures in the lungs, both arteries and veins (Macarini and Oliva 1957). By progression of the disease the calibre of blood vessels in central zones increases.

In pulmonary fibrosis the dilatation of vascular shadows in central zones is in contrast with the devascularisation, stressed disharmony and rarefication of peripheral lung blood vessels.

Pathologic changes in pulmonary vascular structure do not give characteristic or typic pattern for pulmonary fibrosis. These changes are of universal fibrosclerotic type, which lead to pulmonary ischaemic states and pulmonary hypertension. There are some arterial anastomoses in lungs which under certain conditions play the important role in the regulation of the disturbed haemodynamics (Hajek 1957). This is particularly the case in pulmonary fibrosis and cther diffuse destructive diseases like pulmonary emphysema, diffuse bronchiectatic changes etc. with the poor vascularisation of lungs and consecutive pulmonary hypertension.

There are four possibillities of these anastomoses through bronchial arteries: bronchobronchal, bronchopulmonal, intercostobronchal and intercostopulmonal (Botenga 1969).

Bronchial arteries are branching from the aorta or the aortal branches. They are verving in number and are not restricted to one lung field but pass through mediastinum. Around the bronchus they create the arterial net and in prerypheral branches they are anastomosing with the branches of pulmonary artery as the terminal artery. This happens either around the bronchial wall or in the region of visceral pleura. Bronchial veins are

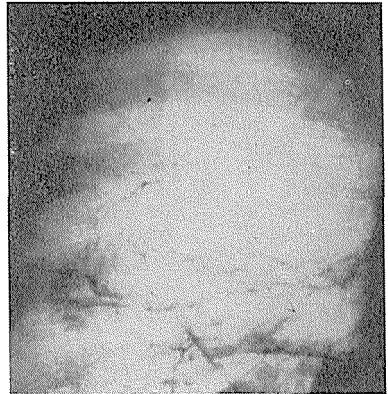


Fig. 7. Selective bronchial arteriography. Same case like the fig. 3. Dilated bronchial arteries of the horizontal direction and perpendicular to the mediastinum. Registration of the 2nd right costal artery.

coming from the walls of the great branchial tree bifurcation of the trachea, and pleura. There are 3—5 bronchial veins in each hilar region. One of them give the blood to the pulmonary veins and the other to the azygos vein. They are anastomosing among themselves and have communications with the other venous systems. There are arterioarterial anastomoses between bronchial and pulmonary artery branches in the region of small bronchi and pleura visceralis. These are rami bronchopulmonales, terminal arteries, Sperrarterien (Hajek 1958).

Friboarterial anastomoses are supplying blood from the aorta through the bronchial arteries in to pulmonary arteries (Schoenmackers and Vieten 1964). In pathological conditions these communications work as the mechanism of the adaptation. Under normal conditions some pulmonary regions are temporary functionally excluded. It is presumed that in basal states the arterioarterial anastomoses are opened. In physical work with faster and deeper breathing they are closing (Hajek 1958).

There are also arteriovenous anastomoses in the region of small bronchi and pleura. They come from anastomotic arterial branches of bronchial arteries and pulmonary veins. Arteriovenous anastomoses are created between terminal branches of pulmonary veins in pathologic conditions. They can be proved by wedge pneumoangiography in pulmonary emphysema (Jacobson, Turner, Balchun and Judge 1965).

Arterial blood, bronchial arteries and venous blood from pulmonary arteries goes through terminal arteries and so created anastomoses to pulmonary veins. In the last case we have the signs of right-left shunt. By the capacity of these anastomoses one fifth of the whole blood can pass through lungs not touching alveolar-capillary net (Töndury 1956).

These anastomoses were well known to the anatomists (Liebów, Hales, Lindskog, Blomer and Harriscn 1949, Hajek 1957) but they did not get enough attention in radiological literature, although by better application of radiological examinations the diagnostic possibilities can be widened. Only in the new literature with the progress of angiology and angiographic presentation of bronchial arteries the existence of anastomoses is pointed out (Viamonte 1965 and 1969, Williams, Wilcoy, Burns 1963, Botenga 1969, Darke and Lewtas 1968, Greco, Loreto, Cotroneo, Beritelli and Tafuri 1970).

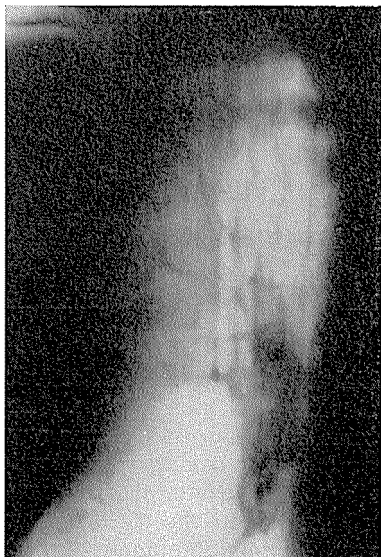


Fig. 8. Frontal tomogram of the right lung. Pulmonary emphysema and tuberculous fibrosis of the upper lobe. Dilated bronchial arteries of the upper lobe. Their width is unchanged in their way. Same direction and position of the vascular shadow.

The appearance of these anastomotic vascular shadows in diffuse or localized fibrosis on tomography represent extremely distorted cardiopulmonary relations between pulmonary and peripheral circulation, which is the result of chronic diffuse and generalized sometime localized pulmonary processes. When blood flow into lungs is diminished, blood flow can reach alveoli this way. At the same time, when a disproportionally large amount of blood reaches the lungs or when stagnant blood cannot flow out of the lungs, blood can be diverted this way. Therefore, they are the regulators of distorted cardiopulmonary relations in the lungs.

Comparing the pictures of selective bronchial arteriography and the data of post mortem pulmonary angiography with tomograms of the lungs, the described tomographic symptomatology corresponds by the position, width and direction of the shadow, and the general appearance just to these facultatively opened anastomoses, which are created in all cases of troubled pulmonary vascularization as the cause of the pulmonary hypertension.

Conclusion

1. In chronic pulmonary fibrosis, the vascular structure shadows of functional pulmonary vascular blood flow are typically changed. On the tomograms perihilar shadows are dilated, becoming narrowed toward the periphery and their branching is reduced. The flow of blood vessels is tortuous or stem-pipe in appearance. Peripheral zones are devascularized.

2. Systemic blood flow in the lungs which represents anastomoses between pulmonary and peripheral circulation can be demonstrated tomographically and corresponds with dilated bronchial and intercostal arteries and veins. These shadows are characteristic in position, direction and width and specific in appearance, in the absence of branching in tomograms.

3. The changes in pulmonary bed flow are neither characteristic nor typical for specific conditions contained within the category of diffuse or localized chronic pulmonary fibrosis. They are alterations of functional vascularization in tomograms of universal sclerofibrotic type, and they lead to pulmonary ischemic changes and pulmonary hypertension, which cause the dilatation of systemic pulmonary vessels.

Sadržaj

Vaskularne strukture funkcionalnog krvotoka u kroničnoj plućnoj fibrozi su tipično izmjenjene. Na tomogramima perihilarne vaskularne sjene proširene, prema periferiji sužene, grananje je reducirano pa rezultira devaskularizacija plućne periferije. Tok krvnih žila je zavijen i sužen. Krvne žile sistemnog krvotoka u plućima koje predstavljaju anastomoze između pulmonalne i periferne vaskularizacije mogu se također tomografski prikazati. Usporedbom tomograma pluća sa nalazom selektivne bronhijske arteriografije i postmortalnom angiografijom arterije pulmonalis može se utvrditi njihov karakteristični položaj, pravac, širina kao i izgled. Promjene funkcionalne vaskularizacije na tomogramima su općenito sklerofibroznog tipa, pa tako izmijenjene krvne žile vode do plućne hipertenzije koja uvjetuje proširenje sistema plućnog žilja.

Literature

1. Botenga A. S. J.: Artériographie sélective des artères bronchiques et intercostales. Technique et anatomie radiologique de l'arteriographie bronchique sélective, J. Fran. Méd. Chir. Thor. 255:23, 1969.

2. Darke Ch. S., Lewtas N. A.: Selective Bronchial Arteriography in the Demonstration of Abnormal Systemic Circulation in the Lung, Clin. Radiol. 357:19, 1968.

3. Greco S., Loreto C., Beritelli F., Cotroneo G., Tafuri G.: Cateterismo selettivo delle arterie bronchiali e sue applicazioni diagnostiche e terapeutiche, Conf. Agg. Radiologia, Palermo 1970.

4. Hajek H.: Normale Anatomie in Derra E.: Handbuch der Thoraxchirurgie, I Band, Springer, Berlin, Göttingen, Heidelberg 1957.

5. Jacobson G., Gturner F., Balchum O., Judge C.: Pulmonary Arteriovenous Shunts in Emphiseema Demonstrated by Wedge Arteriography. Am. J. Roentgenol. 868, 93, 1965.

6. Liebow A., Hales M., Lindskog G., Bloomer M., Harrison W.: Enlargement of the Bronchial Arteries and Their Anastomoses with the Pulmonary Arteries in Bronchiectasias. *Amer. J. Path.* 211, 25, 1949.

7. Macarini N., Oliva L.: Studio stratigrafico dei vasi polmonari in condizioni patologiche, *Min. med.* 1:48, 1957.

8. Schoenmackers J., Vieten H.: Postmortale Angiogramme des kleinen Kreislaufs in Diethelm L., Olsson O., Strnad F., Vieten H. and Zuppinger A.: *Handbuch der medizinischen Radiologie*, III Teil, I, Band Springer, Berlin, Göttingen, Heidelberg, New York, 1964.

9. Viamonte M. Jr.: Selective Bronchial Arteriography in Man, *Radiology* 830, 83, 1964.

10. Töndury G.: Anatomische Vorbemerkungen; in Bergmann, Frey, Schwiegk: *Handbuch der inneren Medizin*, Springer, Berlin—Göttingen, Heidelberg, 1956.

11. Williams J., Wilcox C., Burns R.: Angiography of the Systemic Pulmonary Circulation. *Am. J. Roentgenol.* 614, 90, 1963.

Author's address: Doc. dr. Petar Kačić Medicinski centar — Dubrovnik
Radiološki odjel. Jugoslavija.

INSTITUT DE RADIOLOGIE DE LA FACULTÉ DE MÉDECINE À BELGRADE
YUGOSLAVIE

TRAITEMENT PAR LA TÉLÉCOBALT-THÉRAPIE DES SARCOMES OSTÉOGÉNIQUES

par

Brzaković, P.

UDK : 616.71-007.1-006.3-085.849

Introduction

Le sarcome ostéogénique appartient au groupe des tumeurs malignes assez rares, et sa part dans le nombre total des maladies malignes est de 0,68 % [Murray (8)].

On considère que dans l'étiologie de cette tumeur un certain rôle peut être joué par le traumatisme ainsi que par les radiations ionisantes. Cependant, en dépit des recherches minutieuses, le traumatisme ne peut être prouvé que dans 25 % environ des cas [Lee (6)]. De nombreux auteurs ont décrit l'apparition, chez des malades irradiés, de sarcomes ostéogéniques qui sont devenus manifestes après une période latente de plusieurs années. Mais il est vrai que ce nombre est insignifiant par rapport au nombre total de malades traités avec des radiations ionisantes [Murphy (9)].

Le sarcome ostéogénique apparaît le plus souvent dans la deuxième décennie et surtout entre 12 et 17 ans, et il est plus fréquent chez les personnes du sexe masculin.

Dans la moitié des cas il est localisé dans les os longs des membres inférieurs et beaucoup moins souvent dans les os des membres supérieurs et l'os iliaque. On considère qu'il est très rare dans les autres os du squelette.

Outre les destructions locales, il se caractérise par l'apparition de métastases, le plus souvent dans la deuxième année de la maladie, avec une prédilection pour les poumons. Tous les auteurs sont d'accord sur le fait que la prise d'un fragment pour l'analyse histopathologique peut provoquer la dissémination, et pour l'éviter ils proposent divers procédés. On considère comme procédé de choix la prise de la biopsie après quelques séances d'irradiation, c'est-à-dire après une dose de 2000 rads [Zuppinger

(13), Lee (6)]. Cependant, malgré le danger d'une dissémination éventuelle l'analyse histopathologique s'avère indispensable dans le but de confirmer la malignité, car les analyses radiographiques, en dépit des aspects caractéristiques, dans la plupart des cas ne peuvent pas poser le diagnostic définitif et l'on doit prendre le risque d'une biopsie avant de décider la modalité du traitement radical; soit par la méthode chirurgicale soit par l'irradiation. Nous pensons que la biopsie de »drill« ne peut pas toujours et intégralement remplacer le prélèvement d'un fragment de tissu.

Le choix de la thérapie adéquate dépend souvent de la conception professionnelle et originale de certains auteurs. Bien qu'il s'agisse de tumeurs réfractaires aux irradiations, radio-résistantes, la thérapie aux rayons s'avère nécessaire dans certaines localisations. Etant donné les résultats obtenus par la radiothérapie, celle-ci commence à prendre de plus en plus d'importance dans le traitement de cette tumeur maligne.

On a l'impression que le point de vue le plus admissible serait celui de combiner l'irradiation et la chirurgie, car outre les avantages prouvés notamment par le nombre de personnes qui ont survécus, elles peuvent épargner aux malades de nombreuses interventions chirurgicales mutilantes. Une radiation préopératoire doit réduire la possibilité de dissémination et s'avère nécessaire dans les cas où l'intervention chirurgicale se heurte à des difficultés dans l'exécution d'une intervention radicale. Ce point de vue est préconisé surtout par les auteurs d'origine européenne et par quelques auteurs américains. Ils proposent d'attendre quelques mois après la radiothérapie radicale avant de procéder à une intervention chirurgicale radicale dans le cas où les résultats de la thérapie aux rayons sont insuffisants et s'il n'y a pas de métastases [Baclesse (4), Cade (6), Zuppinger (13), Lee (6), Lindbom (7), Murray (8)]. Ce procédé est justifiable si l'on veut protéger le malade des traumatismes psychiques qui sont inévitables dans le cas des interventions de mutilation et en ayant en vue le pronostic dubitatif de cette maladie.

L'irradiation préopératoire avec des isotopes radioactifs, qui, du point de vue biologique, est conçue avec beaucoup d'intelligence, et qui est recommandée par un certain nombre d'auteurs, n'a malheureusement pas encore eu de chances de prouver ses possibilités. En tout cas, il convient de mentionner les travaux de Simon et de ses collaborateurs, qui appliquent avant l'opération l'Yttrium-90 radioactif (11), ainsi que les communications encourageantes de Blanchard (11) et Herrman (11).

Il convient aussi de noter comme intéressantes les remarques révélant que, outre la localisation, le sexe et l'âge jouent un certain rôle dans le pronostic, qui est le plus favorable pour les tumeurs localisées sur la maxillaire inférieure et le fémur. Les femmes ont un pronostic quelque peu meilleur, ainsi que les personnes dans la deuxième décennie d'âge [Lindbom (7)].

Pour le moment, nous ne disposons pas de données objectives qui pourraient fournir les preuves que certaines formes histologiques peuvent avoir un meilleur pronostic, qui se baserait soit sur une sensibilité plus prononcée à la radiation, soit sur une moindre potentialité de moindre pouvoir puissance potentiel de dissémination.

En ce qui concerne le traitement de ces tumeurs malignes dans notre Institut, outre la thérapie classique d'orthovoltage, nous avons utilisé la télécobalt-thérapie, à partir de 1960. Le but de cette étude est de démontrer

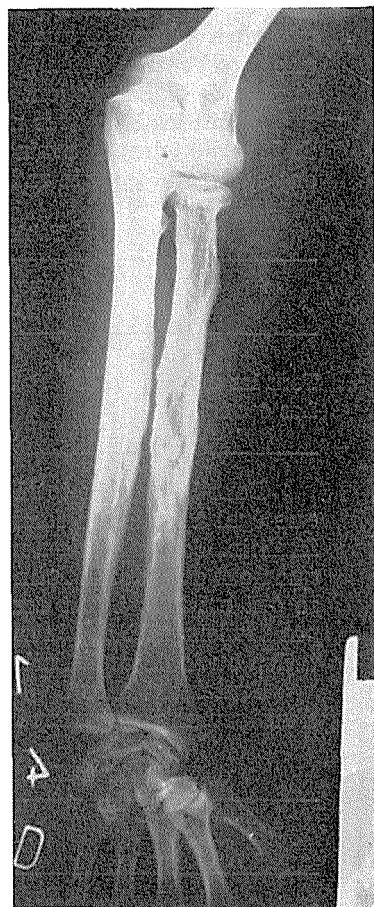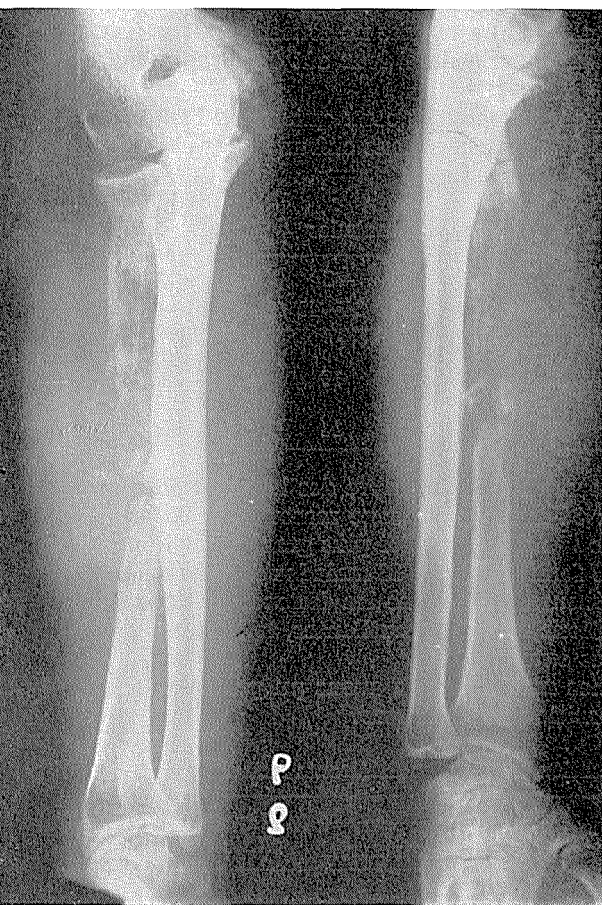


Fig. 1. Malade âgé de 44 ans avec une ostéolyse diffuse sur les os de l'avant-bras.
 Fig. 3. L'analyse radiographique après la thérapie effectuée avec une dose de 6000 rads.

la valeur réelle de la thérapie au télécobalt dans le traitement des sarcomes ostéogéniques, la raison pour laquelle nous avons fait une analyse des malades qui étaient traités par cette méthode, sans aucune thérapie supplémentaire.

Nos cas

Dans l'intervall de 1960 à 1964 nous avons traité dans notre Institut 69 malades ayant des sarcomes ostéogéniques. Chez 36 malades nous avons appliqué uniquement la thérapie au télécobalt, soit parce que la localisation de la tumeur ne nous permettait aucune intervention chirurgicale supplémentaire, soit parce que les malades aux-mêmes ne consentent pas à subir une intervention chirurgicale, bien que celle-ci leur eût été proposée après la période d'observation.

Parmi les 33 autres malades, se trouvent ceux qui, après l'application de la radiothérapie, avaient subi des interventions chirurgicales et ceux qui ont été irradiés par la radiothérapie classique.

Tableau I. Sexe et age des malades

	Sexe		Age						
	masc.	fém.	0—10	11—20	21—30	31—40	41—50	51—60	61—70
	%	%	%	%	%	%	%	%	%
Tous les cas . . .	49	51	4	34	16	10	10	19	7
Les cas traités par TCT . . .	36	64	2	47	12	14	9	14	2

Dans le nombre total de cas traités, le nombre des hommes était presque égal à celui des femmes: 34 malades du sexe masculin et 35 du sexe féminin. Cependant le nombre des femmes a été plus grand dans le groupe que nous avons sélectionné, 23 femmes contre 13 malades de sexe masculin, se qui est taut à fait compréhensible, puisque les femmes ne consentent pas facilement à des interventions radicales mutilantes, telles que l'amputation ou la désarticulation des extrémités.

Seulement chez 3% de nos malades nous avons pu prouver l'origine d'un traumatisme avant l'apparition de la tumeur.

Tableau II. Localisation d'après les différents auteurs

	Nos cas		New York	Mayo	West-
	total	TCT	memorial	clinic	minster
	%	%	%	%	%
Fémur	29	28	35	42	51
Tibia	4	3	12	20	24
Humérus	12	6	13	7	9
Hanche	24	36	13	9	6
Les autres local.	31	27	27	22	10

On peut voir sur le tableau numéro I le rapport d'après l'âge. Le plus grand nombre appartient à la catégorie de malades âgées de 10 à 20 ans.

D'un intérêt non moins grand est le rapport de la localisation, et du pronostic mentionné. Sur le tableau II sont présentées les localisation de tous nos malades, ainsi que chez les malades traités exclusivement par la thérapie au télécobalt en comparaison avec les résultats obtenus par d'autres auteurs.

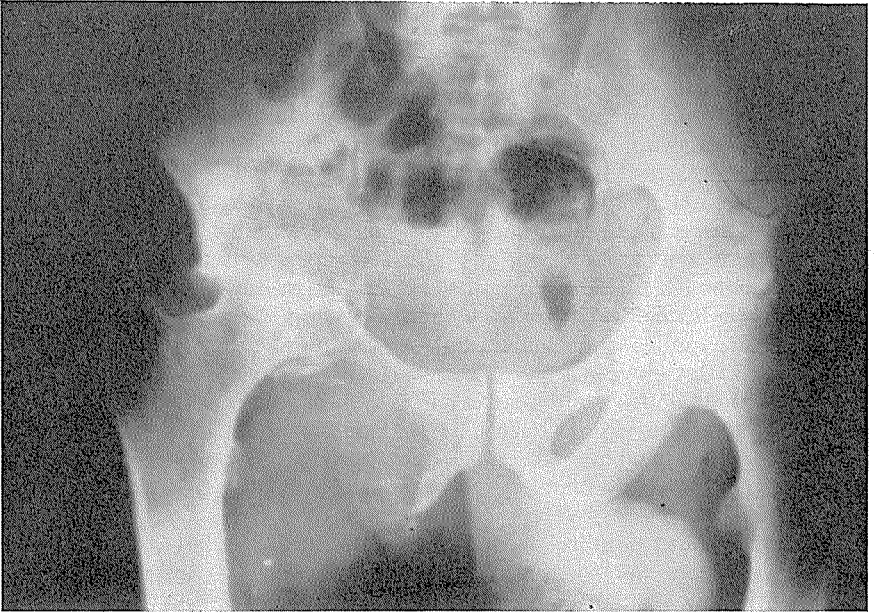


Fig. 3. Malade âgé de 56 ans. Ostéolyse étendue de la hanche.

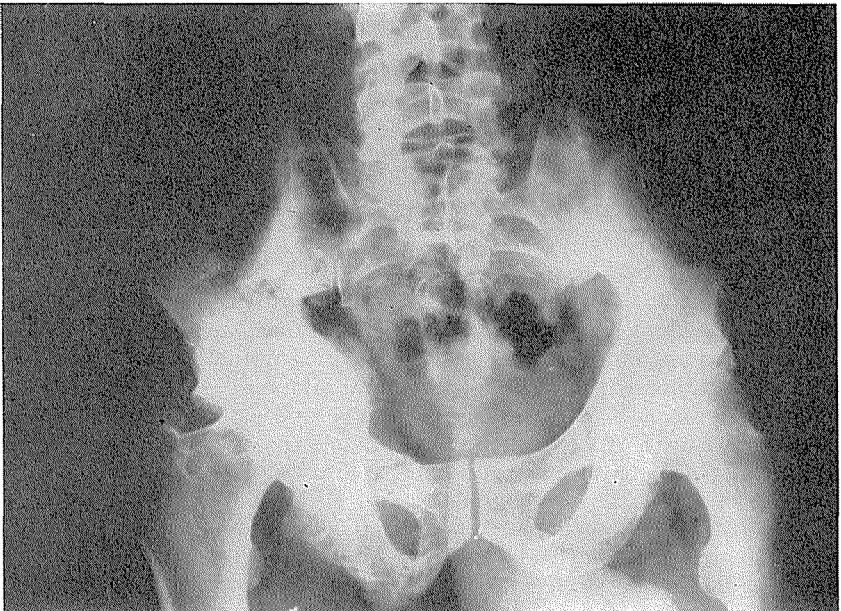


Fig. 4. Le dernier contrôle, soit six ans plus tard, montre l'apparition des signes évidents de récalcification.

La radiation au télécobalt avait été effectuée par deux champs parallèles et opposés, plus rarement par plusieurs champs, avec des doses tumorales de 6000 à 8000 rads, appliquées dans un délai de 6 à 8 semaines. Dans un seul cas, chez une malade, nous avons appliqué une dose de 9000 rads pendant une période de 62 jours.

Outre la thérapie symptomatique et roborante et des transfusion de petites quantités de sang chez les malades où les doses intégrales étaient plus grandes, nous n'avons appliqué aucune autre thérapie.

L'irradiation a été bien supportée par les malades, et dans aucun de nos cas nous n'avons été obligés d'interrompre le traitement prescrits. Seulement chez les malades de poids supérieur, et dans le cas des tumeurs localisées sur les os du bassin, nous avons pu voir des altérations fibreuses postirradiationnelles dans les tissus sous-cutanés, comme conséquence de doses maximales élevées.

Tous les malades traités subissaient régulièrement des contrôles dans de très courts intervalles. Parmi 36 malades auxquels on avait appliqué la thérapie au télécobalt, seulement 7 malades ont survécu plus de 5 ans, soit 19 %, deux plus de 8 ans, deux malades sept ans, et trois malades entre 5 et 6 ans.

Le plus grand nombre de nos malades a succombé au cours des deux premières années (54 %) après le commencement du traitement, la plus part d'entre eux avec des signes de métastases pulmonaires.

Tableau III. Cas contrôlés de 5 à 8 ans

	Sexe	Age	Localisation	TD	Clinique guéris
1	F	60	Crane	6000/30	8 ans
2	F	26	Hanche	7500/54	8 ans
3	M	56	Hanche	6000/30	7 ans
4	M	44	Avant-bras	6000/36	7 ans
5	M	59	Maxillaire	6000/32	5 ans
6	F	18	Hanche	9000/62	5 ans
7	M	41	Fémur	6000/42	5 ans

Sur le tableau III, sont présentés les malades qui ont survécu, avec les données concernant leur sexe, leur âge, la localisation de l'affection, la dose et la durée de l'état général satisfaisant, sans symptômes de maladie. Nous présentons en même temps les résultats radiographiques de nos malades qui ont favorablement réagi à la thérapie appliquée.

Premier cas: malade âgé de 44 ans avec une ostéolyse diffuse sur les os de l'avant-bras. Après une analyse histopathologique, qui a confirmé l'existence d'un ostéosarcome, une thérapie avait été effectuée avec une dose de 6000 rads. Le premier cliché (Fig. 1), présente l'analyse radiographique au début du traitement, et le deuxième l'analyse après sept ans. (Fig 2.) Il convient de mentionner que le malade ne présente aucun trouble et que la fonction de l'extrémité a été entièrement conservée.

Deuxième cas: malade âgé de 56 ans. Sur le premier cliché on voit une ostéolyse étendue de la hanche (Fig. 3). Le deuxième cliché a été pris lors du dernier contrôle, soit six ans plus tard, montre l'apparition des signes évi-

dents de récalcification. La fonction des extrémités est assez bonne. Au cours des irradiations la nature de la tumeur a été confirmée par une analyse histopathologique (Fig. 4).

Des analyses analogues existent également dans d'autres cas. Dans deux cas seulement, dont un avait une tumeur du crâne et l'autre localisée sur l'os iliaque, nous n'avons pu constater de réossification. Néanmoins, les deux malades sont en vie, l'une depuis 8 ans et la deuxième depuis 5 ans.

Discussion

Malgré les avantages incontestables de cette thérapie sur le thérapie classique aux rayons X, en ce qui concerne l'état subjectif et l'absence de conséquences indésirables de la thérapie aux rayons, la thérapie de supervoltage a quelque peu amélioré nos résultats au cours des dernières 5 années. Dans nos communications faites antérieurement sur les résultats obtenus par la thérapie classique (Janković et collaborateurs, 4) nous avons eu 2,4 % de malades qui ont vécu plus de 5 ans.

Selon certains auteurs, le nombre de personnes ayant survécu plus de 5 ans est de 5 à 20 %, et ceci chez les malades qui ont été traités essentiellement par une thérapie combinée, c'est-à-dire aux rayons et chirurgicalement, ou uniquement par un traitement chirurgical. Exceptionnellement, un plus grand nombre de survies est signalé pour les tumeurs localisées sur le fémur dont Lee donne le chiffre de 30,4 % pour le traitement combiné (6), et Krebs 36,8 % pour les cas traités par irradiation, ainsi que dans les cas de tumeurs localisées sur le maxillaire inférieur pour lesquelles Kragh donne le chiffre de 31,6 % de survies, pour les malades traités par une thérapie combinée (1).

Conclusion

Se basant sur l'analyse des cas que nous avons traités par la télécobalt-thérapie et après révision des résultats obtenus par d'autres auteurs, nous pouvons donner la conclusion suivante:

1. La thérapie de supervoltage a des avantages incontestables sur la thérapie classique aux rayons X, étant donné que les malades la supportent mieux et que les résultats sont quelque peu meilleurs.

2. La question de l'étiologie de cette tumeur reste ouverte, car le traumatisme ne peut être la cause de la formation de cette tumeur maligne.

3. Indépendamment d'une étude clinique et radiologique détaillée, il est nécessaire d'obtenir une preuve histopatologique de malignité. La biopsie doit être effectuée selon les méthodes admises, après irradiations préalables de 2000 rads.

4. Les résultats obtenus dans le traitement des sarcomes ostéogéniques uniquement par l'irradiation ne peuvent nous satisfaire. Il est nécessaire, lorsque cela est possible, de compléter la thérapie aux rayons par une intervention chirurgicale radicale, celle-ci est indispensable quand la tumeur n'a pas réagi favorablement après la période d'observation de 4 à 6 mois, et dans le but d'exclure la possibilité de la dissémination maligne.

Résumé

Dans cette étude nous avons présenté les de sarcomes ostéogéniques, traités par la thérapie au télécobalt à l'Institut de Radiologie de 1960 à 1964, que nous avons irradiés par des doses tumorales de 6000 à 8000 rads appliquées pendant 4 à 6 semaines. L'étude de nos cas nous a permis de constater la possibilité de stériliser la tumeur primaire: les longues survies confirment la possibilité de guérison par ce genre de thérapie.

Sadržaj

U ovom radu su izneti slučajevi osteogenih sarkoma lečenih telekobaltterapijom u periodu 1960. do 1964. godine na Radiološkom institutu, sa dozama od 6000 do 8000 rads, apliciranih u toku 4 do 6 nedelja. Proučevanjem slučajeva zapažena je mogućnost sterilizacije primarnog tumora, a pozni rezultati potvrđuju izvesne mogućnosti ove vrste terapije.

Na osnovu analize slučajeva, kao i pregleda rezultata koje su drugi autori postigli izvučeni su sledeći zaključci:

Visokovoltna terapija ima nesumnjivu prednost nad klasičnom zračnom terapijom, kako u lakšem podnošenju tako i nešto poboljšanim rezultatima.

Pitanje etiologije ovog tumora i dalje ostaje otvoreno, jer trauma ne može biti uzrok nastajanju ovog malignoma.

Pored detaljne kliničke i radiološke obrade potrebna je histopatološka potvrda maligniteta. Biopsiju treba uzimati po već usvojenim metodama uz predhodno zračenje i datom dozom od 2000 rad.

Postignutim rezultatima u lečenju osteogenih sarkoma samo zračnom terapijom ne možemo biti zadovoljni. Neophodno je, kada je to moguće, zračnu terapiju dopuniti radikalnom hirurškom intervencijom, i to obavezno kod tumora koji nisu povoljno reagovali, posle perioda opservacije od 4 do 6 meseci, a u cilju isključenja mogućnosti nastajanja metastaza.

Bibliographie

1. Boyer, C., Brickner, T., Wratten, G., The treatment of osteogenic sarcoma of the mandible, Amer. J. Roentgenol., 99 (1967): 211.
2. Farrell, C., Wallace, J., Edeiken, J., Thermography and osteosarcoma, Radiology, 90 (1968): 792.
3. Garrington, G., Scofield, H., Cornyn, J., Osteosarcoma of the jaws, Cancer, 20 (1967): 377.
4. Janković, I., Bekerus, M., Marković, D., Brzaković, P., The problem of the radiotherapy of the osteogenic sarcomas, Med. arh., 6 (1960): 35.
5. Krebs, C., Twenty-five years' experience in the treatment of osteosarcoma, Acta Radiol. (Stockh), 58 (1962): 369.
6. Lee, E. S., Mackenzie, D. H., Osteosarcoma (a study of the value of preoperative megavoltage radiotherapy), Brit. J. Surg., 51 (1964): 252.
7. Lindbom, A., Söderberg, G., Spjut, H., Osteosarcoma — a review of 96 cases. Acta Radiol. (Stockh.), 56 (1961): 1.
8. Murray, M., Copeland, M., Primary malignant tumors of bone. Cancer, 20 (1967): 738.
9. Murphy, W., Radiation therapy, Saunders Company, Philadelphia, London 1962.
10. O'Hara, J., Hutter, R., Foote, F., Miller, T., Woodard, H., An analysis of thirty patients surviving longer than ten years after treatment for osteogenic sarcomas. J. Bone Joint Surg., 50 A (1968): 335.
11. Simon, N., Siffert, R., Baron, M., Mitty, H., Rudavsky, A., Preoperative irradiation of osteogenic sarcoma with intra-arterially injected Yttrium-90 micro-spheres, Cancer, 21 (1968): 453.
12. Von Ronnen, J. R., Histological and radiographical classification of osteosarcoma in relation to therapy: a review of 245 cases located in the extremities, J. Belge Radiol., 51 (1968): 215.
13. Zuppinger, A., Radiation therapy of sarcoma of the bone and soft tissue, Amer. J. Roentgenol., 99 (1967): 435.

Author's address: V. P. Brzaković, Institut za Radiologiju, Pasterova 14, Beograd, Jugoslavija.

INSTITUTE OF ROENTGENOLOGY, CLINICAL HOSPITAL, LJUBLJANA,
YUGOSLAVIA

ANOMALIES OF THE SPINE AND THE INFLUENCE OF MICROTRAUMA ON THEIR CLINICAL MANIFESTATION

by

Tabor, L.

UDK: 616.831-073.75

Introduction

The formal classification of the congenital malformations of the spine is well known. Yet this narrow, anatomic distinction only does not suffice if we want to see the congenital anomalies of the axial skeleton in their true light.

That is why it is necessary:

- to consider the embriology of the spine
 - to consider complexity of the anatomy of the particular segments
- and
- to consider the static, dynamic and functional principles of the spine.

In this way we come to the conclusion that malformations of the spine, which at the first sight appear to be insignificant, very often are fatal for the function of the spine.

Material and methods

During our research work we examined 12.143 spines, considering the congenital malformations. We examined:

- 2.578 cases of cervical spines
- 1.365 cases of thoracic spines
- 8.200 cases of lumbosacral spines.

To get a survey of the processes of the spine in relation to the congenital anomalies were used in our research work the following categories of the test groups:

A. Test group dealing with the process of the osification and development of the spine on examined population.

B. A group with a positive subjective and objective clinical findings.

C. Control group with the negative clinical findings — the so — called healthy group.

In the total number of the examined patients we found 1.374 congenital anomalies or 11,3 %.

Classification according to the groups shows:

Group	A	B	C
Number of cases	864	10.590	689
Number of discovered anomalies	116	1.166	92
Percentage of the discovered anomalies	13,4	11,01	13,3

Classification of the anomalies according to the areas of the spine is the following:

Group	Percentage of the discovered anomalies		
	Cervical spine	Thoracic spine	Lumbosacral spine
A	3,5	6,3	23,7
B	6,5	3,9	13,1
C	7,2	4,2	19,7

As can be seen the most frequent anomalies of the development are localised on the lumbar or lumbosacral spine.

The following classification of the developing anomalies is clinically useful and decisive:

First classification into groups

— which in themselves primarily give clinically positive findings

— which can — because of the activity of secondary exogenous influences — become clinically manifest.

Secondly classification into groups of anomalies

— which are insignificant for the patient

— which remain only a formal defect of the skeleton.

All the anomalies of the spine we can divided into two basic groups:

— clinically significant anomalies

— clinically insignificant anomalies.

The following anomalies belong to the clinically significant group:

— wedged vertebra

— aplasia, displasia, hypoplasia of the articular proces

— cleft of the neural arch, as for instance spondylolysis regardless of the localisation

— transitional segments

— block vertebra

— the disformed inclination of the sacrum.

During our research work however the cervico — occipital area was not taken into consideration. This area requires a special study.

Results

In the number of the examined spines we found 682 cases or 5,6 % of clinically significant anomalies. That is to say that more than one half of the discovered anomalies represent clinically significant.

In all the three examined groups we found that the most frequent clinically significant anomalies are localised on the lumbosacral.

The following will show the situation:

Percentage of the clinically significant anomalies in the total number of the examined segments:

Group	Cervical spine	Thoracic spine	Lumbosacral spine
	%	%	%
A	2,2	1,1	6,9
C	2,4	0,53	5,05
B	3,2	0,97	8,1

Many clinically significant anomalies can be asymptomatic for a longer period. Only the secondary exogenous influences activate them.

Here we must distinguish between the exogenous noxiousness that influences the skeleton of the spine, and its static-functional capability — in the period of development and growth — or later when the skeleton of the spine is formed.

We believe that one of the most common exogenous influences that is capable to influence the statics and functional — dynamic capability of the spine, represent the repeated everyday professional microtraumatisation.

In connection with that it is important to know:

— whether the constantly repeated trauma exceeds the physiological dimensions of the statics, function and dynamics of the spine;

— whether these microtraumas that are influencing the congenitally deficient skeleton of the spine are capable of converting the obscure static-functional unbalance of the spine into a manifest.

The dimension of this macrotrauma and the degree of the congenital anomaly are in the closest connection.

On the basis of all our analyses we concluded that the factors to be taken into consideration, when dealing with the clinical manifestation of the congenital anomalies of the spine, are the following:

- form of the anomaly
- profession
- age
- sex.

With regard to the mentioned parameters, the group A of the anomalies shall be left out of consideration.

In differentiating all the examined cases of the groups B and C we realise:

Table I. — Clinically significant anomalies and physically difficult professions:

Clinically significant forms of anomalies	% of physically difficult professions		% of clinically significant anomalies out of all the discovered anomalies	
	Group B	Group C	Group B	Group C
Hemivertebra	49,1	0	5,3	2,6
Spondylolysis, spondylolysthesis	70,8	47,8	21,9	13,3
Transitional segment	68,4	51,3	19,1	6,6
Aplasia, displasia articular proces	82,9	37,6	8,5	4,0
Block vertebra	31,7	0	1,6	1,3
Disformed inclination of the sacrum	65,6	0	3,0	0

Table II. — Clinically significant anomalies and age:

Age	% of clinically significant anomalies out of all discovered anomalies	
	group B	group C
15—19 years	2,1	0
20—29 years	4,9	14,6
30—39 years	15,4	6,6
40—49 years	11,4	5,3
50—59 years	9,9	1,3
60—69 years	7,2	0
70—79 years	2,8	0

— within both groups the percentage of the clinically significant anomalies on the cervical spine is almost the same — in group B 3,2 % and in group C 2,4 %;

— on the thoracic spine the difference between the groups is even smaller — in group B 0,97 % and in group C 0,53 %.

As we can see the differences between the lesions of the cervical and thoracic spine are minimal. The cervical and thoracic spine have therefore been left out of the consideration on basis of the following reasons:

— clinically significant anomaly in itself is more obvious in the cervical and thoracic region;

— the inadequate professional orientation as exogenous noxiousness is less possible;

— the dimension of the exogenous professional noxiousness can not essentially accelerate or change the decompensation of the congenital anomaly.

The situation on the lumbar respect. lumbosacral spine is essentially different. This is presented in Table I., and II.

It is possible to conclude:

— the highest percentage of those clinically significant anomalies of the development which are the most damaging to the statics and function of the lumbosacral spine, to be found in the group B;

— the percentage of physically difficult professions is considerably higher in the group B than in the group C, especially in the age between 30 and 40 years. Most of these professions are to be found in the control group C in the age between 20 and 30 years;

— the highest percentage of clinically significant anomalies in the group B is to be found in the age between 30 and 50 years. In the group C this phenomenon can be traced in the age between 20 and 30 years;

— the congenital anomalies of the spine are more frequent with the male sex. That is true especially for the lumbosacral spine.

Discussion

All the performed analyses and comparisons of the different parameters prove to be decisive importance for the clinically manifest picture of the congenital anomalies of the lumbar respct. lumbosacral spine:

— the kind and degree of the developing anomaly

— the dimension and time exposition of the professional microtrauma.

Every clinically significant congenital anomaly of the lumbosacral spine statically and functionally represents:

— locus minoris resistentiae;

— such lesion of the spine has a lowered threshold of resistance with regard to the damaging influences of the professional microtraumatisation;

— the dynamics of the profession is here of the great importance as well.

These findings can be confirmed with the obtained results in our observations:

— the highest percentage of the clinically significant anomalies was observed in the group B. This group represents the concentration of the cases of clinically significant anomalies of the lumbar respct. lumbosacral spine with the positive clinical findings;

— if such morphologically and statically — functionally less worthy skeleton is overloaded for a longer period of time, this situation leads into the clinically subjective and objective manifest pathology.

It is essential that all young people pass a preventive examination of the most exposed part of the axial skeleton before they decide for a physically exposed profession. This would prevent the potential invalidity to become clinically manifest in cases of inadequate selected professions.

Summary

In a retrospective analytical study, the frequency of the congenital anomalies of the spine was studied by means of radiographs of 8200 lumbo-sacral, 1365 thoracic and 2578 cervical spines, making a total of 12.143 cases.

All the discovered anomalies of the spine were divided into:

1. clinically significant anomalies;

2. anomalies without clinical significance.

It is pointed out that previously asymptomatic congenital abnormalities of the spine may clinically manifested due to microtraumatization, after a definite time threshold has been surpassed.

P o v z e t e k

Prikazana je radiološko-klinična analiza 8200 primerov lumbosakralne hrbtenice, 1365 primerov torakalne in 2578 primerov cervikalne hrbtenice z ozirom na obliko in pogostnost kongenitalnih anomalij na tem delu skeleta.

Vse odkrite anomalije hrbtenice so razdeljene v:

1. klinično pomembne anomalije, in
2. klinično nepomembne anomalije.

Vse klinično neme prirojene razvojne nakaze skeleta hrbtenice lahko zaradi delovanja mikrotravmatizacije postanejo klinično manifestne takrat, ko je prekoračen prag statično-funkcionalne zmogljivosti hrbtenice.

R e f e r e n c e s

1. Brandt, K.: Arch. orthop. Unfallchir., 34, p. 445.
2. Brocher, I. E. W.: Fortschr. Röntgenstr., 57, 1938, p. 523.
3. Brocher, I. E. W.: Fortschr. Röntgenstr., 73, 1950, p. 719.
4. Francillon, N. R.: Medizinische, n^o 14, 1939.
5. Friberg, S.: Acta Chir. Scand., 55, 1939.
6. Glorieux et Roederer, P.: La spondylose et ses conséquences, Paris, Masson, 1937.
7. Lachapèle, A. P.: Bull. Soc. Electroradiol. méd., 257, 1937, p. 175.
8. Lindemann, K.: Zeitschr. Ortop. Chir., 58, 1932.
9. Martius de Silva: J. Belge Radiol., 35, 1952, p. 284.
10. Müller, L.: Münch. med. Wschr., 356, 1932.
11. Nottes, A.: Acta Radiol., 32, 1949, p. 439.
12. Rarique, P., Mayers et Palgen, M. E.: Rev. orthopéd., 22, Paris, 1935.
13. Reye et Burgdorff: Untersuchungen über das Wirbelgleiten, Leipzig, 1931.
14. Slys, R.: Fortschr. Röntgenstr., 74, 1951, p. 434.
15. Taillard, W.: Acta Orthop. Scand., 24, 1954, p. 115.

Author's address: Doc. dr. med. L. Tabor, Institut za rentgenologijo Ljubljana, Zaloška c. 2, Jugoslavija.

RADIOLOGISCHES INSTITUT, BEOGRAD, NR SRBIJA, JUGOSLAWIEN

**UNSERE ERFAHRUNGEN IN DER STRAHLENBEHANDLUNG DES
KOLLUMKARZINOMS AUF GRUND DER BEARBEITUNG DES
KRANKENGUTES DES RADIOLOGISCHEN INSTITUTES IN BEOGRAD**

Prim. dr. Popović, V., dr. Bošković, M. und dr. Lazić, J.

UDK 618.146-006.6-085.849

In den letzten Jahren werden immer mehr Resultate der Strahlentherapie des Kollumkarzinoms veröffentlicht. Der Fortschritt und die Forschungen der radiologischen Physik führen zur besseren Applikationstechnik der Bestrahlungsenergie bei der Behandlung aller bösartigen Geschwülste und so auch bei den bösartigen Geschwülsten des Uterus, was bessere Heilungsergebnisse zur Folge hat.

Von allen bösartigen Geschwülsten stellt das Kollumkarzinom einen der interessantesten Probleme wegen des hohen Grades seiner Heilungsfähigkeit auch im Fall vor inoperablen Stadien der Krankheit vor. In dieser Richtung diskutiert man besonders über die Behandlung des III. Krankheitsstadiums mit Bezug auf das relativ niedrige Heilungsprozent in diesem Stadium und über die Bestrebungen dieses Prozent zu erhöhen.

In Beurteilung der erzielten Resultate spielt die Statistik eine entscheidende Rolle, aber wie immer sie auch gewissenhaft bearbeitet wird, enthält jede einzelne etwas Persönliches, besonders bei der Lokalisation des primären Erkrankungspunktes, weil die Klassifikation nach Erkrankungsgruppen oft erschwert ist, denn die digitalen Untersuchungen und die Untersuchungen mit dem Speculum können nicht ganz präzise sein. Deshalb ist nach unserer Meinung das einzig Richtige, wenn man alle Resultate, einschliessend alle vier Erkrankungsstadien, beurteilt und von der Gesamtzahl der Behandelten die prozentuellen Resultate errechnet.

In diesem Referat haben wir die Absicht, unsere Erfahrungen und Resultate der Behandlung des Kollumkarzinoms auf Grund der Bearbeitung der Krankenevidenz des Radiologischen Institutes in Beograd, d. h. auf Grund der Behandlung seiner Patientinnen in der Zeit vom 1. I. 1953 bis zum 31. XII. 1963 zu veröffentlichen.

Behandlungsmethoden

Die Behandlung unserer Patientinnen begann gewöhnlich mit intrakavitärer Bestrahlung, die entweder in einem Zeitraum, d. h. durch simultane Sondenapplikation in den Muttermund und des Ovoids vaginal ausgeführt wurde, oder man behandelte die Patientinnen in zwei Etappen:

1. Intravaginal und dann intrauterin, abhängig von den technischen Bedingungen.

In speziellen Fällen, besonders im dritten und vierten Stadium der Erkrankung begannen wir die Behandlung mit transkutaner Therapie, der die intrakavitäre Therapie nachfolgte.

Bei der intrakavitären Therapie gebrauchten wir intrauterine Sonden von 35—45 mgr. Ra. El., für die intravaginale Ovoidenapplikation mit 20 mgr. Ra. El.

Die Dosis, die durch die intrauterine Sonde gegeben wurde, variierte zwischen 3600—4000 mg. h., und bei der vaginalen Applikation zwischen 3400—3600 mg. h., abhängig von den technischen Bedingungen.

In den Jahren von 1953 bis Ende 1960 wurden alle unsere Patientinnen mit der kombinierten Bestrahlungsmethode nebst Anwendung von 200 KV Röntengeräten für die transkutane Therapie behandelt.

Vom Jahre 1961 bis einschliesslich 1963 wurde die Hälfte unserer Patientinnen nach derselben Methode bestrahlt, bei der anderen Hälfte, bei den 560 Patientinnen, wurde die transkutane Bestrahlung mit der Telekobalt-Therapie durchgeführt.

Aus unserer Statistik ist ersichtlich, dass 3829 Patientinnen nach konventioneller transkutaner Methode mit Röntengeräten von 200—250 KV bestrahlt wurden.

Die Bestrahlungen wurden zumeist aus vier Feldern ausgeführt und in speziellen Fällen bei korpulenten Patientinnen und bei solchen, wo das Infiltrat bis zur Beckenwand gedrungen war und auch dieselbe ergriffen habe, wurden die Patientinnen aus sechs Feldern bestrahlt.

Die Grösse des Bestrahlungsfeldes bewegte sich zwischen 8×15 und 10×15 cm mit einer Distanz von 50 cm. Die Filterhalbwertschicht war 1,3 mm Cu, die Intensität von 25—30 r pro Minute.

Vom Jahre 1953 bis 1960 wurde die Luftdosis errechnet, dieselbe betrug 2000—2400 r je Feld.

Vom Jahre 1960 an errechneten wir die Tiefendosis, die zwischen 3000 und 3500 r nach Parametrium betrug. Bei den Patientinnen wurde die Hautreaktion aufmerksam verfolgt und je nach der Situation die Dosis vergrössert oder verkleinert.

Bei der klassischen kombinierten Therapie kommt es unbedingt zur unhomogenen Distribution der Bestrahlungsenergie in den einzelnen Punkten der Parametrien und des kleinen Beckens, nebst grösser Gefahr der Super- oder Subdosierung, womit man den Misserfolg in der Behandlung des dritten Stadiums dieser Erkrankung erklärte.

Bei der Anwendung der Supervolt-Therapie für die transkutane Bestrahlung erwarteten wir, dass wir dieser ausweichen könnten, und trachteten nach Modifizierung originaler Bündel von Gamma Strahlen der Telekobalt-Therapie durch Anwendung spezieller gynäkologischer keilför-

miger Filter mit dem Ziel, die anatomischen Teile, die schon durch intrakavitäre Gamma Fokusse bestrahlt wurden, zu schützen.

Zu diesem Zweck haben Z. Merkaš und V. Vujnić einen speziellen Keilfilter mit einem Bleiblock in der Mitte konstruiert, den man an den Strahlenkopf des Gammatröns I befestigen kann. Damit werden erstens die mit den gynäkologischen Gamma Einlagen strahlenbelastete Punkte geschont und zweitens das Strahlenbündel des Telekobaltgeräts so modifiziert, dass es den raschen Dosisabfall von der intrauterinen Bestrahlung kompensiert und eine relativ homogene Durchstrahlung der Parametrien gewährt.

Nach dieser Methode sind 232 Patientinnen bestrahlt wurden und die Resultate und Einzelheiten sind aus der Tabelle Nr. IV. ersichtlich.

Die Geschulstdosis von 5000 Rad, auf diese Weise gegeben, war auf 30 Sitzungen aufgeteilt.

Die zweite Gruppe von 260 Patientinnen wurde mit der transkutanen Telekobalt-Therapie aus vier Feldern in der Grösse von 7×14 bis 8×16 Zentimeter bestrahlt, mit der Geschulstdosis von 4000—4500 Rad, aufgeteilt auf 28 bis 30 Sitzungen.

Die dritte Gruppe von 68 Patientinnen wurde aus vier Kreuzfeldern in Grösse von 10×15 cm bestrahlt, mit Strahlen, die unter einem Winkel von 55 Grad gegen die mediale Linie fielen, deren Strahlen sich im Gebiet der Punkte A kreuzten. Die, auf diese Weise gegebene Geschulstdosis, beträgt 5700 Rad und wurde auf 36 Sitzungen aufgeteilt. Bei diesen Patientinnen wurde durch intrakavitäre Applikation 50 % der üblichen intrakavitären Dosis gegeben.

Kommentar zu den behandelten Fällen

In der Zeit von 11 Jahren sind im Radiologischen Institut 4913 Patientinnen mit Kollumkarzinom behandelt worden. Von dieser Zahl entfallen 525 Patientinnen und zwar:

— 267 Patientinnen, bei denen der histologische Befund negativ war oder bei denen keine Biopsie unternommen wurde;

— 135 Patientinnen, bei denen die Behandlung begonnen, aber wegen allgemeiner Schwäche, Blutungen oder ungünstigen technischen Bedingungen, oder eigenwilligen Aufgeben der Behandlung, nicht beendet wurde;

— 123 Patientinnen, die sich nicht weiter der Kontrolle des Instituts unterwarfen, und so ausser Sicht kamen. So blieben zur Analyse 4389 Patientinnen übrig.

Das Krankengut

Das Krankengut nach Kalenderjahr und Behandlung der Zahl der Patientinnen, nach Erkrankungsstadien der Patientinnen und nach histopathologischer Form des primären Tumors ist dergestell in Tabelle I. Daraus kann man ersehen, dass die grösste Zahl der Patientinnen:

TABELLE I. PATIENTINNEN DIE AN KOLLUMKARZINOM
IM RADIOLOGISCHEN INSTITUT IN BEOGRAD IN DEN JAHREN

Statistische Angaben über

Kalenderjahr der Behandlung	Zahl der behandelten Patientinnen	Erkrankungsstadien				Histopathologische Formen der behandelten Patientinnen				Jüngste Patientin
		I	II	III	IV	Carc. plano- cellul.	Carc. inter. med.	Adeno carc.	Andere Formen	
1953	384	17	139	217	11	298	78	6	2	25 J.
1954	375	24	148	199	4	293	69	7	6	26 J.
1955	423	23	174	224	2	306	110	4	3	15 J.
1956	397	28	162	203	4	315	81	1	0	28 J.
1957	401	25	153	218	5	323	67	6	5	21 J.
1958	363	26	131	204	2	287	63	9	4	21 J.
1959	362	14	142	206	0	290	61	5	6	23 J.
1960	438	27	170	224	17	348	82	5	3	22 J.
1961	Co-60 216	27	89	100	0	173	35	8	0	25 J.
	Rö 227	19	99	107	2	187	37	3	0	
1962	Co-60 173	9	54	108	2	148	19	5	1	22 J.
	Rö 264	26	98	126	14	234	24	6	0	
1963	Co-60 171	24	69	66	12	134	36	1	0	26 J.
	Rö 195	20	84	83	8	157	34	4	0	
	4389	309 7 %	1712 39 %	2285 52 %	83 2 %	3493 80 %	796 18 %	70 2 %	30	

— 2285 (52 %) dem dritten Erkrankungsstadium angehörten

— 1712 Patientinnen (oder 40 %) fiel dem zweiten Erkrankungsstadium zu, während

— 309 Patientinnen (7 %) zu dem ersten Stadium gehörten und nur;

— 83 Patientinnen (2 %) zählten zum vierten Stadium.

In der Beurteilung der II. und III. Gruppe unterliefen wahrscheinlich auch Fehler, aber wir trachteten, so genau als möglich zu sein. Dabei hatte wahrscheinlich auch der subjektive Faktor mitgewirkt. Darum erwähnten wir schon im Anfang, dass bei der Beurteilung der Behandlungsergebnisse alle vier Gruppen in Betracht gezogen und auf Grund der Gesamtzahl der Behandelten die Zahl und die Prozente der Geheilten errechnet werden müssten.

ERKRANKT UND DURCH STRAHLENTHERAPIE
VON 1953. BIS EINSCHLISSLICH 1963. BEHANDELT WURDEN

Patientinnen vor der Behandlung

Zahl der behandelten Patientinnen zwischen						Älteste Patientin im Jahre der Behandlung	Jahresalter- durchschnitt	Zahl und Prozent der Stadtbewohner	Zahl und Prozent der Landbewohner
20 bis 30 J.	30 bis 40 J.	40 bis 50 J.	50 bis 60 J.	60 bis 70 J.	70 bis 90 J.				
10	26	122	123	79	24	88 J.	52 J.	146	238
7	30	119	141	61	17	84 J.	54 J.	140	235
6	47	133	146	72	19	75 J.	51 J.	142	281
7	39	133	151	50	17	82 J.	53 J.	125	272
5	54	135	143	40	24	81 J.	51 J.	139	262
7	52	129	132	36	7	85 J.	50 J.	127	236
2	55	101	142	48	14	75 J.	52 J.	108	254
12	47	124	137	96	22	80 J.	52 J.	136	302
5	66	131	152	68	21	81 J.	53 J.	161	282
4	64	127	136	89	17	77 J.	51 J.	163	274
9	70	136	102	46	3	76 J.	50 J.	161	205
74 2 %	550 13 %	1390 31 %	1505 34 %	685 16 %	185 4 %			1548 35 %	2841 65 %

Aus der Tabelle Nr. I ersieht man, dass:

- 3493 Patientinnen (79,6 %) an Carcinoma planocellulare,
- 796 Patientinnen (18,13 %) an Ca vom intermedialen Typ und
- 100 Patientinnen an anderen krebsartigen Erkrankungen (Adeno-
basocarcinom und Sarcom) erkrankt waren.

Die Behandlung umfasste zumeist Patientinnen im Alter zwischen 40 und 60 Jahre. Die jüngste war 15, die älteste 88 Jahre am Anfang der Behandlung. Der Durchschnitt: 52 Jahre.

Von 4389 Patientinnen, die in diesem Institut behandelt wurden, lebten 35 % ständig in der Stadt, 65 % waren vom Land.

TABELLE II. HEILUNGFRESULTATE DES KOLLUMKARZINOMS MIT
IN BEOGRAD VOM

Statistische Übersicht der verstorbenen Patientinnen zwischen

Behandlungs- jahr der Patientinnen	Zahl der bestrahl. Patientinnen	Zahl der Verstorbenen in den ersten fünf Jahren nach der Behandlung					Zahl und Prozent der Lebenden nach 5. Jahr
		I	II	III	IV	V	
1953	384	58	71	37	21	20	177 46 %
1954	375	47	81	34	16	12	185 49 %
1955	423	40	85	37	33	15	213 51 %
1956	397	48	73	31	21	16	208 52 %
1957	401	57	73	29	14	16	212 53 %
1958	363	47	72	33	13	13	185 51 %
1959	362	55	73	32	25	10	167 46 %
1960	438	54	89	39	24	21	211 48 %
1961	Co-60 216	10	42	24	14	12	114 52 %
	Rö 227	26	38	28	15	8	112 49 %
1962	Co-60 173	13	47	20	12	6	75 43 %
	Rö 264	36	59	24	20	8	117 44 %
1963	Co-60 171	22	23	17	21	5	83 49 %
	Rö 195	20	43	19	7	12	94 48 %
	4389	533	869	404	256	174	2153 49 %

STRAHLENTHERAPIE IM RADIOLOGISCHEN INSTITUT

1. I. 1953 BIS 31. XII. 1963

0—6 J. und lebenden von 6 bis 15 Jahren nach der Behandlung

Histopathologische Formen der Überlebenden				Zahl der Überlebenden nach Erkrankungsstadien				Zahl und Prozent der Lebenden am 31. XII. 1963	
Carc. plan.	Carc. inter.	Adeno carc.	Baso insit.	I	II	III	IV		
131	41	3	2	17/17 100 %	138/88 63 %	217/70 32 %	11/2 18 %	99 26 %	15 J.
142	35	4	4	24/22 92 %	148/98 66 %	199/64 32 %	4/1 25 %	112 30 %	14 J.
157	55	1	0	23/21 91 %	174/118 68 %	224/74 33 %	2/0 %	127 30 %	13 J.
152	55	1	0	28/28 100 %	162/120 74 %	203/60 30 %	4/0 %	121 30 %	12 J.
145	62	3	2	25/24 96 %	153/118 77 %	218/70 33 %	5/0 %	146 36 %	11 J.
161	21	3	0	26/24 92 %	131/95 73 %	204/66 32 %	2/0 %	121 33 %	10 J.
140	25	1	1	14/12 86 %	142/93 65 %	206/62 30 %	0/0	120 33 %	9 J.
186	20	4	1	27/23 85 %	170/116 68 %	224/70 31 %	17/2 11 %	168 38 %	8 J.
92	19	3	0	27/21 78 %	89/52 58 %	100/41 41 %	0/0	99 46 %	7 J.
99	11	2	0	19/14 74 %	99/54 55 %	107/44 41 %	2/0	103 45 %	7 J.
64	9	2	0	9/7 78 %	54/33 61 %	108/35 33 %	2/0 %	72 41 %	6 J.
107	8	2	0	26/19 73 %	98/52 53 %	126/44 35 %	14/2 14 %	105 40 %	6 J.
67	15	1	0	24/17 71 %	69/36 53 %	66/29 44 %	12/1 8 %	82 48 %	5 J.
77	14	2	1	20/15 75 %	84/43 51 %	83/34 41 %	8/2 25 %	84 43 %	5 J.
1720	390	32	11	264 85 %	1116 65 %	763 33 %	10 13 %	1559 35 %	i

TABELLE III. STERBLICHKEIT DER PATIENTINNEN NACH

Kalenderjahr der Behandlung	Zahl der behandelten Patientinnen	Zahl der verstorbenen Patientinnen im Jahre					Zahl und Prozent der Lebenden nach fünf Jahren	Zahl und Prozent der Lebenden am 31. 12. 1938
		I	II	III	IV	V		
1953	384	58	71	37	21	20	177 46 0/0	99 26,3 0/0
1954	375	47	81	34	16	12	185 49 0/0	112 30 0/0
1955	423	40	85	37	33	15	213 51 0/0	127 30 0/0
1956	397	48	73	31	21	16	208 52 0/0	127 30 0/0
1957	401	57	73	29	14	16	212 49 0/0	146 36 0/0
1958	363	47	72	33	13	13	185 53 0/0	121 33 0/0
1959	362	55	73	32	25	10	167 51 0/0	120 33 0/0
1960	438	54	89	39	24	21	211 46 0/0	168 38 0/0
1961	Co-60 216	10	42	24	14	12	114 48 0/0	99 46 0/0
	Rö 227	26	38	28	15	8	112 52 0/0	103 45 0/0
1962	Co-60 173	13	47	20	12	6	75 49 0/0	72 41 0/0
	Rö 264	36	59	24	20	8	117 43 0/0	105 40 0/0
1963	Co-60 171	22	23	17	21	5	83 44 0/0	82 48 0/0
	Rö 195	20	43	19	7	12	94 48 0/0	84 43 0/0
	4389	533	869	404	256	174	2153 49 0/0	1559 35 0/0

6 BIS 15 JAHREN NACH DER BEHANDLUNG

Histopathologische Formen bei Lebenden				Erkrankungsstadien der lebenden Patientinnen				Gesamtzahl der Fisteln
Carc. plano-cel.	Carc. inter-med.	Adeno-carc.	Andere Formen	I	II	III	IV	
71	24	2	2	14	50	34	1	3
76	33	3	0	19	65	27	1	4
87	39	1	0	18	69	40	0	9
74	46	1	0	22	67	32	0	4
95	47	2	2	19	76	51	0	5
88	30	1	2	21	68	32	0	4
90	27	2	1	12	77	31	0	3
122	43	1	2	19	89	58	2	7
87	11	1	0	18	52	29	0	
93	10	0	0	14	54	35	0	9
61	9	2	0	7	33	32	0	
94	10	1	0	17	49	38	1	6
66	15	1	0	17	36	28	1	
68	14	1	1	13	42	29	0	4
1172	358	19	10	230	827	496	6	58

Behandlungsergebnisse

Die Behandlungsergebnisse sind in den Tabellen II, III, IV und V dargestellt.

Von 4389 Patientinnen, die wir vom 1. Jän. 1953 bis zum 31. Dez. 1963 behandelten, verloren wir im Laufe der ersten 5 J. 2236 (51 %). Die grösste Mortalität trat im 2. J. nach der Behandlung auf, danach kommt das 1., dann das 3., 4. und 5. J. Bei diesen Patientinnen haben wir durch die Bestrahlungstherapie gewöhnlich Sterilisation des primären Erkrankungspunktes u.

Tabelle IV

Stadium	Zahl der behandelten Patientinnen	Heilung nach 5 Jahren	%
I.	20	16	80
II.	98	57	58
III.	107	47	44
IV.	7	1	—
Gesamt:	232	121	52

Gruppe von Patientinnen, die durch intrakavitäre und transkutane Telekobalttherapie mit Keilfilter in folgender Dosis behandelt wurden: bei intrakavitärer Therapie Radium-Sonde 3600—4000 mgh. und Radium-Ovoiden 3400 bis 3600 mgh. Transkutane Telekobalttherapie mit Keilfilter und Tumor-Dosis von 5000 Rad., aufgeteilt auf 30 Sitzungen.

der umgebenden vaginalen Wände erzielt, aber, die Erkrankung blieb perivaginal oder periuterin aktiv; darum sind wir der Meinung, dass die transkutane Therapie erfolglos verlief. Bei Patientinnen, die im Laufe des dritten, vierten und fünften Behandlungsjahres starben, war die uterovaginale Zikatrization gewöhnlich endgültig, die Erkrankung verbreitete sich jedoch gegen die Beckenwände oder bildete entfernte Metastasen. Metastasen, die wir bei Kontrolluntersuchungen bei unseren Patientinnen entdeckten, waren in Bezug auf die grosse Zahl in unserer Statistik nicht so häufig. Sie zeigten sich zumeist im Knochensystem, im Gebiet des Beckens und in der Wirbelsäule (20 Fälle). Bei 14 Patientinnen gab es Metastasen in den Ganglionen der supraklavikulären Region. Wir bemerkten, dass sich diese gewöhnlich bei jüngeren Patientinnen zwischen 35 und 45 Jahre bildeten. Lungenmetastasen gab es bei 9 Patientinnen. Bei 13 Patientinnen waren die Metastasen an der Leber, dem Mesenterium und an den Gedärmen lokalisiert. Wahrscheinlich gab es noch mehr Metastasen in unserem Krankengut, aber wir hatten keine Gelegenheit, sie selbst festzustellen, weil sich die Patientinnen nicht zur Kontrolle meldeten, und die Auskünfte, die wir über sie bekamen, nicht deutlich an bestehenden Metastasen zu denken gaben. Bei 10 Patientinnen stellten wir nach der Bestrahlung Knochenverletzungen fest, in den meisten Fällen nach der Anwendung von sechs Feldern transkutaner Therapie. Wir verloren eine gewisse Zahl von Patientinnen durch interkurrente Krankheit.

Von 4389 Patientinnen blieben ohne Rezidive 2153 (49 %) nach fünf Jahren am Leben.

Die Patientinnen, die zwischen 0—6 Jahren starben und die Patientinnen, die nach der Behandlung 5 Jahre überlebten, und diejenigen, die noch am 31. XII. 1968 am Leben waren, sind aus Tabelle II ersichtlich. Es wurden auch hysto-pathologische Formen; dort sind auch die Erkrankungsstadien der überlebenden Patientinnen dargestellt. Wenn man diese Tabelle nur flüchtig analysiert, wird aus ihr folgendes ersichtlich:

— 2153 Patientinnen (oder 49 %) überlebten nach der Behandlung von 6—15 Jahren, und zwar:

- 99 (26 %) lebten 15 Jahre,
- 112 (30 %) 14 Jahre,
- 127 (30 %) 13 Jahre,
- 121 (30 %) 12 Jahre,
- 146 (36 %) 11 Jahre,
- 121 (33 %) 10 Jahre usw.

Je mehr das Behandlungsjahr näher dem Jahr der Analyse unserer Fälle steht, um so höher ist das Prozent; das geht aus der Tabelle II klar hervor, so dass von 4389 Patientinnen 35 % oder 1559 am 31. XII. 1968 noch am Leben waren. Aus der Tabelle II ersieht man, dass wir von dem ersten Erkrankungsstadium bei 85 % der Patientinnen noch nach 5 Jahren Heilung erzielten. Bei dem zweiten Stadium beträgt das Heilungsprozent 65 %, bei dem dritten Stadium 33 % und bei dem vierten 13 %. In dieser Statistik überrascht uns bei dem zweiten Stadium die grosse Zahl von Heilungen nach fünf Jahren. Wir sind der Ansicht, dass die Stadienklassifikation in der Beurteilung subjektiv ist; es ist das Resultat individueller Beobachtung des Einzelfalles.

Tabelle V

Stadium	Zahl der behandelten Patientinnen	Heilung nach 5 Jahren	%
I.	27	20	74,0
II.	95	51	53,7
III.	138	49	35,5
IV.	—	—	—
Gesamt	260	120	46,0

Gruppe von Patientinnen, die durch intrakavitäre Radium-Therapie (Radim-Sonde 3600—4000 mgh. und Ovoiden mit der Dosis 3400—3600 mgh.) behandelt wurden. Transkutane Therapie — Telekobalttherapie, 4 Felder 7/14 und 8/16 sm. Tumor-Dosis 4000—4500 Rad in 28 bis 32 Sitzungen.

In der Tabelle Nr. III, nebst Angaben über Sterblichkeit in den ersten fünf Jahren und Bezeichnung der Zahl der Patientinnen, die fünf Jahre überlebten, haben wir auch die Sterblichkeit der überlebenden Patientinnen angeführt, so dass man daraus ersieht, wieviel Patientinnen wir in jedem Kalenderjahr verloren haben. In dieser Tabelle ist die Zahl der noch lebenden Patientinnen nach 5—15 Jahren angegeben. In der letzten Kolonne der Tabelle II und III ist auch die Zahl der Fälle von Fistula recto und des

Tabelle VI

Stadium	Zahl der behandelten Patientinnen	Heilung nach 5 Jahren	%
I.	13	9	70
II.	19	11	58
III.	29	11	38
IV.	7	—	—
Gesamt:	68	31	45,6

Gruppe von Patientinnen, die durch intrakavitäre Radium-Therapie (Radium-Sonde 1500 mgh. und Radium-Ovoiden 1500 mgh.) behandelt wurden. Telekobalttherapie aus 4 Feldern: 2 vordere und 2 hintere, dessen Strahlen sich im Punkt A kreuzen. Tumor-Dosis 5700 Rad, ausgeteilt aus 36 Sitzungen.

vesiko-vaginalen Ca, die das Resultat des supraletalen Effektes der Strahlentherapie sind.

Die Analyse der Fälle in der Tabelle IV lässt nicht den Eindruck einer besonderen Verbesserung des Heilungsergebnisses der Patientinnen des ersten und zweiten Stadium zu. Die prozentuell grössere Zahl der Überlebenden des III. Stadiums deutet auf die Superiorität der beschriebenen Technik über die klassische hin. In jedem Fall ging man von der Grundidee aus, die Heilungsergebnisse im dritten Stadium verbessern zu wollen.

Tabelle V zeigt die Behandlungsergebnisse dieser Gruppe von Patientinnen im III. Stadium des Kollumkarzinoms, von welchem 35 % ohne Rezidive mehr als fünf Jahre überlebten.

Tabelle VI zeigt die Heilungsergebnisse, die nach Bestrahlung unter einem Winkel von 55 Grad gegen die mediale Linie bei Patientinnen, die durch die intrakavitäre Therapie 50 % der üblichen Dosis bekamen, erzielt werden.

Zusammenfassung

Auf Grund der grossen Zahl der Patientinnen, die an Kollumkarzinom erkrankt waren, und die nur mit der Strahlentherapie behandelt wurden und die von 1 bis 15 Jahren nach der Behandlung noch unter Aufsicht waren, können wir folgende Schlüsse ziehen:

1. Dass die intrakavitäre Therapie bei unseren Patientinnen einen der Hauptfaktoren in der Behandlung dieser Lokalisation darstellte. Die Dosis bei der Applikation dieser Therapie schwankte zwischen 3400—3600 mgr. h. bei vaginaler Applikation und 3600—4000 mgr. h. bei intrakavitärer Applikation.

2. Die grösste Zahl unserer Patientinnen (3829) wurde durch die klassische Röntgentherapie von 200 bis 250 KV transkutan bestrahlt. 560 Patientinnen wurden transkutan mit Telekobalt behandelt. Im Vergleich der Resultate der ersten und zweiten Therapie ist kein besonderes Heilungsergebnis bei den Patientinnen, die der Bestrahlung mit der Telekobalttherapie unterworfen wurden, zu ersehen, über die Rolle dieser Therapie jedoch wird noch nachher die Rede sein, weil die Zahl der, nach dieser Methode behandelten Patientinnen bisher noch gering ist.

3. Auf Grund unseres Krankengutes haben wir den Eindruck gewonnen, dass man für die Patientinnen, die an Kollumkarzinom erkrankt und behandelt worden waren, nie behaupten kann, sie seien auch ausgeheilt, wann auch nach 10—15 Jahren nach der Behandlung keine Symptome oder sichtliche lokale

Veränderungen zum Vorschein kommen, denn wir haben leider auch nachher lokale Rezidive feststellen können, sogar auch entfernte Metastasen auch noch 10—15 Jahren nach der Behandlung.

4. Venn man die Heilungsergebnisse nach fünf Jahren aus den Jahren 1933 bis abschliessend 1942, die auf dem IX. Internationalen radiologischen Kongress in München im Juli 1959 veröffentlicht wurden, mit unseren Resultaten vergleicht, die wir auf dem XII. Internationalen Kongress der Radiologen in Tokyo im Oktober 1969 bekannt haben, so ersieht man, dass der Heilungsprozess jetzt um 11 % (38 % : 49 %) grösser ist. Diese Prozenzterhöhung ist das Resultat der Anwendung von Antibiotika in der Therapie von Infektionen einerseits und der besseren Applikationstechnik der Bestrahlungsenergie durch stärkere Quellen für die transkutane Therapie andererseits.

5. Da die Heilungsergebnisse des Kollumkarzinoms im III. Stadium nach den grossen Statistiken unbefriedigend sind, sind wir der Meinung, dass die Behandlung dieses Stadiums mit gynäkologischem Keilfilter die einzig geeinigte Methode für die transkutane Therapie mit Gammatron I. darstellt.

6. Unser veröffentlichtes Krankengut ist nach der Zahl der behandelten Patientinnen diesmal grösser als die bis jetzt veröffentlichten Fälle, sei es der behandelten Fälle wie auch den erzielten Resultaten nach, weil jede zweite unserer Patientinnen nach fünf Jahren und jede dritte auch noch nach 10—15 Jahren nach der Behandlung noch am Leben ist.

S a d r ž a j

Autori iznose rezultate lečenja raka na grliću materice koji su postignuti isključivo zračnom terapijom (radijum, rendgen i telekobalt terapija) pri Radio-loškom institutu u Beogradu, kod žena koje su lečene od 1953. do 1963. godine zaključno.

U pomenutom razdoblju zračeno je 4389 bolesnica, a rezultati lečenja su sledeći:

1. Umrlo je izmedju 1—5 godina 2236 bolesnica (51 %).
2. Preživelo 5 godina, bez kliničkih znakova recidiva, 2153 bolesnica (49 %).
3. Žive na dan 31. XII 1968. godine 1559 bolesnica (35 %).
4. 99 bolesnica živi posle 15 godina (26 %);
 112 bolesnica živi posle 14 godina (30 %);
 127 bolesnica živi posle 13 godina (30 %);
 121 bolesnica živi posle 12 godina (30 %);
 146 bolesnica živi posle 11 godina (36 %);
 121 bolesnica živi posle 10 godina (33 %).

Autori smatraju da progres radiološke fizike i poboljšane uslova za zračnu terapiju, kao i bolja organizacija borbe protiv raka u pogledu ranije detekcije oboljenja na grliću materice, utiču i na bolje rezultate lečenja. Materijal koji je izložen u ovom radu, sadrži 52 % bolesnica od raka na grliću materice treće grupe, 40 % obolelih u drugoj grupi i 7 % bolesnica iz prve grupe.

Anschritt d. Verf.: Prim. dr. V. Popović, Radiološki institut, Pasterova 14, Beograd, Jugoslavija.

DRAŽEJE

„CALGAM“

VITAMIN B₁₅

1 dražeja sadržava:

50 mg kalcijeva pangamata

- djeluje hepatoprotektivno i detoksicirajuće
- povisuje sadržaj glikogena u jetri i mišićima
- poboljšava iskorištenje kisika u tkivu i sprečava hipoksiju

kao adjuvantno sredstvo kod oboljenja s metaboličkim disfunkcijama, osobito kad je zbog njih poremećena opskrba kisikom u pogođenim organima kod

kroničnih oštećenja jetrenog parenhima

alkoholizma

ateroskleroze

dijabetesa

multiple skleroze

Oprema: 100 dražeja

MEDEXPORT

Isključivi distributer u Jugoslaviji PLIVA — ZAGREB

COLPORECTOCYSTOGRAM WITH PNEUMOPERITONEUM IN CASES OF TUMOURS OF THE SMALL PELVIS

by

Novak, J., Tevčev, D., and Dimčevski, D.

UDK: 618.132-0066:618.138-073.75

Colpocystography is an X-ray diagnostic method developed by Betoux and Huguier in 1962 for the visualization of pelvic organs with the help of contrast media by which static and morphological changes and their kinetics can be evaluated.

In our institute this method has been routinely used in examinations of the deficiency of the bottom of the pelvis and of stress incontinence. Further, colpocystography has been applied in cases of gynecological tumours. The purpose of this study was to find out whether a colpocystogram can reveal any morphological and functional changes due to a tumor in the small pelvis, primarily of the female genital organs. In some cases pelvic pneumoperitoneum was done in addition to colpocystography.

The technical procedure was divided into four stages:

1. Pneumoperitoneum of the pelvis.
2. Visualization of the pelvic organs with barium.
3. X-ray examination.
4. Plotting of the colpocystogram.

On 35 × 35 cm film strips profile pictures of the pelvis with the pelvic diaphragm at maximum contraction and, subsequently, at maximum pressure were taken. The latter radiogram was made with the table tilted 50 degrees cephalad. The procedure, including the gynecography requires four films.

The colpocystograms were elaborated on a viewing-screens. From the first and second film the outline, of the bones and pelvic organs was traced on transparent paper in different colours. The X-rays were considered satisfactory only if taken in a straight profile, so that in both positions each part of the bone could be exactly superimposed on the same point of the paper.

Altogether 93 women were examined. In addition pelvic pneumoperitoneum was done in 14 women with a genital tumor.

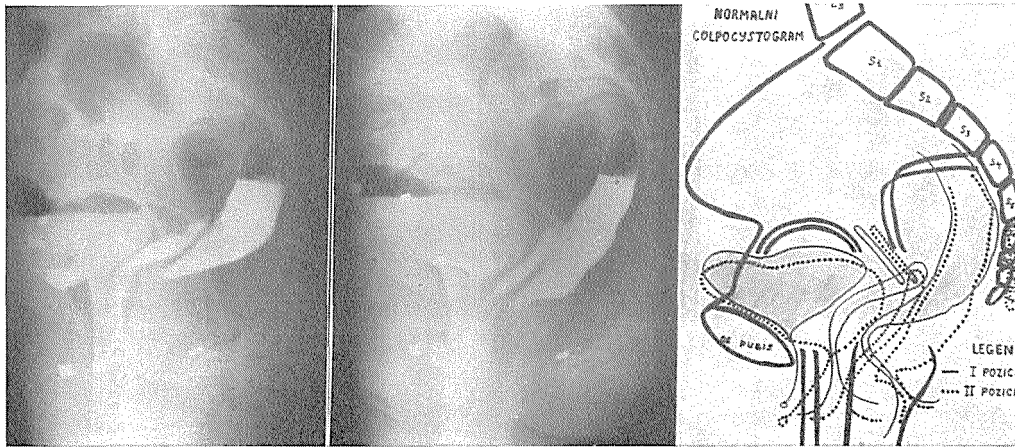


Fig. 1 a, b, c. — Normal lateral view of the pelvis with the pelvic diaphragm at maximum contraction (a) 28-year-old nullipara. The bladder is triangular with the neck pointing distally. The lowermost angle is slightly above the horizontal line through the lower edge of the symphysis. The urethra is running vertically. The angulation of the upper part of the vagina with the convexity pointing ventrally reveals a satisfactory tonus of the levator muscle. An 8 cms long tube is seen from which one can recognise the position of the uterus and the length of its cavum with the cervix. The anorectal segment shows an angulation pointing forwards. Picture (b) was taken under a maximal pressure. On the basis of these films the colpocystogram was plotted.

Table 1. — Mobility

	Average	Min.	Max.
Vesica urinaria collum	1,7	0,4	3,4
Portio vaginalis uteri	1,5	0,1	4,3
Rectum	1,6	0,2	3,3

The difference in the position of organs in relation to the pelvic diaphragm at maximum contraction and at maximum pressure in centimetres. The measurements are based on a radiographic study of 32 normal patients.

Table 2. — Normal distance in centimeters

	Average	Min.	Max.
Os pubis — vesica urinaria	0,57	0,1	1,0
Vesica urinaria — vagina	1,0	0,2	1,7
Vagina — rectum	0,5	0,1	1,0
Rectum — sacrum	0,48	0,1	1,0

These measurement are based on a radiographic study of 81 normal colpocystograms.

Table 3.

Nr.	Name years regist	Diagnosis	Distance			pre- vesica	Mobility		
			vesica	uterus	rectum		vagina	vagina rectum	pre- sacral.
1	SM 61 2548	Ca P. V. U. II	1,0	1,0	—	0,6	1,7	1,1	1,0
2	SLJ 49 13334	Ca P. V. U. II	0,8	0,9	2,0	0,4	1,6	1,8	0,4
3	IR 50 17773	Ca P. V. U. I	0,5	0	1,0	1,0	2,5	2,0	0,7
4	H. S. 46 666	Ca P. V. U. II	0	0	0	—	1,0	1,0	0,7
5	D 51 1039	Ca P. V. U. III	0,5	1,0	0,5	1,0	1,8	2,0	1,7
6	BD 58 15992	Ca P. V. U. III	0	0	0	1,1	1,9	2,1	1,6
7	J. As. 39 37046	Ca P. V. U. IV	0	0	0	0,4	3,0	3,0	0,3
8	MB 40 3691	Ca ovarii	0	0	0	1,0	1,3	1,0	1,7
9	KD 59 168	Ca ovarii inop.	0	0	0	1,0	2,1	1,2	3,3
10	RD 38 18720	Ca corporis uteri	0	0	0	1,0	2,5	2,1	3,5
11	ZG 52 8042	Ca P. V. U. III st. p. irradiat.	0	0	0	1,5	2,4	2,3	3,8
12	MR 56 12624	Ca P. V. U. III st. p. irradiat.	0	0	0	2,6	2,5	2,5	4,0
13	DE 845 29 y	Ca P. V. U. III	0	0	0	0,5	2,0	2,5	0,8
14	PD 64 842	Ca P. V. U. III	0	0	0	0,6	1,3	2,0	0,8

Measurements carried out with the help of colpocystogram on 14 females with genital tumour are summarized in Table 3. Reduced mobility or even immobility of the pelvic organs is evident. The distances decrease with the advancing disease. The only case diagnosed at gynecological examination as cancer of the neck of the womb stage I showed reduced mobility, a normal prevesical and presacral space, and an evident widening of the perivaginal spaces. These findings were not in keeping with stage I. cancer. Wertheim was performed. Two months later, a pathological fracture of the neck of the femur, caused by metastases was detected.

This case shows that the widening of the spaces referred to, is not associated only with a neoplasm. The retroperitoneal space is unique. The measured distances point to an inflammatory or process caused by irradiation as thin the retroperitoneal space. In tumours the widening is confined to the perivaginal space and takes a much longer time to develop.

On the basis of the presented cases it can be concluded that:

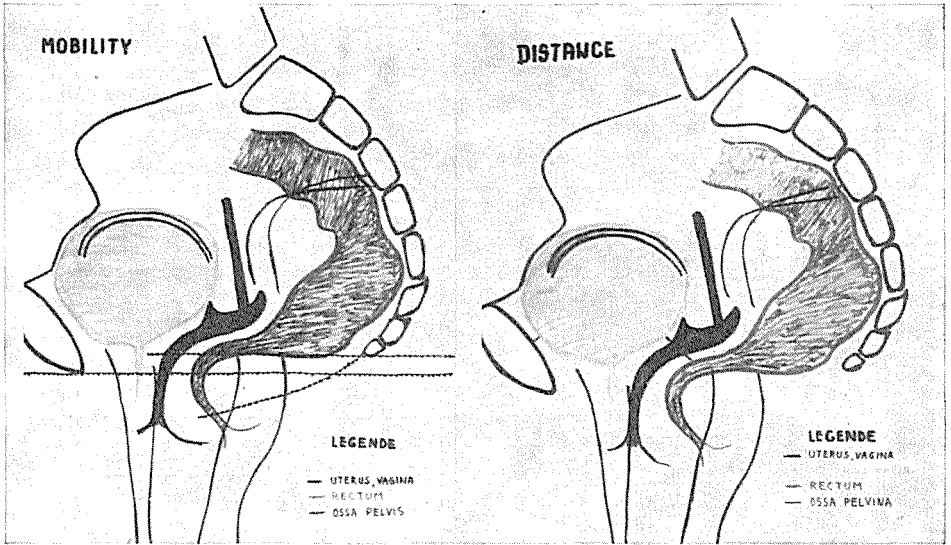


Fig. 2 a: Mobility is expressed in terms of the difference in the position of organs at maximum contraction and at maximum pressure. Normally, the neck of the bladder is positioned slightly above the horizontal line through the lower edge of the symphysis. The neck of the uterus is slightly above the horizontal line through the top of the coccygeum. The anorectal segment does not descent below the line which is a prolongation of the concavity of the sacrococcygeum.

Fig. 2 b: Shows the way of measuring the distances between the pubis and bladder, bladder and vagina, vagina and rectum, rectum and sacrum.

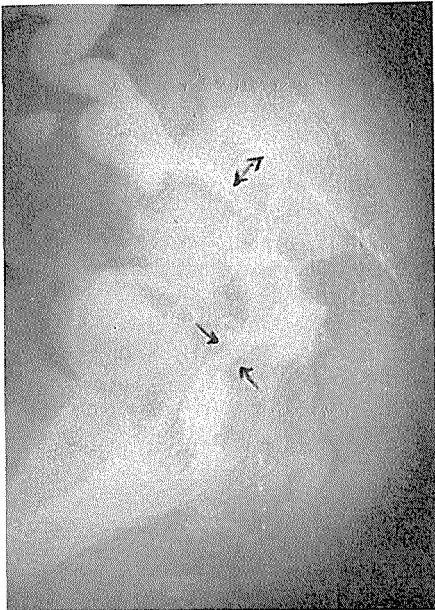

Fig. 3.: Carcinoma corporis uteri in a 38-year-old female. The rectum is infiltrated, the presacral and perivaginal spaces are very enlarged, — there is a wide fistula between the rectum and the posterior fornix of the vagina.

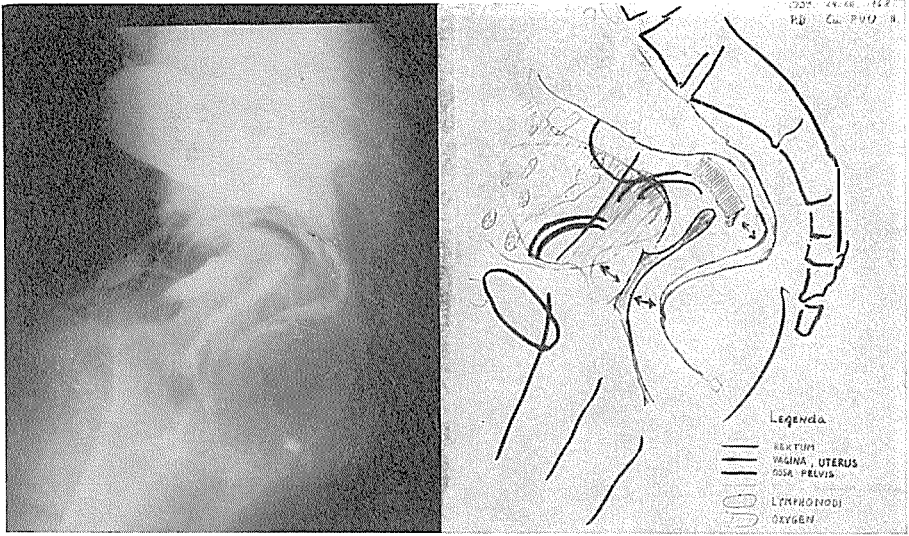


Fig. 4 a, b: Carcinoma PVU, stage II, in a 51-year-old female. Asymmetrical lateral roentgenogram of the pelvis. Excavatio recto uterina is well outlined with the help of oxygen. The distal wall of the excavatio stands out. There is a convexity on the contour of the rectum. The space between the posterior fornix of the vagina and the rectum is widened to two centimeters. The gynecogram reveals a widening of the soft tissue from the uterus to the pelvic wall and an infiltration of the left parametrium inspite of the disturbing shadows of the bladder and lymphnodes after preliminary lymphography.

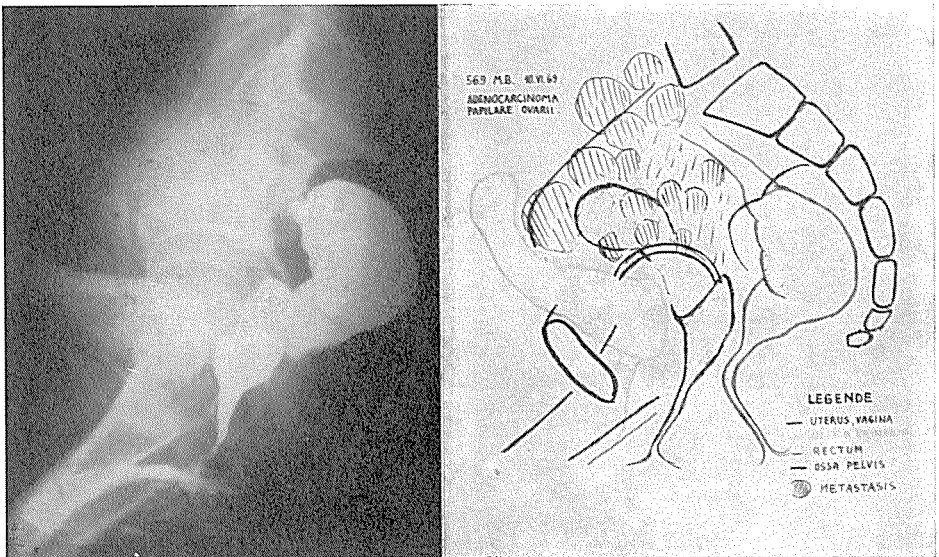


Fig. 5. a, b: Adenocarcinoma ovarii in a 40-year-old female. In the mentioned details numerous metastatic nodes are revealed by pneumoperitoneum.

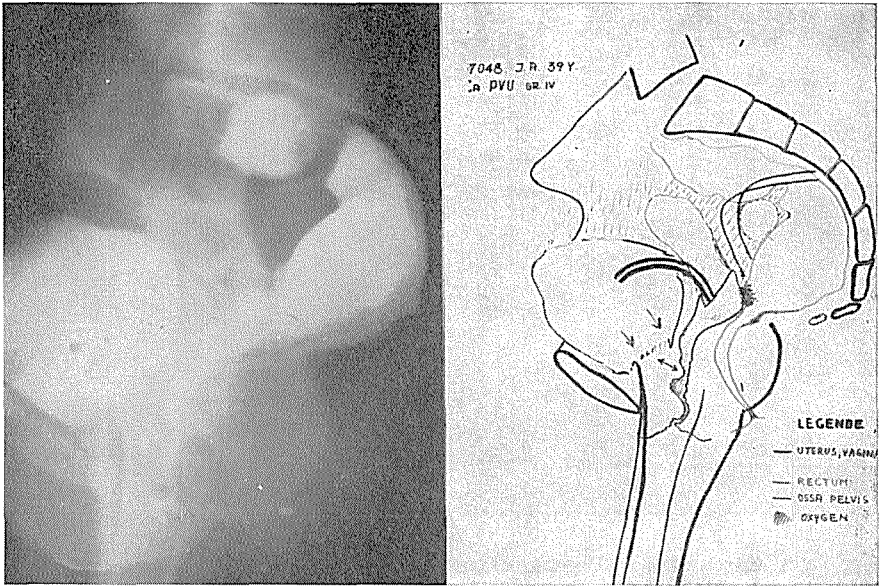


Fig. 6. a, b: Cancer of the neck of the womb in a 39-year-old patient. The vesica urinaria is well outlined except at the postero-distal part in the region of the trigonum. The contours of this part of the bladder are rough and vague. The distance between the trigonum and the vagina is enlarged to three centimeters. The trigonum vesicae urinariae is infiltrated by a neoplasm.

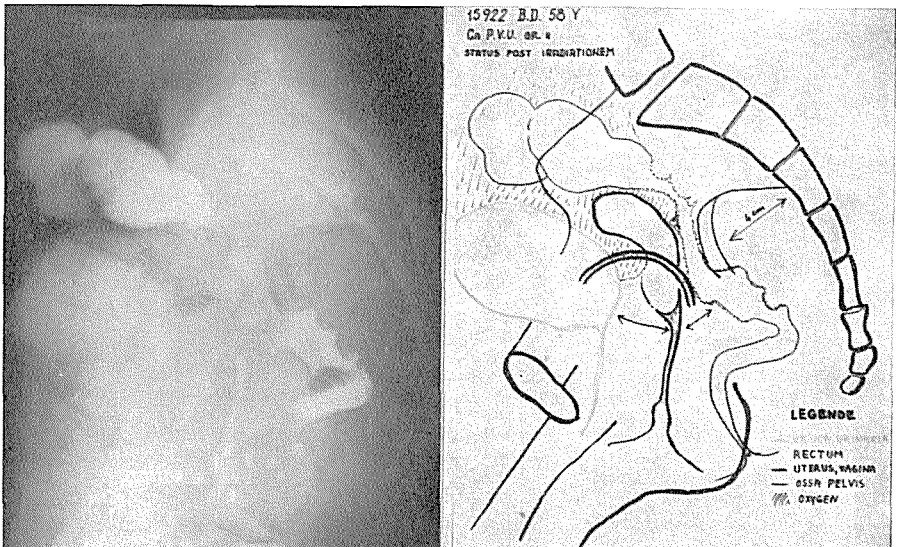


Fig. 7. a, b: Cancer of the neck of the womb after radiation therapy. Irradiation proctitis and periproctitis. The presacral, perivaginal and prevesical spaces are enormously enlarged. The patient had no troubles.

1. The mobility of the pelvic organs is diminished in all demonstrable tumours. In a majority of patients the bottom of the small pelvis and the pelvic organs are immobile.

2. In the cancer of the neck and the body of the uterus, the perivaginal space a round the fornix is enlarged. In advanced tumours and processes extending retroperitoneally, the presacral, perivaginal and prevesical space are evidently enlarged.

3. Pelvic pneumoperitoneum combined with colpocystography is a procedure by which neoplastic infiltration and metastasis are frequently detected.

Colpocystography is a simple and safe method requiring only such material as is available at any radiological department. Combined with pneumoperitoneum it is a valuable tool for the visualization of the organs of the small pelvis and their pathology and in turn for the calculation of deep irradiation doses.

Summary

Colpocystography is method routinely used in the examination of stress incontinence. The authors have modified this method and combined it with pneumoperitoneum for the examination of neoplasms of the small pelvis, primarily of the female genital organs.

The technical procedure is divided into four stages:

1. Pneumoperitoneum of the pelvis.
2. Visualisation of the pelvic organs with barium.
3. X-ray examination.
4. Plotting of the colpocystogram.

Average measures of the prevesical, vesicovaginal, rectovaginal and presacral spaces of 81 normal females are given. The mobility of pelvic organs was measured in 32 normal patients. These data are compared with those obtained for 14 females with genital neoplasm.

The following conclusions have been arrived at:

1. The mobility of the pelvic organs is diminished in all demonstrable tumours. In the majority of patients the bottom of the small pelvis and the pelvic organs are immobile.

2. The perivaginal space a round the fornix is enlarged in the cancer of the neck and body of the uterus. In advanced tumours and other processes extending retroperitoneally, the presacral, perivaginal and prevesical spaces are evidently enlarged.

3. Pelvic pneumoperitoneum combined with colpocystography is a procedure by which neoplastic infiltration and metastasis can often be detected.

The method is simple and safe requiring only such material as is available at any radiological department.

Sadržaj

Kolpocistografija je rutinska radiodijagnostička metoda kod stres inkontinencije, koja se na našem Institutu radi više godina. Autori su modificirali tu metodu i kombinirali je sa pneumoperitoneumom da bi ispitali njenu vrednost kod tumora male zdjelice, osobito kod genitalnih ženskih organa.

Tehniku pregleda delimo u četiri etape:

1. Pneumoperitoneum, odn. ginekografija.
2. Ispunjavanje i premazivanje pelvičnih organa različitim suspenzijama sterilnog barijuma.

3. Profilni snimak karlice kod maksimalnog uvlačenja i maksimalnog napinjanja.

4. Konstrukcija kolpocistopneumograma.

Na osnovu merenja sa kolpocistograma kod 81 normalne žene, autori su dali prosječne vrednosti za širinu prevezikalnog vezikovaginalnog, rektovaginalnog i presakralnog prostora. Mobilnost pelvičnih organa je merena kod 32 normalna pacijenta. Ti rezultati su upoređivani sa rezultatima dobivenim kod 14 žena sa genitalnom neoplazmom.

Kod svih žena sa genitalnim tumorima je nadjen proširen perivaginalni prostor. Takodjer je i mobilnost pelvične dijafragme kod svih pacijentica bila jako smanjena. Prikazani su slučajevi sa infiltracijom rektuma, rektovaginalnim fistulama, infiltracija trigonuma mokraćne bešike, što se nije uvek slagalo sa kliničkom procenom stadijuma bolesti. Dobro je prikazana infiltracija rektouterine ekskavacije, a pomoću pneumoritoneuma se u nekim slučajevima direktno vide metastatski čvorovi u maloj zdelici.

Na osnovu iznetog materijala dati su sledeći zaključci:

1. Mobilnost pelvičnih organa je smanjena kod svih prikazanih pelvičnih tumora. Većina pacijenta ima gotovo nepokretno dno male zdelice.

2. Perivaginalni prostor oko forniksa je uvećan kod karcinoma vrata i korpusa uterusa. Kod poodmaklih tumora, jednako kao i kod inflamatornih procesa ili posle zračenja kobaltom svi retroperitonealni prostori su uvećani.

3. Kod kolpocistograma kombiniranog sa pneumoperitoneumom često se prikažu neoplastične infiltracije i metastaze.

To je jednostavna, laka i praktična metoda, bez rizika. Nije potreban nikakav drugi materijal osim pribora koje ima svoje radiološko odeljenje.

Bibliography

1. Bethoux, A., Bory, S.: Ann. Chir., 16, 11 i 887, 1962.
2. Bethoux, A., Bory, S. i Huguier, M.: Gyn. Obst. 63, 593, 1964.
3. Bethoux, A., Bory, S. Huguier, M. i Cheao, S. L.: Chir. 90, 51, 1965.
4. Dojoux, R., Plasse, G., Nuguet, J. i Jouve, P.: J. de Radiol. et electrol. 49, 747, 1968.

Author's address: Prof. dr. Dimitar Tevčev, Institute of Radiology and Oncology, Medical school, Skopje, Yugoslavia.

MEDICAL CENTER, DEPARTMENT OF RADIOLOGY DUBROVNIK

RADIOLOGICAL CHANGES OF THE LUNG IN VISCERAL LEISHMANIASIS

by

P. Kačić

Introduction

The principal characteristic of visceral leishmaniasis is chronic febrile hepatosplenomegaly accompanied by pancytopenia and lymphomonocytosis. *Leishmania donovani* primarily attacks cells of the reticuloendothelial system, within which it multiplies. Though the infection spreads throughout the whole organism, the parasites mainly multiply in the spleen, the liver and in the bone-marrow. This is also the reason why pathological changes are most frequently encountered in these organs. It appears, however, that not much attention is paid to processes due to general infection of the entire reticulo-endothelial system of man.

In the literature only a few cases which were subjected to X-ray examination are described. Recently we have been systematically examining the lungs of kala-azar cases treated in the Medical Centre in Dubrovnik — Yugoslavia. The diagnosis was based on the clinical picture, hematological findings, the seroreaction, and the punctate of the spleen.

Observations and discussion

Radiologically pulmonary changes were found mainly in the interstitium, and to a lesser extent in the lung parenchyma.

Changes in the pulmonary interstitium were manifested by the dilatation of peribronchovascular pattern and by thickened interlobular reticulum. The multiplication of the connective tissue and the granulation of the endothelium of the blood capillaries and the small veins can be mentioned as pathoanatomical substrat (Fig. 1).

Changes in the parenchyma consisted of multiple small focal shadows. Individual foci were round, indistinctly lined and generally univernly distributed. Large infiltrate are extremely rare as a pleural effusion (Fig. 2).

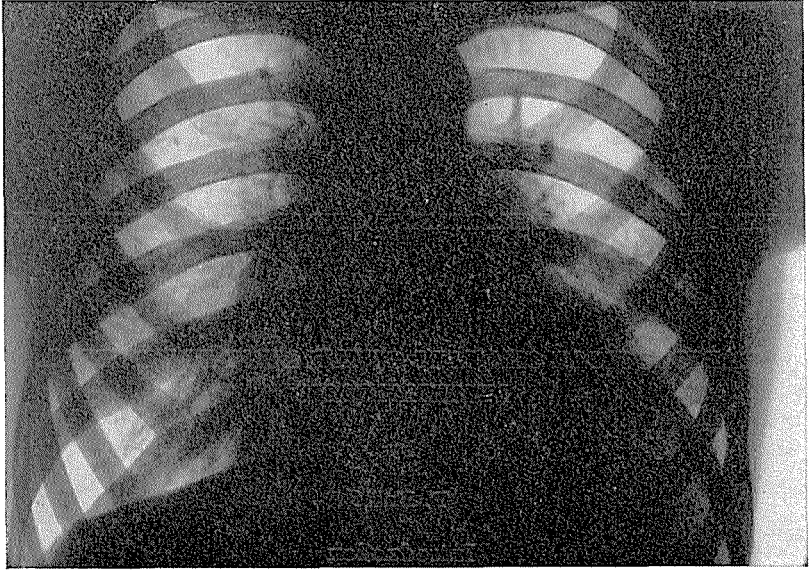


Fig. 1. A 5 year old male. Enlarged and condensed peribronchovascular pattern both bases and parahylary mottled multiple shadows caudohylarè. Hiluses large, symmetrically enlarged. Diaphragm raised, sinuses free.

A predisposition towards the basal parts of the lung was noticeable. We did not observe any changes in the upper regions of the lungs. As the anatomical substrata of these changes, we may mention the multiplication of the lung epithelium, the granulation of phagocyte cells due to parasites, the infiltration of lymphocytes and the obliteration of the alveoli.

The hiluses were enlarged, moderately and this would contribute do the characteristic picture. The hiluses were ramified, large not homogeneously shadowed with individual mottled shadow of the widened bloodvessels (Fig. 1).

During the first examinations we found diaphragms raised by the patients with somewhat reduced respiratory movements, while the phrenicocostal sinuses were opening partially. We may attribute these phenomena to the expansive activities of the enlarged spleen and liver.

We kept pulmonary changes under observation in the patients who had been ailing for a longer period without any specific treatment; when they were treated the disease was in its acute phase. The pulmonary changes were soon reduced when, after the application of a specific therapy, the clinical symptoms and the hepatosplenomegaly started to decline. We were therefore inclined to infer that the pulmonary process was of a specific character and an integral part of the general infection by *Leishmania donovani*.

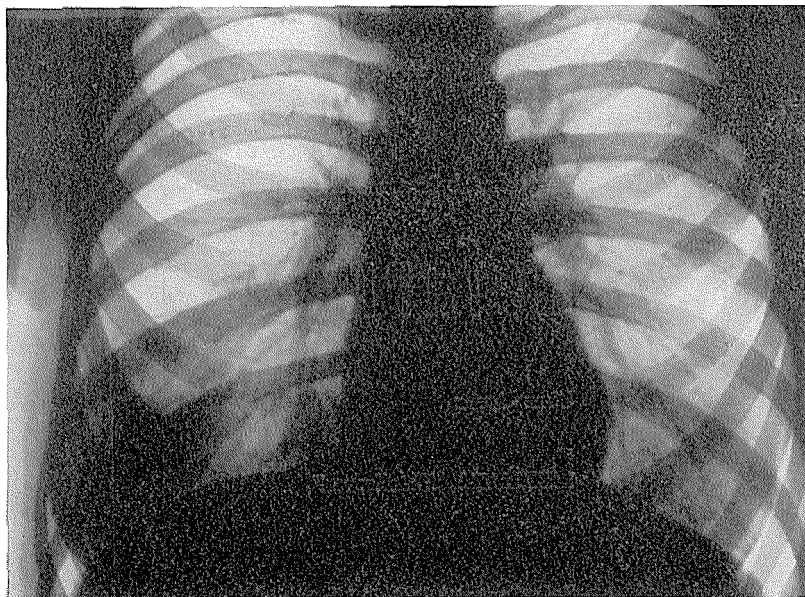


Fig. 2. A 22 year old female. Homogenous infiltrate in the right base. Hiluses are not enlarged, sinuses free.

Conclusion

Visceral leishmaniasis in the florid stage is accompanied by pulmonary changes which can be demonstrated radiologically. Pulmonary changes are specific and characterized by interstitial perivascular infiltration and focal alterations of the parenchyma.

Radiological alterations of the lung are characteristic but not pathognomonic. There are accompanied by a febrile hepatosplenomegaly, leukopenia and lymphocytosis. Diagnosis of visceral leishmaniasis is assured by direct proof of *Leishmania Donovanii*. Pulmonary changes disappear along with the regression of general symptoms of the disease.

Sadržaj

Hepatosplenomegalia sa leukopenijom i leukocitozom je glavna karakteristika kala-azara. Malo se spominju promjene u drugim organima pa izgleda da se poklanja nedovoljna pažnja ostalim procesima koji se simultano razvijaju u organizmu i dio su opće infekcije cijelog retikuloendotelijalnog sustava. Opisane su radiološke utvrđene promjene na plućima u oboljelih u akutnoj fazi bolesti. Promjene su intersticijske ili parenhimske lokalizacije i nestaju nakon specifične terapije. Radiološki utvrđene alteracije nisu karakteristične pa postoji mogućnost da se zamijene za promjene druge etiologije.

This paper has been published in extenso: *Liječnički vjesnik*, Zagreb, 1217-1224:84, 1962.

Author's address: Doc. dr. Petar Kačić, Medicinski centar, Dubrovnik, Radiološki odjel, Jugoslavia.

Podjetje za promet s farmacevtskim materialom

„Kemofarmacija“

Uvoz - izvoz

LJUBLJANA, Metelkova 7,

Poštni predal 143

Telefon: 312 333

Brzovjav: Kemofarmacija, Ljubljana

Telex: Kemfar 31-334

Tekoči račun pri NB 501-1-221

Trguje na debelo z zdravili, obvezilnim materialom,
veterinarskimi pripomočki in kozmetiko

Izvršuje vse uvozne in izvozne posle: opremo za bolnišnice,
lekarne in laboratorije

**SPÄTREAKTIONEN NACH BESTRAHLUNG MIT SR⁹⁰ —
DERMAPLATTEN KONTROLLIERT IM LAUFE VON ACHT UND MEHR
JAHREN**

Miloš Bekerus

Die Einführung reiner Betabestahlung in die Therapie am Anfang der zweiten Hälfte unseres Jahrhunderts brachte in der radiobiologischer Hinsicht qualitativ etwas neues. Die beschränkte Reichweite der Betateilchen und ihre Interaktion in der Materie kündigten auch eine andere Strahlenreaktion an. Diese Annahme wurde durch die experimentellen Arbeiten von Yiannakopoulos und Scheer, wie auch von Coliez et al. unterstützt. Diese Autoren konnten feststellen, dass das Strahlenerythem sehr schnell und ohne Folgen nach Einzeldosen bis 4500 rep vorbeigeht und dass die Haut relativ leicht Einzeldosen bis 20 000 rep verträgt, falls das Bestrahlungsfeld nicht besonders gross ist.

Die Spätfolgen der hohen Dosen bei der Teletherapie, wie auch der Brachytherapie mit Radium-Gamma- und sogenannten Beta-Applicatoren waren bereits bekannt. Es hatte und deshalb interessiert, ob vielleicht auch nach einer Sr-90 Bestrahlung irgendwelche Späteffekte entstehen.

Tabelle 1. Spätergebnisse bei Sr⁹⁰ Therapie von Hauthämangiomen.

Hämangiome	Gesamtzahl	+	±	—
Tuberöse	99	65	34	0
Plane	101	15	76	10

In der ersten Reihe steht die Gesamtzahl der bestrahlten Patienten. Mit Rücksicht darauf, dass die Gesamtzahl der Kranken in beiden Gruppen fast genau 100 war, können wir die weiteren Zahlen gleich in Prozenten bezeichnen. Das Zeichen + bedeutet die Genesung, ein Verschwinden des Hämangioms, das Zeichen ± die Verbesserung und das Zeichen — einen Misserfolg der Therapie.

Wir haben den Eindruck gewonnen, dass die radiobiologische Hauptreaktion etwa sechs Wochen dauert. Sie wird aber keinesfalls in diesem Zeitraum beendet. In der ersten Phase konnten wir zum grössten Teil eine Rückbildung des Hämangioms registrieren. Nachher erfolgt die weitere Rückbildung viel langsamer. Ausserdem können auch neue biologische Strukturen entstehen, die wir auch als späte Strahlenreaktion bezeichnen können. So finden wir hauptsächlich: Achromie, leichte Atrophie, Teleangiektasien und Pigmentierung.

Tabelle 2. Spätveränderungen an der Haut nach Sr⁹⁰ Therapie von Hämangiomen.

Hämangiome	Gesamtzahl	Achromie	Atrophie	Teleangiektasien	Pigmentierung	Ohne Reaktion
Tuberöse	99	22	5	20	11	53
Plane	101	2	5	25	2	71

Die Tabelle 2 zeigt die prozentuelle Häufigkeit dieser Veränderungen an unserem Krankengut.

Abschliessend können wir feststellen, dass auch nach einer reinen Betastrahlung Spätveränderungen an der Haut entstehen können, obwohl man diese nach der Dosisverteilung im Gewebe und nach unseren Erkenntnissen aus dem Gebiete der Radiobiologie nicht erwartet hatte. Diese Reaktionen können auch nach einer relativ kleinen Strahlendosis vorkommen, obwohl sie die Haut sehr gut toleriert.

Summary

The author describes the late skin changes occurring in a series of patients after irradiation of benign skin lesions using Sr⁹⁰-beta applicators. The observation period lasted up to ten years and the following changes were observed: slight atrophy, teleangiectasias and pigmentation.

Schrifttum

1. Becker, J., Scheer, K. E., Strahlentherapie, 97, (1955): 372.
2. Bekerus, M., Med. pregl. 12, (1959): 5.
3. Bošnjaković, B. Bekerus, M., Zbornik radova VII Kongr. rad. Jugoslavije, (1966): 56.
4. Colliez, R., Dutreix, J. M., Tubianna, M., Larmignat A., J. Radiol. Electrol. 38, (1957): 1334.
5. Klostermann, G., Strahlentherapie, 130, (1966): 205.
8. Peracchia, G., Ugollotti, G., L'Ateneo Parmense, 75, (1967): 183.
7. Yiannakopoulos, A. Scheer K. E., Strahlentherapie, 100, (1956): 165.

Napomena:

1. Rad je referisan na XII Internacionalnom kongresu za radiologiju, oktobra 1969. g. u Tokiju.
2. Originalan tekst je u štampi u časopisu »Strahlentherapie« br. 164.

Author's address: Dr. M. Bekerus, Radiološki Institut, Pasterova 14, Beograd, Jugoslavija.

INSTITUTE OF ROENTGENOLOGY, CLINICAL HOSPITAL LJUBLJANA
DEPARTMENT OF RADIOLOGY, HARVARD MEDICAL SCHOOL,
BOSTON, MASS.

TEMPORARY OCCLUSION OF THE RENAL ARTERY — AN EXPERIMENTAL STUDY

An experimental study

Obrez, I., Abrams, H. L.

S u m m a r y

The increasing application of angiographic methods in evaluation of hypertension has demonstrated stenotic lesions of renal arteries in a significant number of patients. Consequently, extensive surgical procedures combined with temporary occlusion of abdominal aorta and/or renal arteries are now common. The safe period of renal ischemia has not yet been clearly defined.

The present study in dogs was designed: 1. to delineate the immediate time sequence (15—120 minutes) of the development of the collateral circulation following temporary renal artery occlusion; 2. to analyse the angiographic characteristics of the renal angiogram during temporary occlusion on the renal venogram; 4. to determine the action of contrast media upon the renal paranchyma in ischemic conditions; 5. to follow the changes in the intrarenal arterial and venous blood pressure.

The results of the experimental study are exposed with emphasis to the clinically significant implications.

P o v z e t e k

Angiografska ispitivanja bubrega postala su dio rutinske dijagnostike u evaluaciji hipertenzije. Na taj način mogu se prikazati stenotične lezije na renalnim arterijama kot signifikantnog broja bolesnika. Zbog toga sve češće se izvodi hirurške procedure vezane uz temporarnu okluziju abdominalne aorte i renalnih arterija. Bezopasni period renalnih ishemija, medjutim, još nije sa sigurnošću utvrđen.

Experimentalna studija na psima poduzeta je sa namerom, da se: 1. utvrdi vremenska sekvencija razvoja renalne kolateralne cirkulacije posle

temporarne okluzije renalne arterije (15—120 minuta); 2. definišu angiografske karakteristike renalnog angiograma za vreme temporarne okluzije; 3. odredi uticaj renalne arterijalne okluzije na renalnu venografiju; 4. pokaže dejstvo kontrastnih sredstava na bubrežni parenhim u uslovima renalne ishemije; 5. prate promene intrarenalnog arterijskog i venskog pritiska.

Izloženi su rezultati eksperimentalne študije sa naročitim osvrtom na detalje, koji su značajni u kliničkoj praksi.

Author s address: dr. Obrez, I., Rentgenski institut, Klinične bolnice, Zaloška cesta, Ljubljana, Jugoslavija.

RENDGENSKA SLIKA VISCERALNE TULAREMIJE

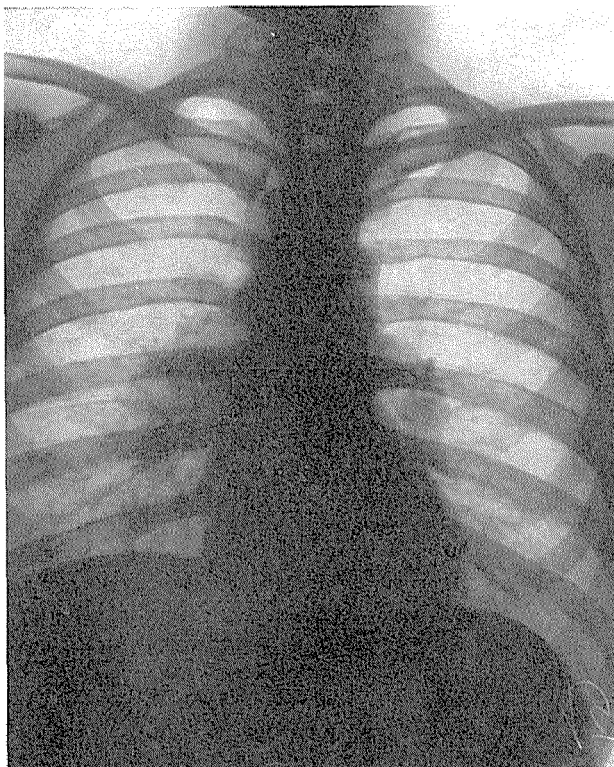
D. Katunarić

Iako se tularemija posljednjih decenija javlja u nekoliko evropskih zemalja (Rusija, Rumunija, Njemačka i Švedska) ona je u Jugoslaviji bila prvi puta opažena 1953. godine. Tada smo u suradnji sa Zaraznom bolnicom imali prilike promatrati 24 slučaja. Nekoliko godina kasnije pojavilo se drugo žarište epidemije u okolici Zagreba sa novih 16 slučajeva tako da smo ukupno imali prilike ispitati 40 slučajeva. Izvor zaraze su bili kod obje epidemije zečevi, a u 2 slučaja laboratorijske infekcije veterinarskog osoblja koje je manipulirano sa zaraženim materijalom.

U prvoj epidemiji su prevladavali vanjski oblici tularemije-anginozni, ulcero-glandularni i glandularni, dok su u drugoj epidemiji prevladavali interni oblici tularemije; pulmonalni, abdominalni i tifoidni.

Patogenetski tularemija je karakterizirana lokalnim promjenama na mjestu ulaska Pasterelle tularensis te limfo-hematogenim širenjem procesa. Kod vanjskih oblika dolazi često do metastaziranja u pluća kao što smo to imali prilike vidjeti kod većine naših slučajeva. Metastaze u plućima su se manifestirale bronhopneumoničkom infiltracijom uz umjerenu traheobronhalnu adenopatiju sličnu atipičnim virusnim pneumonijama. Kod internih oblika najčešće je bio plućni oblik. Primarni plućni oblik tularemije nastaje inhalacijom zaraženog materijala (prašina) i to najčešće prilikom poljskih radova (vršenje žita, spremanje ljetine) ako je došlo do kontaminacije prašine preko izmetina zečeva, poljskih miševa, štakora te u laboratoriju. U našim slučajevima koji su imali kontakt sa bolesnim zečevima do infekcije je vjerojatno došlo inhalacijom inficiranih čestica iz zečje dlake.

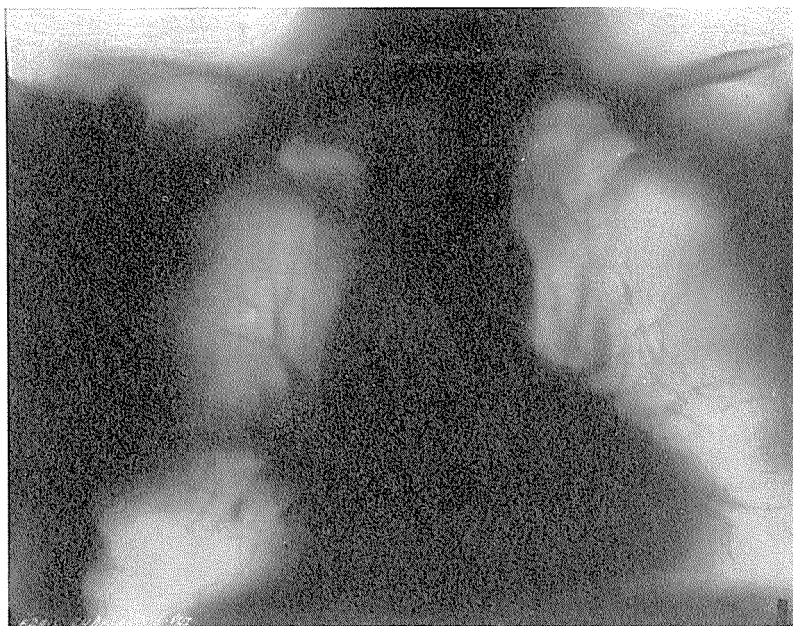Plućna tularemija daje običnu sliku atipične pneumonije s protrahiranim tokom od 2 i više mjeseci. K tome se još pridruži afekcija bronhijalnih čvorova, a proces često naginje nekrozi specifičnih tularemičkih granuloma. Može doći do popratnog pleuritisa. Fizikalni nalaz je nesrazmjern sa često dosta opsežnim rendgenskim nalazom. Primarni tularemički kompleks se prema Randerethu sastoji iz plućnog afekta u obliku više ili manje



ograničene skupine mrljastih žarišta donjih partija pluća osobito desno koje su povezane peribronhovaskularnim prugama sa pripadajućim otečenim hilusima. Patološko anatomski substrat je žarišno pneumonički proces koji ima sklonost za fokalnu nekrozu.

Dijagnoza se postavlja na osnovu epidemioloških podataka kliničke i radiološke slike te mikrobioloških pretraga kod kojih je najvažnija reakcija aglutinacije koja je u svim našim slučajevima bila pozitivna, a u 2 slučaja je izolirana *P. Tularensis* i to jednom iz krvi iz sputuma, a drugi puta iz slezene prilikom obdukcije jedinog slučaja koji je završio letalno.

Rendgenska diferencijalna dijagnoza plućne tularemije je veoma raznolika. Kod primarnog tularemičkog procesa dolazi u obzir primarna tbc. infekcija, neki oblici atipične virusne pneumonije, Q groznica, Morbus Bang, hilusni i Morbus Besnier Boeck Schaumann, infekciozna mononukleoza i Wasserman pozitivne bronhopneumonije. Kod komplikacija dolazi u obzir tbc. infekcija sa phtizičkim razvojem, stafilokokna pneumonija, Friedländerova pneumonija, holesterinska pneumonija i absces pluća. Kod metastatske tularemičke pneumonije treba pomišljati na različite oblike različite virusne pneumonije.



Rendgenska slika visceralne tularemije se očituje obliku primarnog tularemičkog kompleksa koji se sastoji od plućnih žarišta i adenopatije, a može biti kompliciran nekrozom i popratnim pleuritisom. Metastatske promjene na plućima kod vanjskih oblika su izražene u obliku bronhopneumoničke infiltracije uz umjerenu traheobronhalnu adenopatiju mnogo lakšeg stupnja nego u visceralne tularemije.

Adresa autora: Doc prim dr. Duško Katunarić, šef opće dijagnostike Zavoda za radiologiju i nuklearnu medicinu, Opće bolnice dr. M. Stojanović — Zagreb.

XII. INTERNACIONALNI KONGRES ZA RADIOLOGIJO

v Tokiu, 6.—11. oktobra 1969

je bil po svojem obsegu od vseh dosedanjih največji. Ta trditev zanesljivo velja za obseg programa in za število udeležencev. Edino tehnična razstava ni preseгла prejšnjih po številu eksponatov.

Lokacija kongresa v supermodernem gigantskem hotelu New Otani in v le nekaj sto metrov oddaljenem Akasaka Prince Hotelu je omogočila kongresnemu odboru neoporečno izpeljavo strokovnega in družabnega programa, številnim izdelovalcem tehnične opreme pa dober komercialni kontakt s potrošniki. Edini organizacijski problem, ki ni bil rešen najbolj idealno, je bila lokacija tehnične in znanstvene razstave v Tokio International Trade Centrumu, ki je oddaljen več kilometrov od hotela New Otani. Do razstavišča se je dalo priti le s posebnimi avtobusi po dobro uro trajajoči vožnji.

Čeprav je v naslovu kongresa še oznaka »internacionalni«, bi zaslužil kongres v Tokiu prav gotovo pridevek »svetovni« radiološki kongres, saj so se ga udeležili zastopniki vseh kontinentov in tudi celinske Kitajske.

Združenju radiologov Jugoslavije je uspelo pridobiti potovalno podjetje Inex Adria za organizacijo potovanja. Zato so se lahko udeležili kongresa sorazmerno številni jugoslovanski radiologi zaradi ekonomsko znosne cene potovanja.

Internacionalni kongresi dokazujejo, da je razvoj radiologije v zadnjih letih eksploziven. Masa problematike se izraža v kongresnih programih. Tokijski program je obsegal 1033 predavanj. Predavanja so potekala dopoldan in popoldan od ponedeljka 6. X. do sobote 11. X. v trinajstih predavalnicah. Le tako so se lahko zvrstili vsi predavatelji.

Glavnih kongresnih tem je bilo pet:

- Razvoj kvantitativnih baz za zaščito pred radiacijo.
- Kompjuterska tehnika v diagnostični radiologiji.
- Uporaba dosežkov radiobioloških ved v radioterapiji raka.
- Indikacije za megavoltno terapijo in rezultati.
- Nuklearna medicina na Japonskem.

Druge, trenutno najbolj problematične teme so bile zbrane v osmih simpozijih: diagnostika, terapija, nuklearna medicina, biologija, fizika in tehnika, kombinirani simpozij in vzgoja v radiologiji. Problematika in program vsakega od teh simpozijev bi bila lahko že osnova za lasten kongres.

Kongresisti so se udeleževali predavanj iz področij njihove ožje specializacije in pojavljalo se je vprašanje, ali je še smotrno organizirati kongrese s tako obsežno in raznoliko problematiko.

Najbolj aktualne diagnostične teme so bile: radiologija transplantacije organov, napredki v diagnostiki selektivne angiografije, diagnostika mediastinuma, diagnostika pulmonalne fibroze, abnormalni funkcionalni pogoji tankega črevesa, ovire zgodnje diagnostike želodčnega raka, trenutno stanje v diagnostiki obolenj jeter in pankreasa, tumorji možganskega debla, napredki v pediatrični radiologiji, tropske in druge endemske bolezni, prispevek cineradiografije, video-rekordinga in drugih novih elektronskih metod.

Terapijski simpozij je zajel teme: megavoltna terapija, obsevanje in kirurgija, problematika planiranja kliničnega zdravljenja, zdravljenje tumorjev epi- in orofarinksa ter maksilarnih sinusov, zdravljenje karcinoma cerviksa maternice, mehurja ter malignih limfomov.

Nuklearna medicina je obravnavala diagnostično vrednost scintigrama v primerjavi z drugimi metodami, diagnostiko pljučne funkcije z radioizotopi, razvoj radiofarmaceutskih produktov, diagnostiko malignih tumorjev z radioizotopi in terapevtsko uporabo izotopov.

Biologija je zajela teme: celularna radiobiologija sistema obnavljanja celic in rak, mehanizem in praktično vrednotenje celične zaščite, molekularno in celularno obnavljanje, reakcija normalnega tkiva pri radioterapiji, transplantacijska imunost ter odnos med tumorjem in gostiteljem, radiacijska epidemiologija in vrednotenje nevarnosti.

Simpozij fizike in tehnike se je osredotočil na preučevanje kvalitete radiološke slike, na razvoj dozimetričnih metod za praktično uporabo in na fizikalne koncepte v dozimetriji.

Kombinirane probleme različnih vej radiologije so obravnavale teme: pomen kompjuterske terapije, pomen kompjuterske diagnostike, pomen kompjuterske nuklearne medicine, novi viri radiacije v radioterapiji, radiosenzibilizatorji v radioterapiji, oksigenski efekt v radioterapiji, problemi frakcionirane radioterapije.

Poseben simpozij je bil posvečen vzgoji v radiologiji.

Simpozijske teme so se vrstile v glavnih dvoranah, masa predavanj prostih tem pa je potekala istočasno v stranskih prostorih. Kongresne teme in večino tem simpozijev so simultano prevajali v angleščino, francoščino in japonsščino.

Radiološka kinematografija se je predstavila s preko 50 filmi iz različnih področij diagnostike in terapije. Prav tako so številne firme seznanjale radiologe s svojo produkcijo s tehnično izredno dobro pripravljenimi filmi.

* * *

Vsa večja zborovanja radiologov običajno spremljajo obsežne tehnične razstave. Tako je tudi v Tokiu preko 100 svetovno znanih firm, specializiranih v proizvodnji radioloških diagnostičnih in terapevtskih aparatov in pribora za različne preiskave pokazalo svoje najnovejše dosežke. Razstava je bila v prostorih tokijskega velesejma v bližini obmorskega pristanišča.

Svoj visoki tehnični nivo so dokazali Japonci tudi na tej razstavi. Več kot tretjina firm je bila japonskih. Njihovi proizvodi so visoko kvalitetni. Možnosti konkuriranja na razstavi so izrabile tudi druge firme svetovnega slovesa, kot so to zahodni velikani proizvodnje radiološke aparature: General Electric Company, Picker, Atomic Energy of Canada, Siemens, Müller, Brown-Boveri, Elema Schönander, Philips, Massiot. N. V. Optische Industrie De Oude Delft in njim ob strani vzhodni proizvajalci, predvsem iz Nemške demokratične republike in Češkoslovaške: VEB Carl Zeiss Jena, VEB Transformatoren und Röntgen Werk Dresden, Kovo in Chirana iz Čehoslovaške, Medicor iz Budimpešte in drugi.

Močno je bila zastopana tudi filmska industrija: Fuji iz Japonske, Ferania, Eastman Kodak, Gevaert-Agfa, Ilford, Cawo in farmacevtske tovarne: Hoechst, Bracco, Schering in med njimi edini jugoslovanski predstavnik na razstavi Tovarna zdravil Krka iz Novega mesta, ki proizvaja poleg drugega tudi kontrastna sredstva za rentgenske preiskave.

V razvoju rentgenske diagnostične aparature začenja novo obdobje. Razstava v Tokiu je prikazala očiten prodor univerzalnega sistema za rutinsko diagnostiko z daljinskim upravljanjem. Ta sistem odstranjuje pomanjkljivosti dosedanje klasične diaskopske aparature; to so premajhna razdalja med fokusom cevi in bolnikom oziroma kaseto in pomanjkanje možnosti nagibanja centralnega žarka v longitudinalni smeri. Novi sistem pa nudi še dodatne ugodnosti: možnost zono- in tomografije, večjo zaščito preiskovalca zaradi daljinskega upravljanja in ohranja vse možnosti normalnega duodenalnega eksploratorja, ugodnosti ojačevala in TV prenosa in na osnovi elektronskega ojačevala možne ugodnosti priključkov kinokamere, video-rekorderja.

Prodor elektronskega ojačevala in TV v rentgensko diaskopijo je sedaj popoln. Edina slabost elektronskega ojačevala je še obsežnost aparature za prikaz večjih polj, ki jih želimo predvsem pri diaskopiji torakalnih organov in abdomena.

Subtrakcija uspešno prodira. Upravljanje subtrakcijskega aparata je enostavno, nudi pa izredno plastične slike in fine detajle pri kontrastnih preiskavah, daje možnosti izravnave svetlosti in kontrastnosti rentgenogramov, možna je elektronska povečava manjših področij rentgenograma in sedaj že tudi barvna subtrakcija.

Na področju tomografije ni bilo bistvenih sprememb. Uveljavila se je multidimenzionalna tomografija. Princip politoma je ostal nespremenjen. Tehnične izboljšave stremijo za tem, da bi se aparatúra zmanjšala po obsegu in upravljanje poenostavilo.

Tudi v opremi nevro-radiološke diagnostike ni večjih sprememb. Prikazani so bili različni sistemi gigantskih stativov tipa Mimer z možnostjo direktne TV diaskopije, običajnega slikanja v vseh projekcijah, tomografije in priključkov na aparaturo za hitro serijsko slikanje in stereografijo.

Princip stativa Mimer se sedaj prenaša tudi v opremo rentgenske aparature na nezgodnih oddelkih in v operacijskih dvoranah. Idealno opremljeni travmatološki rentgen predstavlja sedaj takšen stativ, montiran v sredini prostora in opremljen s tako imenovano C-ročico z rentgensko cevjo na enem in elektronskim ojačevalcem na drugem koncu. Tako se lahko rentgenski aparat približa bolniku v kateremkoli položaju, na običajnih

nosilih, na vozičku ali na operacijski mizi. Standardizirana nosila in specialne operacijske mize, ki olajšujejo rentgenske preiskave, so zato nujna dodatna oprema.

V kardiovaskularni radiološki opremi se je izpopolnila cinepuls radiografija in stereo cinepuls radiografija, kjer narašča število posnetkov na sekundo že do 400. Prikazali so standardne opreme kardiovaskularnih rentgenskih laboratorijev s kateterizacijskimi mizami, AOT, elektronskimi ojačevalci, kinokamerami ter visokotlačnimi brizgami, od katerih je še vedno najpopolnejša Contrac brizga z možnostjo po EKG kontroliranega vbrizgavanja določene količine kontrasta sinhrono s pulsom.

Zmogljivost rentgenske diagnostične aparature se dviga in dvanajst-pulsni generatorji s 150 kV in 1250 mA spadajo že kar v standard angiografskih diagnostik. Zmogljivost rentgenske cevi se je prav tako povečala in Siemens je razstavil 100 kW rentgensko cev z 1,6 mm fokusom. Stikalne mize se poenostavljajo, ekspozicija postaja skoraj izključno avtomatska.

Stomatološka rentgenska aparatura je kot bistveni sestavni del sprejela enoralne zobne rentgenske aparate in panoramix aparate za simultano slikanje celotnega zobnega statusa.

Kot curiosum je bila razstavljena tudi izotopna radiografska cev za slikanje zobovja z jodom 131.

Na razstavi znanstvenih dosežkov v radiologiji je bil najbolj zanimiv prikaz rezultatov zgodnjega odkrivanja želodčnega raka na Japonskem.

Če bi me kdo vprašal, kaj so po mojem osebnem mnenju najvažnejše novosti tokijskega kongresa, bi kot radiolog diagnostik odgovoril: uvajanje kompjuterjev v radiologijo, prodor teledirigiranih rentgenskih diagnostičnih aparatov in dokaz japonskih radiologov o uspehih radiologije pri odkrivanju zgodnjega raka na želodcu.

J. Stropnik

RADIOTERAPIJA NA XII. MEDNARODNEM KONGRESU ZA RADIOLOGIJO V TOKIU, OKTOBRA 1969

Morda je bilo ravno dejstvo, da ni bilo v zadnjih štirih letih opaziti izrazitejšega napredka v terapiji malignomov z ionizirajočimi žarki, vzrok temu, da v Tokiu nismo mogli zabeležiti izrazito novih poročil. Vendar pa s tem še ni rečeno, da ni bilo opravljenega mnogo dela, kajti število referatov iz že klasičnih področij je bilo tolikšno, da so organizatorji lahko formirali simpozije, kot npr.: simpozije iz povsem teoretičnih problemov, npr. v vrednosti supervoltne terapije, o frakcioniranju, o odnosu radiacijske terapije do kirurškega posega, ter simpozij o planiranju zdravljenja v radioterapiji. Temu so sledili simpoziji po posameznih lokalizacijah, predvsem simpozij o tumorjih v področju otorinolaringologije, karcinoma cerviksa, o zdravljenju malignih limfomov in o radioterapiji tumorjev mehurja. Posebej omenjamo predavanje o novejših virih sevanja, ki so še v eksperimentalni fazi. Med te sodijo negativni »pi« mezone, težki delci, pri katerih doza narašča z globino, dokler ne doseže maksimuma v t. i. »Bragg-ovem« pik-u, tj. v bližini končnega dosega snopa. Ti delci povzročijo desintegracijo jedra s formacijo ozvezdja, ki sestoji iz delcev s kratkim dosegom, a z visoko močjo ionizacije. Pioni bodo lahko v bodoči radioterapiji igrali pomembno vlogo. Glede vrednosti preoperativnega obsevanja je vredno omeniti poročilo o preoperativnem obsevanju karcinoma požiralnika, ki privede v nekaterih primerih do operabilnosti procesa in za katero nekateri menijo, da preprečuje metastaziranje. Veliko zanimanje je vzbudil tudi simpozij o uporabi računalnikov v radiologiji, saj so bili prostori, kjer je potekalo delo tega simpozija, vedno pretesni. S kompjuterji je danes mogoče izboljšati rezultate v procesu diagnosticiranja, predvsem v dvomljivih primerih. Prav tako so računalniki izrazita pomoč pri planiranju tretiranja sevanja.

Za radioterapevte je vedno zanimivo vedeti, kaj nam lahko radiofizika in z njo povezana tehnologija obsevalnih strojev nudita za klinično uporabo. Razstava opreme to pot ni bila izjema. Od kobaltovih izvorov smo videli predvsem aparate japonske izdelave. Ti po svoji tehnični opremi povsem ustrezajo podobnim izdelkom pri nas, tako v pogledu gibljivosti, enostavnosti rokovanja, zanesljivosti pri obratovanju ali lahkote pristopa. Zanimiv je morda podatek, da se po celem svetu sedaj spravi letno v pogon približno 150 aparatov. Aparat, ki ima veliko bodočnost, je vsekakor linearni pospeševalnik. Energije teh strojev segajo danes že dlje kot je optimum za uporabo gama žarkov, ki leže med 4 in 8 MeV. Tako smo imeli priliko videti linearne pospeševalnike z energijami do 15 MeV, znano pa je,

da so dandanes dosegljivi že aparati z energijami do 35 MeV. Te aparate odlikuje vzdržnost, okretnost, visok »out-put«, možnost uporabe elektronov kot tudi ostalih pomagal, kot so klinasti filtri in drugo. Ni izključeno, da predstavlja linearni ekcelerator že alternativo kobaltovim izvorom, saj stoje sicer visokim stroškom nabave nasproti relativno nizki stroški pogona. Če je govora o betatronih, potem smo v glavnem lahko videli le modele teh mamutskih strojev. Tvrdka »Shimadzu« je razstavila 26 MeV betatron. Poleg tega smo videli še znane izvedbe Siemens-ovega 42 MeV in Brown-Boveri-jevega 45 MeV modela. Ti stroji se uporabljajo predvsem kot izvori elektronov, saj je znano, da tako visoke energije gama žarkov ne nudijo optimalnega razmerja med vstopno in izstopno ter tumorsko dozo. Dokaj novitet je bilo prikazanih na polju mehanizacije planiranja sevanja. Simulatorje razstavlja skoraj vsaka hiša in le-te imajo vsak svoj model. Pomembnejši za naše delo so vsekakor transverzalni tomografi, ki omogočajo res idealen način in prikaz organov na področju, ki ga nameravamo obsevati. Le-ti najdejo predvsem svojo aplikacijo pri obsevanju procesov v torakalni votlini in v področju glave. Velika pomoč pri kontroli doze bo vsekakor uvedba dozimetrije s termolumniscenčnimi dozimetri. Z njimi bodo meritve doz poenostavljene; prav tako bodo stroški veliko nižji, kar bo omogočalo bolj sproščeno uporabo. Razstavljeni so bili tudi računalniki s programi, ki omogočajo trodimenzionalno planiranje, vodijo računa o nehomogenosti tkiv, skozi katere gre snop, preračunajo izodozni potek pri uporabi klinastih filtrov in omogočajo delno avtomatizirano nastavitvev in obsevanje pacientov. Vendar, ob vsem tem ne moremo trditi, da v radioterapiji pri iskanju novih virov sevanja ni zaslediti določenega razvoja. V ospredju je sedaj predvsem uporaba nevtronov. Tu smo videli generator nevtronov, ki preko DT reakcije s 300 KeV devteroni sprošča flux nevtronov z intenziteto 10^{12} nevtronov na sekundo. Tak aparat trenutno montirajo v Manchester-u v Angliji.

Če rezimiramo, je udeleženec kongresa v Tokiu dobil vtis, da raziskovalno delo pri uvajanju težkih delcev kot bodoči vir sevanja v patologiji tumorjev nenehno napreduje. Kljub temu pa je na tem področju še vedno nerešenih več važnih vprašanj, zato pričakujemo, da bo v klinični uporabi v naslednjih letih še vedno v ospredju gama sevanje in elektroni.

S. Plesničar

»FOTOKEMIKA« TVORNICA FILMOVA I FOTOPAPIRA, ZAGREB
HONDLOVA 2

Glavni direktor: Dr. ing. Ivo Broz

RAZVOJ PROIZVODNJE FOTOKEMIKA RENDGEN FILMOVA

V. Jakobović

Fotografija je u svakidašnjem životu suvremenog čovjeka zauzela određeno mjesto i ulogu, Prije je fotografija služila čovjeku za razonodu, najprije kao nastavak slikarstva (fotografije portreta i krajobraza, kompozicije mrtve prirode i slično), a zatim njenim postupnim tehničkim napredkom postepeno prodiru i u druge djelatnosti (ilustracije u novinama i knjigama; izrada različite vrste dokumentacije umjesto prijašnjih crno-bijelih ili obojenih crteža, te rukom bojadisanih slika; pojava kinofilmova, te konačni prodor u razne vrste nauke in tehnike).

Svojom sve širom primjenom i uzajamnim utjecajem ostalih dostignuća na usavršavanje fotografije, kao i djelovanjem te primjenom fotografije na druga razna područja ljudskih aktivnosti, fotografija ima danas posve određeno značenje. Ona je, kao i niz drugih pronalazaka, postala stalni i nužni sastavni dio rada kao na pr. mikroskop, rendgen aparat, elektronsko pojačalo itd.

Fotokemika je u Zagrebu započela sa proizvodnjom fotomaterijala 1947. godine i to najprije fotopapira, a zatim filmova, te kemikalija za fotografsku obradu (razvijača, fiksira, tonera, stabilizatora itd.). Međutim ubrzo se pokazala potreba i za drugim vrstama fotomaterijala, za svojstvima podešenim specijalističnim područjima primjene. Među ostalim, postavljaju se zahtjevi i za fotomaterijale koji se upotrebljavaju na području medicine. Zbog toga, nakon nizova prevedenih istraživačkih laboratorijskih radova, te rešavanje problema vlastite industrijske proizvodnje, Fotokemika započinje 1952. g. sa redovnom proizvodnjom određenog tipa domaćeg rendgen papira. Time stečena iskustva proširjaju se u daljnjem razvoju nastavkom rješavanja istraživačkih i proizvodnih problema na područjima sinteze, proizvodnje, praktične primjene i obrade prvog tipa domaćeg rendgen filma.

Tokom primjene rendgen papira u medicinskoj praksi vidjelo se da rendgen papir ima samo određenu užu primjenu, te da ne može zadovoljiti svim zahtjevima medicinske radiologije. Rendgen papir je zbog svojih specifičnih svojstava zadovoljavao samo za ograničeno područje primjene, na pr. za rendgenske snimke kontrastnih objekata, kao što su radiogrami ko-

stiju ekstremiteta i slično, t. j. tamo gdje je mogla zadovoljiti rendgen snimka na rendgen papiru, jer je fotopapir mogao registrirati relativno mali opseg tonova. Zbog svoje specifične strukture, snimka na rendgen papiru može imati maksimalnu gustoću cca $D = 1,7$, što znači da sveukupni opseg tonova (od najsvjetlijeg mjesta na snimci — potpune bjeline, pa preko malo i srednje sivih sve do najveće gustoće zacrtnjenja — najtamnijeg mjesta) iznosi samo 50 : 1.

Nasuprot tome, snimka na rendgen filmu koji ima prozirnu filmsku podlogu, pa ju se promatra u prolaznom svjetlu (na pr. na razsvjetljenom negatoskopu), može registrirati znatno veći opseg sivih tonova nego snimka na rendgen papiru, koji ima neprozirnu papirnatu podlogu, te ju se promatra u reflektiranom (a ne prolaznom) svjetlu. U slučaju jednog rendgenograma na rendgen filmu koji ima maksimalnu gustoću zacrtnjenja $D = 2$, ukupni opseg tonova (od najtamnijeg pa sve do najsvjetlijeg) iznosi 100 : 1, a kod snimke sa $D_{maks} = 3$ iznosi čak 1000 : 1, što je znatno više nego kod radiograma na rendgen papiru (prije spomenuti primjer u idealnom slučaju je maksimalno moguć 50 : 1).

Iz navedenog primjera glavne prednosti svojstva rendgen filma, istraživački i proizvodni radovi se pojačano i ubrzano nastavljaju na tom području, da se na temelju toga moglo 1954. g. započeti sa redovnom industrijskom proizvodnjom prvog domaćeg medicinskog rendgen filma. Taj je bio tip srednje osjetljivog medicinskog rendgen filma za snimanje uz upotrebu fluorescentnih folija za pojačavanje.

Međutim zahtjevi prakse traže daljnje radove na promjeni svojstava rendgen filmova. Traži se tip filma visoke osjetljivosti, koji bi omogućio smanjenje doze zračenja pacijenata prilikom rendgenskih snimanja, olakšao rad na rendgen aparatima manje i srednje jakosti, omogućio postizanje kvalitetnih radiograma uz kraća vremena ekspozicije kod snimanja nemirnih dijelova tijela i organa, te kod nervoznih pacijenata i djece, kao i uštednju dijelova rendgen aparata.

Zbog tih razloga nastavljaju se proizvodni i istraživački radovi povezani sa nabavom nove opreme i aparata, te naporima stručnog osoblja, na temelju kojih se omogućuje 1960. g. početak proizvodnje novog medicinskog rendgen filma tipa visoke osjetljivosti (Medix Super rendgen film). Taj novi rendgen film ima 2 do 4 puta veću osjetljivost od prijašnjeg rendgen filma srednje osjetljivosti (Standard rendgen film), a uz odgovarajuću traženu finoću zrna, gradaciju i stabilnost.

U toku daljnje proizvodnje Medix S rendgen filma radi se konstantno na poboljšavanju svojstava, tako da se poboljšana varijanta tog tipa filma nastavlja proizvoditi pod nazivom Sanix S rendgen film. Istovremeno su stručnjaci Fotokemike omogućili i redovitu proizvodnju drugog tipa rendgen filma, zubni rendgen film Dentix, koji nakon daljnjeg poboljšanja svojstava dobiva sadašnji naziv Sanix d.

Zbog udovoljavanja potrebe rastuće količine medicinskih rendgen filmova, Fotokemika u okviru tehničke suradnje sa inozemnim partnerom preuzima određene faze industrijske dorade dodatnih količina rendgen filmova, te uz navedene rendgen filmove daje na naše tržište i rendgen film Super Vidox. Super Vidox rendgen film je po osjetljivosti, gradaciji i finoći zrna sličan rendgen filmu tipa Sanix S. Daljnjim usklađivanjem

svojtava u 1970. g. Super Vidox rendgen film je takovih svojstava da ga se može upotrebljavati uz slične uvjete rada kao rendgen film Sanix 210.

Paralelno sa početkom redovne proizvodnje Fotokemika rendgen fotomaterijala proizvode se i kemikalije za kupke za fotografsku obradu, razvijajući za rendgen fotomateriale FRX-2, te fiksir FF-1. One su u pogledu svojih svojstava kod razrade podešene karakteristikama Fotokemika rendgen fotomaterijala, kako bi se omogućilo ispravnom fotografskom obradom dobiti optimalnu kvalitetu radiograma, sa korektno ekspaniranih rendgen filmova.

I na tom području Fotokemika nastavlja radove u pogledu poboljšanja svojstava kupk za fotografsku obradu ekspaniranih rendgen filmova. U 1970. g. započinje se proizvodnjom novog razvijajuća za rendgen filmove FRX-22. Taj novi razvijajući posjeduje sva dobra svojstva dosadašnjeg razvijajuća FRX-2, ali je novi sastav kemikalija tako podešen da se razvijajući brže i lakše otopi te da se može otapati u normalnoj vodi iz vodovodne mreže, dok je prije bilo potrebno upotrijebiti destiliranu, deioniziranu ili bar prokuhanu i dekantiranu vodovodnu vodu.

Nadalje je stavljen istovremeno u promet regenerator FRX-22 R. Njegovom upotrebom uz postupno propisano dodavanje u novi razvijajući FRX-22 omogućeno je da se može razviti znatno veća količina rendgen filmova, a da se time ujedno postiže održavanje istog (ne produžavanog) vremena razvijanja sa povećanjem količine razvijenih rendgen filmova u tako regeneriranoj kupki rendgen razvijajuća. Na taj se način olakšava i ubrzava rad, a ujedno osigurava mnogo ujednačeniji kvalitet razvijenih rendgenograma.

Niz novih pronalazaka zadnjih godina na raznim područjima nauke i tehnike, te njihova sve naglija primjena na sve širim poljima drugih ljudskih djelatnosti odražava se daljnjim napretkom i kod svojstava i načina obrade medicinskih rendgen filmova. Umjesto »klasične« ručne fotografske obrade ekspaniranih rendgen filmova u fotografskim tamnim komorama, dolazi do pronalaska, konstrukcije i primjene »strojne« obrade.

Povećanje broja liječenih pacijenata, te poboljšanje i proširenje preventive postavlja nove zahtjeve u pogledu brže i sigurnije fotografske obrade velikog broja rendgenograma. Sveukupno vrijeme fotografske obrade ekspaniranog rendgen filma do suhog gotovog radiograma (razvijanje, prekidanje, fiksiranje, pranje i sušenje) iznosi kod klasične ručne obrade oko 90—120 min

Primjenom strojne fotografske obrade u tzv. rol-automatima, ukupno vrijeme obrade medicinskih rendgen filmova je vandredno skraćeno. Ono iznosi kod jedne vrste rol-automata samo oko 7 min, kod druge vrste oko 3,5 min, a kod najbržeg tipa čas samo oko 90 sek.

Medjutim, da se moglo postići tako vanredno skraćanje vremena obrade moralo se razraditi celokupni tzv. sistem, tj. razraditi i uskladiti međusobno svojstva filma prema konstrukciji i uvjetima rada rol-automata (transport rendgen filmova unutar rol-automata između niza parova valjaka; kupke za obradu, pranje i sušenje kod znatno viših temperatura itd.), te prema drugačijem sastavu kemijskih kupki za fotografsku obradu (koncentriranije otopine; nove dodatne supstance za sprečavanje porasta mreže i pojačanog bubrenja slojeva rendgen filmova, kao i za pojačanje stupnja otvrdjavanja rendgen filmova). Da bi se omogućilo strojnu obradu

u rol-automatima, moralo se promijeniti i karakteristike rendgen filmova da bi mogli izdržati uvjete pojačanih i povećanih »naprezanja« kod ove vrste strojne obrade. Fotokemika je u tu svrhu u 1970. g. započela sa proizvodnjom specijalnih medicinskih rendgen filmova Sanix 210 (za strojnu obradu u rol-automatima kroz cca 7 min, te za rol-automate kroz cca 3,5 min = 210 sek) i Sanix 90 (posebno za rol-automate kroz 90 sek).

Ta su oba tipa rendgen filmova (Sanix 210 i Sanix 90) tako podešeni po svojim svojstvima da ih se može također normalno obrađivati i ručno klasičnim načinom u tamnim komorama, u običajenim klasičnim razvijачima i fiksirima, dakle bez rol-automata.

Međutim, radiolozi koji imaju na raspolaganju odgovarajuće tipove rol-automata za obradu kroz 7 odnosno 3,5 min, mogu u sklopu sa odgovarajućim specialnim kupkama upotrebljavati za taj način strojne obrade rendgen film Sanix 210.

Kod strojne obrade u tipovima rol-automata za obradu kroz 90 sek, ne može se upotrijebiti rendgen film Sanix 210, nego se mora izričito raditi sa rendgen filmom Sanix 90, a u sklopu sa odgovarajućim specialnim kupkama.

Ovim je prikazom sažeto naveden konstantan rad Fotokemike da daje na raspolaganje radiolozima suvremene kvalitetne rendgen filmove i kupke za obradu, koji bi po svojim svojstvima bili podesni za ovo područje rada medicinske dijagnostike.

Ovakav razvoj ne bi bio moguć da stručnjaci Fotokemike u svom stalnom radu nisu imali aktivnu stručnu podršku i razumijevanje velikog broja radiologa u raznim ustanovama Jugoslavije. Ovakova aktivna suradnja kroz skoro 20 godina, od prvih laboratorijskih pokusnih rendgen papira i filmova, pokusnih industrijskih proizvoda, te stalnog poboljšavanja svojstava novih tipova rendgen filmova, omogućila je stalni porast kvalitete proizvedenih rendgen filmova. Niz primjedbi, mišljenja i prijedloga naših radiologa pridonijelo je uklanjanju mnogih poteškoća i postizanje sadašnjeg stupnja kvalitete, na čemu se Fotokemika zahvaljuje svim stručnjacima sa područja medicinske radiologije, koji su u tome dugogodišnjem radu do sada saradivali, kao i onima koji će i u buduće sudjelovati.

Jakobović Vladimir, dipl. ing. kemije, Fotokemika, Zagreb, Hondlova 2

**SNIMAJTE KOLOROM I KORISTITE GA ZA RAZONODU
I STRUČNU DOKUMENTACIJU!**

FK

COLOR FILM NM 19 NEGATIV MASK



ZA SLIKE U BOJI

smotani film 6×9

35 mm film (20 ekspozicija)

Razvijanje filma i dostava uključeni u cijenu filma.

FOTOGRAFIJE U BOJI NA COLOR FOTO-PAPIRU VELIČINE

9×9 i 9×12 cm (samo sa FK color negativa)

FK

COLOR FILM RD 17 REVERSAL

ZA DIAPOZITIVE

35 mm (36 ekspozicija)

U cijenu filma uključeno je razvijanje, uramljivanje i dostava u praktičnoj kutiji.

6×9 cm

U cijenu filma uključeno je razvijanje i dostava.

JEDNOSTAVNO DOZIRANJE
OPTIMALNI TERAPIJSKI EFEKT

Intensain[®]150



1 dražeja: 150 mg karbokromen hidroklorida

selektivno dilatatorno djelovanje na žile miokarda
poboljšana prokrvljenost miokarda
osigurava povećanu količinu kisika
normalizira mjenu tvari
uklanja subjektivne i objektivne simptome koronarne insuficijencije

Indikacije

razni oblici stenokardije
stanja poslije infarkta i anginozni bolovi nakon infarkta
svježi infarkt i recidiv infarkta

Oprema 30 dražeja

P L I V A

100% NAŠA PROIZVODNJA OKSITETRACIKLINA PROIZVODNI POSTUPAK PATENTOM ZAŠTIĆEN



za primjenu u svim granama medicine

Geomycin [®]	OKSITETRACIKLIN	kapsule, sirup, kapi, injekcije i. m., injekcije i. v., mast, mast za oči
Bemycin [®]	OKSITETRACIKLIN S VITAMINIMA GRUPE B	kapsule, dražeje, sirup, kapi
Geokorton [®]	OKSITETRACIKLIN I HIDOKORTIZON ACETAT	kapi za oko i uho, mast, spray
Geonistin [®]	OKSITETRACIKLIN I NISTATIN	vaginalne tablete
Adimicin [®]	OKSITETRACIKLIN I ERITROMICIN	kapsule, kapi

P L I V A

TVORNICA FARMACEUTSKIH I KEMIJSKIH PROIZVODA ZAGREB

**RENDGEN FILM
ZA MEDICINSKA SNIMANJA**



SUPERVIDOX

FILM VISOKE OSJETLJIVOSTI, SITNOG ZRNA I VELIKOG KONTRASTA NAMIJENJEN ZA RENDGENSKA SNIMANJA SA FLUORESCENTNIM FOLIJAMA ZA POJAČAVANJE.

SUPERVIDOX IMA FOTOGRAFSKU EMULZIJU S OBJE STRANE PLAVE SIGURNOSNE PODLOGE, A VISOKA OSJETLJIVOST OMOGUĆAVA SNIMANJE UZ KRAĆE EKSPOZICIJE.

PROIZVODNJA PREMA UGOVORU O KOOPERACIJI SA VEB
FOTOCHEMISCHE WERKE BERLIN

„FOTOKEMIKA“ — ZAGREB

Trgovsko podjetje z laboratorijskim in
fotografskim materialom na debelo in drobno

Kemosevvis - fotomaterial

UVOZ - IZVOZ

LJUBLJANA, Trg Revolucije 2



nudi po konkurenčnih cenah in veliki izbiri:

APARATI, KEMIKALIJE, LABORATORIJSKA
STEKLOVINA, LABORATORIJSKI PORCELAN,
FILTER PAPIR, TERMOMETRI, AREOMETRI,
LABORATORIJSKA PLASTIKA IN OSTALI
LABORATORIJSKI MATERIAL
FOTOGRAFSKO BLAGO

ELEKTROMEDICINA

LJUBLJANA, KOMENSKEGA 12 — JUGOSLAVIJA

Tel.: hišna centrala 321 395, teh. sektor 310 762,
direktor 322 223

Telegram: Elektromedicina Ljubljana
Poštni predal 245

Podjetje za izdelavo ter popravila domačih in tujih
elektromedicinskih aparatov in instrumentov —
Zastopanje inozemskih firm — Opravljanje
zastopniških storitev

Proizvaja:

rentgen aparate s priborom in zaščito
aparate za fizioterapijo
aparate za laboratorije
aparate za dezinfekcijo in sterilizacijo

Vrši servis, remont in montaže:

rentgen aparatov in vseh drugih medicinskih aparatov

Zastopamo na področju SFRJ:

francosko firmo Thomson Medical Telco
92 — St Cloud (Paris)



ki proizvaja najmodernešje elektronske aparature
za zdravstvo:

- naprave za merjenje raznih parametrov pri
kontroli pacientov med operacijo pri
kateterizaciji srca in v drugih kritičnih trenutkih
- aparate sistema VIGIL za intenzivno nego
bolnika (tako imenovana elektronska medicinska
sestra)
- aparate sistema »CARDIOTOP« (sestav:
Kardioscop, Defibrilator in elektronski
kardiostimulator) za oživljanje pacientov na
mestu prometne nesreče, požara ipd.

Na željo vam pošiljamo prospekte in cenike,
dajemo navodila ter svetujemo pri nabavah
medicinskih aparatov

NAŠI STROKOVNJAKI SO VEDNO
PRIPRAVLJENI SODELOVATI Z VAMI

Salpix[®]

NOVO

rendgensko kontrastno sredstvo
za histero-salpingografiju

Ronpacon[®]

NOVO

u razvoju modernog
rendgenskog
kontrastnog sredstva

350

370

440

280 Cerebral

optimalno podnošljiv
kontrastne snimke
visoki sadržaj joda
brzo se injicira
nisko viskozan

Joduron[®]

dijodni kontrast u vodenoj otopini za
histerosalpingografiju i uretrografiju

30%₀

50%₀

70%₀

Joduron U-S

Propyliodon-Cilag[®]

vodena suspenzija za bronhografiju i
prikazivanje šupljina



CILAG-CHEMIE

Schaffhausen / Švajcarska

M I X O B A R

MIXOBAR

je kontrastno sredstvo za radiološku dijagnostiku.

SASTAV:

100 ml suspenzije sadrži
Barii sulfas 100 g
Corigentia i destil. voda od 100 ml

OSOBINE:

Stabilna homogena suspenzija barijum-sulfata
Viskoznost na 25 c oko 15 000 cps

Osigurava dijagnostiku visokog stepena zbog savršene slike koja se njime postiže.

Izbjegava se loša disperzija, veće čestice i mjehurići zraka, koji prate sliku kod korišćenja suvog barija.

Ne dolazi do sedimentiranja.

Ne mora da otstoji, niti da bubri, pa se postiže ušteda u vremenu.

Na Mixobar ne utiče različita Ph sredina želudca i crijeva.

ČUVANJE:

Suspenziju treba čuvati od zamrzavanja.

PAKOVANJE:

Plastična boca od 5 l.

Proizvodi: BOSNALIJEK — Sarajevo

u saradnji sa:

ASTRA — Södertälje (Švedska)

RADIOLOGIA IUGOSLAVICA

Časopis za rendgendiagnostiku, radioterapiju, nuklearnu medicinu,
radiobiologiju, radiofiziku i zaštitu od ionizantnog zračenja

Glasilo Udrženja za radiologiju i nuklearnu medicinu SFRJ.

Izlazi četiri puta godišnje

Pretplata za ustanove 100 din, za ostale 30 din

I z d a v a č

Uprava udruženja za radiologiju i nuklearnu medicinu SFRJ

Adresa redakcije: Onkološki inštitut, Ljubljana, Vrazov trg br. 4

Broj čekovnog računa: 501-8-249/1

SDK — služba društvenega knjigovodstva — Ljubljana

Odgovorni urednik: prof. dr Dimitar Tevčev,

Institut za radiologiju i onkologiju Klinička bolnica Skopje

Tiskarna Učnih delavnic Zavoda za slušno in govorno prizadete
v Ljubljani

120 RENDGEN FILMOVA RAZVITI, FIKSIRATI, ISPRATI I OSUŠITI U ROKU OD JEDNOG SATU

To možete lako postići rendgen aparatom za razvijanje PENTACON EAR. Ovaj automat, koji zahtijeva tek nešto više od 1/2 m² prostora stoji u osvetljenoj prostoriji, a svi elementi za rukovanje smješteni su na prednjoj ploči. Samo stražnji dio, za ulaganje, mora biti u tamnom prostoru. Redoslijed ulaganja je po želji tj. nije ovisan o veličini filma. Prednosti potpuno automatske obrade više su nego očite: veliki učinak po satu, rukovanje od strane jedne osobe, uvijek ujednačeno

dobri rezultati, potrebno malo prostora.

Rendgen automat za razvijanje PENTACON EAR za potpuno automatsku obradu mehanički čvrstih rendgen filmova u listovima — maksimalna širina filma 432, minimalna dužina 100 mm — automatsko zagrijevanje i regeneriranje kupki — dovod vode potem cijevnog priključka na kućni vod — električni priključak 3 × 380 V/50 HZ.

Nagrađeno zlatnom medaljom na Leipziškom proljetnom sajmu.

PENTACON EAR



Generalni zastupnik za SFRJ: INTERIMPEX, Skopje, POB 204