

Pregledni prispevek/Review article

# NOVOSTI PRI ZDRAVLJENJU PRIROJENEGA EKVINOVARUSA

RECENT ADVANCES IN THE TREATMENT OF CONGENITAL CLUBFOOT

Vane Antolič

Ortopedska klinika, Klinični center, Zaloška 9, 1525 Ljubljana

Prispelo 2003-04-17, sprejeto 2003-06-02; ZDRAV VESTN 2003; 72: 515-8

**Ključne besede:** ekvinovarus; redresijska terapija; mavčenje; operativna terapija

**Izvleček** – Izhodišča. V članku so opisani etiologija in patološke spremembe pri prirojenem ekvinovarusu stopala. Opisan je nov način redresijskega mavčenja (po Ponsetiju), pri katerem je stopalo redresirano v abdukcijski položaj s pritiskom na vrat talusa lateralno, sprednji del stopala pa je v supinaciji. Pri kirurški tehniki smo opustili dodaten rez v poteku Ahilove tetive in modificirali polkrožno incizijo nad petnico. Zaradi uspešne repozicije talonavikularnega sklepa z novim načinom mavčenja operativna repozicija v glavnem ni več potrebna, čas operacije je zato krajši.

Zaključki. Zaradi uvedenih novosti pri zdravljenju prirojene ekvinovarusu po operaciji zadošča le 24-urna hospitalizacija. Kljub izpopolnjenemu načinu zdravljenja ostaja potek zdravljenja ekvinovarusu do neke mere še vedno nepredvidljiv, najverjetneje zaradi heterogenosti etiologije.

## Uvod

Prirojeni ekvinovarus stopala (PEV) je kompleksna kongenitalna deformacija, pri kateri so v različnih intenzitetah prisotne sestavine ekvinusa, varusa, adduktusa, kavusa in medialne rotacije. Incidenca je okrog 1/1000 rojstev, v polovici primerov je prisoten obojestransko in v enaki meri prizadene dečke in deklice. Lažje oblike nastanejo v poznem intrauterinem obdobju in jih praviloma lahko korigiramo na konzervativni način. Težje oblike se vedejo kot disrupcija v okviru nenormalne morfogeneze in nastanejo v zgodnjem fetalnem obdobju.

## Etiologija PEV

Etiologija idiopatskega (primarnega) PEV je heterogena. Njegov nastanek poskušajo razložiti z nevrogeno (1), miogeno (2), vaskularno (3), fibrozno teorijo (4) kot tudi s teorijo razvojnega zastoja (5), motnje pri razvoju germalnih slojev (6) in intrauterinoga infekta z enterovirusom (7). Poskušajo odkriti tudi gen za prirojeni ekvinovarus. Obstaja tudi teorija nevro-muskularne disfunkcije, kjer je intrauterino delna izguba inervacije z reinervacijo (8). Sekundarni PEV nastane lahko v ok-

**Key words:** clubfoot; manipulation therapy; casting; operation technique

**Abstract** – Background. In the article the etiology and pathological changes in congenital clubfoot are described. The manipulation and casting technique according to Ponseti is presented: the foot is abducted with dorsiflexion of the first ray while pressure is maintained on the lateral aspect of the talar neck in front of the lateral malleolus. The additional skin incision in the line of Achilles tendon is no longer used and the Cincinatti incision is slightly modified in the posterior part of the foot. The operative reposition of the talonavicular joint is in most of cases no longer necessary because of the successful manipulation and casting technique according to Ponseti. Consequently, the operative time is shortened.

Conclusions. Due to recent advances in the treatment of congenital clubfoot patients stay in the hospital only 24 hour after surgery. However the course and result of congenital clubfoot remains to be unpredictable to some degree, presumably etiological heterogeneity.

viru artrogriboze, mielomeningokele in nevromišičnih bolezni, npr. cerebralne paralize.

## Patološke spremembe pri PEV

Osnovna patologija PEV je displazija kosti, hrustanca, veziva in mišic goleni ter stopala (9). Talus je hipoplastičen in zaradi hude deformiranosti povsem neprepoznaven: vrat talusa je kratek in obrnjen medialno in plantarno. Kalkaneus je adduciran in invertiran pod talusom tako, da sprednji del kalkaneusa leži bolj pod talusom, namesto lateralno od njega. Navikularka je orientirana medialno, je adducirana in invertirana tako, da je v dotiku samo s povsem medialnim delom glave talusa, njen medialni del pa je močno približan medialnemu maleolu in zato večina glave talusa ni v stiku z navikularko. Kuboid je orientiran medialno in je v addukciji, tako da je samo njegov medialni del v stiku s kalkaneusom. Kalkaneokuboidni sklep leži bolj poševno kot transverzalno. Kuneiformne kosti so pomaknjene navzdol in medialno. Mišice plantarnih fleksorjev in abduktor palca so značilno krajše. Metatarzale so adducirane in invertirane, vendar ne tako kot zadnji del stopala. Celotno stopalo je v supinaciji, prednji del stopala pa je v bistvu proniran glede na zadnji del stopala,

prva metatarzala je bolj plantarno flektirana kot peta metatarzala in zaradi tega nastaja kavus. Kalkaneus, navikularka in kobuid so rotirani medialno glede na talus in so v tem položaju s prekratki ligamenti in kitami trdno učvrščeni v addukciji in inverziji. Posledično so deformirane tudi druge stopalne kosti: kalkaneus, ki leži v vseh pogledih vzporedno s talusom, in navikularka, ki leži v subluksiranem položaju glede na talus medialno. Nart je v celoti obrnjen medialno in zato so tudi stopalnice adducirane. Ligamenti so medialno, plantarno, posteriorno in lateralno skrajšani in zadebeljeni. Mišice goleni in stopala so hipoplastične in je zato obseg prizadete goleni vedno manjši. Stopalo je krajše, dolžina spodnjega uda pa je manjša predvsem na račun hipoplastičnih nartnih kosti in je celotna skrajšanost redko več kot en cm. Atrofija in skrajšanost stopala sta bolj izražena pri hujših oblikah. Pri hujših oblikah so posamezne sestavine manj reducibilne, prisotni pa sta tudi kožni gubi medialno in/ali zadaj ter kavus (10).

## Zdravljenje PEV

Nezdravljen PEV povzroči hudo okvarjenost in deformiranost stopala, nastaneta šepanje in sčasoma tudi bolečine. V hujših primerih bolnik hodi s spodvihanim stopalom po njegovem hrbitišču. Cilj zdravljenja je doseči plantigradno, funkcionalno in neboleče stopalo. Ob koncu zdravljenja naj bo stopalo korigirano do te mere, da ni potrebna nošnja vložkov in/ali posebnih čevljev. V ta namen je treba doseči vsaj nekaj stopinj dorzifleksije stopala pri iztegnjenem in pri pokrčenem kolenu ter ustrezno moč plantarnih fleksorjev. Zdravljenje se mora začeti takoj po rojstvu, sprva konzervativno in kasneje v večini primerov tudi operativno. Pri operaciji je treba doseči popolno korekcijo vseh prisotnih deformacij s primernim obsegom dorzifleksije stopala in vzpostaviti primerno tenzijo v podaljšani Ahilovi tetivi. Tudi po operaciji je nujno natančno spremljanje, ker z rastjo lahko pride do ponovnega nastanka ene ali več sestavin PEV.

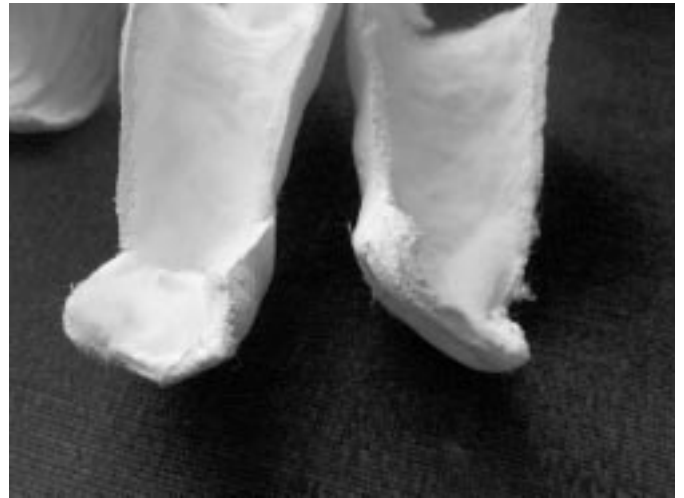Do izpred treh let smo takoj po rojstvu začeli izvajati redresijsko mavčenje po Kiteju. Pri tem načinu smo najprej korigirali adduktus in nato varus tako, da smo sprednji del stopala postavili v nevtralni položaj ali celo v lahno pronacijo, zadnji del pa smo pustili v ekvinusu (sl. 1). Pri tem načinu mavčenja je problematično doseči pravilnejši odnos med talusom in navikularko, zato smo ga lahko izboljšali šele pri operaciji. Sedaj tri leta izvajamo mavčenje po Ponsetiju (11). S tem mavčenjem korigiramo vse sestavine hkrati, nastane pa tudi uspešna repozicija navikularke glede na talus. Navikularka namreč pri PEV leži tik pred notranjim gležnjem, z mavčenjem po Ponsetiju pa se razdalja med navikularko in notranjim gležnjem poveča.

## Novosti pri zdravljenju PEV

Osnovna shema zdravljenja ni spremenjena (12). Začnemo dan ali največ dva dni po rojstvu, apliciramo redresijske mavce v obliki zaprtih mavcev ali longet. Izbira in časovni intervali so pogojeni s stopnjo deformiranosti in reducibilnostjo ter izkušnjami ortopeda. Pri starosti 7 do 9 mesecev izvedemo popolno korekcijo vseh deformacij hkrati, z eno operacijo (12-16).

V preteklih treh letih smo pri zdravljenju PEV:

1. uvedli nov način redresijskega mavčenja (po Ponsetiju),
2. modificirali kirurško tehniko pri primarni operativni korekciji,
3. skrajšali ležalno dobo po operaciji na 24 ur,
4. skrajšali čas imobilizacije po operaciji in
5. povečali število indikacij za korekcijo rezidualnih deformacij po primarni korekciji.



Sl. 1. Redresijski longeti. Longeta za levo stopalo je na sliki na desni strani, stopalo je v supinaciji, abdukciji in ekvinusu, prva metatarzala je dorziflektirana (redresija po Ponsetiju). Longeta za desno stopalo: stopalo je v nakazani pronaciji (do izpred treh let uporabljan način redresije).

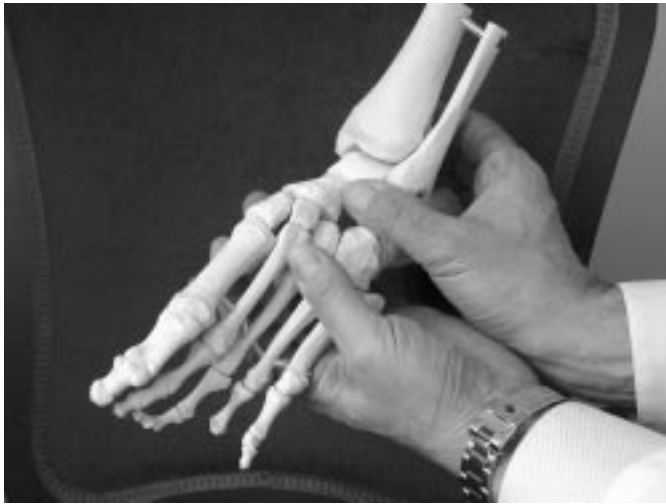Figure 1. Correction casts. Cast for the left foot is on the right side, the foot is in supination, abduction and equinus, first metatarsal is dorsiflexed (manipulation by Ponseti). Cast for the right foot: the foot is in slight pronation (this kind of manipulation was abandoned three years ago).

## Redresijsko mavčenje po Ponsetiju

1. Najprej je treba s palpacijo določiti položaj medialnega maleola, lateralnega maleola, petnice, metatarzal in lateralnega dela talusa pred lateralnim maleolom (sl. 2, sl. 3). Razdalja med medialnim maleolom in navikularko je tipično zmanjšana pri prirojenem ekvinovarusu (sl. 4), krajša razdalja pomeni hujšo obliko ekvinovarusu. Poskus abdukcije stopala nam da vtis o zakrčenosti ligamentov, ki fiksirajo izpahnjeno navikularko.
2. Korekcija kavusa: kavus korigiramo tako, da supiniramo sprednji del stopala z dorziflektiranjem prve metatarzale (sl. 2, sl. 3). Napačno je, če sprednji del stopala korigiramo s pronacijo in everzijo sprednjega dela stopala - pred tremi leti opuščeni način redresije (sl. 1). S tem bi povečali kavus, adducirani kalkaneus pa se pod talusom ne bi mogel več premakniti.
3. Korekcija varusa in adduktusa: stopalo držimo v supinaciji in ga istočasno abduciramo tako, da delamo protipritisk na vrat talusa pred lateralnim maleolom (sl. 2, sl. 3). Kalkaneus se tako spontano abducira in se zarotira pod talusom, istočasno pa se korigira tudi varus petnice. Pri tej manipulaciji ne pritiskamo na petnico. Napačno je, če namesto na lateralni del talusa pred lateralnim maleolom pritiskamo na kalkaneokuboidni sklep. S tem namreč zablokiramo kalkaneus, ki se ne more abducirati in tudi ne evertirati, kajti kalkaneus se lahko evertira, kadar se istočasno abducira.
4. Ekvinus lahko korigiramo z dorziflektiranjem popolnoma abduciranega stopala. To je pri strukturnem ekvinovarusu redko možno, čeprav je s takim načinom redresije mogoče lažje deformirana stopala korigirati brez operativne terapije. Izkaže pa se, da je omejena dorzifleksija pogosto nerešljiva s tudi takim načinom mavčenja in je potrebna operativna terapija v sedmem do devetem mesecu.

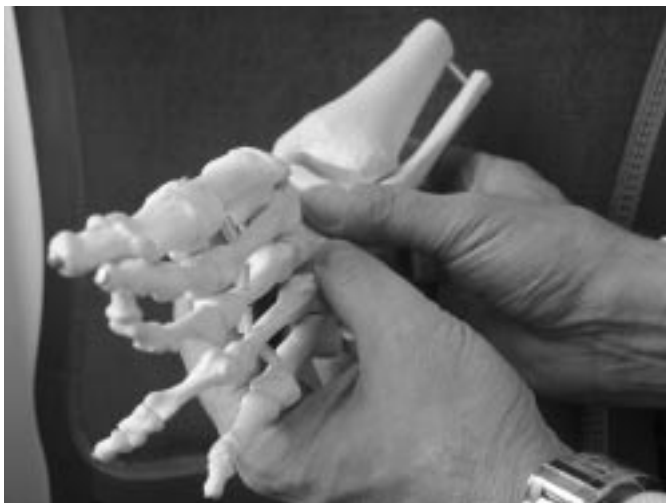## Spremembe v kirurški tehniki

Še vedno uporabljamo Cincinnati rez (13), ki pa je modificiran tako, da je:



Sl. 2. Redresija po Ponsetiju (pogled iz lateralne strani). S palcem desne roke je pritisnjen lateralni del vratu talusa pred lateralnim gležnjem, leva roka dviguje prvo metatarzalo in potiska stopalo v smer abduktusa, petnica ni redresirana.

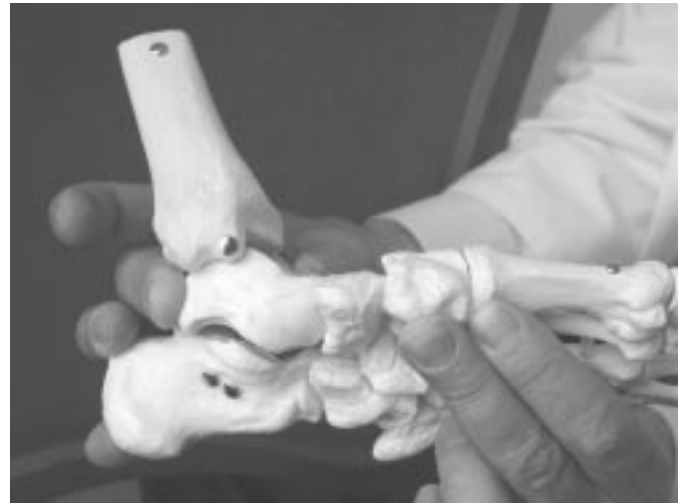
Figure 2. Manipulation according to Ponseti (lateral view). Pressure of the right thumb is maintained on the lateral aspect of the talar neck in front of the lateral malleolus, the forefoot is abducted while dorsiflexion of the first ray is maintained, the heel is not constrained.



Sl. 3. Redresija po Ponsetiju (pogled od spredaj). Pritisnjen je lateralni del vratu talusa, okrog katerega je redresirano stopalo, ki je v supinaciji in abduktusu.

Figure 3. Manipulation according to Ponseti (frontal view). The pressure is maintained on the lateral aspect of the talar neck, around which the foot is corrected into supination and abduction.

1. daljši (od palčevega sklepa cirkularno okrog stopala do kuboida),
2. zadaj zavije nekoliko navzgor (za približno en cm); tako poteka v bolj raztegljivem delu kože (manj problemov z nekrozo kože, ko stopalo postavimo iz ekvinusa v dorzifleksijo in s tem raztegnemo kožo) in
3. dodatni pravokotni rez v poteku Ahilove tetive (12) se je v večini primerov izkazal kot nepotreben in ga zato praviloma ne izvajamo več.



Sl. 4. Redresija po Ponsetiju (pogled iz medialne strani). Pritisnjen je lateralni del talusa, medialni del stopala je raztegnjen, povečana je razdalja od medialnega gležnja do navikularke.

Figure 4. Manipulation according to Ponseti (medial view). The pressure is maintained on the lateral aspect of the talar neck, medial part of the foot is stretched and the distance between medial malleolus and navicular bone is increased.

Operacija poteka neprekinjeno v brezkrvju. Poskušamo izvajati izredno natančno hemostazo, tako da po vzpostavitvi obtoka po odstranitvi manšete praviloma rana ne prekrvavi. Talonavikularnega kompleksa praviloma ne odpiramo več, ker ga korigiramo že z redresijskim mavčenjem po Ponsetiju. Kapsulotomije izvedemo tudi med medialno kuneiformno kostjo in prvo metatarzalo ter med navikularko in kuneiformno kostjo, oboje predvsem medialno in plantarno, ne pa tudi dorzalno. Fiksacija vzdolžne osi (talus-navikulare-kuneiformna kost) in repozicija sprednjega dela stopala ni več potrebna. Redkeje uporabljamo tudi fiksacijo med kalkaneusom in talusom iz plantarne smeri. Adduktus praviloma korigiramo dodatno še z mavčevo imobilizacijo po operaciji. Zelo natančno je treba sprostiti stopalo lateralno – do kuboida – in pogosto tudi interosarno. Tetiv ne podaljšujemo kar avtomatično, ampak po temeljitem premisleku in intraoperativni oceni uravnoveženosti stopala. Zelo pazljivo poskušamo uravnovati tenzijo v podaljšanih tetivah. Tetive tibialis posterior pogosto ni treba več podaljševati, ker se je raztegnila že z mavčenjem. Opisane spremembe v operativni tehniki in poteku operacije skrajšujejo čas operacije in olajšujejo postoperativni potek. Operacija traja okrog 70 minut, vedno delamo enostransko (ne obeh stopal hkrati).

### Ležalna doba po operaciji

Operacija poteka v splošni in istočasno tudi v epiduralni anesteziji. Po operaciji po potrebi apliciramo protibolečinske svečke, stopalo hladimo z ledom. Običajno je prisoten edem hrbtišča stopala, zato je nadkolenski mavec pretibialno izrezan do konca stopala v obliki štiricentimetrskega pasu. Posebni zapletov nismo opazili, zato so otroci praviloma odpuščeni 24 ur po operaciji. S celjenjem kože zadaj nad petnico ni pravnobnih težav več.

### Čas imobilizacije

Dolga leta smo stopalo po operaciji imobilizirali najprej štiri tedne, nato smo odstranili žice, sledila pa je še 4-tedenska imo-

bilizacija (12). Namesto osem tednov sedaj postopno uvajamo 6-tedensko imobilizacijo.

### Indikacije za reoperacijo

Rezultat zdravljenja PEV je še vedno precej nepredvidljiv. Po operaciji se zdijo vsa stopala dobro korigirana, kasneje pa pri nekaterih prihaja do problemov (slaba gibljivost, nezadostno velika dorzifleksija, adduktus, neuravnoteženost – prevladovanje antikusa, kavus, mišična slabost). Hiperkorekcij s pretiranim valgusom petnice praktično nimamo. Zelo pogost problem je nastajanje kavusa oziroma visoke obokanosti stopala zaradi skrajšanosti plantarne fascije, ki jo je nujno operativno prekiniti, saj skrajšana vodi k progresivnemu skrajševanju stopala in kavusu. Pogosto je ob skrajšani plantarni fasciji prisoten tudi adduktus sprednjega dela stopala, kar oboje korigiramo skozi sprednji medialni del pooperativne brazgotine. Zelo redkokdaj je treba pri reoperaciji korigirati tudi zadnji del stopala. Včasih je potrebna prestavitev antikusa in derotativna osteotomija, izredno redko (približno 1/100) pa nastane popolni recidiv vseh sestavin in je potrebna popolna reoperacija, ki je praviloma kirurško problematična.

Stopalo je treba skrbno opazovati in kontrolirati še vrsto let, saj je treba pri nastajanju kakršnekoli ponovne deformacije odreagirati z odločnim konzervativnim zdravljenjem (intenzivna fizioterapija, mavci, klinjenje, posebni čevlji) in po potrebi tudi z operacijo. V preteklosti so nastanek ponovnih deformacij zdravili v glavnem z obutvijo, kar pa je nepotrebno, saj je ponovna operacija praviloma kar uspešna. Število reoperacij lahko ne pomeni, da je primarna operacija neuspešna, temveč da je ortoped agresivnejši v poskusih doseganja optimalnejšega stanja. Končni cilj je namreč, da bi bolnik ob zaključku zdravljenja hodil brez posebne obutve in vložkov; ti pa so v času zdravljenja v nekaterih primerih nujno potrebni.

### Zaključki

Redresijsko mavčenje je izjemno pomembno pri zdravljenju prirojenega ekvinovarusu in mora biti izvajano na pravilen način. Trenutno se držimo navodil mavčenja po Ponsetiju (11). Po pravilni manipulativni terapiji je tudi kirurška terapija

uspešnejša, praviloma ni več potrebna reopozicija talonavikularnega kompleksa in tudi redkokdaj je potrebna fiksacija z žicami. Zapletov praktično ni in praviloma zadošča samo 24-urna hospitalizacija po posegu. Potek in rezultat zdravljenja PEV pa je najverjetneje zaradi heterogenosti etiologije še vedno nepredvidljiv in je zato potrebno še večletno pooperativno spremljanje in po potrebi takojšnje zdravljenje na konzervativen način ali operativno.

### Literatura

1. Martin RF, Milo-Manson G, McComas A, Levin S. Neurogenic origin of talipes equinovarus. In: Simons GW ed. The clubfoot. New York: Springer-Verlag, 1994: 39-9.
2. Sodre H, Bruschini S, Magalhaes AAC, Lourenco A. Anomalous muscles in clubfeet. In: Simons GW ed. The clubfoot. New York: Springer-Verlag, 1994: 42-2.
3. Hootnick DR, Packard DR Jr, Levinsohn EM, Wladis A. In: Simons GW ed. The clubfoot. New York: Springer-Verlag, 1994: 48-8.
4. Ippolito E, Ponseti IV. Congenital clubfoot in the human fetus: a histological study. *J Bone Joint Surg (Am)* 1980; 62: 8-15.
5. Bohm M. The embryologic origin of clubfoot. *J Bone Joint Surg (Am)* 1929; 11: 229-35.
6. Irani RN, Sherman SS. The pathological anatomy of clubfoot. *J Bone Joint Surg (Am)* 1963; 45: 45-52.
7. Robertson WJ, Corbett D. Congenital clubfoot: month of conception. *Clin Orthop* 1997; 338: 14-8.
8. Shimizu N, Hamada S, Mitta M, Hiroshima K, Ono K. Etiological considerations of congenital clubfoot deformity. In: Simons GW ed. The clubfoot. New York: Springer-Verlag, 1994: 31-8.
9. Mosca VS. The foot. In: Morrissy RT in Weinstein SL eds. Lovell and Winter's pediatric orthopedics. Philadelphia: Lippincott Williams & Wilkins, 2001: 1151-215.
10. Dimeglio A, Bensahel H, Souchet P. Classification of clubfoot. *J Pediatr Orthop B* 1995; 4: 129-36.
11. Ponseti IV. Current concepts: Common errors in the treatment of congenital clubfoot. *Int Orthop (SICOT)* 1997; 21: 137-41.
12. Antolič V, Baebler B. Zdravljenje prirojenega ekvinovarusu: kirurška tehnika. *Med Razgl* 1995; 34: 385-94.
13. Crawford AH, Marxen JL, Osterfeld DL. The Cincinnati incision: a comprehensive approach for surgical procedures of the foot and ankle in childhood. *J Bone Joint Surg (Am)* 1985; 67: 1355-8.
14. Simons GW. Complete subtalar release in clubfoot. *J Bone Joint Surg (Am)* 1985; 67: 1044-55.
15. Turco VJ. Surgical correction of the resistant clubfoot – one stage posteromedial release with internal fixation: A preliminary report. *J Bone Joint Surg (Am)* 1971; 53: 477-97.
16. McKay DW. New concept and approach to clubfoot treatment: Section II – Correction of the clubfoot. *J Pediatr Orthop* 1983; 3: 10-21.