

## Operativna korekcija spastičnega ekvinusa pri otrocih Surgical management of spastic equinus deformity in children

Albin Plahuta\*

Deskriptorji  
ekvinovarus deformacija-kirurgija  
otrok

Descriptors  
clubfoot-surgery  
child

**Izvleček.** Avtor opisuje tehniko modificirane metode operativne korekcije spastičnega ekvinusa, katere namen je preprečiti pooperativni razvoj valgusne deformacije stopala. Bolniki so bili pooperativno pregledani po dveh, desetih in dvajsetih letih. Zgodnji rezultati so bili pri vseh bolnikih odlični, kasnejši pa dobri ali zadovoljivi le pri hemiplegikih. Stopnja duševne prizadetosti otroka bistveno vpliva na rezultate posega.

**Abstract.** The author describes a modified operative technique for treating spastic equinovarus deformity, the aim of the modification being to prevent secondary deformity, which may develop after the initial operation. The results 2 years after the operation were excellent in all patients while those assessed 10 and 20 years postoperatively were good or satisfactory only in hemiplegic children. The outcome of surgery largely depends on the level of the child's mental disability.

### Uvod

Splošno sprejeto načelo, da je treba bolnika vedno opazovati kot celoto, dobi pri kirurškem zdravljenju spastično prizadetih otrok svoj pravi pomen. Do zgodnjih uspehov pri kirurških posegih je vedno treba zavzeti kritično stališče, ker utegne obdobje hitre otrokove rasti povzročiti nove probleme, ki včasih spremenijo končne rezultate. Operativni posegi so bili nekoč pri cerebralno prizadetih otrocih številnejši. Z njimi so poskušali reševati njihovo zapleteno statično-dinamično ravnotežje. Danes je v ospredju zgodnja nevrofizioterapevtska obravnava.

Večina operativnih posegov ni originalnih, ampak so bili preneseni z drugega področja, običajno iz bogate zakladnice posegov, s katerimi so reševali posledice poliomielitisa pri otrocih. Najpogosteje potrebujejo kirurško zdravljenje spastični hemiplegiki in diplegiki. Kot najvidnejša deformacija je največjo pozornost operaterjev pritegnilo spastično stopalo v ekvinusnem (ali ekvinovarusnem) položaju. Pri hemiplegikih je deformacija še posebno opazna, ker je možna primerjava z zdravo stranjo.

Hoja s stopalom v ekvinusu ne ovira otroka v njegovem motoričnem razvoju in tudi ne pri njegovi stabilnosti, prinaša pa številne nevšečnosti, ki segajo od banalnih otišancev in nagnjenosti gležnja k zvinu do navideznega podaljšanja okončine pri hemiplegikih, nagnjenosti medenice, ukrivljenosti hrbtenice ter šepanja. Iznakaženost stopala zahteva pri hoji določeno stopnjo pokrčenja kolena in kolka. Kadar je štiriglava iztezalka kolena krčevita in okončina iztegnjena, mora bolnik v določeni fazi hoje z okončino opisati krožni gib, da se ne spotakne.

\*Mag. sc. Albin Plahuta, dr. med., oddelek za ortopedijo, Splošna bolnišnica Franca Derganca Gorica, 65290 Šempeter.

Z operacijo skušamo podaljšati skrajšano mišico meč (*musculus triceps surae*). Prikrajšavo mišice izmerimo tako, da ugotavljamo do kolikšne mere zmore bolnik potegniti stopalo navzgor z lastno močjo, oziroma pri iztegnjenem kolenu s pomočjo pregledovalca. Kadar stopalo pri tem ne doseže pravega kota, gre za skrajšanje mišic mečnice (*gastrocnemius* in *soleus*). Manjša stopnja iznakaženosti v smislu ekvinusa je zaželeno, ker izravna krajšo okončino, ki je pri hemiplegikih pogostna zaradi slabše rasti.

## Mehanizem razvoja deformacije

Spastičnost se pri cerebralno prizadetih otrocih razvije kot posledica porodne travme in posledične možganske krvavitve, ki uniči motorične centre možganske skorje (piramidna lezija).

Mehanizem razvoja iznakaženosti stopala je pojasnjen tudi na histološki ravni. Mišica zaradi stalne krčevitosti (spastične kontrakcije) ne raste vzporedno z okostjem. Številni sarkomer je pri spastični mišici manjše kot pri normalni (1, 2).

Rast normalnega otroka je največja do četrtega leta starosti, ko se dolžina mišic podvoji. Do konca rasti se ta dolžina ponovno podvoji. Hitra rast nam pojasni vzroke pogostih ponovitev iznakaženosti pri otrocih, pri katerih je bilo operativno daljšanje Ahilovih kit opravljeno v zgodnjem otroštvu. Največ, tj. 75 % ponovitev imamo pri starosti dveh let, 25 % pri starosti 4 let, 14 % pri sedmih letih in nobenega pri 8 letih in kasneje (3).

Poskusi na živalih kažejo, da se krčevita (spastična) mišica daljša, kadar je pod stalno napetostjo (4). To naj bi pojasnjevalo, zakaj je ponovitev spastičnega ekvinusa manj, v kolikor operativnemu daljšanju Ahilove kite dodamo še drug poseg, ki vzpostavi ravnotežje med mišicami z nasprotnimi učinki (agonisti in antagonisti). Premeščanje mišice je operativni poseg, ki vzpostavi takšno ravnotežje.

## Kirurški posegi

Operativne posege delimo na tiste, ki podaljšujejo mišice in zmanjšujejo spastičnost, in na tiste, ki vzpostavijo ravnotežje med mišicami upogibalkami in iztegovalkami.

Številni posegi omogočijo korekcijo ekvinusa, vendar le redki zagotavljajo trajen uspeh. Najpogostejša operacija je še vedno daljšanje Ahilove kite.

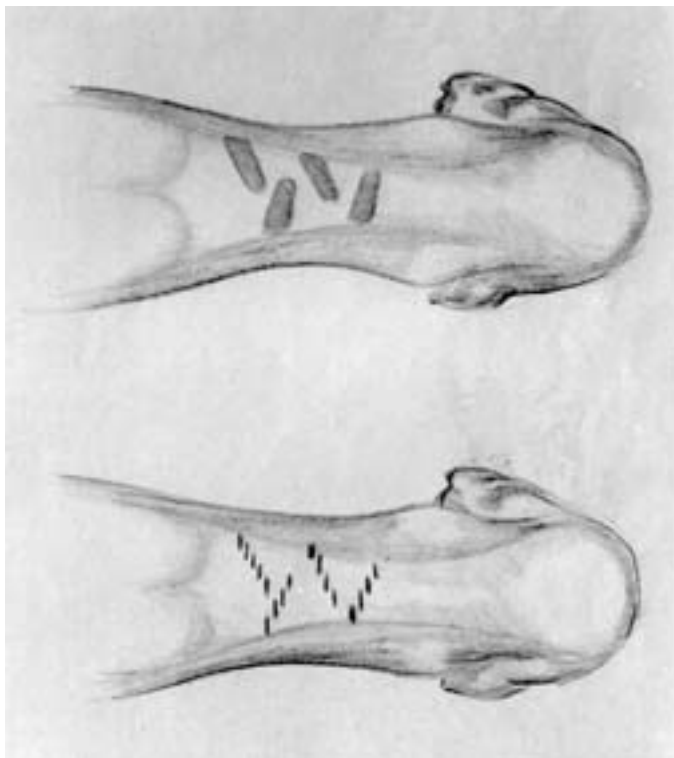
Izid prenosa kite sprednje golenične mišice na zunanji del stopala ni bil uspešen, ker je mišica oslabiljena zaradi dolgotrajnega, zanjo neugodnega položaja stopala. Pred operacijo svetujejo elektromiografski pregled njene aktivnosti (6).

Številni avtorji pa opisujejo prenos narastišča zadnje golenične mišice (*m. tibialis posterior*) na hrbtno stran stopala kot uspešno. Prvi je operacijo izvedel Mayer (7). Watkins jo je prenesel na spastike (8). Pogost zaplet tega posega je pojav valgusne deformacije stopala, ki jo je treba popraviti z dodatnim posegom, običajno s talokalkanealno artrodezo po Griceju. Elektromiografske študije so pokazale, da delovanje premeščene zadnje golenične mišice z leti pojema zaradi atrofije in zmanjšanja števila toničnih mišičnih vlaken (vlakna 1), ki v njej prevladujejo, in atrofije fazičnih vlaken (vlakna 2) (9).

### Modifikacija Watkins-Jones-ove operacije

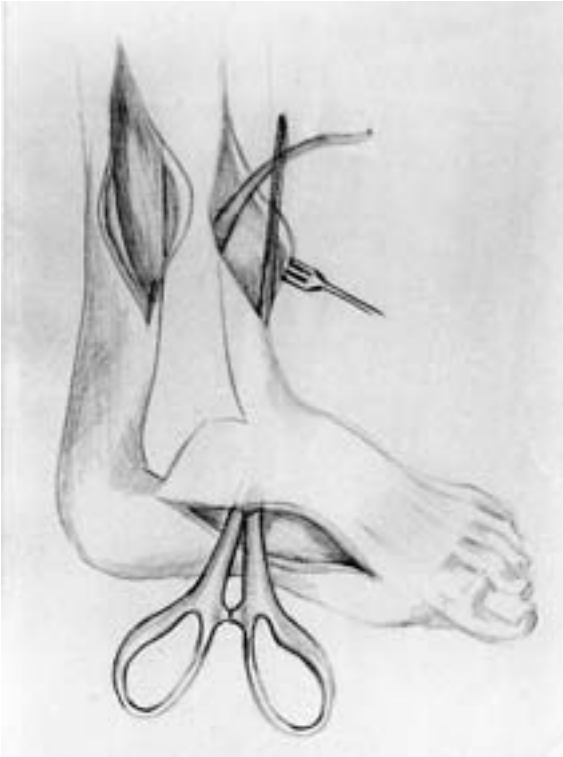
Valgusna iznakaženost stopala, ki nastopi po Watkinsonovi operaciji, in potreba po ponovnem operativnem posegu z daljšo imobilizacijo so bili razlogi, ki so nas usmerili k iskanju različice operativnega posega, s katerim bi odpravili omenjene pomanjkljivosti.

Poseg smo pričeli z daljšanjem aponevroze mečnice (m. triceps surae), kar smo dosegli s štirimi 4 cm dolgimi poševnimi rezi na ovojnici mišice (aponevrozi) – dva na vsaki strani in nasilnim potiskom stopala navzgor do popolne dorzifleksije.



Slika 1. Daljšanje Ahilove kite s štirimi poševnimi rezi na aponevrozi mišice triceps surae.

Zadnjo golenično kito (kito m. tibialis posterior) smo nato po izvorni metodi izpreparirali čim dlje ob nasadišču, jo dezinserirali, pripeljali na notranjo in zadnjo stran goleni, 10 cm nad gležnjem, nato skozi medkostno membrano na sprednjo stran goleni in končno pod kožo ali po ovojnici kite sprednje golenične mišice (m. tibialis anterior) do čolničaste kosti, kjer smo jo potegnili skozi prej pripravljeno vrtino in jo prišili po principu kita na kito v skrajni dorzifleksiji stopala (slika 1, 2, 3). Okončino z iztegnjenim kolonom smo zamavčili za dobo 4 tednov. Poseg je bil uspešen. Pooperativno se nista razvila ne valgusna niti kalkaneus deformacija.



Slika 2. *Modificirana metoda transpozicije kite mišice tibialis posterior. Prenos kite skozi ovojnico mišice tibialis anterior ali pod kožo na čolničasto kost.*

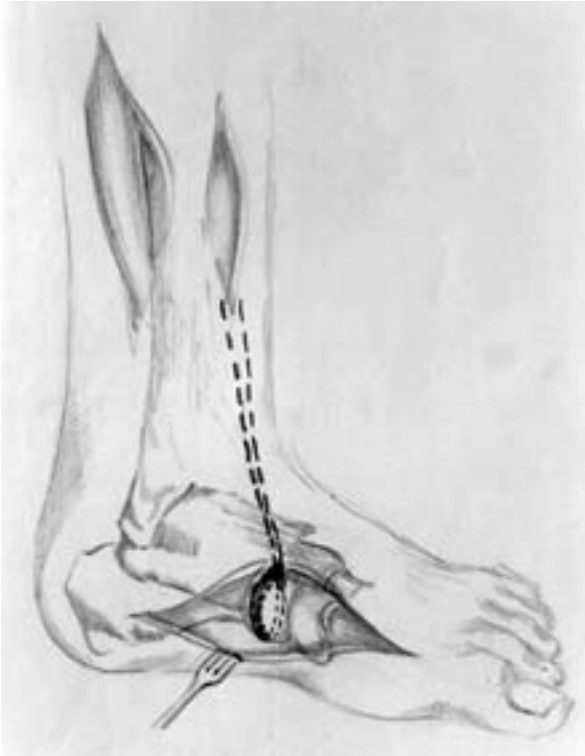### **Material in metode**

Podatke smo našli v dokumentacij otrok na oddelku za cerebralce – Dergančevo in na ortopedskem oddelku Splošne bolnišnice Gorica ter v Zavodu za prizadete otroke Janjka Premrla Vojka v Vipavi.

V letih od 1972 do 1982 smo na ortopedskem oddelku opravili 121 različnih posegov na spastičnih stopalih; pri 28 otrocih obojestransko, 69 otrok je bilo diplegikov, 24 hemiplegikov.

66 bolnikov smo operirali po opisani modificirani Watkins-Jonesovi metodi. Povprečna starost operiranih otrok je znašala 5 let in 6 mesecev (4–8 let).

2 leti po operativnem posegu smo lahko kontrolirali 32 stopal pri 16 diplegikih in 11 hemiplegikih, deset let po posegu le še 9 diplegikov (18 stopal) in 7 stopal pri hemiplegikih, po 20 letih pa 7 otrok z diplegijo (14 stopal) in 5 s hemiplegijo.



Slika 3. *Modificirana metoda transpozicije kite mišice tibialis posterior. Prenos kite skozi tunel v čolničasti kosti in šiv »kita na kito«.*

Pri ocenjevanju uspešnosti posega smo upoštevali 5 pokazateljev:

- oblika stopala v razbremenjenem položaju (normalna ali iznakažena v obliki konjskega stopala),
- obremenitev stopala pri hoji (v celoti ali delna),
- sposobnost bolnika, da potegne stopalo navzgor z lastno močjo (aktivna dorzifleksija do ali preko srednjega položaja),
- sposobnost preiskovalca, da s postopnim pritiskom na stopalo doseže gib stopala navzgor (pasivna dorzifleksija do ali preko srednjega položaja),
- valgusna deformacija stopala pri obremenitvi.

## Rezultati

Po operaciji, po dveh oziroma treh mesecih fizioterapije, so otroci operirano stopalo obremenjevali v celoti. Pasivna dorzifleksija pri iztegnjenem kolenu je bila vedno ustrezna,

aktivna dorzifleksija se je le postopoma pojavljala. Po 3 mesecih je bil hoteni gib stopala navzgor (aktivna dorzifleksija) zaznaven pri le 35 stopalih.

Po dveh letih so se pojavile prve razlike, ki so kazale, da je operativni poseg pri hemiplegikih uspešnejši. Pri vseh 11 hemiplegikih sta bili oblika stopala in obremenitev primerni. Ustrezni sta bili tako pasivna kot aktivna dorzifleksija stopala. Pri diplegikih pa je le 24 stopal pri 12 bolnikih ustrezalo tem zahtevam. Pri ostalih ni bilo aktivne dorzifleksije. Pri 1 je nastopila ponovitev ekvinusa. Valgusne deformacije stopala ni bilo opaziti.

Po 10 letih so bili bolniki stari od 15 do 17 let (povprečna starost 15,7 let).

Pri 5 hemiplegikih se je ohranila minimalna aktivna dorzifleksija (do 5 stopinj), pri vseh je bila pasivna dorzifleksija še izvedljiva (5–10 stopinj), plantarna pa je bila omejena na 5 stopinj. Pri obremenitvi se stopala niso izkrivila v valgus. Pri diplegikih je bila splošna slika občutno slabša. Razvila se je tipična slika hoje s skrčenimi koleno in kolki. Trije otroci so hodili ob berglah, ostali so bili samostojni. Deset jih je imelo pretirano telesno težo. Vsa operirana stopala so bila deformirana, nihče ni zmožal zavestnega potega stopala navzgor. Razen pri dveh se je pri vseh razvila precejšnja valgusna deformacija (kot izraz popuščanja ligamentarnega aparata), opazna tako v razbremenjenem položaju kot pri stoji.

Po 20 letih smo razpolagali s podatki za 5 hemiplegikov in 7 diplegikov (14 stopal). Pri hemiplegikih je bil rezultat še vedno zadovoljiv. Bolniki niso bili več sposobni potegniti stopala navzgor (aktivne dorzifleksije), stopala pa so ohranila zadovoljivo obliko in tudi primeren način obremenitve. Plantarna fleksija je bila pri vseh rigidna, pasivna dorzalna pa še dokaj dobra (5 stopinj).

Vsa stopala diplegikov so bila iznakažena v valgusni in pri petih (10 stopal) tudi v kalkaneus deformaciji. Pri nobenem ni bilo aktivne dorzifleksije, plantarna fleksija je bila pri vseh rigidna.

## Razpravljanje

Duševna prizadetost bistveno vpliva na celostni razvoj, na rehabilitacijo in s tem tudi na rezultate operativnih posegov pri spastičnih otrocih, zato so le-ti težko primerljivi. Hemiplegični otroci so običajno duševno boljše ohranjeni ali celo normalni. Ocena rezultatov modificirane operativne metode je zato pri omenjeni skupini verodostojnejša.

Zgodnji rezultati so odlični, so pa enaki rezultatom drugih podobnih ali celo enostavnejših posegov. Modificirana metoda ima prednost pred originalno vsaj v enem pogledu. Tudi po daljši opazovalni dobi se pri hemiplegikih ni pojavila valgusna deformacija, ki jo drugi avtorji pogosto omenjajo (10). Ponoven poseg, ki zahteva dolgotrajno zamavčitev z vsemi neugodnimi posledicami, zato ni potreben. Sama funkcija premeščene mišice je postopoma vse bolj slabela in na koncu, po različno dolgem intervalu, povsem izzvenela. Iz mišice in kite je nastala trdna vez ki je preprečevala ponovitev ekvinusa (teno-deza gležnja).

Tabela 1. Število bolnikov in rezultati operativnega zdravljenja spastičnega ekvinovarusu po modificirani Watkins-Jonesovi metodi po 2, 10 in dvajsetih letih.

čas kontrolnega pregleda po operaciji	prizadetost otroka	število operiranih stopal	primerna oblika stopala	pasivna dorzifleksija do ali preko srednjega položaja stopala	aktivna dorzifleksija do ali preko srednjega položaja stopala	valgusna deformacija stopala pri obremenitvi	obremenitev stopala pri hoji primerna
3 mesece	hemiplegiki	19	19	19	13	0	19
	diplegiki	47	47	47	22	0	47
		(24 otrok)					
2 leti	hemiplegiki	11	11	11	11	0	11
	diplegiki	32	31	31	24	0	31
		(16 otrok)					
10 let	hemiplegiki	7	7	7	5	0	7
	diplegiki	18	0	18	0	16	10
		(9 otrok)					
20 let	hemiplegiki	5	5	5	0	0	5
	diplegiki	14	0	14	0	14	0
		(7 otrok)					

## Zaključek

Spremenjena metoda premeščanja nasadišča zadnje golenične kite na hrbtišče stopala, na čolničasto kost, s hkratnim daljšanjem triglave mečne aponevroze (aponeurosis triceps surae), je bila uspešna tudi po daljši opazovalni dobi, predvsem pri hemiplegikih. Metoda je enostavna in uspešno preprečuje nastanek valgusne deformacije stopala ter s tem odpravi potrebo po ponovnem posegu. Indicirana je pri hemiplegičnih otrocih z izrazitejšo krčevitostjo kjer, po enostavni elongaciji Ahilove kite, preti nevarnost ponovitve.

Korekcija spastičnega ekvinusa pri diplegikih in tetraplegikih ni indicirana, ker lahko pride do hude motnje stabilnosti.

## Literatura

- Huet de la Tour e, Tardieu C, Tabary JC, Tabary C. Decrease of muscle extensibility and reduction of sarcomere numbers in soleus muscle following local injection of tetanus toxin. *J Neurol sc* 1979; 40: 23–31.
- Ziv I, Blackburn N, Rang M, Koreska J. Muscle growth in normal and spastic mice. *Develop Med and Child Neurol* 1984; 26: 94–9.
- Lee CL, Bleck EE. Surgical correction of equinus deformity in cerebral palsy. *Develop Med and Child Neurol* 1980; 22: 287–92.
- Barnett JG, Holly RG, Asmore Cr. Strecht-induced growth in chicken wing muscles: biochemical and morphological characterization. *Americ J Physiol* 1980; 239: C39–C46.
- Strayer LM. Recession of the gastrocnemius. *J Bone Joint Surg* 1950; 32A: 671–6.

6. Muller GM, Hsu JD, Hoffer MM, Rentfro R. Posterior tibial tendon transfer: a review of the literature and analysis of 74 procedures. *J Pediat Orthoped* 1982; 2: 363–70.
7. Mayer I. The physiological method of tendon transplantation in the treatment of paralytic drop-foot. *J Bone Joint Surg* 1937; 19: 389–94.
8. Watkins MB, Jones JB, Ryder GT, Brown TH. Transplantation of the posterior tibial tendon. *J Bone Joint Surg* 1954; 36A: 1181–9.
9. Pavlovčič V. *Pomen transpozicije mišice tibialis posterior pri prirojeni ekvinovarusni deformaciji stopala*. Magistrsko delo. Ljubljana: Medicinska fakulteta Univerze Edvarda Kardelja, 1981.
10. Bleck EE. *Orthopedic management in cerebral palsy*. Oxford: Blackwell Scientific Publication, Philadelphia: JB Lipicott Co., 1987: 257.

Prispelo 20.12.1994