

## Članki

### Articles

# Laparoskopsko asistirana ileocekalna resekcija pri Crohnovi bolezni

## *Laparoscopic ileocecal resection for Crohn's disease*

Aleš Tomažič, Franc Jelenc

Klinični oddelek za abdominalno kirurgijo, Kirurška klinika, Klinični center Ljubljana

Avtor za dopisovanje (*correspondence to*):

Aleš Tomažič, dr. med., Klinični oddelek za abdominalno kirurgijo, Kirurška klinika, Klinični center Ljubljana, 1000 Ljubljana, e-naslov: ales.tomazic@kclj.si

Prispelo/Received: 24.2.2006

### Izvleček

**Izhodišča.** Bolniki s Crohnovo boleznijo so pogosto mlajši, visoko motivirani za čimprejšnjo vrnitev k normalnim aktivnostim in večinoma želijo čim bolj estetski pooperativni izgled, torej so idealni kandidati za minimalno invazivno kirurgijo. V prispevku opisujeva svoje izkušnje z laparoskopsko asistiranimi ileocekalnimi resekcijami.

**Bolniki in metode.** V letu 2005 smo na našem oddelku operirali 5 bolnikov s Crohnovo boleznijo. Laparoskopsko asistirano ileocekalno resekcijo smo naredili 4 bolnikom, enemu pa resekcijo terminalnega ileuma.

**Rezultati.** Pooperativni potek je pri vseh bolnikih minil brez zapletov, čas hospitalizacije je bil 5 – 7 dni.

**Zaključki.** Laparoskopsko asistirana ileocekalna resekcija je po mnenju avtorjev odličen način zdravljenja Crohnove bolezni, kar potrjujejo tudi naši rezultati.

**Ključne besede.** Crohnova bolezen, ileitis, laparoskopska kirurgija, resekcija črevesa.

### Abstract

**Background.** Patients with Crohn's disease are highly motivated to have an operation that would allow for rapid recovery healing with minimal scarring. The paper presents our experience with laparoscopic-assisted ileocelectomy.

**Patients and Methods.** In 2005, five patients underwent laparoscopic-assisted ileocelectomy for Crohn's disease at this Department.

**Results.** All patients had an uneventful postoperative course and were discharged home 5 to 7 days after the operation.

**Conclusions.** The laparoscopic technique presented offers faster recovery and better cosmetic results than the conventional open surgery.

**Key words.** Crohn's disease, ileitis, laparoscopic surgery, intestinal resection.

## Uvod

Kljub vedno boljšemu medikamentnemu zdravljenju Crohnove bolezni moramo 75 – 80% bolnikov v poteku bolezni operirati (1-2). Ti bolniki so pogosto mladi in visoko motivirani za čim hitrejšo vrnitev k normalnim aktivnostim, poleg tega želijo tudi čimbolj estetski rezultat operacije. Zato so idealni kandidati za minimalno invazivno kirurgijo.

Laparoskopske resekcije črevesa se izvajajo vedno pogosteje, posebej pri benignih kolorektalnih boleznih, kot so adenomi kolona in divertikulozne bolezni (3). V tem pogledu laparoskopski pristop nudi nekaj prednosti pred klasično, odprto kirurgijo. Predvsem gre za boljši kozmetični učinek. Poleg tega je po laparoskopskih operacijah krajše trajanje pooperacijskega ileusa, hitreje se vzpostavi normalna pljučna funkcija, manjša je obolevnost in krajša pooperativna hospitalizacija (4-6).

V prispevku avtorja opisujeva izkušnje z laparoskopsko asistiranimi ileocekalnimi resekcijami pri Crohnovi bolezni in rezultate zdravljenja.

## Bolniki, metode in rezultati zdravljenja

### Bolniki

Na Kliničnem oddelku za abdominalno kirurgijo smo z laparoskopskimi resekcijami Crohnove bolezni začeli leta 2005. V tem letu smo operirali 5 bolnikov, 3 ženske in 2 moška. Vsi so bili zaradi Crohnove bolezni operirani prvič. Bolniki so bili stari povprečno 26,4 leta (14 do 38 let). Trije so bili pred operacijo zdravljeni s kortikosteroidi, en bolnik pa je imel ob Crohnovi bolezni terminalnega ileuma peritiflitični absces.

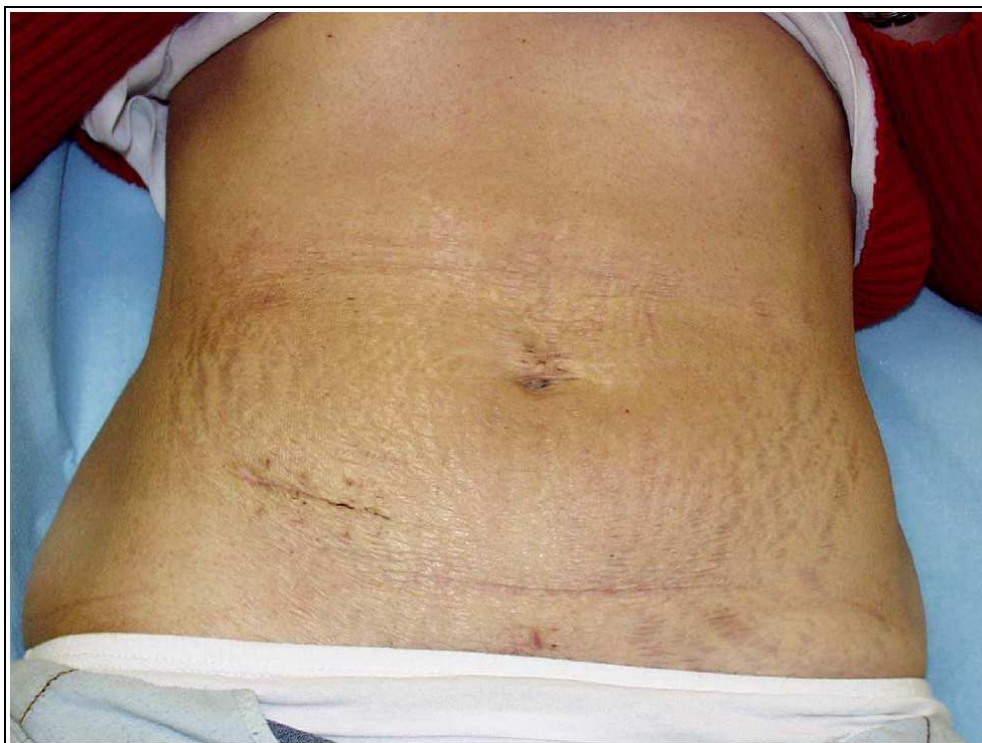
## Vrsta operacije

Štirim bolnikom smo naredili laparoskopsko asistirano ileocekalno resekcijo, enemu pa resekcijo terminalnega ileuma in neoimplantacijo ileuma v cekum. Bolnike smo operirali v Trendelenburgovem položaju, nagnjene na levo stran. Pod popkom smo uvedli 10-milimetrski troakar, ki smo ga uporabili za kamero. Suprapubično smo uvedli 12-milimetrski troakar in v desnem mezogastriju ali hipohondriju 5-milimetrski troakar. Uporabili smo ju za prijemale, harmonični skalpel, aplikator kovinskih sponk ali avtomatski endoskopski spenjalnik. Večino operacij bi lahko naredili z dvema 5-milimetrskima kanaloma, vendar smo zaradi varnosti vedno uporabili 12-milimetrski troakar. V enem primeru smo zaradi tehničnih ovir namestili četrti troakar (5-mm). Pri vseh bolnikih smo na začetku operacije pregledali tanko in debelo črevo. V laparoskopskem delu operacije smo zmobilizirali mezenterij, prizadeti del črevesa in kolon ascendens s hepatalno fleksuro. To je posebej pomembno, da nato pri odprtem delu operacije lažje naredimo anastomozo skozi majhen rez nizko v desnem spodnjem kvadrantu trebušne stene. Operacijo smo nato nadaljevali odprto z izmeničnim Sprenglovim ali McBurneyevim) rezom. Najprej smo prekinili z avtomatskim spenjalnikom proksimalni del črevesa 1 – 2 cm pred makroskopsko obolelim delom. Zdrav del smo pogreznili v trebušno votlino in nato postopno ligirali žilje v mezenteriju. Anastomozo smo v 4 primerih naredili terminoterminalno, pri neoimplantaciji pa terminolateralno s posameznimi šivi Vikril 4,0. Operacije so trajale od 120 do 150 minut, povprečno 135 minut.

## Pooperativni potek

Bolniki so prvi dan po operaciji uživali tekočo dieto (čaj, jogurt, juho). Polno hrano so začeli uživati, ko so pričeli odvajati blato ali vetrove. Pooperativni potek je pri vseh bolnikih minil brez zapletov, čas hospitalizacije po operaciji je

bil 5 do 7 dni. Vsi bolniki so bili na kontrolnem pregledu 2 do 3 mesece po operaciji, brez težav. Slika 1 prikazuje estetski učinek operacije s katerim so bili vsi bolniki zelo zadovoljni.



**Slika 1**

Estetski izgled po operaciji. Vidne so tri minimalne brazgotine suprapubično, supraumbilikalno in v desnem mezogastriju ter manj kot 5 cm dolg rez v desnem spodnjem kvadrantu trebuha (alternativa pri odprti kirurgiji bi bila 20 cm dolga srednja in spodnja mediana laparotomija).

## Razpravljanje

Uporabo laparoskopske kirurgije pri Crohnovi bolezni še vedno sprejemamo s senco dvoma. Zaradi hudega vnetja mezenterija, retroperitoneja in okolnih organov je po eni strani kirurgija Crohnove bolezni lahko izjemno zahtevna in težka. Dodatna nevarnost je možnost, da je bolezen multifokalna in bi jo pri laparoskopiji lahko deloma spregledali. Na drugi strani je večina bolnikov, ki jih operiramo, mladih, visoko motiviranih za čimprejšnjo vrnitev na delo in zaskrbljenih zaradi estetskega učinka operacije. Laparoskopska kirurgija se ob tem dozdeva kot

odlična rešitev ob predpostavki, da je enako varna in učinkovita kot klasična kirurgija Crohnove bolezni.

Doslej je bila objavljena le ena prospektivna randomizirana raziskava, ki je primerjala kratkoročne rezultate laparoskopsko in klasično zdravljenih bolnikov s Crohnovo boleznijo ileocekalnega predela (5). Raziskava je zajela 60 bolnikov, pol je bilo operiranih laparoskopsko asistirano in druga polovica klasično. Povrnitev normalne pljučne funkcije je bil izbran kot eden pomembnih objektivnih kazalcev, laparoskopsko operiranim se je normalna pljučna funkcija

vzpostavila v povprečju po 2,5 dneva in klasično operiranim po 3,5 dneva. Laparoskopsko operirani so imeli tudi manj pooperativnih zapletov in en dan krajšo pooperativno hospitalizacijo. Laparoskopske operacije so trajale povprečno 45 minut dalj.

Poleg omenjene prospektivne raziskave je bila doslej objavljena tudi cela vrsta retrospektivnih primerjalnih raziskav (4,6-8). Večinoma opisujejo hitrejšo vzpostavitev peristaltike, manj uporabe analgetikov in krajšo pooperativno hospitalizacijo pri laparoskopsko operiranih bolnikih. Omenjene rezultate si moramo razlagati zelo previdno, ker raziskave večinoma nimajo izdelanega protokola o pooperativnem hranjenju in uporabi analgetikov. Podatki o trajanju pooperativne hospitalizacije so lahko še posebej podvrženi subjektivnemu vplivu in s tem napaki. V tej luči lahko dobro razumemo avtorje že omenjene prospektivne raziskave (5), zakaj so kot merilo okrevanja po operaciji določili povrnitev pljučne funkcije, ki je dobro merljiva in relativno objektivna. Shore s sodelavci je objavil retrospektivne primerjalne podatke dveh skupin po 20 bolnikov (8). Laparoskopsko operirani so imeli značilno manjšo medoperativno izgubo krvi, hitreje se je vzpostavila peristaltika, prej so začeli uživati polno hrano in krajše je bilo trajanje hospitalizacije po operaciji (Tabela 1). Rezultati retrospektivnih raziskav, ki sta jih opravila Bemelman s sodelavci (7) in Benquist s sodelavci (6), so omenjene razlike le deloma potrdili. Bemelman je dokazal, da laparoskopske operacije pomembno dalj časa trajajo, čas hospitalizacije pa je pomembno krajši in sicer kar za pet dni (Tabela 2). Benquist med laparoskopsko in klasično operiranimi ni našel nobenih razlik (Tabela 3 in 4).

Lansko leto je bila sprejeta v objavo prva meta analiza primerjav med laparoskopsko asistiranimi in klasičnimi ileocekalnimi resekcijami pri Crohnovi bolezni (4). Avtorji so dokazali, da laparoskopske operacije trajajo dalj časa, vendar bolniki, ki so operirani laparoskopsko, hitreje okrevajo in čas hospitalizacije je krajši. Poleg tega so imeli laparoskopsko operirani manj pooperativnih zapletov.

Naše izkušnje z laparoskopsko asistiranimi resekcijami pri Crohnovi bolezni so odlične. Skupina operiranih bolnikov je zaenkrat majhna in je zato ni mogoče primerjati z odprto metodo.

Kratek čas hospitalizacije in dejstvo, da bolniki niso utrpeli zapletov po operaciji, pa potrjujeta primernost metode. Ob tem velja razpravljati še o dveh stvareh: izbiri bolnikov za laparoskopski poseg in vrsti mini laparotomije, ki jo naredimo ob koncu operacije.

S skrbno izbiro bolnikov za laparoskopski poseg zmanjšamo število konverzij. Dejavniki, ki so povezani z večjim deležom konverzij, so fistule, zdravljenje s steroidi, zunajčrevesni pojavi bolezni, podhranjenost, predhodna operacija zaradi Crohnove bolezni (9) in tipna rezistenca (10). Kljub temu pa nobeden od naštetih dejavnikov ne predstavlja absolutne kontraindikacije za laparoskopsko kirurgijo (11,12). Naše stališče zaenkrat je, da ne operiramo bolnikov s fistulami, septičnih bolnikov in bolnikov, ki so že bili operirani zaradi Crohnove bolezni. V predstavljeni naši skupini bolnikov so trije prejeli zdravljenje s steroidi, eden pa je imel tipno rezistenco ileocekalno. Operacije so sicer bile tehnično zahtevnejše, vendar konverzija ni bila potrebna v nobenem primeru.

Glede vrste mini laparotomije, ki jo naredimo na koncu laparoskopsko asistirane operacije, da lahko skozi odstranimo preparat in naredimo ročno anastomozo, imamo tri možnosti:

- infraumbilikalna mini spodnja mediana laparotomija (6,8);
- izmenični rez v desnem spodnjem kvadrantu trebuha (McBurneyev ali Sprenglov rez) (5,7);
- Pfannenstielov rez (13).

Trebušno steno najmanj poškoduje **izmenični rez**, ki je tudi estetsko sprejemljiv, saj leži sorazmerno nizko. Dobra lastnost tega reza je tudi v tem, da je položen blizu mesta, kjer leži patološko spremenjeno črevo. S tem je odstranitev črevesa in šivanje anastomoze tehnično enostavnejše. Relativna slabost reza je v tem, da je del desnega spodnjega kvadranta s tem »zaseden« z brazgotino. Če v razvoju bolezni pride do potrebe po ileostomi, nam izmenični rez zmanjša manevrski prostor za oblikovanje stome. Kljub tej relativni slabosti se tudi avtorjema prispevka prav ta rez zdi najprimernejši in je bil uporabljen v vseh naših primerih.

**Infraumbilikalna mini laparotomija** »poškoduje« trebušno steno v večji meri kot izmenični

rez, večja je nevarnost pooperativnih kil in estetski učinek je bistveno slabši. Dobra lastnost tega reza se izkaže ob morebitni kasnejši ponovni operaciji, ko lahko izkoristimo staro brazgotino. Poleg tega je desni spodnji kvadrant prost, če

moramo oblikovati ileostomo. **Pfannenstielov rez** je fiziološko podoben izmeničnemu rezu, vendar je precej daljši, njegova prednost je dober kozmetični učinek.

**Tabela 1**

Primerjava rezultatov kirurškega zdravljenja Crohnove bolezni: Laparoskopsko asistirana metoda vs. klasična metoda (8).

Spremenljivka	Laparoskopsko operirani (n = 20)	Operirani s klasično metodo (n = 20)	p
Trajanje operacije (min)	145,0 (45-270)	133,5 (98-77)	0,36
Izguba krvi (mL)	77,2 (25-350)	265,5 (100-400)	0,001
Dolžina reza (cm)	5,5 (3-12)	13,5 (8-18)	0,001
Začetek hranjenja (dnevi)	1,35 (1-3)	2,73 (2-6)	0,001
Vzpostavitev peristaltike (dnevi)	1,70 (1-3)	2,63 (2-5)	0,001
Trajanje hospitalizacije (dnevi)	4,25 (3-7)	8,25 (5-33)	0,001
Cena zdravljenja (US\$)	9614	17079	0,05
Zapleti	0	1	0,09
Smrtnost	0	0	0,15
Priprava črevesa na operacijo	20	20	0,15
Drenaža (Jackson-Pratt)	0	1	0,09

**Tabela 2**

Rezultati primerjave med laparoskopsko-asistirano in odprto ileocekalno resekcijo pri Crohnovi bolezni. Statistično pomembne razlike v trajanju operacije in času hospitalizacije (7).

	Odprta resekcija	Laparoskopsko asistirana resekcija	p
Trajanje operacije (min)	104 ± 34 SD	138 ± 36 SD	< 0,001
Izguba krvi (mL)	130 ± 200 SD	204 ± 258 SD	ns
Zaužitje več kot 1 l tekočine dnevno (pooperativni dan)	3,3 ± 1,8 SD	2,8 ± 2 SD	ns
Normalna prehrana (pooperativni dan)	5,1 ± 2,3 SD	4,3 ± 2 SD	ns
Vzpostavitev peristaltike (pooperativni dan)	3,5 ± 0,98 SD	3,4 ± 1,3 SD	ns
Uporaba analgetikov v prvih urah po operaciji (mg)	35,6 ± 30 SD	32,9 ± 50 SD	ns
Trajanje pooperativne hospitalizacije (dni)	10,2 ± 10,8 SD	5,7 ± 1,9 SD	0,007
Pooperativni zapleti	6/48 (14,8%)	3/30 (10%)	ns

ns = razlika statistično ni značilna

**Tabela 3**

Zapleti pri 56 bolnikih, ki so imeli narejeno ileocekalno resekcijo zaradi Crohnove bolezni. Razlike med laparoskopsko in klasično operiranimi (6).

	<b>Klasično operirani</b>	<b>Laparoskopsko operirani</b>	<b>p</b>
Večji zapleti	2 (6%)	1 (4%)	ns
Puščanje anastomoze	1 (3%)	–	ns
Obstrukcija tankega črevesa	–	1 (4%)	ns
Intraabdominalni absces	1 (3%)	–	ns
Manjši zapleti	1 (3%)	4 (16%)	ns
Infekcija rane	–	2 (8%)	ns
Hematom	–	1 (4%)	ns
Infekcija sečnih poti	1 (3%)	1 (4%)	ns
<b>Skupaj</b>	<b>3 (10%)</b>	<b>5 (20%)</b>	<b>ns</b>

ns = razlika statistično ni značilna

**Tabela 4**

Pooperativni potek pri 56 bolnikih, ki so imeli narejeno ileocekalno resekcijo zaradi Crohnove bolezni. Razlike med laparoskopsko in klasično operiranimi (6).

<b>Pooperativni dnevi*</b>	<b>Klasično operirani (n = 32)</b>	<b>Laparoskopsko operirani (n = 24)</b>	<b>p</b>
Odvajanje vetrov	3,3 ± 3	2,5 ± 0,7	ns
Potrebe po analgetikih	2,2 ± 2	2 ± 0,7	ns
Uživanje polne hrane	3,5 ± 3	2,8 ± 1,4	ns
Trajanje hospitalizacije	8 ± 2	7,7 ± 3	ns

ns = razlika statistično ni značilna

## Zaključki

Glede na doslej objavljene rezultate raziskav so laparoskopsko asistiranje ileocekalne resekcije pri Crohnovi bolezni verjetno boljši način zdravljenja kot odprta resekcija. Objavljeni dokazi so stopnje 3 in 4. Na tej podlagi lahko oblikujemo priporočila ravni B ali C za uporabo laparoskopsko asistiranega načina operacij (14). Razlike v rezultatih obeh načinov operacije (razen kozmetičnega učinka) so relativno majhne in še te so lahko posledica slabo oblikovanih raziskav ali subjektivnega vpliva na rezultate. Zaradi majhnih razlik tudi odprta metoda ohranja svoje mesto v kirurgiji Crohnove bolezni. Razlika med obema

načinoma zdravljenja se bo morda povečala v prihodnosti s tehnološkim napredkom tako v odprti kot tudi v laparoskopski operativni tehniki. Naše izkušnje z laparoskopskimi operacijami so zaenkrat odlične in bomo z njimi nadaljevali.

## Literatura

1. Schraut WH. The surgical management of Crohn's disease. *Gastroenterol Clin North Am* 2002; 31: 255-63
2. McLeod RS. Surgery for inflammatory bowel diseases. *Dig Dis* 2003; 21: 168-79
3. Tomita H, Marcello PW, Milsom JW. Laparoscopic surgery of the colon and rectum. *World J Surg* 1999; 23: 397-405

4. Rosman AS, Melis M, Fichera A. Metaanalysis of trials comparing laparoscopic surgery for Crohn's disease. *Surg Endosc* published online 17.10.2005
5. Milsom JW, Hammerhofer KA, Bohm B, Marcello P, Elson P, Fazio VW. Prospective, Randomized Trial Comparing Laparoscopic vs. Coventional Surgery for Refractory Ileocolic Crohn's Disease. *Dis Colon Rectum* 2001; 44: 1-8
6. Benoist S, Panis Y, Beaufour A, Bouhnik Y, Matuchansky C, Valleur P. Laparoscopic ileocecal resection in Crohn's disease. *Surg Endosc* 2003; 17: 814-8
7. Bemelman WA, Slors JFM, Dunker MS et al. Laparoscopic-assisted vs open ileocolic resection for Crohn's disease. A comparative study. *Surg Endosc* 2000; 14: 721-5
8. Shore G, Gonzalez QH, Bondora A, Vickers SM. Laparoscopic vs Conventional Ileocolectomy for Primary Crohns Disease. *Arch Surg* 2003; 138: 76-9
9. Schmidt CM, Talamini MA, Kaufman HS, Lillemoe KD, Learn P, Bayless T. Laparoscopic surgery for Crohn's disease: reasons for conversion. *Ann Surg* 2001; 233: 733-9
10. Moorthy K, Shaul T, Foley RJ. Factors that predict conversion in patients undergoing laparoscopic surgery for Crohn's disease. *Am J Surg* 2004; 187: 47-51
11. Aleali M, Milsom JW. Laparoscopic surgery in Crohn's disease. *Surg Clin North Am* 2001; 81: 217-30
12. Chung CC, Tsang WW, Kwok SY, Li MK. Laparoscopy and its current role in the management of colorectal disease. *Colorctal Dis* 2003; 5: 528-43
13. Green AK, Michetti P, Peppercorn MA, Hodin RA. Laparoscopically Assisted Ileocolectomy for Crohn's Disease through a Pfannenstiel Incision. *Am J Surg* 2000; 180: 238-40
14. Milsom JW. Laparoscopic surgery in the treatment of Crohn's disease. *Surg Clin North Am* 2005; 85: 25-34