

POMEN ULTRAZVOČNE PREISKAVE PRI TNM RAZVRŠČANJU MALIGNIH TUMORJEV NA VRATU

REAL-TIME SONOGRAPHY IN ASSESSING NECK METASTASES ACCORDING TO TNM CLASSIFICATION

Lavrenčak B*, Višnar-Perovič A**, Žargi M*

Abstract — Preoperative ultra-sound (US) examination in 60 patients with neck lymphadenopathies, surgically treated at the University Department of Otorhinolaryngology and Cervico-Facial Surgery in Ljubljana, was compared with physical examination and evaluated with regard to surgical findings. US examination proved to be a complementary method (tool) in TNM classification of neck tumors, particularly useful in assessing cancer spread to adjacent tissues and organs.

UDC: 616-006.6-073:611.93:534-8

Key words: head and neck neoplasm-secondary, ultrasonic diagnosis

Orig sci paper

Radiol lugosl 1989; 23: 357—9

Uvod — Uporaba ultrazvoka postaja vedno bolj pogostna tudi pri diagnostični obravnavi tumorjev na vratu. Še posebej bi lahko bila v pomoč pri odkrivanju skritih zasevkov in pri določanju razsežnosti metastatskega procesa, kar v dosedanjih poročilih še ni dokončno opredeljeno. Ti podatki so lahko kirurgu v veliko pomoč pri načrtovanju operativnih posegov na vratu. Po eni strani bi lahko pomagali pri načrtovanju obsega funkcionalne oziroma modificirane funkcionalne disekcije (1), oziroma pri velikih metastazah opredeljevali njihovo operabilnost. Ker je ultrazvočna preiskava (UZ) v primerjavi z računalniško tomografijo (CT) in magnetno resonanco (MR) za uporabo veliko bolj enostavna in tudi cenejša, smo poskušali oceniti njeno vrednost (2). Izvide UZ preiskave smo primerjali s stanjem, ki smo ga ugotovili pri operaciji oziroma z makro in mikroskopskim opisom pooperativnih preparatov.

Material in metoda — V letih 1987 in 1988 smo s pomočjo ultrazvoka na Univerzitetnem inštitutu za rentgenologijo v Ljubljani pregledali 60 bolnikov, ki so bili nato operirani na Univerzitetni kliniki za otorinolaringologijo in cervikofacialno kirurgijo v Ljubljani. Starost bolnikov je bila med 37 in 72 leti. Med vsemi pregledanimi so bile 4

ženske. Pregledali smo 54 bolnikov s karcinomom, od tega 28 s karcinomom žrela ali grla, 26 s karcinomom ustnega dna in jezika, z ali brez povečanimi področnimi bezgavkami. V študijo smo vključili 1 z ne Hodgkinovim limfomom, 2 s kroničnim limfadentitisom in 1 z metastazo malignega melanoma, pri katerih smo ob prvem pregledu posumili na metastaze karcinoma neznanega izvora.

Uporabljali smo visokofrekvenčno linearno sondo 7,5 MHz in konveksno sondo 3,5 MHz z brezodmevnim distančnim blokom za globlje ležeče strukture in aparat Toshiba SAL 77 A. Sistematično smo pregledovali strukture obeh strani vratu od ključnic do lobanjske baze. Določili smo lego, velikost, število povečanih bezgavk, njihovo ultrazvočno strukturo in odnos do velikih žil. Pri ocenjevanju prehodnosti jugularne vene smo si pomagali z Valsalvinim postopkom. Zabrisano ehogenost arterijske stene smo označili kot infiltracijo.

Po intraoperativni oceni so bili narejeni serijski histopatološki pregledi pooperativnih preparatov z vratu ter makroskopsko in mikroskopsko opisani. Primerjali smo izvide UZ preiskave s klinično oceno (otipanje vratu) in ocenili njihovo natančnost v skladu s pooperativno oceno.

Rezultati — Tabela 1 prikazuje primerjavo vseh pregledanih bolnikov po klinični in patološki TNM razvrstitvi malignih tumorjev (3) z ugotovitvami UZ pregleda. V klinično N₀ skupino smo uvrstili 12 bolnikov, po histopatološki pN pa smo 4 uvrstili v pN₂. Klinični izvid se je v tej skupini pri vseh pregledanih skladal z UZ izvidom. V N₁ skupino smo uvrstili 16 bolnikov, pri katerih smo po histopatološki razvrstitvi ugotovili pN₁ šestkrat, v 7 primerih smo histološko dokazali le vnetne bezgavke (pN₀), dvakrat pa več metastaz (pN₃), katerih velikost ni presejala 8 mm. Enkrat smo po UZ pregledu napačno ocenili prelaringalno maščobno tkivo za bezgavko (pN_x). V višjih skupinah razvrstitve metastaz ni bilo razlik med vsemi tremi preiskavami. Pri bolnici z metastazo malignega melanoma pa tako klinično kot s pomočjo UZ nismo dokazali metastaze na kontralateralni strani. V dveh primerih smo s pomočjo UZ preiskave pravilno ocenili, da je metastaza vrasla v jugularno veno. Rezultati klinične razvrstitve so bili v 71,6 % enaki histopatološki razvrstitvi, po UZ preiskavi pa smo pravilno histopatološko razvrstitev določili v 93,3 % (tabela 2).

Razprava in zaključek — Za UZ preiskave vratu smo se odločili predvsem zato, da pridobimo potrebne izkušnje pri ocenjevanju normalnih in patoloških struktur vratu in dobljene ugotovitve primerjamo z onimi, ki so opisane v literaturi. Ugotovili smo, da lahko z UZ pregledom zanesljivo razlikujemo mišice, velike arterije (a. carotis communis, bifurcatio, začetna dela zunanje in notranje a. carotis) in jugularno veno. Žile manjšega premera kot so zgornja tiroidna, lingvalna in facialna arterija, živce in normalne bezgavke pa ne moremo ultrazvočno razločevati. V večjem številu kot z otipanjem pa ultrazvočno razločimo patološko spremenjene bezgavke, večje od 5 mm. Še posebej je to pomembno pri načrtovanju operativnega zdravljenja karcinomov glave in vratu pri bolnikih s kratkim vratom in onih, ki so debeli, saj nam v teh primerih otipanje vratu praviloma ne daje zanesljive oziroma verodostojne ocene stanja. Včasih po ultrazvočni strukturi lahko ločimo vnete bezgavke od maligno infiltriranih (4). Za UZ razločevanje smo uporabljali naslednje kriterije: metastaze so običajno okrogle, heterogene strukture, nejasna zamejitev pa predstavlja inva-

Klinična razvrstitev Clinical classification	(število bolnikov) (No of patients)	Patološka razvrstitev Pathological classification	UZ pregled Ultrasound
N ₀	12	8/4 N ₂	12
N ₁	16	6/7 N ₀ , 2 N ₃ , 1 N _x	13/3
N _{2A}	6	4/2 N _{2B}	6
N _{2B}	6	6	6
N _{2C}	2	2	2
N ₃	14	14	14
Limfadenitis Inflamed nodes	2		
Ne-Hodgkinov limfom Non-Hodgkin's lymphoma	1		3/1
Metastaze malignega melanoma Metastases of malignant melanoma	1		

Tabela 1 — Primerjava kliničnih, patoloških in ultrazvočnih pregledov (60 bolnikov)
Table 1 — Comparison of clinical, pathological and ultrasonographical data (60 patients)

zijo kapsule prizadete bezgavke. Vnete bezgavke pa so podolgovate, izenačene, z odboji revne strukture. Velik pomen pri načrtovanju zdravljenja predstavlja možnost ultrazvočnega prikaza ekstranodalne tumorske infiltracije v arterijsko steno, kar se pokaže v zabrisani ehogenosti sicer ehogeno bogate arterialne stene. Stena ven pa je pretanka, da bi lahko ultrazvočno razločevali njeno infiltracijo. Zaporo z blastnim trombom lahko posredno dokažemo z Valsalvinim manevrom in Doppler sonogramom

(5, 6). Prednost UZ preiskave pred CT, tudi če izvzamemo njeno cenenost, predstavlja uporabnost pri otrocih in bolnikih, ki pri pregledu ne sodelujejo, ker ni potrebna anestezija. Čas pregledov je krajši, uporaba kontrasta ni potrebna, ponovitve preiskave so nenevarne in zato lahko tudi pogoste. Velika prednost je tudi natančen prikaz žilne stene, saj ocena le-te s pomočjo CT ni zadovoljiva. Nasprotno pa CT bolje prikaže retrofaringalno področje in morebitno prizadetost kostnih struktur. MR predstavlja preiskavo

prihodnosti tudi pri ocenjevanju tumorjev na vratu. Odlikuje jo visoka ločljivost med mišicami. žiljem in bezgavkami, slabše pa prikaže kostne spremembe (7). Očitno zeln uporabno dopolnitev kliničnega (palpatornega) razvrščanja tumorjev na vratu po TNM klasifikaciji s pomočjo UZ predstavlja visok odstotek skladanja ultrazvočnih izvidov s patohistološko razvrstitvijo. Ta znaša po ocenah v literaturi od 89 do 92,6 % (8).

Seveda je pretirano pričakovati, da z omejenjo preiskavo lahko razločujemo že začetno zločesto infiltracijo bezgavke, zlasti če je ta manjša od 8 mm, ker v takih primerih še ne vidimo značilnih ultrazvočnih strukturnih sprememb. UZ preiskava vratu je vsekakor zanesljiva, varna in hitra preiskava. Naše ugotovitve se ujemajo z navedbami v literaturi. Je dopolnilna diagnostična metoda, ki nam lahko pri limfadenopatijah vratu odločilno pomaga pri načrtovanju zdravljenja.

Število bolnikov

No of patients

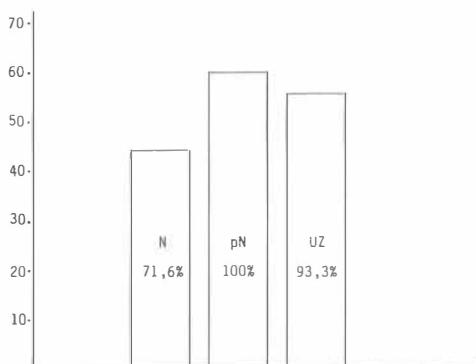


Tabela 2 — Primerjava kliničnih (N), patoloških (pN) in ultrazvočnih (UZ) pregledov

Table 2 — Comparison between clinical (N), pathological (pN) and ultrasonographical (US) examination

Povzetek

Avtorji ocenjujejo uspešnost UZ preiskave pri limfadenopatijah na vratu pri 60 bolnikih, ki so bili operirani na Univerzitetni kliniki za otorinolaringologijo in cervikofacialno kirurgijo v Ljubljani. Izvide palpacije vratu in UZ preiskave primerjajo s pooperativnimi izvidi pregledanih bolnikov. Ugotavljajo, da je UZ preiskava zanesljiva dopolnilna diagnostična metoda pri TNM razvrščanju malignih tumorjev na vratu. Še posebej je koristna pri ocenjevanju morebitnega razraščanja zaskov v sosednje strukture.

Literatura

1. Žargi M. Funkcionalna disekcija vrata. Zbornik radova XIII. kongresa ORL Jugoslavije (Priština) 1988; 121—5.

2. Bruneton JN, Roux Ph, Caramella E, Demard F, Vallicioni J, Chauvel P. Ear, nose, and throat cancer: ultrasound diagnosis of metastasis to cervical lymph nodes. *Radiology* 1984; 152: 771 — 3

3. UICC International Union Against Cancer. TNM classification of malignant tumours; fourth, fully revised edition. Berlin Heidelberg New York London Paris Tokyo: Springer Verlag 1987.

4. Gritzmann N. Sonographie im HNO- und kieferchirurgischen Bereich. *Ultraschall Klin Prax* 1988; 3: 57—69.

5. Gritzmann N, Czembirek H, Hajek P, Karnel F, Türk R, Frühwald F. Sonographie bei cervicalen Lymphknotenmetastasen. *Radiologe* 1987; 27: 118—22.

6. Gritzmann N, Czembirek H, Hajek P, Karnel F, Frühwald F. Sonographische Halsanatomie und ihre Bedeutung beim Lymphknotenstaging von Kopf-Hals-Malignomen. *Fortschr Röntgenstr* 1987; 146, 1: 1—7.

7. Lindemann J, Steinbrich W, Mödder U, Rose KG. Magnetische Resonanztomographie (MR) bei Tumoren des Gesichtsschädels und des Halsbereiches. *HNO* 1986; 34: 241—7.

8. Bruneton JN, Roux Ph, Caramella E, Manzano JJ, Vallicioni J, Demard F. Tongue and tonsil cancer: staging with US. *Radiology* 1986; 158: 743—6.

Naslov avtorja: Lavrenčak B, Univerzitetna klinika za otorinolaringologijo v Ljubljani, 61000 Ljubljana