

TO REVUO INDEKSIRA IN ABSTRAHIRA BIOMEDICINA SLOVENICA  
INDEXED AND ABSTRACTED IN: BIOMEDICINA SLOVENICA

LETNIK 11  
VOLUME 11  
ŠTEVILKA 26  
NUMBER 26  
NOVEMBER 2006  
NOVEMBER 2006

# ENDOSKOPSKA ENDOSCOPIC REVIJA REVIEW

GLASILO ZDRUŽENJA ZA ENDOSKOPSKO  
JOURNAL OF SLOVENE ASSOCIATION OF  
KIRURGIJO IN SEKCIJE ZA  
ENDOSCOPIC SURGERY  
GASTROENTEROLOŠKO  
AND SOCIETY OF  
ENDOSKOPIJO  
GASTROENTEROLOGIC  
SLOVENIJE  
ENDOSCOPY

ŠTEVILKA  
NUMBER

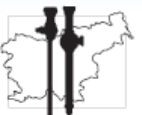26  
26

ENDOSKOPSKA REVUJA ENDOSCOPIC REVIEW LETNIK 11 VOLUME 11 ŠTEVILKA 26 NUMBER 26 NOVEMBER 2006 NOVEMBER 2006

ISSN 1318-8941

[www.endoscopicrevue.szd.si](http://www.endoscopicrevue.szd.si)

Združenje za endoskopsko kirurgijo Slovenije



Sekcija za gastroenterološko endoskopijo Slovenije



---

Glavni urednik/*Editor-in-Chief*  
**J. Vračko**

---

Urednika/*Editors*

Kirurgija/*Surgical Section*  
**M. Omejc**

Interna medicina/*Medical Section*  
**V. Mlinarič**

---

Častni urednik  
*Honorary Editor*  
**V. Pegan**

**A. Pleskovič**  
**V. Sojar**  
**M. Veselko**  
**U. Ahčan**  
**T. Benedik**  
**M. Zajec**

Uredniški odbor  
*Editorial Board*

**A. Debeljak**  
**J. Eržen**  
**I. Ferkolj**  
**B. Kocijančič**  
**V. Pavlovčič**  
**J. Podboj**  
**N. Požar-Lukanovič**  
**J. Šorli**  
**S. Štepec**  
**I. Tekavčič**  
**T. Tomažević**  
**M. Tonin**  
**N. Vodopija**  
**M. Žargi**

Mednarodni svetovalni odbor  
*International Advisory Board*

**F. Bresadola**, Udine  
**Z. Čala**, Zagreb  
**M. S. Kavic**, Ohio  
**D. Korolija**, Zagreb  
**A. Paganini**, Rim  
**Z. Perko**, Split  
**M. Stark**, Berlin  
**B. Vucelić**, Zagreb  
**W. Wayand**, Linz  
**K. L. Wiechel**, Stockholm

---

**ISSN 1318-8941**

Spletna stran/*Web site*

<http://www.endoscopicrevue.szd.si>

ENDOSKOPSKA REVIJA je uradno glasilo Zdrženja za endoskopsko kirurgijo, Sekcije za gastroenterološko endoskopijo Slovenije in Slovenskega združenja za artroskopijo in poškodbe pri športu pri Slovenskem zdravniškem društvu. Endoskopska revija objavlja prispevke v slovenskem ali angleškem jeziku.

*ENDOSCOPIC REVIEW is the official journal of the Slovene Association of Endoscopic Surgery, the Society of Gastroenterologic Endoscopy and the Slovene Society for Arthroscopic Surgery and Sports Traumatology of the Slovene Medical Association. It publishes contributions in the Slovene and English language.*

Prispevke pošljite po elektronski pošti ali na CD-ju: *Contributions should be sent by e-mail or on a computer disc to:*

**Uredništvo Endoskopske revije**  
**Slovenska 55/c**  
**1000 Ljubljana, Slovenija**  
**e-naslov: [endorev@kclj.si](mailto:endorev@kclj.si) or**  
**[endoscopic.rev@uni-lj.si](mailto:endoscopic.rev@uni-lj.si)**

Endoskopska revija izhaja praviloma dvakrat letno. Letna naročnina za leto 2007 znaša 15 EUR. Naročnino je potrebno nakazati na žiro račun št. NLB d.d. 02053-0012745211, sklic:00108, **Kongres d.o.o., z oznako Endoskopska revija.** *ENDOSCOPIC REVIEW is published twice a year. Annual subscription rate for 2007 is 15 EUR + postage, payable to the account at NLB d.d. 02053-0012745211 / 00108, S.W.I.F.T.: LJBASI2X, Kongres d.o.o.*

Po mnenju Urada vlade za informiranje se za javno glasilo Endoskopska revija plačuje davek po stopnji 5%. Revijo sofinancira Agencija za raziskovalno dejavnost Republike Slovenije (ARRS) in Zavod za zdravstveno zavarovanje Slovenije na podlagi javnega razpisa (Ur. l. RS, št. 37/2006).

Endoskopska revija, izdajatelj Zdrženje za endoskopsko kirurgijo Slovenije pri Slovenskem zdravniškem društvu, Dalmatinova 10, Ljubljana, je vpisana v razvid medijev pri Ministrstvu za kulturo RS pod zaporedno številko 853. Revijo indeksira in abstrahira Biomedicina Slovenica in COBBIS.

---

Glavni urednik/*Editor-in-Chief*  
**prof. dr. Jože Vračko, dr. med., višji svetnik**  
**Klinični center Ljubljana**  
**Klinični oddelek za abdominalno kirurgijo**  
**Vodnikova 62**  
**1000 Ljubljana, Slovenija**  
**tel. 386/1/522-56-10, faks. 386/1/522-56-01**  
**e-naslov: [joze.vracko@uni-lj.si](mailto:joze.vracko@uni-lj.si)**

---

Urednika/*Editors*  
**Vladimir Mlinarič, dr. med.**  
**Klinični oddelek za gastroenterologijo**  
**Klinični center Ljubljana**  
**Japljeva 2**  
**1525 Ljubljana, Slovenija**  
**tel. 386/1/522-22-10, faks. 386/1/433-4190**

**prof. dr. Mirko Omejc, dr. med.**  
**Klinični oddelek za abdominalno kirurgijo**  
**Klinični center Ljubljana**  
**Zaloška 7**  
**1525 Ljubljana, Slovenija**  
**tel. 386/1/522-47-88, faks. 386/1/522-22-09**  
**e-naslov: [mirko.omejc@kclj.si](mailto:mirko.omejc@kclj.si)**

---

Tehnični urednik/*Technical Editor*  
**Tone Lovšin**

---

Tajništvo tehničnega uredništva/*Administration*  
**Gordana Klun**  
**Struška 14, 1310 Ribnica, Slovenija,**  
**tel. 386/1/8369-450, faks. 386/1/8369-455**  
**e-naslov: [gordana.klun@siol.net](mailto:gordana.klun@siol.net)**

---

Lektor za slovenščino/*Reader for Slovene*  
**Jože Faganel**

Lektor za angleščino/*Reader for English*  
**Maja Dolanc**

Svetovalec za statistiko/*Statistical Advisor*  
**Gaj Vidmar**

---

Tisk/*Printed by*  
**F. Peterlin, 1310 Ribnica**

---

Oblikovanje naslovnice/*Cover Design*  
**Marko Omahen**

# Vsebina - Contents

## Uvodnik – Editorial

---

- 89 Prvi artroskopski številki Endoskopske revije na pot**  
*Best wishes to the first issue of Endoscopic Review dedicated to arthroscopic surgery*  
M. Veselko

## Pregledni članek – Review Article

---

- 91 Current Concepts in arthroscopic rotator cuff reconstruction**  
**Sodobna načela artroskopske rekonstrukcije rotatorne manšete**  
C. A. Guanche, M. Mikek

## Članki – Articles

---

- 99 Anatomic ACL reconstruction - double bundle**  
**Anatomska rekonstrukcija sprednje križne vezi – tehnika dvojnega snopa**  
F. Fu, J. Starman, M. Hussein
- 109 Artroskopska rekonstrukcija sprednje križne vezi – Ali raven športne dejavnosti bolnika vpliva na končni rezultat?**  
*Arthroscopic reconstruction of the anterior cruciate ligament – Does the patient's activity level influence the final outcome?*  
T. Silvester, P. Ješe
- 115 Uspešnost rekonstrukcije sprednje križne vezi s kvadricepsovo tetivo – preliminarni rezultati**  
*Anterior cruciate ligament reconstruction using bone-tendon quadriceps tendon autograft – preliminary results*  
A. Fakin, M. Veselko

- 121 Kratek pregled zgodovine kirurgije sprednje križne vezi**  
*A brief historical overview of the anterior cruciate ligament surgery*  
S. Kramer, M. Veselko
- 129 Artroskopski način zdravljenja Bakerjeve ciste**  
*Arthroscopic treatment of Baker's cyst*  
B. Iskra
- 137 Artroskopska oskrba sklepnih zlomov zgornjega dela golenice**  
*Arthroscopic management of the proximal tibia joint fractures*  
V. Senekovič
- 143 Artroskopsko asistirano zdravljenje zlomov platoja tibie**  
*Arthroscopically assisted treatment of tibial plateau fractures*  
G. Kavčič, M. Hussein
- 147 Notranja utesnitev rotatorne manšete pri vrhunskih športnikih**  
*Internal impingement of the rotator cuff in professional sportsmen*  
K. Stražar, O. Zupanc
- 153 Artroskopija komolca: indikacije, operativne možnosti in rezultati**  
*Elbow arthroscopy: current indications, treatment options and results*  
M. Mikek, T. Klarić
- 163 Prvi primer artroskopske odstranitve osteoid-osteoma iz glavice radiusa**  
*The first case of arthroscopically removed osteoid osteoma of the radial head*  
R. Trebše, B. Poberaj, A. Cör, V. Levašič

## **Poročilo – Report**

---

- 169 Poročilo z 10. svetovnega kongresa endoskopske kirurgije, združenega s 14. mednarodnim kongresom Evropskega združenja za endoskopsko kirurgijo (EAES)**  
A. Pleskovič, A. Tomažič

## **Obvestila – Announcements**

---

- 171 Kongresi in tečaji**

# Uvodnik

## *Editorial*

### **Prvi artroskopski številki Endoskopske revije na pot**



### ***Best wishes to the first issue of Endoscopic Review dedicated to arthroscopic surgery***

Peto leto obstoja Slovenskega združenja za artroskopsko kirurgijo in poškodbe pri športu smo dočakali prvo samostojno artroskopsko številko Endoskopske revije (ER). Res je bilo v ER objavljenih že kar nekaj člankov z artroskopsko tematiko, po zadnjem Kongresu endoskopske kirurgije Slovenije pa celo vsi povzetki sodelujočih. To je nova kakovost, med drugim tudi posledica razmeroma hitrega razvoja artroskopske dejavnosti v Sloveniji, ki se je iz nekaj večjih centrov v zadnjem desetletju razširila v vse slovenske bolnišnice in celo v nekaj zasebnih centrov. Kar devet člankov različnih avtorjev iz različnih slovenskih bolnišničnih ustanov, ki segajo na različna področja artroskopije v ortopediji in travmatologiji, kažejo, da so protagonisti zainteresirani in motivirani slediti razvoju stroke in jo tudi razvijati.

Soavtorstvo priznanih strokovnjakov kaže na vpetost naše stroke v globalne tokove in pomeni hkrati veliko priznanje našim avtorjem in odličnost naši stroki nasploh.

Članki v tej reviji so predvsem strokovni in pregledni. Predstavljeni so rezultati artroskopskega zdravljenja v »naših rokah«, nove metode in možnosti, ki jih odpirajo, novi trendi v svetu. Želim si še več takih člankov! Tako bomo svoje delo predstavili drug drugemu, širili med seboj in navzven svoje znanje. Želim pa si tudi člankov, v katerih bomo korektno ovrednotili rezultate zdravljenja s ciljem, da jih še izboljšamo. Moja želja je, da bi bili tu objavljeni izsledki prav vsakega znanstvenoraziskovalnega dela s področja

*We are glad to be able to welcome the readers to the first special issue of Endoscopic Review dedicated to arthroscopic surgery five years after the foundation of the Slovene Society for Arthroscopic Surgery and Sports Traumatology. Even though Endoscopic Review has featured several articles related to arthroscopy, including all abstracts of papers presented at the last Slovene Congress of Endoscopic Surgery, the publication of this special issue is a very important step forward and a result of a relatively fast development of this discipline in Slovenia. Arthroscopic surgery was originally available only in a few largest centres, but over the past decade it has been adopted in all hospitals and in some private centres in Slovenia. Nine papers published in the present issue and contributed by authors from different Slovene hospitals deal with various aspects of arthroscopic management in the fields of orthopaedic surgery and traumatology. These papers reflect vivid interest that the authors take in the development of arthroscopic surgery, and show their motivation to contribute to further progress of this discipline.*

*Papers written in co-authorship with internationally prominent experts bear witness to close links that exist between arthroscopic surgeons in Slovenia and in the world, and give credit to Slovene authors and to the discipline at large. This issue mostly features scientific and review articles. They report on results of arthroscopic treatment and on novel techniques and their potential for clinical use, and explore current*

artroskopske kirurgije in poškodb pri športu, tudi študentskih Prešernovih nalog, magistrskih in doktorskih del s tega področja.

Pobuda za številko je prišla s Slovenskega združenja za artroskopsko kirurgijo in poškodbe pri športu, zato smo hvaležni za veliko razumevanje uredništva ER za našo željo. Z združevanjem člankov z artroskopsko tematiko v okviru ER se bo gotovo povečalo tudi zanimanje za revijo v našem krogu, kar je gotovo tudi cilj uredništva ER.

Naš prostor je razmeroma majhen in tudi naše število je temu primerno nizko. Tako si previsokih ciljev ne smemo zastavljati. Vendarle sem prepričan, da smo sposobni sestaviti vsako leto vsaj eno, morda tudi dve artroskopski številki. Želimo si, da bi v naših številkah lahko objavljali tudi druge teme s področja poškodb pri športu. O tem se bomo poskusili dogovoriti z uredništvom ER, pa tudi o načinu plačevanja naročnine na revijo, ki bo za člane našega združenja sprejemljivo.

Ob koncu bi se rad zahvalil za trud vsem avtorjem, še posebej pa kolegu Martinu Mikeku, ki je uspel vse članke pravočasno zbrati in pomagal urediti v za nas tako pomembno, **prvo, samostojno artroskopsko številko** Endoskopske revije.

**prof. dr. Matjaž Veselko, dr. med.**

Predsednik Slovenskega združenja za artroskopsko kirurgijo in poškodbe pri športu

*trends in arthroscopy in the world. I would like our authors to submit more articles of this kind as they would enable us to learn more from each other, to exchange experience and to transfer and disseminate the knowledge acquired at the national and international levels. I also wish this journal to publish more articles that would help us properly evaluate our treatment results and further improve our work. I hope that all research projects related to arthroscopic surgery and sports trauma, including student research projects and master's and doctoral theses, will be published in this journal.*

*The incentive to publish this issue was provided by the Slovene Society for Arthroscopic Surgery and Sports Trauma. We are most grateful to editors of Endoscopic Review for having complied with our wishes. By publishing articles dealing with arthroscopic surgery, Endoscopic Review will certainly attract interest of many of our colleagues, and to reach a wider readership is also a goal pursued by the editors. Given a small size of Slovenia and a relatively small number of arthroscopic surgeons in the country, we should not set our goals too high. We believe, however, that we will be able to put together at least one to two issues of arthroscopic review yearly. In the future, we wish to make arrangements with the editors of Endoscopic Review to expand the review's coverage to include articles focusing on some other aspects of sports trauma, and to negotiate changes in subscription fee in order to increase the review's accessibility.*

*May I conclude by offering our warmest thanks to all of the contributing authors, and particularly to our colleague Martin Mikek, who managed to gather all articles within the set deadline and who succeeded to bring to life this **first independent arthroscopic issue** of Endoscopic Review.*

**Prof. Matjaž Veselko, MD, PhD**

President, Slovene Society for  
Arthroscopic Surgery and Sports Trauma

## **Pregledni članek**

*Review article*

### ***Current concepts in arthroscopic rotator cuff reconstruction***

## **Sodobna načela artroskopske rekonstrukcije rotatorne manšete**

**Carlos A. Guanche<sup>1</sup>, Martin Mikek<sup>2</sup>**

<sup>1</sup>Southern California Orthopaedic Institute, Los Angeles, USA

<sup>2</sup>Kirurški oddelek, Splošna bolnišnica Novo mesto, Slovenija

Avtor za dopisovanje (*correspondence to*):

mag. Martin Mikek, dr. med., Kirurški oddelek, SB Novo mesto, Šmihelska c. 1, 8000 Novo mesto,  
e-naslov: martin.mikek@mac.com

Prispelo/Received: 28.5.2006

### ***Abstract***

*Tear of the rotator cuff is one of the most common causes of shoulder pain and dysfunction. Treatment of these tears has been significantly improved over the last few years as a result of our increased understanding of the mechanics and anatomy of the involved tissues and even more as a result of the increasing use of the arthroscope in the management of these injuries. All-arthroscopic cuff repair is probably the most technically challenging of the procedures commonly performed in the shoulder. The article presents current knowledge or aetiology and patterns of rotator cuff tears, describes different approaches to arthroscopic treatment of these tears and discusses most important controversies surrounding this therapy.*

**Key words.** *Shoulder, rotator cuff, arthroscopy, repair.*



## Izveček

Raztrganina rotatorne manšete je eden najpogostejših vzrokov za bolečino in moteno funkcijo ramenskega sklepa. V zadnjih letih je zdravljenje raztrganin rotatorne manšete z boljšim razumevanjem mehanike in anatomije prizadetih kit ter z uvajanjem uporabe artroskopskih tehnik pri operativni oskrbi teh poškodb zelo napredovalo. Artroskopska rekonstrukcija rotatorne manšete je tehnično eden najbolj zahtevnih operativnih posegov, ki se rutinsko izvajajo na ramenskem sklepu. V članku so predstavljena sodobna spoznanja o etiologiji in mehaniki raztrganin rotatorne manšete, opisan je artroskopski pristop k zdravljenju teh poškodb, v razpravi pa so predstavljeni različni pogledi na nekatera še sporna vprašanja.

**Ključne besede.** Rama, rotatorna manšeta, artroskopija, rekonstrukcija.

## Introduction

The treatment of rotator cuff tears has improved over the last few years as a result of an increased understanding of the mechanics and anatomy of the tissues involved. However, the quantum leap has occurred due to the increasing use of the arthroscope in the management of these injuries. Initially, the use of the tool was confined to the diagnosis and, occasionally, to the management of subacromial bone spurs. The thinking has now shifted to an all-arthroscopic treatment. This is reminiscent of the history of the treatment of meniscal tears, chronic ACL insufficiency, shoulder impingement and shoulder instability. Over time, clinical practice favors the arthroscopic treatment despite initial skepticism and lack of scientific evidence to support the procedures.

All-arthroscopic cuff repair is probably the most technically challenging of the procedures commonly done in the shoulder. It constitutes a natural extension of the arthroscopic-assisted mini-open repair. The latter has many of the advantages of an all-arthroscopic repair with less technical demands pertaining to the mobilization and securing of the rotator cuff to the greater tuberosity. Whatever the repair technique chosen, some fundamental principles of cuff repair should be applied. These include: preservation (or meticulous repair) of the deltoid, adequate subacromial decompression, surgical release to produce a freely mobile muscle-tendon unit, fixation of the tendon to the greater tuberosity, and closely supervised rehabilitation. There clearly is no best technique. The most important factor is the operating surgeon's experience and comfort level. A good open repair will always be superior to a

badly performed arthroscopic one. There are also technical considerations related to size of tear, quality of tissue, available equipment, and patient expectations. Preoperative imaging can assist the surgeon with planning and discussing treatment options with the patient. The transition to arthroscopic repair should be done in a stepwise and careful fashion: mastery of arthroscopic acromioplasty and "mini-open" technique is a prerequisite for progression to all-arthroscopic techniques.

The history of arthroscopic rotator cuff repairs can be traced back to the pioneers of shoulder arthroscopy, such as Lanny Johnson, who began repairing rotator cuff tears with a removable staple. The use of suture anchors in the subacromial space was pioneered by Eugene Wolf, closely followed by Steven Snyder, who reported extensively on the suture anchor technique back in the 1980's (1). More recent advances in surgery were made by Stephen Burkhart, who used a variety of tools designed to expedite the surgical procedure (2).

The literature on arthroscopic cuff repair contains many retrospective studies reporting generally favorable results. The limitations of these studies are their retrospective and nonrandomized design, a relatively short follow up of only two to three years in most cases, and general lack of documentation of the integrity of the repair. Multiple studies have shown that arthroscopic techniques are associated with significantly improved patient satisfaction, less pain and better functional results. The reported success rates are comparable to those documented with the use of the mini-open approach. Several authors have recently shown their outcomes to be comparable to those of the traditional open cuff repair in all measured

parameters when dealing with small and medium tears (3-6).

In experienced hands, the arthroscopic technique can be applied to the treatment of essentially all tears. In one study, nine patients with massive cuff tears were treated with arthroscopic double interval slides, side-to-side fixation and suture anchor placement. At a mean follow-up time of 17.9 months, eight of the nine patients were satisfied with the results. The mean UCLA score increased from 10.0 preoperatively to 28.3 postoperatively, and all patients showed some improvement in either active motion, strength, or function. Active forward flexion improved significantly, from a preoperative mean of 108° to a postoperative mean of 146.1°(3).

### ***Etiology of rotator cuff tears***

A consensus has emerged that rotator cuff disease is multifactorial and that it develops under the influence of intrinsic and extrinsic factors. The intrinsic mechanism is defined as a tendon injury that originates within the tendon because of intrinsic inferior tissue mechanical properties, poor vascularity and intrinsic tendon degeneration with alterations in the tendon matrix composition. On the other hand, the extrinsic mechanism is associated with damage to the tendon produced through compression against surrounding structures by subacromial, coracoid and internal impingement, with repetitive tendon stress and tensile overload. At present intrinsic factors are regarded as having a predominant role in the occurrence of rotator cuff tears (7), which is supported by the following findings: 40% of patients with cuff tear have never done strenuous physical work, 50% of patients with cuff tear do not recollect any shoulder trauma, and a large proportion have bilateral cuff defects (8) Recently, a strong genetic component has been identified as playing a role in the development of rotator cuff tears (9).

Age as a factor closely related to the process of intrinsic tendon degeneration has a very strong influence on the development of cuff tears. A study of rotator cuff integrity assessed by ultrasound in asymptomatic individuals revealed rotator cuff tears in 13% of patients in age group 50-59 years, 20% of patients aged 60-69 years, 31% of patients aged 70-79 years, and 50% of patients 80 years of age or older (10).

### ***Patterns of rotator cuff tear***

The advent of arthroscopy and arthroscopic repair techniques has refined both our understanding and our treatment of rotator cuff tears. While traditional open surgical management of rotator cuff tears is usually limited by an anterolateral exposure, arthroscopy is not restricted by spatial constraints. Using arthroscopic techniques surgeons can now assess and treat rotator cuff tears from several different angles, with minimal disruption of the overlying deltoid muscle. On the basis of this new perspective of evaluation and treatment of rotator cuff tears, Burkhart (2) has described four basic patterns of cuff tears. These are: crescent-shaped tear, U-shaped tear, L-shaped tear and the massive contracted immobile tear. The crescent-shaped tear has no significant retraction, the tendon is mobile and can usually be repaired to bone with minimal tension. In the U-shaped tear the free edge of the tendon is retracted much more medially and cannot be pulled over the greater tuberosity without excessive tension. It is important to be aware that these tears have a significant mediolateral component. They should be repaired by following the margin convergence principle described by Burkhart (2), who recommended that first a mediolateral component of tear should be repaired by side-to-side sutures and then the free edge of tendon should be attached to cuff footprint on the greater tuberosity. L-shaped tears are very similar to U-shaped tears, however, one of the leaves is more mobile than the other and can be easily pulled to the greater tuberosity attachment and towards the other leaf. Like in U-shaped tears, a side-to-side component should be repaired first, and then a free edge of the tendon should be attached to the bony footprint. According to Burkhart (2), these first three tear patterns account for over 90% of posterosuperior rotator cuff tears, and can be repaired without any extensive tendon mobilization. The remaining are massive retracted immobile cuff tears that require the use of advanced tendon mobilization techniques, such as the anterior or double interval slides. They can sometimes be repaired only partially to achieve balance of force couples between the anterior and posterior part of the cuff and thereby improve shoulder kinematics and function.

The rotator cuff tear pattern has been identified as a significant factor influencing the rate of cuff healing after repair. Boileau (11), in his study on rotator cuff healing after arthroscopic repair, demonstrated that tear extension in the sagittal plane with associated tendon delamination has a greater influence on cuff healing than the extent of the coronal plane tendon retraction. Similarly, Gazielly (12) observed that in isolated supraspinatus tears, anterior extension of tear into the rotator interval was a poor prognostic factor for cuff healing, and that it increased the rate of re-tears by threefold. These studies suggest that in tears with large sagittal extension it is very important to achieve appropriate cuff mobilization allowing tension free repair, but also to recognize and to take into account the tear pattern when repairing the tendon. In that way anatomical restoration of the rotator cuff can be achieved, and best possibilities for eventual cuff healing provided.

### ***Repair of anterosuperior and isolated subscapularis tears***

The term anterosuperior rotator cuff tear is defined as a full-thickness tear of the supraspinatus tendon that extends anterior to its border involving rotator interval structures and potentially affecting the subscapularis tendon. There are few studies that have reported on the repair of these tears. Warner (13) has analyzed the results of open reconstruction in anterosuperior cuff tears in 19 patients and has demonstrated a significant correlation between lower postoperative Constant scores and duration of symptoms of more than six months. Further he noted that physical findings indicative of subscapularis insufficiency persisted in 14 of the 19 patients..

The recent introduction of arthroscopy in the treatment of anterosuperior cuff tears and isolated subscapularis tears has notably improved our understanding of these lesions. Bennett (14,15) has described an arthroscopic approach to the identification of rotator interval and partial subscapularis lesions, and has proposed a classification system for these lesions. Several studies (14,16,17) have demonstrated a relatively high incidence of rotator interval and partial subscapularis tendon lesions found during diagnostic shoulder arthroscopy, i.e. up to 17% for pulley

lesions, and up to 35% for partial subscapularis tendon lesions. When performing diagnostic shoulder arthroscopy it is very important to precisely evaluate the insertion of subscapularis tendon, as well as the stability of the biceps tendon and the adjacent structures forming the biceps pulley, such as the superior glenohumeral ligament and the coracohumeral ligament. Arthroscopic biceps tenodesis or tenotomy remains the treatment of choice in identified rotator interval lesions with biceps tendon instability, because it has been extensively demonstrated that it reliably alleviates pain and causes no significant functional deficits of the shoulder. There have been some reports on arthroscopic reconstruction of the biceps pulley lesions (18), and the results of newer anatomic techniques of the primary repair of torn structures look promising. This treatment, however, cannot be widely recommended because of the lack of reliable randomized prospective studies that would clearly demonstrate the advantages of such reconstruction over biceps tenotomy or tenodesis.

Arthroscopic repair of subscapularis tears, either isolated or combined with a tear of other rotator cuff tendons, is becoming a standard method of treatment. Several authors (19,20) have described techniques for arthroscopic subscapularis tendon visualization, and have demonstrated that only the upper third of the tendon can be evaluated from the intraarticular aspect. For the repair of large subscapularis tears extending into the inferior 2/3 of the tendon, a subacromial approach should be used. In this case it is of crucial importance to stay lateral from the coracoid process in order to decrease the risk of possible iatrogenic neurovascular damage. Like other rotator cuff tendon tears, those of the subscapularis tendon seem to have multiple factors contributing to their development. Recently, subcoracoid impingement has been identified as one of the major causes of these tears, and arthroscopic coracoplasty through the rotator interval, in addition to the subscapularis repair, have been advocated for the treatment of all lesions with a coracohumeral interval of less than six mm (17,21). In 2002, Burkhart (22) was the first to report on the technique and outcomes of arthroscopic subscapularis tendon repair. Good to excellent results were achieved in 92% of patients in his series. Similarly, Bennett (23) demonstrated that arthroscopic repair of isolated subscapularis tear provides the patient with realistic

expectations for pain reduction and improvement in function, particularly in the use of the arm behind the back, and for return of active normal internal rotation.

### ***Repair of posterosuperior cuff tears***

The most frequently encountered type of tear involves the majority, if not the entirety, of the supraspinatus, and often a part of the infraspinatus. The controversies surrounding these types of tears focus on how to render the outcomes more predictable. Efforts have been made to shed more light on the response that occurs with repairs. It has been assumed that a robust vascular response at the tendon to bone interface during rotator cuff repairs is an integral part of the healing process. In one study, the results of Power Doppler sonography employed prospectively in a group of patients undergoing rotator cuff repairs were compared to those obtained in an asymptomatic control group (24). The patients underwent the Doppler analysis at six weeks, three months and six months postoperatively. A predictable, significant decrease in vascular scores occurred after the rotator cuff repair over time. The most robust flow was found at the peritendinous region and the lowest at the anchor site or cancellous trough. Forty-eight percent of the patients had a persistent defect at the final follow-up examination, but the results did not correlate with objective or subjective findings. No significant vascular response was noted in the asymptomatic group, but interestingly, thirty-three percent had a full thickness rotator cuff tear measuring 7 mm<sup>2</sup>.

Effective mobilization and restoration of an effective and functional cuff is of utmost importance (25), and many surgical techniques have been described with respect to the specifics of individual types of tears. Determining the configuration of the tear (tear pattern) is essential for effective management of the tear in a near anatomic fashion. Surgical approach to a simple 2-cm tear differs from the technique used in a retracted L-shaped tear that involves the supraspinatus and the major part of the infraspinatus (26). The operating surgeon must be comfortable with the release of the known contracted tissues from anterior to posterior in order to effect some closure of the cuff tissues and thereby improve the overall biomechanical situation (25).

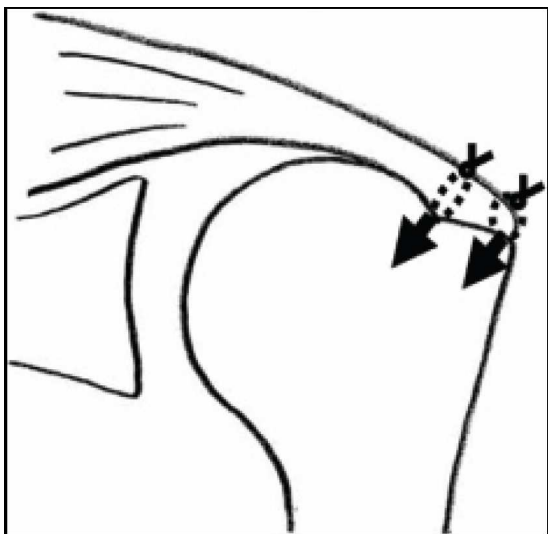
### ***Single row versus double row repair***

The type of anchor repair has been extensively discussed in the recent literature. After the initial controversy over whether the arthroscopic rotator cuff repair is a viable procedure or not, the technique has been acknowledged as equally predictable as the traditional open surgery and the mini-open procedures (27,28), yet the debate on the most effective repairs continued. While the traditional single row repair has certainly fared well in the literature (2,4,5,29), there is a perceived need to improve the results of these types of repairs because of the failure rate reported in some studies (11,12,30).

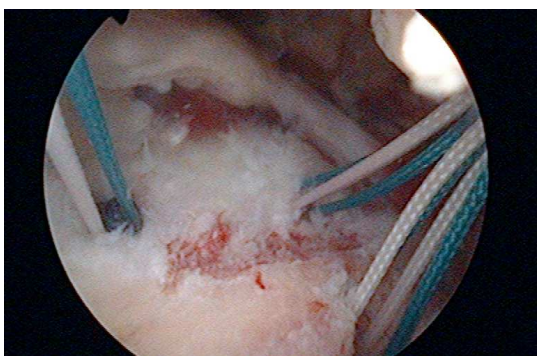
One of the latest advances in this field has been the understanding of the benefits offered by a novel double-row cuff rotator fixation in terms of anatomic restoration of the footprint in order to mimic normal anatomy more closely, as well as in terms of increased initial fixation strength, which allows for a more vigorous and expeditious rehabilitation, and thereby for a marked decrease in overall disability associated with the repairs (31,32).

In a cadaveric study, twenty fresh-frozen shoulders were randomly assigned to four arthroscopic repair techniques (31), using either a single-row or one of three double-row fixation variants. Footprint length and width were quantified before and after the repair, and displacement with cyclic loading and load to failure were determined. While no significant difference was found between the single-row and double-row repair as concerns cyclic loading and load to failure, which was greater than 250N in all groups, double-row techniques provided a significantly larger supraspinatus footprint length and width.

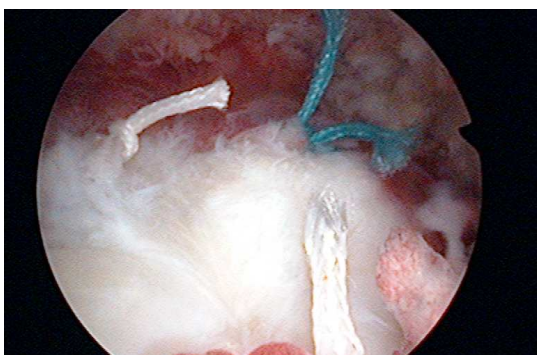
In another cadaveric study examining the strength of the traditional single-row technique as compared with the double-row repair with medial anchors with mattress sutures and lateral anchors with simple sutures, gap formation was found to be significantly smaller for the double-row repair than for the single-row suture (32). In addition, the initial strain over the footprint area in the double-row repair was nearly one third the strain of the single-row repair. Adding a medial row of anchors increased the stiffness of the repair by 46%, and the ultimate failure load by 48% (32).



**Figure 1**  
Schematic representation of double-row repair technique.



**Figure 2**  
Placement of medial and lateral suture anchors for double-row repair.



**Figure 3**  
Reconstructed rotator cuff tear after double-row repair.

To achieve maximal initial fixation strength and minimal gap formation for rotator cuff repair, reconstructing the footprint attachment with two rows of suture anchors should be considered. Reproducing a larger footprint seems to improve the surface area available for healing, yet this improvement has yet to be substantiated by clinical studies. The perceived clinical benefits offered by the procedure must be weighed against its cost, since it doubles the amount of suture anchors necessary.

### **Biological scaffolds**

Another controversy is the use of augmentation devices in the repair of rotator cuffs. Autogenous and allograft tissue used in the past for the reconstruction of the rotator cuff has proved to be of little value (33). The current approach is to create a local milieu conducive to healing by decreasing tension within the reparative tissue with the use of scaffolds. The results reported, however, indicate that much work remains to be done to develop an appropriate scaffold material and design the best form of implantation.

In one study, patients with large and massive rotator cuff tears treated by open repair and porcine small intestinal submucosa (SIS) reinforcement or interpositional grafting were evaluated clinically and by MRI at six months postoperatively (34). Eleven consecutive patients who underwent open rotator cuff repair with SIS augmentation for large or massive tears were selected retrospectively for clinical and MRI evaluation. MRI showed re-tear in ten of the 11 patients; one repair remained intact. Clinically, there was no statistically significant difference between preoperative and postoperative shoulder scores; five patients had worse scores postoperatively. The authors concluded that, though SIS xenografting may be effective in tendon healing in other areas of the body, it does not improve clinical outcome when used for reinforcement of large and massive rotator cuff repairs.

Two recent studies have shown that the use of a porcine SIS patch in controlled series provides no benefit with respect to tendon healing or clinical outcomes (35,36). In fact, there was a tendency for the patients treated with this patch to have less favorable clinical outcomes (35). Moreover, one study documented a 20% rate of

inflammatory reaction to the implant, necessitating implant removal between two and four weeks after surgery (36).

## Rehabilitation

Effective rehabilitation is predicated on a successful repair that incorporates all of the principles discussed above. The most important factors include the degree of immobilization determined to be necessary, as well as limitations in active motion that need to be applied for fear of disrupting the repair.

Ideally, physical therapy is instituted immediately, i.e. within 48 hours of the procedure, with the sling being removed several times per day for pendulum exercises and passive range of motion, including supine and upright motion with passive assistive devices as tolerated by the patient. The positions to avoid include horizontal extension and external rotation when the shoulder is abducted. In most cases, passive motion to 90 degrees of abduction and forward flexion are allowed immediately after the operation and for the first six weeks. Elbow range of motion and grip strengthening are also encouraged in the early stages provided that tissue quality is good and the cuff has been reconstructed in an anatomical fashion. In patients with a suboptimal repair and poor tissue quality, the institution of physical therapy and any motion may be delayed for up to six weeks. While this policy delays the patient's return to full activity, it certainly prevents a recurrence of the cuff tear.

Active exercises are begun six weeks post-operatively and the range of motion is increased as tolerated at this point. A general strengthening program should then be instituted, focusing on the lower extremities, trunk and scapula, especially in throwing athletes (37). Unrestricted activities, such as contact sports, are allowed at four months. In throwing athletes, a functional program is initiated at about four months postoperatively with unrestricted throwing being allowed only after the completion of the program, but certainly not before six months after the operation. The criteria that should be met before instituting the throwing program include: full shoulder motion, restoration of trunk, scapula, and rotator cuff muscle endurance, balance and strength; and no pain during activity or examination (38).

## References

1. Snyder SJ. Basic Techniques for Arthroscopic Shoulder Reconstruction. In: Snyder SJ, ed: *Shoulder Arthroscopy*. Lippincott Williams & Wilkins; Philadelphia, PA; pp. 46-65, 2003
2. Burkhart S. Arthroscopic repair of massive rotator cuff tear: Concept of margin convergence. *Tech Shoulder Elbow Surg* 2000; 1: 232-9
3. Lo IK, Burkhart SS. Arthroscopic repair of massive, contracted, immobile rotator cuff tears using single and double interval slides: Technique and preliminary results. *Arthroscopy* 2004; 20 (1): 22-33
4. Gartsman GM, Khan M, Hammerman SM. Arthroscopic repair of full-thickness tears of the rotator cuff. *J Bone Joint Surg* 1998; 80(A): 832-40
5. Gartsman GM, Brinker M, Khan M. Early effectiveness of arthroscopic repair for full-thickness tears of the rotator cuff: an outcome analysis. *J Bone Joint Surg* 1998; 80A: 33-40
6. Weber S. Comparison of all arthroscopic and mini-open rotator cuff repairs. Annual Meeting of the Arthroscopy Association of North America, April 20, 2001; Seattle, WA
7. Mehta S, Gimbel JA, Soslowsky LJ. Etiologic and pathogenetic factors for rotator cuff tendinopathy. *Clin Sports Med* 2003; 22: 791-812
8. Neer CS II. Impingement lesions. *Clin Orthop* 1983; 173: 70-7
9. Harvie P et al. Genetic influences in the aetiology of tears of the rotator cuff. Sibling risk of a full-thickness tear. *JBJS Br* 2004; 86(5): 696-700
10. Tempelhof S, Rupp S, Seil R. Age-related prevalence of rotator cuff tears in asymptomatic shoulders. *J Shoulder Elbow Surg* 1999; 8: 296-9
11. Boileau P, Brassart N, Watkinson DJ et al. Arthroscopic repair of full-thickness tears of the supraspinatus: does the tendon really heal? *J Bone Joint Surg* 2005; 87A: 1229-40
12. Gazielly DF, Gleyze P, Montagnon C. Functional and anatomical result after rotator cuff repair. *Clin Orthop Rel Res* 1994; 304: 43-63
13. Warner JJP et al. Diagnosis and treatment of anterosuperior rotator cuff tears. *J Shoulder Elbow Surg* 2001; 10: 37-46
14. Bennett WF. Subscapularis, medial and lateral head coracohumeral ligament insertion anatomy: Arthroscopic appearance and incidence of "hidden" rotator interval lesions. *Arthroscopy* 2001; 17: 173-80

15. Bennett WF. Visualization of the anatomy of the rotator interval and bicipital sheath. *Arthroscopy* 2001; 17: 107-11
16. Habermeyer P et al. Anterosuperior impingement of the shoulder as a result of pulley lesions: A prospective arthroscopic study. *J Shoulder Elbow Surg* 2004; 13: 5-12
17. Lo IKY, Burkhart SS. The etiology and assessment of subscapularis tendon tears: A case for subcoracoid impingement, the roller-wringer effect and TUFF lesions of the subscapularis. *Arthroscopy* 2003; 19: 1142-50
18. Bennett WF. Arthroscopic bicipital sheath repair: Two years follow-up with pulley lesions. *Arthroscopy* 2004; 20: 964-73
19. Wright JM et al. Arthroscopic Visualization of the Subscapularis tendon. *Arthroscopy* 2001; 17: 677-84
20. Paribelli G, Boschi S. Complete Subscapularis tendon visualization and axillary nerve identification by arthroscopic technique. *Arthroscopy* 2005; 21: 1016.e1-1016.e4
21. Lo IKY, Burkhart SS. Arthroscopic coracoplasty through the rotator interval. *Arthroscopy* 2003; 19: 667-71
22. Burkhart SS, Tehrani AM. Arthroscopic subscapularis tendon repair: technique and preliminary results. *Arthroscopy* 2002; 18: 454-63
23. Bennet WF. Arthroscopic repair of isolated subscapularis tears: A prospective cohort with 2- to 4. Year follow-up. *Arthroscopy* 2003; 19: 131-43
24. Fealy S, Adler RS, Drakos MC et al. Patterns of vascular and anatomical response after rotator cuff repair. *Am J Sports Med* 2006; 34: 120-7
25. Brady PC, Burkhart SS. Mobilization and repair techniques for the massive contracted roator cuff tear: Technique and preliminary results. *Tech in Shoulder Elb Surg* 2005; 6: 14-25
26. Burkhart SS. Current Concepts: A stepwise approach to arthroscopic rotator cuff repair based on biomechanical properties. *Arthroscopy* 2000; 16: 82-90
27. Sauerbrey AM, Getz CL, Piancastelli M et al. Arthroscopic versus mini-open rotator cuff repair: a comparison of clinical outcome. *Arthroscopy* 2005; 21: 1415-20
28. Severud EL, Ruotoso C, Abbott DO et al. All arthroscopic versus mini-open rotator cuff repair: a long-term retrospective outcome comparison. *Arthroscopy* 2003; 19: 234-8
29. Park JY, Chung KT, Yoo MJ. A serial comparison of arthroscopic repairs for partial- and full-thickness rotator cuff tear. *Arthroscopy* 2004; 20: 705-11
30. Harryman DT, Mack LA, Wang KY et al. Repair of the rotator cuff: correlation of functional results with integrity of the cuff. *J Bone Joint Surg* 1991; 73A: 982-9
31. Mazzocca AG, Millett PJ, Guanche CA et al. Arthroscopic single versus double row suture anchor rotator cuff repair. *Am J Sports Med* 2005; 33: 1861-8
32. Kim DH, ElAttrache NS, Tibone JE et al. Biomechanical comparison of a single-row versus double row suture anchor technique for rotator cuff repair. *Am J Sports Med* 2005; 34: 407-14
33. Moore DR., Caine EL, Schwartz ML, Clancy WG: Allograft reconstruction for massive, irreparable rotator cuff tears. *Am J Sports Med* 2006; 34(3): 392-6
34. Sclamberg SG, Tibone JE, Itamura JM et al. Six-month magnetic resonance imaging follow-up of large and massive rotator cuff repairs reinforced with porcine small intestinal submucosa. *J Should Elb Surg* 2004; 13: 538-41
35. Iannotti JP, Codsí MJ, Kwon YW et al. Porcine small intestinal submucosa augmentation of chronic two-tendon rotator cuff tears. American Academy of Orthopaedic Surgeons, 73<sup>rd</sup> Annual Meeting. Chicago, IL, Mar 22-26, 2006.
36. Walton J, Bowman N, Khatib Y et al. Effects of a porcine small intestine submucosal xenograft on rotator cuff strength and integrity. American Academy of Orthopaedic Surgeons, 73<sup>rd</sup> Annual Meeting. Chicago, IL, Mar 22-26, 2006.
37. Kibler WB. Rehabilitation of rotator cuff tendinopathy. *Clin Sports Med* 2003; 22: 837-47
38. Conway JE. The management of partial thickness rotator cuff tears in throwers. *Op Tech in Sports Med* 2002; 10(2): 75-85



# Članki

## Articles

### *Anatomic ACL reconstruction - double bundle*

## **Anatomska rekonstrukcija sprednje križne vezi – tehnika dvojnega snopa**

**Freddie H. Fu<sup>1</sup>, J. Starman<sup>1</sup>, M. Hussein<sup>2</sup>**

<sup>1</sup>Department of Orthopaedic Surgery, Center for Sports Medicine, University of Pittsburgh Medical Center, Pittsburgh, PA

<sup>2</sup>Department of Surgery, General hospital Novo mesto, Slovenia

Avtor za dopisovanje (*correspondence to*):

M. Hussein, dr. med., SB Novo mesto, Šmihelska c. 1, 8000 Novo mesto, e-naslov: mohsen.hussein@sb-nm.si

Prispelo/Received: 20.4.2006

### **Abstract**

**Background.** Complete anterior cruciate ligament (ACL) rupture can lead to recurrent knee instability, meniscal tear, and articular cartilage degeneration. The success rates of traditional reconstruction techniques vary from 69% and 95%, which suggests that there remains considerable room for improvement in ACL reconstruction.

**Methods.** ACL consists of two parts, the anteromedial (AM) and the posterolateral (PL) bundle. These two functional bundles are named by their insertion on the tibial side and are not isometric throughout flexion and extension. In general, the AM bundle tightens in flexion and the PL in extension. Anatomic ACL double-bundle reconstruction seems to reproduce normal in situ forces of the ACL more accurately, and provides better anteroposterior and rotational control. Various double-bundle ACL reconstruction techniques have been described. The approaches used differ in terms of tunnel position, fixation and graft selection. The postoperative management follows the standard ACL rehabilitation protocol.

**Conclusion.** It is important to restore normal knee kinematics in order to prevent long-term degenerative changes, and anatomic double-bundle reconstruction has demonstrated some promise to achieve this goal.

**Ključne besede.** ACL, knee, arthroscopy, double bundle, reconstruction.



## Izveček

**Izhodišča.** Popolno pretrganje sprednje križne vezi (ACL) lahko vodi do ponavljajoče nestabilnosti kolena, poškodbe meniskusa in degeneracij na sklepem hrustancu. Uspešnost običajne rekonstrukcije ACL se giblje od 69 % do 95 %. To nakazuje, da še obstajajo možnosti za izboljšanje same tehnike rekonstrukcije ACL.

**Metode.** ACL je sestavljena iz dveh snopov: anteromedialnega (AM) in posterolateralnega (PL). Oba funkcionalna snopa se imenujeta glede na položaj, ki ga imata na golenici, in nista izometrična pri fleksiji in ekstenziji. Snop AM se napne v fleksiji, snop PL v ekstenziji. Anatomska rekonstrukcija ACL z dvojnimi snopom (double bundle) zagotavlja delovanje križnih sil bolj zanesljivo in omogoča boljšo kontrolo pri pomiku kolena v anterioposteriorni smeri in pri rotaciji. Opisane so različne tehnike rekonstrukcije ACL z dvojnimi snopom (double bundle). Razlike v metodah so odvisne od položaja tunelov, fiksacije in izbire transplantata. Pooperativno obdobje vključuje standardni protokol rehabilitacije ACL.

**Zaključek.** Pomembno je vzpostaviti normalno gibljivost kolena, da preprečimo nadaljnje degenerativne spremembe. Rekonstrukcija ACL z dvojnimi snopom (double bundle) se je izkazala za zelo obetavno tehniko, s pomočjo katere lahko to tudi dosežemo.

**Ključne besede.** Sprednja križna vez, koleno, artroskopija, dvojni snop, rekonstrukcija.

## Introduction

Complete anterior cruciate ligament (ACL) rupture can lead to recurrent knee instability, meniscal tear, and articular cartilage degeneration. The ACL does not heal when torn, and surgical reconstruction is the standard treatment (1,2). Reconstruction aims at restoring the kinematics and stability of the injured knee to prevent future degenerative changes (3). Reconstruction of the ACL has become a commonly performed procedure, and good to excellent results have been reported. However, a critical review of the literature reveals that the success rates vary between 69% and 95% (2,5-7). Traditional reconstruction techniques are mostly successful in limiting anterior tibial translation, but may be insufficient in controlling a combined rotatory load of internal and valgus torque (8). A significant portion of ACL reconstructed patients will not return to their previous level of sporting activity, and it has been shown that many ACL reconstructed patients demonstrate long-term degenerative changes on radiographs and bone scans (6-10). This suggests that there remains considerable room for improvement in ACL reconstruction.

It has been well described in the literature that the ACL can be divided into two major functional bundles, the anteromedial (AM) bundle and the

posterolateral (PL) bundle (11,12). Biomechanical investigations have indicated that anatomic ACL double-bundle reconstruction restores knee stability closer to normal than conventional single-bundle ACL reconstruction (11,13,14). These anatomical and biomechanical considerations have recently prompted many authors to utilize a double-bundle reconstruction technique (11).

## Anatomy of the ACL

The ACL consists of dense connective tissue enveloped in a synovial membrane, which places the ligament in an intraarticular but extrasynovial position (15). The bony attachment is located at the posterior part of the inner surface of the lateral femoral condyle and not, as sometimes presumed, at the roof of the intercondylar notch. From its femoral attachment, the ACL runs anteriorly, medially and distally to the tibia. Its length ranges from 22 to 41 mm (mean, 32 mm) and its width from 7 to 12 mm (11,12,15-17). The tibial attachment is somewhat wider and stronger than the femoral one.

Functionally, the ACL consists of two parts, the AM and the PL bundle (11,12,15,17). These two functional bundles are named by their insertion on the tibial side. The fascicles of the AM bundle originate at the most anterior and proximal aspect

of the femoral attachment and insert at the anteromedial aspect of the tibial attachment. Conversely, the fascicles of the PL bundle originate at the posterodistal aspect of the femoral attachment and insert at the posterolateral aspect of the tibial attachment (18). Some authors have divided the ACL into three functional bundles (AM bundle, intermediate bundle, and PL bundle) (1,18). However, the two-bundle model has been generally accepted as the best representation to understand ACL function (1). These anatomic considerations suggest that it is not possible to reproduce the anatomy of the native ACL with traditional one bundle reconstruction techniques (11).

### ***Physiological function of the two ACL bundles***

Biomechanical investigations have demonstrated that the ACL fiber bundles are not isometric throughout flexion and extension. In general, the AM bundle tightens in flexion and the PL bundle relaxes, whereas in extension the PL bundle tightens and the AM bundle relaxes (15,18).

During flexion, there is a slight lateral rotation of the ligament as a whole around its longitudinal axis, and the AM begins to spiral around the rest of the ligament. This relative movement of one bundle upon the other is due to the orientation of the bony attachments of the ACL (1,12,15). Biomechanical studies of the magnitude of in situ forces in response to anterior and rotatory tibial loads in various knee flexion angles for the AM and PL bundles suggest that each bundle may play a separate but equally important role in the overall stability of the knee joint (11). These studies highlight the important role of the PL bundle as a stabilizer against rotatory loads. They also reveal its role as a stabilizer against anterior loads when the knee is in the extended or near extended position (11).

### ***Biomechanics and kinematics of ACL reconstruction: double versus single bundle***

Biomechanical studies in cadavers have demonstrated that conventional ACL single bundle reconstructions are relatively successful

in limiting anterior translation, but are ineffective in resisting combined rotatory loads (19). Yagi observed that anatomic ACL double bundle reconstructions are more successful at restoring knee stability closer to normal than conventional ACL single bundle reconstructions (11,13). Other biomechanical data from cadaveric investigations suggest that single bundle ACL reconstructions insufficiently restore normal knee stability, independent of the femoral tunnel position. In contrast, anatomic ACL double-bundle reconstruction seems to reproduce normal in situ forces of the ACL more accurately, and provides better anteroposterior and rotational control (11,14).

3D kinematic analysis, which allows for objective evaluation of the functional levels of the knee, showed that in the ACL-deficient knee there is anterior tibial translation and excessive tibial rotation during everyday activities. Conventional ACL reconstruction is successful in restoring these functions when low-demand activities, such as walking are performed. However, during high-demand activities, conventional techniques fail to abolish excessive tibial rotation, which may lead to further degeneration in the medial compartment (1).

### ***Surgical concepts of anatomic ACL double-bundle reconstruction***

Over the past several decades, various double-bundle ACL reconstruction techniques have been described in the literature. Differences in approach include tunnel position, fixation, graft choice, and more recently, single vs. double tunnel approach. Recently, the anatomic concept has emphasized the restoration of the normal footprint anatomy, regardless of single tunnel vs. double bundle approach. However, it is difficult to recreate the full anatomic insertion of the normal ACL with a single tunnel. The following is a description of the technique used at our institution utilizing two tibial and two femoral tunnels (20-23).

### ***Surgical technique***

After identifying and marking the operative leg in the holding area, the patient is taken to the operating room and placed on the operating table in the supine position. The non-operative leg is

wrapped and placed in a well-leg holder. Following an examination under anaesthesia, the operative knee is shaved and a pneumatic tourniquet is applied to the upper thigh. The leg is placed in a knee holder, and the foot of the operating table is fully retracted to allow for a range of motion between 0° and 120° (Fig. 1). Correct intra-operative assessment of the knee flexion angle is essential to correct positioning of graft tunnels. Next, the knee is prepped and draped in the standard fashion, and arthroscopic portals are established. The anterolateral portal is placed at the level of the inferior pole of the patella at the lateral border of the patella tendon. The anteromedial portal is placed just below the inferior pole of the patella, approximately 1 cm lateral to the medial edge of the patella tendon. Finally, an accessory inferior medial portal is marked medial and distal to the inferomedial portal, slightly above the meniscus, and is established later during the procedure (Fig. 2).

Graft preparation is initiated on the back table during the patient positioning and portal establishment. We prefer the use of two tibialis anterior or posterior tibialis allografts, which are typically between 12 and 15 cm in length after being doubled over (Fig 3). Each graft is trimmed to the appropriate diameter, typically 7 mm for PL, and 8 mm for AM. The ends of each graft are sutured using a “whip-stitch” and No. 2 Ticon sutures. Prior to graft passage, an EndoButton™ CL (Smith and Nephew, Andover, MA) is attached, with a loop length based on the measurements of tunnel lengths. It is also possible to use soft tissue autografts, such as semi-tendinosis/ gracilis. However, these require triple or quadruple strands for adequate diameter, and in some cases may not be of adequate length (a minimum of 6-7cm).

Prior to the assessment of the ACL, any meniscal or chondral pathology is addressed. Next, the rupture pattern of the AM and PL bundle is carefully evaluated using a thermal device. Special attention is given to the remaining fibers of each bundle, and the insertion sites of AM and PL bundles are marked on both the femoral and tibial surfaces, corresponding to their positions in the normal ACL (Fig. 4). The tibial footprints are partially preserved for their proprioceptive and vascular contributions.

Next, the accessory medial portal is established using an 18-gauge spinal needle under direct

visualization. This portal is essential to allow improved visualization of the lateral wall of the intercondylar notch and correct placement of the PL femoral tunnel. With the scope in the medial portal, a 3/32 Steinman pin is introduced through the accessory medial portal, and placed at the center of the PL femoral insertion site, approximately 5 mm posterior to the anterior articular cartilage border, and 3 mm superior to the inferior border (Fig. 5). Importantly, the knee is held in 90° flexion for this step, since the position of the femoral insertion sites changes with the knee flexion angle. With the knee at 0°, the PL femoral insertion is vertically oriented with the AM insertion, while with the knee in 90° flexion, the insertion sites are oriented horizontally. After verifying the correct pin position, the knee is flexed to 110°, and the pin is malleted into place. A 7-mm acorn reamer is inserted over the guide wire, with special attention taken to avoid injury to the articular surface of the medial femoral condyle. The PL tunnel is drilled to a depth of 25 mm; depending on the overall tunnel length it may later be hand-drilled to a final length of 30 mm. The far cortex is breached using a 4.5-mm EndoButton drill (Smith and Nephew, Andover, MA) and total tunnel length is measured with a depth gauge.

Next, attention is turned to the tibial tunnels. A 4-cm skin incision is made along the antero-medial tibia, at the level of the tibial tubercle. An ACL tibial tunnel director guide (Smith and Nephew, Andover, MA) set at 55° is placed in the insertion site of the PL bundle, based on the anatomic landmarks and previous marking. The position of the director guide on the tibial cortex is anterior to the superficial fibers of the medial collateral ligament. Following the PL guide pin placement, the guide is set to 45° and positioned in the AM tibial footprint (Fig. 6A). The starting point of the AM tunnel on the tibial cortex is more anterior, central, and proximal than the starting point of the PL tunnel. The AM tibial guide pin is placed, and both pin positions are verified prior to tunnel drilling. The tibial tunnels are over-drilled with 7-mm and 8-mm compaction drill reamers for the PL and AM tunnels, respectively (Fig 6B).

Finally, the AM femoral tunnel is established. Again, it is important to hold the knee in 90° flexion while determining pin position to ensure

correct tunnel placement. The AM femoral tunnel guide pin is referenced approximately 3 mm posterior to the posterior rim of the PL tunnel, in a horizontal or slightly superior position (Fig. 7). A trans-tibial approach is used in the majority of cases, but in some patients an accessory medial approach may be necessary to achieve correct position to avoid a more vertical AM tunnel position. After verifying the tunnel position, the knee is flexed to 110°, the guide pin is malleted into place, and an 8-mm acorn reamer is used to drill to a depth of 35-40 mm. A 4.5-mm Endo-Button drill is used to breach the far cortex, and a depth gauge is used to measure tunnel length.

For the PL graft passage, a Beath pin with a long loop suture is passed through the accessory medial portal, femoral PL tunnel and lateral thigh, with the knee hyperflexed to protect the peroneal nerve. The suture is retrieved through the PL tibial tunnel using an arthroscopic suture grasper. The PL graft is passed and the EndoButton is flipped in the standard fashion to achieve femoral fixation (Fig. 8A). The AM graft sutures are passed in a similar fashion. The crossing pattern of the two bundles of the ACL can be observed by taking the knee from flexion to extension (Fig 8B). The AM graft is then passed and the Endo-Button is flipped in the standard fashion for femoral fixation (Fig 9).

The knee is cycled from 0° to 120° approximately 25 times for pre-conditioning of grafts. Each graft is fixed using a bioabsorbable interference screw and staple for secondary fixation. The PL graft is tensioned with the knee held in 0°, and

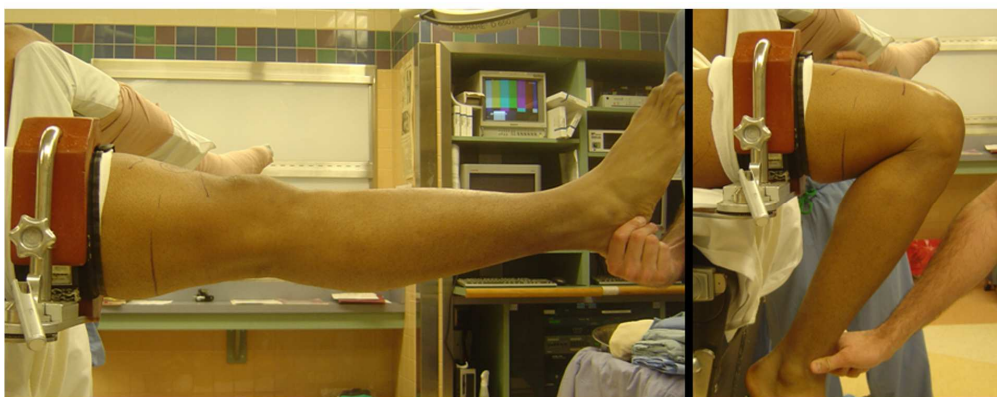the AM graft is tensioned with the knee in 60° flexion. Following fixation, the knee is tested for the range of motion and stability, and the wounds are closed in the standard fashion. A Cryocuff (Aircast, Summit, NJ) is applied, and the leg is placed in a hinged knee brace locked in full extension (24,25).

## ***Rehabilitation***

Postoperative management follows our standard ACL protocol. The patient wears a leg brace for six weeks, and continuous passive motion stretching is initiated on the first postoperative day. Crutches are used for 4-6 weeks, but patients are allowed to bear weight as tolerated. Return to full activities is allowed at 6 months postoperatively.

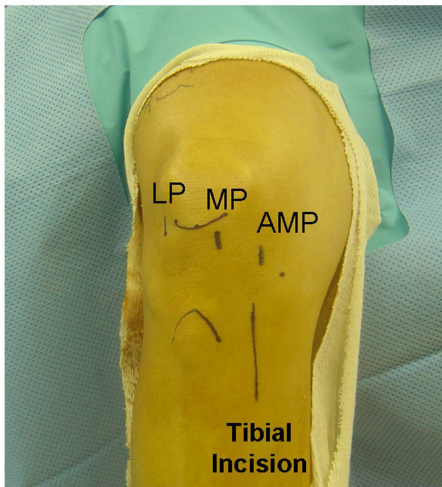
## ***Conclusion***

The ACL consists of two functional bundles, AM and PL. Biomechanical and cadaveric data suggest that a reconstruction technique which closely restores the normal anatomy may yield better results than conventional techniques. It is important to restore normal knee kinematics in order to prevent long-term degenerative changes. Anatomic double bundle reconstruction has demonstrated some promise of achieving this goal, yet further studies will be needed. However, the anatomic concept in ACL reconstruction can be applied to any surgical technique, regardless of whether a two tunnel approach is used, and may lead to improved outcomes following surgery.



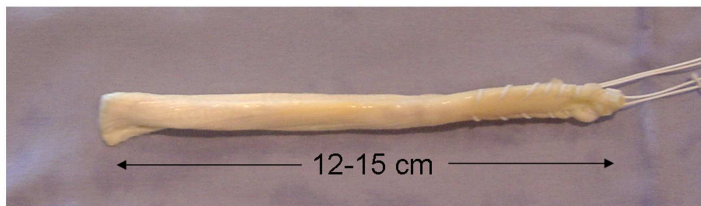
***Figure 1***

Position knee to allow for full range of motion between 0 and 120 degrees



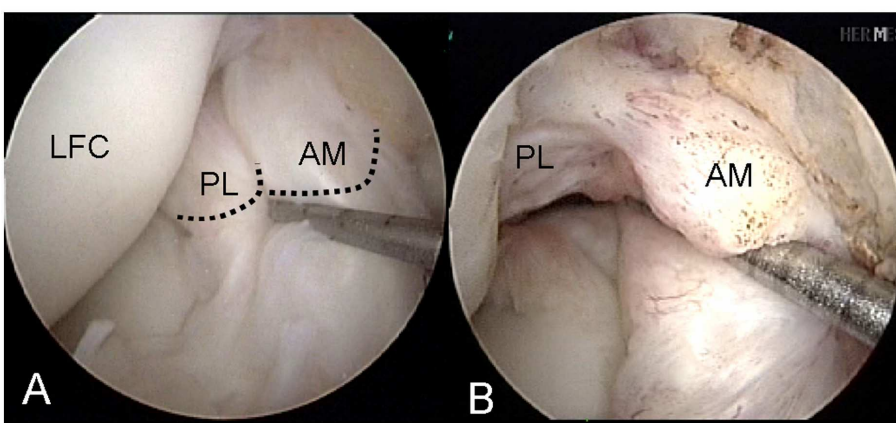
**Figure 2**

Arthroscopic portal placement: LP = lateral portal; MP = medial portal; AMP = accessory medial portal



**Figure 3**

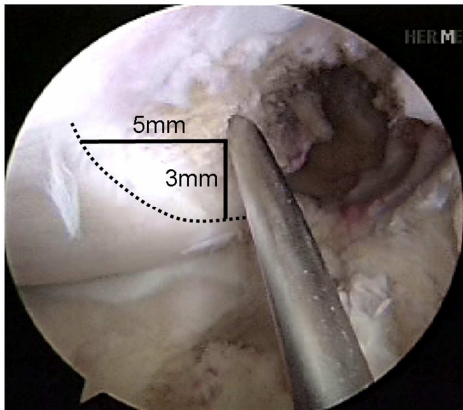
Tibialis anterior allograft. Grafts sized to 7 mm diameter for PL, 8 mm diameter for AM



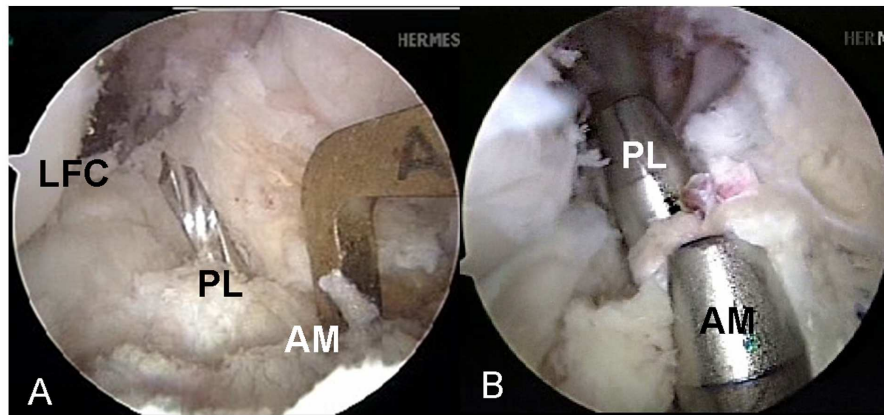
**Figure 4**

(A) Normal ACL demonstrates double bundle anatomy of AM and PL. (B) Arthroscopic rupture pattern of AM and PL bundle. Remaining fibers used to mark insertion sites with thermal device

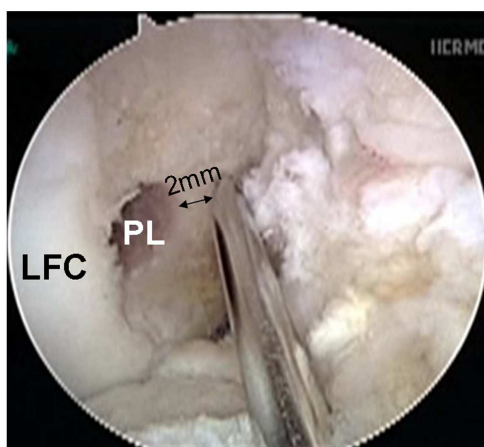




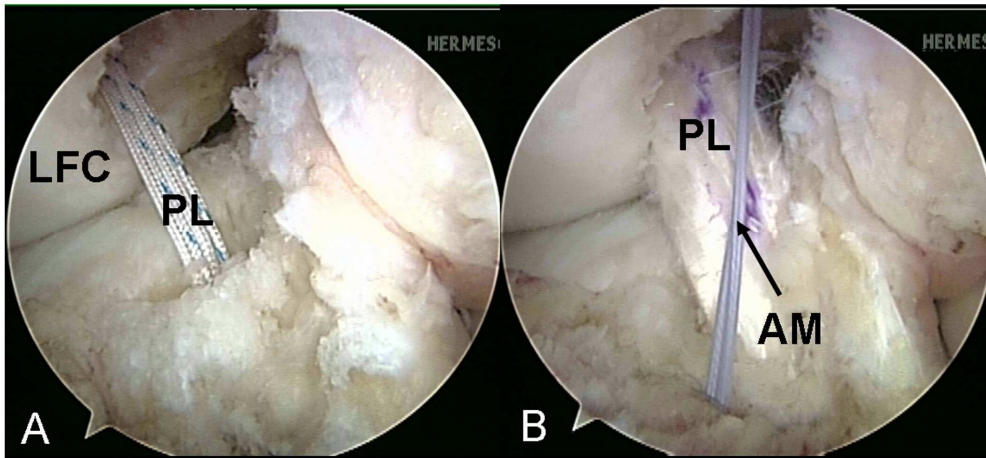
**Figure 5**  
Spinal needle in accessory medial portal demonstrating anatomic position for PL femoral pin



**Figure 6**  
(A) AM tibial guide in position, PL tibial pin in place. (B) Tibial tunnels for AM (45 degrees) and PL (55 degrees)

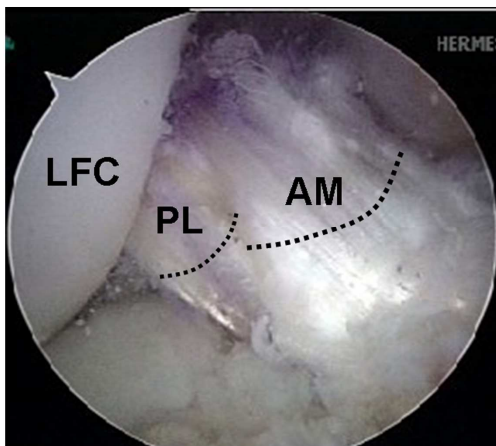


**Figure 7**  
AM femoral pin placement, using trans-tibial technique. Accessory medial port approach may be needed to achieve correct position in some cases.



**Figure 8**

(A) PL suture passage. (B) AM suture passage, PL graft in position. AM and PL are crossed with the knee held in 90 degrees flexion



**Figure 9**

AM and PL grafts in position. PL partially obscured by AM.

## References

1. Duthon VB, Barea C, Abrassart S, Fasel JH, Fritschy D, Menetrey J. Anatomy of the anterior cruciate ligament. *Knee Surg Sport traumatol Arthrosc* 2006; 14: 204-13
2. Bach BR Jr, Levy ME, Bojchuk J, Tradonsky S, Bush-Joseph CA, Khan NH. Single incision endoscopic anterior cruciate ligament reconstruction using patellar tendon autograft. Minimum two-year follow-up evaluation. *Am J Sports Med* 1998; 26: 30-40
3. Jacobson K. Osteoarthritis following insufficiency of the cruciate ligament in man: a clinical study. *Acta Orthop Scand* 1977; 48: 520-6
4. Zelle BA, Beasley LS, Fu HF. The envelope of function in anterior cruciate ligament injuries. *Operative Techniques in Orthopaedics* 2005; 15(2): 86-8
5. Beynon BD, Johnson RJ, Fleming BC. Anterior cruciate ligament replacement: Comparison of

- bone-patellar tendon-bone grafts with two strand hamstring grafts. *J Bone Joint Surg* 2002; 84A: 1503-13
6. Freedman KB, D'Amato MJ, Nedeff DD et al. Arthroscopic anterior cruciate ligament reconstruction: A meta-analysis comparing patellar tendon and hamstring tendon autografts. *Am J Sports Med* 2003; 31: 2-11
  7. Yunes M, Richmond JC, Engels EA et al. Patellar versus hamstring in anterior cruciate ligament reconstruction: A meta-analysis. *Arthroscopy* 2001; 17: 248-57
  8. Cha PS, West RV, Brucker P, Fu FH, Kurosaka M. Double bundle ACL reconstruction: An anatomic approach using quadrupled gracilis and semitendinosus tendons. *Pittsburgh Orthop J* 2004; 15: 196-200
  9. Daniel DM, Stone ML, Dobson BE et al. Fate of the ACL-injured patient. A prospective outcome study. *Am J Sports Med* 1994; 22(5): 632-44
  10. Fithian DC, Paxton EW, Stone ML et al. Prospective Trial of a Treatment Algorithm for the Management of the Anterior Cruciate Ligament-Injured Knee. *Am J Sports Med* 2005; 33(3): 335-46
  11. Zella BA, Farretti M, Brucker PU, Zantop T, Fu FH. Anatomic ACL double bundle reconstruction: The restoration of normal knee kinematics. *Pittsburgh Orthop J* 2005; 16: 66-7
  12. Girgis FG, Marshall JL, Monajem A et al. The cruciate ligament of the knee joint. Anatomical, functional and experimental analysis. *Clin Orthop* 1975; 106: 216-31
  13. Yagi M, Wong EK, Kanamori A et al. Biomechanical analysis of an anatomic anterior cruciate ligament reconstruction. *Am J Sports Med* 2002; 30(5): 660-6
  14. Yamamoto Y, Hsu WH, Woo SL et al. Knee Stability and Graft Function After Anterior Cruciate Ligament Reconstruction: A Comparison of a Lateral and an Anatomical Femoral Tunnel Placement. *Am J Sports Med* 2004; 32(8): 1825-32
  15. Arnozy SP: Anatomy of the anterior cruciate ligament. *Clinic Orthop* 1983; 172: 19-25
  16. Reiman PR, Jackson DW. Anatomy of the anterior cruciate ligament. In: Jackson DW, Drez D (eds). *The anterior cruciate deficient knee*. St Louis: Mosby, 1987: 17-26
  17. Harner CD, Baek GH, Vogrin TM et al. Quantitative analysis of human cruciate ligament insertions. *Arthroscopy* 1999; 15(7): 741-9
  18. Amis AA, Dawkins GPC. Functional anatomy of the anterior cruciate ligament. Fibre bundle actions related to ligament replacements and injuries. *J Bone Joint Surg* 1991; 73(B): 260-7
  19. Woo SL, Kanamori A, Zeminski J et al. The effectiveness of reconstruction of the anterior cruciate ligament with hamstrings and patellar tendon. A cadavaric study comparing anterior tibial and rotational loads. *J Bone Joint Surg* 2002; 84A(6): 907-14
  20. Aglietti P, Cuomo P, Giron F et al. Double-bundle anterior cruciate ligament reconstruction: Surgical Technique. *Operative Techniques in Orthopaedics* 2005; 15(2): 111-5
  21. Christel P, Franceschi JP, Sbihi A et al. Anatomic anterior cruciate ligament reconstruction: The French experience. *Operative Techniques in Orthopaedics* 2005; 15(2): 103-10
  22. Yagi M, Kuroda R, Yoshiya S et al. Anatomic anterior cruciate ligament reconstruction: The Japanese experience. *Operative Techniques in Orthopaedics* 2005; 15(2): 116-22
  23. Yasuda K, Kondo E, Ichiyama H et al. Anatomical reconstruction of the anteromedial and posterolateral bundles of the anterior cruciate ligament using hamstring tendon grafts. *Arthroscopy* 2004; 20(10): 1015-25
  24. Brucker PU, Lorenz S, Imhoff AB. Anatomic fixation in double bundle anterior cruciate ligament reconstruction. *Operative Techniques in Orthopaedics* 2005; 15(2): 135-9
  25. Vidal FA, Brucker PU, Fu FH. Anatomic double-bundle anterior cruciate ligament reconstruction using tibialis anterior tendon allografts. *Operative Techniques in Orthopaedics* 2005; 15(2): 140-5





# Artroskopska rekonstrukcija sprednje križne vezi

## Ali raven športne dejavnosti bolnika vpliva na končni rezultat?

# Arthroscopic reconstruction of the anterior cruciate ligament

Does the patient's activity level influence the final outcome?

**Tomaž Silvester, Peter Ješe**

Ortopedski odsek, Splošna bolnišnica Jesenice

Avtor za dopisovanje (*correspondence to*):

mag. Tomaž Silvester, dr.med., Ortopedski odsek, Splošna bolnišnica Jesenice, Titova 112, 4270 Jesenice; e-naslov: tomaz.silvester@siol.net

Prispelo/Received: 26.1.2006

### Izvleček

**Izhodišča.** Raztrganina sprednje križne vezi (SKV) je resna poškodba tako za ljudi z visokimi zahtevami, profesionalne športnike kot tudi za nešportnike. Operacija je le en korak v poteku zdravljenja te poškodbe, kjer je ustrezna pooperacijska rehabilitacija izredno pomembna. Pričakovanja in motivacija bolnikov so zelo različni in lahko vplivajo na rezultat zdravljenja.

**Bolniki, metode, rezultati.** Med 27.10.2001 in 31.8.2005 smo na ortopedskem odseku SB Jesenice naredili 164 artroskopskih primarnih rekonstrukcij SKV. V večini primerov (132 bolnikov) smo za presadek uporabili tetivi mišic semitendinosus in gracilis (STG). Povprečna starost bolnikov v času operacije je bila 29,7 let (16 – 55 let). Na pozno kontrolo (6 – 50 mesecev) po operaciji je prišlo 141 operirancev (86%), 107 je bilo moških in 39 žensk. Ugotavljali smo tako subjektivne kot objektivne rezultate po IKDC. Povprečen subjektivni rezultat IKDC je bil 79,6. S funkcionalnega in kliničnega vidika smo v 84 % ugotovili odličen ali dober rezultat (skupini A in B IKDC). Značilno boljši rezultat ( $p < 0,05$ ; subjektivni rezultat IKDC 90,3) smo ugotovili skupini športnikov na visoki ravni (poklicni športniki, napredni rekreativci).

**Zaključki.** Artroskopska rekonstrukcija SKV je zelo učinkovita in uspešna metoda zdravljenja nestabilnega kolena zaradi raztrganine SKV. Raven športne dejavnosti bolnika značilno vpliva na končni rezultat zdravljenja.

**Ključne besede.** Sprednja križna vez, artroskopska rekonstrukcija, nivo športne aktivnosti.

## **Abstract**

**Background.** Rupture of the anterior cruciate ligament (ACL) poses serious problems to sportsmen with high demands and to professional athletes, but can also be very disturbing for non-athletes. Surgery constitutes only one step, though the most dramatic one, in the course of treatment of this injury, in which proper postoperative rehabilitation plays a key role. Expectations and motivation vary largely from one patient to another and may have a considerable impact on the final outcome of the treatment.

**Patients, methods, results.** Between 27 October 2001 and 31 August 2005, 164 arthroscopic primary ACL reconstructions were performed in this institution. In most cases (132 patients), a semitendinosus-gracilis (STG) graft was used. The mean age of patients at the time of surgery was 29.7 years (range 16 – 55 years). A total of 141 patients (86%) were followed up for 6 to 50 months postoperatively. There were 107 males and 39 females. All patients were classified according to the IKDC subjective knee evaluation and IKDC knee examination criteria. The average IKDC subjective knee evaluation score was 79.6. Final functional and clinical results were rated as excellent or good in 84 % of cases (IKDC examination score group A or group B). Advanced recreational sportsmen and professional athletes (27 cases) had a significantly better final outcome ( $p < 0.5$ ; IKDC subjective knee evaluation score 90.3) than the rest of the patients.

**Conclusions.** Arthroscopic ACL reconstruction is a very effective treatment method for unstable knee due to ruptured ACL. The patient's activity level was found to have a significant impact on the final outcome.

**Key words.** Anterior cruciate ligament, arthroscopic reconstruction, level of activity.

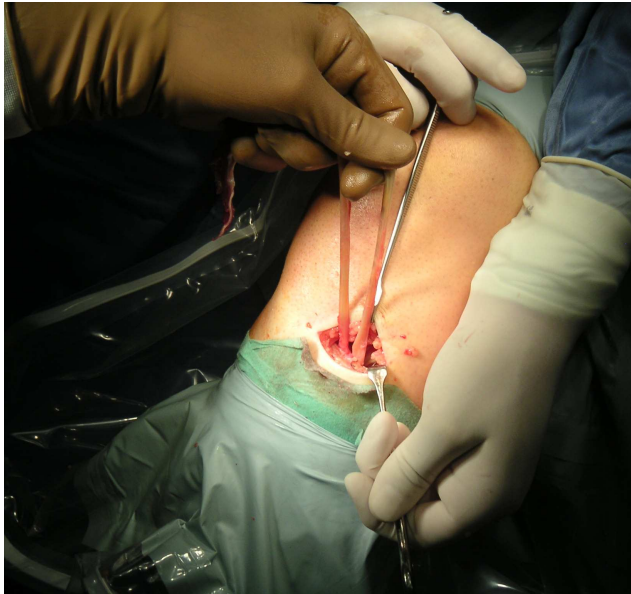
## **Uvod**

Raztrganina sprednje križne vezi je resna poškodba tako za ljudi z visokimi zahtevami, kot so profesionalni športniki, napredni rekreativci kot tudi za občasne rekreativce ali tudi za nešportnike. Nekoč je pomenila poškodba SKV in posledična nestabilnost kolena praktično gotovi zaključek športne kariere. V današnjem času pa je poškodba SKV le motnja, krajši zastoj na športni poti, kirurška rekonstrukcija vezi pa običajno omogoči vrnitev na predpoškodbeno raven športne dejavnosti. Vedenje o biomehaniki zaradi raztrganine SKV nestabilnega kolena in posledični predispoziciji za dolgoročne intraartikularne poškodbe je vse večje in poglobljeno (1-4). To znanje omogoča terapiju kot tudi bolniku lažjo, boljše odločitev o resnični in dokončni potrebi po rekonstrukciji SKV. Operacija je le en korak, čeprav najbolj dramatičen, v poteku zdravljenja te poškodbe, kjer je ustrezna pooperacijska rehabilitacija izrednega pomena. Seveda so pričakovanja in motivacija bolnikov zelo različna in lahko vplivajo na končni rezultat zdravljenja (5,6).

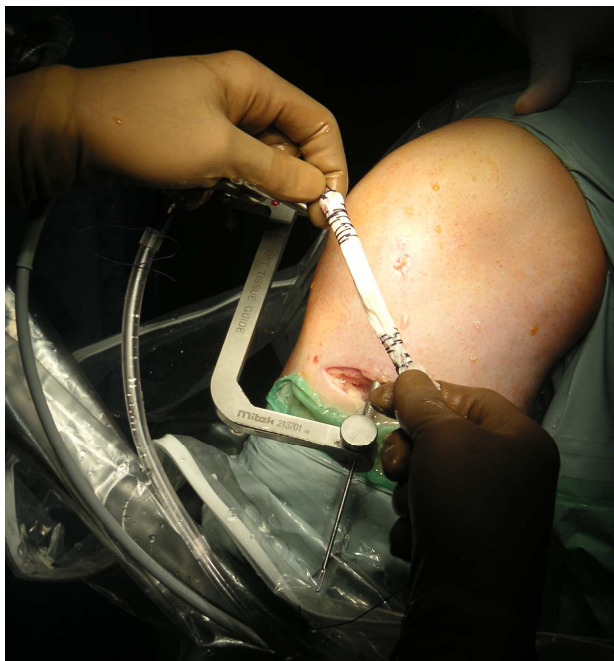
## **Bolniki in metode**

Začetki artroskopskih rekonstrukcij raztrgane SKV na ortopedskem odseku SB Jesenice segajo v jesen 2001. Tako smo od 20.10.2001 do 1.9.2005 napravili 164 primarnih rekonstrukcij SKV. V veliki večini primerov smo za presadek uporabili tetivi mišic gracilis in semitendinozus (132 bolnikov, 93%) (7-9). Za presadek uporabimo obe tetivi (Slika 1), ki ju po odvzemu prepognemo in v proksimalnem in distalnem delu prešijemo. Tako dobimo četvorni presadek (Slika 2). Za vstavitve in učvrstitve presadka uporabljamo sistem Rigid Fix proizvajalca Mitek (10). Presadek učvrstimo proksimalno v stegenico, z dvema resorptivnima puščicama distalno v golenico pa z resorptivnim interferenčnim vijakom.

Na pozni kontrolni pregled (6 mesecev do 50 mesecev, v povprečju 26 mesecev po operaciji) je prišlo 141 bolnikov (86%). V študijo smo vključili le tiste operirance, pri katerih smo napravili rekonstrukcijo s presadkom iz semitendinozusa-gracilisa.



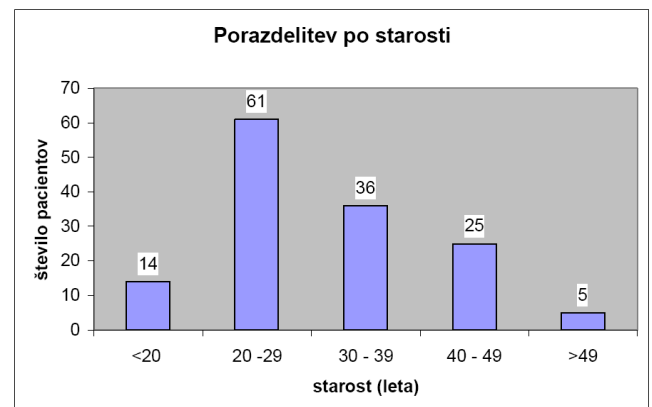
**Slika 1**  
Tetivi mišic gracilis in semitendinosus



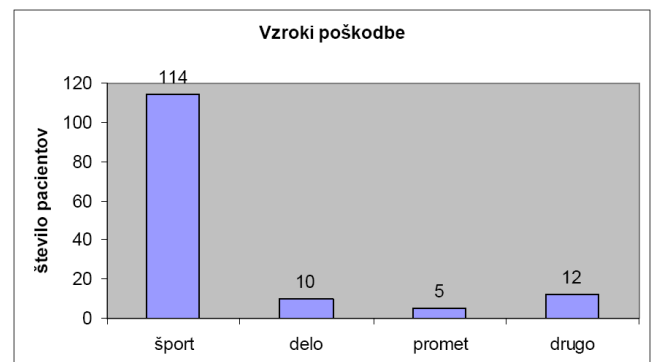
**Slika 2**  
Pripravljen četvorni graft

103 operiranci so bili moški in 38 žensk. Povprečna starost v času operacije je bila 29,7 let (16 – 55 let). Porazdelitev operirancev po starosti in spolu je prikazana v tabeli 1. Vzroki poškodbe so v tabeli 2. Od športov prevladujejo nogomet, rokomet, smučanje. V večini primerov je bil mehanizem raztrganja SKV travmatski, a nekontaktne narave (Tabela 3). Pri večini operirancev je bila raztrganina SKV izolirana poškodba, vendar smo dodatne poškodbe (meniskus, sklejni hrustanec) ugotovili pri 50 (36%) bolnikih. Povprečen čas od poškodbe do rekonstrukcije SKV je bil 18 mesecev. Vendar je bila običajno kot prvi terapevtski korak popoškodbeno najprej napravljena artroskopija kolena, med katero smo oskrbeli dodatne poškodbe, predvsem meniskusa.

**Tabela 1**  
Porazdelitev operirancev po starosti.

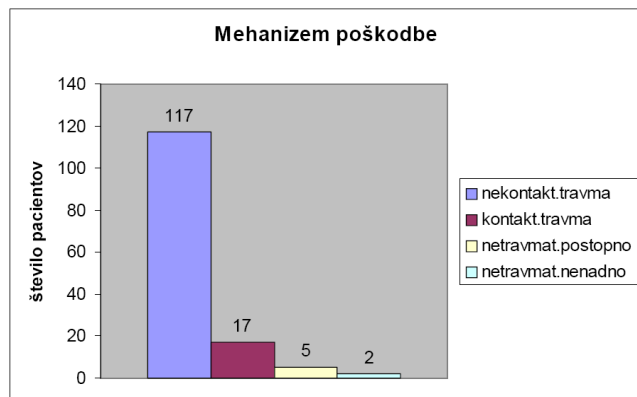


**Tabela 2**  
Vzroki poškodbe



**Tabela 3**

Mehanizem poškodbe



## Pozni kontrolni pregled

Operirance, ki so prišli na pozni kontrolni pregled, smo razvrstili v tri skupine glede na njihovo raven športnih dejavnosti oziroma udejstvovanja, kar prikazuje tabela 4. Skupine so bile med seboj povsem primerljive glede zastopanosti po spolu in glede dodatnih poškodb (meniskus, sklepni hrustanec). Le časovni interval od poškodbe do operacije je bil pri bolnikih iz skupine 1 v povprečju krajši (7 mesecev) kot pri ostalih dveh skupinah (21 mesecev).

Pri ocenjevanju uspešnosti zdravljenja smo upoštevali tako subjektivno oceno bolnika kot tudi objektivne parametre. Ob kontrolnem pregledu je vsak bolnik izpolnil IKDC vprašalnik subjektivne ocene. Napravili smo rentgenski posnetek in analizo operiranega kolena, nato pa natančen klinični pregled kolena v skladu smernicami in načeli IKDC.

**Tabela 5**

Skupni rezultati

| Merilo                                | Rezultati          |
|---------------------------------------|--------------------|
| Subjektivni IKDC                      | 79,6 točk          |
| Klinični IKDC:                        |                    |
| - normalno (A), skoraj normalno (B)   | 118 bolnikov (84%) |
| - abnormalno (C), hudo abnormalno (D) | 23 bolnikov (16%)  |

**Tabela 4**

Raven športne dejavnosti

| Raven športne dejavnosti   | Število |
|--|---------|
| <b>Skupina 1:</b><br>profesionalni športniki, tekmovalni rekreativci | 27      |
| <b>Skupina 2:</b><br>redni in občasni rekreativci, netekmovalci      | 83      |
| <b>Skupina 3:</b><br>nešportniki                                     | 31      |

## Rezultati

Najprej smo ovrednotili rezultate, tako subjektivne kot objektivne, za vse operirance skupaj. Pooperacijski subjektivni rezultat IKDC je bil skoraj 80. Klinično zadovoljiv rezultat, skupini A in B po IKDC, smo ugotovili pri 84% operirancev (Tabela 5). Rezultat je povsem primerljiv z drugimi študijami, pri katerih sta bili kot presadek uporabljeni tetivi semitendinozusa in gracilisa ter za analizo rezultatov merila IKDC (11,12). Nato smo naredili analizo rezultatov za vsako skupino operirancev posebej. V tabeli 6 so lepo prikazane razlike med posameznimi skupinami operirancev. Da bi lahko odgovorili na vprašanje, ali so razlike med skupinami značilne in pomembne, smo napravili statistično analizo. Uporabili smo t-test. In pokazalo se je, da so rezultati operirancev iz skupine 1 značilno boljši ( $p < 0,05$ ) kot pri tistih iz skupine 2 in 3. Razlika med skupinama 2 in 3 pa ni bila statistično značilna.

**Tabela 6**

Rezultati po posameznih skupinah

|                  | Subjektivni IKDC rezultat | Zadovoljiv klinični rezultat IKCD (A, B) | Nezadovoljiv klinični rezultat IKCD (C, D) |
|------------------|---------------------------|--|--|
| <b>Skupina 1</b> | 90,3                      | 26 (95%)                                 | 1 (5%)                                     |
| <b>Skupina 2</b> | 78,7                      | 70 (84%)                                 | 13 (16%)                                   |
| <b>Skupina 3</b> | 72,5                      | 23 (75%)                                 | 8 (25%)                                    |

**Tabela 7**

Podrobnejši rezultati kliničnih razredov IKDC

|                                      | Razredi IKDC |   |   |   |                          |    |   |   |                    |    |   |   |                               |    |    |   |
|--------------------------------------|--------------|---|---|---|--------------------------|----|---|---|--------------------|----|---|---|-------------------------------|----|----|---|
|                                      | Izliv        |   |   |   | Primanjkljaj gibljivosti |    |   |   | Čvrstost ligamenta |    |   |   | Skok z eno nogo (one leg hop) |    |    |   |
|                                      | Stopnje      |   |   |   | Stopnje                  |    |   |   | Stopnje            |    |   |   | Stopnje                       |    |    |   |
|                                      | A            | B | C | D | A                        | B  | C | D | A                  | B  | C | D | A                             | B  | C  | D |
| <b>Skupina 1</b><br>(27 operirancev) | 27           | 0 | 0 | 0 | 26                       | 1  | 0 | 0 | 17                 | 9  | 1 | 0 | 15                            | 12 | 0  | 0 |
| <b>Skupina 2</b><br>(83 operirancev) | 82           | 1 | 0 | 0 | 67                       | 12 | 4 | 0 | 46                 | 24 | 9 | 4 | 29                            | 34 | 14 | 6 |
| <b>Skupina 3</b><br>(31 operirancev) | 30           | 1 | 0 | 0 | 23                       | 7  | 1 | 0 | 14                 | 9  | 5 | 3 | 9                             | 11 | 8  | 3 |

Podrobnejša analiza rezultatov glavnih treh razredov meril IKDC pokaže, da je najpogostejši razlog za uvrstitev v slabšo, nižjo stopnjo pooperacijska ohlapnost ligamenta, v mnogo manjšem deležu primanjkljaj gibljivosti, medtem ko izliva v sklepu ob kontrolnem pregledu praktično nismo ugotovili. Rezultati so prikazani v tabeli 7. Odločilna je najnižja vrednost od štirih stopenj znotraj posameznega razreda IKDC, končni klinični rezultat IKDC pa je določen s tistim od treh glavnih razredov, ki ima najnižjo vrednost.

Zadnji stolpec tabele 7 prikazuje funkcionalni rezultat operiranega kolena, primerjalno z neoperiranim kolonom. In tudi tu je rezultat operirancev iz skupine 1 značilno boljši kot pri operirancih iz drugih dveh skupin.

## Razprava in zaključki

Artroskopska rekonstrukcija raztrgane SKV je dobro utemeljena in uspešna metoda zdravljenja nestabilnega kolena zaradi te hude poškodbe z

dobrimi rezultati in izboljšano kakovostjo življenja bolnikov. Artroskopski poseg je minimalno invaziven, kar pomeni manjšo travmatizacijo tkiv, manjše pooperacijske bolečine in lažjo rehabilitacijo. Dobro izveden operacijski poseg in ustrezen pooperacijski protokol rehabilitacije omogočita ob ustrezni bolnikovi motivaciji vrnitev k športu na predpoškodbeni ravni pri večini bolnikov (13, 14) Na ortopedskem odseku SB Jesenice je artroskopska rekonstrukcija SKV utečena metoda z zelo dobrimi rezultati.

Celoten protokol zdravljenja in posebej pooperacijska rehabilitacija sta dokaj kompleksna in zahtevna za bolnika, če želi le-ta doseči optimalen rezultat zdravljenja. To je lahko pomemben razlog za značilno boljše rezultate operirancev iz skupine 1 (profesionalni športniki, tekmovalni rekreativci), kajti njihova motivacija je večja. Komplanca za naporno in dolgotrajno pooperacijsko rehabilitacijo je boljša in ustrežnejša. Prav tako je boljši telesni status bolnikov iz skupine 1, tako splošni kot lokalni, zlasti status mišic. Ugo-

tovimo lahko še en možni dejavnik – čas od poškodbe do rekonstrukcije SKV (15), ki je bil značilno krajši pri operiranih iz skupine 1, pri katerih se zaradi njihovih zahtev hitreje odločimo za operacijo.

## Literatura

1. Dienst M, Burks RT, Greis PE. Anatomy and biomechanics of the anterior cruciate ligament. *Orthop Clin N Am* 2002; 33: 605-20
2. Fithian DC, Paxton LW, Goltz DH. Fate of the anterior cruciate ligament – injured knee. *Orthop Clin N Am* 2002; 33: 621-36
3. Maffuli N, Binfield PM, King JB. Articular cartilage lesions in the symptomatic anterior cruciate ligament – deficient knee. *Arthroscopy* 2003; 19: 685-90
4. Shirakura K, Kobura Y, Kizuki S. Untreated acute anterior cruciate ligament tears of the knee: progression and influence of associated injuries. *Knee Surg Sports Traumatol Arthroscop* 1995; 3: 62-7
5. Jennings S, Rasquinha V, Dowd GS. Medium term follow up of endoscopically assisted BPTB ACL reconstruction using a two incision technique – return to sporting activity. *Knee* 2003; 10: 329-33
6. Gobbi A, Mahajan S, Znazzo M, Tuy B. Patellar tendon versus quadrupled bone semitendinosus anterior cruciate ligament reconstruction – a prospective clinical investigation in athletes. *Arthroscopy* 2003; 19: 592-601
7. Scranton PE, Bogenstane JE, Lantz BA. Quadruple hamstring anterior cruciate ligament reconstruction : a multicenter study. *Arthroscopy* 2002 ; 18: 715-24
8. Chen L, Cooley V, Rosenberg T, ACL reconstruction with hamstring tendon. *Orthop Clin N Am* 2003 ; 34: 9-18
9. Maracacci M, Mogora AP, Zaffagnini S. Anatomic double-bundle anterior cruciate ligament reconstruction with hamstrings. *Arthroscopy* 2003 ; 19: 540-6
10. Chandratreye AP, Aldridge MJ. Top Tips for RIGIDFIX femoral fixation. *Arthroscopy* 2004 ; 20: 59-61
11. Gobbi A, Tuy B, Mahajan S. Quadrupled bone semitendinosus anterior cruciate ligament reconstruction : a clinical investigation in a group of athletes. *Arthroscopy* 2003 ; 19: 691-9
12. Goradio VK, Grana WA. A comparison of outcomes at 2 to 6 years after acute and chronic anterior cruciate ligament reconstruction using hamstring tendon graft. *Arthroscopy* 2001; 17: 383-92
13. Texier A, Hulet C, Acquitter Y, Tallier E. Reconstrction iterative du ligament croise anterieur sous arthroscopie. *Rev Chir Orthop Reparatrice Appar Mot* 2001; 87: 653-60
14. Gladstone JN, Andrews JR. Anterior cruciate reconstruction. *Orthop Clin N Am* 2002; 33: ix- x
15. Peterson L, Renström P. *Verletzungen im Sport*. 3rd ed. Köln: Deutscher Ärzte-Verlag, 2002.

# Uspešnost rekonstrukcije sprednje križne vezi s kvadricepsovo tetivo – preliminarni rezultati

## *Anterior cruciate ligament reconstruction using bone-tendon quadriceps tendon autograft - preliminary results*

Ana Fakin<sup>1</sup>, Matjaž Veselko<sup>2</sup>

<sup>1</sup> Medicinska fakulteta v Ljubljani

<sup>2</sup> Klinični oddelek za travmatologijo, Klinični center Ljubljana

Avtor za dopisovanje (*correspondence to*):

prof. dr. Matjaž Veselko, dr. med., Klinični oddelek za travmatologijo, Klinični center Ljubljana, Zaloška 7, SI-1525 Ljubljana, Slovenija; e-naslov matjaz.veselko@kclj.si

Prispelo/Received: 4.10.2005

### **Izvleček**

**Izhodišča.** Strganje sprednje križne vezi (SKV) poslabša stabilnost kolena, kar privede do problemov pri dejavnosti ter do povečanega tveganja kasnejše poškodbe meniskusov in do zgodnjih degenerativnih sprememb. Stabilnost kolena lahko povrnemo z rekonstrukcijo SKV. Namen raziskave prve serije bolnikov, katerim smo rekonstruirali sprednjo križno vez s kito kvadricepsa, je bil oceniti uspešnost rekonstrukcije.

**Metode.** V retrospektivno študijo smo vključili 21 preiskovancev, ki so imeli pred najmanj enim letom rekonstruirano SKV. Izključitvena merila so bila pridružene poškodbe vezi, odstranitev celotnega meniskusa in zašit meniskus. Vse rekonstrukcije je opravil isti kirurg. Za ocenitev stanja smo uporabili ocenitvena sistema po Lysholmu in IKDC (International Knee Documentation Committee), oceno ohlapnosti kolenskega sklepa z artrometrom KT-1000 in oceno stegenske atrofije.

**Rezultati.** Med preiskovanci je bilo 16 moških in 5 žensk. Njihova povprečna starost je bila 30 let. Rekonstrukcija SKV je bila izvedena povprečno 12 mesecev po poškodbi. Povprečna subjektivna ocena po Lysholmu se je po operaciji izboljšala iz 46 na 78 točk ( $p=0,00$ ), povprečna subjektivna ocena po IKDC pa iz 44 na 78 točk ( $p=0,00$ ). Bolniki so trenutno funkcijo prizadetega kolena ocenili s povprečno 8,8 od 10 točk. Na kliničnem pregledu je končno oceno normalno ali skoraj normalno doseglo 17 preiskovancev. 11 bolnikov je imelo negativen Lachmanov test, vsi pa so imeli čvrsto končno točko. Pri 8 bolnikih je bil negativen preizkus pivot shift. Povprečna razlika v ohlapnostih med prizadetim in zdravim kolenom je bila 2,3 mm. Razliko ohlapnosti od 0 do 5 mm smo izmerili pri 18 preiskovancih.



**Zaključki.** Rekonstrukcija sprednje križne vezi s kvadričepsovo tetivo je prinesla zadovoljve rezultate. Kvadričepsova tetiva je lahko zanesljiv vir za presadek in je primerljiva tako s tetivo pogačice kot s kombinacijo tetiv semitendinozusa in gracilisa.

**Ključne besede.** Artroskopska rekonstrukcija, operacija kolena, presadek, ACL, SKV, sprednja križna vez, poškodba kolena, kvadričepsova tetiva.

## **Abstract**

**Background.** Rupture of the anterior cruciate ligament (ACL) impairs the stability of the knee, thereby limiting athletic performance and increasing the risk of subsequent meniscal injury and early degenerative joint disease. Knee stability can be improved by the ACL reconstruction. This study was undertaken to assess the outcome of treatment in our initial series of patients undergoing reconstruction of the ACL using a quadriceps tendon autograft.

**Methods.** We evaluated retrospectively 21 patients at a minimum of one year after the ACL reconstruction. Patients with secondary ligament injuries, total meniscectomy or repaired meniscus were excluded from the study. All reconstructions were carried out by the same surgeon. The outcome was assessed using the Lysholm and International Knee Documentation Committee (IKDC) forms, KT-1000 arthrometer testing and thigh atrophy measurements.

**Results.** There were 16 male and five female patients with a mean age of 30 years. The ACL reconstruction was carried out at an average of 12 months after the injury. The average Lysholm score improved postoperatively from 46 to 78 ( $p=0.00$ ) and the average subjective IKDC score increased from 44 to 78 ( $p=0.00$ ). The average subjective knee function score was 8.8 out of 10 points. Seventeen patients were assessed clinically as normal or nearly normal. Eleven patients had a negative Lachman test; all patients had a firm endpoint. The pivot shift test was negative in eight patients. The mean knee laxity difference was 2.3 mm. Eighteen patients had a 0 - 5 mm difference in knee laxity.

**Conclusions.** The ACL reconstruction using a quadriceps tendon autograft yielded satisfactory results. The quadriceps tendon is a reliable graft source, comparable to the bone-patellar tendon-bone and the hamstring tendon grafts.

**Key words.** Arthroscopic reconstruction, knee surgery, graft, ACL, anterior knee ligament, knee injury, quadriceps tendon.

## **Uvod**

Strganje sprednje križne vezi (SKV) poslabša stabilnost kolena, kar pripelje do problemov pri športnih dejavnostih (1), povečanega tveganja za kasnejše poškodbe meniskusov (2) in do povečanega tveganja za razvoj zgodnjih degenerativnih sprememb (3). Stabilnost kolena lahko uspešno povrnemo z rekonstrukcijo SKV. Izbor presadka je odvisen od kirurgovih izkušenj in nazorov, dostopnosti tkiva, stopnje bolnikove dejavnosti, pridruženih poškodb, dotedanjih operacij in želja bolnika. Idealni presadek bi moral imeti enako anatomijo in biomehanične lastnosti kot SKV, omogočati močno in varno pričvrstitev, se hitro

vrasti v kostnih kanalih, ob tem pa povzročiti kar najmanj težav na odvzemnem mestu. Vsem naštetim merilom ni zadostil še nobeden od preizkušanih presadkov (4). Najpogosteje se uporabljata kita pogačice s kostnimi narastišči ter kombinacija prepognjenih kit semitendinozusa in gracilisa, vedno bolj popularna pa postaja tudi tetiva kvadričepsa. Presadek iz kvadričepsove tetive je prvi opisal Marshall leta 1979 (5). Njena prednost v primerjavi s pogačično je v načinu odvzema presadka, saj poteka rez nad pogačico namesto pod njo, s čimer se izognemo poškodovanju infrapatelarne veje kožnega živca. Hkrati je področje pod pogačico tudi mesto, kjer se pri rekonstrukciji s pogačičnim ligamentom pogosto

pojavi kronična bolečina. Prednost v primerjavi s presadkom iz kit semitendinozusa in gracilisa je, da se lahko koščeni del presadka v kanalu kostno vraste (4).

Namen raziskave prve serije bolnikov, katerim smo rekonstruirali sprednjo križno vez s kito kvadricepsa, je bil oceniti uspešnost rekonstrukcije.

## Metode

V retrospektivno študijo je bilo vključenih 21 izmed 37 bolnikov, ki so imeli v 13-mesečnem obdobju (2003 – 2004) rekonstruirano sprednjo križno vez s presadkom iz kvadricepsove tetive. Vse je operiral isti kirurg. Merilo za vključitev je bilo pretek najmanj enega leta od operacije. Izključili smo bolnike, ki so imeli odstranjen meniskus, zašit meniskus, poškodovane stranske vezi, poškodovano zadnjo križno vez in tiste, ki se niso odzvali na vabilo ali pa niso uspeli priti na pregled. Bolniki so izpolnili vprašalnika po Lysholmu in IKDC. Klinični pregled smo opravili v skladu z obrazcem IKDC za klinični pregled kolena, izmerili smo razliko v obsegih stegen in ohlapnost kolen z artrometrom KT-1000.

Vprašalnik po Lysholmu je namenjen oceni osmih simptomov (šepanje, zatikanje, nestabilnost, bolečina, otekanje, vzpon po stopnicah, počepanje), ki imajo v vprašalniku različno težo. Največji pomen imata nestabilnost in bolečina, nato zatikanje in blokiranje, otekanje ter vzpon po stopnicah, najmanjši pomen pa šepanje in počep. Vprašalnik po IKDC je razdeljen na tri dele. V prvem delu bolnik oceni pogostnost in stopnjo simptomov (bolečina, otekanje, nestabilnost), v drugem delu sposobnost izvajanja raznih dejavnosti (najtežja redna stopnja dejavnosti, vzpon in spust po stopnicah, poklek na prizadeto koleno, počep, sedenje s skrčenim kolonom, vstajanje iz stola, tek naravnost, skok in pristanek na prizadeti nogi, hitro začenjanje in ustavljanje), v tretjem delu pa funkcijo kolena (funkcija kolena pred poškodbo, trenutna funkcija kolena). Pri obeh vprašalnikih je rezultat podan s številom od 0 do 100, kjer 0 pomeni najslabše, 100 pa najboljše možno stanje.

Pri kliničnem pregledu smo ocenjevali efuzijo, primanjkljaj pasivne gibljivosti, stanje ligamentov (Lachmanov test, AP translacijo, medialno odpiranje, lateralno odpiranje, pivot shift), lokalne

najdbe (patelofemoralne, medialne in lateralne krepitacije) in patologijo na odvzemnem mestu (bolečina, slabša občutljivost). Preiskovanci so opravili tudi funkcionalni test, skok z eno nogo v daljino. Vsak znak je dobil oceno A, B, C ali D. Najslabša ocena izmed prvih treh kategorij je bila hkrati tudi skupna ocena kliničnega pregleda. Anteriorno-posteriorno ohlapnost kolenskega sklepa smo izmerili z artrometrom KT-1000. Pomembna je razlika med ohlapnostjo prizadetega in zdravega sklepa, ki se po IKDC oceni z 0-2 mm (A), 3-5 mm (B), 6-10 mm (C) ali >10 mm (D). Stegansko atrofijo smo določili z razliko med obsegom zdravega in prizadetega stegna 10 cm nad pogačico.

## Rezultati

Med preiskovanci je bilo 16 moških (76%) in 5 žensk (24%). Povprečna starost na dan operacije je bila 30 let (standardna deviacija 8 let, razpon 16 – 46 let). Pred operacijo je imelo 19 bolnikov pozitiven Lachmanov test, pri dveh test ni bil izveden. Sedem bolnikov, pri katerih je bil test izveden, je imelo pred operacijo pozitiven preizkus pivot shift. Rekonstrukcija SKV je bila izvedena povprečno 12 mesecev po poškodbi (standardna deviacija 13 mesecev, mediana 7 mesecev, razpon: 2 – 52 mesecev).

Povprečna subjektivna ocena po Lysholmovem vprašalniku je bila pred operacijo 46 točk (razpon 5 – 95), po operaciji pa 78 točk (razpon 37 – 100). Povprečna subjektivna ocena po vprašalniku IKDC je bila pred posegom 44 točk (razpon 9 – 93), po posegu pa 78 točk (razpon 33 – 98). Izboljšanje je bilo v obeh primerih statistično značilno ( $p=0,00$ ). Zmožnost izvajanja napornih ali zelo napornih dejavnosti brez večjega občutka nestabilnosti je navedlo 12 preiskovancev (57%). Redno je izvajalo naporne ali zelo naporne dejavnosti (primeri takih dejavnosti so npr. košarka, nogomet, težko telesno delo, smučanje ali tenis) 14 (67%) preiskovancev. Minimalne ali nikakršne težave pri vzponu po stopnicah je navedlo vseh 21 (100%) preiskovancev. Minimalne ali nikakršne težave pri spustu po stopnicah je navedlo 17 (90%) preiskovancev. Poklek z velikimi težavami sta navedla 2 (10%) preiskovanca, poklek z zmernimi težavami so navedli trije (14%) preiskovanci. Bolniki so trenutno funkcijo prizadetega kolena na lestvici od 0 do 10 ocenili s povprečno 8,8.

Na kliničnem pregledu je končno oceno normalno (A) ali skoraj normalno (B) doseglo 81% preiskovancev (17 od 21). V nadaljevanju so prikazani rezultati po posameznih kategorijah.

### 1. kategorija: izliv v koleno

Pri nobenem od 21 preiskovancev nismo ugotovili izliva v koleno.

### 2. kategorija: zmanjšanje pasivne gibljivosti

Zmanjšanje iztega kolena 0 do 3° (ocena A) je bilo ugotovljeno pri 95% (20) preiskovancev. Pri enem preiskovancu je bilo zmanjšanje ocenjeno z oceno B (3 do 5°). Pri vseh 21 preiskovancih je bilo zmanjšanje upogiba ocenjeno z oceno A (0 do 5°).

### 3. kategorija: ocena čvrstosti vezi

Negativen Lachmanov test je imelo 11 (52%) bolnikov, 10 (48%) pozitiven, od tega en preiskovanec oceno 2+ (Tabela 1), ostali oceno 1+. Vsi so imeli čvrsto končno točko. Osem bolnikov je imelo negativen preizkus pivot shift, 13 bolnikov je imelo pozitiven preizkus pivot shift, od tega 10 drseč in trije s preskokom (Tabela 2). Odpiranja zunanje strani sklepne špranje prizadetega kolena nismo ugotovili (ocena A). Pri enem preiskovancu se je koleno odpiralo na notranji strani za 3 do 5° (ocena B).

Druge kategorije niso vključene v skupno oceno, vendar veljajo za pomembne pri oceni uspešnosti rekonstrukcije SKV. Zmerne **patelofemoralne krepitacije** (ocena B) smo ugotovili pri 8 (38%) preiskovancih. Pri enem preiskovancu so bile prisotne patelofemoralne krepitacije s hudo bolečino (ocena C). **Krepitacije zunanje sklepne špranje** smo ugotovili le pri enem preiskovancu, **krepitacije notranje strani** pa prav tako le pri enem preiskovancu. **Težave na odvzemnem mestu presadka (slabša občutljivost, bolečina)** sta imela dva bolnika. Pri dveh (10%) bolnikih je bila prisotna neznatna patologija (ocena B). **Funkcionalni test** (skok na eni nogi v daljino) je opravilo 20 preiskovancev, ena bolnica pa je zaradi nosečnosti test odklonila. Oceno A ali B je doseglo 86% (18) preiskovancev.

Povprečna razlika v ohlapnosti med prizadetim in zdravim kolonom je bila 2,3 mm (SD 2,2 mm, mediana 2,0 mm). Razliko ohlapnosti od 0 do 5 mm (oceni A in B po IKDC) smo izmerili pri 86% (18) preiskovancev. Pri ostalih treh (14%) preiskovancih je bila razlika v ohlapnosti 6 mm (ocena C) (glej Tabela 3).

**Tabela 1**

Lachman ob zadnjem kliničnem pregledu

|           | N  | %   |
|-----------|----|-----|
| NEGATIVEN | 11 | 52  |
| 1+        | 9  | 43  |
| 2+        | 1  | 5   |
| SKUPAJ    | 21 | 100 |

**Tabela 2**

Pivot shift ob zadnjem kliničnem pregledu

|             | N  | %   |
|-------------|----|-----|
| NEGATIVEN   | 8  | 38  |
| DRSEČ       | 10 | 48  |
| S PRESKOKOM | 3  | 14  |
| SKUPAJ      | 21 | 100 |

**Tabela 3**

Razlika v ohlapnosti med prizadetim in zdravim kolonom ob zadnjem kliničnem pregledu

|           | N  | %   |
|-----------|----|-----|
| 0 - 2 mm  | 12 | 57  |
| 3 - 5 mm  | 6  | 29  |
| 6 - 10 mm | 3  | 14  |
| SKUPAJ    | 21 | 100 |

Stegensko atrofijo smo izračunali kot razliko v obsegu zdrave in prizadete noge 10 cm nad pogačico. Povprečna razlika med obsegoma je bila 0,6 cm s standardno deviacijo 1,2 cm.

## Razpravljanje

Bolniki so po Lysholmovem vprašalniku dosegli izboljšanje iz 46 na 78 točk, po IKDC pa iz 44 na 78 točk. Trenutno funkcijo kolena so ocenili s povprečno 8,8. Pri primerjavi rezultatov z literaturo moramo upoštevati, da je bila povprečna predoperativna subjektivna ocena bolnikov v naši raziskavi relativno nizka. V Theutovi študiji rekonstrukcije s kito kvadricepsa brez kostnega narastišča so bolniki po vprašalniku IKDC dosegli povprečno 86 točk. Trenutno funkcijo kolena so ocenili s povprečno 8,2 (6). Lee navaja, da se je

po rekonstrukciji s kvadričepsovo tetivo ocena po Lysholmu izboljšala iz 71 na 90. (7) Pevec in sodelavci so pri 55 poškodovancih, ki jih je operiral isti kirurg kot poškodovance v tej seriji, s presadkom iz tetive pogačice navedel povprečno oceno po Lysholmu 94,6 točke.

Skupno oceno kliničnega pregleda normalno (A) ali skoraj normalno (B) je doseglo 81% preiskovancev. V literaturi se ta odstotek giblje od 79 do 90%, tako pri rekonstrukciji z istim kot z drugimi presadki (8-12). Patelofemoralne krepitacije so bile prisotne pri 43% bolnikih, od tega pri enem s hudo bolečino (ocena C). Pri enem bolniku so bile prisotne krepitacije na zunanji, pri enem pa na notranji strani femorotibialnega sklepa. Odstotek krepitacij v patelofemoralnem sklepu je višji kot v Theutovi študiji, le-ta navaja 15% bolnikov s patelofemoralnimi in 5% z lateralnimi krepitacijami (6). Neznatna patologija na odvzemnem mestu presadka (bolečina, slabša občutljivost) je bila prisotna pri dveh (10%) preiskovancih. Nizka pojavnost patologije na odvzemnem mestu je pričakovana; Lee s sodelavci navaja boleče mesto odvzema le pri enem od 67 bolnikov (7).

Meritev AP ohlapnosti je pomembna za oceno nestabilnosti kolena. Nestabilno koleno je definirano z oceno Lachman 2+, pivot shift 2+ ali >5 mm razlike v ohlapnosti, merjeni z artrometrom KT-1000 pri manualnem maksimumu (13). Razlika v ohlapnosti med prizadetim in zdravim kolenom je bila povprečno 2,3 mm, mediana je bila 2,0 mm. Z oceno A ali B (0 do 5 mm) je bilo ocenjenih 86% preiskovancev. Razliko v ohlapnosti 3 mm ali manj smo izmerili pri 71% preiskovancev. Razliko v ohlapnosti, večjo od 5 mm, smo izmerili pri 14% preiskovancev. Meritve se dokaj dobro ujemajo z drugimi raziskavami. Lee in sodelavci so pri bolnikih s presadkom iz kite kvadričepsa izmerili mediano razlike ohlapnosti 2,0 mm, z oceno A ali B pa je bilo ocenjenih 94% bolnikov (7). Theut s sodelavci v študiji rekonstrukcije s kvadričepsovo kito brez kostnega narastišča poroča o 84% preiskovancev s 3 mm ali manj razlike v ohlapnosti in nobenem z razliko v ohlapnosti več kot 5 mm. Povprečje razlik v ohlapnosti v njihovi študiji je bilo 2,1 mm (6). Pri študijah rekonstrukcije SKV z drugimi presadki (kombinacija tetiv semitendinozusa in gracilisa, tetiva pogačice) so rezultati podobni. Aglietti s sodelavci je pri bolnikih s presadkom iz kit semitendinozusa in gracilisa izmeril razliko

v ohlapnosti, večjo od 5 mm, pri 20% bolnikov (14). Marder s sodelavci navaja povprečno razliko v ohlapnosti 1,9 mm. O'Neill s sodelavci navaja pri rekonstrukciji z dvosnopnim presadkom razliko v ohlapnosti 0 – 3 mm pri 83% bolnikov (15). Anderson navaja povprečno razliko v ohlapnosti 3,1 mm (9). Giron poroča o povprečni razliki 2,1 mm (8). Corry in sodelavci so v svoji primerjalni študiji izmerili 3 mm ali manj razlike pri 79% preiskovancev s presadkom iz kombinacije tetiv semitendinozusa in gracilisa in pri 91% preiskovancev s presadkom iz tetive pogačice, več kot 5 mm pa so izmerili pri 6% preiskovancev iz prve in 8 % preiskovancev iz druge skupine (11).

Zelo zanimiva je primerjava rezultatov z rezultati Pevca in sodelavcev (16), ki so pri 55 poškodovancih, ki jih je operiral isti kirurg kot poškodovance v tej seriji s presadkom iz tetive pogačice, ugotovil povprečno oceno po Lysholmu 94,6 točke pa tudi bistveno boljšo stabilnost s povprečno razliko ohlapnosti, izmerjene z artrometrom 1,3 mm (rang 2-6 mm). Boljši subjektivni rezultat je lahko posledica daljšega spremljanja, saj smo bolnike v tej seriji ocenili po največ 25 mesecih (povprečno 18 mesecih), medtem ko je bil povprečni čas spremljanja v Pevčevi študiji 30 mesecev (rang 13-52 mesecev). Boljšo stabilnost rekonstrukcij s tetivo pogačice v primerjavi s presadki iz adduktornih kit in presadki iz kite kvadričepsa so opisovali že drugi avtorji in je najverjetneje posledica bolj zanesljive fiksacije in hitrejšega vraščanja koščeni delov presadka v kostnih kanalih.

Avtorja pripisujeva nekoliko slabše rezultate tudi dejstvu, da gre za rezultate prve serije bolnikov, tako da je vanje vgrajena tudi učna krivulja. Rezultate spremljamo še naprej in jih bomo za večjo serijo bolnikov tudi objavili.

Prednosti študije so, da je populacija preiskovancev homogena, brez spremljajočih poškodb, ki bi lahko vplivale na rezultat, in da je vse posege izvedel en kirurg, isti, ki je izvedel že rekonstrukcije s presadki B-T-B, obravnavane v Pevčevi študiji, tako da je mogoča tudi dobra primerjava rezultatov brez vpliva različne kirurške spretnosti različnih izvajalcev.

Šibkost te študije je razmeroma kratko sledenje serije bolnikov brez kontrolne skupine in verjetnost vpliva učne krivulje na končni rezultat.

## Zaključki

Z rekonstrukcijo sprednje križne vezi s kvadricepsovo tetivo smo dosegli zadovoljive rezultate. Kvadricepsova tetiva je uporaben presadek, ki ima določene prednosti v primerjavi s presadki iz tetive pogačice kot s presadki iz tetiv semitendinozusa in gracilisa. Za dokončno oceno primerljivosti rezultatov bo potrebna študija, ki bo zajela večje število preiskovancev z daljšim sledenjem.

### Razlaga kratic:

ACL – anterior cruciate ligament

SKV – sprednja križna vez

IKDC - International Knee Documentation Committee

## Literatura

1. Noyes FR, Mooar PA, Matthews DS. The symptomatic anterior cruciate-deficient knee. Part I: The long-term functional disability in athletically active individuals. *J Bone Joint Surg* 1983; 65A: 154-62
2. Finsterbush A, Frankl U, Matan Y. Secondary damage to the knee after isolated injury of the anterior cruciate ligament. *Am J Sports Med* 1990; 18: 475-9
3. Sherman MF, Warren RF, Marshall JL, et al: A clinical and radiographical analysis of 127 anterior cruciate insufficient knees. *Clin Orthop* 1988; 227: 229-37
4. Miller SL, Gladstone JN. Graft selection in anterior cruciate ligament reconstruction. In: *Orthop Clin North Am* 2002; 33(4): 675-83
5. Marshall JL, Warren RF, Wickiewicz TL. The anterior cruciate ligament. A technique of repair and reconstruction. *Clin Orthop* 1979; 193: 97-106
6. Theut PC, Fulkerson JP, Armour EF, Joseph M. Anterior cruciate ligament reconstruction utilizing central quadriceps free tendon. *Orthop Clin North Am* 2003; 34(1): 31-9
7. Lee S, Seong SC, Jo H, Park YK, Lee MC. Outcome of anterior cruciate ligament reconstruction using quadriceps tendon autograft. *Arthroscopy* 2004; 20(8): 795-802
8. Giron F, Aglietti P, Cuomo P, Mondanelli N, Ciardullo A. Anterior cruciate ligament reconstruction with double-looped semitendinosus and gracillis tendon graft directly fixed to cortical bone: 5-year results. *Knee Surg Sports Traumatol Arthrosc* 2005; 13(2): 81-91
9. Anderson AF, Snyder RB, Lipscomb AB Jr. Anterior cruciate ligament reconstruction. A prospective randomized study of three surgical methods. *Am J Sports Med* 2001; 29(3): 272-9
10. Fabbriani C. Anterior cruciate ligament reconstruction with doubled semitendinosus and gracillis tendon graft in rugby players. *Knee Surg Sports Traumatol Arthrosc* 2005; 13(1): 2-7
11. Corry IS, Webb JM, Clingeffer AJ, Pinczewski LA. Arthroscopic reconstruction of the anterior cruciate ligament. A comparison of patellar tendon autograft and four-strand hamstring tendon autograft. *Am J Sports Med* 1999; 27(4): 444-54
12. Chen Chih-Hwa MD, Chen Wen-Jer MD, Shih Chun-Hsiung MD. Arthroscopic Anterior Cruciate Ligament Reconstruction with Quadriceps Tendon-Patellar Bone Autograft. *Journal of Trauma-Injury Infection & Critical Care* 1999; 46(4): 678-82
13. Goldblatt JP, Fitzsimmons SE, Balk E, Richmond JC. Reconstruction of the anterior cruciate ligament: meta-analysis of patellar tendon versus hamstring tendon autograft. *Arthroscopy* 2005; 21(7): 791-803
14. Aglietti P, Buzzi R, Zaccherotti G et al. Patellar tendon versus doubled semitendinosus and gracillis tendons for anterior cruciate ligament reconstruction. *Am J Sports Med* 1994; 22: 211-7
15. O'Neill D. Arthroscopically assisted reconstruction of the anterior cruciate ligament. A prospective randomized analysis of three techniques. *J Bone Joint Surg* 1996; 9: 803-13
16. Pevec T, Smrkolj V, Veselko M. Zadaj omejena notch-plastika: klinične izkušnje z drugačno postavitevijo femoralnega kanala pri artroskopski rekonstrukciji sprednje križne vezi s presadkom kite pogačice s pripadajočima kostnima narastiščema. *Endoscopic Rev* 2003; 8(19): 11-6

# Kratek pregled zgodovine kirurgije sprednje križne vezi

## *A brief historical overview of the anterior cruciate ligament surgery*

Sonja Kramer<sup>1</sup>, Matjaž Veselko<sup>2</sup>

<sup>1</sup> SPS Kirurška klinika, Klinični center Ljubljana

<sup>2</sup> Klinični oddelek za travmatologijo, Klinični center Ljubljana

Avtor za dopisovanje (*correspondence to*):

Sonja Kramer dr. med.: e-naslov: sonja.kramer@mf.uni-lj.si

Prispelo/Received: 22.4.2006

### **Izveček**

Članek prikazuje razvoj kirurgije sprednje križne vezi od prve omembe v literaturi do današnjih operativnih metod rekonstrukcije. Primarni šiv na prelomu 19. stoletja je označil začetek kirurgije križnih vezi, ki se je do poznih 1970. let priporočal v primeru sveže rupture. Obenem pa se je že pričelo iskanje optimalnega nadomestka sprednje križne vezi. Preiskanih je bilo veliko načinov z uporabo avtolognih in umetnih presadkov. Izkazalo se je, da je najprimernejši avtologni kitni presadek bodisi patelarni ligament ali kita semitendinozusa oz. gracilisa, ki se trenutno najpogosteje uporabljajo za rekonstrukcijo sprednje križne vezi.

Vzporedno s tem se je razvijala tudi sama operativna tehnika, ki se je pričela z odprto artrotomijo, danes pa se izvaja v obliki artroskopsko asistiranе rekonstrukcije ligamenta.

**Gljučne besede.** Rekonstrukcija sprednje križne vezi, zgodovinski pregled, artroskopska rekonstrukcija.

### **Abstract**

*The paper presents the evolution of anterior cruciate ligament surgery from the first reported surgical repair to contemporary reconstruction techniques. Primary reconstruction with simple catgut sutures, which was introduced at the turn of the 19th century, had been used for treating fresh ACL ruptures until the 1970ies. At the same time search for an optimal ACL substitute started. Many different materials and techniques were introduced. Currently, autografts, such as a patellar, semitendinosus and gracilis tendon, seem to be the best option. Along with the search for optimal material went the development of the surgical technique from the open arthrotomy and mini-arthrotomy to the modern arthroscopically assisted replacement of the ligament.*

**Key words.** Anterior cruciate ligament reconstruction, historical overview, arthroscopic reconstruction.

## Uvod

Sprednja križna vez je bila nekdanj povsem prezrt dela telesa. Morda je poškodba te vezi povzročala težave srednjeveškemu vojaku pri jahanju ali pa je kmet pri hoji zaradi nestabilnosti kolena potreboval podporo palice. Vsekakor ni zbudjala pozornosti, saj so v preteklosti človeštvo pestile mnogo hujše bolezni in druge poškodbe. V današnjem svetu hitrih motorjev in profesionalnega športa, kot so npr. nogomet, atletika in smučanje, pa je postala pomemben element v medicini športnih poškodb. Poškodba vezi poleg omejenosti gibanja v vsakdanjem življenju športnika preprečuje doseganje vrhunskih dosežkov in s tem povezane zasluge.

Domnevno prvo omembo križne vezi najdemo v anatomskem opisu kolenskega sklepa na egiptovskem papirusu iz leta 3000 p. n. š. V času Hipokrata (460 – 370 p.n.š) navajajo izpahovanje kolena v primeru poškodbe teh vezi. Poimenovanje "ligamenta genu cruciata" in pomembnost funkcije pri stabilnosti kolena pa je prvi opisal **Galen** v 2. stoletju n.š. (1).

Nadaljnjih nekaj stoletij je vladalo zatišje do leta 1836, kjer najdemo natančen opis brata Weber o biomehaniki kolenskega sklepa in pomenu stabilnosti v AP ravnini.

Rupturo križne vezi naj bi prvi opisal **Stark** leta 1850. Dva bolnika sta bila uspešno zdravljena z mavcem, po zdravljenju je bila še prisotna rahla nestabilnost kolena. Pariški kirurg **Paul F. Segond** je leta 1879 prvi podrobno opisal poškodbene mehanizme in klinično simptomatiko pri poškodbi križnih vezi ter že omenil možnost kirurškega zdravljenja, kar je označilo začetek razvoja kirurgije križnih vezi (1,2).



**Slika 1**

Paul F. Segond (1851-1912)

## Primarni šiv

Po do sedaj znanih podatkih je prvo rekonstrukcijo križnih vezi leta 1895 napravil Sir Arthur **Mayo-Robson** iz Leedsa v Angliji. Zdravil je 41-letnega rudarja, ki se je poškodoval 36 tednov pred posegom in je šepal zaradi oslabelosti in nestabilnosti kolena. Med operacijo sta bili oskrbljeni sprednja in zadnja križna vez v smislu primarnega šiva s catgutom. Nekaj let kasneje je bolnik navajal, da je noga močna kot prej in da lahko hodi in teče brez težav (1-4).

Prvo večjo statistiko pri skupini 30 bolnikov z rupturo križnih vezi je prikazal H. Goetjes leta 1913 in poudaril primernost šivanja vezi pri akutnih rupturah. Že leta 1916 pa so se pojavile kritike na račun primarnega šiva, npr. R. Jones je opozoril, da je šivanje vezi povsem nepotrebno, saj se vez zanesljivo zaraste sama s čvrsto brazgotino. V tem času se je razvila živahna diskusija o smiselnosti kirurškega zdravljenja ali pa katera od kirurških tehnik je boljša.

Tudi **G. Perthes** je leta 1926 močno zagovarjal rekonstrukcijo sprednje križne vezi. Predlagal je pristop skozi mediano osteotomijo pogačice in razcepitev patelarnega ligamenta ter ponovno pritrditev iztrganega femoralnega narastišča ACL z žično zanko, katere oba konca je napeljal skozi izvrtani femoralni kanal in ju nad lateralnim kondilom prepletel.

Celo do sredine 70. let prejšnjega stoletja je prevladovalo mnenje, da je potrebno sveže pretrgane križne vezi primarno zašiti. Šele leta 1976 je **J. Feagin** objavil študijo z razočarajočimi dolgoročnimi rezultati, ki je zahtevala ponoven premislek indikacij za zdravljenje s primarnim šivom. Tudi vse naslednje raziskave z dolgoročnim spremljanjem po primarnem šivanju vezi so prikazale izrazito slabe rezultate, tako da je večina kirurgov to tehniko opustila (1).

## Avtologni presadki

Že kmalu je bilo jasno, da rekonstrukcija sprednje križne vezi v smislu primarnega šiva pri ohlapnosti ali zastarani rupturi ne pride v poštev. Primarni šiv pri sveži poškodbi tudi ni bil vedno mogoč, saj je bil del ligamenta v nekaterih primerih tako poškodovan, da nanj ni bilo mogoče postaviti šiva. Iskale so se nove, alternativne poti za vzpostavitev integritete križne vezi oziroma

tkiva, ki bi nadomestila okvarjeni ligament. Sčasoma je vse več avtorjev ugotavljalo, da nestabilnost pri okvari sprednje križne vezi čez nekaj časa privede do artroze kolena. Poleg tega je v pedesetih letih 20 stoletja profesionalizacija športa (zlasti baseball v ZDA) in s tem povezan porast poškodb sprednje križne vezi spodbudilo intenzivnejše poskuse optimalne rekonstrukcije (1).

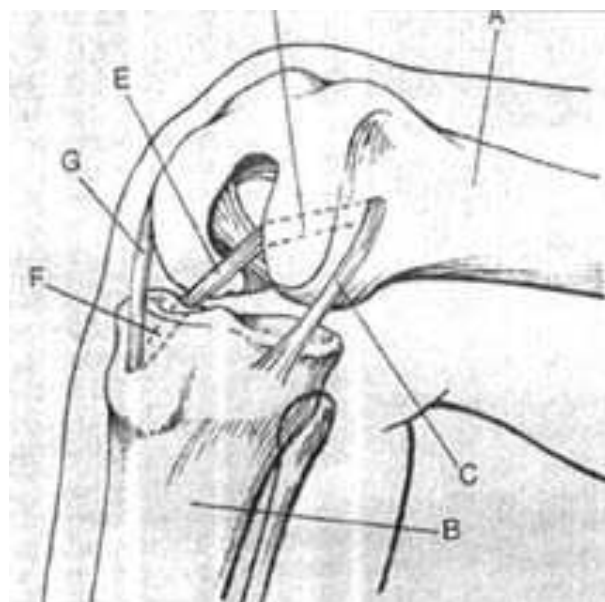
Že leta 1903 je **F. Lange** poizkušal nadomestiti sprednjo križno vez z delom semitendinozusa, pritrjenega na svilo, ki pa ni uspel (2).

Deset let kasneje je V. Nicoletti poročal o prenosu pecljatih in prostih presadkov fascije late na psih, kar je obetalo dobre rezultate. Prvo uporabo avtolognega ligamentnega presadka za nadomestitev križne vezi na ljudeh pa gre verjetno pripisati ruskemu kirurgu **Grekowu**. Ta naj bi okoli leta 1914 pri bolniku, ki je padel s 3. nadstropja, poškodovano križno vez nadomestil s prostim presadkom dela fascije late (2).

V naslednjih letih so bile razvite in predstavljene številne tehnike z uporabo raznih vezivnih in mišično vezivnih transplantatov. Najbolj široko poznan je bil postopek, ki ga je leta 1917 prvič opisal **E. Hey-Groves** iz Bristola. Uporabil je del fascije late, ki jo je odluščil na distalnem narastišču in ga speljal skozi tunnel v femurju, preko sklepa in skozi tibialni tunnel ter ga pritrdil na periost. Dve leti kasneje je objavil rezultate krajše študije, kjer pa je svoj postopek modificiral in uporabil distalno naraščajoč se del fascije late, ki jo je nato speljal preko medialnega kondila na tibijo. S tem je dodatno učvrstil še medialni kolateralni ligament. Na podoben način je predlagal tudi uporabo kite m. semitendinosus za rekonstrukcijo zadnje križne vezi. Njegov opis pa je poleg kirurške tehnike obsegal še anatomijo, fiziologijo in patofiziologijo ter diagnostične postopke ob poškodbi kolenskih vezi. Njegov opis pregleda kolena se ne razlikuje bistveno od današnjih metod (4). Iz postopka Hey-Grovesa so bile nato izpeljane številne variante. Nekateri so poskušali tudi s pričvrstitvijo presadka na zadnjo križno vez (E. Gold 1928).

Ko govorimo o kirurgiji sprednje križne vezi, nikakor ne moremo mimo pomembnega dela I. Palmerja "Poškodbe kolenskih vezi" iz leta 1938. Palmer je v njem podrobno opisal anatomske ter biomehanske značilnosti križnih vezi in njihove

poškodbe. Njegova operativna tehnika plastike križnih vezi je temeljila na metodi Hey-Grovesa, ki jo je izpopolnil z uporabo naprave, ki jo je sam razvil. Poudaril je pomen širokega, dorzalno ležečega narastišča ACL na femurju pri rekonstrukciji (1).

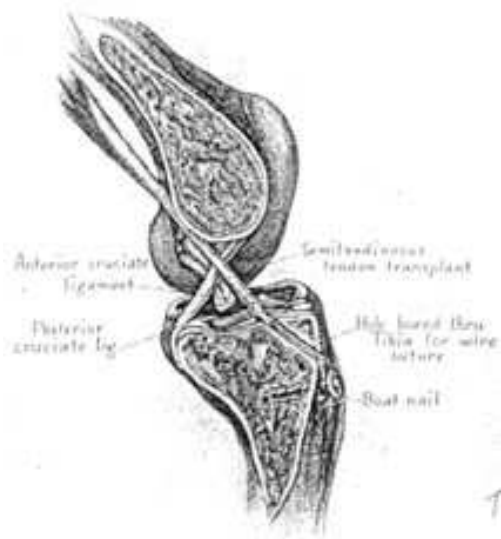

**Slika 2**  
Modificiran Hey – Grovesov postopek

Leta 1932 so na nemškem kongresu ortopedov prvič poročali tudi o uporabi distalno naraščajočega se dela ligamenta patele. Tri leta kasneje je A. Wittek že poročal o uspešni uporabi tega ligamenta, ki pa ga je tako kot Gold proksimalno prišil na zadnjo križno vez (1).

Po drugi svetovni vojni, leta 1950, je **K. Lindemann** objavil rezultate plastike ACL z uporabo kite mišice gracilis in semitendinosus. Napravil je dezinsercijo distalnega narastišča kite teh mišic in jo speljal posteriorno v poplitealni prostor in v sklep, skozi notch in v anteriorni tibialni tunnel. Presadek je pritrdil z žičnim šivom na "ladijski žebelj" (2). To je bil poskus t.i. dinamične učvrstitve. Na podobne načine so poskušali tudi že Helfet leta 1948 in Augustine leta 1956, vendar so se morali bolniki naučiti napenjati te mišice ob fleksiji kolena. Pasivne nestabilnosti pa s temi postopki niso odpravili (4).



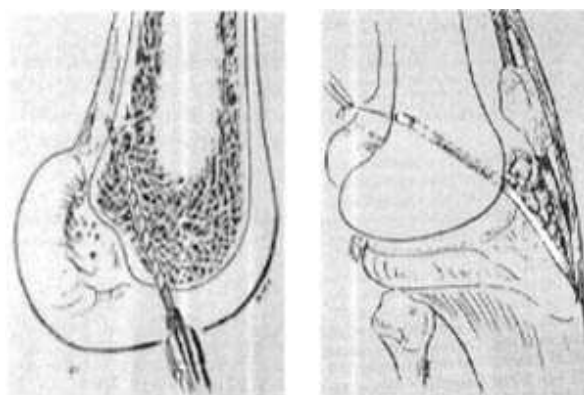


**Slika 3**  
Lindemannova ACL plastika iz leta 1950

Medtem so se poskušali uveljaviti tudi poskusi nadomeščanja križne vezi z medialnim meniskusom. Leta 1959 je Lindstrom objavil veliko študijo, 34 primerov, rekostitucije sprednje križne vezi z meniskusom. Bil je mnenja, da je avaskularno hrustančno tkivo, ki se prehranjuje iz sinovije, idealno za nadomestitev intraartikularnega ligamenta. Meniskus je pritrdil s šivi, ki jih je speljal skozi izvrtane luknje v stegenici in golenici. Neuspešen je bil le pri sedmih primerih, domnevno zaradi napačnega mesta pritrditve presadka (4). M. Lange je kasneje, leta 1961, te poskuse komentiral: "Zdravega meniskusa je za nadomestek vezi preveč škoda, degenerirani meniskus pa je kot material za vez povsem neprimeren (1)." Leta 1972 je tudi Walsh objavil slabe rezultate nadomeščanja križne vezi z meniskusom, transplantati so čez nekaj časa postali ohlapni in so degenerirali (4).

Leta 1963 je **Kenneth G. Jones** iz Little Rocka v Arkansasu oživil idejo o uporabi patelarnega ligamenta. Uporabil je tibialno naraščajočo se srednjo tretjino kite z delom patele in jo skozi mini artrotomijo speljal pod subpatelarnim maščevjem neposredno v sklep (brez tunela). Zaradi kratkosti presadka pa je moral femoralni predor zvrtni na sprednjem robu femoralnega notch. Kljub temu, da je bila lega presadka izrazito nefiziološka, pa je bila preprosta tehnika in minimalna operativna travma očitna prednost

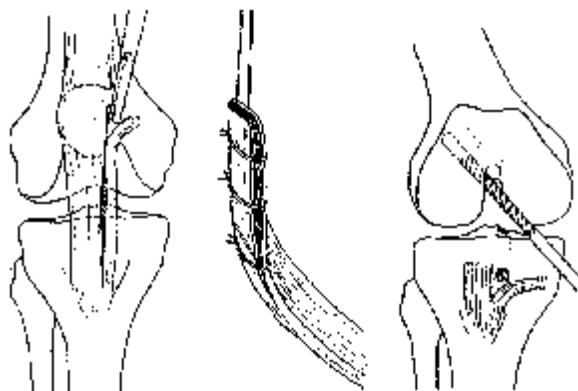
postopka, ki je botrovala tudi »dobrim« operativnim rezultatom (1). Leta 1968 je Lam modificiral Jonesov postopek tako, da je za presadek vzela srednji del patelarnega ligamenta in postavil tibialno pritrdišče bolj anatomsko. Za pritrnitev je uporabil kostni blok in vijak. Poleg tega je presadek spiralno zasukal za 360 stopinj, kar naj bi posnemalo potek viter sprednje križne vezi. Jones pa je leta 1970 zato, da bi zmanjšal rez, postopek izboljšal s perkutano pritrditvijo patelarnega bloka s pinom (4).



**Slika 4**  
Jonesova ACL plastika s srednjim delom patelarnega ligamenta

V nemško govorečem prostoru je bila Jonesova tehnika v modificirani obliki znana kot »**Brücknerjeva plastika**«. Brückner je uporabil medialno tretjino patelarnega ligamenta z delom patele, ki ga je speljal skozi predor v tibiji, skozi sklep in ga pritrdil v slepo končujoč se femoralni predor. Prvi pa je omenil tudi možnost uporabe prostega presadka patelarnega ligamenta z delom tibialne grče (B-T-B) (1).

V nadaljnjem razvoju tega postopka so kirurgi poskušali pridobiti daljši presadek. Leta 1979 je Marshall s sodelavci objavil postopek, pri katerem je srednji del patelarnega ligamenta podaljšal s celotno prepatelarno fascijo, ki jo je za učvrstitev zvil »kot cigareto«, in delom kite kvadricepsa. Tak podaljšan presadek je nato speljal skozi tibialno vrtno preko sklepa v interkondilarni notch in »over the top« posterolateralnega kondila stegenice v pripravljeno poglobitev na posteriorni strani lateralnega kondila (5).



**Slika 5**  
Brücknerjeva ACL plastika

## Zunajsklepne in druge tehnike

Prvo zunajsklepno učvrstitev po poškodbi sprednje križne vezi sta opisala Bosworth in Bosworth leta 1936. Uporabila sta presadke iz fascije late, ki sta jih križno prepletla na obeh straneh kolena (3). Kasneje so se razvile še druge zunajsklepne metode. Mnogi avtorji; Matti, Lexer, Lemaire in MacIntosh, so poskušali različne materiale. Presadke fascije late, bicepsovo aponevrozo, svilo itd. so prepletati okoli kolena in šivali na različne načine, da bi učvrstili sklep (2). V sedemdesetih letih 20. stoletja so pričeli ortopedi govoriti o t. i. anterolateralni nestabilnosti pri poškodbi kolena. Zato je prevladovalo mišljenje, da je potrebno za odpravo te nestabilnosti rekonstruirati poleg sprednje križne vezi tudi kolateralne ligamente in sklepno kapsulo. Opisani so bili številni postopki, npr. Nicholasov »five in one«, ki je obsegal medialno menisectomy, posteriorno in proksimalno presaditev femoralnega narastišča medialnega kolateralnega ligamenta, distalno in anteriorno presaditev posteromedialne sklepne kapsule, premestitev posteriornega dela vastusa medialis in prestavitve pes anserinus (4).

## Umetni nadomestki

Čeprav je ideja o nadomestitvi križne vezi z umetnimi materiali doživela največji razcvet v 80. letih prejšnjega stoletja, pa so podobne ideje

kirurgom vznikale že v začetku 20. stoletja. Tako se je med letoma 1903 in 1907 **F. Lange** navduševal nad svilo kot umetno vezjo ali kot ojačitev ohlapne ACL, kaj kmalu pa je bilo očitno, da svileni nadomeski povzročajo hudo obliko reaktivnega sinovitisisa (1). Edred Corner naj bi 1914 poskušal tudi z dvema žičnima zankama, vendar rezultati niso opisani (4).

Pravi »boom« pa je kirurgija umetnih presadkov pri rekonstrukciji križne vezi doživela konec 70. oz. v začetku 80. let. Že leta 1975 so **Rubin, Marshall** in **Wang** eksperimentirali s protetičnim modelom ACL, narejenim iz **dacrona**. V zgodnjih 80. pa je prišel prvi val protez ACL iz **karbonskih vlaken**, pač v koraku s trenutno tehnološko modo. Rezultati pa so bili kljub obetom porazni; karbonske depozite so našli v sinovialni membrani in celo v jetrih, kar je povsem ustavilo nadaljnje poskuse.

Ko je karbon odpadel, sta postala moderna dacron in **gore-tex**, kar so nove generacije artroskopskih kirurgov navdušeno uporabljale. ACL rekonstrukcije so bile z novimi tehnikami hitre, minimalno invazivne in učinkovite. Kljub temu pa so konec 80. let zabeležili velik porast sinovitisov po uporabi umetnih presadkov ACL, posledično pa tudi pogoste rupture novih ligamentov. Tako so tudi te tehnike sčasoma opustili (1,2).

## Operativne tehnike

Z razvojem različnih materialov se je sčasoma spreminjala tudi sama operativna tehnika rekonstrukcije križnih vezi. Do 80. let je bila večina operativnih postopkov zelo agresivnih. Razvoj je potekal od razširjene artrotomije - pogosto z razcepom pogačice, mini artrotomije do artroskopsko asistirane plastike križnih ligamentov. Prvo artroskopijo kolena na mrliču naj bi opravil Japonec K. Takagi leta 1918, vendar se je sama tehnika nato razvijala zelo počasi. Leta 1962 poroča Watanabe o prvi artroskopski menisectomy, šele leta 1981 pa je Dandy opravil prvo artroskopsko asistirano rekonstrukcijo ACL. Sama artroskopija je odprla povsem novo pogled na zdravljenje poškodb sklepov. Nove generacije kirurgov so s pomočjo artroskopa lahko bistveno natančneje opravljale rekonstrukcijske postopke na znotrajsklepni strukturi (2).

## Sodobne metode

Kljub prevladujočemu navdušenju nad umetnimi nadomestki sprednje kržne vezi, se je do poznih 80. let ohranila skupina kirurgov, ki so bili zvesti avtolognim presadkom. S pričetkom artroskopske dobe so pri svojih bolnikih dosegali vse boljše rezultate. S tehnološkim razvojem in prihodom modernih optičnih naprav je artroskopsko asistirana kirurgija sprednje križne vezi v 1990. letih doživela pravi razcvet. Pri izbiri presadkov so kirurgi največkrat posegali po centralnem delu patelarnega ligamenta, pa tudi po kiti kvadricepsa, semitendinozusa in gracilisa. Omenjeni presadki še danes veljajo za najbolj uspešne pri nadomestitvi sprednje križne vezi. Vstavljajo se skozi mini incizije pri artroskopsko asistiranem posegu. Izpeljani in pritrjeni so v ustrezno ležeča kostna kanala v golenici in stegenici, njihova učvrstitev pa se večinoma prepušča izbiri kirurga.

Leta 1987 je M. Kurosaka z raziskavo na kadavrih dokazal, da je najšibkejši člen vstavljenega presadka njegova fiksacija, v njegovih poskusih pa je bila najučinkovitejša pritrditev z 9 mm interferenčnim vijakom. Različni avtorji v 90. letih so razvili številne tehnike fiksiranja presadka (Endo - Button, polietilenska sidra, absorbilni vijaki in pini, sponke, vijaki s podložkami itd.), katerih smotrnost uporabe se bo opredelila šele sčasoma (2).

K uspešnejšemu zdravljenju in dobrim zgodnjim rezultatom pa poleg vsega naštetega prispeva tudi zgodnja rehabilitacija in mobilizacija kolena. V pionirskih časih je namreč večina kirurgov po operaciji sklep imobilizirala tudi za več mesecev (4). V sedemdestih letih prejšnjega stoletja ja bilo opravljeno tudi veliko študij, ki so dodatno osvetlile biomehanečne in histološke vidike ob poškodi in rekonstrukciji križnih vezi. Poglobilo se je znanje o anatomiji in funkciji teh ligamentov (Kennedy, Girgis, Norwood in Cross). Alm, Chiroff in drugi so preučili mikroskopske spremembe presadkov po intraartikularni rekonstrukciji. S tem znanjem so se izboljšale operativne metode, pooperativna imobilizacija in rehabilitacijske tehnike. Številne druge študije pa so primerjale naravni potek pri nezdravljenih bolnikih in bolnikih z rekonstruiranimi vezmi (Marshall, Olson, Feagin, Curl, Arnold itd.). Dolgotrajne spremljevalne študije so dokazale, da se pri odsotnosti sprednje križne vezi sčasoma razvijejo ireverzibilne degenerativne spremembe kolenskega sklepa (4).

## Razvoj kirurgije sprednje križne vezi v Sloveniji

V Sloveniji do 1970. let v literaturi najdemo le omembo zdravljenja rupture sprednje križne vezi s primarnim šivom. Šele v začetku osemdesetih let so mlajši kirurgi iz tujine prinesli znanje o novih tehnikah rekonstrukcije. Na Travmatološki kliniki v Ljubljani so leta 1984 pričeli izvajati rekonstrukcijo sprednje križne vezi s patelarnim ligamentom. Uporabili so vezan žilni presadek; del patelarnega ligamenta s pripadajočom subpatelarnim maščevjem, iz katerega se je presadek prehranjeval. Stari ligament so ohranili in prišli na presadek. Pristop so opravili skozi artrotomio preko lateralnega parapatelarnega kožnega reza (6,7). Metoda se je izkazala za zelo uspešno. Približno v istem obdobju so z operativnimi rekonstrukcijami sprednje križne vezi začeli tudi na Ortopedski kliniki v Ljubljani in v nekaterih drugih bolnišnicah po Sloveniji. Poizkušali so tudi z umetnimi nadomestki, ki pa so bili zaradi slabih rezultatov in negativnih poročil iz tujine kmalu opuščeni.

Konec 80. let se je pri nas pričela uveljavljati artroskopija in posledično artroskopska kirurgija. Slovenska kirurgija je uspešno sledila razvoju tehnik in metod v 1990. letih v svetu, tako da imamo danes v Sloveniji sodobno artroskopsko kirurgijo sprednje križne vezi. Uspešno se uporabljajo vse uveljavljene metode z različnimi avtolognimi presadki in tehnikami rekonstrukcije.

## Zaključek

Kot je sicer v medicini pogosto, se je tudi kirurgija križnih vezi razvijala v različnih smereh in z mnogimi stranpotmi. Svojevrstna znotraj sklepna lega tega ligamenta je povzročala kirurgom v preteklosti mnogo težav pri rekonstrukciji. Zahteven je bil tako sam pristop kot tudi izbira materiala presadka, ki ni smel povzročati draženja v sklepu.

Razvoj materialov je napravil zanimiv krog, od avtolognih pecljatih presadkov fascije late, preko svile, dacrona in gore-texa in ponovno do avtolognih B-T-B, semi-T in kvadriceps transplantatov. Bistven napredek pa je nastal tudi na področju operativnih tehnik. Namesto široke artrotomije z resekcijo pogačice imamo sedaj minimalno invaziven artroskopsko asistiran poseg. Podobno kot

pri osteosintezah je šele v zadnjih desetletjih 20. stoletja postalo jasno, da brez ohranitve vitalnosti mehkih tkiv ni možno doseči zadovoljive funkcionalnosti poškodovanih okončin. Načeloma dobre zamisli za rekonstrukcijo sprednje križne vezi so bile v preteklosti večkrat opuščene zaradi slabih rezultatov, ki so bili morda prav posledica (pre)agresivne operativne tehnike.

## Literatura

1. Eberhardt C, Jaeger A, Schwetlick G, Rauschmann MA. Geschichte der Chirurgie des vorderen Kreuzbandes. *Orthopaede* 2002; 31: 702-9
2. Colombet P, Allard M, Bousquet V, De Lavigne C, Flurin PH. The history of ACL surgery. [http://www.maitrise-orthop.com/corpusmaitri/orthopaedic/87\\_colombet/colombet.us.shtml](http://www.maitrise-orthop.com/corpusmaitri/orthopaedic/87_colombet/colombet.us.shtml)
3. Snook GA. A short history of the anterior cruciate ligament and the treatment of tears. *Clin Orth* 1983; 172: 11-3
4. Burnett QM, Fowler PJ. Reconstruction of the anterior cruciate ligament: historical overview. *Orthopedic Clinics of North America* 1985; 16 (1): 143-57
5. Marshall JL et al. The anterior cruciate ligament: a technique of repair and reconstruction. *Clin Orth* 1979; 143: 97-106
6. Slaček E, Tonin M. Akutna rekonstrukcija sprednjega križnega ligamenta - preteklost in sedanjost. *Zdrav Vars* 1986; 25(5-6): 200-2
7. Praprotnik A, Tonin M. Novosti v operativni oskrbi poškodb kolenskih vezi. In: Kornhauser P, ed. 22. podiplomski tečaj kirurgije za zdravnike splošne medicine 1986: zbornik. Ljubljana: Kirurška služba Univerzitetnega kliničnega centra, 1986; 161-4



# Artroskopski način zdravljenja Bakerjeve ciste

## *Arthroscopic treatment of Baker's cyst*

**Blaž Iskra**

Kirurški oddelek, Splošna bolnišnica Brežice

Avtor za dopisovanje (*correspondence to*):

Blaž Iskra, dr. med., Kirurški oddelek, Splošna bolnišnica Brežice, Černelčeva ulica 15, 8250 Brežice; e-naslov: blaziskra@volja.net

Prispelo/Received: 3.3.2006

### **Izvleček**

**Izhodišča.** Artroskopski način zdravljenja Bakerjeve ciste je uspešna metoda, ki se uporablja vse pogosteje. V raziskavi smo primerjali dva načina artroskopskega zdravljenja Bakerjeve ciste. Pri tem smo odstranili vzrok nastanka (kolenska patologija), pri 2. načinu pa smo dodatno odstranili še en dejavnik, ki je povzročal ventilni mehanizem in s tem enosmerni pretok v smeri sklep-cista.

**Metode.** Od novembra 2004 do konca leta 2005 smo operirali 25 odraslih oseb, ki so imeli zaradi Bakerjeve ciste subjektivne in objektivne težave pri vsakodnevnih dejavnostih. Pri vseh smo naredili terapevtsko artroskopijo, takoj zatem pa smo jih naključno razporedili v dve skupini. Pri 1. skupini smo z operacijo končali, pri 2. skupini pa smo naredili še poseg v posteromedialnem recessu (razširitev vhoda ciste skozi posteromedialni portal). Po operaciji bolniki niso imeli posebnih omejitev – zgolj simptomatsko zdravljenje ter razgibavanje in obremenjevanje do meje bolečine.

**Rezultati.** Ugotavljamo, da imajo pogosteje težave moški (72%), povprečna starost je 51 let. Najpogostejša patologija pa je sinovitis v posteromedialnem recessu s slabšo vidljivostjo ali celo nevidljivostjo vhoda ciste, kar se nekoliko razlikuje od ugotovitev ostalih raziskav. Pri 4 operirancih (16%) smo imeli tudi manjše zaplete, ki pa so izzveneli brez posledic.

**Zaključki.** Artroskopski način zdravljenja je po dosedanjih raziskavah uspešna metoda z majhnim odstotkom recidivov. Za oceno recidivnosti v naši raziskavi je čas sledenja prekratek, vendar pa razumevanje patogeneze in temu primerno vzročno zdravljenje obetajo, da teh recidivov tudi v daljšem obdobju ne bo več.

**Ključne besede.** Bakerjeva cista, ventilni mehanizem, terapevtska artroskopija, sinovitis v posteromedialnem recessu.

## **Abstract**

**Background.** Therapeutic arthroscopy has been increasingly used as an effective method for treating Baker's cysts. The study compared two methods of arthroscopic treatment of Baker's cyst: one was used to eliminate the cause, i.e. to cure intra-articular pathology of the knee, and another to correct the valvular mechanism leading to one-way flow from the knee joint to the cyst.

**Methods.** From November 2004 to end 2005, we treated surgically 25 adults with Baker's cysts, who presented with subjective and objective problems interfering with activities of daily living. All patients underwent therapeutic arthroscopy and were immediately thereafter randomized into two groups: one group had arthroscopy alone, while in another group arthroscopy was combined with an additional procedure in the posteromedial recess, including enlargement of the cyst's opening through a posteromedial portal. During the postoperative period the patients were without activity limitations; they received symptomatic therapy, performed ROM exercises and were allowed weight-bearing within the pain-free range.

**Results.** A high male predominance (72%) was observed in our series; the mean age of patients was 51 years. The commonest pathology was synovitis in the posteromedial recess with a scarcely visible or even invisible cyst's opening. This finding differs slightly from the results reported by other authors. Four patients (16%) in our series had minor complications, which resolved without consequences.

**Conclusions.** Studies to date have shown that arthroscopic treatment is an effective procedure with low recurrence rates. Follow-up period in our series was too short to allow an accurate estimate of recurrence, yet improved understanding of the disease pathogenesis and proper use of causal therapy promise significantly lower or nil long-term recurrence rates in these patients.

**Key words.** Baker's cyst, valvular mechanism, therapeutic arthroscopy, synovitis in the posteromedial recess.

## **Uvod**

Bakerjeva cista (BC) je najpogostejša tvorba v poplitealni jami in tudi najpogostejša sinovialna cista v telesu (1). Je posledica povečanja sicer normalno prisotne burze med tetivama mišic semimembranosus in gastroknemius (medialna glava). Lahko pa nastane tudi zaradi herniacije sklepne ovojnice, podobno kot dimeljska kila (2). Ime ima po angleškem kirurgu W. M. Bakerju, ki je objavil članek o tej problematiki (On the formation of the synovial cysts in the leg in connection with disease of the knee joint – 1877, Journal of Medical Science). Že Baker je ugotovil povezanost med nastankom ciste in kolensko patologijo. Poimenovanje ni poenoteno (3), saj se poleg izraza Bakerjeva cista pojavlja še poplitealna cista, poplitealni ganglion, higrom idr. Če gre za patološko dogajanje (bolezen/okvara, posledica poškodbe), potem je pravilen izraz Bakerjeva cista, če pa opisujemo anatomsko strukturo v tem predelu, potem jo poimenujemo poplitealna burza.

Lindgren in Willen (4) sta v anatomski študiji ugotovila, da ima 50% populacije, starejše od 50 let, običajno prisotno povezavo burze s kolenskim sklepom.

## **Vzroki, mehanizem nastanka**

V večini primerov nastane zaradi sklepne patologije. Po novejših raziskavah (5-8) so najpogostejši sprožilni dejavniki:

1. poškodba / okvara notranjega meniskusa (80%),
2. degenerativne spremembe in artritis (70%),
3. sinovialna patologija (sindrom plike, pigmentni vilonodularni sinovitis – 30 do 35%).

Poleg sklepne patologije pa mora obstajati še komunikacija med cisto in sklepom. Gre za ventilni mehanizem, ki sta ga opisala Jayson in Dixon (9) in povzroča enosmerni pretok iz sklepa v cisto (Slika 1). V bistvu je to neke vrste varovalo za sam sklep oziroma strukturo v sklepu (predvsem

za hrustanec), saj se s premikom tekočine zmanjša previsok pritisk v kolenskem sklepu. Rauschnig in Lindgren sta ločila :

1. primarno ali idiopatsko cisto (najpogosteje pri mladih, prisotna je zaklopka, zdravljenje najpogosteje ni potrebno);
2. sekundarno ali simptomatsko cisto (posledica sklepne patologije, uspešen je artroskopski način zdravljenja).

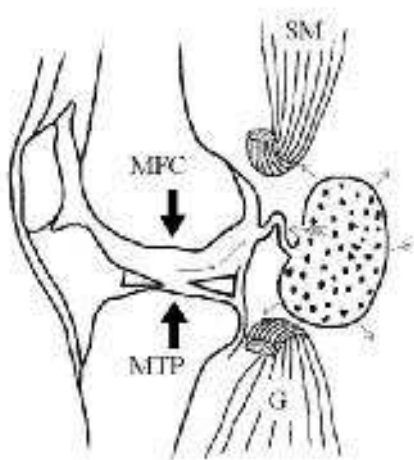
## Diagnostične metode

Na prvem mestu sta seveda anamneza in pregled (Slika 2), ki pa sta pozitivna samo v 14,6% (oteklina se pojavlja v 76%, občutek napetosti ali bolečina se pojavlja v 32%, omejena gibljivost pa v 13%). Najpogostejša je ultrazvočna preiskava (Slika 3), ki je tudi najhitrejša in najcenejša. Najboljša preiskava pa je NMR (Slika 4), ki pa ni tako dostopna kot UZ. Najbolje prikaže vrat ciste in komunikacijo s sklepom, dobro pa prikaže tudi drugo sklepno patologijo.

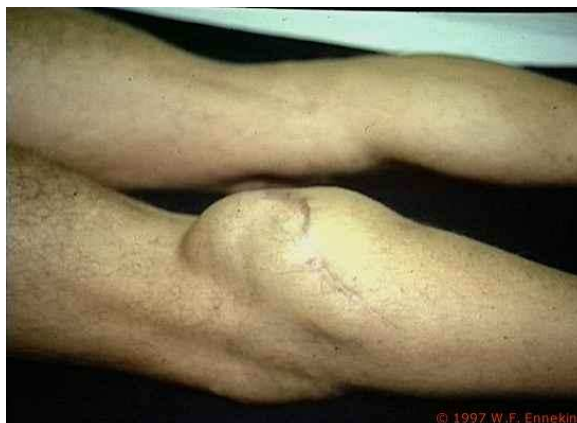Med ostalimi preiskavami so še rentgensko in računalniškotomografsko slikanje, artrografija, v določenih primerih pa tudi barvna Dopplerjeva ultrazvočna preiskava.

## Diferencialna diagnoza

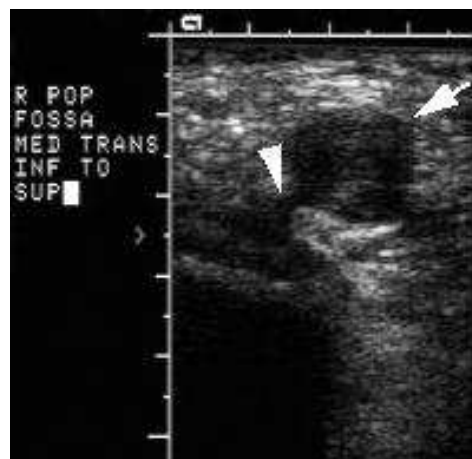
Ločimo med žilnimi tvorbami (anevrizma poplitealne arterije, cistična adventicijska degeneracija poplitealne arterije) in nežilnimi tvorbami (mehkotiivni tumor, meniscalna cista, ganglijska cista, poškodvena ruptura gastroknemiusove mišice).



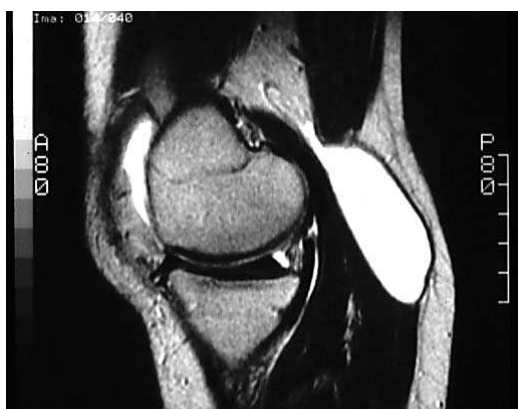**Slika 1**  
Shema ventilnega mehanizma Bakerjeve ciste



**Slika 2**  
Zunanji videz Bakerjeve ciste



**Slika 3**  
UZ Bakerjeve ciste, jasno viden vrat ciste in povezava s sklepom



**Slika 4**  
NMR Bakerjeve ciste



Pogosto pa se pojavlja klinična slika globoke venske tromboze, t.i. sindrom psevdotromboflebitisa, tako da so najprej napoteni k internistu in šele po izključitvi GVT pridejo k ortopedu/kirurgu (nastane lahko zaradi pritiska Bakerjeve ciste na veno ali pa zaradi predrtja ciste).

## Zdravljenje

Na prvem mestu je še vedno konzervativno zdravljenje z razbremenitvijo, hladnimi obkladki in nesteroidnimi antirevmatiki, pogosto se tudi punktira cista z dajanjem kortikosteroida, kar pa seveda ni vzročno zdravljenje in zato tudi ni uspešno. V večini primerov se cista ponovi (3). Poleg klasične operacije z odstranitvijo ciste (trije pristopi – posteriorni, posteromedialni po Hughstonu in medialni intraartikularni) pa se vse bolj uveljavlja artroskopski način zdravljenja BC. Namen raziskave je primerjava dveh načinov artroskopskega zdravljenja BC v prospektivni randomizirani študiji.

## Metode

### Preiskovanci

Z raziskavo smo pričeli novembra 2004 in smo do konca leta 2005 operirali 25 ljudi, ki so imeli težave (subjektivne in objektivne) in so se zaradi tega že zdravili. Prevladovala je moška populacija (72%), povprečna starost pa je bila 51 let (25-75 let).

Vsem smo pred operacijo naredili tudi UZ kolena, vsi pa so dobili tudi antibiotično zaščito – Cefamezin 2,0 grama.

Med samo operacijo smo jih naključno razporedili v dve skupini, in sicer smo pri prvi skupini naredili samo terapevtsko artroskopijo, pri drugi skupini pa smo dodatno naredili še poseg v posteromedialnem recesusu (PMR).

Naročeni so bili na redne kontrole po operaciji, in sicer po 2 tednih, 3 mesecih, 1 letu in 2 letih.

3. in 12. mesec po operaciji pa smo naredili tudi kontrolni UZ kolena.

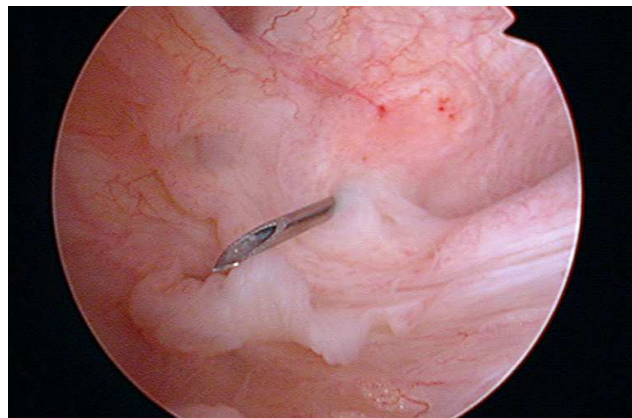
### Operativna tehnika in rehabilitacija

Operirali smo v klasičnem položaju za artroskopijo (AS), vendar pa smo odstranili tudi nožno ploščo za drugo nogo, tako da smo imeli več delovnega prostora pri posegu v PMR skozi pos-

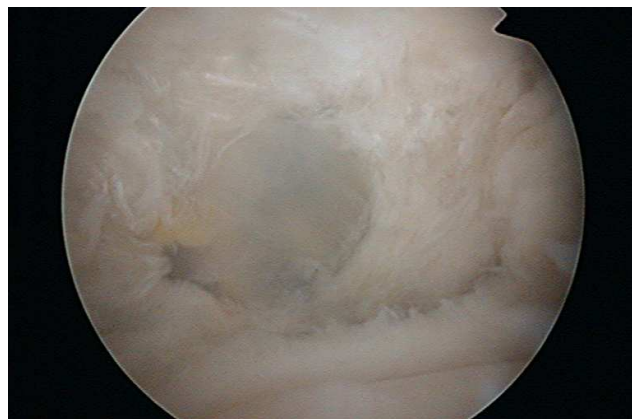
teromedialni (PM) portal. Vedno smo namestili tudi Esmarchovo manšeto.

Skozi anterolateralni portal smo si ogledali kolenski sklep, vključno z ogledom PMR, skozi anteromedialni portal pa smo uvedli delovni inštrument in oskrbeli kolensko patologijo. Ko smo končali s terapevtsko AS, smo izbrali nadaljnjo metodo zdravljenja.

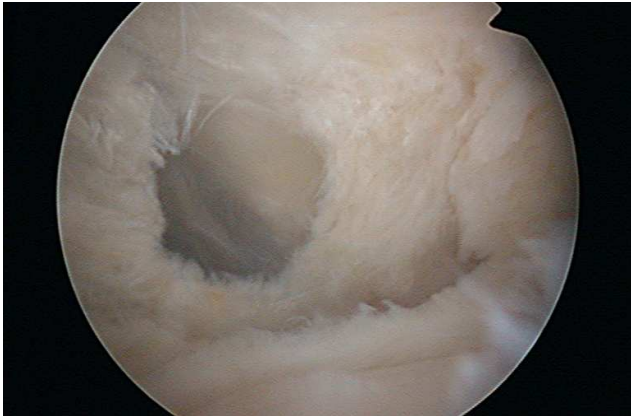
Pri 2. metodi smo si dodatno naredili še PM portal (Slika 5), skozi katerega smo potem naredili parcialno sinoviektomijo z razširitvijo vhoda BC, ki smo ga razširili na 5 – 10 mm (Sliki 6 in 7). Uporabljali smo klasične delovne inštrumente, brivnik (shaver) in znotrajsklepno elektrodo (npr. VAPR), če pa nismo videli vhoda BC, smo uporabili tudi metilensko modrilo.



**Slika 5**  
Označitev mesta PM (posteromedialnega portala) z iglo



**Slika 6**  
Nežna stena ciste, skozi katero se vidi tekočina v cisti



**Slika 7**

Razširjena odprtina ciste po odstranitvi sinovije in dela stene ciste

Po operaciji ni bilo posebnih omejitev. Nogo so lahko obremenjevali do meje bolečine, po potrebi so jemali analgetike in izvajali krioterapijo. Prva dva tedna smo odsvetovali le daljše in večje obremenitve – dovoljene so bile vsakodnevne dejavnosti.

## Rezultati / ugotovitve

Za oceno uspešnosti zdravljenja obeh metod uporabljamo merila po Rauschningu in Lindgrenu (5). Ker pa se uspešnost zdravljenja ocenjuje dve leti po operaciji in je naš čas sledenja še prekratek, bomo opisali nekatere ugotovitve, ki so zanimive in uporabne.

Povprečni čas operacije pri 1. metodi je bil 53 min (35 – 80 min), pri 2. metodi pa je bil 95 min (60 – 165 min), vendar pa je ta čas bistveno podaljšala operacija, pri kateri smo poleg oskrbe BC naredili tudi rekonstrukcijo sprednje križne vezi. Pri 1. metodi smo Esmarch uporabili v 2 primerih (15,4%), pri 2. metodi pa v 6 primerih (50%).

Najpogostejša težava med operacijo je bila ta, da nismo videli vhoda v BC (48%), v enem primeru (4%) pa je bil otežen vstop v PMR.

Najpogostejša je bila sinovialna patologija, artroza in okvara/poškodba meniskusov :

1. sinovitis v PMR – 84%,
2. artroza – 64%,
3. okvara/poškodba medialnega meniskusa (MM) – 60%.

Ostala kolenska patologija: plike (52%), prosto telo (36%, v 2/3 najdeno v PMR), okvara/poškodba lateralnega meniskusa (32%), eksostoza/osteofit (32%) in insuficienca LCA (20%).

Povprečen čas hospitalizacije je bil pri 1. skupini 2,4 dni (1-4), pri 2. pa 2,6 dni (1-6).

Pooperativni zapleti so se pojavili v 16% (1 pri 1. skupini – 7,7% in 3 pri 2. skupini – 25%), vendar je šlo le za lažje zaplete :

1. večji izliv v kolenskem sklepu (po punkciji se je stanje umirilo);
2. hematoma na stegnu in goleni (po konzervativnem zdravljenju je izzvenel brez posledic);
3. lokalno povrhnje vnetje v predelu reza PM (zacement po rezu/inciziji in antibiotičnem zdravljenju);
4. nezaraščanje medialnega meniskusa (potrebna AS z delno resekcijo meniskusa).

## Razprava

Artroskopski način zdravljenja BC je uspešna metoda, kar potrjujejo tudi raziskave. Zaenkrat jih še ni veliko, saj se metoda uporablja šele nekaj let (5-7,10,11). Uspešnost tega načina zdravljenja je po teh študijah nad 90% (5,6), kar je bistveno več kot v primerjavi s klasično operacijo, kjer je uspešnost ozdravljenja med 30 – 50% (12,13).

Ravno neuspešnost klasične operacije je pripomogla k boljšemu razumevanju patogeneze BC, kar je ob razvoju AS omogočilo tudi uspešnejše zdravljenje.

Sansone (5) ugotavlja, da lahko okvara zadnjega roga medialnega meniskusa sproži nastanek odprtine med sklepom in poplitealno burzo, kar lahko povzroči nastanek ventilnega mehanizma, ki ob povečanem izlivu v sklepu zaradi okvare kolenskih struktur povzroči enosmerni pretok. Ugotavljajo, da je najprej potrebno odpraviti vzrok, nato pa vzpostaviti dvosmerni pretok s povečanjem odprtine BC (5 mm). Menijo, da zaprtje odprtine ni potrebno, saj je Lindgren (4) v svoji raziskavi ugotovil, da je pri 50% zdravih odraslih prisotna povezava med sklepom in burzo.

Sansone (5) je ugotovil, da je bila v 90% primerov prisotna okvara medialnega meniskusa, v 66% okvara hrustanca in v 56% sinovitis.

V raziskavo so vključili 30 bolnikov, uspešnost ozdravljenja po 32 mesecih sledenja pa je bila 97%.

Ko (6) je v raziskavi ugotavljal uspešnost cistoskopske burzektomije in odstranitve ventilnega mehanizma pri ponavljajočih BC. V 79% ugotavlja okvaro medialnega meniskusa, v 72% hrustančno okvaro in v 36% sinovialno patologijo. Raziskava je bila narejena pri 14 bolnikih. Po enem letu sledenja ni bilo recidiva.

Takahashi (10) opisuje podobno tehniko kot Sansone, le da ugotavlja, da si je pogosto težko prikazati vhod ciste. Zato uporablja metilensko modrilo, ki ga vbrizga v cisto. Dodatno pa uporablja tudi posterolateralni portal (14), saj je tako lažje resecirati odprtino ciste kot iti pa skozi sprednje portale. Glede na svoje izkušnje pa dvomi, da okvara medialnega meniskusa v tako visokem deležu povzroča BC z ventilnim mehanizmom, saj navadno obstaja dovolj širok prostor med robom zadnjega roga medialnega meniskusa in odprtino BC.

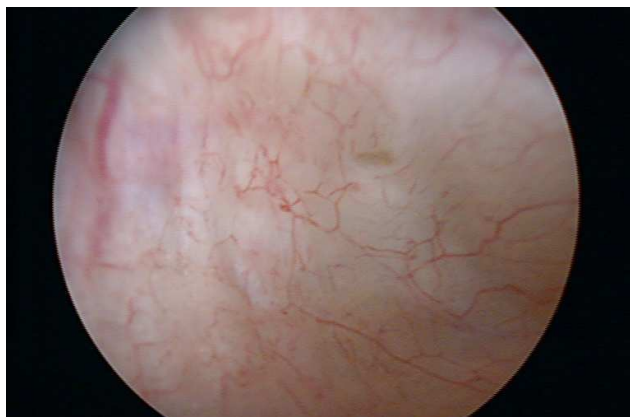Rupp (7) ugotavlja, da je na prvem mestu med vzroki okvara hrustanca, ki se pojavlja pri 85%, okvara medialnega meniskusa pa pri 70%. Okvara hrustanca je najpomembnejši napovedni dejavnik, saj so imeli vsi bolniki z recidivno cisto okvaro hrustanca 3. ali 4. stopnje.

V naši raziskavi smo ugotovili pogosto prisotnost sinovitisa v PMR (84%), česar v ostalih raziskavah nismo zasledili. Zaradi opisanega vnetja je bila preglednost PMR precej slabša, posledično pa je bila pogosta težava tudi nevidnost vhoda BC, kar je vse nekoliko zapletlo in podaljšalo operacijo.

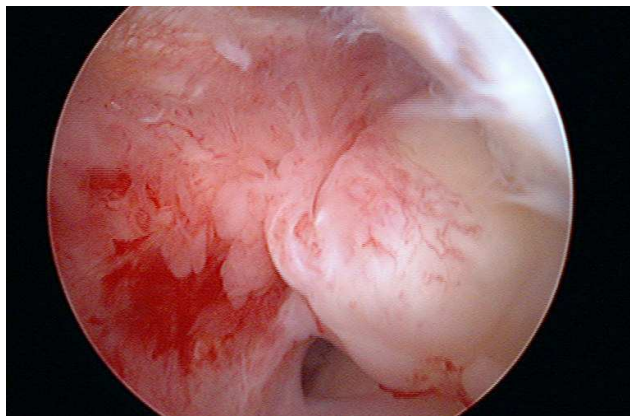
Zanimiva je raziskava Johnsona (15), ki je ob diagnostični AS ugotovil različne anatomske konfiguracije posteromedialne stene v PMR :

1. Tip 1 – gladka stena, brez prečne gube in brez odprtine v burzo (Slika 8).
2. Tip 2 – prečna kapsularna guba z žepom, brez odprtine v poplitealno burzo.
3. Tip 3 – prečna kapsularna guba z odprtino v poplitealno burzo (Slika 9).

Tako kot Rupp (7) ugotavlja, da je stopnja okvare hrustanca najpomembnejši napovedni dejavnik za recidivnost BC. Verjetno sta tudi oblika PMR (guba/plika/septum) in stopnja vnetja v PMR pomemben dejavnik pri uspešnosti zdravljenja BC, kar bomo verjetno ob dolgotrajnejšem spremljanju rezultatov našega zdravljenja tudi potrdili.



**Slika 8**  
Zadnja stena PM recesususa



**Slika 9**  
Vhod Bakerjeve ciste s sinovitisom v okolici in prostim telesom (del medialnega meniskusa)

## Literatura

1. Yu WD, Shapiro MS. Cysts and other masses about the knee. *The physician and sportsmedicine* 1999; 27(7): 59-74
2. Labropoulos N, Shifrin DA, Paxinos O. New insights into the development of popliteal cysts. *British Journal of Surgery* 2004; 91(10): 1313-8
3. Fritschy D, Fasel J, Imbert JC et al. The popliteal cyst. *Knee Surgery, Sports Traumatology, Arthroscopy* 2006; 14(7): 623-8
4. Lindgren PG, Willen R. Gastrocnemiosemimembranosus bursa and its relation to the knee joint: I. Anatomy and histology. *Acta Radiol Diagn* 1977; 18: 497-511

5. Sansone V, De Ponti A. Arthroscopic treatment of popliteal cyst and associated intra-articular knee disorders in adults. *Arthroscopy* 1999; 15: 368-72
6. Ko SH, Ahn JH. Popliteal cystoscopic excisional debridement and removal of capsular fold of valvular mechanism of large recurrent popliteal cyst. *Arthroscopy* 2004; 20: 37-44
7. Rupp S, Seil R, Jochum P et al. Popliteal cysts in adults: Prevalence, associated intraarticular lesions, and results after arthroscopic treatment. *Am J Sports Med* 2002; 30: 112-5
8. Stone KR, Stoller D, De Carli A et al. The frequency of Baker's cysts associated with meniscal tears. *American Journal of Sports Medicine* 1996 Sep; 24: 670-1
9. Jayson MIV, Dixon AStJ. Valvular mechanism in juxtaarticular cysts. *Ann Rheum Dis* 1970; 29: 415-20
10. Takahashi M, Nagano A. Arthroscopic treatment of popliteal cyst and visualization of its cavity through the posterior portal of the knee. *Arthroscopy* 2005; 21: 638.e1-38.e4
11. Burger C, Monig SP, Prokop A et al. Baker's cyst-current surgical status. Overview and personal results. *Chirurg* 1998; 69: 1224-9
12. Rauschnig W, Lindgren PG. Popliteal cysts (Baker's cyst) in adults: I. Clinical and roentgenological results of operative excision. *Acta Orthop Scand* 1979; 50: 583-91
13. Kaenkasu K, Nagashima K, Yamauchi D et al. A clinical study of arthroscopic cystectomy on popliteal cysts associated with rheumatoid arthritis. *Ryumachi* 1997; 37: 761-9
14. Ahn JH, Ha CW. Posterior trans-septal portal for arthroscopic surgery of the knee. *Arthroscopy* 2000; 16:774-9
15. Johnson LL, van Dyk GE, Johnson CA et al. The popliteal bursa (Baker's cyst): An arthroscopic perspective and the epidemiology. *Arthroscopy* 1997; 13: 66-72





# Artroskopska oskrba sklepnih zlomov zgornjega dela golenice

## *Arthroscopic management of the proximal tibia joint fractures*

Vladimir Senekovič

Klinični oddelek za travmatologijo, Klinični center Ljubljani

Avtor za dopisovanje (*correspondence to*):

Vladimir Senekovič, dr. med., Klinični oddelek za travmatologijo, Klinični center Ljubljana, Zaloška 7, 1000 Ljubljana; e-naslov: vladimir.senekovic@kclj.si

Prispelo/Received: 3.4.2006

### **Izvleček**

**Izhodišča.** Nekatere zlome v predelu kolenskega sklepa lahko zdravimo z artroskopskimi operacijskimi metodami. S tem lahko dosežemo boljšo repozicijo zloma, z operacijo ne poslabšamo prekrvitve kosti, z operacijsko rano pa ne poslabšamo možnosti za hitro rehabilitacijo. S takšnim pristopom tudi ne povzročimo kasnejše obsežne brazgotine, ki ovira gibljivost sklepa. Na ta način lahko ugotovimo in zdravimo tudi poškodbe drugih sklepnih struktur. V retrospektivni študiji smo pregledali rezultate artroskopske repozicije in učvrstitve pri zlomih sklepne površine golenice.

**Metode.** Od leta 1995 do leta 2004 smo na naši kliniki artroskopsko operirali 34 poškodovancev s sklepnim zlomom kolena. Pri vseh smo zlom artroskopsko naravnali, položaj kontrolirali z RTG ojačevalcem in zlom notranje učvrstili (ponavadi skozi posamezne incizije, razen pri bolj obsežnih zlomih). Na ta način smo operirali 12 zlomov B1, 14 B2, 6 B3, enega C1 in enega C2 po AO klasifikaciji. Pri vseh smo takoj po operaciji pričeli s kontinuiranim pasivnim razgibavanjem (CPM) in z drugimi fizikalnimi metodami zdravljenja. Vsem smo opravili RTG sliko kolena neposredno po operaciji za kontrolo repozicije in fiksacije ter kasneje vsakih 6 tednov do zacelitve za oceno kostnega zaraščanja. Poškodovancem smo dovolili polno obremenjevanje poškodovanega uda 6 do 12 tednov po operaciji in to glede na ugotovljeno stopnjo zaraščanja na kontrolni RTG sliki.

**Rezultati.** Vse zlome B1 smo anatomsko naravnali. Pri zlomih B2 in B3 je po operaciji ostala impresija, večja od 2 mm pri 3 poškodovancih (pri enem je bila 5 mm), v primeru zloma C1 je po operaciji ostala manjša denivelacija medialnega in lateralnega kondila (ob straneh za 2 – 3 mm). Vsi poškodovanci z zlomom platoja golenice so koleno dobro razgibali (povprečni primanjkljaj fleksije je 5 st., ekstenzija se je samo pri dveh zmanjšala za 3 – 5 st. Povprečni Lysholm score je 95.

**Zaključek.** Oskrba nekaterih kolenskih sklepnih zlomov je že izključno artroskopska. To so predvsem dvodelni zlomi golenice, stegenice in pogačice, impresijski zlomi sklepne površine golenice, odlomi goleničnega narastišča sprednje in zadnje križne vezi ter delno osteohondralni zlomi. Poleg artroskopa moramo pri oskrbi teh zlomov uporabljati tudi medoperativni RTG. Rezultati artroskopskega zdravljenja zlomov kolenske sklepne površine golenice so po naših izkušnjah zelo dobri in primerljivi z rezultati v strokovni literaturi in boljši v primerjavi z odprtimi operacijskimi metodami. Krajša je hospitalizacija, krajša je rehabilitacija in boljši je končni rezultat zdravljenja.

**Ključne besede.** Zlomi glave golenice, artroskopsko zdravljenje.

## **Abstract**

**Background.** *Some fractures of the knee joint are amenable to operative arthroscopic management. The known benefits of arthroscopy include anatomically accurate reduction of the fractured joint, avoidance of extensive operative exposure and the resulting impaired blood supply to the bone, and better chance of rapid recovery. In addition, arthroscopic management obviates late extensive scarring that restricts joint motion. Arthroscopy can be used for the diagnosis and management of other injuries of joint structures. This retrospective study provides an overview of the results of arthroscopic reduction and fixation of the tibial plateau fractures.*

**Methods.** *During the period 1995 – 2004, 34 patients with fracture of the tibial plateau underwent arthroscopic operations at this Department. They were invariably managed by arthroscopic reduction under image-intensifier control and by internal fixation accomplished through small incisions, the only exception being extensive fractures. Our series included 12 B1 fractures, 14 B2, 6 B3, 1 C1 and 1 C2 fractures according to the AO classification. Immediately after the operation, continuous passive motion (CPM) and other physiotherapeutic modalities were started in all patients. Reduction and bone healing were assessed radiologically immediately after the operation, and then every six weeks until the bone had healed. All patients were allowed full weight bearing on the affected extremity 6 – 12 weeks postoperatively, depending on the stage of healing demonstrated by control x-ray films.*

**Results.** *All B1 fractures were reduced anatomically. A depression of >2 mm persisted in three patients with B2 and B3 fractures (in one case - 5 mm). In the case with C1 fracture minor depression of the medial and lateral condyles was seen (laterally of 2 –3 mm). All patients attained good range of motion of the affected knee: the mean deficit of flexion is 5 degrees and extension was reduced by 3 to 5 degrees in five cases only. Average Lysholm score is 95.*

**Conclusion.** *Arthroscopic approach is invariably used in the following knee joint fractures: two-fragment fractures of the tibia, femur and patella, impression fractures of the tibial articular surface, avulsion fractures of the tibial eminence of the anterior and posterior ligament, and some osteochondral fractures. Arthroscopic management of fractures should be performed under intraoperative x-ray control. Our experience indicates that the results of arthroscopic management of the tibial plateau fractures are very good according to other results in the literature and are superior to those obtained by open surgery. The advantages of arthroscopic management include: shorter hospital stay, earlier rehabilitation, faster recovery and better final outcome.*

**Key words.** *Tibial head fractures, arthroscopic treatment.*

## Uvod

Pri kirurškem zdravljenju sklepnih zlomov sta se v zadnjih letih uveljavili predvsem dve spoznanji. Prvo je, da z operacijo ne smemo dodatno poškodovati tkiv v predelu zloma, kar vpliva na celjenje, drugo pa, da z operacijsko rano in posledično pooperacijsko brazgotino ne smemo dodatno zmanjšati možnosti za dober funkcionalni rezultat (poperacijska brazgotina ne sme vplivati na gibljivost sklepa). To dvoje je vodilo minimalno invazivnih metod. Pri oskrbi kolenskih sklepnih zlomov vse bolj opuščamo klasične pristope z artrotomijo in te zlome vse bolj operiramo s pomočjo rentgenskega ojačevalca in artroskopa. Zlome pri tem naravnamo in jih potem običajno učvrstimo z vijaki skozi minimalne incizije (perkutano), lahko pa tudi z drugimi osteosintetskimi sredstvi in tudi skozi širši operacijski pristop, pri katerem pa ne napravimo artrotomije. Takšne kirurške tehnike se pri nekaterih vrstah zlomov že standardno uporabljajo, pri drugih, bolj zapletenih, pa se vse bolj razvijajo (1-9).

Prednost artroskopskih metod je tudi ta, da lahko na ta način ugotovimo in tudi zdravimo poškodbe drugih struktur v kolenu (poškodbe meniskusov, vezi, hrustanca).

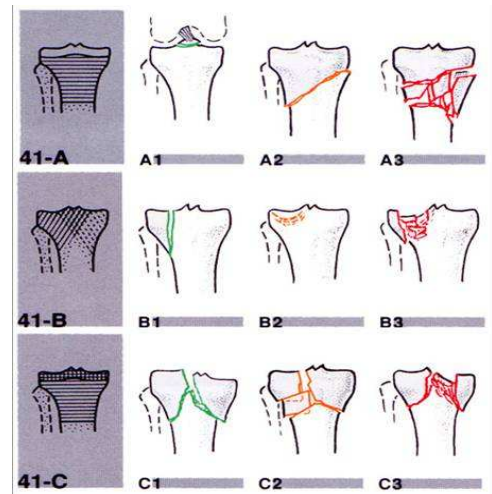
Razvoj artroskopskih metod je spremenil tudi indikacije za kirurško zdravljenje sklepnih zlomov. V zadnjem času operiramo tudi nepremaknjene zlome oz. le malo premaknjene zlome, ki smo jih v preteklosti zdravili konzervativno (1-4,6). S tem dosežemo hitrejšo in boljšo rehabilitacijo.

## Sklepni zlomi zgornjega dela golenice

### Material in metode

Nekateri sklepni zlomi zgornjega dela golenice so sedaj že klasična indikacija za artroskopsko operacijo. To so predvsem zlomi A1, B1, B2, B3 in C1 po klasifikaciji AO (Slika 1). Od teh zlomov pa standardno artroskopsko operiramo zlome A1, B1 in B2.

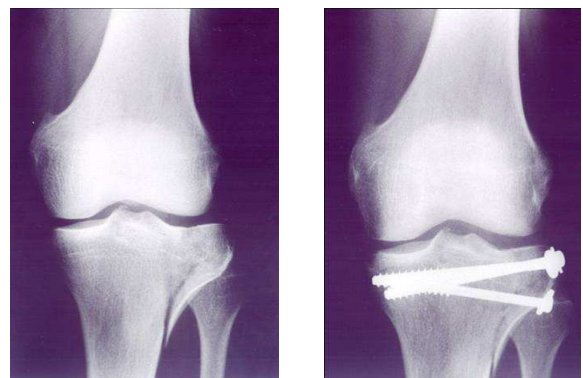
Skupno smo operirali 34 poškodovancev z zlomom goleničnega platoja (20 moških in 14 žensk), povprečna starost je bila 39 let.



**Slika 1**

Razdelitev sklepnih zlomov golenice

Dvofragmentni zlom (B1) uravnamo artroskopsko in položaj zloma hkrati kontroliramo z rentgenskim ojačevalcem (1-4,8, 9). Ko dosežemo zadovoljiv položaj, učvrstimo zlom perkutano z vijaki, lahko pa tudi s ploščico in vijaki (primer – Slika 2). Na ta način smo oskrbeli 12 zlomov B1. Zraven teh pa smo po tem načelu operirali še en zlom C1 in en zlom C2, ki sta glede na sklepno površino prav tako samo dvofragmentna zloma (v resnici sta tri- in štiri fragmentna). Pri tem smo distalno od sklepa napravili širši operacijski pristop, nismo pa napravili artrotomije.



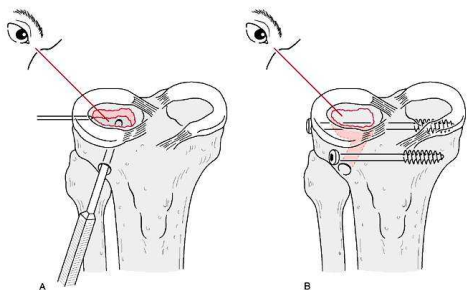
**Slika 2**

Primer učvrstitve odloma kondila golenice pod artroskopsko kontrolo.

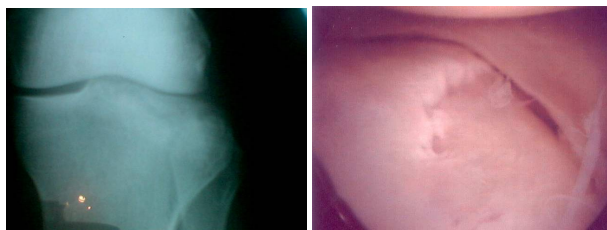

Pri impresijskem zlomu goleničnega platoja (to so zlomi B2 in B3) moramo pod artroskopskim nadzorom preko posebnih vodil najprej izvrtati distalno od zloma kanal. Skozi ta kanal najprej s posebnim instrumentom dvignemo pogreznjen plato, potem pa skozi isti kanal pod plato podložimo avtologno spongiozno kost ali pa kostni nadomestek, ponavadi trikalcijev fosfat (8-10). Končno zlom učvrstimo z vijaki, ki jih uvedemo preko posameznih incizij (Slike 3, 4 in 5). Samo v enem primeru pod dvignjen plato nismo podložili spongioze ali umetne kosti. To pa zato, ker je bila poškodovanka mlada in je imela celotni plato v enem kosu pogreznjen. Ta plato smo uspeli tudi v enem kosu privzdigniti, tako da po učvrstitvi z vijaki ni bilo več nevarnosti za ponovno impresijo.

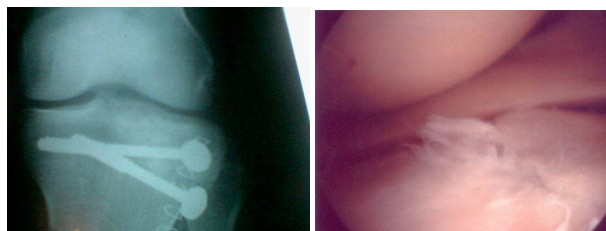
Največ tehničnih težav smo imeli pri oskrbi zlomov tipa B2 in B3. Artroskopsko smo pričeli operirati še dodatnih 14 impresijskih zlomov platoja golenice, pri katerih pa smo morali zaradi tehničnih težav preiti na odprt način operiranja.



**Slika 3**  
Impresijski zlom lateralne sklepne površine golenice. A – dvigovanje sklepnih površin, B – perkutana fiksacija zloma z vijaki.



**Slika 4**  
Rentgenska in artroskopska slika impresijskega zloma lateralne sklepne površine golenice.



**Slika 5**  
Rentgenska in artroskopska slika impresijskega zloma lateralne sklepne površine golenice po repoziciji in učvrstitvi z vijaki.

Pri artroskopiji smo ugotovili dodatne patološke spremembe: v 3 primerih smo ugotovili strgan lateralni meniskus, v 2 primerih strgan medialni meniskus (krožne rupture meniskusov, večje od 1 cm) in v enem primeru popolnoma strgano sprednjo križno vez. Dva lateralna meniskusa smo zašili, v ostalih primerih smo naredili delno resekcijo meniskusa. Rekonstrukcije sprednje križne vezi nismo naredili.

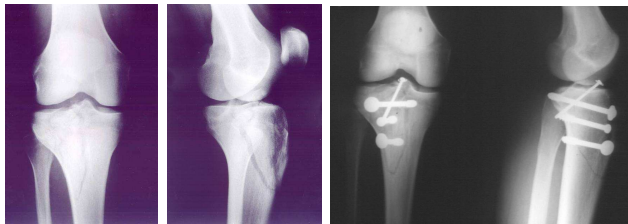
Po operaciji smo naredili kontrolno rentgensko sliko ter ocenili repozicijo in fiksacijo. Kasneje smo vsakih 6 tednov do zacelitve opravili kontrolne rentgenske slike in na njih ocenili stopnjo zaraščanja.

Poškodovanci pričnejo takoj po operaciji s pasivnim razgibavanjem (CPM), poškodovanega uda pa ne smejo obremenjevati. Glede obremenjevanja okončine so smernice iste, kot so pri drugih načinih zdravljenja zlomov sklepne površine golenice. Poškodovanec naj bi nogo razbremenjeval vsaj 2 meseca. Vsem smo dovolili polno obremenjevanje 6 – 12 tednov po operaciji in to glede na ugotovljeno stopnjo zaraščanja na kontrolnih rentgenskih slikah.

## Rezultati

Vse zlome B1 smo anatomsko naravnali. Pri zlomih B2 in B3 je po operaciji ostala impresija, večja od 2 mm pri 3 poškodovancih (pri enem je bila 5 mm). V primeru zloma C1 je po operaciji ostala manjša denivelacija medialnega in lateralnega kondila (ob straneh za 2 – 3 mm). Vsi poškodovanci z zlomom platoja golenice so koleno dobro razgibali (povprečni deficit fleksije je 5 st. (največ 25 st.), ekstenzija je samo pri dveh zmanjšana za 3 – 5 st. Trenutno je povprečni Lysholm score 95, vendar pa pričakujemo pri

zlomih B2 in B3 hitrejši razvoj artroze sklepa, zato bo potrebno rezultate tega zdravljenja čez 5 – 10 let ponovno oceniti. Rezultat je slab pri 2 bolnikih, to sta oba, pri katerih nismo dosegli zadovoljive repozicije fragmentov. Posebnih zapletov nismo imeli.



**Slika 8**

Primer artroskopske učvrstitve zloma, ki je kombinacija zloma A1 (odlom narastišča sprednje križne vezi) in B1 (zlom lateralnega kondila golenice)

## Razprava

V zadnjih 15 letih so se izjemno hitro razvile artroskopske metode zdravljenja sklepnih zlomov. To velja še posebej za kolenski sklep. Metode so postale zelo natančne, hkrati pa tudi tehnično zahtevne (1-28).

Pri oskrbi zlomov platoja golenice vsi avtorji poudarjajo nujnost sočasno uporabljati artroskop in rentgenski ojačevalec (1-6,14,15). Prav tako vsi pri impresijskih zlomih (B2, B3) naredijo spongioplastiko (običajno odzamejo spongiozo iz črevnice) ali pa za podložitev ponovno dvignjenega platoja golenice uporabljajo umetne materiale (10). Takšno je tudi naše mnenje. V zadnjem času kot nadomestek za kost vse bolj uporabljamo trikalcijev fosfat. Samo v enem primeru nismo podložili dvignjenega platoja pri mladi poškodovanki.

Rezultati artroskopskega zdravljenja zlomov goleničnega platoja so dobri. Vendar pa menimo, da jih bo potrebno ponovno oceniti čez 5 – 10 let, ker pričakujemo hitrejši razvoj popoškodbene artroze sklepa.

Nekateri avtorji zagovarjajo artroskopsko operacijo tudi pri močno zdrobljenih zlomih glave golenice (15,27). Takšne zlome ponavadi operiramo po odprti metodi in jih učvrstimo z dvema podpornima ploščicama ali pa jih naravnamo povsem zaprto in učvrstimo z zunanji

fiksaterjem (ponavadi s hibridnim). Gotovo je zadovoljiva repozicija in učvrstitev pri teh zlomih možna tudi na artroskopski način. Pri tem pa menimo, da obstajata predvsem dve nevarnosti. Prva je, da lahko s perfuzijsko tekočino pri vsakem bolj dolgotrajnem artroskopiranju močno poškodovanega kolena povzročimo utesnitveni sindrom in tudi ogrozimo krvni obtok uda. Zato mora biti artroskopija pri oskrbi takšnega zloma med operacijo le občasna. Druga nevarnost, ki je prisotna tako pri odprtem, artroskopskem in pri povsem zaprtem načinu operiranja, je ta, da se nam kljub sorazmerno dobri učvrstitvi zloma s podpornima ploščicama ali z zunanji fiksaterjem zlom po nekaj dneh sesede (običajno takrat, ko prične bolnik vstajati). Zato priporočamo, da se med operacijo dobro preveri zanesljivost učvrstitve. Če se nam ne zdi zadostna, je potrebno razmisliti o morebitni čezkolenski zunanji fiksaciji.

## Zaključek

Pri oskrbi sklepnih zlomov zgornjega dela golenice sta potrebni anatomsko naravna in učvrstitev zloma. To lahko dosežemo tudi z artroskopskimi metodami. Za boljši medoperacijski nadzor pa je potrebno poleg artroskopa uporabljati tudi rentgenski ojačevalec.

Oskrba nekaterih sklepnih zlomov golenice je postala že praviloma artroskopska. To so poleg odloma goleničnega narastišča sprednje in zadnje križne vezi predvsem dvodelni zlomi in impresijski zlomi goleničnega platoja.

Vsi avtorji ugotavljajo, da so rezultati minimalno invazivnih metod boljši v primerjavi z odprtimi operacijskimi tehnikami. Krajši sta hospitalizacija in rehabilitacija in boljši je končni rezultat zdravljenja.

## Literatura

1. Jennings JE. Arthroscopic management of tibial plateau fractures. *Arthroscopy* 1985; 1(3): 160-8
2. Keogh P, Kelly C, Cashman WF, McGuinness AJ, O'Rourke SK. Percutaneous screw fixation of tibial plateau fractures. *Injury* 1992; 23(6): 387-9
3. Holzach P, Matter P, Minter J. Arthroscopically assisted treatment of lateral tibial plateau fractures in skiers: use of a cannulated reduction system. *J Orthop Trauma* 1994; 8(4): 273-81
4. Muezzinoglu US, Guner G, Gurfidan E. Arthroscopically assisted tibial plateau fracture

- management: a modified method. *Arthroscopy* 1995; 11(4): 506-9
5. Bale RS, Banks AJ. Arthroscopically guided Kirschner wire fixation for fractures of the intercondylar eminence of the tibia. *J R Coll Surg Edinb* 1995; 40(4): 260-2
  6. Lobenhoffer P, Schulze M, Tscherne H. Minimally invasive osteosynthesis of fractures of the tibial head. *Unfallchirurg* 1996; 99(8): 569-75
  7. Veselko M, Senekovič V, Tonin M. Simple and safe arthroscopic placement and removal of cannulated screw and washer for fixation of tibial avulsion fracture of the anterior cruciate ligament. *Arthroscopy* 1996; 1(1): 57-61
  8. Bernfeld B, Kligman M, Roffman M. Arthroscopic assistance for unselected tibial plateau fractures. *Arthroscopy* 1996; 12(5): 598-602
  9. Buchko GM, Johnson DH. Arthroscopy assisted operative management of tibial plateau fractures. *Clin Orthop* 1996; (332): 29-36
  10. Itokazu M, Matsunaga T, Ishii M, Kusakabe H, Wyny Y. Use of arthroscopy and interporous hydroxyapatite as a bone graft substitute in tibial plateau fractures. *Arch Orthop Trauma Surg* 1996; 115(1): 45-8
  11. Touliatos AS, Xenakis T, Soucacos PK, Soucacos PN. Surgical management of tibial plateau fractures. *Acta Orthop Scand Suppl* 1997; 275: 92-6
  12. Hadziahmetovic Z. Arthroscopic treatment of fractures of the tibial plateau. *Med Arh* 1998; 52(3): 137-9
  13. Veselko M, Tonin M, Senekovič V. Arthroscopisch assistierte Behandlung intraartikulaerer Frakturen des Kniegelenks. *Arthroscopie* 1998; 11: 246-51
  14. Lobenhoffer P, Schulze M, Gerich T, Lattermann C, Tscherne H. Closed reduction/percutaneous fixation of tibial plateau fractures: arthroscopic versus fluoroscopic control of reduction. *J Orthop Trauma* 1999; 13(6): 426-31
  15. Kumar A, Whittle AP. Treatment of complex (Schatzker Type VI) fractures of the tibial plateau with circular wire external fixation: retrospective case review. *J Orthop Trauma* 2000; 14(5): 339-44
  16. Tonin M, Said AM, Veselko M. Arthroscopic reduction and fixation of osteochondral fracture of the patellar ridge. *Arthroscopy* 2001; 17(4) pE15
  17. Stevens DG, Beharry R, McKee MD, Waddell JP, Schemitsch EH. The long-term functional outcome of operatively treated tibial plateau fractures. *J Orthop Trauma* 2001; 15(5): 312-20
  18. Roerdink WH, Oskam J, Vierhout PA. Arthroscopically assisted osteosynthesis of tibial plateau fractures in patients older than 55 years. *Arthroscopy* 2001; 17(8): 826-31
  19. Tonin M, Sačiri V, Veselko M. Arthroscopic repair of avulsion fracture of the posterior cruciate ligament at the tibial insertion. *Unfallchirurg* 2001; 104(12): 1183-5
  20. Tandogan RN, Demirors H, Tuncay CI et al. Arthroscopic-assisted percutaneous screw fixation of select patellar fractures. *Arthroscopy* 2002; 18(2): 156-62
  21. Attmanspacher W, Dittrich V, Staiger M et al. Arthroscopic management of tibial plateau fractures. *Zentralbl Chir* 2002; 127(10): 828-36
  22. Senekovič V, Veselko M. Anterograde arthroscopic fixation of avulsion fractures of the tibial eminence with a cannulated screw: five-year results. *Arthroscopy* 2003, 19(1): 54-61
  23. Canizares GH, Selesnick FH. Bipartite patella fracture. *Arthroscopy* 2003, 19(2): 215-7
  24. Hung SS, Chao EK, Chan YS et al. Arthroscopically assisted osteosynthesis for tibial plateau fractures. *J Trauma* 2003, 54(2): 356-60
  25. Shino K, Nakata K, Mae T et al. Arthroscopic fixation of tibial bony avulsion of the posterior cruciate ligament. *Arthroscopy* 2003, 19(2) pE12
  26. Herrera MF, Roth NS. Salter-Harris type III fracture of the medial femoral condyle associated with an anterior cruciate ligament tear: a case report. *Am J Sports Med* 2003; 31(5): 783-6
  27. Chan YS, Yuan LJ, Hung SS, Wang CJ, Yu SW, Chen CY, Chao EK, Lee MS. Arthroscopic-assisted reduction with bilateral buttress plate fixation of complex tibial plateau fractures. *Arthroscopy* 2003; 19(9): 974-84
  28. Kocher MS, Foreman ES, Micheli LJ. Laxity and functional outcome after arthroscopic reduction and internal fixation of displaced tibial spine fractures in children. *Arthroscopy* 2003; 19(10): 85-90

# Artroskopsko asistirano zdravljenje zlomov platoja tibie

## *Arthroscopically assisted treatment of tibial plateau fractures*

**Gregor Kavčič, Mohsen Hussein**

Kirurški oddelek, Splošna bolnišnica Novo mesto

Avtor za dopisovanje (*correspondence to*):

Gregor Kavčič, dr. med., Kirurški oddelek, Splošna bolnišnica Novo mesto, Šmihelska c. 1, 8000 Novo mesto, e-naslov: kavcic.gregor@siol.net

Prispelo/Received: 26.3.2006

### **Izvleček**

Cilj zdravljenja znotraj sklepnih zlomov je anatomska naravna sklepnih površin in stabilizacija odlomkov tako, da je možna zgodnja mobilizacija sklepa. Artroskopsko asistirano zdravljenje smo izvedli pri 22 bolnikih z zlomom platoja tibie. Pred operacijo smo zlome klasificirali po Schatzkerjevi klasifikaciji. Med operacijo je bila narejena diagnostična artroskopija, zdravljenje spremljajočih poškodb v sklepih in naravna odlomkov pod artroskopsko in rentgensko kontrolo ter učvrstitev odlomkov s stabilnim internim fiksiranjem. Po operaciji nismo opažali zapletov, povezanih z artroskopijo. Bolniki so prej kot v štirih mesecih pridobili dobro gibljivost kolena, vsi zlomi pa so bili rentgensko in klinično zaraščeni.

**Ključne besede.** Artroskopija, zlom platoja tibie, zdravljenje.

### **Abstract**

*The goal of treatment of intraarticular fractures is anatomic restoration of the joint surface and stabilisation allowing early mobilisation. Arthroscopically assisted treatment of tibial plateau fracture was done in 22 patients, preoperatively classified according to the Schatzker classification. Routine diagnostic arthroscopy and treatment of the associated intraarticular injuries was followed by arthroscopic reduction supplemented with internal fixation under fluoroscopic control. There were no complications directly associated with arthroscopy. Good range of motion was achieved in less than four months. At the time of the last follow up all fractures were radiographically and clinically healed.*

**Key words.** Arthroscopy, tibial plateau fracture, treatment.

## Uvod

Pri zlomih platoja tibie želimo pri zdravljenju anatomske naravnati sklepne površine tibie in jih učvrstiti s stabilno osteosintezo ter nato pričeti zgodnje razgibavanje. Poleg tega je za dobre dolgoročne rezultate pomembna še stabilnost vezi in ohranitev meniskusov (1,2). Pri odprtem naravnavanju odlomkov in notranjem fiksiranju je veliko zapletov (2,3).

Zato se je povečalo zanimanje, da bi sklepno površino pri teh zlomih rekonstruirali pod artroskopsko in rentgensko kontrolo in nato brez artrotomije kolenskega sklepa napravili stabilno notranjo fiksacijo s pritezni vijaki ali podporno ploščo (4-8). Artroskopija je za to še posebno primerna, ker omogoča dober pregled poškodovanih sklepnih površin ter drugih znotraj sklepnih okvar ob minimalni dodatni poškodbi mehkih tkiv, omogoča tudi popravo meniskusov, ki zelo pogosto spremljajo zlome platoja tibie. Dodatna prednost artroskopsko asistiranе metode je tudi v tem, da je vedno možen preklap v artrotomijo, če ugotovimo, da sklepne površine ne bomo uspeli ustrezno rekonstruirati pod artroskopsko kontrolo. Nadalje so prednosti artroskopsko asistiranе osteosinteze manjše pooperativne bolečine in krajša hospitalizacija (5-8). Glavni pomisleki proti uporabi artroskopije kolena pri svežih znotraj sklepnih zlomih pa so možnosti uhajanja tekočine preko frakturnih pok v mehka tkiva in tako teoretično večja možnost za nastanek utesnitvenega sindroma (9).

## Bolniki in metode

Poročamo o artroskopsko asistiranem zdravljenju pri 22 bolnikih. Povprečna starost bolnikov je bila 49 let. Najmlajši je bil star 27 let, najstarejši pa 75 let, 13 je bilo moških, 9 je bilo žensk. Pred operacijo so bili bolniki ocenjeni klinično, naredili smo rentgensko slikanje v AP in stranski projekciji, pri vseh bolnikih je bila narejena tudi računalniškotomografska preiskava. Bolnike smo razvrstili po Schatzkerjevi klasifikaciji. Operirali smo 7 bolnikov z zlomom tipa I po tej klasifikaciji, 5 bolnikov z zlomom tipa II, 7 bolnikov z zlomom tipa III in 3 bolnike z zlomom tipa V. Med posegom smo najprej iz sklepa očistili hematoma, nato smo pri vseh bolnikih naredili rutinsko diagnostično artroskopijo. Pri desetih bolnikih

smo med diagnostično artroskopijo ugotovili raztrganino meniskusa. Pri osmih bolnikih je bil poškodovan lateralni meniskus, pri enem medialni, pri enem pa oba. Pri enem bolniku smo ugotovili svežo raztrganino sprednje križne vezi. Petkrat smo opravili artroskopsko šivanje meniskusa, štirikrat smo meniskus delno odstranili, dvakrat pa je bila raztrganina takšna, da ni zahtevala dodatnega zdravljenja. Pri bolniku z raztrganino sprednje križne vezi smo delno odstranili ostanke poškodovane vezi. Pri vseh bolnikih smo v anesteziji ocenili tudi stabilnost kolena in nismo ugotavljali poškodb kolateralnih vezi. Nato smo si prikazali zlomljene sklepne površine, za to je bila pogosto potrebna tudi delna sinoviektomija. Poleg klasične 30-stopinjske optike smo pri tem uporabljali tudi 70-stopinjsko optiko. Sledila je rekonstrukcija sklepne površine pod artroskopsko in rentgensko kontrolo. Klinaste odlomke smo naravnali po metodi »joystick« in jih začasno učvrstili s Kirschnerjevimi žicami. Ugreznjene sklepne površine pa smo dvignili s spongioplastiko skozi okno v proksimalni tibiji s pomočjo ciljnega inštrumenta. Pri desetih bolnikih smo uporabili spongiozni kostni avtograft, odvzet iz grebena črevnice. Kostne odlomke smo po naravnavi učvrstili štirinajstkrat s pritezni kanuliranimi spongioznimi 6,5-milimetrskimi AO vijaki, sedemkrat pa smo uporabili podporno ploščo, enkrat pa po dvigu ugreznjenega dela sklepne površine in po podpori s spongioznim graftom nismo uporabili notranje fiksacije. Kolenskega sklepa nismo po operaciji nikoli drenirali. Pooperativno nismo uporabljali nobene imobilizacije, z rehabilitacijo smo pričeli prvi pooperativni dan, za mobilizacijo smo uporabljali napravo za kontinuirano pasivno razgibavanje. Obremenjevanja operirane okončine nismo dovolili šest do osem tednov. Povprečna opazovalna doba je 12,1 mesecev.

## Rezultati

Povprečno trajanje hospitalizacije je bilo 5,9 dni. Povprečno so bolniki tretji pooperativni dan uporabljali le še peroralno analgetično zdravljenje. Nismo opažali nobenih zapletov, povezanih z artroskopijo, pri nobenem bolniku nismo opažali kliničnih znakov utesnitvenega sindroma, globoke venske tromboze ali okužbe. Pri nobenem bolniku po operaciji ni bilo nevroloških okvar. Pri enem

bolniku smo po posegu opazili hematoma na odzemnem mestu kostnega presadka, vendar razen punkcije ni bilo potrebno ukrepati. Vsi zlomi so bili ob končni oceni radiološko zaraščeni, pri dveh zlomih smo ugotovili manjšo depresijo sklepne površine v primerjavi s takojšno pooperativno rentgensko sliko, ni pa to povzročalo funkcionalne nestabilnosti. Enega bolnika smo ponovno operirali po osmih mesecih in sicer smo mu odstranili moteč vijak iz lateralnega kondila tibie. Enaindvajset bolnikov je bilo subjektivno zadovoljnih s posegom. Pri enaindvajsetih bolnikih smo dosegli polno ekstenzijo kolena, pri enem bolniku pa smo opazili 5 stopinj flektorne kontrakture. Povprečna fleksija kolena po štirih mesecih je bila 125 stopinj. Pooperativno nismo pri nobenem bolniku ugotovili varusne ali valgusne nestabilnosti. Nihče od bolnikov pooperativno ne potrebuje pripomočkov za hojo.

## Zaključki

Artroskopsko asistirana osteosinteza zlomov platoja tibije se je v naši seriji pokazala kot zelo varna in koristna metoda zdravljenja ob pravilno izbranih indikacijah. Lahko poročamo o dobrih kratkoročnih rezultatih. Glavne prednosti so dobra vizualizacija poškodovane sklepne površine in naravna odlomkov pod neposredno artroskopsko kontrolo. V primerjavi s klasično artrotomijo in naravno odlomkov pod direktno kontrolo očesa je pri artroskopsko asistirani metodi dodatna jatrogena okvara mehkih tkiv bistveno manjša. Zato je po operaciji manj zapletov, bolečine so manjše, možna je hitra agresivna mobilizacija, skrajša se čas hospitalizacije. Dodatna prednost je v tem, da metoda omogoča pregled vseh znotrajklepnih struktur kolena in hkrati zdravljenje poškodovanih struktur. Vedno je možen tudi preklop v klasično operacijo, če se pokaže, da je to potrebno, za doseganje dobrih dolgoročnih rezultatov sta namreč glavna pogoja anatomski rekonstrukcija sklepne površine in stabilna osteosinteza.

Vse to najverjetneje zmanjša tudi stroške zdravljenja.

Je pa artroskopsko asistirana metoda v primerjavi s klasično tehnično precej bolj zahtevna in je lahko operativni čas podaljšan. Tega pa ne jemljemo za slabost!

## Literatura

1. Lansinger O, Bergman B, Korner L, Anderson GBJ. Tibial condylar fractures: a 20 year follow-up. *J Bone Joint Surg* 1986; 68-A: 13-9
2. Schatzker J, Mcbroom R, Bruce D. The tibial plateau fracture: the Toronto experience 1968-1975. *Clin Orthop* 1979;138: 94-104
3. Young MJ, Barrack RL. Complications of internal fixation of tibial plateau fractures. *Orthop Rev* 1994; 23: 149-54
4. Fowble CD, Zimmer JW, Schepsis AA. The role of arthroscopy in assessment and treatment of tibial plateau fractures. *Arthroscopy* 1993; 9(5): 584-90
5. Buchko GM, Johnson DH. Arthroscopy assisted operative management of tibial plateau fractures. *Clin Orthop Relat Res* 1996; (332): 29-36
6. Kiefer H, Zivaljevic N, Imbriglia JE. Arthroscopic reduction and internal fixation (ARIF) of lateral Tibial plateau. *Knee Surg Sports Traumatol Arthrosc* 2001; 9(3): 167-72
7. Chan YS, Yuan LJ, Hung SS, Wang CJ, Yu SW, Chen CY, Chao EK, Lee MS. Arthroscopic-assisted reduction with bilateral buttress plate fixation of complex tibial plateau fractures. *Arthroscopy* 2003; 19(9): 974-84
8. Glabbeek F, Riet R, Jansen N, Anvers D, Nuyts R. Arthroscopically assisted reduction and internal fixation of tibial plateau fractures: Report of twenty cases. *Acta Orthopedica Belgica* 2003; 68(3): 258-64
9. Belanger M, Fadale P. Compartment syndrome of leg after arthroscopic examination of a tibial plateau fracture. Case report and review of the literature. *Arthroscopy* 1997, 13: 646-51



# Notranja utesnitev rotatorne manšete pri vrhunskih športnikih

## *Internal impingement of the rotator cuff in professional sportsmen*

**K. Stražar, O. Zupanc**

Ortopedska klinika, Klinični center Ljubljana

Avtor za dopisovanje (*correspondence to*):

Ortopedska klinika KC Ljubljana, Zaloška 9, 1000 Ljubljana; e-naslov: klemen.strazar@kclj.si

Prispelo/Received: 16.3.2006

### **Izvleček**

Notranja utesnitev rotatorne manšete je v športih, v katerih so prisotni ponavljajoči se meti ali udarci nad glavo, pogosta poškodba. 12 vrhunskih športnikov z notranjo utesnitvijo rotatorne manšete, dokazano z magnetnoresonančno artrografijo, je bilo zdravljenih po enakem protokolu. Če po treh mesecih konzervativno zdravljenje ni bilo uspešno, smo se odločili za artroskopsko operacijo. Konzervativno zdravljenje notranje utesnitve rotatorne manšete je v vrhunskem športu manj uspešno. To velja predvsem za individualne športe. Artroskopsko gladenje zaradi notranje utesnitve delno raztrgane rotatorne manšete in gladenje zadnjega zgornjega labruma je po naših izkušnjah zadosten operativni poseg, kadar gre za izolirano delno raztrganino supraspinatusa in je rehabilitacija ustrezna. Vračanje v vrhunski šport je manj uspešno, če se poškodbi pridruži še trakcijska poškodba, imenovana SLAP.

**Ključne besede.** Notranja utesnitev rotatorne manšete, vrhunski šport, artroskopija.

### **Abstract**

*Internal impingement of the rotator cuff is a common injury in sports involving repetitive strokes and over-the-head throws. Twelve professional sportsmen with internal impingement of the rotator cuff confirmed by MR arthrography were treated with the same protocol. Patients showing no improvement after three months of conservative treatment were referred for arthroscopic surgery. Conservative treatment of internal impingement of the rotator cuff seems to be less effective in professional sportsmen, especially in those practising individual sports. In our experience, arthroscopic debridement of the injured site of the rotator cuff and the postero-superior labrum is sufficient as the operative procedure in patients with isolated rotator cuff injuries if they undergo the proper rehabilitation programme. Return to the professional sport is less satisfactory in patients with associated SLAP lesion.*

**Key words.** *Internal impingement of the rotator cuff, professional sport, arthroscopy.*



## Uvod

Zaradi težav z ramenskim sklepom se pogosto končana športnikova kariera, predvsem pri športih, kjer so prisotni pogosti meti ali udarci z roko nad glavo. Pred razvojem artroskopije ramenskega sklepa nekaterih vzrokov kronične bolečine v rami nismo poznali in jih zato nismo znali pravilno zdraviti. V zadnjih 15 letih je napredek slikovne diagnostike, predvsem slikanja z magnetno resonanco (MR) in z magnetno resonanco po vbrizgavanju kontrastnega sredstva v sklep (MR artrografija), ter artroskopije že pomagal številnim športnikom nadaljevati športno kariero in dosežati še naprej vrhunske rezultate.

Notranja utesnitev rotatorne manšete je najpogostejši razlog za kronično bolečino v rami pri športnikih, kot so metalci žoge pri baseballu in softballu, metalci kopja, igralci rokometu in odbojke, tenisa, badmintona ter igralci squasha (1,2). V vseh omenjenih športih je biomehanika meta ali udarca nad glavo zelo podobna (3,4). Hitrost, ki jo doseže žogica (kopje pri metalcih kopja), je odvisna od kinetične energije, ki jo uspe generirati športnik med metom oziroma udarcem nad glavo. V končni fazi zamaha je rama v abdukciji 90 – 100 stopinj in skrajni zunanji rotaciji. Mišice rotatorne manšete v tem položaju zagotovijo stabilnost sklepa z aktivnim centriranjem glavice nadlaktnice v glenoid. V začetni fazi izmaha se koncentrično aktivirajo notranji rotatorji rame (predvsem mišica subskapularis in del velike prsne mišice – m. pectoralis major), zunanji rotatorji (predvsem mišici infraspinatus in teres minor) pa preprečujejo translacijo glavice nadlaktnice naprej s kontrolirano ekscentrično kontrakcijo. Neželeni učinek kokontraksije zunanjih rotatorjev je manjša končna hitrost roke in zato manjša kinetična energija. Sposobnost športnika, da inhibira kokontraksijo in tako poveča hitrost meta ali udarca nad glavo, ima za posledico povečano translacijo glavice nadlaktnice naprej. Pri ponavljajočih se metih in udarcih nad glavo pride še do utrujanja aktivnih stabilizatorjev ramenskega sklepa (rotatorne manšete) in posledično do še večjega premika glavice nadlaktnice naprej. Pojavi se funkcionalna nestabilnost ramenskega sklepa (4,5). Posledica tako prilagojenega meta ali udarca nad glavo je tudi raztegnitev sprednjega dela in skrajšanje zadnjega dela kapsule ramenskega sklepa. Zaradi povečane

zunanje rotacije v rami, translacije glavice nadlaktnice naprej, skrajšanja zadnjega dela sklepne kapsule ter utrujanja stabilizatorjev sklepa prideta v končni fazi zamaha in začetni fazi izmaha tetivi infraspinatusa in supraspinatusa v stik z zgornjim zadnjim labrumom. Pojav imenujemo notranja utesnitev rotatorne manšete (6). Zaradi kroničnega draženja tetiv in zgornjega zadnjega labruma se med metom ali udarcem nad glavo v rami pojavi bolečina, ki športnika pogosto prisili, da za nekaj časa zmanjša obremenitve ali prilagodi tehniko udarca ali meta (7). Če se stanje ne umiri, se lahko kronično nadražene tetive na mestu utesnitve ob zadnji zgornji labrum natrgajo, pride do delne znotrajsklepne raztrganine, redko kasneje do popolne raztrganine (4,8,9). Lahko se pojavi oslABLJENA moč v rami, še vedno pa športnika najbolj ovira bolečina v skrajnih legah zamaha udarca ali meta nad glavo.

Drug problem pri omenjenih športih je traksijska poškodba narastišča tetive dolge bicepsove glave na glenoid, poimenovana Superior Labrum from Anterior to Posterior (SLAP) (10). Nastane zaradi podobnih razlogov kot notranja utesnitev rotatorne manšete (11). V skrajni abdukciji in zunanji rotaciji v končni fazi zamaha pri udarcu ali metu nad glavo se bicepsova tetiva sprosti in zarotira okrog svoje osi. Tik pred začetkom izmaha pride do močne koncentrične kontrakcije tetive dolge bicepsove tetive. V fazi utrujenosti stabilizatorjev rame so sile na mestu narastišča tetive lahko tako velike, da lahko pride na tem mestu do traksijske poškodbe. Tetiva dolge bicepsove glave se lahko odtrga skupaj z zgornjim labrumom iz glenoida. Do traksijske poškodbe SLAP lahko pride tudi v fazi izmaha, ko so prisotne velike ekscentrične obremenitve tetive dolge bicepsove glave. Pri športnikih pride najpogosteje do poškodbe SLAP 2. stopnje (10).

Notranjo utesnitev rotatorne manšete predvsem v zgodnji fazi je s kliničnim pregledom težko prepoznati, saj so vsi klinični testi lahko normalni, mišična moč pa ohranjena (4). Nanjo vedno pomislimo na podlagi natančne anamneze. MR artrografija omogoča prepoznavanje majhnih delnih poškodb rotatorne manšete, ko kontrastno sredstvo zateka v tetivo, pokaže pa tudi znake morebitne sočasne poškodbe SLAP.

Ker subjektivne težave že po kratkotrajnem počitku izzvenijo, je pri športnikih težko opredeliti, koliko časa naj bi konzervativno zdravljenje notranje

utesnitve rotatorne manšete trajalo, različna pa so tudi mnenja o najbolj primernem načinu operativnega zdravljenja in o trajanju in načinu rehabilitacije (4,9-11) po posegu.

Namen prispevka je prikazati naše izkušnje pri zdravljenju notranje utesnitve rotatorne manšete pri vrhunskih športnikih.

## Bolniki in metode

Na Ortopedski kliniki v Ljubljani smo v tekmovalni sezoni 2004/05 obravnavali 12 športnikov (5 moških, 7 žensk), kategoriziranih v vrhunskem razredu, povprečne starosti 26 let (min. 20 let, maks. 33 let), z notranjo utesnitvijo rotatorne manšete dominantne roke (ena športnica je bila levičarka), vse iz vrst tveganih športov (rokomet – 3, odbojka – 6, tenis – 2, met kopja – 1). Pri vseh je bila napravljena MR artrografija, pri enem športniku (metalec kopja) je preiskava pokazala tudi znake traksijske poškodbe SLAP 2. stopnje. Vsi bolniki so bili najprej zdravljeni konzervativno po enakem protokolu. Tri mesece smo jim odsvetovali metanje in udarce nad glavo, pod kontrolo fizioterapevta so vsak dan izvajali raztezne vaje za zadnjo kapsulo in se izogibali pretirani pasivni zunanji rotaciji, še posebej z ramo v abdukciji. Bolečino smo zdravili medikamentno in s protibolečinskim obsevanjem, ki smo ga prilagajali sproti glede na njen učinek (elektromagnetno obsevanje, ultrazvočno obsevanje, diadinator). Vsi so bili vključeni v aerobni trening za ohranjanje telesne kondicije. Po treh mesecih smo se na podlagi športnikovih subjektivnih težav med vračanjem k športu odločili in bolnika operirali ali pa je začel s postopnim normalnim treningom in nato s tekmovanji. Vsi, pri katerih konzervativno zdravljenje ni bilo uspešno, so bili operirani na enak način. V položaju polsedle (Beach-chair) smo napravili artroskopijo rame, opredelili velikost in globino raztrganine tetive in znotraj sklepno površino atetive zgladili. Natančno smo pregledali in potipali tudi mesto narastišča tetive dolge bicepsove glave na zgornji glenoid ter v primeru poškodbe SLAP zgornji labrum učvrstili na glenoid s sidrnimi šivi. Sledila je trimesečna rehabilitacija po enakem protokolu, ki velja za konzervativno zdravljenje. V primerih hkratne poškodbe SLAP pa so se operiranci vrnili k športu po šestih do osmih mesecih. Ne glede na to, kakšno je bilo zdravljenje, smo

vsakega po letu dni pregledali, opredelili uspešnost zdravljenja z vprašalnikom Constant ter s subjektivno oceno športnika o intenzivnosti športne dejavnosti v primerjavi s tisto pred pričetkom težav.

## Rezultati

Po konzervativnem zdravljenju se je le eni športnici (rokometasici) stanje izboljšalo (vprašalnik Constant po poškodbi 94, po konzervativnem zdravljenju 98), morala pa je prilagoditi svoje igralno mesto v ekipi. Pri vseh ostalih je vrednost vprašalnika Constant ostala enaka. Kljub težavam se ena športnica (rokometasica) ni odločila za operacijo in je nadaljevala športno dejavnost, vendar na slabši ravni kot pred začetkom težav. Metalec kopja, ki se ni odločil za operacijo in je imel na MR artrografiji vidne znake poškodbe SLAP 2. stopnje, je bil prisiljen prenehati z aktivnim športom. Vsi ostali so bili operirani, med njimi je le ena športnica imela blage težave med teniškim serviranjem in ni dosegala enakih rezultatov kot pred začetkom težav (vprašalnik Constant 94). Pri njej smo med posegom ugotovili tudi poškodbo SLAP in zgornji labrum učvrstili na glenoid s sidrnimi šivi (Slika 1).

Vsi ostali športniki so se vrnili k športu in dosegali enako dobre rezultate kot pred začetkom težav (Constant vprašalnik 100, subjektivna ocena športne dejavnosti 4).

## Razprava

Načela zdravljenja notranje utesnitve rotatorne manšete se v literaturi pri različnih avtorjih razlikujejo (4,12). Priporočeno je vsaj trimesečno konzervativno zdravljenje. Rezultati konzervativnega zdravljenja notranje utesnitve rotatorne manšete v naši skupini vrhunskih športnikov so bili slabi. Pri iskanju razlogov za to ne moremo mimo dejstva, da gre za posebno skupino poškodovancev, ki jim šport pomeni vir zaslužka, zato so prepogosto neučakani in se težko sprijaznijo z daljšim konzervativnim zdravljenjem. Ko se subjektivno stanje nekoliko izboljša, pogosto prezgodaj ponovno preobremenijo sklep. Vrhunski šport le izjemoma dovoljuje prilagoditev igralnega mesta. V naši skupini športnikov je to uspelo rokometasici, ki je namesto pogostih metov prevzela pretežno obrambne naloge v ekipi. Veliko športnikov z

utesnitvijo rotatorne manšete je potrebno operirati. Obseg operativnega zdravljenja je odvisen od stopnje notranje utesnitve rotatorne manšete (1,4,8,9,12). Pri delni raztrganini tipa A1 in A2 Snyder priporoča le gladenje znotraj-sklepne površine delno pretrgane tetive rotatorne manšete (9). Redko lahko med artroskopijo ugotovimo bolj obsežno poškodbo, tipa A3 ali celo tipa A4, ki pa jo je potrebno rekonstruirati z metodo znotrajtetivnega šivanja ali pa z brivnikom napravimo popolno raztrganino ter jo učvrstimo na narastišče s sidrnimi šivi (9). V naši skupini športnikov so bile ugotovljene le poškodbe tipa A1 in A2, zato smo le gladili površine rotatorne

manšete. V zadnjem času se pojavljajo dvomi o tem, ali je gladenje pri poškodbah A1 ali A2 rotatorne manšete, kadar je razlog za nastanek te poškodbe notranja utesnitev, zadostno. Vse več avtorjev zagovarja pomembnost skrajšanja sprednje ramenske kapsule s šivi ali s termičnim krčenjem, nekateri pa dodatno tudi sprostitjo zadnjo kapsulo (4,12). V medicini merimo uspeh metod zdravljenja na podlagi dolgoročnih rezultatov, teh pa žal na tem področju še ni. Naši dobri kratkoročni rezultati operativnega zdravljenja notranje utesnitve rotatorne manšete nakazujejo, da dodatni posegi na kapsuli niso potrebni.

## Tabela 1

Podatki o športnikih, izvidih predoperativne diagnostike (MR arthrografije) in rezultatih zdravljenja.

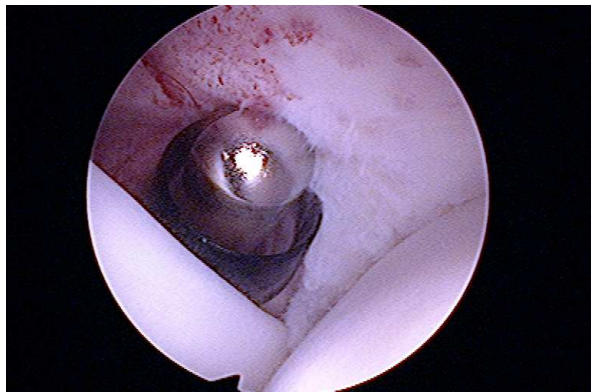
| Starost (leta) | Spol | Šport     | Izvid MR arthrografije | Obseg operacije | Vprašalnik Constant (pred in po Konzervativni t./ po oper.) | Ocena športne dejavnosti po končanem zdravljenju |
|----------------|------|-----------|------------------------|-----------------|---|--|
| 33             | Ž    | rokomet   | RRM                    | /               | 92/92   | 3  |
| 31             | Ž    | rokomet   | RRM                    | /               | 94/98   | 4  |
| 26             | Ž    | rokomet   | RRM                    | A2, SLAP        | 90/90/100   | 4  |
| 28             | M    | odbojka   | RRM                    | A2              | 90/90/100   | 4  |
| 20             | Ž    | odbojka   | RRM                    | A1              | 94/94/100   | 4  |
| 23             | M    | odbojka   | RRM                    | A2              | 96/96/100   | 4  |
| 25             | Ž    | tenis     | RRM                    | A2, SLAP        | 90/90/94  | 3  |
| 21             | Ž    | tenis     | RRM                    | A2              | 92/92/100   | 4  |
| 23             | M    | odbojka   | RRM                    | A1              | 94/94/100   | 4  |
| 26             | M    | odbojka   | RRM                    | A2              | 96/96/100   | 4  |
| 26             | Ž    | odbojka   | RRM                    | A2              | 94/94/100   | 4  |
| 31             | M    | met kopja | RRM, SLAP              | /               | 92/92   | 2  |

## Legenda

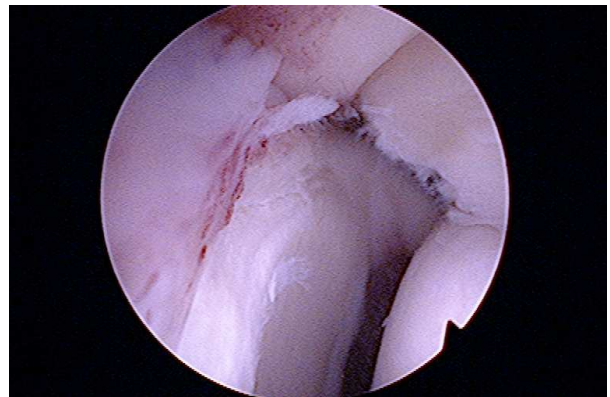Ž – ženska, M – moški, RM – ruptura rotatorne manšete, SLAP – poškodba SLAP, OP – operacija

Ocena znotraj-sklepne poškodbe rotatorne manšete po Snyderju (ref):  
 A1 – manj kot 25% debeline je natrgane  
 A2 – 25 – 50% debeline je raztrgane  
 A3 – 50 – 75% debeline je raztrgane  
 A4 – več kot 75% debeline je raztrgane

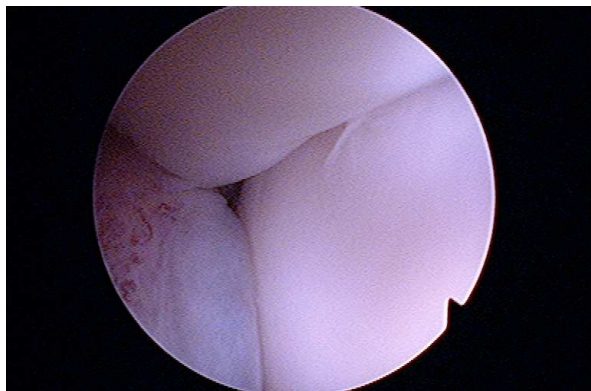
Ocena športne dejavnosti vrhunškega športnika:  
 5 – na višji ravni kot pred poškodbo  
 4 – na enaki ravni kot pred poškodbo  
 3 – na nižji ravni kot pred poškodbo  
 2 – na ravni rekreativnega športnika  
 1 – ne morem se ukvarjati več s športom



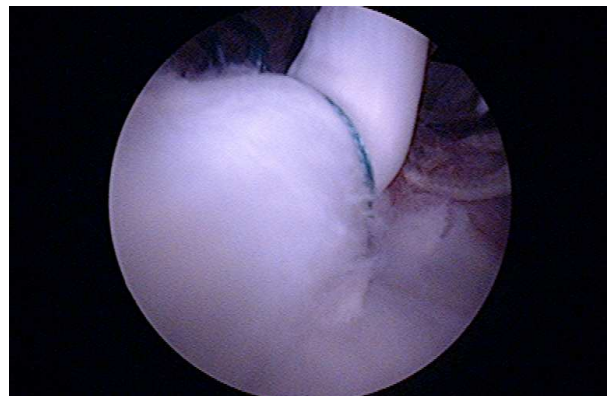
A – gladenje delne raztrganine supraspinatusa (tip A1)



B – zadnji zgornji labrum, mesto notranje utesnitve



C – skrajna faza zamaha med metom, notranja utesnitev supraspinatusa



D – SLAP po učvrstitvi z dvojnimi sidrnimi šivom supraspinatusa

### Slika 1

Artroskopija ramena – notranja utesnitev rotatorne manšete in poškodba SLAP

Seveda pa je potrebno upoštevati, da je rehabilitacija vseh operiranih potekala v strogo kontroliranih pogojih pod budnim očesom na tem področju dobro izobraženih fizioterapevtov, kar je pomembno vplivalo na rezultate zdravljenja. Ker je skupina obravnavanih vrhunskih športnikov majhna, rezultatov ne moremo statistično ovrednotiti in zato tudi ne zanesljivo sklepati o primernosti uporabljenih metod zdravljenja. Sočasna poškodba SLAP pa ne le podaljša rehabilitacijo, ampak pomembno vpliva tudi na končni rezultat zdravljenja (4,10-12).

V Sloveniji je registriranih preko 3000 kategoriziranih športnikov, od tega jih je več kot 600 iz vrst športov, s tveganjem za nastanek notranje utesnitve rotatorne manšete. Na Ortopedski

kliniki v Ljubljani spodbujamo organiziranost strokovnjakov iz različnih, z omenjenimi športi kakor koli povezanih področij. Glavni namen take organiziranosti je predvsem preprečevanje poškodb. Potrebno je ozaveščanje športnikov in njihovih trenerjev o posledicah nepravilnega treniranja ter kompleksno zdravljenje poškodb v zgodnjih fazah, kar obeta boljši končni rezultat zdravljenja in vrnitev športnika na enako raven kot pred pričetkom težav.

### Zaključki

Konzervativno zdravljenje notranje utesnitve rotatorne manšete je dolgotrajno in pogosto ni uspešno. Razvoj artroskopije ramenskega sklepa

je izboljšal rezultate zdravljenja posledic notranje utesnitve, raztrganin tetiv rotatorne manšete, in poškodbe SLAP, ki je pogosto sočasna poškodba v športih s ponavljajočimi se meti in udarci nad glavo. Napredek je potreben na področju preprečevanja tovrstnih poškodb.

## Literatura

1. Nirschl RP. Prevention and treatment of elbow and shoulder injuries in tennis players. *Clin Sports Med* 1988; 7: 289-308
2. Hill JA. Epidemiologic perspective on shoulder injuries. *Clin Sports Med* 1983; 2: 241-6
3. Fleisig GS, Dillman CJ, Andrews JR. Proper mechanism for baseball pitching. *Clin Sports Med* 1989; 1: 151-70
4. Krishnan SG, Hawkins RJ. Rotator cuff and impingement lesions in adult and adolescent athletes. In: DeLee JC, Drez D eds. *Orthopaedic sports medicine*. 2nd ed. Vol 1. Philadelphia: Saunders, 2003: 1065-95
5. Davidson PA, ElAttrache NS, Jobe CM et al. Rotator cuff and postero-superior glenoid labrum injury associated with increased glenohumeral motion. *J Shoulder Elbow Surg* 1995; 4: 384-90
6. Walch G, Liotard JP, Boileau P, Noel E. Postero-superior glenoid impingement. Another impingement in the shoulder. *J Radiol* 1993; 74: 47-50
7. Jobe FW, Bradley JP. Rotator cuff injuries in baseball: prevention and rehabilitation. *Sports Med* 1988; 6: 378-87
8. Neer CS II. Impingement lesions. *Clin Orthop* 1983; 173: 70-7
9. Snyder S. Arthroscopic repair of partial articular supraspinatus tendon avulsions: PASTA lesions of the rotator cuff tendons. In: Snyder S ed. *Shoulder arthroscopy*. 2nd ed. Philadelphia: Lippincott Williams & Wilkins, 2003: 219-29
10. Snyder S. Superior labrum, anterior to posterior lesions of the shoulder. In: Snyder S ed. *Shoulder arthroscopy*. 2nd ed. Philadelphia: Lippincott Williams & Wilkins, 2003: 147-65
11. Maffet MW, Lowe WR. Superior labral injuries. In: DeLee JC, Drez D eds. *Orthopaedic sports medicine*. 2nd ed. Vol 1. Philadelphia: Saunders, 2003: 1046-64
12. Jobe FW, Tibone JE, Pink MM, Jobe CM. The shoulder in sports. In: Rockwood CA, Matsen FA III, Wirth MA, Lippitt SB eds. *The shoulder*. 3rd ed. Vol 2. Philadelphia: Saunders, 2004: 1279-306

# Artroskopija komolca: indikacije, operativne možnosti in rezultati

## *Elbow arthroscopy: current indications, treatment options and results*

**Martin Mikek, Tamara Klarić**

Kirurški oddelek, SB Novo mesto

Avtor za dopisovanje (*correspondence to*):

mag. Martin Mikek, dr. med., Kirurški oddelek, Splošna bolnišnica Novo mesto, Šmihelska c. 1, 8000 Novo mesto, e-naslov: martin.mikek@mac.com

Prispelo/Received: 26.3.2006

### **Izвлеček**

**Izhodišča.** Artroskopija komolca je zelo uporabna kot diagnostična in terapevtska metoda pri obravnavi različnih bolezni in poškodb komolčnega sklepa. V prispevku opisujemo svoje izkušnje in rezultate ter predstavljamo trenutne indikacije in smernice za artroskopsko zdravljenje poškodb in bolezni komolca.

**Metode.** Retrospektivna analiza rezultatov zdravljenja je bila opravljena pri vseh zdravljenih z artroskopijo komolca. Zanimale so nas indikacije za artroskopijo komolca, vrsta in pogostost morebitnih pooperativnih zapletov, trajanje hospitalizacije, trajanje pooperativne rehabilitacije ter pogostost morebitnih ponovnih operacij.

**Rezultati.** V obdobju med 1.6.2004 in 31.12.2005 smo v naši ustanovi opravili artroskopijo komolca pri 35 bolnikih. Pri 14 je bil vzrok za artroskopijo revmatoidni artritis, pri 12 radialni epikondilitis, pri 5 posttravmatska artrofibroza, pri 2 stanje po frakturi glavnice radiusa in pri 2 osteoartritis komolčnega sklepa. Po posegu nismo pri nobenem bolniku opazili nevroloških zapletov, prav tako se pri nobenem bolniku nismo odločili za ponovno operacijo.

**Zaključki.** Artroskopija komolca je varna in učinkovita metoda, primerna za zdravljenje kroničnega sinovitisisa v okviru revmatoidnega artritisa, radialnega epikondilitisa, artrofibroze ter začetnega do zmerne osteoartritisa komolčnega sklepa. Metoda zaradi svoje minimalne invazivnosti omogoča kratko hospitalizacijo ter pri mnogih indikacijah tudi pospešeno pooperativno rehabilitacijo.

**Ključne besede.** Komolec, artroskopija, revmatoidni artritis, osteoartritis, epikondilitis.

## **Abstract**

**Background.** Elbow arthroscopy has become a valuable diagnostic and therapeutic procedure for the treatment of elbow disorders and injuries. We present our experience and results, and describe current indications and guidelines for the arthroscopic management of elbow pathologies.

**Methods.** Treatment results were analysed retrospectively in a group of consecutive patients undergoing elbow arthroscopy at this institution. We focused on indications, type and incidence of postoperative complications, length of hospital stay, duration of postoperative rehabilitation, and reoperation rate.

**Results.** Our database search identified 35 patients treated by elbow arthroscopy at this institution between 1 June 2004 and 31 December 2005. The group comprised 14 patients with chronic elbow synovitis due to rheumatoid arthritis, 12 patients with radial epicondylitis, five patients with posttraumatic elbow arthrofibrosis, two patients with prior radial head fracture and two patients with elbow osteoarthritis. There were no postoperative neurological complications, and none of the patients required reoperation.

**Conclusion.** Elbow arthroscopy has proved to be a safe and effective tool for treating chronic elbow synovitis due to rheumatoid arthritis, radial epicondylitis, arthrofibrosis and early to moderate elbow osteoarthritis. This minimally invasive technique reduces the length of the hospital stay, and in many cases allows accelerated postoperative rehabilitation.

**Key words.** Elbow, arthroscopy, rheumatoid arthritis, osteoarthritis, epicondylitis.

## **Uvod**

Artroskopija komolca je zelo uporabna kot diagnostična in terapevtska metoda pri obravnavi različnih bolezni in poškodb komolčnega sklepa. Razvoj in uvajanje sodobnih artroskopskih pristopov in kirurških tehnik v zadnjem desetletju je omogočil postopno širjenje indikacij in posledičen izjemen razmah uporabe artroskopije komolca. Klasičnim indikacijam za artroskopijo komolca, kot sta odstranjevanje prostih teles in diagnostična artroskopija, so se pridružila stanja, kot so artrofibroza komolca, lateralni epikondilitis, valgusna nestabilnost, sinovitis pri različnih revmatoloških boleznih, začetni osteoartritis komolčnega sklepa, sindrom posterolateralne plike, osteochondritis dissecans ter tudi nekateri zlomi. Zaradi bližine pomembnih živčnih in žilnih struktur je artroskopija komolca še vedno tehnično zahteven poseg z možnim tveganjem za razmeroma hude zaplete (1). Uporaba preprostih varnostnih ukrepov, kot so ustrezna raztegnitev sklepne ovojnice s tekočino pred pričetkom posega, uporaba igle pri določanju mesta artroskopskih portalov z uvajanjem inštrumentov pod kontrolo artroskopa ter uporaba retraktorja za sklepno ovojnico lahko bistveno zmanjša tveganje za nastanek zapletov (1,2). V prispevku predstavljamo svoje izkušnje

in rezultate zdravljenja, opisujemo kirurške pristope in operativno tehniko pri artroskopiji komolca ter predstavljamo trenutne indikacije in smernice za artroskopsko zdravljenje poškodb in bolezni komolca.

## **Bolniki in metode**

Študija zajema oceno rezultatov artroskopskega zdravljenja poškodb in bolezni komolca pri 35 zaporednih bolnikih, zdravljenih v naši ustanovi. Povprečna starost je bila 44 let, med njimi je bilo 19 žensk in 16 moških. Analiza rezultatov zdravljenja je bila opravljena retrospektivno na podlagi pregleda vse razpoložljive medicinske dokumentacije bolnikov. Zanimale so nas indikacije za artroskopijo komolca, vrsta in pogostost morebitnih pooperativnih zapletov, trajanje hospitalizacije, trajanje pooperativne rehabilitacije ter pogostost morebitnih ponovnih operacij.

## **Rezultati**

Najpogostejši vzrok za artroskopijo komolca je bil kronični sinovitis komolca kot posledica revmatoidnega artritisa pri 14 bolnikih, temu so po pogostosti sledili radialni epikondilitis pri 12 bolnikih, posttravmatska artrofibroza pri 5, stanje

po frakturi glavice radiusa pri 2 in osteoartritis komolčnega sklepa pri 2 bolnikih. Povprečna starost bolnikov, pri katerih je bila opravljena sinovektomija komolca, je bila 44 let, bolnikov z radialnim epikondilitisom 42 let. Pri 30 bolnikih je bila operacija opravljena v splošni anesteziji, pri dveh pa zaradi kontraindikacije za splošno anestezijo v regionalnem infraklavikularnem bloku.

Pri dveh bolnikih, pri katerih smo opravili sinovektomijo komolca, smo se zaradi zelo bolečih gibov rotacije podlakti pri kliničnem pregledu in pri posegu ugotovljene napredovale radiokapitelarne artroze odločili za pridruženo artroskopsko resekcijo glavice radiusa. Pri 8 od 14 bolnikov, pri katerih je bila opravljena sinovektomija, smo dodatno zaradi pomembnega deficita ekstenzije naredili še kapsulotomijo sprednje sklepne ovojnice.

Čas hospitalizacije je pri 27 bolnikih znašal 1 dan, pri 8 je bil poseg opravljen v okviru dnevne bolnišnice. Pooperativno pri nobenem bolniku nismo opazili nevroloških zapletov, prav tako se pri nobenem bolniku nismo odločili za ponovno operacijo. Pri dveh bolnikih rezultat zdravljenja ni bil zadovoljiv. V enem primeru je šlo za neuspelo zdravljenje radialnega epikondilitisa, katerega vzrok je bila sočasna prisotnost utesnitve motorične veje radialnega živca pod Frohsejevo arkado. V drugem primeru je šlo za bolnico z napredovalo osteoartrozo komolčnega sklepa kot posledico revmatoidnega artritisa. Opravljena je bila artroskopska ulnohumeralna artroplastika, po kateri se težave bistveno niso zmanjšale. Ocenjujemo, da je bila vzrok za to čezmerna prizadetost komolčnega sklepa in pridružena ligamentna nestabilnost, ki se je po resekciji glavice radiusa še poslabšala. Bolnici smo predlagali artroplastiko komolca. Povprečno trajanje pooperativne rehabilitacije je pri bolnikih po sinovektomiji znašalo 28 dni, pri bolnikih po operaciji lateralnega epikondilitisa 10 dni in pri bolnikih po operaciji artrofibroze 34 dni.

## Razprava

### Artroskopski pristopi in operativna tehnika

Pravilna namestitvev bolnika in podrobno poznavanje artroskopskih portalov sta ključna za varno in uspešno izvajanje artroskopskih posegov v

komolcu. Najpogosteje je pri artroskopiji komolca bolnik nameščen v trebušni ali bočni legi. Pri obeh položajih podlakt visi preko ustrezne podpore navzdol, komolec pa je pokrčen pod pravim kotom. Pomembno pri tem je, da je sam predel komolčne kotanje prost in da nanj ni pritiskov, ki bi lahko nevarno približali žilne in živčne strukture sprednjemu delu sklepa. Tak položaj komolca omogoča prosto premikanje sklepa med samim posegom, enostaven je dostop do zadnjih delov sklepa, v tem položaju je tudi najbolj odmaknjena sprednja sklepna ovojnica, kar lajša pregled sprednjih delov sklepa.

Pred pričetkom artroskopije v sklep vedno vbrizgamo raztopino Ringerjevega laktata ter na ta način z raztegnitvijo sklepne ovojnice dodatno odmaknemo živčne in žilne strukture stran od samega sklepa. Običajno lahko v sklep vbrizgamo 20-30 ml tekočine, pri artrofibrozi komolčnega sklepa pa je lahko bistveno manj (2-4).

Opisanih je mnogo različnih artroskopskih portalov, primernih za artroskopijo komolca. Več kadaverskih študij je dokazalo, da je uporaba proksimalnih portalov tako na medialni kot lateralni strani komolca za posege v sprednjem delu komolčnega sklepa zaradi večje oddaljenosti od ključnih živčnih in žilnih struktur varnejša in zmanjšuje tveganje za poškodbo le-teh (5-7). Na medialni strani je tako prevladala uporaba proksimalnega anteromedialnega portala, ki ga je opisal Poehling s sodelavci (8). Nahaja se 2 cm proksimalno nad ulnarnim epikondilom in 1-2 cm spredaj pred intermuskularnim septumom. Običajno je to portal, ki ga naredimo najprej in preko njega uvedemo artroskop v sprednji del komolčnega sklepa. Na lateralni strani se najpogosteje uporablja proksimalni anterolateralni portal, ki se nahaja 2 cm proksimalno in 1 cm navzpred glede na lateralni epikondil nadlaktnice. Field s sodelavci je dokazal, da je oddaljenost tega portala od posteriornega interosalnega živca, ki velja za najbolj ogroženega pri lateralnih pristopih, največja. Pri nekaterih operativnih posegih prideta v poštev še srednji anterolateralni portal, ki se nahaja v višini radiokapitelarnega sklepa približno 2 cm spredaj pred sklepom, ter direktni anterolateralni portal neposredno nad radiokapitelarnim sklepom. Omenjena portala sta uporabna zlasti pri artroskopski resekciji glavice radiusa ter pri artroskopskem zdravljenju lateralnega epikondilitisa komolca. Pri artroskopiji



zadnjega dela komolčnega sklepa se uporabljajo trije portali, in sicer postero-centralni, zgornji posterolateralni in spodnji posterolateralni. Vsi artroskopski portali za pristop v zadnji del komolčnega sklepa so varni, saj se ne nahajajo v bližini pomembnih živčno-žilnih struktur. Previdnost je potrebna le pri pregledu in resekciji mehkih tkiv v posteromedialnem delu sklepa, kjer ulnarni živec poteka neposredno po sklepni ovojnici.

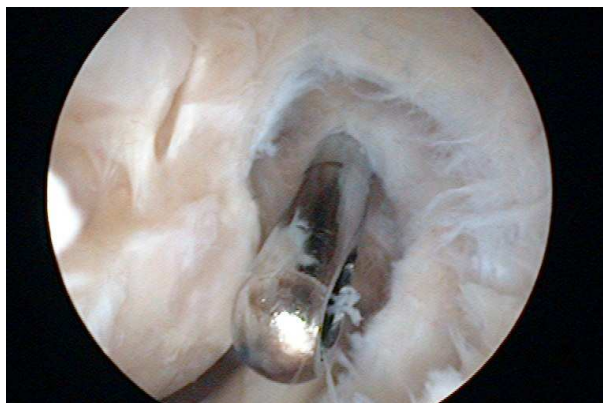
Sami uporabljamo za pregled sprednjih delov komolčnega sklepa zaradi že opisanih prednosti skoraj izključno proksimalne portale tako na medialni kot lateralni strani. Izjema je artroskopska resekcija glavnice radiusa, kjer zaradi boljšega dostopa za uvedbo svedra na brivniku uporabimo že opisani srednji anterolateralni portal. Pri pregledu in posegih v zadnjem delu komolčnega sklepa vedno uporabimo postero-centralni portal ter dodatno še posterolateralni portal. Ker v tem delu preko komolčnega sklepa ne potekajo pomembne živčno-žilne strukture, smo pri izbiri natančnega mesta posterolateralnega portala bolj svobodni in ga lahko določimo individualno glede na potrebe posega.

## Pogostejše indikacije za artroskopijo komolčnega sklepa

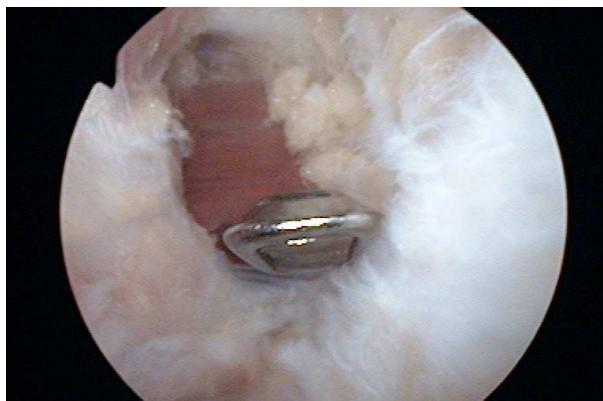
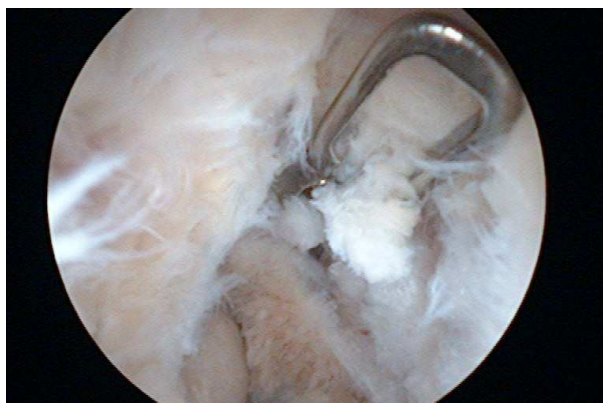
### Artrofibroza komolca

Flektorna kontraktura komolca je razmeroma pogost klinični problem, do katerega najpogosteje pride po poškodbi komolca. Vzrok za zmanjšanje obsega gibljivosti komolca je običajno zadebelitev sprednje sklepne ovojnice. Slika 1 prikazuje primer artrofibrotičnega komolca z zadebeljeno sprednjo sklepno ovojnico.

Neredko gibljivost sklepa še dodatno omejujejo popoškodbene spremembe v samem sklepu, kot so osteofiti, neustrezno zaraščanje s posledično neskladnostjo sklepnih površin, prosta telesa in fibrozne zarastline v sklepu ter heterotopne osifikacije v mehkih tkivih ob sklepu (9). Konzervativno zdravljenje z vodeno fizikalno terapijo pogosto ni uspešno. Z artroskopskim posegom lahko v tem primeru reseciramo zadebeljeno sklepno ovojnico, odstranimo osteofite in sprostimo morebitne zarastline v samem sklepu. Pomembno pri tem je, da sprednjo sklepno ovojnico reseciramo v njenem proksimalnem delu blizu njenega narastišča na nadlaktnico. Resekcija



**Slika 1**  
Hipertrofična sprednja sklepna ovojnica omejuje obseg izvedljive ekstenzije v komolčnem sklepu.



**Sliki 2 in 3**  
Kapsulotomija sprednje sklepne ovojnice. Po resekciji celotne debeline sklepne ovojnice vidimo spodnjo površino mišice brachialis.

mora zajemati celotno debelino sklepne ovojnice vse do spodnje površine mišice brachialis in mora biti široka vsaj 1 cm, kar prepreči poope-

rativno ponovno brazgotinjenje in ponovitev nastanka flektorne kontrakture (10,11). Primer artroskopske resekcije sprednje sklepne ovojnice prikazuje slika 2. Sami uporabljamo za takšno resekcijo široko artroskopsko ščipalko. Slika 3 prikazuje primerno resekcijo sprednje sklepne ovojnice, v ozadju je vidna spodnja površina mišice brachialis. Odstranitev znotraj sklepne zarastlin je običajno potrebna zlasti v zadnjih delih sklepa pod končnim delom kite tricepsa, v predelu olekranove kotanje nadlaktnice in s predela medialnega in lateralnega recesa.

Indikacije za artroskopsko sprostitev kontrakture v komolčnem sklepu so odvisne od narave in stopnje kontrakture sklepa, od dotedanjih operativnih posegov na tem sklepu ter od stopnje prizadetosti samega sklepa. Pred tem opravljena transpozicija ulnarnega živca je relativna kontraindikacija za artroskopsko sprostitev kontrakture komolca zaradi povišanega tveganja za iatrogeno poškodbo živca.

Za nemoteno funkcijo komolčnega sklepa običajno zadošča lok gibljivosti od 30° do 130°. Kljub temu neredko v naši praksi srečujemo tudi bolnike z manjšimi flektornimi kontrakturami, ki operativni poseg želijo predvsem iz estetskih razlogov. Idealni kandidat za artroskopsko sprostitev kontrakture komolca ima zmerno omejeno gibljivost komolčnega sklepa z nepopolno iztegnitvijo sklepa zaradi zadebelitve sprednje sklepne ovojnice ter minimalno prizadetost samega sklepa. Manj ugodna za artroskopsko zdravljenje je kontraktura komolca, kjer prevladuje predvsem omejen obseg pokrčenja sklepa. V teh primerih je prisotna običajno okrajšava zadnjega snopa ulnarnega kolateralnega ligamenta, ki ga je za popolni obseg pokrčenja komolca potrebno prekiniti. Ob tem pa je izguba obsega pokrčenja komolca tudi tveganje za pooperativne težave z ularnim živcem. Fischer s sodelavci zato priporoča preventivno dekompresijo ulnarnega živca s transpozicijo pri vseh bolnikih, pri katerih fleksija ni izvedljiva preko 100°.

### **Radialni epikondilitis in sindrom posterolateralne plike**

Radialni epikondilitis komolca, imenovan tudi teniški komolec, je razmeroma pogost vzrok za bolečino v predelu skupnega narastišča ekstenzorne muskulature na lateralnem epikondilu nadlaktnice. Značilno se težave v skoraj 85%

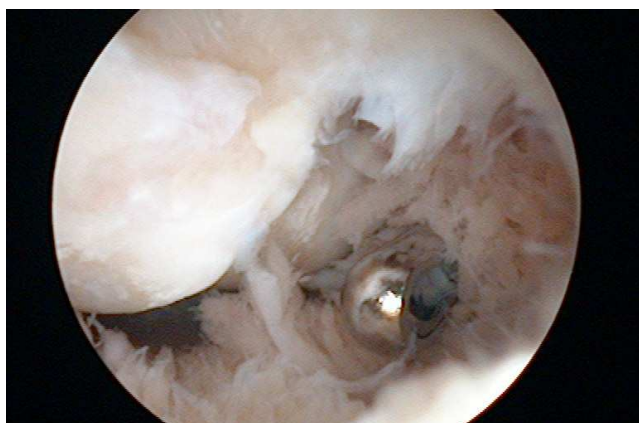
primerov umirijo s konzervativnim zdravljenjem. Za zdravljenje rezistentnega lateralnega epikondilitisa je opisanih več različnih operativnih tehnik. Artroskopska resekcija narastišča kite ECRB (extensor carpi radialis brevis) je razmeroma nova metoda za zdravljenje lateralnega epikondilitisa, ki jo je prvi opisal Baker (12). Pri tem posegu uvedemo artroskop preko proksimalnega anteromedialnega portala, nato pa z brivnikom, uvedenim preko anterolateralnega portala pod kontrolo artroskopa, sprostimo narastišče kite ECRB s predela radialnega epikondila (13). Glavni razlog, da smo se sami odločili za artroskopsko tehniko zdravljenja radialnega epikondilitisa, je možnost sočasnega pregleda in zdravljenja morebitnih pridruženih bolezenskih sprememb v predelu komolčnega sklepa. V primeru lateralnega epikondilitisa je zlasti pomembna izključitev pridružene simptomatske radiokapitelarne sinovialne plike, ki je lahko vzrok za vztrajanje težav po operaciji lateralnega epikondilitisa. Gre za sinovialno gubo, ki je običajno prisotna ob posterolateralnem delu radiokapitelarnega sklepa in se v primeru poškodbe ali draženja v komolčnem sklepu lahko vname in zadebeli ter povzroča težave z vkleščanjem v radiokapitelarni sklep (14). Diferencialnodiodiagnostično pride v poštev še utesnitev motorične veje radialnega živca pod Frohsejevo arkado mišice supinator. Baker je predlagal tudi artroskopsko klasifikacijo patoloških sprememb na sklepni obojnici in spodnji površini kite ECRB, vendar pa se je izkazalo, da oblika teh sprememb ne korelira z rezultati kirurškega zdravljenja in za samo zdravljenje ni pomembna. Smith s sodelavci je v kadaverski študiji dokazal, da je artroskopska resekcija narastišča ECRB s predela radialnega epikondila varna in ne poškoduje lateralne kolateralne vezi.

Več študij (15) je dokazalo, da so rezultati klasičnega odprtega in artroskopskega zdravljenja lateralnega epikondilitisa primerljivi, razen časa, potrebnega za pooperativno rehabilitacijo in vrnitev na delo, ki je po artroskopskem posegu pomembno krajši in znaša po podatkih Bakerja v povprečju 2 tedna.

### **Sinovitis komolca**

Komolčni sklep je pogosto prizadet pri boleznih, za katere je značilno čezmerno razraščanje sinovije. Najpogosteje so vzrok za to različne oblike vnetnih artritsov, kot so revmatoidni artritis,

pigmentirani vilonodularni artritis, sinovialna hondromatoza pa tudi hemofilni artritis. Po različnih podatkih naj bi bil komolec prizadet pri 20 do 50% bolnikov z revmatoidnim artritisom (16,17). Slika 4 prikazuje sprednji del komolčnega sklepa bolnika z revmatoidnim artritisom. Sklepno ovojnico pokriva hipertrofična sinovija, prisotna je že napredovala destrukcija sklepnih površin z eksponirano subhondralno kostjo.

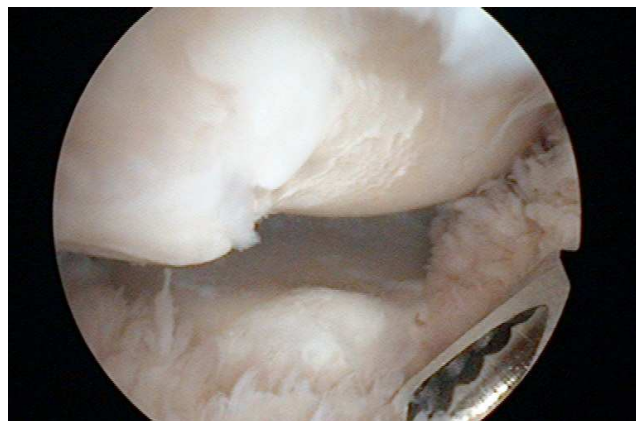


**Slika 4**

Napredovali revmatoidni artritis komolca – vidna je hipertrofična sinovija, prisotna je že napredovala destrukcija sklepnih površin (pogled proti anterolateralnemu portalu, vidna je sklepna površina distalne nadlaktnice).

Artroskopska sinovektomija ima precej prednosti v primerjavi s klasično odprto odstranitvijo sinovije. Nedvomno je glavna ta, da je veliko manj invazivna. Posledično so v pooperativnem obdobju bolečine manjše in okrevanje hitrejše. Pomembna prednost je še, da nam artroskop omogoča boljšo dostopnost do vseh predelov sklepa in tako dovoljuje temeljitejšo odstranitev sinovije. Prav zaradi boljše preglednosti in dostopnosti do vseh predelov komolčnega sklepa omogoča artroskopska tehnika ohranitev glavice radiusa. Novejše klinične študije kažejo na to, da z resekcijo glavice radiusa pri revmatoidnem artritisu pogosto destabiliziramo sklep in sprožimo značilni vzorec nazadovanja funkcije komolčnega sklepa s pospešenim razvojem artroze v lateralnem delu ulnohumeralnega sklepa. Kljub odsotnosti študije, ki bi primerjala rezultate sinovektomije pri komolcih s spremljajočo

resekcijo glavice radiusa oziroma brez, prevladuje mnenje, da je glavico radiusa, če je le možno, priporočljivo ohraniti. Slika 5 prikazuje radiokapitelarni sklep bolnika z revmatoidnim artritisom pri katerem se kljub destrukciji hrustančnih površin nismo odločili za resekcijo glavice radiusa.



**Slika 5**

Destrukcija radiokapitelarnega sklepa pri napredovalem revmatoidnem artritisu (pogled z anteromedialnega portala proti anterolateralnemu delu komolca).

Glede na naše dosedanje izkušnje se tudi sami pri revmatikih izogibamo resekciji glavice radiusa in se zanjo odločimo le izjemoma, praviloma pri bolnikih z izrazito bolečimi rotacijami podlakti in obsežnimi destruktivnimi spremembami v predelu radiokapitelarnega sklepa, pri katerih ocenimo, da še ni znakov nestabilnosti komolca.

Ker je pri sinovitisu komolca pogosto pridružena določena stopnja flektorne kontraktуре, v sklepu običajno ob artroskopski sinovektomiji naredimo še resekcijo sprednje sklepne ovojnice komolčnega sklepa. Trenutno še ni objavljena nobena študija, ki bi specifično ocenila učinkovitost resekcije sprednje sklepne ovojnice pri bolnikih z vnetnim artritisom komolčnega sklepa. Naše izkušnje kažejo na to, da kapsulotomija, pridružena artroskopski sinovektomiji, izboljša obseg iztegnitve komolca in tako vsaj kratkoročno pozitivno vpliva na izboljšanje funkcije komolčnega sklepa.

Indikacije za artroskopsko sinovektomijo so podobne kot pri klasični odprti sinovektomiji. Metoda je primerna zlasti za bolnike z dolgotrajnimi simptomi in znaki aktivnega sinovitisa, pri

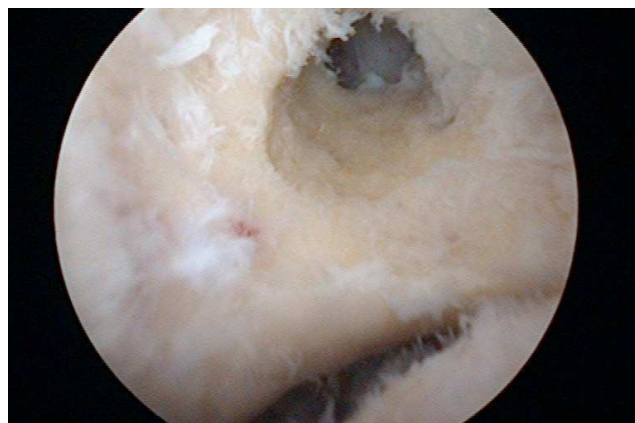

katerih konzervativno zdravljenje ni bilo uspešno in pri katerih so sklepne površine komolca še razmeroma dobro ohranjene. Pri kasnejših stopnjah vnetnih artritsov s propadom sklepnega hrustanca in sklepne arhitekture ter s pridruženostjo nestabilnosti komolčnega sklepa so rezultati operativnega zdravljenja s sinovektomijo manj predvidljivi. Obstaja razmeroma majhno število študij, ki poročajo o rezultatih artroskopske sinovektomije komolca in dokazujejo, da z metodo dosežemo predvsem zmanjšanje bolečine in v določeni meri tudi izboljšanje funkcije komolčnega sklepa (17, 18). Trenutno nimamo nobenih podatkov o tem, ali sinovektomija prepreči oziroma zaustavi propadanje sklepa. Večina v literaturi opisanih serij navaja postopno napredovanje artritisa pri 30 do 70% bolnikov.

### Osteoartritis komolca

Najpogostejši vzrok osteoartritisa komolca so vnetne artropatije, med njimi v prvi vrsti revmatoidni artritis. Manj pogosta oblika je postravmatski osteoartritis, ki lahko nastane kot posledica različnih sklepnih poškodb komolca. Zelo redko v komolčnem sklepu pride do razvoja primarnega oziroma idiopatskega osteoartritisa (19). Implantacija endoproteze komolca je operacija, ki se je izkazala za razmeroma uspešno metodo zdravljenja težav, povezanih z napredujočim osteoartritisom pri starejših in manj dejavnih bolnikih. Pri tej populaciji lahko zaradi manjših obremenitev pričakujemo razmeroma dolgo preživetje endoproteze. Veliko manj ugodni so rezultati implantacije komolčnih endoprotez pri mlajši, aktivni populaciji (20). Pri teh bolnikih poskušamo z različnimi, manj invazivnimi posegi vsaj deloma izboljšati funkcijo sklepa in zmanjšati bolečine ter tako kar najdlje odložiti vstavitve endoproteze. Artroskopija v zadnjih letih dobiva pomembno vlogo pri zdravljenju težav, povezanih z začetnim do zmernim osteoartritisom komolca. Pri tem se uporablja modificirana artroskopska tehnika Outerbridge-Kashiwagovega posega, ki jo je leta 1999 opisal Savoie s sodelavci (21). Operacijo je poimenoval artroskopska ulnohumeralna artroplastika in zajema resekcijo proksimalnega dela sprednje sklepne ovojnice, odstranitev morebitnih prostih teles iz komolčnega sklepa, resekcijo osteofitov s predela koronoidnega odrastka podlaktnice, resekcijo vrha olekranona podlaktnice,

odstranitev fibroznih zarastlin s predela olekranove kotanje na nadlaktnici ter fenestracijo olekranove kotanje nadlaktnice. Slika 6 prikazuje zadnji del komolčnega sklepa po ulnohumeralni artroplastiki. Vidna je fenestracija olekranove kotanje.



### Slika 6

Fenestracija fosse olecrani pri artroskopski ulnohumeralni artroplastiki. Pogled s posterolateralnega portala proti fossi olecrani. Na dnu fenestrirane fosse je viden koronoidni odrastek ulne.

Glede na stopnjo prizadetosti radiokapitelarnega sklepa se lahko po potrebi odločimo še za pridruženo resekcijo glavice radiosa (22). Savoie je poročal o rezultatih tega posega pri 24 bolnikih s povprečno dobo sledenja 32 mesecev. Resekcija glavice radiusa je bila opravljena pri 18 bolnikih. Povprečna stopnja bolečine v sklepu, določena po metodi VAS, se je zmanjšala z 8,2 pred posegom na 2,2 ob zadnjem pregledu. Lok obsega gibljivosti komolca se je izboljšal s 50° preoperativno na 131° ob zadnji kontroli. Artroskopska ulnohumeralna artroplastika torej omogoča, da se doseže vsaj prehodno izboljšanje funkcije in zmanjšanje bolečin v sklepu pri začetni do zmerni osteoartrozi komolčnega sklepa, kar omogoča odložitev vstavitve endoproteze. Dolgoročni rezultati artroskopskega načina zdravljenja osteoartritisa komolca še niso poznani. V literaturi so opisani pozni rezultati klasične odprte ulnohumeralne artroplastike, za katero velja, da so po desetih letih po posegu funkcionalni rezultati še vedno zadovoljivi pri 76 do 85% bolnikov (23,24).

Predstavljeni lastni rezultati in rezultati mnogih drugih študij dokazujejo, da je artroskopija komolca varna in učinkovita metoda, ki je primerna za zdravljenje različnih poškodb in bolezni komolčnega sklepa. Sami imamo največ izkušenj z artroskopskim zdravljenjem kroničnega sinovitisa komolca v sklopu revmatoidnega artritisa in z zdravljenjem radialnega epikondilitisa. Prednosti minimalno invazivne artroskopske tehnike so zlasti pri sinovektomiji komolca nedvomno velike. Zaradi ohranitve okolnih mehkih tkiv je v pooperativnem obdobju bolečina bistveno manjša in vzpostavitev funkcionalnega obsega gibljivosti komolca neprimerno lažja in hitrejša. V primeru, da se kasneje zaradi ponovnih simptomov pojavi potreba po ponovitvi posega, se ta brez težav ponovi. Glavna prednost artroskopskega zdravljenja radialnega epikondilitisa je predvsem ta, da hkrati omogoča odpravo pridruženih znotrajsklepnih bolezenskih sprememb, kot so osteofiti na olekranonu in hipertrofična sinovialna plika ob zadnji strani radiokapitelarnega sklepa, krajša pa je tudi rehabilitacija po posegu.

Artroskopsko zdravljenje ima številne prednosti tudi pri odpravi popoškodbenih sprememb v komolčnem sklepu, nedvomno največje pri zdravljenju artrofibroze s flektorno kontrakturo komolčnega sklepa. Pri tej z resekcijo proksimalnega dela sprednje sklepne ovojnice povečamo obseg izvedljive ekstenzije sklepa, ob tem pa ohranimo vsa okolna mehka tkiva v predelu komolčnega sklepa. Slednje bistveno olajša in tudi skrajša pooperativno rehabilitacijo. V literaturi opisani rezultati artroskopskega zdravljenja artrofibroze so primerljivi z rezultati klasičnih odprtih kirurških metod. Potencialna slabost artroskopskega zdravljenja artrofibroze je tveganje za iatrogene poškodbe živčnih in žilnih struktur, ki pa so ob ustrezni izkušnosti operaterja izjemno redke.

## Zaključek

Artroskopija komolca je s širitvijo indikacij v zadnjih letih izjemno pridobila na svojem pomenu. Ob ustrezni operativni tehniki in upoštevanju vseh varnostnih ukrepov, namenjenih zmanjševanju tveganja za poškodbe bližnjih žilnih in živčnih struktur, je metoda varna. Več študij je dokazalo njeno uspešnost pri zdravljenju kroničnega sinovitisa, artrofibroze, radialnega epikondilitisa ter začetne osteoartroze. Pričakovati je treba nadaljnje

širjenje indikacij in uvajanje novih artroskopskih tehnik, še posebej na področju zdravljenja različnih oblik nestabilnosti komolca.

## Literatura

1. Kelly EW, Morrey BF, O'Driscoll SW. Complications of elbow arthroscopy. *JBJS* 2001; 83-A: 25-34
2. Keener JD. Elbow arthroscopy: an update. *Curr Opin Orthop* 2005; 16: 280-4
3. Jones SG, Savoie FH. Arthroscopic capsular release of flexion contractures (arthrofibrosis) of the elbow. *Arthroscopy* 1993; 9: 277-83
4. Savoie FH, Field LD. Arthroscopic management of arthrofibrosis of the elbow. *Operative techniques in sports medicine* 1998; 6: 35-41
5. Field LD, Altchek DW, Warren RF, O'Brien SJ, Skyhar MJ, Wickiewicz TL. Arthroscopic anatomy of the lateral elbow: A comparison of three portals. *Arthroscopy* 1994; 10 (6): 602-7
6. Smith AM, Castle JA, Ruch DS. Arthroscopic resection of the common extensor origin: Anatomic considerations. *J Shoulder Elbow Surg* 2003; 12: 375-9
7. Kuklo TR, Taylor KF, Murphy KP, Islinger RB, Heekin D, Baker CL. Arthroscopic release for lateral epicondylitis: A cadaveric model. *Arthroscopy* 1999; 15: 259-64
8. Poehling GG, Whipple TL, Sisco L, Goldman B. Elbow arthroscopy: a new technique. *Arthroscopy* 1989; 5: 222-4
9. Barron OA, Catalano LW. The stiff elbow: diagnosis and treatment. *Curr Opin Orthop* 2002; 13: 323-7
10. Ball CM, Meunier M, Galatz LM, Calfee R, Yamaguchi K. Arthroscopic treatment of post-traumatic elbow contracture. *J Shoulder Elbow Surg* 2002; 11: 624-9
11. Gurley DJ, Savoie FH, Field LD. Arthroscopic management of the stiff elbow. *Techniques in shoulder and elbow surgery* 2002; 3: 143-50
12. Baker CL, Murphy KP, Gottlob CA, Curd DT. Arthroscopic classification and treatment of lateral epicondylitis: Two-year clinical results. *J Shoulder Elbow Surg* 2000; 9: 475-82
13. Owens BD, Murphy KP, Kuklo TR. Arthroscopic release for lateral epicondylitis. *Arthroscopy* 2001; 17: 582-7
14. Kim DH, Gambardella RA, ElAttrache NS, Yocum LA, Jobe FW. Arthroscopic treatment of posterolateral elbow impingement from lateral synovial plicae in throwing athletes and golfers. *AJSM* 2006; 34: 438-44

15. Gartsman GM, Hasan SS. What's new in shoulder and elbow surgery. *JBJS* 2005; 87-A: 226-40
16. Connor PM, Lundeen GA. The rheumatoid elbow: current concepts and controversies. *Curr Opin Orthop* 2003; 14: 302-6
17. Nemoto K, Arino H, Yoshihara Y, Fujikawa K. Arthroscopic synovectomy for the rheumatoid elbow: A short-term outcome. *J Shoulder Elbow Surg* 2004; 13: 652-5
18. Horiuchi K, Momohara S, Tomatsu T, Inoue K, Toyama Y. Arthroscopic synovectomy of the elbow in rheumatoid arthritis. *JBJS* 2002; 84-A: 342-7
19. Gramstad GD, Galatz LM. Management of elbow osteoarthritis. *JBJS* 2006; 88-A: 421-30
20. Sobol GV, Wiater M. Nonprosthetic management of elbow arthritis. *Curr Opin Orthop* 2004; 15: 295-9
21. Savoie FH, Nunley PD, Field LD. Arthroscopic management of the arthritic elbow: indications, technique and results. *J Shoulder Elbow Surg.* 1999; 8:214-9
22. Steinmann SP, King GJW, Savoie FH. Arthroscopic treatment of arthritic elbow. *JBJS* 2005; 87-A: 2114-21
23. Antuna SA, Morrey BF, Adams RA, O'Driscoll SW. Ulnohumeral arthroplasty for primary degenerative arthritis of the elbow. *JBJS* 2002; 84-A : 2168-73
24. Wada T, Isogai S, Ishii S, Yamashita T. Debridement arthroplasty for primary osteoarthritis of the elbow. *JBJS* 2004; 86-A: 233-41



# Prvi primer artroskopske odstranitve osteoid-osteoma iz glavice radiusa

## *The first case of arthroscopically removed osteoid osteoma of the radial head*

Rihard Trebše<sup>1</sup>, Boris Poberaj<sup>1</sup>, Andrej Cör<sup>2</sup>, Vesna Levašič<sup>1</sup>

<sup>1</sup> Ortopedska bolnišnica Valdoltra, Ankaran

<sup>2</sup> Medicinska fakulteta, Univerza v Ljubljani, Ljubljana

Avtor za dopisovanje (*correspondence to*):

R. Trebše, dr.med; Ortopedska bolnica Valdoltra, Jadranska 31, 6280 Ankaran, e-naslov: rihard.trebse@ob-valdoltra.si

Prispelo/Received: 26.3.2006

### **Izvleček**

V prispevku opisujemo neobičajen primer osteoid-osteoma glavice radiusa, ki smo ga zdravili z artroskopijo komolca. Bolnik je bil 51-letni moški, ki ga je že dve leti bolel komolec. V tem času se je bolečina celo povečala po neuspelem operativnem posegu v drugi ustanovi. Preiskava s CT ter scintigrafija sta nakazali možnost osteoid-osteoma v glavici radiusa. Opravili smo artroskopijo komolca ter ob pomoči ojačevalca slike spremembo odstranili. Odstranjeno tkivo smo poslali na histološko preiskavo, ki je potrdila prvotno diagnozo. Bolečina je izginila takoj po operativnem posegu, prav tako se je odlično popravila gibljivost roke. Po naših podatkih je to prvi objavljeni primer osteoid-osteoma na tej anatomski umestitvi ter od teh edini, ki je bil odstranjen artroskopsko.

**Ključne besede.** Osteoid-osteom, artroskopija komolca.

### **Abstract**

*We describe an unusual case of osteoid osteoma of the radial head treated by elbow arthroscopy. The patient, a fifty-one-year old male, presented with a history of elbow pain for two years. After an unsuccessful operative procedure in another institution, the pain kept progressing. CT and scintigraphic scans were suggestive of an osteoid osteoma of the radial head. Elbow arthroscopy done under image intensifier control located the lesion, which was subsequently removed. Histology of the collected specimens confirmed the preoperative diagnosis. Immediate pain relief and excellent functional results were observed postoperatively. To our knowledge, this is the first report on this unusual anatomical location of an osteoid osteoma, and the only report on arthroscopic extirpation of this type of lesion.*

**Key words.** Osteoid osteoma, elbow arthroscopy.



## Uvod

Osteoid-osteom je boleča kostna tvorba neznane etiologije. Je dobro omejen in navadno velik do 1 cm v premeru. Običajno se nahaja v diafizah dolgih kosti.

Najbolj pogost klinični simptom je stalna bolečina, kjer se nahaja nidus. Bolečina se tipično zmanjša po zaužitju Aspirina ali drugih nesteroidnih protivnetnih zdravil. Na nativnih rentgenskih slikah je osteoid-osteom viden kot dobro omejena okrogla ali ovalna sprememba z radiolucentnim nidusom (1). V primeru, da z nativnim rentgenskim slikanjem ne moremo potrditi spremembe, je za postavitev diagnoze najprimernejša scintigrafija skeleta s Tehnecijem in računalniška tomografija (CT) (2). Radiografsko moramo diferencialno diagnosticirati pomisliti na stresne frakture, okužbe, otoček kompakte, histiocitozo X, osteoblastom in Ewingov sarkom (3,4). Našeta patologija se običajno lahko diferencira po klinični sliki in histoloških značilnostih.

Komolec je redka umestitev za osteoid-osteom. Brugera in Newman (5) sta našla samo štiri osteoid-osteome med vsemi primarnimi tumorji komolca v registru Leeds Regional Bone Tumor. Bednar in sodelavci (6) so pri pregledu svojih izkušenj z osteoid-osteomi na zgornjih udih našli deset primerov na komolcu. Objavljeni so bili tudi posamezni primeri, pri katerih so našli spremembo v olekranonu in distalnem delu humerusa (7-11). Po do sedaj nam znanih podatkih ni bila še nikoli objavljena umestitev tega tumorja v glavici radiusa. V primeru, da se te spremembe pojavijo na komolcu, gre za diagnostični izziv (8,9,11). Zelo pogosto imajo bolniki dalj časa trajajočo simptomatiko in sinovitis komolca, ki vodi v flektorno kontrakturo (7). Kontraktura lahko postane resen funkcionalni zaplet, če je prizadeta dominantna roka. Težje je postaviti diagnozo v primeru, ko je v ospredju simptomatike omejena gibljivost, ne pa bolečina. Omejena gibljivost se velikokrat zdravi z injekcijami, mavcem in celo artrotomijo komolca, še preden se diagnosticira osteoid-osteom.

Do sedaj uveljavljeno zdravljenje je bilo kompletna kirurška odstranitev nidusa v enem kosu (3). V primerih, da je bilo predvideno operativno zdravljenje preveč kompleksno, je v povprečju zdravljenje z nesteroidnimi antirevmatiki trajalo tri leta (12). Opisane so tudi druge možnosti zdravljenja,

kot so perkutana računalniškotomografska (CT) vodena ekscizija (13,14), resekcija s povrtavanjem, radiofrekvenčna koagulacija (15). Histološka preiskava pri takšnih tehnikah ni vedno mogoča.

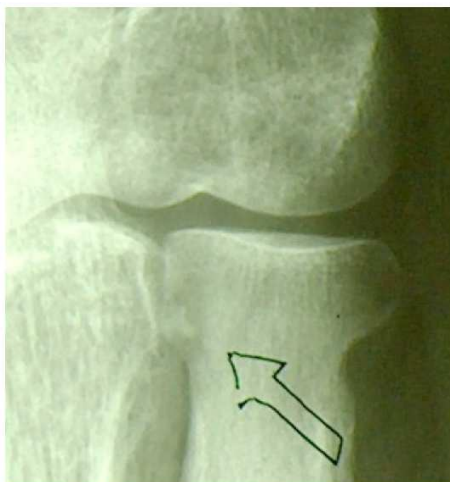## Prikaz primera

Dvainštiridesetletni mizar, zdravljen zaradi psoriaze, je začutil bolečine v levem komolcu v začetku januarja 2002 brez kakršne koli poškodbe. V začetku je bil zdravljen pod diagnozo radialnega epikondilitisa in cervikobrahialgije. Napravili so mu CT vratu, da bi izključili radikularno bolečino, vendar preiskava ni dala jasnega odgovora zaradi prisotnih zmernih degenerativnih sprememb v cervikalni hrbtenici.

Zdravljen je bil z dvema steroidnima injekcijama v epikondile brez učinka. UZ preiskava je pokazala edem v področju skupnih tetiv. Skeletna scintigrafija je pokazala povečano kopičenje v glavici in vratu levega radiusa, medtem ko sta bili scintigrafska preiskava na okužbo in elektromiografska preiskava negativni. Na nativnih rentgenskih posnetkih ni bilo videti posebnosti, CT preiskava pa je pokazala nespecifično spremembo v predelu vratu radiusa.

MRI preiskava komolca je pokazala samo nehomogeni signal v epikondilarnih regijah. Aspirin in ostali nesteroidni antirevmatiki so v začetku skoraj povsem odstranili bolečino, sčasoma pa se je učinek manjšal. Izvedena je bila operacija v drugi ustanovi in osteohondrom je bil najden v supinatorjevi regiji, potrjen s histološko analizo. Po posegu je bolečina ponehala za dva tedna. Intenzivna fizioterapija ni spremenila simptomov. Ponovljena scintigrafija skeleta je pokazala ponovno povečano kopičenje v glavici in vratu levega radiusa.

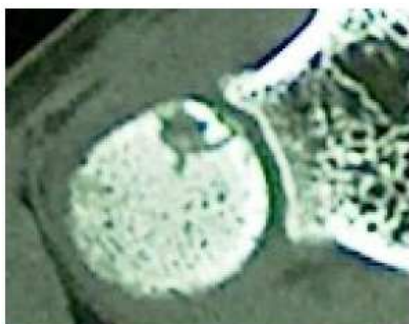Osemnajst mesecev po začetku simptomatike je bil bolnik poslan na pregled v našo ustanovo, kjer smo klinično ugotovili bolečnost in oteklino komolca z manjšo atrofijo tricepsa. Obseg gibov je bil od popolne ekstenzije do 130° fleksije, pronacija je bila možna do 60°, supinacija je bila 0°. Na nativni rentgenski sliki je bilo videti spremembo, združljivo z osteoid-osteomom s sumljivim nidusom (Slika 1). Ponovna CT preiskava je pokazala osteolitično spremembo v glavici radiusa, znotraj katere je bila gostejša opacifikacija (Slika 2 in 3). Izvid je govoril za osteoid-osteom.



**Slika 1**  
Rentgenska slika komolca, puščica prikazuje odkrito spremembo

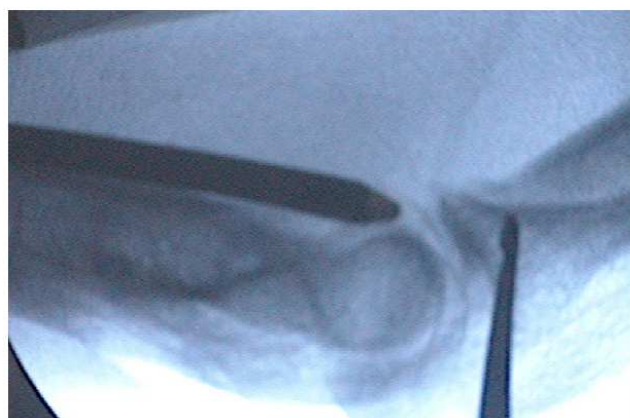

**Slika 2**  
CT rekonstrukcija - vidna je osteolitična sprememba v glavici radiusa s centralno gostejšo opacifikacijo – sprememba je značilna za osteoid osteom.

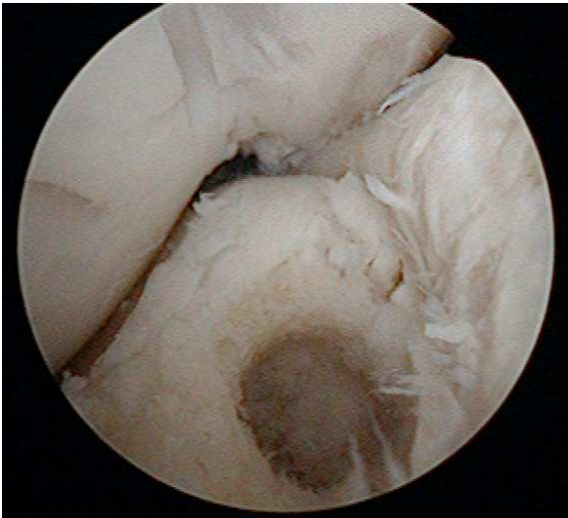

**Slika 3**  
CT osteolitične spremembe v glavici radiusa.

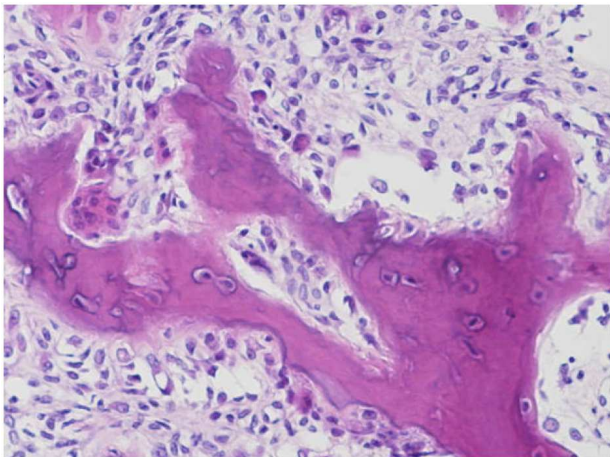
Petindvajset mesecev po začetku simptomov je bila napravljena artroskopija komolca v splošni anesteziji. Bolnik je ležal na trebuhu z levo roko na opori in v Esmarchu. Najprej smo pregledali sprednji del sklepa preko dveh standardnih vhodov: anterosuperiorni medialni proksimalni in proksimalni superolateralni (16). V sprednjem delu sklepa nismo našli patologije, zato smo artroskop prestavili v posteriorni del sklepa preko standardnega posterolateralnega vhoda. Proksimalni medialni vhod smo še naprej uporabljali za dotok tekočine v sklep. Pod kontrolo artroskopa smo nato s spinalno iglo odkrili mehko področje pod hrustancem na glavici radiusa tik pod mestom, kjer se stikata sklepni površini radiusa in ulne s podlahtjo v nevtralnem položaju. Hkrati smo potrdili pravilen položaj s fluoroskopijo (Slika 4). Spinalno iglo smo odstranili in na istem mestu napravili nov vhod, skozi katerega smo s kireto in brivnikom odstranili zmečkano rdečkasto kostno tkivo (Slika 5) in ga poslali na histološki pregled. Diagnoza je bila potrjena s histološko preiskavo poslanega materiala in je potrdila pričakovano diagnozo osteoid-osteoma (Slika 6) (17). Simptomi so izginili takoj po operativnem posegu in se do sedaj – dve leti po operaciji – niso več pojavili. Rehabilitacija je potekala brez posebnosti in bolnik je roko popolnoma uporabljal že po treh mesecih.



**Slika 4**  
Artroskopsko odstranjevanje osteoid osteoma s kostno kireto pod kontrolo artroskopa in flouroskopije



**Slika 5**  
Glavičica radiusa po odstranitvi kostne spremembe



**Slika 6**  
Histološka slika odstranjene spremembe značilna za osteoid osteom

Ob zadnji kontroli bolnik ni čutil nobenih bolečin in ni imel omejitev. Moč je bila povsem primerna, prisotna pa je bila še rezidualna kontraktura v smeri pronacije za 30°. Z rezultatom zdravljenja je zadovoljen in ponovno dela kot mizar.

## Razpravljanje

Osteoid-osteom so do sedaj našli na skoraj vseh mestih kjer koli na kosteh, zato je najdba na glavičici radiusa pričakovana najdba ne glede na to, kako redka je.

Radikalna kirurgija pomeni ozdravitev in omogoča odlično histološko potrditev diagnoze tudi pri obklesnih osteoid-osteomih. Pri slednjih ni vselej upravičena zaradi možnih pooperativnih deformacij in nestabilnosti ob dejstvu, da gre za sicer boleče stanje, ki pa sčasoma samo od sebe preneha.

Konzervativni neoperativni pristop je primeren pri manj hudih primerih in pri bolnikih, ki dobro prenašajo dolgotrajno jemanje nesteroidnih anti-revmatikov brez resnih stranskih učinkov. Čas, v katerem se sprememba sama po sebi pozdravi, pa lahko traja leta (12).

Radiofrekvenčna koagulacija (18,15) za obklesne osteoid-osteome ni priporočljiva zaradi možnosti termične poškodbe hrustanca.

Čeprav redko objavljeno, obstaja možnost napačne delovne diagnoze osteoid-osteoma (3). Možnost histološke potrditve ali zavrnitve diagnoze iz poslanega materiala (17) je zato zelo pomembna pri načrtovanju nadaljnjega zdravljenja v primerih napačnega predvidevanja diagnoze.

Ponovitev bolečine, ki večinoma pomeni prisotnost oziroma nepopolno odstranitev nidusa, je možna pri vseh vrstah zdravljenja osteoid-osteoma. Opisani so več kot deset let trajajoči asimptomatski intervali med prvotno spremembo in ponovitvijo (19,20). Do sedaj ni bila objavljena maligna alteracija.

Zaradi benigne narave spremembe so minimalno invazivni pristopi, ki omogočajo histološko preiskavo priporočljivi, predvsem pri artroskopsko dostopnih regijah.

Z razvojem artroskopske tehnike so področja skleпов, ki so večkrat težko prikazana z odprtim pristopom, zlahka dostopna. Artroskopsko zdravljenje osteoid-osteoma vratu talusa je bilo dobro dokumentirano (17,21-23). Objavljene so tudi artroskopske odstranitve spremembe v ramenu (24), kolenu (25), vratu femurja in acetabulumu (26,27) in celo artroskopska odstranitev intrakortikalnega osteoid-osteoma diafize femurja (28). Nidus so odstranili pod kontrolo artroskopa, pri tem uporabili običajne artroskopske inštrumente (ščipalke, ...) in se tako izognili slabostim odprtega pristopa, kot so velike incizije, izguba kostnine, dolga hospitalizacija in večje tveganje za okužbo (15). Do sedaj pa še ni bila opisana in objavljena artroskopska odstranitev osteoid-osteoma iz komolca, posebno ne iz glavičice radiusa. Široka

ekscizija s popolno ali delno resekcijo glavice radiusa bi zahtevala večji operativni rez s svojimi slabimi stranmi in posledično možno nestabilnostjo. V našem primeru bi bil katerikoli odprt pristop težak za elegantni dostop do patologije.

## Zaključek

V primerih intraartikularne patologije bi bilo potrebno pomisliti na možnost artroskopske odstranitve, preden se odločimo za odprto kirurgijo. Uporaba brivnikov za ekscizije ne vpliva na diagnostično oceno vzorca. Menimo, da je artroskopska odstranitev osteoid-osteoma iz glavice radiusa povsem izvedljiva metoda z minimalno operativno škodo.

## Literatura

1. Swee RG, McLeod RA, Beabout JW. Osteoid osteoma. Detection, diagnosis, and localization. *Radiology* 1979; 130: 117-23
2. Smith FW, Gilday DL. Scintigraphic appearances of osteoid osteoma. *Radiology* 1980; 137: 191-5
3. Unni KK, ed. *Dahlin's Bone Tumors*. Philadelphia: Lippincott-Raven, 1996.
4. Greenspan A. Benign bone-forming lesions: osteoma, osteoid osteoma, and osteoblastoma. Clinical, imaging, pathologic, and differential considerations. *Skel Radio* 1993; 22: 485-500
5. Brugera JA, Newman RJ. Primary tumors of the elbow: a review of the Leeds Regional Bone Tumour Registry. *Orthopedics* 1998; 21: 551-3
6. Bednar MS, McCormack RR Jr, Glasser D, Weiland AJ. Osteoid osteoma of the upper extremity. *J Hand Surg* 1993; 18A: 1019-25
7. Cronmeyer RL, Kirchmer NA, De Smet AA, Neff JR. Intra-articular osteoid-osteoma of the humerus simulating synovitis of the elbow. A case report. *J Bone Joint Surg* 1981; 63-A: 1172-4
8. Heybeli N, Babacan M. Intraarticular osteoid osteoma of the distal humerus. *Shoulder and Elbow Surg* 1997; 6: 311-3
9. Marcove RC, Freiburger RH. Osteoid osteoma of the elbow—a diagnostic problem. Report of four cases. *J Bone Joint Surg* 1966; 48-A: 1185-90
10. Rettig A, Goris JE. Osteoid osteoma of the olecranon. *Orthopedics* 1996; 19: 977-9
11. Weber KL, Morrey BF. Osteoid osteoma of the elbow: a diagnostic challenge. *J Bone Joint Surg Am* 1999; 8: 1111-9
12. Kneisl JS, Simon MA. Medical management compared with operative treatment for osteoid-osteoma. *J Bone Joint Surg* 1992; 74-A: 179-85
13. Roger B, Bellin MF, Wioland M, Grenier P. Osteoid osteoma: CT-guided percutaneous excision confirmed with immediate follow-up scintigraphy in 16 outpatients. *Radiology* 1996; 201: 239-42
14. Voto SJ, Cook AJ, Weiner DS, Ewing JW, Arrington LE. Treatment of osteoid osteoma by computed tomography guided excision in the pediatric patient. *J Pediatr Orthop* 1990; 10: 510-3
15. Rosenthal DI, Hornicek FJ, Wolfe MW, Jennings LC, Gebhardt MC, Mankin HJ. Percutaneous radiofrequency coagulation of osteoid osteoma compared with operative treatment. *J Bone Joint Surg* 1998; 80-A: 815-21
16. Savoie FH, Field LD. *Arthroscopy of the elbow*. New York: Churchill Livingstone 1996: 3-23
17. Resnick RB, Jarolem KL, Sheskier SC, Desai P, Cisa J. Arthroscopic removal of an osteoid osteoma of the talus: a case report. *Foot Ankle Int* 1995; 16: 212-5
18. Rosenthal DI, Springfield DS, Gebhardt MC, Rosenberg AE, Mankin HJ. Osteoid osteoma; percutaneous radiofrequency ablation. *Radiology* 1995; 197: 451-4
19. Regan MW, Galey JP, Oakeshott RD. Recurrent osteoid osteoma. Case report with a ten-year asymptomatic interval. *Clin Orthop* 1990; 253: 221-4
20. Norman A. Persistence or recurrence of pain: a sign of surgical failure is osteoid-osteoma. *Clin Orthop* 1978; (130): 263-6
21. Bojanic I, Orlic D, Ivkovic A. Arthroscopic removal of juxtaarticular osteoid osteoma of the talar neck. *J Foot Ankle Surg* 2003; 42: 359-62
22. Yercan HS, Okcu G, Ozalp T, Osic U. Arthroscopic removal of the osteoid osteoma on the neck of the talus. *Knee Surg Sports Traumatol Arthrosc* 2004; 3: 246-9
23. Tuzuner S, Aydin AT. Arthroscopic removal of an osteoid osteoma at the talar neck. *Arthroscopy* 1998; 14: 405-9
24. Kelly AM, Selby RM, Lumsden E, O'Brien SJ, Dracos MC. Arthroscopic removal of an osteoid osteoma of the shoulder. *Arthroscopy* 2002; 7: 801-6
25. Heuwerkerjans W, Dandy DJ, Harris D. Arthroscopic excision of an intra-articular osteoid osteoma at the knee. *Arthroscopy* 1986; 4: 215-6

26. Khapchik V, O'Donnell RJ, Glick JM.  
Arthroscopically assisted excision of osteoid osteoma involving the hip. *Arthroscopy* 2001; 1: 56-61
27. Alvarez MS, Moneo PR, Palacios JA.  
Arthroscopic extirpation of an osteoid osteoma of the acetabulum. *Arthroscopy* 2001; 7: 768-71
28. Mastrocalos DS, Passler HH, Tibesku CO, Wrazidlo W. Computed tomography-guided endoscopic removal of an osteoid osteoma from the femur. *Arthroscopy* 2001; 1: 62-6

# Poročilo

## *Report*

### **Poročilo z 10. svetovnega kongresa endoskopske kirurgije, združenega s 14. mednarodnim kongresom Evropskega združenja za endoskopsko kirurgijo (EAES)**

**Alojz Pleskovič, Aleš Tomažič**

SPS Kirurška klinika, Klinični oddelek za abdominalno kirurgijo, Klinični center Ljubljana

Dva meseca po končanem svetovnem prvenstvu v nogometu je Berlin gostil tudi svetovni kongres endoskopske kirurgije. Kongres je potekal v kongresnem centru Estrel od 13. do 16. septembra 2006. Endoskopka kirurgija je vedno bolj prisotna v kirurški praksi in indikacije za endoskopski pristop h kirurškemu zdravljenju se širijo. Temu je zagotovo bistveno pripomogel tehnološki razvoj. Telekirurgija s telerobotsko pomočjo je pred vrati in bo v bližnji prihodnosti gotovo uporabna v skrajnih okoljih in razmerah (oddaljeni kraji Zemlje, vesolje). Pojavljajo se tudi novi pristopi t.i. endoskopske kirurgije skozi naravne odprtine. Indijski avtorji so poročali o transgastričnih holecistektomijah, v eksperimentalni fazi pa so transvaginalni in transrektalni pristopi.

Številni referati so prikazali uspešno laparoskopsko zdravljenje kil – ingvinalnih, pooperativnih in parastomalnih. Vse našteje vrste kil je mogoče operirati laparoskopsko, rezultati pa so podobni kot pri odprtem pristopu.

Laparoskopka kirurgija išče svoje mesto tudi pri kompliciranem apendicitisu, kjer so poročila zaradi konverzij in pooperativne obolevnosti kontroverzna. Avtorji iz Strasbourga v primeru nekroze ali hudega vnetja baze slepiča priporočajo laparoskopsko steplersko delno resekcijo cekuma, pri kateri seveda ohranijo valvulo Bauchini.

Le sedem referatov se je nanašalo na laparoskopsko kirurgijo tumorjev želodca, kar kaže na to, da le v redkih bolnišnicah tovrstno patologijo operirajo z laparoskopskim pristopom. Skupina iz AKH na Dunaju je poročala o uspešnih 11 laparoskopskih resekcijah GIST tumorjev želodca. Tri poročila (Koreja, Španija, Italija) so se nanašala na laparoskopsko asistiranje resekcije želodca zaradi karcinoma. Rezultati so primerljivi z odprto kirurgijo, ob tem pa so avtorji poudarjali, da so operacije tehnično zelo zahtevne. Zanimivo je bilo tudi poročilo avtorjev iz San Antonia, ZDA o laparoskopsko asistirani endoluminalni kirurgiji želodca. Pri tem s troakarji poleg trebušne stene prebodejo tudi želodec, ki je napolnjen z zrakom. Na ta način odstranjujejo karcinoidne tumorje, GIST in v želodec drenirajo prevdociste.

Področje, o katerem je bilo zagotovo največ govora na kongresu, je bila laparoskopka kolorektalna kirurgija. Več kot 70 prispevkov je govorilo večinoma o primerjalnih študijah med odprto in laparoskopsko kirurgijo karcinoma kolona in rektuma. Večina avtorjev je dokazala, da so laparoskopsko asistiranje resekcije primerljive z odprtimi glede onkoloških principov, skrajšajo pa pooperativno hospitalizacijo in imajo boljši kozmetični učinek. Na tem mestu bi omenil dva prispevka, ki širita meje laparoskopске kolonokirurgije. Skupina iz Bruslja je predstavila



rezultate resekcij kolona zaradi karcinoma, pri katerih so anastomozo zašili ročno laparoskopsko (ne asistirano). Povprečni operativni čas je bil zelo kratek (120 min), pooperativna obolevnost pa 15-odstotna (dehiscenca anastomoze, predrt mehur, rektovaginalna fistula). Bolj spodbudni so rezultati skupine Lacyja iz Barcelone, ki je analizirala rezultate laparoskopskega zdravljenja napredovalega (stadij III) raka debelega črevesa in danke. Onkološka radikalnost, zapleti in preživetje se niso razlikovali od rezultatov odprte kirurgije.

Posebnih novosti s področja laparoskopske kirurgije jeter in trebušne slinavke ni bilo opaziti. Laparoskopske resekcije jeter se izvajajo le v redkih centrih in še ti poročajo le o manjšem številu bolnikov. Kar se tiče trebušne slinavke, je bilo največ poročil o levi hemipankreatektomiji pri tumorjih ali benignih boleznih. Ponovno je bila prikazana tudi laparoskopska duodenopankreatektomija (Indija), ki je tehnično izvedljiva, vendar je poseg zelo dolgotrajen in njegova smiselnost zaenkrat vprašljiva tudi v očeh večine prisotnih kirurgov, ki sicer na laparoskopsko kirurgijo gledamo dobrohotno.

Izpostavljen je bil tudi problem prepogostih endoskopskih papilotomij pri konkrementih v žolčevodu in poudarjena prednost laparoskopskega operiranja žolčnih kamnov v žolčniku in žolčevodu. Za takšen poseg je potrebno imeti ustrezno opremo in tudi dovolj dobro izurjene laparoskopske kirurge. Meniva, da bo potrebno tudi pri nas v Sloveniji razmisliti o tem in se lotiti reševanja tega vprašanja.

Naslednje trenutno zelo aktualno področje, ki se uveljavlja po vsem razvitem svetu, je laparoskopska kirurgija morbidne debelosti, t.i. bariatrična kirurgija. Prikazane so bile številne primerjalne študije različnih bariatričnih posegov z zelo dobrimi rezultati. Zaradi vse večjega interesa za tovrstne posege smo se te vrste kirurgije lotili tudi pri nas v Sloveniji in se lahko že pohvalimo s prvimi skromnimi izkušnjami.

V zaključku lahko ugotovimo, da se laparoskopska kirurgija pospešeno uveljavlja na vseh področjih abdominalne kirurgije, kar kaže na to, da bo že v bližnji prihodnosti lahko povsem izpodrinila t.i. klasično kirurgijo.

# Obvestila


## Announcements

### Kongresi in tečaji

www.sportsinjuries2007.org

Search >

3rd INTERNATIONAL SYMPOSIUM ON SPORTS INJURIES



BLED, SLOVENIA  
JUNE 15 - 16, 2007

HOME  
VENUE  
ORGANISERS  
CORRESPONDENCE  
CALL FOR ABSTRACTS  
INFORMATION FOR SPEAKERS AND POSTER PRESENTERS  
REGISTRATION  
HOTEL ACCOMMODATION  
SOCIAL PROGRAMME  
EXHIBITION  
GENERAL INFORMATION  
TOURIST AND TRAVEL INFORMATION  
OTHER USEFUL INFORMATION FOR PARTICIPANTS

**Main topics:**

- Over Use Injuries
- Arthroscopic Treatment of Sports Injuries
- Prevention of Sports Injuries

**Invited Speakers:**

- H. ALFREDSON, Sweden
- E. ERIKSSON, Sweden
- M. FORSSBLAD, Sweden
- M. HAŠPL, Croatia
- F. HOFFMANN, Germany
- M. KADIJA, Serbia and Montenegro
- G. MANN, Israel
- A. VALENTIN, Sweden
- S. WERNER, Sweden
- E. WOJTYŚ, USA
- N. ČIČAK, Croatia

**Organised by:**

- SLOVENIAN SOCIETY FOR ARTHROSCOPIC SURGERY AND SPORTS TRAUMATOLOGY
- DEPARTMENT OF ORTHOPAEDIC SURGERY, LJUBLJANA
- DEPARTMENT OF TRAUMATOLOGY, LJUBLJANA
- OLYMPIC COMMITTEE OF SLOVENIA
- ASSOCIATION OF LABOR, TRANSPORT AND SPORTS MEDICINE OF SLOVENIA

**IMPORTANT DEADLINES**

Submission of Abstracts: **March 12, 2007**  
Acceptance Notification: **April 6, 2007**  
Early registration paid: **Before April 10, 2007**  
Hotel reservation: **Before April 30, 2007**

[Login](#) / [Authors](#) / [Legal notes](#) / [Print](#) / [Add to favorites](#) / [Top](#)

#### Correspondence:

##### Scientific Secretariat

Prof. Dr. Vinko Pavlovčič  
Department of Orthopaedic Surgery  
Medical Centre Ljubljana  
Zaloška 9, SI-1525 Ljubljana, Slovenia  
Phone: +386 1 522 41 74  
Fax : +386 1 522 24 74  
E-mail: vinko.pavlovic@kclj.si

##### Official Congress Organiser

Ms. Alenka Kregar  
Cankarjev dom,  
Conference and Cultural Centre  
Prešernova 10, SI-1000 Ljubljana, Slovenia  
Phone: +386 1 2417 133  
Fax: +386 1 2417 296  
E-mail: alenka.kregar@cd-cc.si



## **European School of Laparoscopic Surgery, Brussels**

Saint Pierre University Hospital

[www.lap-surgery.com](http://www.lap-surgery.com)

**Bariatric Surgery**

**Lap-band Surgery**

**Colorectal Surgery**

## **Courses at the Cuschieri Skills Centre**

Ninewells Hospital and Medical School

Dundee DD1 9SY, Scotland, United Kingdom

Tel.: +44 (0) 1382 645857

Fax.: +44 (0) 1382 496277

[www.dundee.ac.uk/surgicalsills](http://www.dundee.ac.uk/surgicalsills)

## **Minimal Access Therapy Training Courses**

Surgical Skills Unit

University of Dundee, Scotland, UK

Unit Director: Sir Alfred Cuschieri

### **Program:**

Essentials of Laparoscopic Surgery

Foundations of Laparoscopy Surgery

Practical Training in Pediatric Endoscopic Surgery

Advanced Endoscopic Skills Course

Specialist Procedure-related courses:

Ductal Calculi: The Laparoscopic Approach; Practical Aspects of Laparoscopic

Fundoplication; Laparoscopic Colorectal Course; Thoracoscopic Sympathectomy

### **Naslov:**

Julie Struthers, Unit Co-ordinator

Surgical Skills Unit

Ninewells Hospital and Medical School

Dundee DD1 9SY, Scotland, UK

Tel.: +44 1382 645857; Fax.: +44 1382 646042; E-mail: [j.e.a.struthers@dundee.ac.uk](mailto:j.e.a.struthers@dundee.ac.uk);

Web page: <http://www.dundee.ac.uk/surgicalsills>

## Navodila avtorjem prispevkov

Prispevki (v trojniki in na PC disketi) naj bodo napisani v slovenskem ali angleškem jeziku. Članki naj obsegajo največ 12 tipkanih strani z dvojnimi razmakom med vrsticami. PC diskete Uredništvo vrne.

Naslovna stran članka naj vsebuje slovenski naslov dela, angleški naslov dela, ime in priimek avtorja s popolnim naslovom ustanove, kjer je bilo delo opravljeno, in do pet ključnih besed v slovenskem in angleškem jeziku.

Prispevki v slovenščini naj vsebujejo "Izvleček" in angleški prevod "Abstract" (Izhodišča, Bolniki in metode, Rezultati, Zaključki). Prispevke v angleščini bo uredništvo opremilo s slovenskim prevodom izvlečka.

Na naslednjih straneh naj sledi besedilo članka, odstavki naj bodo označeni s spuščeno vrstico. Članek naj ima naslednja poglavja: Uvod, Bolniki in metode, Rezultati, Razpravljanje in Zaključek. Tabele in podnapisi k slikam naj bodo napisani na posebnih listih. Risbe morajo biti risane s črnim tušem na bel trd papir, na hrbtni strani pa naj bo s svinčnikom napisano ime in priimek avtorja, naslov članka in zaporedna številka slike. Slike naj bodo po možnosti oddane v obliki diapozitivov z jasno oznako.

Literatura naj bo zbrana na koncu članka po zaporednih številkah navedkov v tekstu.

Primeri citiranja:

- primer za članek v reviji (če je citirani članek napisalo 6 avtorjev ali manj, jih je treba navesti vse; pri 7 ali več je treba navesti prve 3 in dodati et al.)

Wishner JD, Baker JW, Hoffman GC et al. Laparoscopic-assisted colectomy. Surg Endosc 1995; 9: 1179-83

- primer za poglavje iz knjige

Garnick MB, Brenner BM. Tumors of the urinary tract. In: Braunwald E, Isselbacher KJ, Petersdorf RG, Wilson JD, Martin JB, Fauci As eds. Harrison's principles of internal medicine. 11th ed. Vol 2. New York: McGraw Hill, 1987: 1218-21

## Instructions to the authors

*Manuscripts (in triplicate and on a computer disc) should be written in the Slovene or English language. The article should not exceed 12 typewritten pages, typed double-spaced. The discs will be returned to the authors.*

*The title page of the paper should include the full title of the manuscript, the name of the author and the address of the institution where the work was conducted and up to five key words.*

*Each paper needs an Abstract (Background, Patients and Methods, Results, Conclusions).*

*In the text of the manuscript, a new paragraph must be indicated by a blank line space. For original articles the standard scheme must be followed: Introduction, Patients and Methods, Results, Discussion, and Conclusion. Tables and figure legends should be typewritten on separate sheets. Graphs and line drawings must be drawn in black Indian ink on white paper. Each illustration should be numbered on the back in pencil, along with the author's name and title of the paper. Photographs in the form of slides should be marked clearly.*

*References must be listed at the end of the paper and numbered in the order to which they are referred to in the text.*

*Examples of correct forms of reference:*

*- Papers published in periodicals (list all authors if six or less; if seven or more, list only the first three and add "et al").*

*- Edited books*

## **Navodila recenzentom**

Uredništvo prosi recenzente, da ugotovijo, če so članki napisani v skladu z navodili, ki so objavljena v vsaki številki Endoskopske revije. Recenzent naj oceni verodostojnost trditev v članku, metodologijo in objavljene rezultate. Recenzent naj tudi poda mnenje, ali je članek zanimiv za bralce Endoskopske revije.

Če je recenzent mnenja, da delo ni primerno za objavo v Endoskopski reviji, naj to mnenje tudi pisno utemelji. Kot je običaj, ostane recenzent anonimen, prav tako tudi avtor članka.

Delo recenzenta je odgovorno in zahtevno. Od njegovega mnenja in navodil avtorju je v veliki meri odvisna strokovna raven objavljenih člankov.

**Uredništvo**

## ***Information for reviewers***

*Reviewers are asked a) to determine whether the submitted manuscripts meet the requirements specified in Instructions for authors, b) to assess the validity and credibility of the author's statements, scientific methods and conclusions of the work, and c) to give their opinion on the relevance and interest of the topic to the Endoscopic Review readers.*

*Should the reviewers conclude that the submitted manuscript is not suitable for publication in Endoscopic Review, they should clearly state their reasons for rejecting the work. Confidential handling of manuscripts is guaranteed: both the authors and the reviewers will remain anonymous.*

*Reviewing scientific papers is a demanding and responsible task. The quality level of the published papers depends largely on the reviewers' opinion, and their comments and suggestions given to the authors.*

***Editorial Board***