

Rezultati kateterskega vstavljanja aortne zaklopke (TAVI) v mednarodnem kardiovaskularnem centru MC Medicor

Results of transcatheter aortic valve implantation (TAVI) in the international centre for cardiovascular diseases MC Medicor

Aleš Pleskovič,¹ Maja Rojko,¹ Nataša Črnič Šuligoj,¹ Branko Cvetičanin,¹ Matjaž Špan,¹ Danijel Petrovič,¹ Nenad Danojevič,¹ Miladin Đorđević,¹ Metka Zorc,¹ Marko Noč^{1,2}

Izvleček

Izhodišče: Kateterska vstavev aortne zaklopke (TAVI) je v zadnjih letih postala prevladujoča metoda za zdravljenje degenerativne aortne stenoze pri starejših bolnikih. Prispevek prikazuje prve rezultate zdravljenja s TAVI v mednarodnem kardiovaskularnem centru MC Medicor in jih primerja z najpomembnejšimi mednarodnimi raziskavami zadnjih let.

Metode: V retrospektivno raziskavo smo vključili zaporedno serijo bolnikov, pri katerih smo opravili TAVI. Podatke smo pridobili iz lastnega registra perkutanih kardioloških posegov.

Rezultati: Med 12. decembrom 2016 in 6. junijem 2020 smo TAVI opravili pri 109 bolnikih s povprečno starostjo 81 let in EuroScore II 3,95. Srednji ultrazvočni gradient na aortni zaklopki je znašal 46 mm Hg, izračunana površina ustja pa 0,8 cm². Pri vseh bolnikih, razen pri enem, smo uporabili perkutani pristop preko femoralne arterije. Balonsko predilatracijo smo izvedli v 36,7 %, novo zaklopko vsadili v 98,2 % in jo balonsko postdilatirali v 15,6 %. Srednji ultrazvočni gradient po TAVI je znašal 9 mm Hg. Zmerna aortna regurgitacija je bila prisotna v 3,7 % (95 % IZ 1,0–9,1 %), huda pa pri nobenem od bolnikov. Nov srčni spodbujevalec je potrebovalo 22,9 % bolnikov (95 % IZ 15,4–32,0 %). En bolnik je imel tranzitorno ishemično kap. Urgentno perikardiocentezo smo opravili v 2,7 % (95 % IZ 0,6–7,8 %), srčno operacijo v 1,8 % (95 % IZ 0,2–6,5 %), žilno operacijo v 0,9 % (95 % IZ 0,0–5,0 %) in hemostazo s prekritimi žilnimi opornicami v 1,8 % (95 % IZ 0,2–6,5 %). Bolnišnična in 30-dnevna umrljivost sta bili 1,8 % (95 % IZ 0,2–6,5 %), enoletna 3,1 % (95 % IZ 0,0–6,5 %), dvoletna 5,6 % (95 % IZ 0,0–11,4 %) in triletna 14,2 % (95 % IZ 0,0–29,6 %).

Zaključek: Začetni rezultati TAVI v Medicorju so ugodni in primerljivi z najpomembnejšimi mednarodnimi raziskavami zadnjih let.

Abstract

Background: Transcatheter aortic valve implantation (TAVI) has become a standard of care for the treatment of symptomatic aortic stenosis in the elderly. The aim of the present study is to describe initial results in the international cardiovascular centre MC Medicor and compare them with the results of the recently published pivotal international trials.

Methods: A retrospective analysis of consecutive patients undergoing TAVI was performed. The data were obtained from a prospective Medicor registry of percutaneous cardiovascular interventions.

¹ Mednarodni kardiovaskularni center MC Medicor, Izola, Slovenija
² Klinični oddelek za intenzivno interno medicino, Univerzitetni klinični center Ljubljana, Ljubljana, Slovenija

Korespondenca/ Correspondence:

Marko Noč, e: marko.noc@mf.uni-lj.si

Ključne besede:

aortna stenoza; kateterska vstavev aortne zaklopke; rezultati

Key words:

aortic stenosis; transcatheter aortic valve implantation; results

Prispelo: 20. 8. 2020
Sprejeto: 13. 11. 2020



Results: Between 12 December 2016 and 6 June 2020, a total of 109 TAVI were performed. The patients were on average 81 years old and had EuroScore II of 3.95. Mean aortic valve gradient by echocardiography was 46 mmHg and aortic valve area 0.8 cm². Percutaneous femoral approach was used in all but one patient. Balloon predilatation was performed in 36.7%. TAVI valve was successfully implanted in 98.2% and balloon postdilatation was performed in 15.6%. Mean post TAVI gradient was 9 mmHg. Moderate aortic regurgitation was recorded in 3.7% and severe in none of the patients. New permanent pacemaker was required in 22.9% (95% confidence interval (CI) 15.4% - 32.0%). One patient had a transient ischemic attack. Emergency pericardiocentesis was performed in 2.7% (95%, CI 0.6% - 7.8%), open-heart surgery in 1.8% (95%, CI 0.2% - 6.5%), vascular surgery in 0.9% (95%, CI 0.0% - 5.0%) and additional haemostasis of the ileofemoral artery with covered stents in 1.8% (95%, CI 0.2% - 6.5%) In-hospital and 30-day mortality rates were 1.8% (95%, CI 0.2% - 6.6%), 1-year mortality 3.1% (95%, CI 0.0% - 6.5%), 2-year mortality 5.6% (95%, CI 0.0% - 11.4%) and 3-year mortality 14.2% (95%, CI 0.0% - 29.6%).

Conclusion: Initial TAVI results in MC Medicor are good and comparable with the results of recently published international pivotal trials.

Citirajte kot/Cite as: Pleskovič A, Rojko M, Černič Šuligoj N, Cvetičanin B, Špan M, Noč M, et al. Rezultati kateterskega vstavljanja aortne zaklopke (TAVI) v mednarodnem kardiovaskularnem centru MC Medicor. *Zdrav Vestn.* 2021;90(3-4):139-49.

DOI: <https://doi.org/10.6016/ZdravVestn.3150>



Avtorske pravice (c) 2021 Zdravniški Vestnik. To delo je licencirano pod Creative Commons Priznanje avtorstva-Nekomercialno 4.0 mednarodno licenco.

1 Uvod

Kateterska vstavitev aortne zaklopke (TAVI) je v zadnji letih postala metoda izbire za zdravljenje degenerativne aortne stenoze pri starejših bolnikih, ne glede na tveganje za operacijo na odprtem srcu (1-3). Zdravljenje s TAVI, ki je za bolnika manj invazivno in omogoča hitro rehabilitacijo, je namreč vsaj enako učinkovito ali celo bolj kot standardna kirurška zamenjava aortne zaklopke. S tehnološkim napredkom pri izdelavi zaklopke, ob vse manjšem premeru žilnih vodil in ob večji izkušeni izvajalcev, je zapletov pri posegu vse manj, srednje- in dolgoročno delovanje zaklopke pa enako dobro ali celo boljše kot pri kirurško vstavljeni biološki zaklopki. Namen našega prispevka je prikazati prve rezultate TAVI v mednarodnem kardiovaskularnem centru MC Medicor in jih

primerjati s pomembnimi mednarodnimi raziskavami, ki so bile objavljene v zadnjih letih.

2 Bolniki in metode

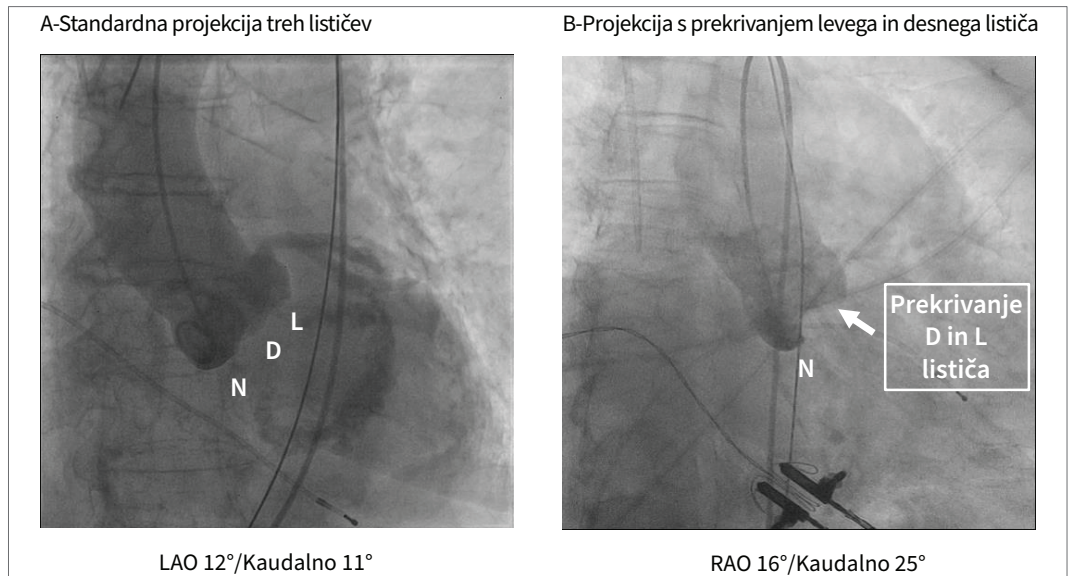
Opravili smo retrospektivno deskriptivno raziskavo, v katero smo vključili zaporedne bolnike, pri katerih smo v Medicorju opravili TAVI. Podatke smo pridobili iz lastnega registra perkutanih kardioloških posegov, ki ga je 7. decembra 2012 odobrila Republiška komisija za medicinsko etiko (št. 93/11/12). Register bolniku zagotavlja anonimnost, pridobljeni podatki pa služijo za sprotno analizo rezultatov, izboljševanje kakovosti dela in kot vir za lastne raziskave, ki jih objavljamo tako v domači (4-7) kot v mednarodni literaturi (8-9). Vsi bolniki

so po izčrpni razlagi podpisali tudi pisno privolitev za vnos njihovih podatkov v ta register.

Pri kandidatu za TAVI smo v fazi priprave opravili klinični pregled, transtorakalni ultrazvočni pregled srca, koronarografijo in računalniško tomografijo aorte po protokolu za TAVI (CTA-TAVI), ki jo je dodatno analiziral še specialist proizvajalca posamezne vrste zaklopk. Vse bolnikove izvide je nato pregledal konzilij za TAVI, ki ga sestavljajo lečeči kardiolog, specialist ehokardiografije, radiolog specialist za CTA-TAVI, srčnožilni kirurg in interventni kardiolog. Z mnenjem konzilija smo nato seznanili bolnika in pridobili njegovo pisno privolitev, če se je s posegom strinjal. Kadar je obstajala sočasna indikacija za perkutano koronarno intervencijo (PCI), smo to opravili 1 do 2 tedna pred TAVI. Našo strategijo za PCI, ki temelji na revaskularizaciji le angiografsko pomembnih stenoz (>70 % premera) začetnih in srednjih delov glavnih koronarnih arterij, smo povzeli po pozivnih vodilnih mednarodnih strokovnjakov, saj na tem področju še ni na voljo ustreznih randomiziranih raziskav. Neposredno pred posegom je bolnika pregledal še anesteziolog, ki je vodil bolnika med samim posegom.

Poseg smo v začetnem obdobju opravili v splošni anesteziji, kasneje pa smo uporabljali sediranje pri zavesti in lokalno anestezijo vbodnega mesta. Zaklopko smo po priporočenem postopku vstavili preko desne ali leve femoralne arterije, alternativnih pristopov pa nismo uporabili. Uporabili smo bodisi samoraztezno zaklopko (Evolut R/Pro, Medtronic, Minneapolis, MN, ZDA) ali zaklopko, ki jo postavimo s pomočjo balona (Sapien 3, Edwards Lifescience, Irvine, CA, ZDA). Za vrsto in velikost zaklopke smo se odločili na podlagi CTA-TAVI,

s pomočjo katerega smo tudi ocenili, ali obstaja pomembna verjetnost za zaporo koronarne arterije. V tem primeru smo že pred postavitvijo zaklopke preko radialne arterije vstavili vodilni kateter, koronarno žico in žilno opornico v levo descendentno koronarno arterijo (10). Če je ob postavitvi zaklopke prišlo do delnega ali popolnega zaprtja koronarne arterije, ali bi bila ta verjetna, smo žilno opornico pomaknili v njeno ustje in nazaj v levi sinus Valsalve ter jo postavili. Za postavitev zaklopke smo sprva uporabljali priporočeno koplanarno projekcijo treh lističev, od 11. decembra 2019 pa pri večini bolnikov s samoraztezno zaklopko projekcijo prekrivanja desnega in levega koronarnega lističa (Slika 1). Med posegom je bil prisoten ehokardiografist, ki je po potrebi že med posegom, vedno pa po posegu, opravil transtorakalno ehokardiografijo, s pomočjo katere smo ocenili perikard, delovanje levega prekata in umetne zaklopke. Med TAVI je bila v pripravljenosti ekipa za srčno kirurgijo in operacijska dvorana, kar je omogočalo takojšnjo operacijo, če bi prišlo do zapleta. Po posegu smo bolnika prebudili že v katetrskem laboratoriju in ga nato sprejeli na neintenzivni oddelek, kjer smo naslednjih 48 ur spremljali elektrokardiogram, arterijski tlak in zasičenost arterijskega hemoglobina s kisikom s pulzno oksimetrijo. V primeru podaljšanega prebujanja ali hemodinamske/dihalne nestabilnosti po TAVI smo bolnika prehodno sprejeli v pooperativno intenzivno enoto. Začasni srčni spodbujevalnik smo, razen pri bolnikih, ki so že imeli stalnega, praviloma odstranili po 48 urah. Ob pomembnih bradikardnih motnjah ritma smo vstavili stalni srčni spodbujevalnik. Vse bolnike smo pred odpustom popolnoma mobilizirali in opravili transtorakalni ultrazvočni pregled srca, s katerim smo



Slika 1: Standardna koplanarna projekcija treh lističev (A) in projekcija s prekrivanjem levega in desnega lističa (B).

Legenda: N = nekoronarni listič; D = desni listič; L = levi listič.

še enkrat potrdili ustrezno delovanje aortne zaklopke, odsotnost pomembne regurgitacije in izmerili tlačne gradiente. Ob odpustu so vsi bolniki dobili ustna in pisna navodila za nadaljnje zdravljenje in ravnanje v primeru zapletov. Bolniki so po posegu praviloma prejeli acetylsalicylic acid 100 mg dnevno doživljenjsko in klopidogrel 75 mg na dan še 3 mesece. Pri bolnikih, ki so že imeli antikoagulantno zdravljenje, smo s tem nadaljevali brez dodatka acetylsalicylic acid in/ali klopidogrela, razen če so imeli prej PCI, ki je še zahtevala dvojno antiagregacijsko zdravljenje.

Vsi bolniki se redno spremljajo v kardiološki ambulanti MC Medicor, kjer praviloma po 3–6 mesecih in po 12 mesecih opravijo tudi ultrazvočni pregled srca. V primeru kliničnega poslabšanja ali povišanja srednjega ultrazvočnega gradienta nad 20 mm Hg opravimo zaradi suma na trombozo lističev zaklopke CTA-TAVI, da potrdimo ali ovržemo pojav, ki je v anglosaksonski literaturi

znan kot HALT/RELM (*angl.* Hypoattenuated leaflet thickening/reduced leaflet movements) in zahteva nekajmesečno antikoagulantno zdravljenje (11). V času epidemije covid-19 smo vse bolnike dodatno telefonsko kontaktirali in jim dali navodila, naj ostajajo v domačem okolju ter se izogibajo stikov z ljudmi iz drugega okolja.

Številčne podatke smo prikazali kot srednje vrednosti s 95-odstotnim intervalom zaupanja (95 % IZ) ali kot mediano s 1. in 3. kvartilom. Variabilnost smo dodatno prikazali tudi s standardnim odklonom. Kategorične podatke smo izrazili kot absolutne vrednosti, deleže v odstotkih in 95 % IZ. Podatke o natančnem datumu smrti umrlih bolnikov smo pridobili preko informacijskega sistema "BIRPIS" ob pomoči kartice zdravstvenega zavarovanja. Dolgoročno preživetje smo prikazali s krivuljo Kaplan-Meier. Za primerjavo pogostosti vstavitve novega stalnega srčnega spodbujevalnika glede na tehniko vstavitve

Tabela 1: Splošne značilnosti bolnikov, ki smo jim v Medicorju izvedli perkutano vstavitve aortne zaklopke (TAVI).

Splošne značilnosti bolnikov	n = 109
Starost (leta), srednja vrednost +SD	81 ± 6
Moški	56 (51,4 %)
EuroScore II	
• srednja vrednost +SD	3,95 ± 3,56
• mediana (1.–3. kvartil)	2,85 (1,75–4,67)
Logistični EuroScore	
• srednja vrednost +SD	18,46 ± 14,65 (1,66–80,44)
• mediana (1.–3. kvartil)	13,48 (8,97–22,39)
STS za umrljivost	
• srednja vrednost +SD	3,07 ± 2,03 (0,43–12,07)
• mediana (1.–3. kvartil)	2,58 (1,73–3,75)
Sočasna obstruktivna koronarna bolezen	44 (40,4 %)
Predhodna PCI/CABG	41 (37,6 %)
Iztisni delež levega prekata (%)	57 ± 12
Pomembne elektrokardiografske značilnosti	
• levokračni blok	12 (11,0 %)
• desnokračni blok	8 (7,3 %)
• bifascikularni blok	2 (1,8 %)
• trifascikularni blok	3 (2,8 %)
• atrioventrikularni blok 1. stopnje	14 (12,8 %)
• stalna fibrilacija preddvorov z bradikardijo	2 (1,8 %)
• že vstavljen stalni srčni spodbujevalnik	6 (5,5 %)
Ultrazvočne značilnosti aortne stenoze	
Največji gradient, mm Hg	
• srednja vrednost +SD	74 ± 19
• mediana (1.–3. kvartil)	74 (62–86)
Srednji gradient, mm Hg	
• srednja vrednost +SD	46 ± 13
• mediana (1.–3. kvartil)	44 (38–55)
Površina aortne zaklopke, cm ²	
• srednja vrednost +SD	0,8 ± 0,2
• mediana (1.–3. kvartil)	0,8 (0,7–0,9)

in vrsto zaklopke smo uporabili test hi-kvadrat. Vrednost »p« manj kot 0,05 smo smatrali kot statistično značilno.

3 Rezultati

Med 12. decembrom 2016 in 6. junijem 2020 smo v naši ustanovi TAVI opravili pri 109 zaporednih bolnikih. Njihova povprečna starost je bila 81 let, prevladovali pa so moški (51,4 %) (Tabela 1). Povprečna vrednost in mediana za EuroScore II sta znašali 3,95 in 2,85, za točkovnik STS (*angl.* Society of Thoracic Surgeons score) za bolnišnično umrljivost pa 3,07 in 2,58. Iztisni delež levega prekata je bil v povprečju 57 %, bolnikov s sočasno obstruktivno koronarno boleznijo pa je bilo 40,4 %. Nekateri bolniki so že pred posegom imeli elektrokardiografske značilnosti, ki napovedujejo večjo verjetnost potrebe po stalnem srčnem spodbujevalniku. Tako smo desnokračni blok ugotovili pri 7,3 %, bifascikularni blok pri 1,8 % in trifascikularni blok pri 2,8 % bolnikov. Srednji ultrazvočni gradient na aortni zaklopki je znašal 46 mm Hg, izračunana površina ustja pa 0,8 cm². Bikuspidalno zaklopko sta imela 2 bolnika, degenerirano kirurško biološko zaklopko pa 1 bolnik. Predhodno PCI kot pripravo na TAVI smo opravili pri 30 % bolnikov.

Pri večini bolnikov smo poseg opravili s sediranjem pri zavesti (Tabela 2). Pri vseh, razen pri enem, smo uporabili perkutani pristop preko desne ali leve femoralne arterije. Balonsko predilatacijo nativne aortne zaklopke smo izvedli v 36,7 %, novo zaklopko pa smo uspešno vsadili pri 107 bolnikih (98,2 %). Balonsko postdilatacijo nove zaklopke smo opravili pri 15,6 %. Neposredno po TAVI smo zaradi delne zapore debla leve

Splošne značilnosti bolnikov	n = 109
Gradient na trikuspidalni zaklopki, mm Hg (n=43)	
• srednja vrednost +SD	35 ± 11
• mediana (1.–3. kvartil)	33 (27–40)
Bikuspidalna zaklopka	2 (1,8 %)
Degenerirana kirurška zaklopka	1 (0,9 %)
Predhodna PCI kot del priprave na TAVI	33 (30 %)

Legenda: SD = standardni odklon; STS = Society of Thoracic Surgeons score; PCI = perkutana koronarna intervencija; CABG = koronarna premostitvena operacija.

Tabela 2: Opis, rezultat in zapleti perkutane vstavitve aortne zaklopke (TAVI) v Medicorju.

Opis, rezultati in zapleti	
Zavestno sediranje	82 (75,2 %)
Žilni pristop za TAVI	
• perkutano	108 (99,1 %)
• kirurška preparacija	1 (0,9 %)
Balonska predilatacija nativne aortne zaklopke	40 (36,7 %)
Perkutana zaklopka uspešno vstavljena	107 (98,2 %)
• samoraztezna zaklopka (Medtronic Evolut)	94 (87,9 %)
• zaklopka postavljena z balonom (Edwards Sapien 3)	13 (12,1 %)
Balonska postdilatacija TAVI zaklopke	17 (15,6 %)
PCI med TAVI	2 (1,8 %)
Rezultat TAVI	
Srednji ultrazvočni gradient, mm Hg	
• srednja vrednost +SD	9 ± 3
• mediana (1.–3. kvartil)	9 (7–11)
Zmerna aortna insuficienca (% in 95 % IZ)	4 (3,7 %; 1,0–9,1 %)
Huda aortna insuficienca (% in 95 % IZ)	0 (0 %; 0,0–3,3 %)
Perkutana zapora femoralne arterije (% in 95 % IZ)	106/106 (100 %; 96,6–100 %)
Nov stalni srčni spodbujevalec (% in 95 % IZ)	25 (22,9 %; 15,4–32,0 %)
Bolnišnični zapleti TAVI (% in 95 % IZ)	
Urgentna perikardiocenteza	3 (2,7 %; 0,6–7,8 %)
Urgentna srčna operacija – perforacija LV	2 (1,8 %; 0,2–6,5 %)

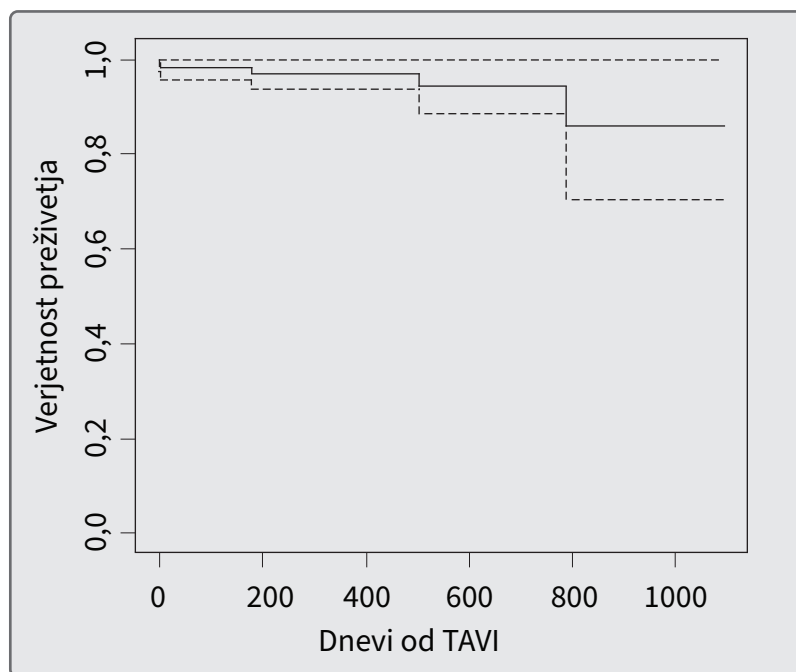
koronarne arterije pri 2 bolnikih postavili žilno opornico z zamikom v levi sinus Valsalve. Srednji ultrazvočni gradient je po TAVI znašal 9 mm Hg, zmerna aortna regurgitacija pa je bila prisotna v 3,7 %. Perkutana zapora femoralne arterije je bila uspešna pri vseh 106 bolnikih, pri katerih smo z njo poskušali (100 %). Stalni srčni spodbujevalec po TAVI je potrebovalo 22,9 % bolnikov. Potreba po vstavitvi stalnega spodbujevalca je pri samoraztezni zaklopki ob uporabi standardne tehnike postavitve znašala 27,4 % (20/73 bolnikov), pri uporabi metode s prekrivanjem desnega in levega koronarnega lističa pa 9,5 % (2/21 bolnikov). Pri zaklopki, postavljeni s pomočjo balona, je ta delež znašal 23,7 % (3/13 bolnikov) ($p = 0,233$).

Urgentno perikardiocentezo smo opravili pri dveh bolnikih s perforacijo levega prekata z žico, ki je služila namestitvi zaklopke. Pri enem bolniku smo nato med katetrskim posegom nadaljevali s kirurškim prešitjem razpoke, ki pa ni bila uspešna. Bolnik je med posegom umrl. Drugega bolnika smo s perikardiocentezo hemodinamsko stabilizirali in ga prepeljali v operacijsko dvorano, kjer je kirurška ekipa opravila prešitje razpoke in kirurško zamenjavo aortne zaklopke, saj je do perforiranja prišlo še pred TAVI. Potek po operaciji je bil normalen in bolnik je preživel. Dodatno perikardiocentezo in 2-dnevno katetersko dreniranje perikarda smo opravili tudi pri bolniku s perforacijo desnega srca, ki je verjetno nastala z žico začasnega srčnega spodbujevalnika. Pri tem bolniku kirurški poseg ni bil potreben. Pri enem bolniku je med uvajanjem vodila za TAVI in še pred postavitvijo zaklopke prišlo do razpoke skupne iliakalne arterije in hemoragičnega šoka. Kljub uspešni hemostazi s pomočjo 3 prekritih žilnih opornic je bila zaradi zapore femoralne

Opis, rezultati in zapleti	
Hemostaza s prekritimi žilnimi opornicami	2 (1,8 %; 0,2–6,5 %)
Urgentna žilna operacija iliakalne arterije	1 (0,9 %; 0,0–5,0 %)
Psevdoaneurizma femoralne arterije/perkutana zapora	2 (1,8 %; 0,2–6,5 %)
Tranzitorna ishemična kap (TIA)	1 (0,9 %; 0,0–5,0 %)
Cerebrovaskularni insult (CVI)	0 (0 %; 0,0–3,3 %)
Trajanje hospitalizacije (dnevi), srednja vrednost +SD	8 ± 4
Bolnišnična umrljivost (% in 95 % IZ)	2 (1,8 %; 0,2–6,5 %)
Novonastala huda aortna regurgitacija in SAVR	1 (0,9 %; 0,0–5,0 %)
30-dnevna umrljivost	2 (1,8 %; 0,2–6,5 %)

Legenda: PCI = perkutana koronarna intervencija; SD = standardni odklon; IZ = interval zaupanja; LV = levi prekat; SAVR = kirurška vstavitev aortne zaklopke.

arterije in dodatne hemostaze potrebna urgentna žilna operacija s femoro-femoralnim obvodom. Ta bolnik je zaradi ishemije spodnjih udov in neodpravljenega šoka in odpovedovanja organov



Slika 2: Krivulja Kaplan Meier za preživetje bolnikov po TAVI v MC Medicor. Črtkane linije prikazujejo 95-odstotni interval zaupanja. Povprečni čas spremljanja, izražen kot mediana ter 1. in 3. kvartil, je bil 441 dni (197–599 dni).

umrl 3. dan po posegu. Prekrito žilno opornico smo za dodatno hemostazo vbojnega mesta uporabili še pri enem bolniku, psevdoanevrizmo femoralne arterije na sekundarnem arterijskem pristopu pa smo pri 2 bolnikih razrešili perkutano s fibrinskim lepilom. En bolnik je imel tranzitorno ishemično kap, ki je popolnoma izzvenela v nekaj urah.

Po odpustu iz bolnišnice je pri enem bolniku 14. dan po uspešnem TAVI prišlo do nenadnega težkega dihanja. Z transezofagealno ehokardiografijo smo ugotovili novonastalo hudo valvularno in deloma paravalvularno aortno regurgitacijo, do katere je, glede na ponovni CTA-TAVI, prišlo zaradi nepojasnjene pomika zaklopke za dodatnih 5–6 mm v iztočni predel levega prekata. Bolniku smo TAVI zaklopko kirurško odstranili in mu vstavili novo zaklopko. Operacija je potekala brez zapletov, potek po njej pa je bil normalen.

Bolnišnična in 30-dnevna umrljivost sta znašali 1,8 % (95 IZ 0,2–6,5 %). Enoletna umrljivost je bila 3,1 % (95 % IZ 0,0–6,5 %), dvoletna 5,6 % (0,0–11,4 %), triletna pa 14,2 % (0,0–29,6 %) (Slika 2). Povprečen čas spremljanja, izražen kot mediana in 1. in 3. kvartil, je znašal 441 dni (197–599 dni).

4 Razpravljanje

Zaradi vedno večjega števila starejših bolnikov s hudo aortno stenozo in s številnimi sočasnimi boleznimi smo konec leta 2016 tudi v naši ustanovi pričeli s TAVI. V ta namen smo v skladu z mednarodnimi priporočili vzpostavili konzilij TAVI in ekipo. Do junija 2020 smo opravili 109 posegov.

Naše rezultate smo primerjali s pred kratkim objavljeno randomizirano razi-skavo SOLVE-TAVI, ki je bila opravljena v vrhunskih nemških centrih z velikim

letnim številom posegov in ob uporabi enakih zaklopk kot v naši ustanovi. Pri tem moramo upoštevati, da je primerjava zaradi metodoloških razlik med raziskavama lahko le okvirna. Naša raziskava je po številu opravljenih posegov namreč veliko manjša in opisna na zaporednih bolnikih v enem centru, SOLVE TAVI pa je bila velika večcentrična randomizirana raziskava, v kateri so bili izbrani bolniki, ki so jih raziskovalci vključili na osnovi prej postavljenih vključitvenih meril. Pri nas smo zaklopko Evolut R/Pro uporabili v več kot 80 %, v SOLVE TAVI pa sta bila deleža zaklopk Evolut R/Pro in Sapien 3 enaka. Posebej bi želeli poudariti, da smo vrednosti posameznih parametrov iz SOLVE TAVI, ki smo jih uporabili za primerjavo, izračunali kot povprečje obeh skupin z različnima tipoma zaklopk. Ob upoštevanju vseh opisanih omejitev so bili naši bolniki primerljive starosti (81 let proti 82 let), prekrivale pa so se tudi mediane ter 1. in 3. kvartili pri oceni tveganja pred operacijo. Pri naših bolnikih je vrednost Euroscore II tako znašala 2,9 (1,8–4,7), v SOLVE TAVI 4,1 (2,5–7,5), STS pa 2,6 (1,8–3,8) pri nas in 4,9 (2,9–9,9) v SOLVE TAVI. Tudi mediani površine aortnega ustja (0,8 proti 0,7 cm²) in srednjega ultrazvočnega gradienta (44 mm Hg proti 39 mm Hg) sta bili primerljivi. Za poseg smo v našem centru pogosteje uporabili sediranje pri zavesti in lokalno anestezijo (75 % proti 50 %) in bili primerljivo uspešni pri perkutani zapori vbodnega mesta na femoralni arteriji (100 % proti 94 %). Če seštejemo vse naše hude (0,9 %) in manj hude (3,6 %) žilne zaplete, dobimo pogostost 4,5 %, kar je prav tako primerljivo s 5,7 % v SOLVE TAVI. Ker v SOLVE TAVI ne poročajo o potrebi po urgentni srčni operaciji in perikardiocentezi, naše raziskave v tem segmentu ne moremo primerjati. Sicer

pa je bila naša 30-dnevna umrljivost 1,8 % (95 % IZ 0,2–6,5 %) primerljiva s SOLVE TAVI (2,7 %). Ob upoštevanju 95-odstotnih intervalov zaupanja, ki jih prikazujemo v **Tabeli 2**, to lahko trdimo tudi za pojavnost možganske kapi (0 % proti 2,6 %), delež zmerne/hude aortne insuficience (4,6 % proti 2,4 %) in potrebo po vgradnji stalnega srčnega spodbujevalnika (22,9 % proti 21,0 %) (12).

Ker raziskava SOLVE TAVI zaenkrat poroča le o 30-dnevni umrljivosti, smo naše dolgoročno preživetje primerjali s preživetjem v drugih odmevnih mednarodnih randomiziranih raziskavah pri bolnikih z zmernim tveganjem, kamor sodita SURTAVI (3) in PARTNER 2 (1). Raziskovalci teh raziskav, za razliko od razisovalcev SOLVE TAVI, navajajo srednje vrednosti in ne mediane. Naši bolniki so bili primerljive starosti, STS za umrljivost pa je bil pri naših bolnikih po številu nižji (3,1) kot v raziskavah PARTNER 2 (5,8) in SURTAVI (4,4). Naša enoletna umrljivost, ki je znašala 3,1 % (95 % IZ 0,0–6 %), je vsaj primerljiva z raziskavama PARTNER 2 (12,3 %) in SURTAVI (6,7 %), v katerih pa, žal, ne navajajo intervalov zaupanja. Podobno velja tudi za dvoletno smrtnost, ki je pri nas znašala 5,6 % (95 % IZ 0,0–11 %), v raziskavi PARTNER 2 16,7 %, v raziskavi SURTAVI pa 11,4 %. Našo tezo, da ob uspešnem TAVI brez pomembnih zapletov prav bolezenska prizadetost bolnika pred posegom odločilno vpliva na dolgoročno umrljivost, potrjuje tudi raziskava PARTNER 3, opravljena pri bolnikih z nizkim tveganjem; tovrstni bolniki so bili vključeni tudi v našo raziskavo. Pri teh bolnikih je ob povprečni starosti 73 let, Euroscore II 1,5 in STS 1,9, enoletna umrljivost znašala le 1 % (2). Žal poleg preživetja za naše bolnike trenutno še nimamo dolgoročnih ehokardiografskih podatkov o tlačnih gradientih

na zaklopki, stopnji aortne regurgitacije in morebitnem izboljšanju ali poslabšanju iztisne frakcije levega prekata, ki bi dodatno prispevali k opisu bolnikovega stanja v obdobju po TAVI.

Ne glede na to, da je delež naših bolnikov, ki so po TAVI potrebovali stalni srčni spodbujevalnik, tudi v luči našega 95-odstotnega intervala zaupanja, primerljiv z raziskavo SOLVE TAVI (12) tako za samoraztezno (27 % vs. 23 %) kot z balonom postavljeno zaklopko (23 % vs. 19 %), pa je vseeno previsok. Olajševalna okoliščina je morda v tem, da je pomemben delež naših bolnikov že pred TAVI imel elektrokardiografske značilnosti (bifascikularni/trifascikularni blok, bradikardija, desnokračni blok), zaradi katerih bi v Nemčiji verjetno že prej dobili stalni srčni spodbujevalnik. Ta seveda v tem primeru ne šteje v kategorijo "nov srčni spodbujevalnik po TAVI". Tej hipotezi v prid govori dejstvo, da je v SOLVE TAVI že pred posegom imelo stalni srčni spodbujevalnik 10,8 % bolnikov, pri nas pa le 5,5 %. Ker je po nekaterih raziskavah potreba po njem povezana s slabšim dolgoročnim delovanjem levega prekata, vsekakor pa z dodatnimi stroški, smo pri vstavitvi samoraztezne zaklopke pričeli uporabljati novo tehniko prekrivanja desnega in levega koronarnega lističa. Naši preliminarni rezultati potrjujejo uspešnost te tehnike, saj je potreba po vstavitvi stalnega srčnega spodbujevalnika pri samoraztezni zaklopki padla z 27,4 % na 9,5 %. Pri tem ne moremo izključiti dejstva, da je opisano zmanjšanje deloma lahko tudi posledica učne krivulje izvajalca, ki je ob večjih izkušnjah samoraztezno zaklopko postavljajl višje.

Vpliv učne krivulje verjetno velja tudi za ostale, sicer z drugimi raziskavami primerljive zaplete, ki smo jih opisali in za katere pričakujemo, da se bodo z večjim številom posegov še dodatno

zmanjšali. K temu bo verjetno prispeval tudi nadaljnji napredek v tehnologiji TAVI in še boljša priprava na poseg po natančni analizi CTA TAVI. Na podlagi tega pričakujemo, da bo v nekaj letih poseg TAVI tudi v našem prostoru postal enak kot PCI. Zaradi ugodnih rezultatov randomiziranih raziskav in vse boljše obveščenosti bolnikov, ki si želijo manj invaziven poseg, se indikacije za TAVI hitro širijo. V najbolj razvitih centrih zahodne Evrope in Združenih držav Amerike je klasična srčna operacija na mestu le še za mlajše bolnike z bikuspidalno aortno zaklopko in sočasno boleznijo ascendentne aorte. V zadnjih letih se pojavlja še dodatna pomembna indikacija za TAVI, in sicer pri bolnikih z degenerativno spremenjenimi biološkimi zaklopkami, ki so bile vstavljene bodisi kirurško ali s TAVI. Teh bolnikov, pri katerih TAVI pogosto predstavlja večji tehnični izziv za izvajalca, bo v prihodnjih letih vedno več. Pomemben izziv konzilija TAVI pa dandanes predstavlja tudi odločitev, kdaj bolniku s hudimi spremljajočimi boleznimi s TAVI ne moremo bistveno pomagati tako, da bi mu izboljšali kakovost življenja in bi mu ga podaljšali. Za čim boljše odločitev je potrebno natančno pretehtati vpliv spremljajočih bolezni. Samo če je aortna stenoza glavni problem, pomeni TAVI pravo rešitev za bolnika.

Vsi naši bolniki po TAVI imajo možnost, da jih ambulantno spremljajo neinvazivni kardiologi v MC Medicor. Večina to možnost izrabi, nekateri pa se vrnejo k svojim kardiologom, kar seveda ne bi bilo vprašljivo, kolikor je le kardiolog več spremljanja bolnika po TAVI. Izvajalci TAVI ter Slovensko združenje kardiologov na čelu z ustreznimi delovnimi skupinami imajo zato pomembno nalogo, da neinvazivnim kardiologom posredujejo specifično, zlasti ehokardiografsko

znanje za prepoznavanje morebitnih zapletov, kot so endokarditis, tromboza lističev zaklopke (HALT/RELM) (11) in pozna degeneracija zaklopke TAVI. Če obstaja sum na enega od teh zapletov, je najbolje bolnika takoj napotiti k izvajalcu TAVI.

Naj ob koncu poudarimo, da so trenutno ozko grlo za opravljanje večjega števila TAVI v MC Medicor nedvomno administrativne in finančne omejitve Zavoda za zdravstveno zavarovanje Slovenije (ZZZS) in Ministrstva RS za zdravje, ne pa pomankanje ustreznih bolnikov ali nezmožnost ekipe TAVI, da vse potrebne posege opravi. Z ozirom na naše dobre začetne rezultate, ki so, kot smo pokazali, primerljivi z najpomembnejšimi mednarodnimi raziskavami zadnjih let, upamo, da bodo odločevalci našega zdravstvenega sistema to prepoznali in tudi našemu centru omogočili, da z večjim številom posegov skrajša predolgo čakalno dobo.

5 Zaključek

Prikazali smo prve rezultate zdravljenja aortne stenoze s TAVI v MC Medicor, ki so dobri in primerljivi z

najpomembnejšimi mednarodnimi raziskavami, objavljenimi v zadnjih letih.

6 Zahvala

Najprej bi se radi zahvalili prof. dr. Oscarju Mendizu iz centra Favalaro institution, Buenos Aires (Argentina) in prof. dr. Flaviu Ribichniniju z Univerzitetne klinike Verona (Italija), ki sta nas kot proktorja naučila TAVI. Posebno zahvalo dolgujemo tudi inštrumentarki Ani Čerpnjak, rentgenski inženirki Tjaši Godeša in anesteziološkemu tehniku Mirku Joviću. Za pomoč se zahvaljujemo tudi ekipi ambulantnih (dr. Nataša Gorkič, doc. dr. Vojka Gorjup, prof. dr. Aleš Žemva, prim. dr. Borut Kolšek) in oddelčnih kardiologov MC Medicor (dr. Milan Ignjatovič, dr. Zoran Konstantinovič, dr. Mirjana Čenanovič, dr. Dragan Zečević) ter medicinskim sestram pod vodstvom ge. Jasmine Grahovac. Za administrativno pomoč se zahvaljujemo gdč. Mariji Grahovac in ge. Mojci Luznar. Nenazadnje se iskreno zahvaljujemo prof. dr. Robertu Favalaru iz centra Favalaro institution, Buenos Aires (Argentina), brez katerega ne bi mogli narediti prvih korakov na področju TAVI.

Literatura

1. Leon MB, Smith CR, Mack MJ, Makkar RR, Svensson LG, Kodali SK, et al.; PARTNER 2 Investigators. Transcatheter or Surgical Aortic-Valve Replacement in Intermediate-Risk Patients. *N Engl J Med.* 2016;374(17):1609-20. DOI: [10.1056/NEJMoa1514616](https://doi.org/10.1056/NEJMoa1514616) PMID: 27040324
2. Mack MJ, Leon MB, Thourani VH, Makkar R, Kodali SK, Russo M, et al.; PARTNER 3 Investigators. Transcatheter Aortic-Valve Replacement with a Balloon-Expandable Valve in Low-Risk Patients. *N Engl J Med.* 2019;380(18):1695-705. DOI: [10.1056/NEJMoa1814052](https://doi.org/10.1056/NEJMoa1814052) PMID: 30883058
3. Reardon MJ, Van Mieghem NM, Popma JJ, Kleiman NS, Sondergaard L, Mumtaz M, et al.; SURTAVI Investigators. Surgical or Transcatheter Aortic-Valve Replacement in Intermediate-Risk Patients. *N Engl J Med.* 2017;376(14):1321-31. DOI: [10.1056/NEJMoa1700456](https://doi.org/10.1056/NEJMoa1700456) PMID: 28304219
4. Černič Šuligoj N, Zorc M, Grad A, Kar S, Noč M. Perkutano zapiranje ovalnega okna-izkušnje z novjšimi tipi zapiral. *Slov Kardiol.* 2011;8(1/2):13-17.
5. Černič Šuligoj N, Zorc M, Kar S, Noč M. Perkutano zapiranje defekta medpredvdornega septuma tipa secundum pri odraslih bolnikih-naše izkušnje. *Slov Kardiol.* 2012(1);9:4-9.
6. Černič Šuligoj N, Zorc M, Kar S, Noč M. Alkoholna septalna ablacija pri hipertrofični obstruktivni kardiomiopatiji-naše izkušnje. *Slov Kardiol.* 2013;10(1):8-13.

7. Reschner A, Rojko M, Reschner H, Zupan I, Cijan A, Zorc M, et al. Analiza izvajanja perkutanih koronarnih posegov v 10-letnem obdobju (2005-2015)-izkušnje enega centra. *Zdrav Vestn.* 2017;86(3-4):95-104. DOI: [10.6016/ZdravVestn.2253](https://doi.org/10.6016/ZdravVestn.2253)
8. Noč M, Černič Šuligoj N, Žvan B, Zorc M. In-tunnel closure of patent foramen ovale with a FlatStent EFTM. *Polish Heart J.* 2015;73:419-23.
9. Černič Šuligoj N, Rojko M, Šuligoj B, Zorc M, Kar S, Noč M. Long term transesophageal echocardiography after patent foramen ovale closure by Biostar and Amplatzer PFO occluder. *Catheter Cardiovasc Interv.* 2020;95. DOI: [10.1002/ccd.28360](https://doi.org/10.1002/ccd.28360) PMID: [31131978](https://pubmed.ncbi.nlm.nih.gov/31131978/)
10. Noč M, Cvetičanin B, Kar S, Mendiz AO. Left main protection and emergency stenting during TAVR with self-expandable valve. *J Struct Heart Dis.* 2018;4(5):240-24. DOI: [10.12945/j.jshd.2018.008.18](https://doi.org/10.12945/j.jshd.2018.008.18)
11. Rojko M, Černič Šuligoj N, Cvetičanin B, Zorc M, Mendiz O, Noč M. Leaflet thrombosis after transcatheter aortic valve implantation-a case report. *Zdr Vestn.* 2019;88(7-8):371-7.
12. Thiele H, Kurz T, Feistritz HJ, Stachel G, Hartung P, Eitel I, et al. Comparison of newer generation self-expandable vs. balloon-expandable valves in transcatheter aortic valve implantation: the randomized SOLVE-TAVI trial. *Eur Heart J.* 2020;41(20):1890-9. DOI: [10.1093/eurheartj/ehaa036](https://doi.org/10.1093/eurheartj/ehaa036) PMID: [32049283](https://pubmed.ncbi.nlm.nih.gov/32049283/)