

Mitja Anžič¹, Nika Bolle², Sanja Šešok³, Marjan Zaletel⁴

Križna afazija pri bolniku z akutno ishemično možgansko kapjo? Prikaz primera

Crossed Aphasia in a Patient with Acute Ischemic Stroke? A Case Report

IZVLEČEK

KLJUČNE BESEDE: križna afazija, ishemična možganska kap

Križna afazija nastane pri okvari nedominantne, desne možganske poloble. Tovrstna nevrološka okvara je redka in odpira številna vprašanja v povezavi s porazdelitvijo jezikovnih kognitivnih sposobnosti. V prikazu primera predstavljamo primer desnoročnega bolnika po ishemični možganski kapi s križno afazijo. V razpravi navajamo številne nejasnosti, ki se porajajo ob kliničnem primeru. Ključnega pomena za okrevanje bolnika sta zgodnja logopedska obravnava ter nevropsihološka obravnava s kognitivno rehabilitacijo.

ABSTRACT

KEY WORDS: crossed aphasia, acute ischemic stroke

Crossed aphasia results from a lesion in a non-dominant, right cerebral hemisphere. This kind of neurological damage is rare and raises a number of issues in relation to the distribution of speech-related cognitive functions. We present a case of a right-handed patient after acute ischemic stroke with crossed aphasia. In the discussion, we list a number of uncertainties which arise in this clinical case. The detection of crossed aphasia should be followed by an early speech and language therapy as well as a neuropsychological treatment with cognitive rehabilitation.

¹ Mitja Anžič, štud. med., Medicinska fakulteta, Univerza v Ljubljani, Vrazov trg 2, 1000 Ljubljana; mitja.anzic@gmail.com

² Asist. Nika Bolle, univ. dipl. psih., Ambulantno rehabilitacijska služba, Univerzitetni rehabilitacijski inštitut Republike Slovenije – Soča, Linhartova cesta 51, 1000 Ljubljana

³ Dr. Sanja Šešok, univ. dipl. psih., Služba za nevrorehabilitacijo, Nevrološka klinika, Univerzitetni klinični center Ljubljana, Zaloška cesta 2, 1000 Ljubljana

⁴ Izr. prof. dr. Marjan Zaletel, dr. med., Klinični oddelek za vaskularno nevrologijo in intenzivno nevrološko terapijo, Nevrološka klinika, Univerzitetni klinični center Ljubljana, Zaloška cesta 2, 1000 Ljubljana

UVOD

Križna afazija je posledica okvare desne, nedominatne, možganske poloble pri desnoročnih bolnikih. Je redka in se pojavi pri približno 0,5–1 % afazičnih, desnoročnih bolnikov (1). Prvi jo je leta 1899 opisal Bramwell, v literaturi se najpogosteje pojavlja z angleškim izrazom *crossed aphasia*, redkeje *cross aphasia* (2). V slovenskem prostoru še ni bila opisana, avtorji pa predlagamo uvedbo termina »križna afazija«.

Pri pojavu afazije je dominantnost možganskih polobel ključnega pomena, saj je 95 % vseh afazij povezanih z okvaro leve, dominantne možganske poloble. Prav tolikšen odstotek bolnikov je tudi desnoročnih (3). V prikazu primera predstavljamo desnoročnega bolnika po ishemični možganski kapi desne možganske hemisfere s križno afazijo.

KLINIČNI PRIMER

Moški, star 48 let, je bil sprejet v urgentno nevrološko ambulantno kot kandidat za trombolizo. Ponoči ga je žena našla sključenega na stranišču. Zavesti ni izgubil, zanašalo ga je pri hoji. Že nekaj dni je imel glavobole, locirane po desni strani glave, bolečine v vratu in nemoč v levih okončinah ob intenzivni fizični aktivnosti. Do sedaj podobnih težav ni imel. V družini ni znanih levoročnih sorodnikov. Po poklicu je arhitekt, nekadilec, ne uživa alkohola in drugih psihoaktivnih substanc.

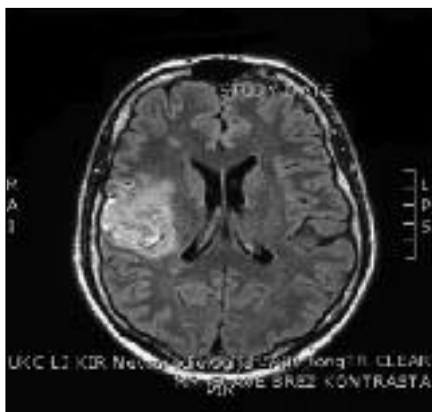
Ob sprejemu na nevrološko kliniko je bil neprizadet, govorica je bila motorično disfazična. V področju možganskih živcev smo ugotavljali, da je levi ustni kot nižje položen od desnega. Ugotovili smo hipestezijo po levi polovici obraza. Imel je srednje izraženo parezo leve zgornje okončine in leve spodnje okončine, fine gibe z levico je izvajal s težavo. Mišični tonus je bil znižan v levih okončinah, kitni refleksi so bili na levih okončinah nekoliko oslabljeni. Plantarni odgovor je bil na levi strani v ekstenziji. Navajal je hipestezijo in hipalgezijo po levih okončinah. Ni mogel stati.

Urgentni CT glave ni pokazal ishemične spremembe. Kontrolni CT in MR glave pa sta pokazala 3 cm veliko ishemično okvaro v desnem spodnjem frontalnem girusu, spodnjem delu desne inzule (slika 1). CT-angiografija (CTA) je pokazala zaporo desne arterije karotis interne 3 cm nad razcepiščem, ki se je raztezala do oftalmične arterije. Postavljena je bila diagnoza ishemične možganske kapi v povirju desne srednje možganske arterije zaradi disekcije z zaporo desne notranje karotidne arterije.

Bolnika smo zdravili s trombolizo. Po NIHSS (angl. *National Institute for Health Stroke Scale*) je bolnik pred trombolizo zbral devet točk. Simptomatika je po intenziteti naslednji dan nihala. NIHSS-ocena 2 uri po trombolizi je znašala 11 točk, po 24 urah pa 9 točk.

V laboratorijskih izvidih ob sprejemu je bila vidna makrocitoza in nekoliko povišana glukoza, sicer so bili hemogram in elektroliti v mejah normale.

Ob premestitvi na Univerzitetni rehabilitacijski inštitut Soča se je stanje po 14 dneh izvajanja ustrezne fizikalne in delovne terapije izboljšalo. Ob premestitvi



Slika 1. Magnetna resonanca glave, sekvenca FLAIR (angl. *Fluid Attenuated Inversion Recovery*); po trombolizi. Vidna je ishemična okvara v povirju desne srednje možganske arterije velikosti 3,8 cm, ki zajema dorzalni del desne inzule, desni spodnji frontalni girus in belo možganovino *centrum semiovale* frontalno.

je bolnik imel motorično disfazijo, parezo levega ustnega kota, lažjo parezo levece z nakazano višjim tonusom in slabšo spretnostjo ter živahnejšimi kitnimi refleksi. Leva spodnja okončina je bila blago paretična, mišični tonus nakazano zvišan, kitni refleksi so bili živahnejši. Hoja je bila spastično paretična z levo spodnjo okončino. Ocena po NIHSS je bila pet, po Rankinu dve.

Nevropsihološka obravnava

Gospod se je predstavil kot desničen. Spontani govor je potekal brez posebnosti, parafazij ni bilo prisotnih. Govor je bil tekoč in vsebinsko urejen. V času bolnišničnega zdravljenja je opazil, da težko priključuje določene besede, medtem ko zlahka priključuje vidne informacije, kot so podrobnosti svojega zadnjega službenega projekta pred boleznijo.

Edinburška lestvica lateralizacije (angl. *Edinburgh Handedness Inventory*) je kazala na zmožnost obojeročnosti (4). Za ocenjevanje jezikovnih sposobnosti smo uporabili večjezikovni preizkus afazije MAE (angl. *Multilingual Aphasia Examination*), in sicer podteste za vidno poimenovanje, ponavljanje stavkov, test z žetoni, slušno razumevanje

in bralno razumevanje (5). Dodatno smo za ocenjevanje sposobnosti produkcije besed s fonetičnim namigom (podana začetna črka pravih besed) uporabili nalogo leksikalne fluentnosti v sklopu testa verbalne fluentnosti po D-KEFS (angl. *Delis-Kaplan Executive Function Systems*) (6).

Na prvem pregledu je bila pri bolniku v ospredju predvsem oškodovanost jezikovnih sposobnosti, in sicer sposobnost produkcije besed s fonetičnim namigom s poudarkom pri iniciaciji priklica besed. V okviru jezikovnega funkcioniranja je bila pri gospodu oškodovana sposobnost razumevanja ustno podanih kompleksnejših navodil. Tudi po ponovitvi navodil ni zmožni izvesti naloge, ki je zahtevala razumevanje odnosa dveh elementov. Med bolnišničnim zdravljenjem je bil bolnik logopedsko obravnavan, kasneje pa v času rehabilitacije vključen tudi v program fizioterapevtske, delovnoterapevtske in nevropsihološke obravnave, v okviru slednje je potekala tudi kognitivna rehabilitacija. Dva meseca po zaključnem programu rehabilitacije je bil ponovno pregledan v nevropsihološki ambulanti, kjer smo ponovili večjezikovni preizkus

Tabela 1. Rezultati večjezikovnega preizkusa afazije MAE (angl. *Multilingual Aphasia Examination*) pri bolniku po možganski kapi s križno afazijo (5).

Večjezikovni preizkus afazije MAE	Prvi pregled	Kontrolni pregled
Vidno poimenovanje	nadpovprečno	visoko povprečno
Ponavljjanje stavkov	nizko povprečno	povprečno
Test z žetoni ^a	mejno oškodovano	povprečno
Slušno razumevanje	povprečno	povprečno
Bralno razumevanje	povprečno	povprečno

^a Test z žetoni meri sposobnost sledenja slušno podanim navodilom. Dosežek na tem testu odraža posameznikovo sposobnost razumevanja, zapornitve in izvrševanja navodil.

Tabela 2. Test verbalne fluentnosti po D-KEFS (angl. *Delis-Kaplan Executive Function System*) pri bolniku po možganski kapi s križno afazijo (6).

Test verbalne fluentnosti po D-KEFS	Prvi pregled	Kontrolni pregled
Leksikalna fluentnost	močno oškodovano	zmerno oškodovano

afazije MAE z enakimi podtesti in nalogo leksikalne fluentnosti (rezultati obeh obravnav so predstavljeni v tabelah 1 in 2).

Kvalitativno smo preverjali tudi sposobnost računanja enostavnih računskih operacij (seštevanje, odštevanje, množenje, deljenje), ki jih je gospod manj učinkovito izvedel.

RAZPRAVA

Kriteriji za diagnozo vaskularne križne afazije so (7):

- afazija,
- afazinogena okvara žilnega vzroka v desni hemisferi,
- desnoročnost brez družinske anamneze levoročnosti,
- leva hemisfera je nespremenjena in
- ni zgodnje (v mladosti) možganske poškodbe v anamnezi.

Navedene značilnosti smo ugotovili pri našem bolniku. Zanimivo je, da se je bolnik identificiral kot desničen, Edinburška lestvica lateralizacije pa je kazala na zmožnost obojeročnosti.

Pri bolniku smo z nevrološko preiskavo ugotovili motorično disfazijo, levostransko hemiparezo in hemisenzorične motnje po levi polovici telesa. MRI glave je pokazala ishemično okvaro v desnem spodnjem frontalnem girusu in spodnjem delu desne inzule. Vzrok je bila disekcija desne notranje karotide. Dodatno so nevropsihološki testi, predvsem naloge vidnega poimenovanja, preizkus ponavljanja stavkov ter naloge v okviru verbalne fluentnosti kazali na prisotnost ekspresivne afazije, medtem ko je bilo razumevanje, tako slušno kot bralno, ohranjeno (dosežki so se nahajali v mejah povprečja). Izrazito je bila prizadeta leksikalna fluentnost, ki je tudi po zaključku primarne rehabilitacije kot edina od kognitivnih funkcij ostala na ravni oškodovanosti, okrevanje je bilo minimalno.

Naš bolnik je imel simptome akalkulije v akutnem obdobju možganske kapi, ki jih kasneje nismo ugotavljali. Motnje raču-

nanja se pojavijo pri okvarah levostranskega, dominantnega supramarginalnega in angularnega girusa (1). Slednje je pri našem bolniku razumljiv izpad, saj jezik in sposobnost računanja vedno delita isto možgansko hemisfero. Raziskava, ki jo je opravil Semenza s sodelavci, je pokazala, da so prav vsi bolniki imeli težave pri računanju in na splošno z manipulacijo števil, kljub temu da so imeli lezijo v desni možganski hemisferi. Študija tudi kaže, da je pojavnost numeričnih in računskih nepravilnosti pri afaziji desne poloble podobna kot pri afaziji leve možganske poloble (1).

Brow s sodelavci je leta 1970 križno afazijo opredelil kot prehodno motnjo (7). Kljub temu je le manjše število primerov (< 9%) pokazalo hitro izboljšanje (8). Še vedno je preučeni premalo kliničnih primerov. Znan je primer popolnega okrevanja po šestih mesecih (9). Pri našem bolniku se je v približno enakem obdobju v splošnem pokazalo izboljšanje funkcij, le leksikalna fluentnost je bila funkcija, ki je ostala oškodovana oz. je bilo izboljšanje minimalno.

Nevrobiološki mehanizmi križne afazije niso znani (9). Povezani so s samim razvojem področij v možganih v povezavi z ročnostjo. Tako so pogoste razlage nastanka križne afazije družinska levoročnost, obojestranska hemisferična jezikovna reprezentacija ter neidentificirana okvara v levi možganski hemisferi (10).

Anamneza zgodnje poškodbe možganov v mladosti je pomembna, saj lahko povzroči funkcionalno reorganizacijo možganskih področij in ovrže diagnozo križne afazije (11, 12). Tako zgodnja poškodba leve hemisfere lahko vodi v atipično (desno ali bilateralno) prezentacijo govora (13). Do podobnih ugotovitev so prišli tudi pri raziskovanju ročnosti. Čeprav je levoročnost normalna (prisotna pri 10% ljudi), je lahko tudi patološka, kot posledica poškodbe leve hemisfere v otroštvu (12).

Sposobnost desne hemisfere, da obnovi govor po obsežni poškodbi leve hemisfere,

je povezana s starostjo ob poškodbi. Ob zgodnji leziji leve hemisfere lahko desna hemisfera vodi skoraj normalen razvoj govora (14). Klinične študije kažejo, da postane govorna funkcija večinoma lateralizirana pri okoli šestih letih starosti (3). Tako lahko ob poškodbi leve hemisfere desna hemisfera zaradi izredne plastičnosti otroških možganov prevzame nekatere ekspresivne jezikovne funkcije celo do starosti okoli šestih let (14). Povezava človeškega vzorca ročnosti in možganske lateralizacije je pomembna (3). Asimetrična organizacija ima številne prednosti, saj omogoča zanesljivejše delovanje sistema (7). Obstaja več razlag razvoja lateralizacije in s tem dominantnosti polobel, ki so povezane s področjem za govor in z ročnostjo. Prav vse teorije povezujejo razvoj ročnosti z razvojem govornega področja oziroma obratno. Kot dokaz temu so bile opravljene številne raziskave (3, 8, 15, 16). Rezultati opravljenega transkranialnega magnetnega draženja ob istočasno izvajanih lingvističnih nalogah so pokazali vzbujenje motoričnih delov, povezanih z delovanjem rok na obeh možganskih poloblah, kar kaže na povezanost govora in ročnega motoričnega korteksa (15). Bilateralnost odziva pa kaže na to, da se je lateralizacija razvila sekundarno (8). Ne le izvedba govora, temveč tudi njegovo zaznavanje aktivirata ročni motorični korteks (16). Ugotovljeno je bilo tudi, da je pri glasnem branju povečana vzdražnost primarnega motoričnega korteksa za roko, vendar tega učinka ni pri homologni nedominantni hemisferi in tudi ne v primarnem motoričnem področju za nogo. Povečana vzdražnost je verjetno posledica sočasne aktivacije dominantnega ročnega motoričnega korteksa in višjih govornih področij (15).

Kaj naj bi v nastanek križne afazije ob možgansko vaskularnem dogodku pravzaprav vodilo? Opisani primer je fenomenološko zelo redek pojav. Več pokazateljjev kaže, da je končna potrditev križne afazije

neustrezna. Možna razlaga v pričujočem primeru je ta, da je bil bolnik primarno levičen ter se je kasneje, v šoli, priučil pisanja z desnico. Študije namreč kažejo, da imajo levični posamezniki manj izrazito lateralizacijo za govor. Vloga leve hemisfere v povezavi z govorom je povečana pri tistih levičnih, ki so pri pisanju lahko uporabljali tudi desno roko. Torej imajo tisti, ki so začeli favorizirati uporabo leve roke v dobi otroštva, kasneje pa bili vzpodbujeni k pisanju z desno roko, po vsej verjetnosti govor porazdeljen v obeh možganskih poloblah. A če se ta vzpodbuda k pisanju z desno zgodi prepozno (po sedmih letih), na lateralizacijski proces nima vpliva (3). Tako je mogoče, da je naš bolnik (kot potrjuje tudi Edinburški vprašalnik ročnosti) pravzaprav levična oseba z govornim področjem v desni hemisferi. Ugotovljeni primanjkljaji ob utrpeli vaskularni bolezni tako ne bi zadoščali kriterijem križne afazije. Tipični simptomi nedominantne hemisfere, kot je zanemarjenje (neglekt) leve polovice, so pri afaziji pogosti (7). Odsotnost ideomotorne apraksije pri desnoročnih po poškodbi desne hemisfere ni neobičajna, je pa pogosto prisotna pri križni afaziji (9). Tudi teh značilnosti pri našem bolniku nismo opazili. Tako ostaja fenomenološka entiteta križne afazije v obravnavanem primeru ob upoštevanju vseh naštetih dilem, kot tudi v podobnih kliničnih primerih, etiopatogenetsko še vedno nekoliko nejasna.

ZAKLJUČKI

Križna afazija je v vsakdanji nevrološki klinični praksi redek pojav. Pri takem bolniku je zelo pomembna logopedska obravnava. Pri križni afaziji moramo biti pozorni tudi na izpade drugih kognitivnih sposobnosti, zaradi česar je pomembna zgodnja nevropsihološka obravnava takega bolnika, ki ji sledi kognitivna rehabilitacija.

LITERATURA

1. Semenza C, Delazer M, Bertella L, et al. Is math lateralised on the same side as language? Right hemisphere aphasia and mathematical abilities. *Neurosci Lett*. 2006; 406 (3): 285–8.
2. Bramwell B. On 'crossed' aphasia and the factors which go to determine whether 'leading' or 'driving' speech-centres shall be located in the left or in the right hemisphere of the brain, with notes on a case of 'crossed' aphasia (aphasia with right-sided hemiplegia in a left-handed man). *Lancet*. 1899; 1: 1473–9.
3. Provins KA. Handedness and speech: a critical reappraisal of the role of genetic and environmental factors in the cerebral lateralization of function. *Psychologic Rev*. 1997; 104 (3): 554–71.
4. Oldfield RC. The assessment and analysis of handedness: The Edinburgh inventory. *Neuropsychologia*. 1971; 9: 97–113.
5. Benton AL, Hamsher K. Multilingual aphasia examination manual. Iowa City: University of Iowa; 1976.
6. Delis DC, Kaplan E, Kramer J. Delis-Kaplan Executive Function System (D-KEFS) technical manual. San Antonio, TX: Psychological Corporation; 2001.
7. Marien P, Engelborghs S, Vignolo L A, et al. The many faces of crossed afazija in dextrals: report of nine cases and review of the literature. *Eur J Neurol*. 2001; 8 (6): 643–58.
8. Corballis CM. From mouth to hand: gesture, speech, and the evolution of right-handedness. *Behav Brain Sci*. 2003; 26 (2): 199–260.
9. Alexander MP, Fischette MR, Fischer RS. Crossed aphasias can be mirror image or anomalous. Case report, review and hypothesis. *Brain*. 1989; 112 (Pt 4): 953–73.
10. De Witte L, Verhoeven J, Engelborghs S, et al. Crossed aphasia and visuo-spatial neglect following a right thalamic stroke: a case study and review of the literature. *Behav Neurol*. 2008; 19 (4): 177–94.
11. Marien P, Paghera B, De Deyn PP, et al. Adult crossed aphasia in dextrals revisited. *Cortex*. 2004; 40 (1): 41–74.
12. Miller W J, Jayadev S, Dodrill B C, et al. Gender differences in handedness and speech lateralization related to early neurologic insults. *Neurology*. 2005; 65 (12): 1974–5.
13. Woods RP, Dodrill CB, Ojemann GA. Brain injury, handedness, and speech lateralization in a series of amobarbital studies. *Ann Neurol*. 1988; 23 (5): 510–8.
14. Hertz-Pannier L, Chiron C, Jambaque I, et al. Late plasticity for language in a child's non-dominant hemisphere. *Brain*. 2002; 125 (Pt 2): 361–72.
15. Meister GI, Borojerd B, Foltys H, et al. Motor cortex hand area and speech: implications for the development of language. *Neuropsychologia*. 2003; 41 (4): 401–6.
16. Floel A, Ellger T, Breitenstein C, et al. Language perception activates the hand motor cortex: implications for motor theories of speech perception. *Eur J Neurosci*. 2003; 18 (3): 704–8.