

Obravnava žensk s tumorjem jajčnikov

Management of women with ovarian tumor

Gregor Vivod

Izvleček

Obravnava žensk s tumorjem jajčnikov mora vedno vsebovati misel na možnost malignosti. Za ženske z anamnezo družinskega raka dojk in jajčnikov je potrebno preveriti, če izpolnjujejo kriterije za napotitev v Ambulanto za onkološko genetsko svetovanje. Družinsko ogrožene posameznice za rak jajčnikov imajo možnost preventivne odstranitve jajčnikov in jajcevodov. Učinkovit program presejanja za zgodnje odkrivanje raka jajčnikov ne obstaja. Petletno preživetje bolnic z rakom jajčnika je kljub sodobnim načinom zdravljenja slabo, ker je bolezen v začetnih stadijih asimptomatska in približno tri četrtine bolnic z rakom jajčnika odkrijemo v razsejanem stadiju. Po natančno odvzeti anamnezi, splošnem kliničnem in ginekološkem pregledu, sledi vaginalna ultrazvočna preiskava, ki je pomembna metoda pri ločevanju benignih tumorjev od malignih. Ocena tumorjev jajčnika včasih ni enostavna, zato si lahko pomagamo z določenimi modeli. Ker imajo ženske z rakom jajčnika, ki so napotene v specializirane terciarne ustanove dokazano boljše preživetje, je cilj obravnave žensk s tumorjem jajčnika prepoznati tiste, pri katerih je potrebna takojšnja napotitev v specializirano terciarno ustanovo.

Ključne besede: Ciste jajčnika, Neoplazme jajčnika, Epitelijski rak jajčnika, IOTA skupina, Vaginalni ultrazvok, ADNEX model

Uvod

Zadnji register raka, ki je izšel leta 2021 vsebuje podatke za leto 2018, ko je v Sloveniji zbolelo za rakom jajčnikov 142 žensk. Za leto 2021 je ocenjeno, da bo za rakom jajčnika zbolelo 140 žensk. V zadnjih desetih letih se je incidenca znižala iz 160 na 140. Nižanje incidence lahko pripišemo širšemu konsenzu o smiselnem odstranjevanju jajcevodov ob elektivnih ginekoloških operacijah kot tudi delovanju genetske ambulante s preventivnim odstranjevanjem jajčnikov ter jajcevodov pri družinsko ogroženih posameznicah za rak jajčnika. Petletno preživetje bolnic z rakom jajčnika je 41,1% in se v zadnjih desetih letih ni izboljšalo. Pri 71,1% bolnic odkrijemo rak jajčnika v razsejanem stadiju. Učinkovitega presejalnega programa za rak jajčnikov nimamo.

Začetna obravnava

Pri začetni obravnavi žensk najprej opredelimo ali gre za ginekološki tumor ali ne. Potrebno je izključiti težave s sečili ter prebavili, v mislih moramo imeti retroperitonealne sarkome, ki zahtevajo posebno obravnavo. V laboratorijskih izvidih si pomagamo s tumorskima markerjema CA125 in HE4, pri mlajših ženskah s sumom na redkejšje oblike raka jajčnika pa z alfa fetoproteinom, beta HCG, laktatno dehidrogenazo ter inhibinom. Po skrbno odvzeti anamnezi ter splošnem in ginekološkem kliničnem pregledu sledi vaginalni ultrazvok, ki je prva in velikokrat edina slikovno diagnostična metoda, ki opredeli nadaljnji potek obravnave žensk s tumorjem jajčnika. Natančna ocena tumorja jajčnika je zelo pomembna za ločevanje med benignim in malignim. Ko smo v dvomih, si lahko pomagamo z določenimi modeli kot sta Risk of Malignancy Index (RMI) in Risk of Ovarian Malignancy Algorithm (ROMA).

IOTA skupina

Leta 1999 je bila ustanovljena Mednarodna skupina IOTA (International Ovarian Tumor Analysis), ki se ukvarja s poenotenjem terminologije pri ultrazvočni oceni tumorjev jajčnika. Brezplačno nudijo preproste, razumljive sheme za ocenjevanje vsebine ciste, lokularnosti, solidnih delov, vključkov in stopnje prekrvljenosti. IOTA skupina je izpopolnila ter validirala več ultrazvočnih napovednih modelov za ločevanje benignih od malignih lezij. V klinični praksi so najbolj uveljavljeni IOTA easy descriptors, IOTA simple rules ter IOTA ADNEX model, ki imajo vsi boljšo specifičnost in senzitivnost kot starejša modela RMI in ROMA.

IOTA easy descriptors (enostavna opisna ocena)

Nekateri tumorji jajčnikov imajo tipične lastnosti in za njih ne potrebujemo matematičnih modelov ter tumorskih markerjev. Kot posledico klinične prakse lahko diagnozo postavimo intuitivno v trenutku. Študije so pokazale, da lahko z IOTA easy descriptors opredelimo do 50% tumorjev jajčnika.

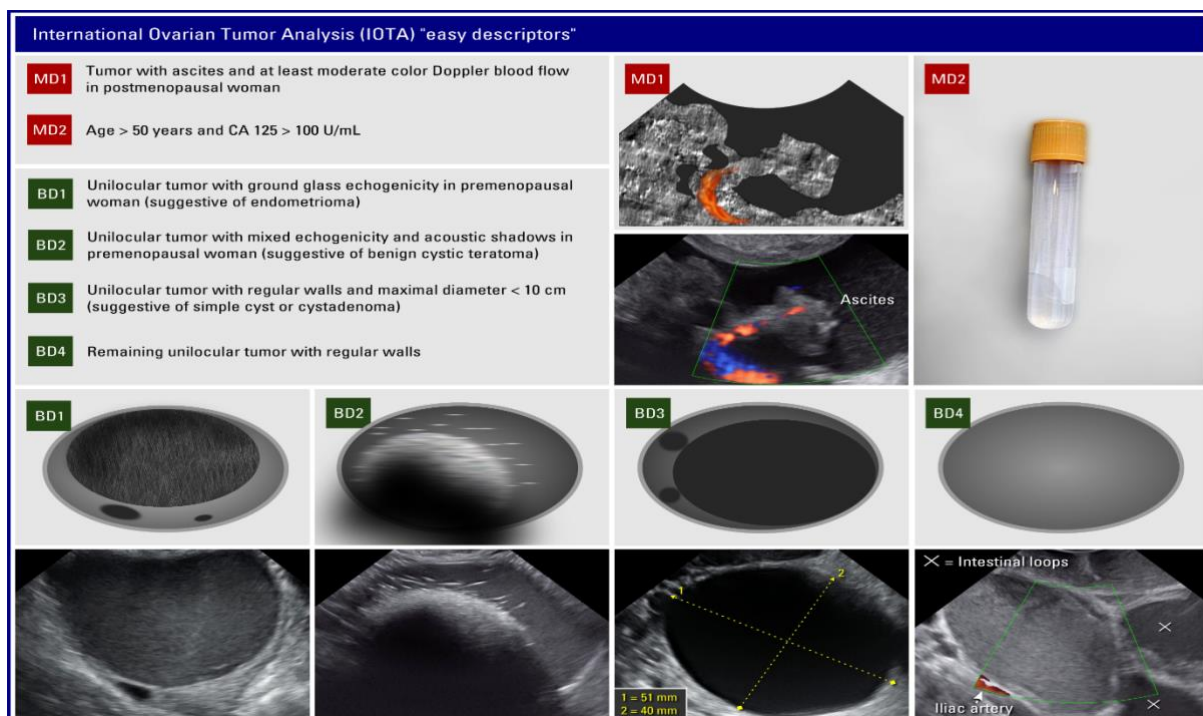
Kot malignen lahko tumor opredelimo z dvema deskriptorjema:

1. Tumor s prisotnim ascitesom pri pomenopavzalni ženski z ocenjeno prekrvavljenostjo tumorja Color score 3 ali 4
2. Starost ženske nad 50 let z vrednostjo tumorskega markerja CA125 nad 100.

Kot benignen lahko tumor opredelimo s štirimi benignimi deskriptorji.

1. Unilokularen tumor z ehogenostjo motnega stekla pri premenopavzalni ženski (endometriom)
2. Unilokularen tumor z mešano ehogenostjo in akustično senco pri premenopavzalni ženski (benigni cistični teratom)
3. Unilokularen tumor gladkih sten z najdaljšim premerom krajšim od 10 cm (enostavna cista ali cistadenom)
4. Ostali unilokularni tumorji gladkih sten

Originalna različica benignih deskriptorjev je bila modificirana tako, da za vse štiri velja najdaljši premer krajši od 10 cm. Premer tumorja več kot 10 cm poveča možnost malignosti.



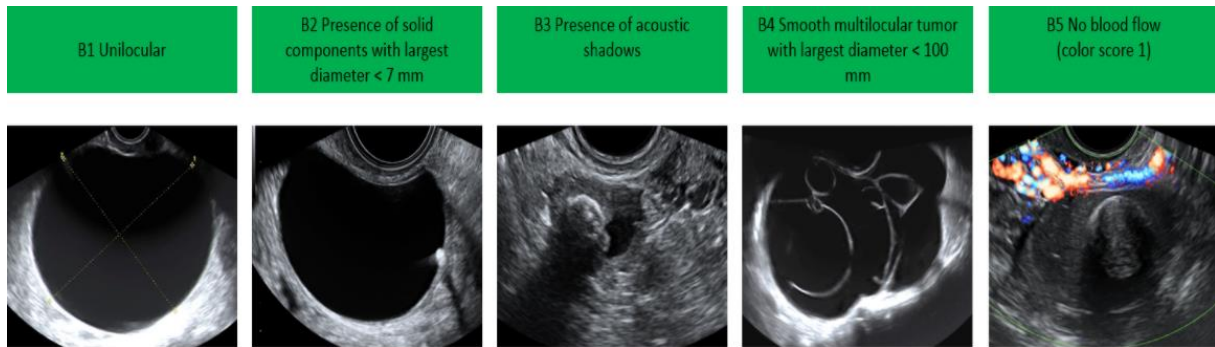
Slika 1: IOTA easy descriptors

IOTA simple rules (enostavna pravila)

Z IOTA simple rules lahko opredelimo do 75% tumorjev jajčnika. Model vsebuje 10 pravil oziroma značilnosti, in sicer 5 benignih in 5 malignih.

Benigne značilnosti IOTA simple rules:

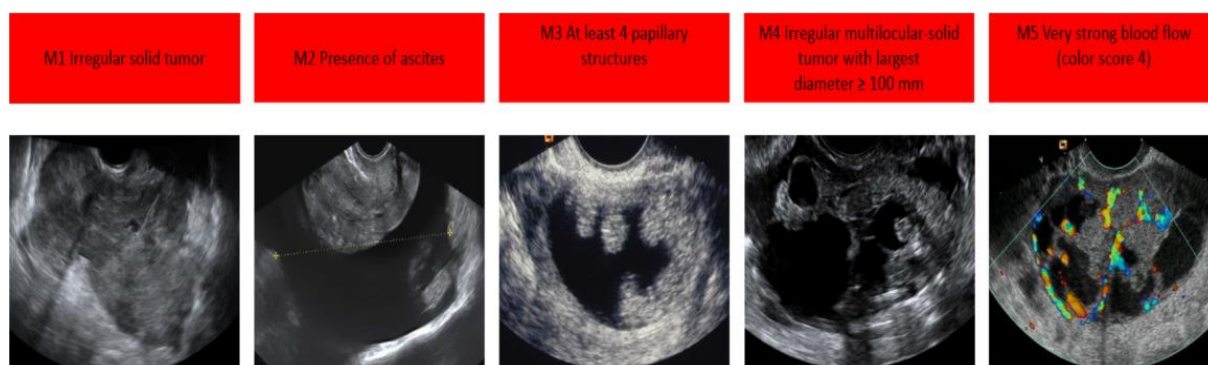
1. Unilokularna cista
2. Prisotnost solidne komponente, z najdaljšim premerom manjšim od 7 mm
3. Prisotnost akustičnih senc
4. Multilokularni tumor gladkih sten, z najdaljšim premerom manjšim od 100 mm
5. Odsotnost prekrvitve v tumorju (color score 1)



Slika 2: Benigne značilnosti IOTA simple rules

Maligne značilnosti IOTA simple rules:

1. Solidni tumor nepravilnih oblik
2. Prisotnost ascitesa
3. Najmanj 4 papilarni vključki
4. Multilokularno-solidni tumor nepravilne oblike z najdaljšim premerom daljšim od 100 mm
5. Dobro prekravljen tumor (color score 4)



Slika 3: Maligne značilnosti IOTA simple rules

Ultrazvočno ugotovljene značilnosti vnesemo v tabelo IOTA simple rules:

- če je prisotna ena ali več malignih značilnosti brez benignih značilnosti, se lezija oceni kot maligna
- če je prisotna ena ali več benignih značilnosti brez malignih značilnosti, se lezija oceni kot benigna
- v kolikor najdemo maligno in benigno značilnost ali da se ne opredelimo za nobeno od 10 značilnosti, lezijo opredelimo kot nerazvrščen tumor. V tem primeru je potrebno:
- napotiti posameznico na ekspertni ultrazvok
- opredeliti lezijo kot maligno (napotitev v specializiran terciarni center)
- uporabiti ADNEX model

Malignant feature (M)		Benign feature (B)	
M1	Irregular solid tumor <input type="checkbox"/>	B1	Unilocular cyst <input type="checkbox"/>
M2	Ascites <input type="checkbox"/>	B2	Largest solid component < 7 mm <input type="checkbox"/>
M3	4 or more papillations <input type="checkbox"/>	B3	Acoustic shadows <input type="checkbox"/>
M4	Irregular multilocular solid tumor ≥ 100 mm <input type="checkbox"/>	B4	Smooth multilocular tumor < 100 mm <input type="checkbox"/>
M5	High color content at color Doppler <input type="checkbox"/>	B5	No blood flow at color Doppler <input type="checkbox"/>

Slika 4: IOTA simple rules tabela

IOTA ADNEX model

IOTA ADNEX model je matematični model, ki izračuna možnost malignosti tumorja jajčnika in poda odstotek verjetnosti (%), da je lezija:

1. Benigni tumor (lahko se izognemo nepotrebnim operacijam)
2. Borderline tumor (pri mlajših ženskah fertility sparing kirurgija)
3. Stadij I rak jajčnika (potreben staging, odstranitev intaktnega tumorja)
4. Stadij II-IV rak jajčnika (popolna citoreduktivna operacija ali neoadjuvantna kemoterapija)
5. Metastaza v jajčniku (potreba po dodatnih preiskavah za odkritje primarnega tumorja)

Model vsebuje devet spremenljivk:

1. Starost pacientke
2. Obravnava v onkološki ustanovi
3. Najdaljši premer lezije (v mm)
4. Najdaljši premer največjega solidnega dela (v mm)
5. Število lokul
6. Število papilarnih vključkov
7. Prisotnost akustične sence
8. Prisotnost ascitesa
9. Tumorski marker Ca125

IOTA ADNEX model najdemo na IOTA internetni strani (www.IOTAgroup.org), lahko si ga naložimo kot aplikacijo na pametni telefon, nekatere ultrazvočne naprave imajo že naloženega v programu.

Junija 2021 so izšla priporočila za predoperativno obravnavo žensk s tumorjem jajčnika s strani organizacij European Society of Gynaecological Oncology (ESGO), International Society of Ultrasound in Obstetrics and Gynecology (ISUOG), International Ovarian Tumour Analysis (IOTA) group in European Society for Gynaecological Endoscopy (ESGE). Priporočajo obravnavo žensk s tumorjem jajčnika glede na možnost malignosti po IOTA ADNEX modelu, in sicer:

- možnost malignosti manj kot 1% → konzervativna obravnava pri asimptomatskih pacientkah z intervalom spremljanja 3-6-12 mesecev

- možnost malignosti 1 do <10% → kirurška obravnava v sekundarni ustanovi oziroma na oddelku splošne ginekologije
- možnost malignosti 10 do <50% → napotitev v terciarno ustanovo na ginekološko onkološki oddelek
- možnost malignosti $\geq 50\%$ → napotitev v terciarno ustanovo na ginekološko onkološki oddelek

Zaključek

V zadnjem desetletju se kaže trend zniževanja incidence raka jajčnikov, kar pa žal ne velja za petletno preživetje, ki se ni izboljšalo. Če se srečamo z rakom jajčnikov v začetni fazi, gre velikokrat za naključno najdbo ob preiskavi z vaginalnim ultrazvokom in zato je natančna ocena tumorja jajčnika za ločevanje med benignim in malignim zelo pomembna. Ultrazvočni napovedni modeli so nam lahko v pomoč pri odločitvi za takojšnjo napotitev v specializirano terciarno ustanovo. Rezultat zdravljenja raka jajčnikov je odvisen od izkušenosti kirurga. Citoreduktivni ter ultraradikalni posegi zahtevajo multidisciplinarni pristop. Bolnice, ki so napotene v specializirane terciarne ustanove, imajo dokazano boljše preživetje.

Literatura

1. Cancer in Slovenia 2018. Ljubljana: Institute of Oncology Ljubljana, Epidemiology and Cancer Registry, Slovenian Cancer Registry, 2021
2. Timmerman D, Valentin L, Bourne TH, et al. Terms, definitions and measurements to describe the sonographic features of adnexal tumors: a consensus opinion from the International Ovarian Tumor Analysis (IOTA) Group. *Ultrasound Obstet Gynecol.* 2000;16(5):500-505
3. Van Calster B, Van Hoorde K, Valentin L, et al. Evaluating the risk of ovarian cancer before surgery using the ADNEX model to differentiate between benign, borderline, early and advanced stage invasive, and secondary metastatic tumours: prospective multicentre diagnostic study. *BMJ.* 2014;349:g5920
4. Timmerman D, Testa AC, Bourne T, et al. Simple ultrasound-based rules for the diagnosis of ovarian cancer. *Ultrasound Obstet Gynecol.* 2008;31(6):681-690
5. Timmerman D, Planchamp F, Bourne T, et al. ESGO/ISUOG/IOTA/ESGE Consensus Statement on pre-operative diagnosis of ovarian tumors. *Int J Gynecol Cancer.* 2021;31(7):961-982

6. Mulligan KM, Glennon K, Donohoe F, et al. Multidisciplinary Surgical Approach to Increase Complete Cytoreduction Rates for Advanced Ovarian Cancer in a Tertiary Gynecologic Oncology Center. *Ann Surg Oncol.* 2021;28(8):4553-4560