

Gregor Rečnik<sup>1</sup>, Tomaž Bajec<sup>2</sup>

# Korektivne osteotomije v zdravljenju haluks valgusa

*Corrective osteotomy in the treatment of hallux valgus*

---

## IZVLEČEK

---

**KLJUČNE BESEDE:** halux valgus – kirurgija, osteotomija – metode

Haluks valgus je ena izmed tegob človeka, katere vzrok ni poznan. Pogosto neuspešno konzervativno zdravljenje je indikacija za operativni poseg. Glavni del operativnega posega je osteotomija prve stopalnice, ki jo lahko izvedemo na več kot 130 načinov. Noben izmed njih ni splošno indiciran in mnogi imajo številne pomanjkljivosti. Klasična Michellova osteotomija ne zagotavlja stabilnosti, zato jo je danes po priljubljenosti prehitela Chevron osteotomija. Z notranjo učvrstitvijo odlomkov in široko paleto možnosti si utira pot Scarf osteotomija. Z osteotomijo priležnih kosti se širi območje indikacij in izboljšuje kvaliteta opravljene osteotomije prve stopalnice.

---

## ABSTRACT

---

**KEY WORDS:** hallux valgus – surgery, osteotomy – methods

Hallux valgus is a deformity without a known cause. Failure of conservative treatment is an indication for operative correction. First metatarsal osteotomy is the basis for over 130 different procedures. None of them is universally applicable for all deformities and many of them have serious shortcomings. The classical Mitchell osteotomy does not ensure stability like the more popular Chevron osteotomy. Internal fixation and a variety of correction options have made the Scarf osteotomy interesting to many surgeons nowadays. Osteotomy of neighbouring bones is widening the deformity indications and improving the quality of the above mentioned procedures.

---

<sup>1</sup> Gregor Rečnik, dr. med., Oddelek za ortopedijo, Splošna bolnišnica Maribor, Ljubljanska 5, 2000 Maribor.

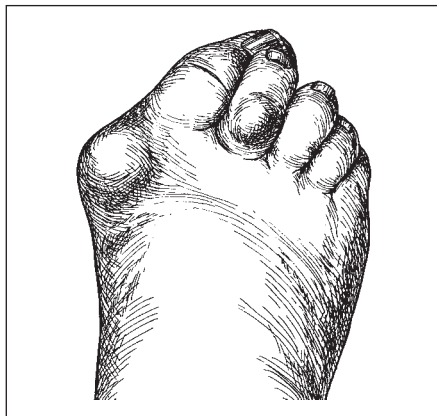<sup>2</sup> Tomaž Bajec, dr. med., Oddelek za ortopedijo, Splošna bolnišnica Maribor, Ljubljanska 5, 2000 Maribor.

## UVOD

Pri haluks valgusu ne gre le za lateralni odklon palca, kot bi lahko sklepali iz imena, temveč za kompleksno deformacijo stopalnice in prstnic palca ter prizadetost ostalih prstov noge (slika 1). Operativni poseg je indiciran, kadar konzervativno zdravljenje ne zmanjša bolečin. Za primeren poseg se odločimo na podlagi stopnje haluks valgus (HV) deformacije in velikosti prvega intermetatarzalnega kota (IMK). Najpomembnejši del operacijske tehnike je dobro izvedena osteotomija prve stopalnice z lateralnim pomikom distalnega odlomka, kateri je pogosto pridruženo sproščanje lateralnih struktur. Bolj proksimalno kot leži izvedena osteotomija, večjo popravo IMK dosežemo. Z osteotomijo proksimalne prstnice palca in medialne klinaste kosti se širi območje indikacij in izboljša kvaliteta opravljene osnovne osteotomije (1).

## ETIOPATOGENEZA HALUKS VALGUSA

Danes prevladuje mnenje, da je deformacija posledica nepravilne obutve. Nekateri avtorji ugotavljajo pogostejše pojavljanje znotraj družin in pripisujejo večji pomen genetskim dejavnikom. Le-ti so najbrž odgovorni za haluks valgus pri mladostnikih. Določene nepravilnosti zgradbe stopala (npr. pronirani pes planus, podaljšana prva stopalnica) so prav



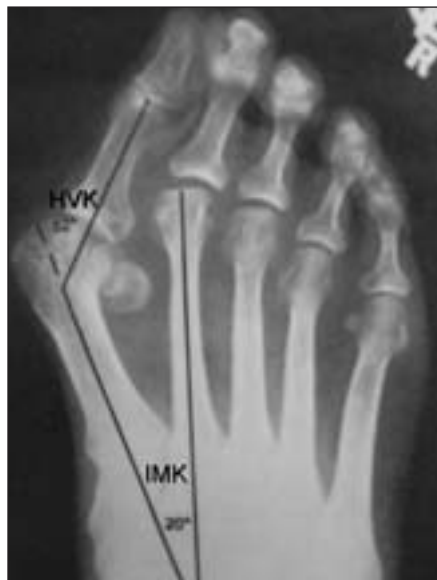Slika 1. Shematski prikaz lateralnega odklona palca s hipertrofijo medialne eminence, klavirastim drugim prstom in otiščancem v predelu II. proksimalnega falangealnega sklepa.

tako nesporno povezane z nastankom deformacije (2).

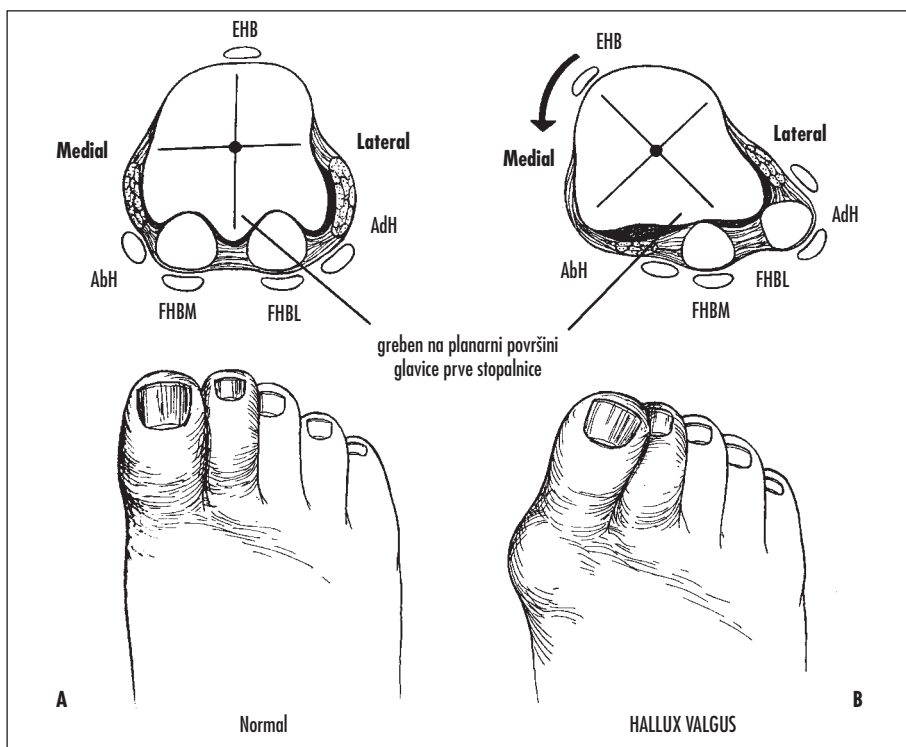
Mnenja o glavnem vzroku so deljena. Večina podatkov govori v prid lateralne deviacije palca kot začetnega dejavnika, varusna angulacija prve stopalnice naj bi bila sekundarnega nastanka. Pri mladostnikih gre najverjetneje iskati primarni vzrok v genetsko pogojeni varusni metatarzalni angulaciji (lat. *metarsus primus varus*).

Stopnjo deformacije haluks valgusa ocenjujemo s standardnih AP rentgenskih posnetkov noge (slika 2). Za oceno sta predvsem pomembna dva kota. **Prvi intermetatarzalni kot (IMK)** je kot med prvo in drugo stopalnico. Zgornja meja normale znaša  $8^{\circ}$ – $9^{\circ}$ . **Haluks valgus kot (HVK)** je kot med prvo stopalnico in proksimalno prstnico. Le ta normalno znaša  $15^{\circ}$ . Kadar je večji od  $30^{\circ}$ – $35^{\circ}$  pride do pronacije palca glede na stopalo.

Ob pronaciji proksimalne falange palca zdrsne kita *m. abductor hallucis*, ki je že normalno rahlo plantarno položena glede na fleksijsko-ekstenzijsko os prvega MTP sklepa, še bolj plantarno (slika 3). Tako ostane na medialni strani sklepa edina čvrsta struktura medialna ovojnična vez. *M. adductor hallucis*



Slika 2. Rentgenska slika stopala s hudo haluks valgus deformacijo in subluksacijo sezamoidnih kosti (IMK – prvi intermetatarzalni kot, HVK – haluks valgus kot).

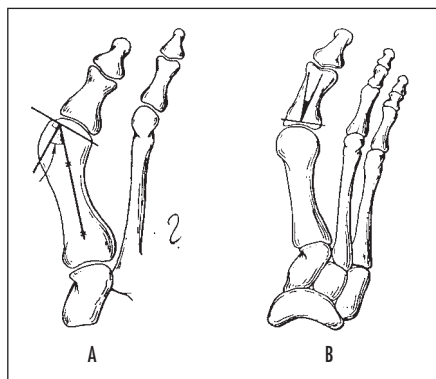


Slika 3. Prikaz plantarnega zdrsa *m. abductor hallucis* in lateralne subluksacije sesamoidnih kosti ob pronaciji palca (AbH – *m. abductor hallucis*, EHB – *m. extensor hallucis longus*, FHBM in FHBL – *m. flexor hallucis brevis mediale et laterale*, AdH – *m. adductor hallucis*).

zaradi odsotnega antagonističnega delovanja *m. abductor hallucis*, vleče palec še bolj v valgus. Ob tem se medialna ovojnična vez raztegne, glavica prve stopalnice potuje medialno in stran od sesamoidnih kosti. Zaradi pritiska in subluksacije golenske sesamoidne kosti v lateralni smeri se splošči greben na plantarni površini glavice prve stopalnice. Pride do pomika obeh sesamoidnih kosti lateralno. Mečnična sesamoidna kost se znajde v prvem intermetatarzalnem prostoru. Ko pride enkrat do subluksacije, se deformacija nezadržno večja (2).

Pri oceni deformacije je pomemben tudi medsebojni odnos sklepnih površin (kongruenca) in odnos sklepnih površin metatarzofalangealnega sklepa (MTP) s pripadajočima diafizama. V ta namen uporabljamo izraza **distalni metatarzalni sklepni kot (DMSK)** in **proksimalni falangealni sklepni kot (PFSK)**. DMSK je kot med ploskvijo, na katero je položen sklepni hrustanec, in pravokotnico na diafizo stopalnice. Normalno znaša

do 15°. Analogno je PFSK kot med bazo proksimalne prstnice in njeno daljšo osjo in znaša 7°–10° (slika 4). Povečan kot v obeh primerih je dejavnik tveganja za nastanek haluks valgusa, pri povečanem PFSK nastane interfa-



Slika 4. Shematski prikaz distalnega metatarzalnega sklepne koto (DMSK) in proksimalnega falangealnega sklepne koto (PFSK).

langealna HV deformacija. Neupoštevanje teh sklepnih angulacij je lahko vzrok za slab uspeh operacije. Izraz kongruenca se nanaša na odnos med sklepnima površinama. Kadar sta površini poravnani, je sklep kongruenten, možnost za nepredovanje deformacije je majhna. Kadar površini nista poravnani, je sklep nekongruenten (subluksiran), možnost za napredovanje deformacije je velika (1).

Posledice hude valgus deformacije palca so številne. Razvije se klavivast 2. prst noge, hipertrofija burze nad medialno eminenco, nastanejo otiščanci, izrastki, nastopi artroza MTP sklepa, pojavijo se bolečine v predelu glavnic stopalnic manjših prstov (metatarzalgija). Pripadajoče težave je nujno oceniti zaradi primerne izbora operativne tehnike (2).

## ZDRAVLJENJE HALUKS VALGUSA

Zdravljenje je v začetku konzervativno za večino bolnikov. Bolnik potrebuje primerno obutev, opravljati mora vaje za razgibavanje prvega MTP sklepa in se izogibati prekomernim aktivnostim z obremenjevanjem stopala. V kolikor se težave ob teh ukrepih ne umirijo in so bolečine stalno prisotne, je indicirano operativno zdravljenje (3).

Znanih je več kot 130 posegov, ki se uporabljajo v zdravljenju deformacije. Noben izmed posegov ni splošno indiciran in mnogi imajo številne pomanjkljivosti. Za operativno tehniko se odločimo na podlagi stopnje HV deformacije in velikosti IMK. Izbrana tehnika mora odpraviti vse težave: hipertrofijo medialne eminence, povečan HVK in IMK, kongruenco MTP sklepa, subluksacijo sesamoidnih kosti in pronacijo palca (1).

Posegi na kosteh so pogosto kombinirani s posegi na mehkih delih. Pri inkongruentnem (subluksiranem) MTP sklepu je indicirana poravnava mehkih tkiv oz. sprostitev lateralnih struktur. Skozi dorzalni pristop prekinemo narastišče *m. adductor hallucis* na mečnično sesamoidno kost in bazo proksimalne prstnice palca. Tako sprostimo vlek v lateralno smer in omogočimo fiziološki razmik med I. in II. prstom. Za osteotomije v predelu prve stopalnice velja, da bolj kot je osteotomija proksimalno, večjo korekcijo IMK dosežemo (2).

Pri lažji deformaciji (HVK < 25°) se odločimo za enostavno osteotomijo (Mitchell, Chevron). V primeru nekongruentnega MTP sklepa sprostimo lateralne strukture. Poravnava mehkih tkiv ob kongruentnem MTP sklepu ni primerna, saj lahko povzroči nekongruentnost le-tega in posledično ponovitev deformacije ali nastanek artroze sklepa.

Zmerno HV deformacijo (HVK < 40°) lahko rešimo podobno (Mitchell, Chevron + Akin), se odločimo za proksimalno metatarzalno osteotomijo v kombinaciji s sprostitev mehkih delov ali pa opravimo Scarf osteotomijo z ali brez Akin osteotomije.

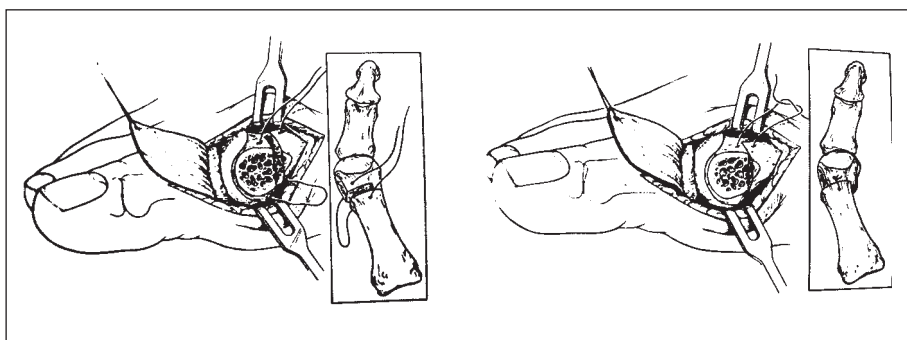
Pri hudi HV deformaciji (HVK > 40°) uporabimo kombinacijo osteotomij (Coughlin), se odločimo za proksimalno metatarzalno osteotomijo v kombinaciji s sprostitev mehkih delov ali pa opravimo Scarf osteotomijo z Akin osteotomijo. V primeru degenerativnih sprememb MTP sklepa sta indicirani artrodeza ali ekscizijska artroplastika, ki nista predmet tega članka (1, 3).

Pri dolgotrajnih deformacijah je pogosto prisotno patološko vensko žilje, katerega ohranitev je nujno potrebna, kar oteži operativni poseg. Neohranitev venskega pleteža vodi v dolgotrajne pooperativne otekline, ki otežijo celjenje in povzročajo bolečine. Cilj operacije je bolnika rešiti bolečin in kozmetično popraviti deformacijo.

### Mitchell osteotomija

Gre za klasično osteotomijo v zdravljenju haluks valgusa. Hohmann je prvi predlagal lateralni pomik in plantarni nagib distalnega odlomka po opravljeni osteotomiji vratu prve stopalnice. Ime je dobila po Mitchellu, ki je leta 1945 prvi objavil prispevek, v katerem je analiziral uspeh pri več kot 100 takšnih operacijah (4). Indikacija za ta poseg je haluks valgus zmerne stopnje s subluksacijo MTP sklepa. Meja za poseg je HVK < 35° in IMK < 15°. Kontraindikacije so artroza MTP sklepa, kratka prva stopalnica, lateralna metatarzalgija in kongruentni MTP sklep z DMSK > 15° (1-3).

Mitchellova osteotomija je zunajovojnična. Operativni poseg je sestavljen iz več delov. Vrezu medialne ovojnice sledi odstranitev medialne eminence z dletom ali žago. Napravimo dve luknji na distalnem delu stopalnice v dorzoplantarni smeri, tako da je



Slika 5. Mitchell osteotomija.

prva distalno in druga proksimalno od osteotomije. Nato opravimo dvojno (popolno in nepopolno) osteotomijo distalnega dela diafize prve stopalnice (slika 5). Sledi lateralni pomik distalnega odlomka in poprava angulacije le-tega. Položaj učvrstimo s šivom skozi luknji, ki smo ga nastavili že prej. Medialno odstranimo projekcijo kostnine nastalo zaradi osteotomije in zašijemo ovojnico s položajem palca v 5° varusa in v plantarni fleksiji. Za imobilizacijo uporabimo mavčev čevljev do zacelitve osteotomije (6–8 tednov).

Za dvojno osteotomijo prve stopalnice je značilno, da opravimo dva reza. Prvi rez opravimo z žago, pravokotno na medialno površino vratu, 2 cm proksimalno od MTP sklepa. Nedotaknjena pustimo 3 do 6 mm lateralnega dela kosti (od tod ime nepopolna osteotomija). Širina nedotaknjene lateralnega dela je odvisna od stopnje deformacije. Intermetatarzalni kot med prvo in drugo stopalnico (IMK) določa potrebno stopnjo poprave za sprostitev lateralnega sistema. Pri IMK 10°–12° je dovolj 3–4 mm lateralnega stebra, pri IMK 13°–15° potrebujemo 5–6 mm nedotaknjene lateralnega stebra. Drugi rez opravimo 3–4 mm proksimalno od prvega, pravokotno na medialno površino stopalnice in skozi vso debelino kosti (popolna osteotomija). Del kostnine med obema rezoma odstranimo. Nekateri avtorji priporočajo plantarno divergenco obeh rezov za 10°, saj je na ta način pospešena plantarna fleksija distalnega odlomka.

Opravljene so bile retrospektivne študije Mitchellove operacije, ki so pokazale učinkovite rezultate v 82% (1). Bolečina je odpravljena, stopalo zoženo in deformacija odstranjena pri


večini bolnikov, pogostnost nezarastle osteotomije (angl. *nonunion*) je zanemarljiva. Nezadovoljiva poprava deformacije in ponovitev deformacije se pojavi v 10%, kar narekuje pazljivo izbiro primernih pacientov. Najbolj neprijeten zaplet je bolečina v predelu stopalnice oz. metatarzalija, ki jo povezujejo z nepravilnim zaraščanjem (angl. *malunion*) distalnega odlomka v dorzifleksiji. Skrajšanje prve stopalnice je pomemben del posega in pomaga pri popravi deformacije, vendar preveliko skrajšanje vodi v prehodno metatarzalijo.

Zaradi nestabilne osteosinteze so zapleti precej pogosti. Skupaj z zahtevno operativno tehniko je to glavni razlog, da se vedno več kirurgov odloča za druge vrste osteotomij. Kljub temu je Mitchellova osteotomija še vedno aktualna klasična tehnika za operativno popravo haluks valgus deformacije.

### Chevron osteotomija

Chevron osteotomija je danes najbolj priljubljen poseg, ki ga je prvi opisal Corless leta 1975. Primeren je za mlajše bolnike z zmernim haluks valgusom (HVK < 30°, IMK < 13°) in subluskacijo MTP sklepa. Z njo ne moremo popraviti pronacije palca, le delno lahko popravimo subluskacijo sezamoidnih kosti. V kombinaciji z Akin osteotomijo se uporablja pri HV s kongruentnim MTP sklepom (DMSK < 20°) in pronacijo palca. Poseg je kontraindiciran pri hudih HV deformacijah, pri HV povezanim z artrozo MTP sklepa in pri starejših od 60 let (1–3, 5).

Ima tri prednosti pred osteotomijo na vratu stopalnice. Narejena je v predelu spongiozne



Slika 6. Modificirana Chevron osteotomija.

kostnine, je stabilna in ne skrajša stopalnice. Poseg je sestavljen iz večih delov, ki si sledijo v naslednjem vrstnem redu: odstranitev medialne eminence, V osteotomija, lateralni premik distalnega (kapsularnega) odlomka, odstranitev nastale projekcije stopalnice in zašitje medialne kapsule.

Znotrajovojnično osteotomija v obliki črke V je položena vodoravno v predel glavice prve stopalnice tik pod subhondralno kost. Modificirana Chevron osteotomija ima vrh osteotomije približno 1–1,5 cm proksimalno od sklepa. Dorzalni in plantarni krak osteotomije oklepata v vzdolžno osjo stopalnice kot  $30^\circ$ , tako da je med njima kot okoli  $60^\circ$ . Ta kot je optimalen, saj omogoča dobri spongiozni stik med odlomkoma, ob tem pa ohranja stabilnost. Pri kotu večjem od  $80^\circ$  se stabilnost močno zmanjša. V takšnih primerih je potrebna učvrstitev osteotomije s K žicami. Pri kotu manjšem od  $45^\circ$  sta kraka osteotomije pomaknjena v kortikalno kost vratu stopalnice, kar zmanjša spongiozni stik. Iz podobnega razloga ni priporočljiv lateralni premik distalnega odlomka večji od 5–6 mm. Pomembno je, da ležita kraka v enakem medsebojnem

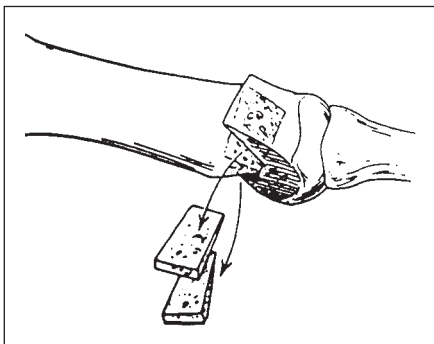
odnosu na medialni in lateralni strani, drugače je lateralni premik distalnega odlomka težaven (slika 6).

Biplanarna osteotomija je nadgradnja Chevron osteotomije. Temelji na klinastem izrezu v predelu osteotomije z bazo na medialni strani. Na ta način lahko popravimo povečan DMSK  $> 15^\circ$  (3).

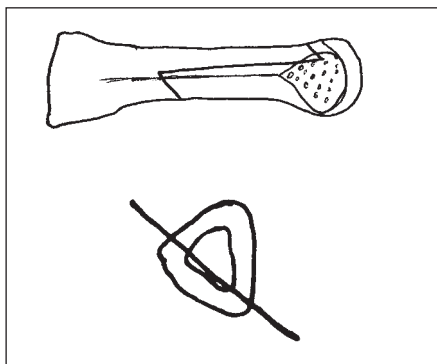
Stopalo je po opravljeni osteotomiji zoženo, palec je v kozmetično sprejemljivem valgusu in dorzifleksija v MTP sklepu je do neke mere ohranjena. Dolgoročni rezultati kažejo zadovoljstvo bolnikov do 94% in minimalno število zapletov. Širjenje indikacij na hujše deformacije vodi v večjo pojavnost zapletov in nezadovoljstvo bolnikov. Najpogostejša zapleta sta premajhna poprava deformacije in ponovitev le-te, do katere pride zaradi zdrsa v predelu osteotomije (1, 5). Najtežji zaplet je avaskularna nekroza glavice prve stopalnice, ki jo mnogi povezujejo s sproščanjem lateralnih struktur (tenotomija *m. adductor hallucis*).

### Scarf osteotomija

Je eden izmed tehnično najbolj zahtevnih posegov v zdravljenju haluks valgusa, ki omogoča veliko raznolikost poprave deformacij. Z njim lahko popravimo tudi pronacijo palca in sublukzacijo sezamoidnih kosti. Poseg je indiciran pri bolnikih z zadovoljivo kostno strukturo in IMK  $< 18^\circ$ . Povečan DMSK (do  $20^\circ$ ) ni kontraindikacija za poseg. V sedanjih obliki jo je prvi opravil Weil leta 1984. Poseg je sestavljen iz več delov, ki si sledijo v naslednjem vrstnem redu: sproščanje lateralnih struktur, odstranitev medialne eminence, Scarf osteotomija, zašitje medialne ovojnice in opsijska osteotomija proksimalne falange (3, 6–7).



Slika 7. Biplanarna Chevron osteotomija.



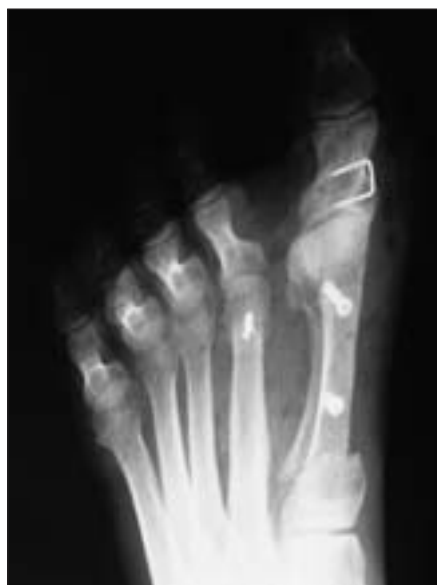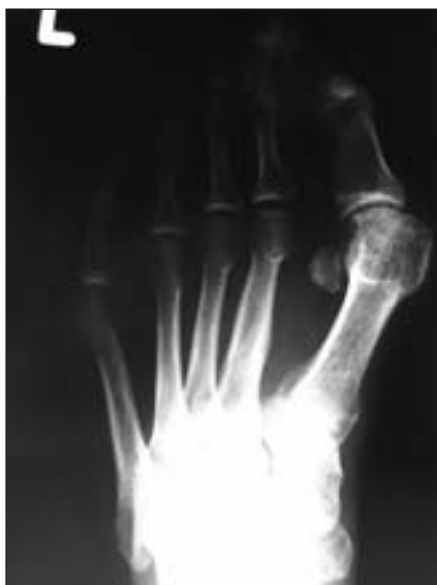Slika 8. Scarf osteotomija (zgoraj – medialni pogled, spodaj – prečni pogled).

Za Scarf osteotomijo je pomembno razumevanje ravninske anatomije prve stopalnice, ki ima tri površine. Lateralna površina je položena sagitalno in je pri medialnem pristopu očem skrita. Na medialni strani je prisoten medialni greben, ki loči dorzalno in plantarno površino. Vzdolžni rez osteotomije (slika 8) napravimo vzporedno s plantarno površino od dorzalne (tik nad medialnim grebenom) proti lateralni površini (tik nad stikom le-te s plantarno površino). Nato napravimo proksimalni-medialni prečni rez pod kotom  $60^\circ$

glede na vzdolžni rez v sagitalni ravnini in proksimalno vsaj pod kotom  $90^\circ$  proti drugi stopalnici v plantarno-dorzalni ravnini. Drugi prečni rez (distalno-lateralni) je prav tako pod kotom  $60^\circ$  glede na vzdolžnega in nekoliko manj proksimalno usmerjen od prejšnjega. Tako dobimo plantarni in lateralni kostni blok. Sledi lateralni premik plantarnega bloka, ki nosi s sabo MTP sklep, in učvrstitev osteotomije z vijaki.

Ob posegu pride do znižanja stopalnice (normalno do 5 mm), ki ga lahko spreminjamo s smerjo vzdolžnega reza v čelni ravnini. Bolj, ko je ta navpično postavljen, nižja bo stopalnica zaradi lateralnega premika. Zaradi obsežnega lateralnega bloka lahko brez strahu za stabilnost opravimo premik do  $2/3$  širine stopalnice. Z večanjem kota prečnega reza v proksimalni smeri lahko skrajšamo stopalnico. V kolikor je potrebno lahko to kombiniramo z Weilovo osteotomijo stopalnic drugih prstov. Popravimo lahko tudi do  $20^\circ$  deformacije v distalnem metatarzalnem sklepem kotu. Pri hujših oblikah haluks valgusa kombiniramo Scarf osteotomijo z zaprto klinasto osteotomijo proksimalne prstnice palca po Akinu (slika 9).

Odlika Scarf osteotomije je njena raznolika uporabnost, kot glavno slabost pa omenjajo



Slika 9. Scarf osteotomija v kombinaciji z Akin in Weilovo osteotomijo (levo – huda haluks valgus deformacija s subluksacijo sesamoidnih kosti; desno – pooperativno popravljena deformacija s primernim položajem sesamoidnih kosti).

zahtevno tehniko izvedbe. Ima visoko krivuljo učenja, ko pa jo enkrat osvojiš, lahko počneš skorajda vse. Notranja učvrstitev zagotavlja učvrstitev osteotomije. Študije ocenjujejo zadovoljstvo bolnikov po operaciji na okoli 85%. Osteotomija je zasnovana tako, da ohranja prekrvavitev glavnice stopalnice, zelo redko pride do aseptične nekroze. Nekateri avtorji opozarjajo na pazljivost pri dvigovanju in pretiranem krajšanju stopalnice zaradi nastanka metatarzalgije (6).

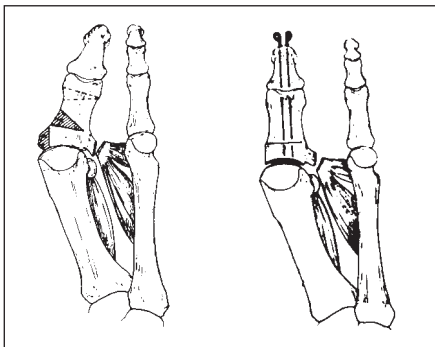
### Akin osteotomija

Zaprta klinasta osteotomija proksimalne prstnice palca je dobila ime po njenem avtorju Akinu, ki jo je uporabil že leta 1925. Izrez klina z medialno položeno bazo in odstranitve medialne eminence sta glavni lastnosti te tehnike.

Najprej napravimo pravokotni rez na proksimalno prstnico 6–8 mm distalno od MTP sklepa. Sledi 3–4 mm bolj distalno položen poševni rez do vrha prvega. Pomembno je, da ne prekinemo lateralnega korteksa kosti. Nastali klin odstranimo, osteotomijo »zapremo« in učvrstimo z dvema K žicama. Z derotacijo ob osteotomiji lahko popravimo pronacijo palca. Odstranimo tudi medialni del baze proksimalne prstnice (slika 10).

Danes se večinoma uporablja pri izbranih bolnikih kot pridružen poseg osteotomiji prve stopalnice (npr. Chevron osteotomiji, Scarf osteotomiji, osteotomiji proksimalnega dela stopalnice). Z njo dodamo 2°–3° dodatne poprave.

Akin osteotomija kot samostojna tehnika nima prave biomehanske osnove pri popra-



Slika 10. Akin osteotomija.

vi IMK. Zmanjšan HVK se čez leta poveča, deformacija se ponovno pojavi. Bolniki so v polovici primerov nezadovoljni z uspehom operacije, zato so njeno uporabo močno omejevali. Indicirana je za popravo interfalangealnega kota in PFSK ob blagi stopnji HV deformacije brez *metatarsus primus varus* (1–3).

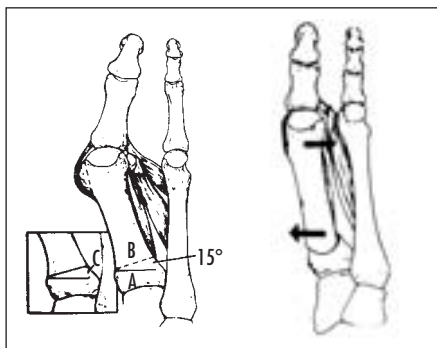
### Proksimalna osteotomija prve stopalnice

Kadar je kot med prvo in drugo stopalnico močno zvečan lahko dosežemo najboljšo popravo deformacije s proksimalno osteotomijo. Indicirana je pri bolnikih brez degenerativnih sprememb MTP sklepa s HVK > 35° in IMK > 13°. Majhna poprava kota proksimalno se odrazi v precejšnji popravi deformacije distalno, kar ima za posledico zožanje stopala. Široka stična površina spongiozne kostnine omogoči zgodnje celjenje in stabilnost osteotomije. Skrajšava stopalnice je minimalna. Ima pa osteotomija tudi nekaj slabosti. Distalni fragment se lahko dislocira, če ni zadovoljivo notranje učvrščen, kar poveča obremenitev druge stopalnice. Pogosto je potrebna imobilizacija z mavcem. Ob samem pristopu je poškodba mehkih tkiv večja kot pri bolj distalnih osteotomijah. Tri najpogostejše tehnike so odprta klinasta osteotomija, zaprta klinasta osteotomija in kupolasta osteotomija (slika 11). Rezultat ni odvisen od izbrane tehnike, marveč od natančnosti in stabilnosti naravnave (1–3).

Pri odprti klinasti osteotomiji napravimo rez do lateralnega korteksa kosti pravokotno na kost v proksimalnem delu stopalnice, osteotomijo »odpremo« in vstavimo oblikovan klin iz prej odbite medialne eminence. Pri zaprti klinasti osteotomiji napravimo trapezoidno resekcijo z lateralno položeno bazo in rahlim nagibom plantarno, klin odstranimo in osteotomijo »zapremo«. Pri kupolasti osteotomiji napravimo resekcijo kosti v obliki kupole, proksimalni del distalnega odlomka premaknemo medialno, distalni del odlomka lateralno in učvrstimo s K žico.

Bolniki so bili v 92% zadovoljni z operacijo. Skrajšanje stopalnice in dorzifleksija po zacelitvi osteotomije sta dejavnika tveganja za nastanek lateralne metatarzalgije. Odprta klinasta osteotomija vodi v podaljšanje stopalnice, kar se odraža z nestabilnostjo na mestu





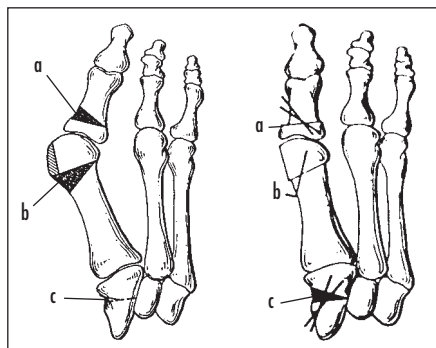
Slika 11. Zaprta klinasta osteotomija in kupolasta osteotomija proksimalnega dela prve stopalnice.

osteotomije. Zaradi povečanega vleka mehkih tkiv so ponovitve pogostejše. Pretirana poprava (haluks varus) je posledica odstranitve mečične sezamoidne kosti, zato pride lateralna sezamoidektomija le redko v poštev. V kolikor je MTP sklep kongruenten, ni priporočljivo sproščanje lateralnih struktur, saj pogosteje vodi v ponovitev deformacije. Z uporabo notranje učvrstitve se je zmanjšala pojavnost nezacelitev ali neprimernih zacelitev osteotomije (1).

### Osteotomija medialne kuneiformne kosti

Indicirana je pri hudih deformacijah z splošno ohlapnostjo vezi in pri hiper mobilnem palčevem steburu, ki se pojavi ob hiper mobilni ploski nogi (lat. *pes planus*). Omenjene nepravilnosti pogosteje vidimo pri dekletih v mladostništvu. Proksimalna metatarzalna osteotomija je kontraindicirana ob odprti rasti coni proksimalnega dela prve stopalnice, zato se odločimo za osteotomijo klinaste kosti. To vrsto osteotomije pogosto uporabimo v kombinaciji z Akin osteotomijo in zaprto klinasto osteotomijo distalnega dela stopalnice, kar imenujemo trojna osteotomija po Coughlinu (slika 12).

Gre za odprto klinasto osteotomijo medialne klinaste kosti. Odpremo celotno medialno površino prve klinaste kosti. Ob resekciji



Slika 12. Trojna osteotomija po Coughlinu (a – Akin osteotomija, b – zaprta klinasta osteotomija distalnega dela stopalnice, c – odprta klinasta osteotomija medialne klinaste kosti).

medialne eminence in vratu stopalnice ne dobimo dovolj kostnine za zapolnitev klinastega defekta, zato nastalo okvaro zapolnimo s trikortikalnim prostim presadkom iz iliakalne kriste (1, 2).

Zapleti multiplih osteotomij so številni: slaba učvrstitev, izguba poprave, nepravilno zaraščanje, avaskularna nekroza, znotrajsklepna poškodba z osteotomijo in artroza IP in MTP sklepa. Tehnika je zahtevna in zato rej rezervirana le za občasne izbrane primere. Primeren bolnik je bolnik s HV deformacijo, kongruentnim MTP sklepom in povečanim DMSK (DMSK > 15°).

### ZAKLJUČEK

Odločitev o primernem posegu pri bolniku s haluks valgus deformacijo zahteva skrbno preoperativno pripravo. Z operacijo moramo popraviti vse elemente deformacije: povečan HVK in IMK, pronacijo palca, povečan DMSK, medialno eminenco, subluksacijo sezamoidnih kosti. Neuspeh poprave katerega od elementov poveča možnost ponovitve deformacije. Kirurg bi moral imeti na razpolago nekaj posegov, s katerimi je seznanjen, da bi se lahko ciljno posvetil posameznim deformacijam. Uporaba le enega posega in širjenje indikacij zanj vodi v pogostejše pooperativne zaplete in nezadovoljstvo bolnikov.

## LITERATURA

1. Coughlin M. Hallux valgus. JBJS 1996; 78: 932-66.
2. Richardson EG. Disorders of the hallux. In: Crenshaw AH, ed. Campbell's operative orthopedics, vol 4. 4th ed. New York: Mosby; 1992. p. 2615-81.
3. Richardson EG. Hallux valgus. In: Miller DM, ed. Review of Orthopedics. 4th ed. Philadelphia: Saunders; 2004. p. 313-20.
4. Hawkins CB, Mitchell CL, Hedrick DW. Correction of hallux valgus by metatarsal osteotomy. JBJS 1945; 27: 387-94.
5. Johnson JE, Cofield RH, Morrey BF. Chevron osteotomy for hallux valgus. Clin Orthop Relat Res 1979; 142: 44-7.
6. Barouk LS. Scarf osteotomy for hallux valgus correction. Local anatomy, surgical technique, and combination with other forefoot procedures. Foot Ankle Clin 2000; 5 (3): 525-58. Review.
7. Borrelli AH, Weil LS. Modified Scarf bunionectomy: our experience in more than 1000 cases. J Foot Surg 1991; 30: 609.

Prispelo 16. 4. 2006