

Pregledni prispevek/Review article

SLIKANJE SPECT DOPAMINSKEGA PRENAŠALCA PRI BOLEZNIH MOŽGANOV

SPECT IMAGING OF DOPAMINE TRANSPORTER IN BRAIN DISORDERS

Dušan Flisar,¹ Ludvik Puklavec,² Marko Grmek,³ Maja Trošt⁴

¹ Nevrološki oddelek, Univerzitetni klinični center Maribor, Ljubljanska 5, 2000 Maribor

² Oddelek za nuklearno medicino, Univerzitetni klinični center Maribor, Ljubljanska 5, 2000 Maribor

³ Klinika za nuklearno medicino, Univerzitetni klinični center Ljubljana, Zaloška 7, 1525 Ljubljana

⁴ Nevrološka klinika, Univerzitetni klinični center Ljubljana, Zaloška 2, 1525 Ljubljana

Izvleček

Izhodišča *Diagnozo parkinsonizma postavimo na osnovi anamneze in kliničnega pregleda. Kadar so znaki parkinsonizma jasno izraženi (tremor v mirovanju, rigor, bradikineza), je diagnoza enostavna. Težave se pojavijo, ko klinični znaki niso značilni ali dovolj izraziti. Slikanje SPECT dopaminskega prenašalca z radioaktivnim označevalcem 123I-Ioflupanom (DAT-SPECT) omogoča zanesljivo oceno degeneracije nigrostriatalne poti in pomaga kliniku k pravilni diagnozi. Članek obravnava vlogo in indikacije slikanja DAT-SPECT pri bolnikih z motnjami gibanja in pri bolnikih z demenco.*

Zaključki *Slikanje DAT-SPECT omogoča zanesljivo ločevanje degenerativnih parkinsonizmov od parkinsonizmov in neparkinsonskih tremorjev, pri katerih je nigrostriatalna pot ohranjena. DAT-SPECT loči tudi demenco z Lewyevimi telesci od Alzheimerjeve bolezni.*

Ključne besede *DAT-SPECT; 123-Ioflupan; motnje gibanja; parkinsonizem; demenca; tremor*

Abstract

Background *Diagnosis of parkinsonism is based on medical history and clinical examination. When the signs of parkinsonism are obvious (tremor at rest, rigidity, bradykinesia), the diagnosis is relatively easy. However, problems appear when clinical signs are not typical or distinct enough for making the proper diagnosis. Dopamine transporter imaging with radioactive tracer 123I-Ioflupane (DAT-SPECT) enables a clear evaluation of nigrostriatal degeneration and helps a clinician to make a correct diagnosis. This article discusses the role and indications of DAT-SPECT imaging in patients with movement disorders and in patients with dementia.*

Conclusions *DAT-SPECT enables clear differentiation of degenerative parkinsonisms from parkinsonisms and non-parkinsonian tremors in which the nigrostriatal pathway remains intact. DAT-SPECT also differentiates dementia with Lewy bodies from Alzheimer's disease.*

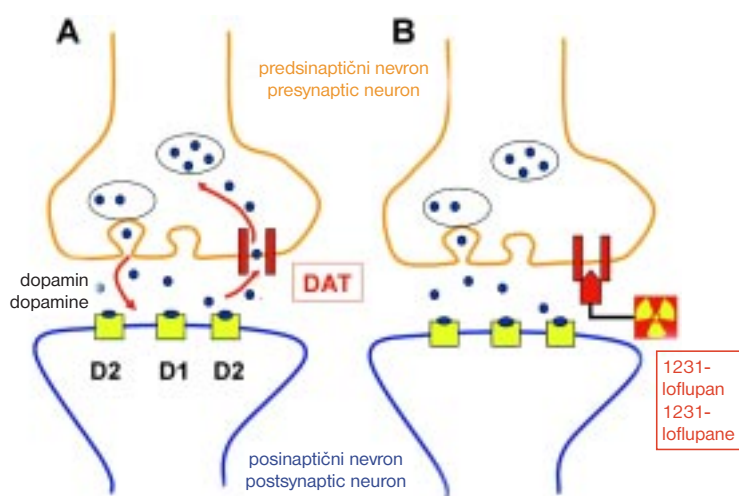
Key words *DAT-SPECT; 123-Ioflupane; movement disorders; parkinsonism; dementia; tremor*

Avtor za dopisovanje / Corresponding author:

Dušan Flisar, dr. med., Nevrološki oddelek, UKC Maribor, Ljubljanska 5, 2000 Maribor

Uvod

Motnje gibanja so pogosto posledica motnje v delovanju bazalnih ganglijev, ki jih sestavljajo striatum (nukleus kavdatus in putamen), palidum, substanca nigra in subtalamično jedro.^{1,2} Ključni živčni prenašalec, ki skrbi za normalno delovanje bazalnih ganglijev, je dopamin. Proizvajajo ga nevroni substance nigre.³ Aksoni teh nevronov se končujejo v striatumu, kjer v sinaptično špranjo sproščajo dopamin.⁴ Dopaminergične sinapse v striatumu so sestavljene iz predsinaptičnega in posinaptičnega dela. Predsinaptični del so nevroni substance nigre. Na njihovih aksonih je v področju striatuma membranski protein, ki skrbi za ponovni prevzem dopamina iz sinapse v predsinaptični nevron.^{5,6} Pravimo mu dopaminski prenašalec (angleško: dopamine transporter ali DAT). Posinaptični del dopaminergične sinapse so nevroni striatuma. Na njihovih membranah se nahajata dopaminska receptorja D1 in D2 (Sl.1A).



Sl. 1. Dopaminergična sinapsa v striatumu. A – dopaminski prenašalec (DAT) na predsinaptičnem nevronu. B – vezava radioaktivnega označevalca (¹²³I-loflupan) na DAT.

Figure 1. Dopaminergic synapse in the striatum. A – Dopamine transporter (DAT) on the presynaptic neuron. B – Radioactive tracer (¹²³I-loflupane) binding with DAT.

Radioizotopsko označevanje dopaminskega prenašalca in nato odkrivanje tako nakopičene radioaktivnosti s kamero gama omogoča oceniti gostoto dopaminskega prenašalca v striatumu, ki korelira s številom dopaminskih nevronov v substanci nigri.^{7,8} Funkcijsko slikanje dopaminskega prenašalca omogoča zanesljivo in zgodnjo oceno integritete predsinaptičnega dela dopaminskega sistema,^{9, 10} ki degenerira pri neurodegenerativnih parkinsonizmih.

V uporabi je večje število označevalcev dopaminskih prenašalcev, ki so primerni za odkrivanje z gama kamero: ¹²³I-loflupan-CIT, ¹²³beta-CIT, ¹²³IPT, ^{99m}Tc-TRODAT-1.¹¹⁻¹³ Med seboj se razlikujejo po farmakokinetiki in afiniteti vezave na dopaminski prenašalec. Pomembno je poudariti, da je dopaminski prenašalec v možganih skoraj izključno v striatumu, kar pri

slikanju DAT-SPECT s pridom izkoriščamo.¹⁴ Rutinsko ocenjujemo slike vizualno in semikvantitativno.¹⁵ Možna je tudi natančnejša analiza z metodo statistične parametrične kartografije (statistical parametric mapping), kar je računalniški statistični program za analizo funkcijskih slik možganov.¹⁶

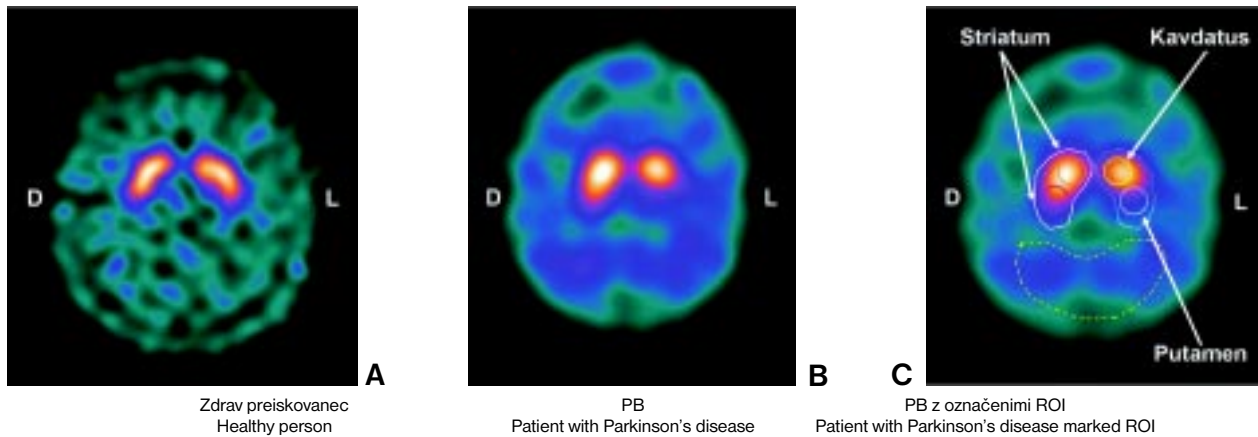
V rutinski klinični praksi uporabljamo za označevanje dopaminskega prenašalca večinoma ¹²³I-loflupan, ki je komercialno dosegljiv in za klinično uporabo registriran v Evropi od leta 2000 (Sl. 1B). V Sloveniji izvajamo preiskave z njim od leta 2005 v UKC Maribor in UKC Ljubljana.

Idiopatska Parkinsonova bolezen

Idiopatsko Parkinsonovo bolezen povzroči degeneracija dopaminskih nevronov substance nigre. Z napredovanjem bolezni se zmanjšuje število dopaminskih prenašalcev. Slikanje DAT-SPECT pokaže znižano kopičenje radioaktivnega označevalca v odvisnosti od napredovanja Parkinsonove bolezni.¹⁷⁻²¹ Znižano kopičenje radioaktivnega označevalca je izrazitejše na nasprotni strani možganov od klinično bolj prizadete strani. Ta nesimetričnost se ohrani pri večini bolnikov do pozne faze bolezni. Kopičenje označevalca se najprej zmanjša v posteriornem delu putamna in napreduje naprej proti glavi kavdatusa. Vzrok za to je vzorec degeneracije substance nigre. Ta se začne najprej v ventro-lateralnih delih substance nigre, od koder gredo aksoni dopaminskih nevronov pretežno v področje posteriornega dela putamna.²²

Občutljivost preiskave DAT-SPECT je pri klinično izraženi Parkinsonovi bolezni skoraj 100-odstotna.²³ S to preiskavo lahko prikažemo degeneracijo dopaminskih nevronov že pred pojavom motoričnih znakov Parkinsonove bolezni. Nasprotno pa opažamo, da DAT-SPECT pri približno 10 % bolnikov s kliničnim sumom na PB pokaže povsem normalno kopičenje označevalca DAT.^{24, 25}

Takšne slike so poimenovali slike brez znakov dopaminergičnega primanjkljaja (angl. scans without evidence for dopaminergic deficit ali SWEDD.) Po večletnem spremljanju teh bolnikov se je izkazalo, da v 97 % primerov ni prišlo do napredovanja parkinsonizma, kar bi pri neurodegenerativni bolezni pričakovali.²⁶ Klinična diagnoza Parkinsonove bolezni je bila zato pri bolnikih s SWEDD praviloma napačna. Pri nekaterih bolnikih se je kasneje izkazalo, da so imeli distonični tremor v mirovanju, ki je dajal vtis oblike parkinsonizma s tremorjem.²⁷ Takšna opažanja govorijo za veliko specifičnost preiskave, kar za klinično prakso pomeni, da normalna vezava radioaktivnega označevalca DAT z veliko zanesljivostjo izključuje idiopatsko Parkinsonovo bolezen in druge neurodegenerativne parkinsonizme.



Sl. 2. A – normalno kopičenje radioaktivnega označevalca (^{123}I -Hoflupan) pri zdravem preiskovanecu. B – zmanjšano kopičenje radioaktivnega označevalca v področju striatuma na levi strani pri bolniku s Parkinsonovo boleznijo (PB), ki ima izrazitejši parkinsonizem na desni strani telesa. Kopičenje je slabše v predelu putamna kot v predelu kavdatusa. Tak vzorec je značilen za začetno Parkinsonovo bolezen. C – s polno črto so označena področja interesa (angl. Regions of Interest-ROI): striatum in v njem kavdatas ter putamen. Aktivnost v ROI primerjamo z aktivnostjo ozadja. Ozadje je črtkano obrobjeno področje okcipitalnega režnja, kjer ni specifične vezave radioaktivnega označevalca dopaminskega prenašalca.

Figure 2. A – Normal accumulation of radioactive tracer (^{123}I -Hoflupane) in a healthy person. B – Reduced accumulation of radioactive tracer in the striatum is seen on the left side in a Parkinson disease (PD) patient with more pronounced parkinsonism on the right side. Accumulation is worse in the putamen as compared to the caudatus. This pattern is typical of the beginning of Parkinson's disease. C – Regions of Interests (ROI) are marked with a full line: the striatum containing the caudatus and the putamen. Activity of ROI is compared with the activity of the background. The occipital region surrounded by a broken line is taken as the background, where no specific binding of dopamine transporter radiotracer takes place.

Parkinsonizmi plus

K parkinsonizmom plus prištevamo multiplo sistemsko atrofijo (MSA), progresivno supranuklearno paralizo (PSP) in kortikobazalno degeneracijo (CBD). Tudi za te bolezni je značilen akinetično-rigidni sindrom, zato jih je včasih težko ločiti od idiopatske Parkinsonove bolezni.

Pri parkinsonizmi plus poteka ob predsinaptični dopaminergični degeneraciji še posinaptična degeneracija nevronov v striatumu. Ta ni značilna za idiopatsko Parkinsonovo bolezen. Zaradi degeneracije predsinaptičnih dopaminskih nevronov pokaže slikanje DAT-SPECT znižano kopičenje radioaktivnega označevalca v striatumu tako pri parkinsonizmi plus kot tudi pri idiopatski Parkinsonovi bolezni. Zato ločevanje med idiopatsko Parkinsonovo boleznijo in parkinsonizmi plus s to preiskavo praviloma ni možno.^{28, 29} V ta namen uporabljamo radioaktivne označevalce, ki se vežejo na posinaptične dopaminske receptorje D2 v striatumu, npr. ^{123}I jodobenzamid (IBZM). Njihova vezava je pri parkinsonizmi plus znižana, pri idiopatski Parkinsonovi bolezni pa normalna.

Medikamentni parkinsonizem

Povzročitelji medikamentnega parkinsonizma so klasični nevroleptiki, antiemetiki (npr. metoklopramid) ali kalcijevi antagonistni (npr. flunarazin in cinara-

zin).³⁰⁻³² Nigrostriatalna pot je pri medikamentnem parkinsonizmu ohranjena, zato bo izvid DAT-SPECT normalen. Normalen izvid in ustrezna anamneza je manj omenjenih zdravil govori v prid medikamentnemu parkinsonizmu, ki bo po ukinitvi zdravila praviloma izzvenel.

Vaskularni parkinsonizem

Pojem vaskularnega parkinsonizma (VAP) v literaturi ni jasno opredeljen. VAP pomeni 1. »parkinsonizem spodnjega dela telesa«, ki je posledica številnih lakunarnih infarktov v beli substanci in/ali bazalnih ganglijih, 2. parkinsonizem, ki je posledica strateškega infarkta v striatumu in 3. parkinsonizem zaradi infarkta v mezencefalonu, ki prizadene substanco nigro ali nigrostriatalno pot.³³

VAP je največkrat posledica lakunarnih infarktov v beli možganovini in/ali bazalnih ganglijih. Zato je DAT-SPECT v večini takšnih primerov normalen.³⁴ Infarkt v področju striatuma povzroči klinično sliko parkinsonskega sindroma le pri manjšem številu bolnikov.^{35, 36} V tem primeru bo na mestu infarkta videti zmanjšano kopičenje predsinaptičnega označevalca DAT. Zmanjšana vezava označevalca DAT bo izrazito nesimetrična in prisotna samo na strani prizadetega striatuma. Še redkejši je parkinsonizem zaradi infarkta ali vaskularne spremembe v področju substance nigre, kjer slikanje DAT pokaže manjšo vezavo označevalca DAT le v enem striatumu.³⁷

Pri kliničnem sumu na VAP je pomembna primerjava slik DAT-SPECT s strukturnimi slikami možganov (MRI ali CT). Te slike lahko pokažejo vaskularno spremembo v področju izpada označevalca DAT in pomagajo pojasniti klinično sliko.

Tremor

Esencialni tremor (ET) je najpogostejša motnja gibanja, če izvzamemo sindrom nemirnih nog. Večinoma ga lahko diagnosticiramo že s kliničnim pregledom. Včasih je diagnostična težava sočasen tremor rok v mirovanju, ki je lahko posledica nesproščenosti bolnika ali pa prvi znak Parkinsonove bolezni.³⁸⁻⁴⁰ Težave so tudi v primerih, ko sta posturalni in akcijski tremor izrazito nesimetrična, dalje pri osebah, ki izpolnjujejo merila za ET, a kažejo še druge znake parkinsonizma, kot npr. maski podoben in masten obraz, blago upočasnjenost gibov, zvišan mišični tonus. Pri teh bolnikih je ločitev med ET in začetno Parkinsonovo boleznijo težka. Ker pri bolnikih z ET dopaminski nevroni ne propadajo, je kopičenje označevalca DAT pri njih normalno.⁴¹ Normalen izvid DAT-SPECT vidimo tudi pri distoničnem, nevropatskem, medikamentnem in psihogenem tremorju. Zato lahko tudi te vrste tremorjev ločimo od tremorja v sklopu degenerativnih parkinsonizmov.⁴² Posebna skupina so bolniki z izoliranim tremorjem v mirovanju, ki nimajo upočasnenih gibov in zvišane mišičnega tonusa. Pri nekaterih od teh bolnikov pokaže jasen DAT-SPECT dopaminski primanjkljaj. V tem primeru gre za začetno Parkinsonovo bolezen.⁴³

Dopa-odzivna distonija

Dopa-odzivna distonija je sindrom, ki se pojavi že v otroštvu in začne z značilno akcijsko distonijo spodnjih okončin. Distonija se spreminja čez dan in je običajno najhujša popoldan in proti večeru. Bolezen je posledica motnje v sintezi dopamina zaradi mutacije gena za GTP ciklohidrolazo I⁴⁴ ali gena za tirozin-hidroksilazo.⁴⁵ Odlično izboljšanje nastopi že po majhnih odmerkih levodope in z leti ne oslabi. Tudi juvenilna oblika Parkinsonove bolezni se lahko začne z distonijo. Zato je klinično ločevanje med dopa-odzivno distonijo in juvenilno obliko Parkinsonove bolezni včasih težavno, vendar zaradi napovedi izida izjemno pomembno. Ker pri dopa-odzivni distoniji ne gre za degeneracijo nigrostriatalne dopaminergične poti, je slika DAT-SPECT normalna,^{46, 47} zato jo je možno s to preiskavo zanesljivo ločiti od juvenilne oblike Parkinsonove bolezni.

Demenca z Lewyjevimimi telesci

Demenca z Lewyjevimimi telesci predstavlja 10–20 % demenc po 65. letu starosti in je po pogostnosti takoj za Alzheimerjevo demenco.^{48, 49} Za demenco z Lewyjevimimi telesci so značilne vidne halucinacije, nihanje pozornosti in mišljenja ter parkinsonizem.⁵⁰ Na začetku demenco z Lewyjevimimi telesci še posebej težko loči-

mo od Alzheimerjeve bolezni, saj se parkinsonizem pri demenci z Lewyjevimimi telesci razvije šele po letu ali več. Ker gre pri demenci z Lewyjevimimi telesci za degeneracijo dopaminergičnih nevronov substance nigre, podobno kot pri Parkinsonovi bolezni, izkoriščamo to lastnost za njeno razlikovanje od Alzheimerjeve bolezni. Pri demenci z Lewyjevimimi telesci je kopičenje radioaktivnega označevalca v bazalnih ganglijih znižano, pri Alzheimerjevi demenci pa normalno. Znižano kopičenje označevalca DAT je eno pomožnih diagnostičnih meril za ugotavljanje demence z Lewyjevimimi telesci.⁵¹ Pri bolnikih s klinično diagnozo verjetne demence Lewyjevih telescev se je izkazala metoda slikanja DAT-SPECT z označevalcem I²³¹I-FP-CIT za 78-odstotno občutljivo in 90-odstotno specifično.⁵² V primerjavi z diagnozo ob obdukciji pa je ta metoda celo 88-odstotno občutljiva in 100-odstotno specifična.⁵³

Zaključki

Slikanje DAT-SPECT pokaže stopnjo okvare predsinaptičnega dopaminergičnega sistema. Zato z njim ne moremo ločiti idiopatske Parkinsonove bolezni od parkinsonizmov plus. Lahko pa ločimo nevrodegenerativne parkinsonizme od sekundarnih parkinsonizmov in neznačilnih tremorjev, ki se kažejo s podobno klinično sliko, a imajo ohranjen predsinaptični del dopaminergičnega živčnega sistema. DAT-SPECT loči tudi demenco z Lewyjevimimi telesci od Alzheimerjeve bolezni.

Za pravilno vrednotenje rezultatov preiskave moramo poznati klinično sliko, starost bolnika, trajanje bolezni, zdravila, ki jih je bolnik jemal v zadnjem času in bi lahko vplivala na klinično sliko (nevroleptiki, antiemetiki, kalcijevi antagonisti), ali na interpretacijo rezultatov preiskave (nekateri selektivni inhibitorji prevzema serotonina, venlafaksin, bupropion).⁵⁴⁻⁵⁷

Klinične indikacije za preiskavo DAT-SPECT so:

1. Neznačilen tremor (za ločevanje ET od tremorja pri parkinsonizmu).
2. Razlikovanje demence z Lewyjevimimi telesci od Alzheimerjeve bolezni.
3. Razlikovanje degenerativnih parkinsonizmov (Parkinsonova bolezen). Multipla sistemska atrofija, kortikobazalna degeneracija, progresivna supranuklearna paraliza, demenca z Lewyjevimimi telesci) od nedegenerativnih parkinsonizmov (vaskularni, medikamentni, psihogeni parkinsonizem).
4. Razlikovanje dopa-odzivne distonije od juvenilne oblike Parkinsonove bolezni.

Slikanje DAT-SPECT je primerno tudi v kliničnih raziskavah o napredovanju Parkinsonove bolezni, npr. pri raziskovanju učinka potencialnih nevroprotektivnih zdravil.⁵⁸

Slikanje DAT-SPECT za zdaj ni smiselno pri bolnikih s kliničnim sumom na začetni parkinsonizem, saj enkrat nimamo učinkovitih nevroprotektivnih zdravil. Z njihovim odkritjem pa bi bili prav ti bolniki primerni za slikanje z DAT-SPECT, saj bi imela zgodnja diagnoza velik pomen pri zaviranju napredovanja bolezni.

Literatura

- Marsden CD. The mysterious motor function of the basal ganglia: the Robert Wartenberg Lecture. *Neurology* 1982; 32: 514-39.
- DeLong MR. Primate models of movement disorders of basal ganglia origin. *Trends Neurosci* 1990; 13: 281-5.
- Ehringer H, Hornykiewicz O. Distribution of noradrenaline and dopamine (3-hydroxytyramine) in the human brain and their behavior in diseases of the extrapyramidal system. *Klin Wochenschr* 1960; 38: 1236-9.
- Dahlström A, Fuxe K. Evidence for the existence of monoamine-containing neurons in the central nervous system. *Acta Physiol Scand* 1964; 62: 1-55.
- Nirenberg MJ, Vaughan RA, Uhl GR, Kuhar MJ, Pickel VM. The dopamine transporter is localized to dendritic and axonal plasma membranes of nigrostriatal dopaminergic neurons. *J Neurosci* 1996; 16: 436-47.
- Hersch SM, Yi H, Heilman CJ, Edwards RH, Levey AI. Subcellular localization and molecular topology of the dopamine transporter in the striatum and substantia nigra. *J Comp Neurol* 1997; 388: 211-27.
- Kaufman M, Madras B. Severe depletion of cocaine recognition sites associated with the dopamine transporter in Parkinson's disease striatum. *Synapse* 1991; 9: 43-9.
- Wilson J, Levey A, Rajput A, Ang L, Guttman M, Shannak K, et al. Differential changes in neurochemical markers of striatal dopamine nerve terminals in idiopathic Parkinson's disease. *Neurology* 1996; 47: 718-26.
- Tissingh G, Bergmans P, Booij J, Winogrodzka A, van Royen EA, Stoof JC, et al. Drug-naïve patients with Parkinson's disease in Hoehn and Yahr stages I and II show a bilateral decrease in striatal dopamine transporters as revealed by [123I]beta-CIT SPECT. *J Neurol* 1998; 245: 14-20.
- Wolters EC, Francot C, Bergmans P, Winogrodzka A, Booij J, Berendse HW, et al. Preclinical (premotor) Parkinson's disease. *J Neurol* 2000; 247 Suppl 2: 103-9.
- Seibyl JP, Marek K, Sheff K, Zoghbi S, Baldwin RM, Charney DS, et al. Iodine-123-beta-CIT and iodine-123-FPCIT SPECT measurement of dopamine transporters in healthy subjects and Parkinson's patients. *J Nucl Med* 1998; 39: 1500-8.
- Tatsch K, Schwarz J, Mozley PD, Linke R, Pogarell O, Oertel WH, et al. Relationship between clinical features of Parkinson's disease and presynaptic dopamine transporter binding assessed with [123I]IPT and single-photon emission tomography. *Eur J Nucl Med* 1997; 24: 415-21.
- Kung HF, Kim HJ, Kung MP, Meegalla SK, Ploss K, Lee HK. Imaging of dopamine transporters in humans with technetium-99m TRODAT-1. *Eur J Nucl Med* 1996; 23: 1527-30.
- Ciliax BJ, Drash GW, Staley JK, Haber S, Mobley CJ, Miller GW, et al. Immunocytochemical localization of the dopamine transporter in human brain. *J Comp Neurol* 1999; 409: 38-56.
- Ottaviani S, Tinazzi M, Pasquin I, Nothdurfter W, Tomelleri G, Fincati E, et al. Comparative analysis of visual and semi-quantitative assessment of striatal [123I]FP-CIT-SPECT binding in Parkinson's disease. *Neuro Sci* 2006; 27: 397-401.
- Friston KJ, Ashburner J, Frith CD, Poline JB, Heather JD, Frackowiak RS. Spatial registration and normalization of images. *Hum Brain Mapp* 1995; 3: 165-89.
- Seibyl JP, Marek KL, Quinlan D, Sheff K, Zoghbi S, Zea-Ponce Y, et al. Decreased single-photon emission computed tomographic [123I]beta-CIT striatal uptake correlates with symptom severity in Parkinson's disease. *Ann Neurol* 1995; 38: 589-98.
- Asenbaum S, Brücke T, Pirker W, Podreka I, Angelberger P, Wenger S, et al. Imaging of dopamine transporters with iodine-123-beta-CIT and SPECT in Parkinson's disease. *J Nucl Med* 1997; 38: 1-6.
- Eerola J, Tienari PJ, Kaakkola S, Nikkinen P, Launes J. How useful is [123I]beta-CIT SPECT in clinical practice? *J Neurol Neurosurg Psychiatry* 2005; 76: 1211-6.
- Benamer HT, Patterson J, Wyper DJ, Hadley DM, Macphée GJ, Grosset DG. Correlation of Parkinson's disease severity and duration with 123I-FP-CIT SPECT striatal uptake. *Mov Disord* 2000; 15: 692-8.
- Pirker W. Correlation of dopamine transporter imaging with parkinsonian motor handicap: how close is it? *Mov Disord* 2003; 18 Suppl 7: 43-51.
- Fearnley JM, Lees AJ. Ageing and Parkinson's disease: substantia nigra regional selectivity. *Brain* 1991; 114: 2283-301.
- Brücke T, Asenbaum S, Pirker W, Djambaslić S, Wenger S, Wöber C, et al. Measurement of the dopaminergic degeneration in Parkinson's disease with [123I]beta-CIT and SPECT. Correlation with clinical findings and comparison with multiple system atrophy and progressive supranuclear palsy. *J Neural Transm Suppl* 1997; 50: 9-24.
- Parkinson Study Group. Dopamine transporter brain imaging to assess the effects of pramipexole vs. levodopa on Parkinson disease progression. *JAMA* 2002; 287: 1653-61.
- Fahn S, Oakes D, Shoulson I, Kieburtz K, Rudolph A, Lang A, Olanow CW, Tanner C, Marek K; Parkinson Study Group. Levodopa and the progression of Parkinson's disease. *N Engl J Med* 2004; 351: 2498-508.
- Marshall VL, Patterson J, Hadley DM, Grosset KA, Grosset DG. Two-year follow-up in 150 consecutive cases with normal dopamine transporter imaging. *Nucl Med Commun* 2006; 27: 933-7.
- Schneider SA, Edwards MJ, Mir P, Cordivari C, Hooker J, Dickson J, et al. Patients with adult-onset dystonic tremor resembling parkinsonian tremor have scans without evidence of dopaminergic deficit SWEDDs). *Mov Disord* 2007; 15: 2210-5.
- Pirker W, Asenbaum S, Bencsits G, Prayer D, Gerschlager W, Deecke L, et al. [123I]beta-CIT SPECT in multiple system atrophy, progressive supranuclear palsy and corticobasal degeneration. *Mov Disord* 2000; 15: 1158-67.
- Varrone A, Marek KL, Jennings D, Innis RB, Seibyl JP. [(123I)]beta-CIT SPECT imaging demonstrates reduced density of striatal dopamine transporters in Parkinson's disease and multiple system atrophy. *Mov Disord* 2001; 16: 1023-32.
- Tolosa E, Wenning G, Poewe W. The diagnosis of Parkinson's disease. *Lancet Neurol* 2006; 5: 75-86.
- Caligiuri MR, Jeste DV, Lacro JP. Antipsychotic-induced movement disorders in the elderly: epidemiology and treatment recommendations. *Drugs Aging* 2000; 17: 363-84.
- Teive HA, Troiano AR, Germiniani FM, Werneck LC. Flunarizine and cinnarizine-induced parkinsonism: a historical and clinical analysis. *Parkinsonism Relat Disord* 2004; 10: 243-5.
- Sibon I, Fenelon G, Quinn NP, Tison F. Vascular parkinsonism. *J Neurol* 2004; 251: 513-24.
- Gerschlager W, Bencsits G, Pirker W, Bloem BR, Asenbaum S, Prayer D, et al. [123I]beta-CIT SPECT distinguishes vascular parkinsonism from Parkinson's disease. *Mov Disord* 2002; 17: 518-23.
- Bhatia KP, Marsden CD. The behavioural and motor consequences of focal lesions of the basal ganglia in man. *Brain* 1994; 117: 859-76.
- Peralta C, Werner P, Holl B, Kiechl S, Willeit J, Seppi K, et al. Parkinsonism following striatal infarcts: incidence in a prospective stroke unit cohort. *J Neural Transm* 2004; 111: 1473-83.
- Goldstein S, Friedman JH, Innis R, Seibyl J, Marek K. Hemiparkinsonism due to a midbrain arteriovenous malformation: dopamine transporter imaging. *Mov Disord* 2001; 16: 350-3.
- Rajput AH, Rozdilsky B, Ang L, Rajput A. Significance of parkinsonian manifestations in essential tremor. *Can J Neurol Sci* 1993; 20: 114-7.
- Koller WC, Rubino FA. Combined resting postural tremors. *Arch Neurol* 1985; 42: 683-4.
- Cohen O, Pullman S, Jurewicz E, Watner D, Louis ED. Rest tremor in essential tremor patients: prevalence, clinical correlates, and electrophysiological characteristics. *Arch Neurol* 2003; 60: 405-10.
- Benamer TS, Patterson J, Grosset DG, Booij J, de Bruin K, van Royen E, et al. Accurate differentiation of parkinsonism and essential tremor using visual assessment of [123I]-FP-CIT SPECT imaging: the [123I]-FP-CIT study group. *Mov Disord* 2000; 15: 503-10.
- Marshall V, Grosset DG. Role of dopamine transporter imaging in the diagnosis of atypical tremor disorders. *Mov Disord* 2003; 18 Suppl 7: 22-7.
- Benamer HT, Oertel WH, Patterson J, Hadley DM, Pogarell O, Höffken H, et al. Prospective study of presynaptic dopaminergic imaging in patients with mild parkinsonism and tremor disorders: part 1. Baseline and 3-month observations. *Mov Disord* 2003; 18: 977-84.

44. Ichinose H, Ohye T, Takahashi E, Seki N, Hori T, Segawa M, et al. Hereditary progressive dystonia with marked diurnal fluctuation caused by mutations in the GTP cyclohydrolase I gene. *Nat Genet* 1994; 8: 236–42.
45. Knappskog PM, Flatmark T, Mallet J, Lüdecke B, Bartholomé K. Recessively inherited L-DOPA-responsive dystonia caused by a point mutation (Q381K) in the tyrosine hydroxylase gene. *Hum Mol Genet* 1995; 4: 1209–12.
46. Naumann M, Pirker W, Reiners K, Lange K, Becker G, Brücke T. [¹²³I]beta-CIT single-photon emission tomography in DOPA-responsive dystonia. *Mov Disord* 1997; 12: 448–51.
47. O'Sullivan JD, Costa DC, Gacinovic S, Lees AJ. SPECT imaging of the dopamine transporter in juvenile-onset dystonia. *Neurology* 2001; 56: 266–7.
48. Holmes C, Cairns N, Lantos P, Mann A. Validity of current clinical criteria for Alzheimer's disease, vascular dementia and dementia with Lewy bodies. *Br J Psychiatry* 1999; 174: 45–50.
49. Barker WW, Luis CA, Kashuba A, Luis M, Harwood DG, Loewenstein D, et al. Relative frequencies of Alzheimer disease, Lewy body, vascular and frontotemporal dementia, and hippocampal sclerosis in the State of Florida Brain Bank. *Alzheimer Dis Assoc Disord* 2002; 4: 203–12.
50. McKeith IG, Galasko D, Kosaka K, Perry EK, Dickson DW, Hansen LA, et al. Consensus guidelines for the clinical and pathologic diagnosis of dementia with Lewy bodies (DLB): report of the consortium on DLB international workshop. *Neurology* 1996; 47: 1113–24.
51. McKeith IG, Dickson DW, Lowe J, Emre M, O'Brien JT, Feldman H, et al.; Consortium on DLB. Diagnosis and management of dementia with Lewy bodies: third report of the DLB Consortium. *Neurology* 2005; 65: 1863–72.
52. McKeith I, O'Brien J, Walker Z, Tatsch K, Booi J, Darcourt J, et al.; DLB Study Group. Sensitivity and specificity of dopamine transporter imaging with ¹²³I-FP-CIT SPECT in dementia with Lewy bodies: a phase III, multicentre study. *Lancet Neurol* 2007; 6: 305–13.
53. Walker Z, Costa DC, Walker RW, Shaw K, Gacinovic S, Stevens T, et al. Differentiation of dementia with Lewy bodies from Alzheimer's disease using a dopaminergic presynaptic ligand. *J Neurol Neurosurg Psychiatry* 2002; 73: 134–40.
54. Booi J, de Jong J, de Bruin K, Knol R, de Win MM, van Eck-Smit BL. Quantification of striatal dopamine transporters with ¹²³I-FP-CIT SPECT is influenced by the selective serotonin reuptake inhibitor paroxetine: a double-blind, placebo-controlled, crossover study in healthy control subjects. *J Nucl Med* 2007; 48: 359–66.
55. De Win MM, Habraken JB, Reneman L, van den Brink W, den Heeten GJ, Booi J. Validation of [(123)I]beta-CIT SPECT to assess serotonin transporters in vivo in humans: a double-blind, placebo-controlled, crossover study with the selective serotonin reuptake inhibitor citalopram. *Neuropsychopharmacology* 2005; 50: 996–1005.
56. Shang Y, Gibbs MA, Marek GJ, Stiger T, Burstein AH, Marek K, Seibyl JP, Rogers JF. Displacement of serotonin and dopamine transporters by venlafaxine extended release capsule at steady state: a [¹²³I]2beta-carbomethoxy-3beta-(4-iodophenyl)-tropane single photon emission computed tomography imaging study. *J Clin Psychopharmacol* 2007; 27: 71–5.
57. Argyelán M, Szabó Z, Kanyó B, Tanács A, Kovács Z, Janka Z, Pávics L. Dopamine transporter availability in medication free and in bupropion treated depression: a ^{99m}Tc-TRODAT-1 SPECT study. *J Affect Disord* 2005; 89: 115–23.
58. Pirker W, Holler I, Gerschlager W, Asenbaum S, Zettinig G, Brücke T. Measuring the rate of progression of Parkinson's disease over a 5-year period with beta-CIT SPECT. *Mov Disord* 2003; 18: 1266–72.

Prispelo 2008-03-04, sprejeto 2008-08-13